

## 一般演題 1 連携・検査（メディカルスタッフ）

10月21日（金） 9：00～10：05  
第2会場 さくら B1F

座長 吉田茂生（久留米大学 医学部眼科学講座）

O1-1 汎網膜光凝固術後の糖尿病網膜症患者における暗所視支援眼鏡（MW10）の有用性の検討

信州大学医学部附属病院 眼科 下田遊未  
※第5回日本糖尿病眼学会メディカルスタッフ奨励賞「堀賞」受賞者

O1-2 糖尿病網膜症患者における身体障害者手帳（視覚障害）取得原因の検討

名古屋市立大学病院 アイセンター 竹内美帆

O1-3 多摩地域の眼科医における糖尿病眼手帳の第4版に関するアンケート調査

東京医科大学八王子医療センター 糖尿病・内分泌・代謝内科 大野敦

O1-4 硝子体手術を行った増殖糖尿病網膜症患者の眼科通院歴による検討

埼玉医科大学 眼科 林恒輝

O1-5 AI自動診断システムを糖尿病網膜症のスクリーニングに導入する際の費用対効果

大阪大学医学部附属病院 AI医療センター /  
大阪大学・視覚情報制御学 川崎良

プログラム

## 一般演題 2 薬物治療 1

10月21日（金） 9：00～9：55  
第4会場 Room D 1F

座長 高村佳弘（福井大学医学部 眼科学教室）

O2-1 糖尿病黄斑浮腫に対する抗 VEGF 療法の長期予後の予測因子

聖路加国際病院 眼科 齋藤勝広

O2-2 糖尿病黄斑浮腫に対する抗 VEGF 療法の5年間の投与回数

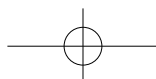
京都大学大学院医学研究科 眼科学 村上智昭

O2-3 糖尿病黄斑浮腫に対する抗 VEGF 治療の離脱可能症例の検討

奈良医科大学 眼科 岡部直子

O2-4 糖尿病黄斑浮腫に対する抗 VEGF 治療での網膜厚改善率の部位別相違

福井大学病院 眼科学教室 山田雄貴



---

### 一般演題 3 薬物治療 2

10月21日(金) 10:00~10:40  
第4会場 Room D 1F

座長 瓶井資弘(愛知医科大学 眼科学講座)

O3-1 透析に至った糖尿病黄斑浮腫症例における透析導入前の浮腫の変化と抗 VEGF 薬への反応性

順天堂大学医学部附属浦安病院 大内 亜由美

O3-2 増殖糖尿病網膜症に続発した血管新生緑内障に対するアフリベルセプト硝子体内注射

市立札幌病院 眼科 山崎 光理

O3-3 糖尿病黄斑浮腫に対する抗 VEGF 治療開始後の血糖コントロールについて

福井大学 眼科学教室 大嶋 秀幸

### 一般演題 4 薬物治療 3

10月21日(金) 11:00~11:55  
第4会場 Room D 1F

座長 長岡泰司(日本大学 視覚科学系眼科学分野)

O4-1 糖尿病黄斑浮腫に対する抗 VEGF 薬の治療効果に黄斑上膜の合併が及ぼす影響  
岡山大学大学院医歯薬学総合研究科 眼科学講座 神崎 勇希

O4-2 糖尿病黄斑浮腫における機能的形態学的パラメータと炎症との関連性

東京医科大学八王子医療センター 眼科 野間 英孝

O4-3 糖尿病黄斑浮腫に対する抗 VEGF 薬の薬剤別感受性

東京医科大学八王子医療センター 眼科 志村 雅彦

O4-4 実臨床における糖尿病黄斑浮腫眼での視力と中心網膜厚の相関

神戸大学大学院医学研究科 外科系講座眼科学分野 眼科学分野 楠原 仙太郎

## 一般演題 5 基礎

10月21日(金) 9:00~9:55  
第8会場 Room C-1 1F

座長 小沢洋子(聖路加国際大学 眼科)

- O5-1 糖尿病黄斑浮腫における網膜血管抵抗のカットオフ値の検討  
香川大学 眼科学講座 小山雄太
- O5-2 糖尿病黄斑浮腫における細胞外ミトコンドリアによるDNA依存性の網膜障害  
京都大学 眼科学教室 西川慶一
- O5-3 抗血管内皮増殖因子阻害薬が早期血管収縮に与える影響  
三重大学 医学部 眼科学教室/さくらの森眼科 杉本昌彦
- O5-4 増殖糖尿病網膜症における黄斑円孔内に増生した増殖組織の臨床病理学的検討  
北海道大学 眼科学教室 田中孝幸

## 一般演題 6 検査・診断 1

10月21日(金) 10:00~10:55  
第8会場 Room C-1 1F

座長 野崎実穂(名古屋市立大学医学部附属東部医療センター 視覚科学)

- O6-1 糖尿病黄斑浮腫における毛細血管瘤形態と網膜厚の検討  
長崎みなとメディカルセンター 眼科/  
九州医療センター・眼科/九州大学病院・眼科 津田祐希
- O6-2 糖尿病黄斑浮腫にみられるSSPiMと蛍光眼底造影検査所見との関連  
日本大学医学部附属板橋病院 視覚科学系 眼科学分野 花栗潤哉
- O6-3 広角光干渉断層血管撮影を用いた網膜無灌流領域の各象限毎の検討  
大阪公立大学大学院医学研究科 視覚病態学 山本学
- O6-4 増殖糖尿病網膜症に対する硝子体手術後に網膜血管走行変化を認めた症例の臨床像  
九州大学 眼科 秋山実美

## 一般演題 7 検査・診断 2

10月21日(金) 11:00~11:55  
第8会場 Room C-1 1F

座長 本 田 茂 (大阪公立大学大学院医学研究科 視覚病態学)

- O7-1 網膜血管分布確率マップを用いた年齢による糖尿病患者の網膜血管変化の検出  
北海道大学大学院医学研究院 眼科学教室 福 津 佳 苗
- O7-2 網膜無灌流野を有す糖尿病網膜症の網膜出血の特徴  
長岡眼科医院 / 立川総合病院 安 藤 伸 朗
- O7-3 視線解析装置を利用した糖尿病患者の瞳孔反応の検討  
兵庫医科大学 眼科 伊 藤 正 也
- O7-4 糖尿病網膜症のない糖尿病患者の錐体コントラストテストによる評価  
滋賀医科大学 眼科学講座 澤 田 修

## 一般演題 8 手術治療

10月22日(土) 11:00~11:55  
第2会場 さくら B1F

座長 井 上 真 (杏林大学医学部 眼科)

- O8-1 抗 VEGF 治療で効果不十分あるいは再燃を繰り返す糖尿病黄斑浮腫に対する硝子体手術  
千葉大学大学院医学研究院 眼科学 辰 巳 智 章
- O8-2 治療抵抗性糖尿病黄斑浮腫の硝子体手術における嚢胞切開併施の有無での治療成績の比較  
北海道大学大学院医学研究院 眼科学教室 三 田 村 瑞 穂
- O8-3 増殖糖尿病網膜症に起因した血管新生緑内障に対するアーメド緑内障バルブ挿入術の成績  
信州大学医学部附属病院 眼科学教室 高 橋 良 彰
- O8-4 20年間の当院における増殖糖尿病網膜症に対する硝子体手術件数の変化  
東京慈恵会医科大学 眼科学講座 渡 邊 朗

## 一般演題 9 糖尿病合併症と全身

10月22日(土) 11:00~11:55  
第7会場 Room B-2 2F

座長 喜田 照代 (大阪医科薬科大学 眼科学教室)

- O9-1 増殖糖尿病網膜症眼における黄斑浮腫および硝子体出血の発症予測因子  
防衛医科大学校 眼科学教室 佐藤 智人
- O9-2 糖尿病黄斑浮腫患者におけるトリアムシノロンテノン嚢下注射前後の持続血糖評価  
神戸大学医学部 眼科学教室 曾谷 令
- O9-3 急性増悪時の糖尿病網膜症における軟性白斑部位のOCTAによる経時的評価  
信州大学医学部 眼科学教室 星山 健
- O9-4 初診時に単純網膜症を認める2型糖尿病患者の網膜症早期悪化の特徴：後ろ向き観察研究  
埼玉医科大学 内分泌・糖尿病内科 素川 沙矢香

プログラム

## 一般演題 10 光凝固

10月22日(土) 9:00~9:55  
第8会場 Room C-1 1F

座長 杵本 昌彦 (三重大学医学系研究科 臨床医学系講座 眼科学)

- O10-1 超広角接触レンズを用いた汎網膜光凝固の評価  
信州大学 眼科学教室 高松 るり
- O10-2 自発蛍光を有する網膜光凝固斑の感度と形態学的検討  
大阪大学 眼科学教室 西田 健太郎
- O10-3 眼底自発蛍光を用いた糖尿病網膜症に対する光凝固瘢痕の評価  
—凝固条件による違い—  
名古屋市立大学大学院医学研究科 視覚科学 / 菰野厚生病院・眼科 木村 俊哉
- O10-4 Navilas<sup>®</sup>による短時間照射を用いた網膜毛細血管瘤直接凝固後の網膜感度と網膜厚変化  
東京都健康長寿医療センター 眼科 / 東京大学病院・眼科 池上 靖子

---

## 一般演題 11 症例 1

10月22日(土) 10:00~10:55  
第8会場 Room C-1 1F

座長 野間英孝(東京医科大学八王子医療センター 眼科)

- O11-1 糖尿病性黄斑浮腫の治療中に中心性漿液性脈絡網膜症を合併した1例  
信州大学 眼科学教室 北原潤也
- O11-2 血糖値およびHbA1cが正常範囲内も眼底所見から増殖糖尿病網膜症の診断にいたった1例  
信州大学 眼科学教室 伊東優衣
- O11-3 パクリタキセルの関与が疑われた難治性糖尿病黄斑浮腫の1例  
山口大学 眼科学教室 佐久間彩乃
- O11-4 カンジダ尿路感染から両眼の真菌性眼内炎を発症した糖尿病患者の1例  
市立札幌病院 眼科 清水美穂

## 一般演題 12 症例 2

10月22日(土) 11:00~11:55  
第8会場 Room C-1 1F

座長 村上智昭(京都大学大学院医学研究科 眼科学)

- O12-1 健診で糖尿病境界型を指摘され硝子体出血で受診された小口病疑いの一例  
大阪医科薬科大学 眼科学教室 石郷岡岳
- O12-2 術後眼内炎との鑑別を要した未治療糖尿病患者の白内障術後早期の糖尿病性虹彩炎の一例  
杏林大学 眼科学教室 福田泰雅
- O12-3 糖尿病網膜症の血管新生緑内障に対し硝子体切除術併用線維柱帯切除術が奏功した2例  
兵庫医科大学 眼科学教室 藤原雅治
- O12-4 HIF-PH阻害薬使用後に糖尿病黄斑浮腫の増悪を認めた一例  
久留米大学 眼科学講座 新井律樹