講演・企画セッション
抄　録

会長講演
特別講演
特別企画
次世代への提言
シンポジウム
病理セッション
ビデオセッション
メディカルスタッフセッション
薬剤師セミナー
教育セミナー
看護セミナー
GBCC（KBCS）/ JBCS Joint Session
日本乳癌学会・日本乳房オンコプラスティックサージャリー学会 合同シンポジウム
日本乳癌学会・日本乳癌検診学会 合同セッション
日本乳癌学会・日本癌学会 合同シンポジウム
ディベートセッション
Meet the Expert
Breast Cancer Patients and Advocates Program（BC-PAP）
学術委員会
国際委員会

会長講演

PL
次世代に繋ぐ乳癌診療　― 私の歩んだ22年 ―

兵庫医科大学病院　乳腺・内分泌外科
三好　康雄

日本乳癌学会の前身である乳癌研究会は1964年に第1回の乳癌研究会を開催いたしました。研究会は年2回開催され、1990年まで51回開催されています。その後日本乳癌学会が発足し、1993年に第1回日本乳癌学会総会が開催されるに至りました。
私は1984に大阪大学を卒業し、大阪大学第2外科と関連施設で研修の後、第2外科の大学院（大腸グループ）に入学しました。当時は分子生物学の黎明期であり、癌における遺伝子変異や染色体のヘテロ接合性の欠失が次々に発見され、遺伝性腫瘍の原因遺伝子同定の競争が全世界で繰り広げられていました。なんとしてもこの研究がやりたい、という思いで大学の先輩である癌研究会生化学部の中村祐輔先生の下で、家族性大腸腺腫症の発症にかかわるAPC遺伝子の単離に携わることができました。その後イギリス留学（王立癌研究基金）を経て、帰国後は臨床遺伝学教室（中村祐輔教授）に所属し、計6年間大腸癌を中心とした基礎研究に没頭しました。
1999年臨床に戻る際、選んだのが野口眞三郎先生の教室（当時大阪大学腫瘍外科）でした。乳癌に携わるようになったのは、この時から現在までの22年間です。一から乳癌の臨床を学び、今までの経験を生かして基礎研究にも邁進しました。当時はまだ腫瘍径やリンパ節転移などのリスク因子に基づいた治療選択が行われていましたが、その後遺伝子発現の網羅的解析が可能となり、サブタイプに基づく治療選択が確立していきました。近年は分子標的薬や免疫チェックポイント阻害薬などの新規薬剤が多く登場し、ゲノム医療も実践されるようになり、この間の乳癌診療の大きな変遷を実感しています。
大阪大学での7年間と兵庫医科大学での15年間を振り返り、常に興味をもって取り組んできたのはバイオマーカーに関する研究です。常日頃重要と思っているのは臨床データであり、そこからスペキュレーションを膨らませ、臨床データに基づく研究テーマを考えてきました。その際基盤となったのが、6年間の基礎研究とその後の臨床研究の経験です。今の私があるのもひとえに中村祐輔先生と野口眞三郎先生という2人の師匠のお陰であり、両先生から基礎研究における理論構築、そして臨床データの解釈からどのように臨床研究に結び付けるか、ということを学びました。また、共同研究や臨床試験で交流のあった先生方、教室員など、多くの出会いと絆によって臨床、そして研究が成し遂げられたと思います。
この講演で基礎研究と臨床に携わってきた16年間と、その後の乳癌診療に関わった22年間を振り返るとともに、次世代を担う先生方へのメッセージが発信できればと考えています。

特別講演 1

SL1
スーパーコンピュータ・AIで挑むPrecision Medicine

京都大学大学院医学研究科
奥野　恭史

近年、患者個人個人に最適な治療を提供するPrecision Medicineが注目されている。とりわけ、がん領域においては患者のゲノムを計測し、変異タイプに基づき患者に最適な治療方針を決定することを目指すゲノム医療が国内外で本格化している。しかしながら、我が国のがんゲノム医療の実情（2019年12月時点）としてゲノム診断から実際の治療決定に結びついたのは約10%に過ぎず、今後もさらなる研究開発が必要である。特に、ゲノム解析により患者に特異的なゲノム変異が明らかになったとしても、それらの多くが臨床的意義不明（VUS）であることから、これらVUSの臨床的意義を解明することは、ゲノム医療の推進にとって必要不可欠な課題となっている。これらの現状を鑑み、我々は、AIやスーパーコンピュータを用いて、ゲノムを中心とするオミクスデータからヴァリアントの病原性や薬剤応答性に与える影響などの臨床的意義や患者の予後層別化を推定する技術開発を行ってきた。具体的には､ゲノム配列と分子ネットワーク（パスウェイなど）の情報を学習する新規深層学習技術（Graph Convolutional Network）を開発し、VUSをはじめとする変異の臨床的意義のAIによる推定を行った。変異の臨床的意義を推定する従来のAI手法はゲノム配列のみを学習するものであったが、本手法はパスウェイなどの分子ネットワーク情報も学習することで、従来型よりも高精度な予測を実現したものである。また、患者サンプルから取得したRNA seqデータを用いて、サンプルごとの遺伝子発現制御ネットワークを推定することで予後の良悪に基づく患者層別化手法の開発に成功した。さらに、コンピュータ上で変異タンパク質の立体構造モデルをモデリングし、スーパーコンピュータ「富岳」を用いた分子動力学シミュレーションによって薬剤の反応性を精密に計算することにも成功している。本講演では、これらの具体的な研究事例をもとに、Precision MedicineにおけるAIやスーパーコンピュータの可能性について紹介したい。

特別講演 2

SL2
Deep Medicine; AIで思いやりのある医療を！

国立研究開発法人医薬基盤・健康・栄養研究所　理事長
中村　祐輔

私は遺伝性腫瘍に関心を持ったことをきっかけに、遺伝学・ゲノム学の研究に携わってきました。そして、1990年代半ばに「オーダーメイド医療」という概念を提唱しました。その後、ゲノム解析技術が急速に進展して、個別化医療・ゲノム医療・プレシジョン医療と言葉は変わりましたが、「個々人の遺伝的特性や個々のがんの特性」を踏まえた最適化医療が実臨床に応用されるようになってきました。医療は、種々の分野の科学技術の進歩とそれらの融合により、高度化・先進化・複雑化・多様化してきました。そして、高度な医療を提供するために、医療現場の負担が非常に大きくなってきています。そして、私は、4年前から、プロジェクトリーダーとして内閣府の「AIホスピタル」を推進しています。たとえば、日本におけるCTやMRIなどの医療用診断機器の人口100万人当たりの数は、他のOECD諸国に比して突出して高いにもかかわらず、放射線科医の人口比は最下位を争うレベルです。これは、読影可能な数を超える画像データが生み出されている可能性を示唆しており、Deep Learningなどの人工知能技術の導入などによる医療現場の負担軽減が急がれます。また、新型コロナ感染症の大流行によって、ウエアラブルな装置から種々の生体情報を収集することの重要性を痛感したはずです。リアルタイムでの情報収集ができていれば、救うことのできた命があったと思います。救急搬送システムがデジタルでネットワーク化されていれば、救急搬送困難例も減らすことができました。さらに医療現場では、電子カルテの入力作業のために、キーボードやスクリーンに目を向けることに時間が取られ、診察時に患者さんの目を見ながら診療を行う時間が限られてきています。患者さんとの会話を自動的に残すシステムできれば、患者さんと向き合う時間が確保されるはずです。看護師も勤務時間の30%を記録に費やしています。われわれのプロジェクトでは医療用辞書を作成し、自然言語処理能力が格段に上がり、医療分野でのはなし言葉をテキスト化する精度があがってきています。さらに、簡単な説明を人工知能アバターが行うことによって、医師が患者さんに説明する時間が98%節減できた例もあります。医師・看護師免許がなくてもできることをAIやデジタルシステムがサポートすることで、思いやり（Empathy）に満ちた医療の実現を目指しています。

特別企画 1

SS1
薬剤開発の現状１　新規薬剤開発

座長：大野　真司（がん研究会有明病院乳腺センター）
　　戸井　雅和（京都大学大学院医学研究科　乳腺外科）

SS1-1　第一三共における抗体薬物複合体（ADC）研究開発
演者：明松　隆志（第一三共株式会社研究開発本部　研究統括部　オンコロジー第一研究所　第一グループ）

SS1-2　天然物化学をベースとする有機合成技術からの創薬
演者：野本　研一（エーザイ株式会社オンコロジービジネスグループ）

SS1-3　乳がん治療耐性克服を目指した抑制因子活性化中分子創薬
演者：片桐　豊雅（徳島大学先端酵素学研究所・ゲノム制御学分野）

SS1-4　生体内合成化学治療
演者：田中　克典（理化学研究所　開拓研究本部　田中生体機能合成化学研究室 / 東京工業大学　物質理工学院　応用化学系）

本セッションでは、これからの新規薬物療法の開発に関する話題を取り上げます。
新規の薬剤が臨床応用されるには、多くのステップが必要です。基礎実験、細胞株や動物を使った研究を経て、臨床応用されます。また薬剤としては、化学療法剤や内分泌療法剤、低分子化合物、抗体医薬に加え、核酸医薬や抗体薬物複合体、デリバリーシステムを利用した薬剤など、数多くの薬剤が開発されています。多数の候補のなかからどのように薬剤を選択し、どのような検討を行ってファースト　イン　ヒューマンに至るのか、この開発過程を４名の演者の先生方からご紹介いただきます。
第一三共株式会社の明松隆志先生から、次にエーザイ株式会社の野本研一先生から企業における開発状況をご紹介いただきます。アカデミカからは新規の薬剤候補の同定、そして作用機序の解析、治療薬としての薬剤デザインと基礎実験を中心に、有用性を見出したプロセスと今後の展望に関して、徳島大学の片桐豊雅先生から、そして理化学研究所、東京工業大学の田中克典先生から臨床応用を目指した薬剤開発の現状をお話しいただきます。
今後の新規薬剤開発の現状と将来展望が示されるセッションです。

特別企画 2

SS2
薬剤開発の現状２　臨床試験のグローバル展開

座長：岩田　広治（愛知県がんセンター乳腺科）
　　佐治　重衡（福島県立医科大学　腫瘍内科学講座）

SS2-1　Hitting earlier, harder and smarter: the future of cancer care
演者：Susan Galbraith（Head of Oncology Research and Development AstraZeneca, UK）

SS2-2　Drug development and extension to a global clinical study: Japan participation
演者：Vassiliki Karantza（Merck & Co., Inc., Kenilworth, NJ, USA）

SS2-3　Japan: A full seat at the table?
演者：Alexander Gee（Senior Director, Pricing and Access Parexel International, USA）

SS2-4　Access to Oncology Drugs in Japan in the Era of Global Drug Development
演者：野口　瑛美（独立行政法人医薬品医療機器総合機構新薬審査第五部）

本セッションでは、これからの新規薬物療法の開発に関して、グローバル展開を主題に、海外におけるグローバル臨床試験をどのように立案、展開しているのか、海外からみて日本の市場はどのように捉えられているのか、この点にフォーカスして、現状と今後の方向性を示していただきます。
非臨床試験において候補となる薬剤は、次のステップとしてヒトでの臨床試験が実施されます。製薬企業において、候補となる薬剤を臨床に導入するために実施するPhase I からPhase III試験に至る過程、どのようにして薬剤を選択して試験デザインを決定し、さらにグローバル試験として展開していくのか、決定プロセスとその体制を将来の展望を含めてのご講演いただきます。企業側から、AstraZeneca社のDr. Susan Galbraithより、次にMerck社のDr. Vassiliki Karantzaよりご講演いただきます。そして、グローバル臨床試験の開発業務受託機関であるパレクセルインターナショナルからは、海外から見て各国の市場はどのように捉えられているのか、グローバル展開を行う際に日本の市場はどのような位置づけなのか、Dr. Alexander Geeよりご紹介いただきます。そして、日本の規制当局から、独立行政法人医薬品医療機器総合機構の野口瑛美先生より、薬剤承認の現状と今後の方向性、日本がグローバル試験に参加していない場合の薬剤導入への対応をお話いただきます。最後に現状における課題と今後の展望に関して、ディスカッションを行う予定です。

次世代への提言

SP
日本と海外における次世代リーダーの育成

座長：井本　　滋（杏林大学医学部乳腺外科）
　　三好　康雄（兵庫医科大学病院　乳腺・内分泌外科）

SP-1　Why we need a next-generation oncology leader? MD Anderson Cancer Center.
演者：Naoto T. Ueno（Department of Breast Medical Oncology The University of Texas MD Anderson Cancer Center, USA）

SP-2　ASCO Leadership Development Program: 学会によるリーダー育成
演者：Kazuaki Takabe（Roswell Park Comprehensive Cancer Center University at Buffalo Jacobs School of Medicine and Biomedical Sciences, the State University of New York, USA / Tokyo Medical University / Yokohama City University / Niigata University / Fukushima Medical University）

SP-3　日本で次世代のリーダーを育てる～多職種による乳がん診療を広げ、エビデンスを発信するには～
演者：下村　昭彦（国立国際医療研究センター病院　乳腺・腫瘍内科）

我が国からも多くのグローバル試験に参加しており、海外承認薬の早期国内への導入が進められてきました。しかし、わが国初のエビデンスも発信されておりますが、新規の薬剤開発に関しては、必ずしも日本が世界をリードしているとは言えない状況ではないでしょうか。また、日本において優れた基礎研究が数多く輩出されているものの、臨床試験に関するトランスレーショナルリサーチも決して多くはありません。このような状況において次世代のリーダーを育成することは、喫緊の課題といえます。このセッションでは、総会のテーマに関連した話題として、次世代のリーダーを育成するために、日本と海外における現状、そして我々が取り組む課題を取り上げたいと思います。最初にテキサス大学 MDアンダーソンがんセンターの上野直人先生から、アメリカにおけるリーダ育成の取り組みをご紹介いただきます。次にロズウェルパークがんセンターの高部和明先生から、ASCOにおけるLeadership Development Programの内容をご自身のご経験も含めてご講演いただきます。最後に国立国際医療研究センター病院　乳腺・腫瘍内科の下村昭彦先生より、日本におけるリーダシップ習得の取り組みに関してお話しいただきます。このセッションにより、次世代のリーダー育成の一助となれば幸いです。

シンポジウム　1

ER陽性HER2陰性早期乳癌における個別化治療（Oncotype Dx, ネオホルモン , CDK4/6 MonarchE）　Recent advances in the personalized treatment for ER-positive/ HER2-negative breast cancer

SY1-1
POTENTやmonarchE Escalation: high risk ER陽性乳癌への対応

京都大学大学院医学研究科　乳腺外科学
髙田　正泰

ホルモン受容体(HR)陽性HER2陰性high risk早期乳癌の予後は、内分泌療法およびアンスラサイクリンやタキサンなどの化学療法により改善してきたが、未だ改善の余地は残されている。再発転移乳癌では、再発1, 2次内分泌療法に対するCDK4/6阻害剤併用による予後改善が示され、早期乳癌においてもCDK4/6阻害剤と内分泌療法の併用に関する臨床試験が展開された。monarchE試験は、リンパ節転移陽性HR陽性HER2陰性乳癌を対象に、術後内分泌療法に対するAbemaciclib 2年間併用投与による予後改善効果を示し、我が国でもhigh risk乳癌に対する適応拡大に至った。一方、我が国では術後治療として経口FU剤の開発が従来から行われてきた。POTENT試験は、国内で行われた多施設共同試験であり、HR陽性HER2陰性早期乳癌のうち、再発リスクが中等度以上と考えられる症例を対象に術後内分泌療法に対するS-1 1年間併用投与の効果を検証した。中間解析においてInvasive disease-free survivalの改善を示し、試験は有効中止となり、その結果は論文報告された。POTENT試験とmonarchE試験の対象症例には少なからずオーバーラップがあり、HR陽性HER2陰性早期乳癌の術後治療の最適化・個別化が今後重要となる。各臨床試験の対象の相違を整理し、期待される臨床効果, 予測される有害事象, コストなどを考慮に入れた治療選択が必要になると思われる。本演題では、上記の参考になるデータを提示し、今後の展望に触れる。

SY1-2
多遺伝子アッセイが示す個別治療と今後の課題

昭和大学　医学部　外科学講座乳腺外科学部門
明石　定子

ホルモン受容体陽性HER2陰性乳癌において術後補助療法としてホルモン剤単剤でよいのか化学療法（化療）の上乗せ効果があるのかという問題は長年議論されてきた命題である。この命題を解決すべく開発された多遺伝子アッセイはいくつかあるが、国内で商業利用可能なものは現在3種類Oncotype DX (ODX)、MammaPrint(MP)、95GCである。
最もエビデンスのそろっているODXでは、リンパ節転移陰性に対するTailor X試験やリンパ節転移陽性に対するRxPonder試験など術後補助療法での化療の必要性をみる無作為化比較試験が出そろった。我が国からもODXの予後や効果予測における有用性が示され、昨年末漸くODXはプログラム医療機器として保険承認されることとなった。リンパ節転移陰性の50歳以上の患者においてはrecurrence score（RS）25以下では化療上乗せ効果なしということがクリアカットに示されたが、50歳より若い女性においては、RS16-25では化療上乗せ効果が示された。これが単に化療誘発無月経の効果なのか、それ以上に化療がやはり必要なのかは議論のあるところであり、解明すべき課題となっている。
　またMPは予後予測のためにオランダで開発された多遺伝子アッセイである。臨床的高リスクで遺伝子アッセイ低リスクの場合、術後補助療法として化療の上乗せ効果があるかをみる無作為化比較試験Mindact試験が実施された。その結果臨床的に高リスクであっても、遺伝子アッセイ低リスクであれば、化療なしで5年遠隔転移無再発生存率は95.1%（観察期間中央値8.7年での探索的検討にて）と事前に設定した非劣性マージン以上となり、化療不要であることが示された。ただし5 0歳未満の場合、化療の上乗せ効果が示唆され、化療誘発無月経の影響なのかどうかは、やはりまだ解決していない。
近年、ultra low risk群では術後補助内分泌療法による上乗せ効果がなく、術後補助療法なしでもよいという結果が報告され、また、ultra low riskでないlow risk群 では内分泌療法の長期投与メリットが示されるなど、ODXとは違う薬物療法使用指標となる可能性が報告されている。
95GCは日本国内で開発された予後予測アッセイであり、ODX中リスク群に対しても高リスク低リスクと2群に分類して予後予測可能であることなどが示された。
これらの臨床試験結果から提唱される個別化治療についてreviewするとともに自験例を提示し、今後必要な方策について考察したい。

SY1-3
術前ホルモン療法試験（NEOS試験）の結果からER陽性HER2陰性早期乳癌に対する最適な治療を考える

愛知県がんセンター　乳腺科
岩田　広治

a80023
ER陽性HER2陰性早期乳癌に対する周術期治療の最適化は20年前から大きな臨床課題であった。ER陽性乳癌に対する内分泌療法は、大規模臨床試験の結果に基づく、標準的治療として世界中でコンセンサスが得られている。しかし化学療法の必要性については、今でも議論が絶えない。Oncotype DXによる層別で化学療法が必要な患者は少し明確になったが、術後CDK4/6阻害剤が登場し、S-1追加のエビデンスも出てきた時代に、Oncotype Dxでどこまで個別化が可能かは不明な点も多い。
　Oncotype DX・MammaPrintを使った大規模な臨床試験が世界で開始された同時期に、我々は術前ホルモン療法によるレスポンスガイド治療の有効性を検証するNEOS試験を開始した。開始から13年経過した2021年にPrimary endpointの結果を報告した。T1-2N0、ER陽性閉経後乳癌患者を対象にした試験であり、904例の患者さんが日本全国100施設から登録された。残念ながら術前ホルモン療法の効果のみでは、術後の化学療法の必要性を正確に判断することはできない結果であった。しかし術前ホルモン療法中にPDになった方(4.8%) の生命予後が、それ以外の方と比べて有意に悪く、この方への新しい治療戦略が必要であることが示された。またサブグループ解析ではT1 or Ki67<20%で術前ホルモン療法がPDでない方は化学療法の上乗せ効果を示さなかった。針生検標本でのOncotype DXのRSと術前ホルモン療法の効果が相関することは2018年に既に示しているが、長期予後との関連性についても今後解析を予定している。

シンポジウム　2

HER2 陽性乳癌　新たな薬剤の潮流　　Novel stream of anti-HER2 therapy

SY2-1

Antibody Drug Conjugates for Optimal Chemotherapy Delivery in HER2 Positive Disease and Beyond.

Breast Oncology and Clinical Trials Education, University of California San Francisco Comprehensive Cancer Center, USA

Hope S. Rugo

Trastuzumab, given in combination with chemotherapy, revolutionalized treatment of HER2+ early and late-stage breast cancer (BC), regardless of hormone receptor status. Subsequently, the addition of pertuzumab further improved both progression-free (PFS) and overall survival (OS) in metastatic disease, and disease-free survival (DFS) and pathologic complete response (pCR) in the higher risk early-stage setting. Given the success of targeting HER2 with antibodies plus chemotherapy, antibody drug conjugates (ADCs) are a logical next step. Initial development was challenged by development of linkers that would be stable in circulation, but also easily hydrolysable in the tumor cell. The choice of toxin is also critical, requiring drugs that are highly potent at low concentrations. Trastuzumab emtansine (T-DM1), the first ADC with regulatory approval in BC, improved both PFS and OS as second or greater line therapy for HER2+ metastatic breast cancer (MBC) following progression on trastuzumab/ chemotherapy compared to standard of care treatments. In addition, substitution of T-DM1 for trastuzumab in patients with residual disease following neoadjuvant therapy improved DFS. T-DM1 is generally well tolerated, with minimal hair loss, modest thrombocytopenia, transaminase elevation, and peripheral neuropathy. Recently, a new class of ADCs, with higher drug to antibody ratios, novel hydrophilic toxins, and linkers that are easily digested in the cancer cell have been developed. Trastuzumab deruxtecan (T-DXd, trastuzumab linked to the novel topoisomerase inhibitor, deruxtecan) is the first novel ADC with accelerated regulatory approval for HER2+ MBC, based on data from the Destiny Breast01 trial, where treatment of patients with heavily pre-treated HER2+ MBC resulted in remarkable and durable efficacy. Toxicity includes nausea and diarrhea, as well as interstitial lung disease, which can be fatal if not recognized and treated early. The phase III Destiny Breast03 compared T-DXd to T-DM1 following trastuzumab plus taxane for HER2+ MBC, demonstrating a dramatic improvement in PFS (HR 0.28, $p=7.8x10^{-22}$); OS is not yet mature but encouraging. With strict management of ILD, there was no ILD mortality. Ongoing trials are evaluating T-DXd in the first line, post-neoadjuvant and neoadjuvant settings; T-DXd also has marked activity in HER2 low MBC. Multiple novel HER2 targeted ADCs are in clinical trials.

SY2-2

HER2陽性乳癌におけるチロシンキナーゼ阻害薬の開発

がん研有明病院　総合腫瘍科

小野　麻紀子

様々な新規薬剤が開発されたことにより、HER2陽性乳癌は、他のサブタイプと比して、最も予後が改善したサブタイプである。昨今承認されている新規薬剤は、いずれもHER2を標的とした分子標的薬であるが、抗体薬、小分子化合物、抗体―薬物複合体（Antibody-drug conjugate, ADC）と多岐にわたり、薬剤ごとに、異なる作用機序を有している。本発表では、小分子化合物に焦点をあて、抗HER2チロシンキナーゼ阻害薬（HER2-TKI）の治療開発について論じたいと思う。現在、世界各国で承認されているHER2-TKIには、ラパチニブ、ネラチニブ、ツカチニブ、ピロチニブがある。これらは、標的分子とその選択性、標的分子阻害の可逆性・不可逆性などの違いによって、治療効果はもとより、有害事象のプロファイルや頻度・重症度が特徴づけられる。殺細胞性薬剤との併用下で、抗HER2チロシンキナーゼ阻害薬同士の比較第3相臨床試験が行われている薬剤もあり、その治療効果や有害事象について論じることとする。本邦では、残念ながら、ラパチニブのみ承認されている状況であり、我が国におけるHER2-TKIの開発状況や早期HER2陽性乳癌におけるHER2-TKIの治療応用についても触れたいと思う。
また、HER2陽性乳癌において、極めて重要なテーマである、脳転移に対して、HER2-TKIの有効性が示されている。以前より、小分子化合物であるTKIは、血液脳関門を通過しうることから、脳転移に対する効果が期待されていた。それらを裏付けるように、臨床試験において、脳転移に対する治療効果が示されつつあり、これまで治療に難渋し、患者さんの予後とQOLを著しく損ねてきた脳転移に対して、一筋の光が差し込みつつある。今後のHER2陽性乳癌の脳転移治療の展望について触れることとする。

SY2-3

HER2陽性乳がん治療のde-escalation

国立国際医療研究センター病院　乳腺・腫瘍内科

下村　昭彦

HER2陽性乳がん治療は治療強度を上げるescalationによって、治療成績の向上を目指してきた。2012年にHER2陽性転移乳がん(MBC)を対象に実施されたCLEOPATRA試験の結果が発表され、標準治療であるトラスツズマブ＋ドセタキセルにペルツズマブを上乗せすることで無増悪生存期間(PFS)のみならず、全生存期間(OS)も改善することが示された。トラスツズマブ・デルクステカン(T-DXd)は、HER2陽性MBCの二次治療、三次治療以降における非常に高い有効性が示されている。早期乳がん(EBC)においてはアンスラサイクリンとタキサン(あるいはカルボプラチン＋ドセタキセル)、トラスツズマブ併用の術後化学療法にペルツズマブを上乗せすることで無病生存(DFS)が改善することが示された。トラスツズマブ併用術前化学療法を実施後に病理学的完全奏効(pCR)が得られなかった患者を対象に、術後トラスツズマブとT-DM1とを比較したKATHERINE試験では、T-DM1がDFSならびにOSを改善することが示された。Escalationによって治療強度が上げられてきた一方、リスクの低い患者に対しては過剰治療が問題とり、術後化学療法を中心に毒性を軽減した治療(de-escalation)が開発されてきた。2015年に発表されたAPT試験は腫瘍径3cm以下かつリンパ節転移陰性のHER2陽性EBCの術後化学療法としてパクリタキセル＋トラスツズマブ併用療法を検討した単群試験であるが、非常に良好な成績であり現在では低リスク症例に対する標準治療の一つとみなされている。同様の対象に対するT-DM1の有効性を検討したATEMPT試験など、高リスク症例に対するescalationとともに低リスク症例に対するde-escalationは重要な研究課題の一つである。MBCを対象にしたde-escalationはまだ多くは実施されていないが、65歳以上の高齢者HER2陽性MBCの一次治療を対象として、標準治療であるトラスツズマブ＋ペルツズマブ＋ドセタキセル療法に対するT-DM1単独療法の非劣性を、OSを主要評価項目として検証するJCOG1607試験(愛称：HERB TEA試験)が実施されている。EBCからMBCまで、HER2陽性乳がん治療のde-escalationについて議論する。

シンポジウム　3

TN乳癌の治療戦略・DNA損傷と腫瘍免疫　Therapeutic strategies for triple-negative breast cancer; DNA damage response and immunoreactivity

SY3-1

Cell intrinsic and immune mediated vulnerabilities in BRCA mutant cancers

Department of Cancer Biology, Penn Center for Genome Integrity, Basser Center for BRCA, Perelman School of Medicine, University of Pennsylvania, Philadelphia, PA, USA

Roger A. Greenberg

BRCA1 and BRCA2 function cooperatively in homologous recombination (HR) DNA repair. Germline or somatic BRCA mutations predispose to breast, ovarian cancers, and other cancer types, while conferring exceptional responses to PARP inhibitors (PARPi). Intrinsic and acquired resistance to these agents develops in most cancers that harbor BRCA mutations. Identifying means to eradicate resistant cell populations remains the most important, yet unrealized, therapeutic objective in the context of BRCA mutant malignancies.

The efficacy of DNA damaging agents *in vivo* is determined by the (i) heterogeneity in the intrinsic DNA repair capacity of cells within a tumor, and (ii) cytotoxic or immune-mediated effects of signals emanating from cancer cells and stroma. We hypothesize that heterogeneous BRCA mutant cancers can be effectively treated using strategies that restore cell intrinsic sensitivity to DNA damage and activate paracrine and immune-mediated anti-tumor responses that can eliminate both PARPi sensitive and resistant populations

In this presentation, I describe our efforts that have led to the identification of new vulnerabilities in BRCA mutant cancers. This work establishes poly(ADP)ribose dependent chromatin accessibility by the nucleosome sliding enzyme, ALC1, as a mechanistically distinct and targetable aspect of PARPi responses in BRCA mutant cancers. I will also feature emerging studies from our group and others that reveal mitotic progression following DNA damage initiates DNA and RNA inflammatory signals that promote systemic anti-tumor immune responses, while also activating orthogonal cancer cell intrinsic inflammatory signaling that suppresses immune restrictions on tumor growth. We hypothesize this multi-varied DNA damage driven inflammatory signaling explains how genomic instability can either promote or inhibit anti-tumor immune responses.

SY3-2

BRCA1/2 復帰突然変異とPARP 阻害剤・プラチナ耐性獲得メカニズム

東海大学　医学部　医学科　分子生命科学
谷口　俊恭

癌抑制遺伝子BRCA1, BRCA2 は相同組換え修復の制御に関わる。相同組換え修復不全とpoly (ADP-ribose) polymerase (PARP) 阻害は合成致死を呈する組み合わせである。また、シスプラチン・カルボプラチンなどのプラチナ製剤はDNA 鎖間架橋を起こし、その修復にも相同組換え修復が関与する。そのためプラチナ製剤・PARP 阻害剤は相同組換え修復不全を呈するBRCA1, BRCA2 変異腫瘍などの治療として有効である。しかしこれらの薬剤に対する耐性獲得が臨床上問題となっている。この薬剤耐性獲得にBRCA1, BRCA2 自体の二次変異による機能回復 (復帰突然変異 reversion mutation) が関与することを我々はかつて報告した。今日ではBRCA1/2復帰突然変異が臨床的にも重要な薬剤耐性獲得メカニズムであることは確立した概念となっている。本講演ではこのメカニズムを中心に概説する。

SY3-3

腫瘍免疫ゲノム解析に基づくTN乳癌のバイオマーカー探索

九州大学　臨床・腫瘍外科
久保　真

トリプルネガティブ乳癌(TNBC)は、ホルモンレセプター（ER, PR）陰性、HER2陰性という共通の特性をもつが、「治療標的となるバイオマーカーを持たない」というあくまで過渡的な概念にすぎない。しかし、最近の研究から臨床的・生物学的特性は一様ではなく、さらなる細分化、個別化が進んでいく可能性が高い。ESMOガイドラインでは、転移・再発TNBCの新たなバイオマーカーとしてPD-L1とBRCAが挙げられており、HER2低発現（陰性）に対する治療開発も進んでいる。また、免疫チェックポイント阻害薬（ICI）の効果を受けて、ICIの重篤な副作用を避けつつ、より精密ながん個別化治療に向けて、がんワクチン、腫瘍浸潤リンパ球（TIL）、TCR遺伝子改変T細胞(TCR-T)、キメラ抗原受容体遺伝子を導入したT細胞（CAR-T）など免疫療法の可能性が報告されている。しかしながら、未だ治療法として確立されているものは少ない。今回、がん免疫微小環境という視点から、バイオマーカーとして相同組換え修復異常(BRCAness)、Basal-like、TIL、PD-L1/PD-1経路、T細胞活性化転写因子T-bet、エフェクター因子GZMBなどについて解析結果を考察したい。また、近年がんゲノム医療の進歩により、がんゲノムプロファイリング（CGP）が可能となり、腫瘍遺伝子変異量（TMB）の測定が可能となった。FoundationOne CDxを用いた研究(n=109)では、10変異/Mb以上のTMB-Highは全乳癌12%に対しTNBCでは21%と高値であり、バイオマーカーとしても期待されている。さらに、NGSによる全Exome DNA＋RNAの解析により、個々のがんが個別に有するがん特異抗原のうちアミノ酸置換を伴うネオアンチゲン（ネオ抗原）の解析が可能となり、そのペプチド及びそれらの発現量やそれぞれのペプチドのHLAクラスI親和性を推定することが可能となった。ネオ抗原プロファイルの作成とその活用についても検討したい。
今後こうした個別化の動きは周術期へも波及し、アジュバント治療を大きく変える可能性がある。したがって、組織や血液を用いたCGPやエクソソーム解析などを用いた腫瘍免疫ゲノミクスにより新規バイオマーカーとそれを標的にした薬剤開発を行うと同時に、バイオマーカーを適切な時期にいかに検出するか、その情報によりいかに治療を選択するかが今後の課題となるであろう。

SY3-4

MUC1-C Chronically Activates Cytosolic Nucleotide Sensing and Type-I IFN Pathway in TNBC.

[1]ダナ・ファーバー癌研究所、[2]東京慈恵会医科大学　乳腺・内分泌外科、[3]ロズウェルパーク総合がんセンター
山下　奈真[1]、伏見　淳[1,2]、森本　祥悠[1]、Bhattacharya Atrayee[1]、Long Mark[3]、Liu Song[3]、Kufe Donald[1]

The MUC1-C transmembrane protein, which is aberrantly expressed in triple-negative breast cancer (TNBC), evolved in mammals to provide protection of epithelia from the external environment. MUC1-C induces inflammatory, proliferative and remodeling signaling pathways that are associated with wound healing. However, prolonged MUC1-C activation in settings of chronic inflammation promotes cancer progression.

Constitutive expression of pattern-recognition receptors (PRRs), which include RIG-I and MDA5, are activated by the presence of cytosolic dsRNA. Accumulation of DNA damage-associated molecular patterns in the cytosol is recognized by activation of cGAS and STING. Stimulation of these RNA and DNA PRRs induces production of the type I IFNs and induction of interferon-stimulated genes (ISGs) that confer DNA damage resistance.

We report here that MUC1-C is necessary for constitutive activation of RIG-I, MDA5, cGAS and STING in *BRCA* wild type and mutant TNBC cells. Consistent with these findings, we show that MUC1-C is necessary for expression of the downstream STAT1, STAT2 and IRF9 effectors in activation of the type I IFN pathway and the IFN-related DNA damage resistance gene signature (IRDS). One of the MUC1-C-induced IRDS genes encodes ISG15, a ubiquitin-like protein that links chronic inflammation and DNA damage resistance. Of translational significance, studies in TNBC cells treated with carboplatin or the PARP inhibitor olaparib demonstrate that MUC1-C is necessary for expression of RIG-I, MDA5, cGAS, STING and ISG15 and that targeting MUC1-C abrogates this response.

In summary, these findings in TNBC uncover an essential role for MUC1-C in chronic activation of the PRR/STING axis, type I IFN pathway and IRDS in association with conferring resistance to replicative stress. Our findings also support MUC1-C as a target for inhibiting DNA damage tolerance and synergistically sensitizing *BRCA* wild type and mutant TNBC cells to platinum-based agents and olaparib.

SY3-5
術前化学療法施行トリプルネガティブ乳癌症例の腫瘍内STING発現の意義

[1]がん研究会有明病院　乳腺センター、[2]がん研究会有明病院　総合腫瘍科、
[3]がん研究会有明病院　病理部、[4]がん研究会有明病院　先端医療開発センター
前田　哲代[1]、小野　麻紀子[2]、阿部　朋未[1]、家里　明日美[1]、尾崎　由記範[1]、
井上　有香[1]、植弘　奈津恵[1]、高橋　洋子[1]、千葉　知宏[3]、大迫　智[3]、
坂井　威彦[1]、古川　孝広[4]、北野　滋久[4]、髙野　利美[1]、上野　貴之[1]、
大野　真司[1]

【背景】STING経路は、ウィルス由来など外来性DNAに応答する自然免疫経路であるが、近年自己由来のDNAにも反応する事が明らかになり、腫瘍免疫において重要な役割を果たす事が報告された。しかし、腫瘍内STING(STINGt)が乳癌に及ぼす影響は明らかでない。【目的】術前化学療法（NAC）施行トリプルネガティブ乳癌（TNBC）症例におけるSTINGtの発現と化学療法前後の変化、臨床病理学的因子や薬剤感受性、予後との関連を明らかにする。【対象】2005年5月から2015年12月までに当院で手術を施行された原発性乳癌、NAC施行TNBC中、75%以上の化学療法投与例、ただし薬物治療中PDとなり手術に変更となった症例は含めた。他院生検標本、術後ホルモン治療有、両側・他癌既往例は除外した。【方法】生検検体(b)と手術検体(s)におけるSTING, cGAS, NFκB, CD8, PD-L1の発現を免疫組織化学法で評価し、STING経路の活性化の評価は下流のNFkBの核内陽性率とPDL1やCD8の発現増加で評価した。また、STINGtのNAC前後の変化や臨床病理学的因子、予後等との関連を検討した。【結果】対象基準を満たした91例のうち、残存腫瘍少量で評価困難、再評価でERまたはPgR陽性となった症例を除外した69例が解析対象となった。STINGt発現率は(b)で31例44.9%、(s)で27例39.1%、NAC後の発現率変化は、高→低発現が12例17.4%、低→高発現が8例11.6%、低→高発現30例43.5%、高→高発現19例27.5%であった。bSTINGt高発現例は、臨床効果PD/SD、病理学的効果G0/G1aが有意に多かった(p=.048, p=.034)。STINGt高→高発現例は、sPDL1発現陽性が免疫細胞，腫瘍細胞共に有意に多く(p=.023.p=.023)、sNFkB核内陽性が多い傾向を示した(p=.055)。更に、この群では、bまたはsのどちらかでLy陽性を認めた症例が有意に多く(p=.035)、DFS、OSともに有意に不良であった(p=.045, p=.044)。bSTINGt高発現例とsSTINGt高発現例の各々とLyとの間に関連は認めなかった。【考察】TNBCは一般的に化学療法に高い感受性を示す事から治療に伴うDNA損傷によりSTING経路が活性化される可能性がある。今回の検討では、STINGt高→高発現群でのみ下流のsPDL1発現が有意に多く、sNFkB核内陽性が多い傾向を示した事から治療によりSTING経路が活性化されていた可能性がある。更に、この群でLy陽性症例が多い傾向を認めた。また、bSTINGt高発現は、治療効果予測因子となりうる可能性が示唆された。

SY4-1

Axillary surgery in node-positive breast cancer (St. Gallen)

Breast Surgery (University Hospital Basel, Switzerland)

Walter P. Weber

Long-term follow-up data from multicenter phase III non-inferiority trials confirmed the safety of omission of axillary dissection in selected patients with clinically node-negative, sentinel node-positive breast cancer. Several ongoing trials investigate extended eligibility of the Z0011 protocol in the adjuvant setting. De-escalation of axillary surgery in patients with clinically node-positive breast cancer is currently limited to the neoadjuvant setting, where the sentinel procedure is used to determine nodal pathological complete response. The ongoing OPBC-03/TAXIS trial investigates the role of tailored axillary surgery in patients with clinically node-positive breast cancer, a novel concept designed to selectively remove positive nodes and omit axillary dissection in both the adjuvant and neoadjuvant setting. Targeted axillary dissection lowers the false-negative rate of the sentinel procedure after neoadjuvant therapy, which, however, is consistently associated with a very low risk of axillary recurrence in several recent single-center series. Hence, patients without residual nodal disease, when the initially sampled and clipped or at least three sentinel nodes are identified and resected, do not require axillary dissection. Axillary dissection remains standard care in patients with residual disease after neoadjuvant chemotherapy while the results of Alliance A011202 and OPBC-03/TAXIS are pending. Real-world data from the National Cancer Database suggested lower survival when substituting the sentinel procedure and regional nodal irradiation for axillary dissection when residual nodal disease is present, unless patients were selected for limited residual nodal burden (only one positive node) and ER-positive tumors. The St. Gallen expert consensus panel debated about the volume threshold of residual cancer in sentinel nodes after neoadjuvant chemotherapy that allows axillary radiation to replace axillary dissection in today's clinical practice.

SY4-2

Axillary Management of Clinically Node Positive (cN+) Patients who Convert to Clinically Node Negative (cN0) following Neoadjuvant Chemotherapy

JGH Segal Cancer Centre, McGill University Medical School, Montreal, QC, Canada

Stephanie M Wong

Axillary management in clinically node positive (cN+) patients undergoing neoadjuvant chemotherapy for early breast cancer has changed considerably over the last two decades. Axillary lymph node dissection (ALND), a procedure that was historically used in all patients with biopsy-proven positive lymph nodes before neoadjuvant chemotherapy, is associated with the potential for significant long-term morbidity in the form of upper extremity lymphedema, paresthesia, and shoulder dysfunction. Efforts to minimize the morbidity associated with ALND have evolved concomitant with increasingly effective systemic therapy regimens and dramatic improvements in axillary pathologic complete response. In the late 2000's, this led to clinical trials evaluating the feasibility and accuracy of sentinel lymph node biopsy (SLNB) for patients who converted to clinically node negative (cN0) following neoadjuvant chemotherapy. The ACOSOG Z1071, SENTINA, SN FNAC, and GANEA-2 trials demonstrated an acceptable false-negative rate when specific technical parameters were met, including the use of dual-tracer and retrieval of 2-3 or more lymph nodes. Novel targeted approaches including Targeted Axillary Dissection (TAD), Tailored Axillary Surgery (TAS), and Radioactive Iodine Seed placement in the Axilla with SLNB (RISAS) have been shown to further improve the accuracy of axillary staging in this patient population. While there are no long-term prospective data confirming the oncologic safety of SLNB alone, single institution series report low rates of axillary recurrences in cN+ patients who convert to cN0 following neoadjuvant chemotherapy who are found to have negative sentinel lymph nodes. Further prospective trials are ongoing to evaluate the safety of omitting regional nodal irradiation in this setting (NSABP B-51, NCT01872975). Additional trials addressing whether axillary radiation can replace ALND in patients with a positive sentinel lymph node after clinical response to neoadjuvant chemotherapy are also ongoing (Alliance A11202, NCT01901094).

SY4-3

Axillary management in N+ BC

Division of Breast, Department of Surgery, College of Medicine, University of Ulsan, Asan Medical Center, Korea

Hee Jeong Kim

In the last two decades, surgical methods for axillary staging in breast cancer patients have become less extensive, and axillary lymph node dissection (ALND) is confined to selected patients. However, in initially node-positive patients undergoing neoadjuvant chemotherapy, the optimal management remains unclear. Current guidelines vary widely, endorsing different strategies. While some guidelines have already implemented surgical de-escalation, replacing ALND with, e.g., sentinel lymph node biopsy (SLNB) or targeted axillary dissection (TAD) in cN+ patients converting to clinical node negativity, others recommend ALND. Numerous techniques are in use for tagging lymph node metastasis, but many questions regarding the marking technique, i.e., the optimal time for marker placement and the number of marked nodes, remain unanswered. The optimal number of SLNs to be excised also remains a matter of debate. There are 3 prospective, multicenter institutional trials assessing the accuracy of SLNB after NAC among patients with cN+ disease. The overall FNRs greater than 10% in the SENTINA and ACOSOG Z197 trials were believed to be unacceptably high, and the trials were considered to have negative results. However, technical modifications, including use of dual tracer and retrieval of at least 3 SLN, resulted in clinically acceptable FNR of less than 10%. Marking abnormal axillary lymph nodes at the time of needle biopsy with either a clip or by tattooing to allow for localization and excision of the known metastatic node following NAC has been suggested as a strategy to reduce the FNR. A major unanswered question regarding the use of SLNB alone in patients who convert from N+to N0 is the rate of nodal recurrence. Although FNRs of 5% to 10% in the primary surgical setting are associated with axillary failure in less than 1& patients, residual disease after NAC is drug resistant and may result in higher rates of regional recurrence. Information on nodal recurrence is not available from the prospective studies discussed because all required ALND to determine the FNR. Despite this, growing numbers of surgeon are comfortable omitting ALND among women after a nodal pCR. Available data suggest that some combination of techniques (dual mapping, retrieval of 2 SLNs, nodal marking) should considered when SLNB is used in patients with cN+disease who convert to cN0 following NAC to minimize the FNR. Ongoing clinical studies address these issues for de-escalating axillary surgery based on the response of neoadjuvant chemotherapy.

SY4-4

Approach to Sentinel Lymph Nodes Biopsy after Neoadjuvant Chemotherapy for Lymph Node-Positive Breast Cancer

[1]千葉県がんセンター　乳腺外科、[2]千葉県がんセンター　診断病理、[3]コスモスクリニック、[4]ちば県民保健予防財団、[5]いとう新検見川クリニック、[6]千葉中央メディカルセンター

中村　力也[1]、羽山　晶子[1]、味八木　寿子[1]、藤井　康太[1]、玉貫　圭甲[1]、押田　恵子[3]、押田　正規[3]、伊藤　靖[5]、橋本　秀行[4]、松田　充宏[6]、伊丹　真紀子[2]、山本　尚人[1]

(Introduction.)Most patients with lymph node positive breast cancer (cN1) achieve a histopathologic diagnosis of node negative (ypN0) after neoadjuvant chemotherapy (NAC). Therefore, according to guidelines, sentinel node biopsy (SNB) is recomended for patients with clinically negative lymph nodes (ycN0) after NAC. The false negative rate (FNR) of SNB performed after PST has been reported to exceed 10%. The guidelines advocate the use of double tracers, marking of metastatic lymph nodes(LNs), and biopsy of three or more LNs to improve FNR. Nevertheless, the imaging of ycN0, the method of collecting marked LN (mLN), and the technique of removing more than 3 LNs are still controversial. We examined the approach of SNB after PST at our institution.
(Subjects and Methods)
Sixtyeight patients with histologically confirmed LN metastases by needle biopsy between April 2019 and August 2021 were included. Eight cycles of NAC were performed with tissue markers implanted in the metastatic LNs. ycN0 and ycN1 diagnosis was made using ultrasound and CT of the LNs after NAC. FNA-negative cases for mLN after NAC were indicated for SNB even though ycN1 imagining diagnosis had been performed. In addition, at the beginning of surgery, the tattoo method was performed to inject dye directly into the mLN under US guidance.
(Results) 53 patients (78%) had ycN0 and 15 (22%) had ycN1, and 7 (13%) and 9 (60%) had metastatic remnants by FNA, respectively. 16 patients with positive FNA were excluded and SNB was performed in 52 patients. The influx rate of tracer into mLNs was 48%, 54%, and 60% for blue dye, RI, and ICG, respectively. 58% of more than 3 LNs were identified by triple mapping. FNR of mLNs alone was 3.4%, and recurrence of axillary LNs was not observed.
(Summary) About half of the mLNs do not show tracer influx.The removal rate of 3 or more LNs was 58%. In this meeting, we report the points to be noted for the practice of SNBs after NAC in clinical settings.

SY4-4

リンパ節転移陽性乳がんに対する術前化学療法後のセンチネルリンパ節生検のアプローチ

[1]千葉県がんセンター　乳腺外科、[2]千葉県がんセンター　診断病理
中村　力也[1]、羽山　晶子[1]、味八木　寿子[1]、吉村　　悟志[1]、玉貫　圭甲[1]、伊丹　真紀子[2]、山本　尚人[1]

(はじめに)
リンパ節転移陽性乳癌(cN1)症例は術前化学療法(PST) により多くの症例で病理組織学的診断にてリンパ節転移陰性(ypN0)が達成される.そのため海外のガイドラインではPST後の臨床的リンパ節転移陰性(ycN0)の症例にセンチネルリンパ節生検(SNB)は考慮される.しかしPST 後に施行されるSNBの偽陰性率(FNR)は10%を超えると報告されている.上述したガイドラインではFNRの改善に２重のトレーサーの使用や転移リンパ節のマーキング，３個以上のリンパ節生検が提唱されている.それでもなお,ycN0の画像診断やマーキングリンパ節(mLN)の回収方法，３個以上のリンパ節(LN)を摘出する手技は議論の余地がある.当院のPST後のSNBのアプローチを検証する.
(対象と方法) 対象は 2019 年4月から 2021 年 8月までに針生検にて組織学的リンパ節転移を確認した 68 例. 転移リンパ節に組織マーカーを留置し８サイクルのPST を施行.PST後のLNを体表超音波(US)および CT にてycN0およびycN1診断を行う.PST 後の組織マーカーの留置されたmLNに対して穿刺吸引細胞診(FNA)を施行.FNA陰性症例はSNBの適応とする.さらに手術開始時にUSガイド下でmLNに色素を直接注入するtattoo法を行う。その後 blue dye, RI, ICG の triple mapping にてSNBを実施.転移陰性症例においても４個以上のLNsを摘出した。(結果) ycN0は53例(78%)、ycN1は15例(22%)で,FNAにて転移遺残はそれぞれ7例(13%)と9例(60%)認めた.FNA陽性の16症例を除外しSNBを施行した52例中、ypN0割合はycN0症例で67%(31/46例)とycN1症例で50%(3/6例).mLNへのトレーサー流入率は,Blue dye,RI,ICGでそれぞれ48%,54%,60%。mLNはtattoo法で100%同定可能であった.3個以上のLNsの同定率はtriple mappingで58%.なお,mLN単独のFNRは3.4%,LNs再発は認めていない.(まとめ) 約半数のmLNにトレーサーの流入は認めない. mLNの同定にtattoo法は有用である.3個以上のLNs摘出率は58%であり改善の余地あり.本会では PST後のSNBを実臨床に導入する注意点を報告する.

SY4-5

術前化学療法施行中の超音波検査での転移リンパ節の追跡と、点墨を用いたTargeted axillary dissection ～当院の前向き介入研究手術手技の紹介～

[1]がん研有明病院　乳腺センター　乳腺外科、
[2]がん研有明病院　乳腺センター　乳腺内科、
[3]がん研究会　がん研究所　病理部、
[4]がん研究会有明病院　乳腺センター　超音波検査室
坂井　威彦[1]、上野　貴之[1]、荻谷　朗子[1]、宮城　由美[1]、加藤　千絵子[4]、國分　優美[4]、高野　利実[2]、大迫　智[3]、大野　真司[1]

腋窩リンパ節転移を有する(以下cN+)乳癌患者への標準治療は腋窩郭清であった。術前化学療法(NAC)の導入とその治療成績の向上とともに、NACで転移リンパ節が消失するycN0症例が多く認められるようになった。重大な後遺症（リンパ浮腫、神経障害性疼痛、上肢の可動域制限）と強い関連がある腋窩郭清を避けたい患者の要求も大きく、長期成績に関する評価が十分ではない中で腋窩手術のDe-escalationの試みが進んでいる。cN+乳癌に対するSNを用いた腋窩治療のDe-escalationの妥当性を検証するために、2021年1月より開始した前向き介入試験のプロトコールについて紹介する。

cT1-3, cN1-3、M0原発性乳癌に対して、術前化学療法を行い、乳房所属リンパ節超音波検査（AxUS）でycN0が得られたものを対象とした。腋窩のステージングには、私たちは従来からAxUSを行い、転移を疑うリンパ節の大きさ、形、位置と分布を記したシェーマを作成している。原発巣と腋窩リンパ節転移巣はレジメンの変更時に超音波検査、MRIで評価し、転移消失が見込まれる症例に対しては超音波ガイド下に標識（点墨）を行う。化学療法終了時にAxUSで評価を行い、ycN0が得られたと考えられる症例を候補とする。多職種カンファレンスでNAC前のステージング、転移リンパ節の治療効果判定を行いycN0と判定された症例に対して患者説明、同意を得たうえでTAD（Targeted axillary dissection）を行う方針とする。

手術前に超音波をもちいて標識LNの体表面に記をつける。センチネルリンパ節生検はRIと色素を用いて行い、標識リンパ節、RI,色素が入るセンチネルリンパ節を含めて、全部で３個以上のリンパ節を摘出して迅速診断で評価を行う。ITC以上の転移が認められた場合は腋窩郭清を行う。術後治療は日本乳癌学会のガイドラインに準じて行う。

本臨床試験で行っている転移リンパ節の画像診断方法と、点墨を用いたTADの実際について、手術動画とともに供覧したい。

SY4-5

Feasibility of targeted axillary dissection using axillary ultrasound and Indian ink injection: Introduction of our prospective interventional study

[1]がん研有明病院　乳腺センター　乳腺外科、
[2]がん研有明病院　乳腺センター　乳腺内科、
[3]がん研究会　がん研究所　病理部、
[4]がん研究会有明病院　乳腺センター　超音波検査室
坂井　威彦[1]、上野　貴之[1]、荻谷　朗子[1]、宮城　由美[1]、加藤　千絵子[4]、國分　優美[4]、高野　利実[2]、大迫　智[3]、大野　真司[1]

While axillary lymph node dissection (ALND) used to be the standard treatment for patients with clinically node-positive disease (cN+), recent neoadjuvant chemotherapy (NAC) regimens have been shown to yield pathologically node-negative disease in over 30% of cN+ patients after NAC. However, the optimal method of selecting candidates for axillary de-escalation surgery without compromising long-term outcomes remains unclear because of the difficulty in predicting negative conversion of the axilla.
We will introduce a study protocol, a prospective interventional study initiated to determine the long-term oncologic safety of the axillary de-escalation strategy. The institutional review boards of CIH approved this study. Patients with primary breast cancer (cT1-3, cN1-3) who have cytologically-proven nodal metastasis and are treated with NAC resulting in clinically node-negative (ycN0) status by axillary ultrasound (AxUS) are enrolled. Indian ink was injected to the cytologically-proven metastatic lymph node (CPLN). CPLN was traced by AxUS during NAC and before surgery. Images showing the shape and size of these lymph nodes, and schemas depicting their location and distribution are stored. At post-NAC multi-disciplinary conferences, candidate patients for this study are presented and the axillary status is discussed. Radiologically suspicious nodes include loss of the normal fatty hilum, round shape, cortical thickening of more than 5mm. During surgery, SLNs are detected using a combination of radioisotope and blue dye and at least 3 nodes together with a marked axillary lymph node are retrieved. All retrieved lymph nodes are subjected to routine frozen pathological examination. Axillary dissection is performed if metastatic foci including isolated tumor cells are detected. Adjuvant therapy is given according to the guidelines of the Japanese Breast Cancer Society.
We are going to share how we manage cN+ breast cancer patients who receive NAC and surgery in this study.

シンポジウム　5

次世代につなぐがんサバイバーシップケアの実践と展望　Survivorship Practice and Prospects for Future Generations

SY5-1
エビデンスに基づく乳がんサバイバーシップケア：大規模疫学調査の結果より

国立がん研究センターがん対策研究所　疫学研究部
岩崎　基

乳がんは、日本人女性のがん罹患の中で最多であり、その罹患率は一貫して増加している。一方、がん検診の普及や治療法の進歩による予後の改善などによりがんサバイバーも増え、サバイバーシップ支援の重要性が高まっている。なかでも、日常生活における食事や身体活動、肥満など生活習慣に関連する因子が、再発や二次がんのリスクなどの予後に関連するか、という問いに対する関心は高く、欧米諸国を中心に疫学研究が精力的に実施されている。

そのような疫学研究のエビデンスに基づき因果関係の評価がなされた報告書として代表的なものにWorld Cancer Research Fund/American Institute for Cancer Research(WCRF/AICR)による「食物・栄養・身体活動とがん予防：国際的な視点から」がある。これは1997年に第1版が発表されて以来、統一的な基準で包括的にエビデンスの信頼性を評価した報告として、世界中の行政および医療関係者，研究者の間で広く用いられてきた。2018年の第3版が最新版であるが、2007年の第2版以降、部位別に改訂がなされ、その一環として2014年に「Diet, nutrition, physical activity and Breast Cancer Survivors」が出版されている。その他、臨床現場において関心が高いテーマも含め、日本人への適用を念頭にエビデンスの評価を行っている日本乳癌学会編の「科学的根拠に基づく乳癌診療ガイドライン②疫学・診断編」がある。2018年版から「益」と「害」のバランスの情報を考慮したGRADE（Grading of Recommendations Assessment, Development and Evaluation）システムという手法を取り込んだ「Minds 診療ガイドライン作成の手引き 2014」に準拠して作成されており、2022年版が最新である。

乳がんのリスク因子を明らかにする疫学研究とは異なり、予後に関連する因子を対象とした研究は、まだ質・量ともに十分とは言えないが、本シンポジウムでは、これらの報告書で取り上げられている因子のうち評価が定まりつつあるものを中心に概説したい。

SY5-2
Value Based Medicine時代の「乳癌の臨床」と「医療経済」

岡山大学病院　乳腺・内分泌外科
岩谷　胤生

古くから続く経験に基づく医療は、1990年代末頃には臨床研究から得られた科学的根拠に基づく医療（Evidence Based Medicine；EBM）へと進歩した。さらに今世紀になり、臨床研究より得られる医学的有効性（主にランダム化比較試験より得られる効能）のみならず、患者のQuality of Lifeや倫理的因子、経済的因子も関連させて治療の価値を解釈し評価するValue Based Medicine（VBM）の時代となった。米国臨床腫瘍学会もがん治療選択肢の価値判断の軸として「臨床効果（有効性）」「毒性（安全性）」「効率性（コスト）」を挙げている。VBMを考える際には医療技術評価（Health technology assessment；HTA）を理解する必要がある。HTAは医療技術（医薬品・医療機器）の適応に関する医学的、経済的、社会的、倫理的な課題を、透明性を確保しつつ偏りのない頑健な方法で系統的に評価（Appraisal：総合的評価）し、価値判断を行うことである。また、「患者中心の安全で効率的な医療政策を作るために情報を提供し、最良の価値を達成しようとする」ことが目的で、「費用対効果評価」のみならず、「比較対象治療（薬）に対する相対的な有用性」や「社会的・倫理的価値」のすべてを含むものとされている。本セッションではHTAに関する解説とわが国の医療政策への応用について展望を述べる。

また、これまでの臨床研究ではほとんど評価されて来なかった経済毒性（Financial Toxicity）について2019年日本乳癌学会「日本における乳癌治療による経済的負担への意識に関する研究」班（大野班）で実施された経済毒性の有病率の検証結果を報告し、HTAの解説と合わせてValue Based Medicine時代の「乳癌の臨床」と「医療経済」について包括的に解説する。

SY5-3
キャンサー・サバイバーシップ再考 ～ From cancer patient to cancer survivor ～

[1]一般社団法人ＣＳＲプロジェクト、[2]キャンサーソリューションズ株式会社
桜井　なおみ[1,2]

乳がんは、他の疾患と比べて、①子育て・介護・仕事と、家庭でも社会でも中心となっている世代の罹患が多いこと、②治療の多様化、治療の期間が長期化していること、③晩期再発、また、再発後もタイプによっては長期生存が見込めること、といった特徴を有している。

「キャンサー・サバイバーシップ（Cancer survivorship）」は、1985年、アメリカ人医師のF. Mullanが、自身のがん体験を基にしたエッセイ「Seasons of survival: reflections of a physician with cancer」を学術誌に投稿したことから始まる（NEJM. 1985 Jul 25;313(4):270-3.）。

この寄稿の中で彼は「がん体験は、結果として治癒したかどうかという最終的な帰結よりも本人が診断後を生きるプロセスと捉えるほうが適切である」と述べ、治療の帰結に関わらず、それぞれの患者が共有する課題があると述べている。そして、治療成績ばかりを重視した当時の医療を「生存率の向上を目指すばかりで治療が引き起こす諸問題を顧みないのは、先進技術を使って溺れる人を水から引き揚げた後、咳き込んで水を吐くその人をそのまま放置しているようなものだ」と表現をし、治療を中心とした急性期（Acute survivorship）におけるケアの提供だけではなく、延長期（Extended survivorship）や慢性期（Permanent survivorship）におけるケアの大切さを説くと同時に、それぞれの時系列における心理、社会的ケアの重要性を述べている。

家族性腫瘍などゲノム医療の進歩に伴い最近では、pre-vivor（がん未発症者のリスク保持者）やmeta-vivor（転移性がん患者）といった新しい概念や用語も加わっており、このF. Mullanのメッセージは、今日だからこそ、改めて再考すべき、重要な投げかけになっていると私は感じている。

本セッションでは、このような乳がんの特性を考慮したサバイバーシップの重要性と複雑性を再考しつつ、その中で、どのような「生き方の支援」を、医療機関、あるいは、地域が求められているのかを言葉の定義をふくめて当事者の立場から提案をしたい。

SY5-4
プライマリーケアが支える地域におけるがんサバイバーシップケア

公平病院
公平　誠

プライマリーケアではがんの発症から診断・治療、そして緩和ケアまでがん患者のpatient journeyを通して多くの接点があります。プライマリーケア医（Primary care physician: PCP）の外来には様々な疾患の患者が受診します。PCPは日常的にがん患者やサバイバーの様々な健康課題に対応していて、サバイバーシップケアの担い手として重要な役割があります。「がんとの共生」実現のために、拠点病院等と地域の医療機関等との連携が求められ、プライマリーケアの現場にもサバイバーシップケアの認知を広めて診療の受け皿を広げることが必要です。

乳がんは若年から高齢者まで年齢層が幅広く、高齢者では複数の併存症を抱え疾患管理が非がん疾患まで及びます。PCPは乳がんを併存症の一つと捉えて全人的なケアを行いますが、長期的なアウトカムに着目したケアのためにはがん専門医との情報共有が必要です。海外ではSurvivorship Care Plan (SCP) が提唱されていますが、運用面では課題も多く残されています。国内では診療報酬の算定可能な地域連携クリティカルパスがありますが、十分に活用されていません。現在は、診療情報提供書等での情報共有が一般的ですが、病状や診療内容の情報を更新する工夫が必要であり、Personal Health Record (PHR)も情報源として今後の活用が期待されます。

地域でのサバイバーシップケアの診療例として、術後フォローアップ、ホルモン療法、有害事象管理、oncologic emergencyの対応、緩和ケア、非がん疾患の管理、予防接種、がん検診、療養指導等があります。近年、新型コロナ感染症によりがん拠点病院への受診できない方への対応や、COVID19に罹患した方への診療など、以前よりがんサバイバーを地域で診療する機会が増加しています。また、コロナ禍を背景にオンライン診療なども活用されており、サバイバーシップケアの新しい形も模索されます。一方、課題としては地域の医療機関には相談支援に関する資源の不足が挙げられ、がんサバイバーの心理・社会的課題に対するケアや支援に関してはがん拠点病院の役割は大きいと考えられます。

がんサバイバーシップケアに地域の診療リソースを活用することで、がん専門医だけでは実現できない守備範囲の広いケアの提供が可能になります。患者ニーズに沿ったケアの提供には、がんの拠点病院と地域のプライマリーケアが得意領域を活かせる連携の構築が期待されます。

SY5-5

在宅高強度インターバル運動プログラムが乳がんサバイバーの心肺機能に及ぼす影響：ランダム化比較試験

[1]法政大学　生命科学部、[2]国立がん研究センター中央病院
越智　英輔[1,2]、首藤　昭彦[2]、高山　伸[2]、神保　健二郎[2]

【背景】乳がんサバイバーに対して身体活動・運動が推奨されているにもかかわらず、具体的な運動プログラムがないことが課題となっている。そこで我々は、乳がんサバイバーのための自宅で実施可能な高強度運動プログラム（habit-B）を開発し、全身持久力の維持・向上に対する有効性を検証するためのランダム化比較試験を実施した。
【方法】対象者は、50名の運動習慣のない術後ホルモン療法以外のがん薬物療法が不要で、術後2 ～ 13か月以内、病期Ⅰ～Ⅱaの18歳以上60歳未満の乳がんサバイバーとした。2019年5月末から2020年11月末まで症例を集積し、参加者はhabit-B群と対照群のいずれかに無作為に割り付けられた。運動は、自体重を利用した動きを20秒間実施し、10秒間の休息を挟んで8セット繰り返すプログラムとした。habit-B群は、週に3回、合計36回（12週間）のセッションを実施した。介入6週間までは、対面あるいはオンラインによる運動指導を週に1回実施した。それ以外はスマートフォンアプリ内の動画を参考に、参加者が運動を実施した。運動の実施状況の確認は、ウェアラブルデバイス（Fitbit versa）で確認した。主要評価項目は、最高酸素摂取量の12週間の両群の変化量の差とし、副次評価項目は下肢最大筋力、6分間歩行テスト、安静時心拍数、身体活動、がん関連倦怠感、QOL、安全性、歩数、睡眠時間などとした。
【結果】参加者50名のうち、44名（habit-B群、n=23、対照群、n=21）が最高酸素摂取量の評価を完了し、6名は新型コロナウイルス感染症に関する緊急事態宣言のため、評価出来なかった。最高酸素摂取量は、対照群と比較してhabit-B群で有意に増加した（平均差1.7 [95%CI, 0.7 to 2.7]、p < 0.01）。また、下肢最大筋力も、対照群と比較してhabit-B群で有意に増加した（平均差13.5 [95% CI, 2.9 to 24.1]、p < 0.01）。その他のアウトカムは、両群間で有意な差はなかった。
【結論】habit-Bプログラムは、早期乳がんサバイバーの心肺機能と筋力の改善につながる可能性がある。しかし、habit-Bプログラムの有益性を確認するには、多施設共同の実用的な試験が必要である。

SY5-6

乳がん体験者の身体活動とセデンタリータイムおよびガイドライン既知に関連する因子：横断的研究

[1]東海大学大学院　医学研究科先端医科学専攻、
[2]東海大学医学部外科学系乳腺腫瘍科
佐藤　えみ[1]、水野　万里[2]、横山　梢[2]、寺尾　まやこ[2]、津田　万里[2]、
花村　徹[2]、岡村　卓穂[2]、新倉　直樹[2]

【背景】身体活動はがん体験者の総死亡率、がん特異的死亡率、再発や二次発がんリスクを低下させる。 世界保健機構は2002年に長時間のセデンタリーライフスタイル（座りがちな生活）は死亡や疾患に寄与するとしている。2021年6月に米国臨床腫瘍学会では乳癌患者の身体活動等のライフスタイルのガイドラインが刷新され、1週間の身体活動時間300分以上を推奨する。
【目的】本研究は乳癌体験者 もしくは現在乳癌治療中の患者の身体活動時間とセデンタリータイムおよび患者さんのための乳がん診療ガイドライン（ガイドライン）の既知に関連する因子を明らかにすることで、乳癌体験者が身体活動を習慣づけられる支援について検討することを目的とした。
【方法】2021年9月 – 11月の期間、外来に受診した乳癌体験者に質問紙調査を実施。344例を対象に身体活動とセデンタリータイムおよびガイドライン既知に関連する要因をカイ二乗検定を用いて解析した。
【結果】344例の特性は、平均年齢59.0(SD11.127)歳、Body Mass Indexは22.79(SD4.28)㎏/㎡、乳がん診断後期間は1 ～ 434か月、臨床病期は0/Ⅰ/Ⅱ/Ⅲ/Ⅳ：24/78/90/37/51/不明であった。81.7%ががん薬物療法中（うち進行再発治療36.0%）で、34.8%が併存疾患を有した。ガイドラインの既知は51%であり、1週間の平均身体活動時間は168.28分で、セデンタリータイムの平均は374.46分/日であった。71.7%が既婚、49.6%が現在就労中、21.5%が育児中、最終学歴は大学卒業以上が16.2%であった。
1週間の身体活動時間300分以上の要因は、内分泌療法終了後(p=0.014)、ガイドラインの既知(p=0.000)、乳癌に対する運動の有効性を認知(p=0.034)している乳癌患者が推奨される1週間の身体活動量を満たす傾向があった。セデンタリータイムは7時間以上をカットオフとした。1日のセデンタリータイムが7時間以上の要因は、70歳代以上 (p=0.035)、乳癌診断後期間が2年以上(p=0.008)、脂質異常症の合併(p=0.045)、既婚(p=0.000)の乳癌患者で 7 時間以上の傾向があった。ガイドラインの既知は就労有(p=0.039)、最終学歴短期大学卒業者(p=0.035)の乳がん患者で多い傾向があった。
【結論】ガイドラインの既知は乳癌体験者の半数に留まっていた。高齢者と併存疾患を有する人はセデンタリータイムが長く、乳癌体験者の健康的なライフスタイルを維持するには運動の有効性の周知を講じる必要がある。

シンポジウム　6

乳癌画像診断におけるAIの開発動向について　Development of artificial intelligence in breast imaging diagnosis

SY6-1
消化器内視鏡AIの導入と今後の展望

[1]株式会社AIメディカルサービス、[2]ただともひろ胃腸科肛門科
多田　智裕[1,2]

深層学習・高性能コンピュータ・大量のデジタル化された画像データにより,AIの画像認識能力は人間を凌駕した.内視鏡AIの分野では,日本の内視鏡医が世界初の成果を次々と生み出してきた.
平澤らは世界初の胃癌検出AIを開発し,静止画において6mm以上の胃癌の検出感度は98.6%であった[1].石岡らは前出平澤らのAIを動画で検証し,感度92.2%であった[2].池之山らは静止画における胃癌検出感度はAIが内視鏡医師よりも有意に高いと報告し,臨床現場での有用性を示した[3].堀内らと上山らは拡大内視鏡画像におけるAIの胃癌鑑別能力が優れていると報告し[4,5],堀内らは拡大NBI動画において,AIが感度87.4%で内視鏡医と同等であると報告した[6].並河らはAIが胃癌胃潰瘍を各々 99%,93.3%で鑑別できると報告した[7].永尾らは胃癌深達度をAIが94.5%の確率で鑑別したと報告した[8].
堀江らは世界初の食道癌検出AIを開発し,静止画において感度98%で10mm未満の全病変を検出したと報告した[9].脇らは食道扁平上皮癌が見逃された状況をシミュレーションした動画を用いてAIの性能を検証し,AIは感度85.7%,内視鏡医の初期評価の平均感度は75.0%であった.AIと内視鏡医が同時に動画を評価すると感度が77.7%に向上したため,内視鏡AIと内視鏡医が共に内視鏡検査を行うことで特異度を保ちつつ癌の検出感度を向上させる可能性を示した[10].池之山らは通常の非染色の内視鏡画像から多発ヨード不染帯を予測するAIを開発し,AIの精度が内視鏡医の46.9%を上回る84.4%の結果であり,食道癌リスクをAIが診断支援できる可能性を示した[11].
本講演では既報の内視鏡AI論文を振り返り,開発状況そして今後の将来展望について紹介する.

1.Hirasawa T et al. *Gastric Cancer*. 2018 ;21:653-660.
2.Ishioka M et al. *Dig Endosc*. 2019 Mar;31(2):e34-e35.
3.Ikenoyama Y et al. *Dig Endosc*. 2020;10.1111/den.13688.
4.Horiuchi Y et al. *Dig Dis Sci*. 2020;65(5):1355-1363.
5.Ueyama H et al. *J Gastroenterol Hepatol*. 2020;10.1111/jgh.15190.
6.Horiuchi Y et al. *Gastrointest Endosc*. 2020;92(4):856-865.
7.Namikawa K et al. *Endoscopy* 2020;10.1055/a-1194-8771.
8.Nagao S et al. *Gastrointest Endosc*. 2020;92(4):866-873.
9.Horie Y et al. *Gastrointest Endosc*. 2019;89(1):25-32.
10.Waki K et al. *Dig Endosc*. 2021;10.1111/den.13934.
11.Ikenoyama Y et al. *Endoscopy* 2021;10.1055/a-1334-4053.

SY6-2
マンモグラフィをはじめとしたAIの応用

大阪公立大学健康科学イノベーションセンター　スマートライフサイエンスラボ
植田　大樹

2019年9月17日、PMDAは大阪市立大学大学院医学研究科放射線診断・IVR学教室(以下、当科)で共同開発したMRAからの脳動脈瘤補助診断プログラムを、ディープラーニングを用いた医療機器として日本で初めて承認した。AIは開発・実験のフェーズから、実際の医療現場に導入されるフェーズに入った。そんな 中、AI研究が盛んな分野の一つがマンモグラフィである。当科でも、AIを用いて様々な角度からマンモグラフィの研究を行ってきた。まず、マンモグラフィからの乳癌病変の検出 AIを作成した。AIとマンモグラフィというと、最も想起しやすいのはこれであろう。当院及び当院関連施設のデータセットにおいて、マンモグラフィ１枚あたりの平均偽陽性数が0.5個程度で乳癌の検出感度は100%を達成した。次に、マンモグラフィから浸潤性乳管癌の病理や乳癌のレセプターの発現(ER、PgR、HER2)においても一定の精度で分類できることを報告した。このようにAIは医療を拡張できる可能性のあるものだ。近い未来、マンモグラフィは乳癌のスクリーニングとしてAIの補助下でより高精度になるのみならず、不要な生検すべき部位の提示や、また化学療法の種類や効果を判断する一助としても、新たな役割を担うかもしれない。

SY6-3
AIによるMG診断能と乳房構成判定の研究

[1]湘南記念病院　乳がんセンター、[2]静岡がんセンター　乳腺画像診断科、
[3]ゆうこ乳腺クリニック名駅、[4]筑波記念病院　放射線科、
[5]東京医科大学病院　乳腺科、[6]岐阜医療科学大学、
[7]聖路加国際病院　放射線科、
[8]公益財団法人東京都予防医学協会　がん検診・診断部、
[9]兵庫県立がんセンター　乳腺外科、[10]国立がん研究センター東病院、
[11]虎の門病院　臨床腫瘍科
井上　謙一[1]、植松　孝悦[2]、岡南　裕子[3]、鯨岡　結賀[4]、小山　陽一[5]、篠原　範充[6]、角田　博子[7]、坂　佳奈子[8]、広利　浩一[9]、向井　博文[10]、山口　雄[11]

マンモグラフィ検診において読影精度の管理は必須である。読影精度を支援するシステムとしてCADがあるが、古典的なCADは精度を必ずしも向上しないとされている上、欧米で構築されたCADが日本人女性の画像に必ずしも適合するとは言えない。一方で近年の人工知能(AI)による画像認識技術は劇的に向上してきている。そこで、日本人女性の画像を用いて構築したAIによるCAD(AI-CAD)が十分な精度を達し得るかを検証する臨床試験を立ち上げた。全国の読影A判定を持つ医師に協力を仰ぎ、様々なマンモグラフィ機器で撮影されたマンモグラフィ画像およびそれに対応する病変をマーキングした画像を登録していただき、AIに学習させた。更に乳房の構成を自動で判定するAIも構築した。
[乳癌検出] 62医療機関、70医師(重複含)より登録いただいた11451症例から54825画像を抽出し畳み込みニューラルネットワーク(CNN)に学習させた。正診率83.0%、感度81.3%、特異度83.6%、PPV 61.7%、NPV 93.2%となり、読影B判定の精度を達成する成績となった。
[乳房構成判定] 正常乳腺画像8120症例分からMLO画像7890枚を抽出しCNNに学習させた。カッパ係数0.6702、重み付きカッパ係数0.8940となった。更に乳房構成を実行委員で再評価した上で一致率を再算出すると、カッパ係数0.6782、重み付きカッパ係数0.8802となった。
各データの詳細は本学会ポスターディスカッション10「AI診療とビッグデータ」にも詳細な発表を予定しているためご参照いただきたい。
このAIが臨床に応用されることで、読影医の精度のばらつきが改善し、感度の向上を主とした読影精度の向上が期待できる。特に読影経験の少ない医療機関に利用していただくことによって、日本全体の精度が一気に底上げされる可能性がある。また将来的には二重読影の負担から解放されることで検診システム全体の効率化が見込める。
ただしこのAIが臨床に応用されるには、独立行政法人医薬品医療機器総合機構(PMDA)による医療機器としての認証が必須である。そのため我々が開発したAIを補助的に利用することで読影医の精度を向上させ得るかを検証する前向きの臨床試験を立ち上げる予定である。

SY6-4
Radiomicsで初診時マンモグラフィから乳癌の特徴を予測する（複数施設画像のData Harmonization）

[1]国際医療福祉大学成田病院　乳腺外科、
[2]東京慈恵会医科大学葛飾医療センター　外科、
[3]群馬大学　数理データ科学教育研究センター、
[4]国際医療福祉大学成田病院　放射線科、
[5]国際医療福祉大学成田病院　病理診断科、[6]公津の杜メディカルクリニック
関根　速子[1,2]、中島　聖人[3]、黒住　献[1]、桐生　茂[4]、松岡　亮介[5]、小無田　美菜[5]、潮見　隆之[5]、鈴木　ティベリュウ・浩志[6]、堀口　淳[1]

a91220

【はじめに】
Radiomicsは、画像からピクセル単位で抽出した定量的特徴を用いて網羅的解析をすることで、詳細な個別化診断を目指す。これまで多くの研究報告があるが、Radiomics特徴量は、撮影機器や画像処理法の影響を強く受けるため、ほとんどが単施設の研究であり、その解析結果の汎用化が課題である。今回、複数施設のマンモグラフィ(MG)を用いてRadiomics解析を行い機械学習によって乳癌の特徴を予測するモデルを作成して評価した。
【対象・方法】
対象は、3施設において、初診時にMGを撮影し病変の輪郭抽出が可能であった早期乳癌(浸潤癌)症例。術前治療例は除外した。各施設でそれぞれ85例、40例、82例、合計207例(403画像)が対象となり、60のRadiomics特徴量を抽出して、ComBat法によるData Harmonizationを行った。まず、ComBatの前後で各特徴量に対してKruskal-Wallis検定を行ってHarmonizationを評価した。そして、ComBat後のデータを用いて、LASSO回帰およびランダムフォレストによってホルモン受容体の有無、HER2過剰発現の有無、組織型、腋窩リンパ節転移の有無について、予測モデルを作成した。
【まとめ】
3施設間でデータに有意差(p<0.01)を認めた特徴量数は、ComBat前は60であったが、ComBat後では8に減少した。ComBat後のデータを用いた各予測モデルは比較的良好な結果であった(表)。撮影機器や画像処理に非依存性の特徴量は、画像上に表現された真の腫瘍の性質を反映すると考えられることから、複数施設の画像を用いたRadiomics解析により、非侵襲的に腫瘍の本質的な特徴を見出せる可能性が示唆された。Radiomics解析について文献的考察を含めて報告する。

各予測モデルの AUC		Training cohort (323 画像)	Validation cohort (80 画像)
ホルモン受容体	LASSO	0.856	0.751
	Random Forest	0.999	0.665
HER2	LASSO	0.802	0.619
	Random Forest	0.998	0.617
組織型	LASSO	0.854	0.796
	Random Forest	0.999	0.722
腋窩リンパ節転移	LASSO	0.773	0.611
	Random Forest	0.998	0.635

SY6-5
人工知能METIS-EYE・BI-RADS判定エンジンの臨床適用

慶應義塾大学医学部　一般・消化器外科
林田　哲、永山　愛子、関　朋子、高橋　麻衣子、小谷　依里奈、北川　雄光

BI-RADS（Breast Imaging Reporting and Data System）は、マンモグラフィ・超音波・MRIによって得られた所見を報告するための標準的なシステムである。BI-RADSは、使用する語彙・カテゴリー評価法・分類ごとの臨床的に推奨される行動が各モダリティで統一されており、データ収集の枠組みを提供することで、報告の一貫性を促進する。この基準を用いることで、乳腺の診療に携わるすべての医師の間で明確なコミュニケーションが可能である。日本ではMRI診断のカテゴリー分類にのみ使用されることが多いが、もともとは3つのモダリティーを同一の基準で評価し、患者に対するアクションを決定するためのシステムであるため、世界的なデータの蓄積を背景とした本来の実力が日本で発揮されているとは考えにくい。
BI-RADSはスクリーニング目的に開発された基準ではないため、日本のカテゴリー分類と比較してどのような特徴があるかを検討した。AI超音波システムであるMETIS-EYE構築に使用した超音波画像における2167の病変に対して、BI-RADS分類と日本のカテゴリー分類の両分類を決定し、良悪性をアウトカムとして感度・特異度を検討したところ、両者に感度の差はなく、カテゴリー分類において特異度が高い傾向にあった。特筆すべきはBI-RADSは99%を超える陰性的中率であったが、カテゴリー分類では5%弱の偽陰性が発生していた。BI-RADSは他のモダリティとの統合解析を行うため、特異度を犠牲にして偽陰性率を極限まで低く保っているが、カテゴリー分類は単一モダリティの判定に頼るため、ある程度の特異度を保つ必要があることが理由であろう。しかしながら、BI-RADSの判定基準とカテゴリー分類のそれを比較すると、圧倒的に後者が煩雑でわかりにくく、エキスパート以外が検査を行った場合の特異度はBI-RADSのそれと同等か劣ると考えられる。
METIS-EYEのBI-RADSエンジンは、BI-RADS3以下と4以上を分類するAIであるが、ヒトのエキスパートの判定を正解とした場合の感度・特異度はいずれも90%を超える精度である。上記の特徴を踏まえ、スクリーニング検査にこれを使用するための条件や注意点を今後検討する必要があると考えられる。

SY6-6
乳腺超音波における検出支援AI搭載機器使用の実際

[1]香川医療生活協同組合高松平和病院　乳腺外科、
[2]がん研究会がん研有明病院超音波検査室・IVR部、
[3]とくしまブレストケアクリニック
何森　亜由美[1,3]、國分　優美[2]、高橋　雅子[3]

近年、AIは画像診断においても様々な場面に導入され、乳房超音波（US）においてもこれまで「低エコー腫瘤に対するカテゴリ判定」や「悪性の可能性」を判定する研究論文などが発表され、海外では臨床使用されている。我々は日本の乳癌診療におけるUSの役割の中で、スクリーニングや経過観察で求められる「病変の検出」が重要であると位置づけ、「検出支援AI」を開発することとなった。
その結果、2021年5月にキャノンメディカルシステムズ社Aplio i-series Prism EditionにAIを用いて開発されたSmart Area Indication: S.A.I.が搭載された。S.A.I.は、設計段階でDeep Learning（深層学習）を使用し「閉じた構造物」「概ね閉じた構造物」をリアルタイムに検出することを目指した機能である。
今回のシンポジウムでは、このS.A.I.臨床の経験から「病変の検出」に関してその有用性と課題についての感想を述べる。
有用性：①AIによる支援で見逃しが防がれているという安心感は、検査時の術者の疲労を軽減させ、検査精度の向上につながる。淡い病変の検出は高度な集中力の維持が必要になるが、その支援となりうる。②検出アラートは僅かな低エコー像にも反応するよう設計されているため過検出の原因となるが、「過検出アラートの少ないプローブ走査」は、結果として乳房構造が過不足なく伸展し正常構造が観察できている正しい走査であり、ブラインドのないプローブ走査の注意喚起や初学者の走査技術の習得に有用であると思われた。すなわちこのAI支援システムの使用により、Bモードでの観察における術者自身の技術の向上に寄与すると考えられた。
課題：①カテゴリ診断は表示しないため、精査の有無は従来通り人が行う必要がある。②プローブ角度によって出現する過検出アラートを「過検出である」と術者が判断できることが求められる。多くは他方向からの観察で判断可能である。③描出される画質。微小な病変に正確にアラートを出すには、超音波画像が深部まで明瞭に見え高画質であることが不可欠となり、搭載は現時点での高性能機種に限られる。
検出支援AIは、術者の負荷を軽減させ、検査技術の向上、日常診療のパフォーマンスの維持向上に貢献すると思われた。今後、多施設でのデータ収集による科学的検証が必要である。
注）「閉じた構造物」とは、超音波画像上いわゆる腫瘤像、血管、Cyst、脂肪組織、超音波ファントムCystのようなものをさす。

シンポジウム　7

AYA 世代乳がん患者の妊娠と出産 - Next Step -　　Challenges for AYA Breast Cancer Patients: Pregnancy, Childbirth and Future Prospects

SY7-1

がん・生殖医療ネットワークの現状と今後の展望 -生殖医療の立場から-

聖マリアンナ医科大学　産婦人科学
高江　正道、鈴木　直

がん・生殖医療とは、がん等の疾患に対する治療によって妊孕性が著しく障害される患者に対して胚や卵子、卵巣組織凍結などを行う妊孕性温存療法と、がん等の治療後に妊娠を希望する患者に対して行われる生殖医療を包含した医療である。これらのどちらを行ううえにおいても、地域における病院同士の連携、医療における多職種間の連携、分野を超えた社会全体の連携が必要であることは言うまでもなく、社会全体が協力する体制を構築することが喫緊の課題とされている。また、わが国では、各都道府県や市などによって妊孕性温存療法に関する助成金制度の構築が進められてきたが、2021年4月より、国による研究促進事業（小児・AYA世代のがん患者等に対する妊孕性温存療法研究促進事業）として、妊孕性温存療法に関する経済的支援制度が開始された。本研究促進事業を構成する大切な要素として、地域における、がん・生殖医療ネットワークの存在があり、本事業の実施要綱にもネットワーク構築が必要であることが明記され、ネットワークに参加することが妊孕性温存療法実施医療機関（検体保存機関）施設の認定要件になっており、その重要性が窺える。このネットワークの主な目的は、疾患を有する患者に対して迅速かつ正確な情報提供と適切な意思決定支援を行う枠組みをつくることであり、通常の生殖医療（不妊治療）と大きく異なる部分であるといえる。さらに、日本がん・生殖医療学会のもと、これらの地域ネットワークはOncofertility Consortium JAPAN（OCjpn）として相互支援体制を構築している。現在、全ての都道府県において既に地域連携ネットワークの構築が完了しており、ウェブサイトにて各地域の参加施設などを確認することが可能である（http://j-sfp.org/cooperation/）。がん・生殖医療ネットワークの構築が進むなか、今後は妊孕性温存療法のみにとどまらず、AYA世代の患者がもつ多様なニーズに対応するための幅広い情報提供と意思決定支援を担うことのできるものへと成長することが期待されているほか、その人材育成にも関わってゆく可能性がある。
本講演では、がん・生殖医療の一般的事項に加え、所属施設での取り組み（乳腺外科医と産婦人科医で行うBROGカンファレンス）ならびに神奈川県の現状を例に挙げ、今後の展望について概説する。

SY7-2

がん治療後の妊娠について考える –がん治療の立場から–

聖路加国際病院　腫瘍内科
北野　敦子

AYA世代がん患者にとって、治療後の妊娠・出産の可能性を残すことは、がん治療を行っていく上での希望となる。これまで生殖医療を用いた妊孕性温存療法は自費診療であったことから、AYA世代乳がん患者の中には経済的な理由で断念せざるをえない者も多くいた。しかしながら、令和3年度より開始した「小児・AYA世代のがん患者等の妊孕性温存療法促進事業」により、経済的ハードルが下がったことから、今後は妊孕性温存を希望するAYA世代乳がん患者の数は増加することが予想される。そして、妊孕性温存療法はAYA世代乳がん患者に対するスタンダードケアの１つとなるだろう。がん治療側はがん治療が生殖機能に与える影響を適切に患者に説明し、必要に応じて生殖医療側と連携する体制作りが必須になる。また、妊孕性温存をすることがゴールではなく、がん治療後の妊娠に関しても、患者の希望を適切に捕捉しながら、継続的に対話をしていく必要がある。
一方で、がん治療後の妊娠・出産に関するエビデンスは限られており、不確実性が高い。さらに、妊娠に対する価値観も多様性であることから、がん治療後に妊娠を試みる際は、患者と医療者による協働意思決定が重要である。妊孕性温存がスタンダードケアとなった先には、標準治療を中断して妊娠を希望する患者への対応、妊娠中に再発が分かる患者への対応など、今後も取り組むべき課題が多い。
当院では、2019年にAYA世代がん患者への包括的な支援を目的とした「AYAサバイバーシップセンター」を開設した。また、2021年には「妊娠とがんホットライン」を開設し、妊孕性温存だけではなく、がん治療後の妊娠や、妊娠期がんの相談を受け入れている。本講演では、自験例を踏まえながら妊孕性温存後の、妊娠・出産や、妊娠中の乳がんなど、これからの課題についてがん治療医の立場から議論する。

SY7-3

がん・生殖連携における看看連携の実践 ―看護師の立場から―

国立がん研究センター中央病院　看護部
稲村　直子

近年、がんサバイバーの増加に伴い、妊娠、出産を視野に入れた妊孕性支援が求められている。がん治療前の妊孕性温存の選択は、がんと診断を受けて間もない患者さん・ご家族が、治療方針決定時期に、将来を見据えた妊孕性温存を短期間で意思決定しなければならず、非常に精神的負担を強いられる。支援の対象となるAYA世代は年齢が幅広く、生活背景、パートナー・婚姻の有無などライフステージによって妊娠・出産へのイメージが異なる。また、妊孕性への思いや価値観は個別性が高く、支援時の病状や精神状態によっても左右されるため、意思決定の過程も様々である。妊孕性に関連する悩みは治療経過とともに変化し、がん治療後の妊娠・出産のタイミングや性腺機能障害に関するフォローアップ、パートナーとのコミュニケーション、里親制度による養子縁組など、内容も多岐に渡る。したがって、がん治療医、生殖医療医、看護師、心理士、薬剤師、MSW などの医療関係者のみならず、行政、学校、職場、患者会など様々な立場からの多面的な支援が必要と考えている。
当院は、がん専門病院であり生殖医療の専門家がいないため、妊孕性に関する相談窓口を設置し、聖路加国際病院生殖医療センターと医療連携体制を整えて妊孕性支援を行っている。大きな特徴として、がん医療側、生殖医療側、医療連携部門の看看連携にて、治療までの時間がないケースや、体調面、精神面、経済面などでの配慮が必要等の理由で対応に迷うケースに対して、速やかに情報共有ができ、治療スケジュールに合わせた受診調整が可能となっている。
今回は、がん・生殖医療連携における看看連携に焦点を当て、看護師による患者さん・ご家族への妊孕性支援の実際を紹介し、多職種チームにおける看護師の役割について考える機会としたい。

SY7-4

これからのがん・生殖医療に対する期待と希望 ―患者の立場から―

若年性乳がんサポートコミュニティ　Pink Ring
御舩　美絵

AYA世代の乳がん患者は、命の不安と向き合う中、がん治療の影響により妊孕性を喪失するかもしれない事実と向き合うことになる。女性にとって妊孕性の喪失は、人生の目標や生きる意味、アイデンティティの喪失にも関わる問題であり、挙児希望の有無に関わらず、患者に与える衝撃は少なくない。
妊孕性温存療法は、挙児希望のある患者にとって希望の１つである。近年、その情報は充実し、長年の課題であった費用に関しても、昨年度より国による小児・AYA世代がん患者等に対する妊孕性温存療法に係る経済的支援が開始され、妊孕性温存療法を選びやすくなった。
しかしながら、費用の面で身近になる分、その意思決定に困難を感じる患者は増える可能性があり、妊孕性温存療法を受けるかどうかの意思決定をはじめ、治療中におけるプレコンセプションケアや治療後の妊娠・出産を含めた継続的な支援はますます重要になるであろう。
一方で、患者会活動を通して感じることは、妊孕性温存をする選択も、しない選択も、子供を持つ人生も、持たない人生も、みな等しく、尊い価値があり、妊孕性温存を望みながらもできなかった患者や、妊娠・出産を諦めざる負えない患者への支援の必要性である。
妊孕性と向き合うAYA世代の患者が、「家族を作る」ことに関して都度納得し、自分自身の人生を歩めるよう、患者の多様性に寄り添った継続的な支援を期待する。そして、がんサバイバーの多様な選択や生き方が尊重される社会になることを願っている。本セッションでは、患者の立場から見たがん・生殖医療に関する課題や希望を共有したい。

SY7-5

乳癌治療が妊孕性に及ぼす影響の多施設共同研究（日本産婦人科学会 生殖・内分泌委員会からの報告）

[1]金沢医科大学　乳腺・内分泌外科、[2]関西医科大学　乳腺外科、
[3]金沢大学　産科婦人科学、[4]福岡東医療センター　婦人科、
[5]京都大学　婦人科産科学、[6]吉野川医療センター　産婦人科、
[7]東京医科大学　産婦人科
井口　雅史[1]、杉江　知治[2]、山崎　玲奈[3]、小野　政徳[7]、内田　聡子[4]、
堀江　昭史[5]、松崎　利也[6]、藤原　浩[3]

性成熟期の乳癌治療では，化学療法やタモキシフェン（TAM）療法が行われることから，乳癌治療後の妊娠率が低いとの報告もあり，妊孕性温存の重要性が指摘されている。このような状況から、日本産婦人科学会　生殖・内分泌委員会では「乳癌治療が妊孕性に及ぼす影響の実態調査（2019年）」に関する小委員会を設置した。今回，本小委員会による乳癌治療後の不妊治療と妊娠の転帰に関する多施設による症例調査を実施したので報告する。
（対象と方法）2014/1/1 ～ 2019/3/31に、乳癌治療施設（6施設）からは、乳癌治療後に妊娠を許可された45歳以下の症例、生殖医療施設（12施設）からは、乳癌罹患歴があり、挙児希望する症例をレトロスペクティブに集積した。
（結果）乳癌治療施設からは，113症例（妊娠20症例，24回妊娠）、生殖医療施設からは，138症例（採卵361周期　移植288周期　妊娠64症例　72回妊娠）が集積された．乳癌治療後では若年では自然妊娠が多い一方，年齢が上がるとART妊娠の割合が増加していた．化学療法施行症例では，若年で妊娠率が高く，妊娠許可から妊娠までの期間は3年以内であった．特に40歳以降ではART開始1年以降の妊娠例はみられなかった．化学療法施行例では，シクロフォスファミド使用例で，また，内分泌療法では，TAM使用群で妊娠率が低い結果とはならなかった。
　ART施設においては，若年ほど妊娠率が高く，生産率も高いという乳癌でない不妊患者と同様の傾向であった．妊娠までの採卵，移植回数は多くが3回以内であった．化学療法施行群では，妊娠率が低い傾向にあった．化学療法施行群では，有意に採卵時受精卵獲得数が少なかった．また，TAM使用群では若年では移植時の子宮内膜が有意に肥厚していた。
（結語）　乳癌治療後には、年齢が妊孕性へ与える影響は大きく，妊娠例では妊娠許可や不妊治療を始めてから多くは短期間で妊娠していることからも若年のうちに短期間での妊娠を目指す意義はあると考えられる。35歳未満なら自然妊娠が期待できるが、35歳以上では、不妊治療において時期を逸さずARTへ移行することも重要である。化学療法後も化学閉経にならなかった症例は、得られる受精卵は少ないものの生殖補助医療での妊娠成立は期待できる。

SY7-6

妊娠期乳がんにおける術式選択と術後経過：DPCデータベースを用いた260例の検討

[1]東京大学大学院　医学系研究科　外科学専攻　乳腺内分泌外科学、[2]東京大学大学院　医学系研究科　公共健康医学専攻　臨床疫学・経済学
小西　孝明[1,2]、藤雄木　亨真[2]、重見　大介[2]、康永　秀生[2]、鹿間　健志[1]、
良本　貴子[1]、森園　亜里紗[1]、山下　智[1]、笹原　麻子[1]、佐藤　綾花[1]、
丹羽　隆善[1]、西岡　琴江[1]、田辺　真彦[1]、瀬戸　泰之[1]

【目的】近年増加傾向にある妊娠期乳がんに対しては標準療法と同様に手術を行うことが推奨されるが、その術式選択の傾向や術後経過はいまだに不明である。本研究では、厚生労働科学研究DPCデータ調査研究班のDPCデータベースを用いて、妊娠中の乳がん手術の特徴や短期手術成績を非妊娠症例と比較し、また周産期経過を記述することを目的とする。
【方法】2010/7–2020/3に乳房悪性腫瘍切除術を受けた女性509,270例から、妊娠中の260例（妊娠群）と、年齢及び治療年度をマッチさせた非妊娠患者2597例（非妊娠群）を抽出し、1:10 matched-pair cohortを作成した。まず、背景因子（併存疾患・病期・施設要因など）で調整した多変量解析によって、両群の術式を比較した。次に、背景因子や施行術式で調整した多変量解析によって、両群の在院中の短期手術成績（術後合併症・麻酔時間・入院期間・入院医療費・30日再入院）を比較した。最後に妊娠群の、乳がん手術を施行した施設における入院時周産期経過を追跡して記述した。
【結果】matched-pair cohortの年齢中央値は37歳（四分位範囲34–40歳）で、1353例（47%）が乳房全切除術を受け、122例（4.3%）に術後合併症が発生した。妊娠群は非喫煙者が多く、病期が進行していた。妊娠群は乳房全切除術（オッズ比1.43 [95%信頼区間，1.09–1.87]）や腋窩郭清（1.53 [1.13–2.08]）が有意に多く施行され、センチネルリンパ節生検（0.33 [0.25–0.44]）や乳房再建術（0.13 [0.06–0.28]）は有意に少なかった。妊娠群で術後合併症は有意に少なかったが（0.36 [0.13–0.98]）、全入院期間は1日長く、入院医療費は約5万円高く、30日再入院が多かった（3.36 [2.33–4.84]）。両群で麻酔時間・術後入院期間には有意差がなかった。妊娠群における手術時の妊娠週数は、29例が初期（0–13週）、130例が中期（14–26週）、101例が後期（27–40週）であった。子宮内胎児死亡が2例（0.8%）、流産が4例（1.5%）、切迫早産が4例（1.5%）あった。帝王切開が75例（29%）で行われており、乳がん手術時の妊娠週数によって選択的帝王切開の施行に有意差があった（3% vs. 19% vs. 26%, p=0.03）。
【結論】妊娠期乳がんは、手術時に病期が進んでおり、乳房全切除術や腋窩郭清が施行されることが多かった。術後合併症は少なかったが、全入院期間、医療費、30日再入院は増加した。乳癌術後の周産期経過についても記述した。

シンポジウム 8

Beyond BRCA:BRCAの先の乳腺診療における遺伝医療　Beyond BRCA: Management of hereditary breast cancer associated with genes other than BRCA1/2

SY8-1

ハイリスク乳がんと遺伝性乳がん～ Beyond *BRCA* の更なる乳がんの個別化治療に向けて

昭和大学　臨床ゲノム研究所
吉田　玲子

ハイリスク乳がんは、遺伝的なハイリスクと、生涯乳がん発症リスクが指標に用いられている。前者は乳がんの浸透率が高い単一遺伝子の病的バリアント保持者を指し、*BRCA1/2* はその代表的な遺伝子に過ぎず、BRCA1/2以外の遺伝性乳がんが存在する事が明らかになっている。これらのnon-*BRCA*遺伝性乳がんは多遺伝子パネル検査(Multi-gene panel testing: MGPT)の臨床展開と、がんプロファイリング検査による二次的所見を期に明らかになる事が多い。米国では2013年には遺伝性乳がんの生殖細胞系列遺伝学的検査の主流が、単一の遺伝子検査からMGPTへと推移した。本邦でもMGPTは臨床検査として数年前より実施可能となっているが、まだ幅広い展開には至っておらず、多くは研究ベースの報告に留まっているのが現状である。
MGPTは、①症候群特異的なMGPT、②がん種特異的なMGPT、③汎遺伝性腫瘍を対象としたMGPTに分類される。MGPTの有用性として、表現型をベースに遺伝性腫瘍のアプローチする事は当てにならず、単一の遺伝子検査では分からなかった遺伝性腫瘍の原因遺伝子が検出されることである。これにより、病的変異検出率の上昇、新たなリスク管理の提供、治療方針の指標となることが挙げられる。一方で、限界点としては、費用が高いこと、出口戦略としてリスク管理のエビデンスが乏しい遺伝子に対する医学的管理が難しいこと、VUSの検出率が高いこと、などが挙げられる。
米国では既に、がん罹患者全員にユニバーサルとしてMGPTを展開する事を推奨している施設もある。一方で、同じ遺伝子に病的バリアントを保持していても、当該遺伝子以外のmodifier factorの違いにより乳がんの浸透率に幅がある事も知られている。
海外・本邦のMGPTのデータと報告を中心に、ハイリスク乳がんの診療の動向について述べる。

SY8-2

遺伝性乳癌診療―BRCAからその先へ―

[1]がん・感染症センター都立駒込病院　外科(乳腺)、
[2]がん・感染症センター都立駒込病院　遺伝子診療科
有賀　智之[1,2]、井ノ口　卓彦[2]、山口　達郎[2]

遺伝性腫瘍に関する原因遺伝子の遺伝学的検査はクライアントの体質を知りその後に発症する確率の高い腫瘍に対して予防やサーベイランスを行うことで、このような医療がなければ行えなかったであろう早期の診断を行うことや、発症そのものを未然に防ぐことにその意義があると考えられる。
先達の先生方の不断の努力により2020年4月より一部の患者にHBOC診療が保険診療として行うことが可能になったが、各施設の人的・物的リソースの問題などからまだ十分に取り組めていない施設もあるのが現状と目される。BRCAの次のステップに移る前に現状の保険診療下でのHBOC診療を充足させる必要がある。遺伝性腫瘍の診療に必要な専門職の育成やサーベイランスを適切に行っていく体制つくりなどが喫緊の課題と考えられる。
現状の保険診療下でのHBOC診療を一歩出たところにある大きな次の課題は乳癌、卵巣癌未発症の*BRCA1/2*病的バリアント保持者の問題である。残念ながら必要な人に遍くHBOC診療が提供できていない状況といえる。乳癌、卵巣癌が未発症者であっても病的バリアント保持者に対しての遺伝学的検査や予防の有用性は広く知られており、これらの人々への対応も喫緊の課題と思われる。また前立腺癌、膵癌など乳癌、卵巣癌以外の関連腫瘍のサーベイランスなども今後取り組んでいくべき最重要課題と考えられ、関連各科との連携や知識の共有が急がれる。
昨今の海外ガイドラインでは*BRCA1/2*を超えて*PALB2*等々その他の遺伝性乳癌関連遺伝子における遺伝学的検査の必要性や、病的バリアント保持者に対するマネージメント方法などが策定されており、今後のMultigene Panel検査の普及やCGPの普及から得られる二次的所見の増加などからこれら*BRCA1/2*を超えた遺伝子に対する対応も急務となっている。
本シンポジウムでは本邦における遺伝性乳癌診療と先進している海外とのギャップを埋め、この医療を必要な人に遍く届けるためにはどのような課題があり、現実的にどのような努力が必要かについて当院の現状を踏まえて共有したいと思う。

SY8-3

乳癌を契機に診断されたLi-Fraumeni症候群のフォローアップ体制

[1]聖路加国際病院　乳腺外科、[2]聖路加国際病院　遺伝診療センター
竹井　淳子[1,2]、喜多　久美子[1,2]、大川　恵[1,2]、鈴木　美慧[2]、吉田　敦[1,2]、
林　直輝[1]、山内　英子[1,2]

Li-Fraumeni症候群(LFS)は*TP53*遺伝子の病的バリアントを有することで、癌の若年発症や、生涯に異なる癌を多重的に発症する遺伝性疾患である。*TP53*の病的バリアント保持者が生涯に癌を発症する割合は、女性でほぼ100%と報告され、乳癌が最も多い。LFSは放射線被ばくによる二次癌発症のリスクが示唆されていることから、術後放射線照射を回避するために乳房全切除術が推奨されており、当院では乳癌診断早期に遺伝性乳癌の可能性を有する対象者に遺伝カウンセリングを案内し、遺伝学的検査の提案を行い、検査結果を踏まえた治療選択につなげられるよう工夫してきた。一つ一つの遺伝子検査を提出する場合、術前の限られた時間やコストも積み重なることから、*BRCA1/2*や*TP53*などの単一遺伝子検査以外に、2019年1月から自費診療で遺伝子パネル検査を行える体制を整えた。また、LFS診断後にサーベイランスシステムを整えるために遺伝診療センターが中心となり、腫瘍内科、放射線科、小児科医、乳腺外科、消化器内科、泌尿器科、呼吸器内科、産婦人科の各科医師・看護師、医事課職員と共にLFSのワーキンググループを立ち上げ、全身MRIを含む検診項目や検診頻度に関する討議を重ね、プランを作成した。
LFSに対して、多重癌既発症者や癌未発症者の年齢や生活スタイルにあわせて、ワーキンググループで構築したサーベイランス方法を提案し、まだ遺伝学的検査を受けていない家系員のフォローなどを行なっている。小児期は小児科が、乳癌既発症の場合は乳腺外科が、他癌治療中はその担当医が主なサーベイランスのイニシアチブをとり、遺伝診療センターが各科の統括している。
LFSの乳癌は若年発症しやすいが、20代ばかりではなく、30代、40代発症でも他癌の既往などからLFSと診断されたケースがあり、LFSを疑うケースにはその情報提供が大切である。しかし、乳癌術前のタイミングで2018年1月から2021年12月までに当院で*TP53*遺伝学的検査したのは71件で、そのうち35歳以下は33件であったが、病的バリアントは発見されず、LFSは非常に稀であることがわかった。
さまざまな家系の症例を提示しつつ、乳癌診療におけるLFSの検査時期や体制などについて議論したい。

SY8-4

HBOC診療の保険収載後の他の遺伝性乳癌に対する遺伝診療の方策

[1]高知大学医学部附属病院　乳腺センター、
[2]高知大学医学部附属病院　臨床遺伝診療部、
[3]高知大学医学部附属病院　看護部
杉本　健樹[1,2]、田代　真理[2]、沖　豊和[1]、小河　真帆[1]、藤原　キミ[3]

【はじめに】2020年4月の診断目的の*BRCA*遺伝学的検査(GT)の保険収載以降、GTの件数が飛躍的に増加している。一方で生殖細胞系列の多遺伝子パネル検査(MGP)を含む他の遺伝性乳癌の診療は費用の面から困難さを増している。当院の経験から、MGPを含む他のHBOC以外の遺伝性腫瘍への対応について検討する。
【当院の遺伝性乳癌診療の変遷と現状】2011年からHBOC診療を私費で開始し、当初年10件程度であったGTの件数はオラパリブのコンパニオン診断が導入された18年に40件に達し、HBOC診断目的のGTが保険収載された20年には90件を超え、21年は99件とこの2年間で急増した。21年までに332人の発端者診断を行い、HBOC 69家系(*BRCA1* 25, *BRCA*2 44)を診断し、血縁者診断も25件で11人の癌未発症HBOCを診断した。
MGP導入前にはLi Fraumeni症候群(LFS)*TP53* 2人、Cowden病(CD)*PTEN* 2人、遺伝性びまん性胃癌(HDGC)の*CDH1* 1人のGTを行い、CD1人を診断している。18年にMGPを導入、18年19年は5人ずつ(12%)あったが、20年21年はBRCA-GTの増加に反比例するように2人ずつ(2%)に減少した。MGPの使用目的はLFS除外診断7人(31歳未満3, 30歳代のHER2陽性 2, 肉腫の家族歴 2)、HBOC以外の癌の家族歴5人、境界悪性卵巣癌の既往1人、子宮筋腫手術前のHBOCの除外1人であった。病的バリアントはBRCA2 1人、MUTYH monoallelic 1人で、6人にVUSを認めた。
【考察と対策】私費診療の2020年以前は*BRCA*(約20万円)とMGP(約30万円)の費用差は許容されたが、保険でHBOC診断(約6万円)した後のMGPの費用負担は大きく、MGPを選択する患者が激減した。当院のMGP使用目的で最多のLFS除外であれば、*TP53*を私費(約10万円)で行い、陰性あれば初期治療開始後に保険で*BRCA*を行うことで費用が軽減できる。20歳代のHER2陽性乳癌患者に対してこの方法で対応した。*BRCA*陰性後のMGPや一歩進んで診断時のMGPは遺伝性腫瘍診療としては理想的ではあるが、現状の保険システムのではハードルが高いため、単一遺伝子検査も利用可能な選択肢であると考える。

SY8-5

*BRCA1/2*以外の乳癌高リスク遺伝子群に対するサーベイランスMRIの現状と課題

[1]がん研究会有明病院　画像診断部、[2]がん研究会有明病院　臨床遺伝医療部、[3]がん研究会がん研究所　病理部
菊池　真理[1]、五味　直哉[1]、植木　有紗[2]、金子　景香[2]、大迫　智[3]、寺内　隆司[1]

【背景】*BRCA1/2*以外の乳癌高リスク遺伝子群でのサーベイランスの意義は確立しており、NCCN のガイドラインでも若年からのMRIを用いた乳房サーベイランスが推奨され、遺伝子ごとに開始年齢が提示されているが、日本人のデータは少なく、最新の情報が必要とされている。
【目的】*BRCA1/2*以外の乳癌高リスク遺伝子群に対する乳房サーベイランスMRI（以後BS-MRI）の現状と課題を検討する。
【対象・方法】2017.6 ～ 2021.12に*BRCA1/2*病的バリアント保持者以外の遺伝性腫瘍の患者に対して当院で施行したBS-MRI 42件を後方視的に検討し、サーベイランスの現状と検出乳癌の特徴を調べた。
【結果】検査数の年次推移(件数)は2017(2) ’18(5) ’19(6) ’20(15) ’21(14)。サーベイランス回数（人）は１回(2),2回(5),3回(6), ４回(3)、患者総数は16人、サーベイランス開始年齢31-67歳。乳癌未発症７人・既発症９人。BS-MRI検出病変は計17、悪性は4病変で患者数は２人（内１人は同時両側乳癌かつ一側多発癌）、いずれもTP53変異陽性で若年発症であった。悪性4所見の病理は組織型DCIS(2),IDC scirrhous(1),ILC(1)、サブタイプLuminal(2)、Tis(2),T1a(1),T1b(1)、NG1(4)、Ki-67 low(2) で増殖能の高いものはなかった。悪性４所見のMRI所見：Non-mass E(2) focus(1) 索状(1)、時間信号曲線fast-plateau(2), fast-persistent(2)、拡散制限 無(2),有(2)、ADC値(0.8-1.2×$10^{-3}$$mm^2$/sec)
【考察】BS-MRIの乳癌検出率は12.5%（2/16）で当院HBOCサーベイランスMRIの7%（16/229）より高かった。既発症も含めるとTP53とPALB2での乳癌発症リスクは高く、BS-MRIの役割は大きいと考える。VUSの病的意義は確定していないが、臨床診断基準を満たす例や家族歴・既往歴より遺伝性腫瘍に準じたマネージメントを提供する意義があると判断した場合にサーベイランスを実施している。乳癌既発症回数はPALB2 VUS（１人）で計２回、TP53 VUS（2人）は１回ずつであった。Li-Fraumeni syn.に対しては全身（脳，上半身，下半身，骨盤）の非造影MRIサーベイランスも施行している。HBOC以外の乳癌高リスク遺伝性腫瘍では病変が乳房以外の多部位にわたる事から、各診療科と連携をとりながら、領域横断的な画像診断を行う必要がある。
【結語】TP53,PALB2は乳癌発症率が高く、BS-MRIは必須と考える。VUSでも乳癌を発症するケースがあり、遺伝学的背景を鑑みながらサーベイランスを提供する意義があると考える。

SY8-7

当院におけるBRCA遺伝子検査結果と臨床学的特徴およびPleSSision Rapid検査結果との一致率について

[1]慶應義塾大学医学部　外科学（一般・消化器）、[2]慶應義塾大学医学部　臨床遺伝学センター
山脇　幸子[1]、林田　哲[1]、間柵　晴妃[1]、柳下　陽香[1]、石川　結美子[1]、前　ゆうき[1]、関　朋子[1]、永山　愛子[1]、高橋　麻衣子[1]、植木　有紗[2]、菅野　康吉[2]、小林　佑介[2]、西原　広史[2]、小崎　健次郎[2]、北川　雄光[1]

【背景】
遺伝性乳癌卵巣癌症候群(HBOC)は乳癌の約7-10%を占めると考えられ、BRCA1/2はその原因遺伝子である。2018年にはコンパニオン診断としてのBRCA1/2遺伝子検査が承認され、2020年にはリスク低減乳房切除術(RRM)も保険承認された。HBOCの保険診療の適応範囲の拡大に伴い、さらなる診療体制の構築が必要と考えられる。
【対象と方法】
当院で2012年1月から2021年12月までにBRCA1/2遺伝子検査を行った症例は142例であった。そのうち、癌発症例は乳癌93例、卵巣癌22例であった。142例のうち、BRCA1またはBRCA2に病的変異、VUSを認めた48例を対象とし、臨床学的特徴について検討した。さらに、乳癌手術症例においては当院で手術症例全例に行なっている多遺伝子パネル検査PleSSision Rapidの結果との比較検討も追加した。
【結果】
BRCA1/2病的変異もしくはVUSを認めた48例の症例のうち、発癌症例は乳癌17例、卵巣癌20例であった。BRCA1病的変異陽性(以下B1) 31名(64.6%)，BRCA2病的変異陽性(以下B2) 15例(31.2%)，BRCA1 VUS 1例(2.1%)，BRCA2 VUS 1例(2.1%)であった。B1 群のうち、検査施行時に乳癌未発症であった症例は24例(77.4%)であった。サーベイランス期間中に乳癌を発症した症例は認めず、６例(25%)で卵巣癌の再発を認めた。B1群で検査施行時に乳癌既発症例は7例(22.6%)であり、このうち1例は両側乳癌であった。このうち治療経過中に乳癌の再発を認めた症例は2例であった。B2群のうち、検査施行時に乳癌既発症であった症例は4例(26.7%)であり、サーベイランス中に乳癌もしくは卵巣癌、その他の癌の新規発症を認めた症例は見られなかった。また、BRCA1/2遺伝子検査に加え、PleSSision Rapid検査を行った症例は29例あり、うち1例は検体不良であった。PleSSision Rapid検査の結果がBRCA1/2遺伝子検査の結果と相違を認めたものは1例で、BRCA1/2遺伝子検査で陰性であったが、PleSSision Rapid検査でBRCA1遺伝子異常を認めた。23例で他遺伝子の異常が判明し、特にATM,TP53,PIK3CA,SMARCA4に遺伝子変異の頻度が多くみられた。
【考察】
HBOCの診療において、遺伝子検査の結果が治療に影響を及ぼす割合は大きい。手術時にはPleSSision Rapid検査を併用する意義があると考えられた。

SY8-6

大規模データベースを利活用した遺伝性乳癌に対する戦略

[1]東北大学大学院　医学系研究科　乳腺・内分泌外科学分野、[2]東北大学　東北メディカル・メガバンク機構
濱中　洋平[1,2]、多田　寛[1]、宮下　穣[1]、原田　成美[1]、江幡　明子[1]、柳垣　美歌[1]、石田　孝宣[1]

乳癌診療において保険で*BRCA1/2*の遺伝学的検査およびリスク低減手術を行うことが可能となり、さらなる適用拡大に向けた動きが加速している。一方、遺伝性乳癌のその他の原因遺伝子の病的バリアント保持者への対策を講じることは今後の重要な課題といえる。そのためには海外のデータやエビデンスを参考にしながら、日本人のゲノム情報に基づいた対策が求められる。
日本人におけるこれらの遺伝子の全体像を把握するために、東北メディカル・メガバンク機構による日本人ゲノムリファレンスパネル14KJPNを用いて、一般集団14,129人における生殖細胞系列における病的バリアント（ClinVarでpathogenicもしくはlikely pathogenic）の頻度を検索した。*BRCA1*は37人(0.26%)、*BRCA2*は41人(0.29%)、*PALB2*は16人(0.11%)、*TP53*は2人(0.01%)、*CDH1*は2人(0.01%)、*CHEK2*は67人(0.47%)、*ATM*は18人(0.13%)、*NBN*は2人(0.01%)、*NF1*は10人(0.07%)、*RAD51C*は3人(0.02%)、*MSH2*は11人(0.08%)、*BLM*は26人(0.18%)、*BRIP1*は5人(0.04%)、*BARD1*は5人(0.04%)、*RAD51D*は19人(0.13%)、*PTEN*および*STK11*は0人(0.00%)であった。一般集団における*BRCA1/2*の病的バリアント頻度が0.55%に対して、その他の遺伝子の病的バリアントの総頻度は1.32%であり、その対策の重要性が示唆される。
また、バイオバンク・ジャパンの7,051人の乳癌患者における報告（Momozawa Y, et al. Nat Commun. 2018）を参考にすると、病的バリアントの判定方法に相違はあるが、例えば*TP53*の一般集団の病的バリアント頻度が0.01%に対して乳癌患者における病的バリアント頻度が0.23%、*CHEK2*のc.1684C>T (rs200432447)の一般集団の頻度が0.47%に対して乳癌患者における頻度が0.01%であることなど、病的バリアント保持者であっても遺伝子やバリアントの種類によって実際の発症率は大きく異なり、それらに応じた対策が必要と考えられる。
東北メディカル・メガバンク機構の日本人ゲノムリファレンスパネルは今後も拡充される予定であり、前向きコホート調査として病的バリアント保持者の将来的な罹患状況も知ることができる。今後の遺伝性乳癌への対策には、一般集団と乳癌患者の両者のデータを利活用した戦略が求められる。

シンポジウム　9

ゲノム医療の現在と未来－それぞれの役割　　Present and future of genome medicine-we all have a role

SY9-1
Where are we in Genome Medicine

Roswell Park Comprehensive Cancer Center University at Buffalo Jacobs School of Medicine and Biomedical Sciences, the State University of New York, USA / Tokyo Medical University / Yokohama City University / Niigata University / Fukushima Medical University
Kazuaki Takabe

Genomic medicine is commonly defined as an approach using genomic information as part of diagnostic or therapeutic decision-making. Genomic medicine became possible due to advances in genomic sequencing technologies, and is expected to improve disease risk assessment, selection of therapy and drug dosing. Detection of germline BRCA gene mutations is a good example. Given the high likelihood of developing breast and ovarian cancer, prophylactic total mastectomies and bilateral oophorectomies are indicated in women who are not child baring age. Further, a specific treatment, i.e. PARP inhibitors, are indicated for patients with phenotype of BRCA mutations, also known as BRCAness, because synthetic lethality is expected. Currently numerous drugs that target driver mutations are developed and approved in multiple cancer types. Although these approved drugs are proven to prolong life, the duration of their efficacy are limited and eventually become ineffective. This is said to be due to intratumoral heterogeneity where the cancer clones that do not respond to treatment will be selected and flourish. To this end, the future approach would be serial longitudinal biopsies and genomic sequencing to identify the next targets after the previous target dies out. Another possible approach is use of transcriptomics as predictive biomarker. Based on central dogma, DNA is transcribed to mRNA, which is translated to protein that govern the phenotype. Thus, protein is the final product; however, currently there is no assay to comprehensively quantify all existing proteins, unlike transcriptome. Here, we present our latest results from In Silico Translational Research that developed predictive biomarkers from a gene expression, infiltrating cells, and activated pathways using transcriptome.

SY9-2
HBOCの遺伝型と表現型相関の臨床応用

昭和大学　臨床ゲノム研究所
吉田　玲子

遺伝性乳がん卵巣がん（Hereditary breast and ovarian cancer: HBOC）症候群の原因遺伝子は、1．相同組換え（Homologous recombination: HR）経路に関わる遺伝子、2．ミスマッチ修復（Mismatch repair: MMR）経路に関わる遺伝子、3．その他の症候性を呈する遺伝子、の3つに分類される。このうちHR経路に関わる遺伝子が最も多く報告されており、その代表的な遺伝子が*BRCA1*と*BRCA2*である。これらのHR関連遺伝子に生殖細胞系列の病的変異を持つ場合、その腫瘍は相同組換え修復不全（Homologous recombination deficiency: HRD）を伴い、COAMIC変異シグネチャー #3、indel数増加など特徴的なゲノムの変化と臨床病理学的所見の“表現型：phenotype”を呈し、‘BRCAness’と総称されることがある。
近年のゲノム解析技術の進歩により、腫瘍プロファイリング検査が本邦の臨床でも展開され、前述のphenotypeから*BRCA1/2*にアプローチする機会が増加している。一方で米国では乳がん罹患者全員に*BRCA1/2*を含む生殖細胞系列多遺伝子パネル検査を行い、最初に遺伝型：genotypeを明らかにすることが治療の有用性に結び付く結果が報告されている。
更に日本人の大規模ケースコントロールステディにより、BRCA1/2は乳がん、卵巣がん、前立腺がん、膵がんだけではなく、胃がん、胆道がん、肺がん、リンパ腫等のがん発症リスクに関わっている可能性が報告された。
*BRCA1/2*とbeyond *BRCA1/2*の遺伝性乳がんとゲノムの変化を基に構築したBRCAnessモデルの構築の紹介と共に、今後のHBOCおよび*BRCA1/2*の診断、治療および予防医療について、遺伝診療の立場から述べる。

SY9-3
乳癌診断・手術時にCGPを施行する有用性と今後の展開

[1]慶應義塾大学医学部　一般・消化器外科、
[2]慶應義塾大学医学部　腫瘍センターゲノム医療ユニット
林田　哲[1]、永山　愛子[1]、関　朋子[1]、高橋　麻衣子[1]、山脇　幸子[1]、
西原　広史[2]、北川　雄光[1]

2018年10月から「次世代統合的病理・遺伝子診断システムの開発」として、網羅的遺伝子解析と形態学的病理診断を同時並行して実施し、統合的な癌の診断システムを開発する研究が開始されている。本研究では、生検・手術などを通じて採取された全ての悪性腫瘍を対象としてクリニカルシーケンスを行い、診断早期から遺伝子変異情報と病理診断を含む臨床情報を統合・蓄積することを目的としている。施行される遺伝子パネルはPleSSision Rapidと呼ばれ、①解析対象は160遺伝子、②体細胞性変異のみ解析、③解析深度は300-500程度と低く抑える、④エキスパートパネルを省略、⑤レポートを簡略化する、などを通じて解析にかかるコストを著しく抑制している。これにより患者負担なしで、同意を行った全ての患者検体のクリニカルシーケンスを実施可能とした。
この乳癌症例の結果を利用した様々な検討を我々は施行している。まず、DCISとIDCの遺伝子変異を比較し、その相違を明らかにすることを目的とした検討を行った。その結果、DCISに特異的な遺伝子変異、IDCに特異的な変異、さらに両群共通の遺伝子変異を特定し、IDCへの進行に寄与する遺伝子変異の候補を同定することが可能であった。またERBB2遺伝子のコピー数（CN）と免疫染色（IHC）の結果を検討したところ乳癌症例においてはCN = 3.2をカットオフとして98.4%の症例でIHC/FISHの結果と一致したが、乳癌以外の症例では必ずしも明らかではないことが判明した。さらに、BRCA1/2変異について、本検査と生殖細胞系列変異を検討する検査の両者を行った症例を検討し、PleSSision Rapidは体細胞性変異のみを検討する検査であるものの、アリル頻度を検討することで、生殖細胞系列変異を予測可能であることが判明した。
このように現時点においても様々な検討が可能であるが、現在はこの遺伝子変異データに臨床的な情報を付加することが重要なミッションと考えており、カルテ記載の自由言語処理および構造化を行うシステムの開発によりこれを実現することを目指している。さらに年月の経過とともに予後情報が判明すると考えられるが、これを用いてどのような検討が可能かということも今後の課題として考慮する必要がある。

SY9-4
高度がんゲノム医療へ向けた取組み

がん研有明病院　乳腺外科・がんゲノム医療開発部
上野　貴之

2018年2月にがんゲノム医療中核拠点病院が指定され、同年6月にC-CATが開設、そして2019年6月に遺伝子パネル検査が保険収載されるに至り、日本のゲノム医療が本格的に始動した。しかし、遺伝子パネル検査で得られる情報は全ゲノムの0.1%未満の範囲に限られており、新たな治療薬の開発やがんの本態解明に向けては、未知の領域の探索・解明を含んだ全ゲノム解析の推進が必然であった。そこで2019年12月に全ゲノム解析等実行計画が策定され、2021年4月に全ゲノム解析の本格稼働のためのプロジェクトが始動した。そうした中で、本年に入りヒト完全長のゲノム配列が読まれることになり、ロングリード解析などゲノム解析の大きな技術的・科学的進歩が具体化してきた。さらにはゲノム・エピゲノム統合解析も進んできており、今後我が国のゲノム医療の進め方に大きな影響を及ぼしている。本シンポジウムでは、こうした世界の流れの中での日本のゲノム医療とその将来展望について議論したい。

シンポジウム　10

乳癌診療における放射線療法の新たな潮流　　New Trends in Radiation Therapy for Breast Cancer

SY10-1

New Trends & Practice Patterns in Radiotherapy for Breast Cancer During COVID-19

Massachusetts General Hospital Harvard Medical School, USA
Alice Ho

The COVID-19 pandemic has impacted the oncologic practice patterns for breast cancer patients across the world, including radiation therapy (RT). The greater adoption of ultrahypofracionated RT regimens, partial breast RT, more abbreviated regimens for palliatiave care and omission of RT in low-risk cases all signify adaptations to the pandemic era. This course will review emerging data and updated international guidelines on hypofractionated RT for breast cancer as well as partial breast and simultaneous integrated boost, all as methods of abbreviating RT in breast cancer. The latest data on use of biomarkers for identifying patients who may omit RT will also be discussed.

SY10-2

アンケート調査研究からみるわが国の乳癌術後寡分割照射の現状と問題点

[1]滋賀県立総合病院　放射線治療科、[2]国立がん研究センター東病院乳腺外科、
[3]聖路加国際病院乳腺センター、[4]虎の門病院臨床腫瘍科、
[5]キャンサーソリューションズ株式会社、[6]横浜市大健康社会医学ユニット、
[7]長崎大学移植・消化器外科、[8]がん研究会有明病院乳腺センター、
[9]東北大学がん治療外科学、[10]東京大学医薬政策学
山内　智香子[1]、岩谷　胤生[2]、北野　敦子[3]、田辺　裕子[4]、桜井　なおみ[5]、
五十嵐　中[6]、久芳　さやか[7]、原　文堅[8]、佐伯　澄人[9]、梶本　裕介[10]、
大野　真司[8]

【背景】乳房部分切除術後の全乳房照射では、45-50Gy/25回と40-45Gy/15-16回（寡分割照射）が推奨されているが、わが国では欧米と比較して寡分割照射の使用頻度が低い。患者にとっては照射回数が減ることで時間や経費の節減になる一方、実施する施設においては減収となる。他国では乳房全切除術後放射線療法（PMRT）においても寡分割照射が行われている。欧米ではさらなる短期照射として5回の照射（超寡分割照射）も標準治療の1つとなりつつある。
【目的】わが国における全乳房寡分割照射の現状と放射線腫瘍医の意識について調査したアンケート調査研究の結果から現状を把握し、問題点を検討する。
【方法】2019年度日本乳癌学会班研究「日本における乳癌治療による経済的負担への意識に関する研究」の分担研究「放射線療法による経済的負担に関する研究」として、2021年4月に日本放射線腫瘍学会の認定施設長あてにwebアンケート調査を行った。
【結果】231施設中144施設（62.3%）より回答を得た。乳癌の術後照射を行っていない2施設を除く142施設中、寡分割照射を導入していない施設は15施設（10.6%）であった。PMRTにおいて寡分割照射を行っている施設はなかった。乳房部分切除術後放射線療法において、COVID-19の流行前の2019年に比し、流行中の2020年では寡分割照射の実施率が増加していた（中央値17.9% vs 40.8%）。寡分割照射実施の決定については、患者・家族の意向が72.7%、放射線腫瘍医の意向が55.4%、施設の方針が31.4%（複数選択）であった。寡分割照射普及の妨げと感じているものとして、個人加入保険の引受基準が66.2%、施設の減収が64.7%（複数選択）であった。
【結論】わが国では乳癌術後放射線における寡分割照射はまだ十分には実施されていないが、COVID-19の流行により施行率は増加していた。COVID-19終息後、この施行率がCOVID-19流行前に復することは考えにくい。実施においては患者・家族の意向が重視されていたが、個人加入保険の引受基準と放射線療法実施施設の減収が普及の妨げになっていると考えられた。世界的標準治療である40-45Gy/15-16回の寡分割照射実施率は欧米と比較してまだ低く、実施率を欧米なみにするためには、医師・患者への啓蒙のみならず、社会的問題の解決も必要と考えられる。

SY10-3

乳癌周術期放射線治療の最新技術

京都大学医学部　放射線腫瘍学・画像応用治療学
吉村　通央

乳癌周術期の放射線治療は、乳房部分切除術後放射線治療と乳房全切除術後放射線治療があり、古くは2Dにて治療計画がなされていたが、現在は3D治療計画を行うことが一般的である。乳房温存療法においては、全乳房照射を行うことが標準治療であるが、低リスク症例において、加速乳房部分照射(APBI: Accelerated Partial Breast Irradiation)という短期間で腫瘍床のみへの照射を行う取り組みがなされている。APBIの治療法としては、小線源治療，術中照射，外照射（三次元外照射，強度変調放射線治療）が用いられており、近年の長期報告で、全生存率は全乳房照射と有意差がないことが分かってきている。左乳房への照射の際に、心臓への平均線量増加に伴い心血管イベントが増えることが報告されている。近年呼吸をモニタリングしながら照射を行う、深吸気息止め照射（DIBH：Deep Inspiration Breath Hold）が用いることで、乳房と心臓の間に距離を取り、照射野内の心臓の体積を減少させ、将来の心毒性の発生頻度低下を期待するような技術が拡がってきている。また、近年，光学カメラで患者体表面をモニタリングして治療を行う技術である体表面誘導放射線治療(SGRT: Surface guided radiation therapy: SGRT)を取り入れる施設も増えてきている。SGRT により被曝を伴わずに患者セットアップや照射中の動きのモニタリングが可能であり、先述のDIBHなどの位置精度の保証のために有用である。乳癌手術後の放射線治療に、強度変調放射線療法（IMRT ： Intensity Modulated Radiation Therapy）も導入され始めている。IMRTは、最新のテクノロジーを用いて照射野内の放射線の強度を変調させて照射を行うもので、標的の線量を担保しながら正常臓器への線量を低減することが可能となり、線量均一性も高まるが，精度管理が厳しく要求される。さらに回転系のIMRTであるVMAT(Volumetric Modulated Arc Therapy)を導入する施設も増えてきている。以上のように、近年乳癌周術期放射線治療において、様々な最新の照射法・照射技術が導入されてきており、本講演ではそれらを紹介し概説する。

SY10-4

オリゴ転移に対する積極的放射線治療－体幹部定位放射線治療の有用性－

[1]市立四日市病院　放射線科、[2]市立四日市病院　乳腺外科
佐貫　直子[1]、水野　豊[2]

転移性乳癌はこれまで治癒不能と位置付けられてきたが，近年の薬物療法の進歩により治療成績は飛躍的に向上し，遠隔転移巣が少数個のみのオリゴ転移に対する局所治療の意義が高まっている。オリゴ転移は，腫瘍が局所・領域に限局している状態から，広範囲に遠隔転移をきたしている状態の中間の状態と考えられている。

体幹部定位放射線治療（stereotactic body radiation therapy:SBRT）は，脳定位照射を体幹部の小さい標的に応用した方法である。線量集中性を高め大線量を少数回で照射するアブレーション的治療法で，侵襲性が低く従来方法より高い局所効果が得られる。本邦では2004年に保険適用となり，2020年4月には5個以内のオリゴ転移にも拡大された。オリゴ転移へのSBRTの役割は完全に明らかにはなっていないが，一部の患者において，治癒または長期的な病勢制御を目的とした治療法として注目が集まっている。2021年のSt. Gallenコンセンサス会議では，骨や肺転移への根治的照射や切除などを例に挙げ，オリゴ転移が１～２個であれば全身療法に加え転移巣への根治的局所治療を行うことが支持されている。

2019年報告の多施設ランダム化第II相試験SABR-COMETは，原発腫瘍が制御され最大5つの転移病変を有する患者に対し，標準治療に加えSBRTの併用有無での比較を行った。対象は様々な原発腫瘍からのオリゴ転移例で，SBRT群（乳癌n=14/66）において無病生存期間（12か月対6か月，P = 0.001）が有意に延長した。また，乳癌のオリゴ転移のみを対象としたSBRTの10研究をまとめたメタアナリシスでは，2年局所制御率は90%，2年全生存率は81%であった。

オリゴ転移を有する乳癌患者の治療方針は，病態の多様性により個々に大きく異なる。現在，乳癌オリゴ転移症例に対し，SBRTまたは外科的切除の役割を評価する複数の前向き試験が実施されており，転移個数や部位，ホルモン感受性などにより局所療法の恩恵を受けられる患者を抽出する試みがなされている。さらに，SBRTの治療の有益性を予測する臨床病理学的マーカーやバイオマーカーの同定，またSBRTと免疫チェックポイント阻害剤などの薬剤と組み合わせた有効性についてのエビデンス集積が求められる。

これまで術後照射や症状緩和に限定されていた放射線治療はSBRTの登場で切除に匹敵する選択肢として大きな役割を果たし，乳癌治療全体の成績向上や患者の生活の質の維持に貢献できる可能性がある。

シンポジウム　11

臨床研究におけるエンドポイントとしてのHRQOLの意義　HRQOL/PRO as an endpoint in cancer clinical trial

SY11-1
Quality of Life in Cancer Clinical Trials

EORTC Headquaters, Brussels, Belgium
Andrew Bottomley

This talk will present the current state of Quality of Life (QoL) research in cancer clinical trials. The presentation will address the major efforts of EORTC to create a QoL measurement system that can be used globally and is robust enough to be used in clinical practice, clinical trials and by regulatory and HTA bodies. The methods used to develop the tools will be presented, along with current breast cancer measures developed and being updated by the EORTC in both early and advanced breast cancer. New ways of measuring QoL in cancer clinical trials will be discussed including the use of the EORTC item library. New standards have recently been developed for using QoL endpoints in clinical trials, including standards for protocol writing and reporting in publications. A new international effort to standardize the analysis methods of QOL data from clinical trials will also be presented. Finally, a review on the use of QoL endpoints in breast cancer will be discussed illustrating the added value and also challenges encountered when including QoL as an endpoint in breast cancer clinical trials.

SY11-2
比較臨床試験におけるQOL/PRO評価の実際

川崎医科大学　乳腺甲状腺外科学
平　成人

医療における意思決定では、患者の健康状態をより正確に認識する必要がある。情報収集の手段として、従来問診・視診・触診を基本とし、また客観的な評価として各種画像診断や臨床検査値が用いられてきた。昨今医療者による患者評価のunder-reportingが広く認識されるようになり、医療者の評価を経ない、患者自身の主観的な健康状態の報告、患者報告アウトカム（Patients reported outcomes: PROs）が重要視されるようになった。2009年、FDAから業界向け指針として“患者報告アウトカム：医薬品/医療機器における適応申請のための方法”が公表された。すなわち、PROsにおける有効性をもって薬剤・機器の承認申請が可能であることが示され、開発治験においてもPROを主要あるいは副次的評価項目とした試験デザインが一般的になっている。

一方PROは主観的な概念であり、ソフトなエンドポイントであるため、その評価には曖昧さを伴う危険性がある。このため、臨床研究におけるPRO評価計画に関するガイドライン（The SPIRIT: Standard Protocol Items: Recommendations for Interventional Trials– PRO extension）、比較臨床試験におけるPROデータ公表のガイドライン（Reporting of PROs in randomized trials: The CONSORT PRO Extension）が公開されている。現状では、これらガイドラインに準拠した、比較臨床試験におけるPRO評価計画を立て、報告することが肝要であると考えられる。臨床試験では計画・実施・公開のプロセスを経るが、質の高いPROs評価を実施するには各々の段階で肝となるポイントがある。本シンポジウムでは、PROを評価項目として実施された高齢乳がん患者を対象としたN-SAS BC 07試験（RESPECT試験）を例に、比較臨床試験におけるQOL/PRO評価の実際を示す。

SY11-3
Health-related Quality of Lifeを主要評価目的とした第III相ランダム化比較試験RESQの概要とその意義

[1]CSPOR-BC、[2]関西医科大学附属病院　乳腺外科、
[3]旭川医科大学病院　乳腺疾患センター、
[4]大谷しょういちろう乳腺クリニック、
[5]順天堂大学大学院医学研究科　乳腺腫瘍学、[6]国立がん研究センター東病院、
[7]大阪大学大学院医学系研究科　乳腺・内分泌外科学、[8]足立乳腺クリニック、
[9]立命館大学　生命科学部、[10]岡山大学病院　乳腺・内分泌外科
柏原　康佑[1]、木川　雄一郎[2]、北田　正博[3]、大谷　彰一郎[4]、渡邉　純一郎[5]、
岩谷　胤生[6]、吉波　哲大[7]、柏葉　匡寛[8]、下妻　晃二郎[9]、平　成人[10]、
相原　智彦[1]、向井　博文[6]、高橋　将人[1]

背景：転移再発乳癌に対する化学療法の目的は、生存期間を延長し、生活の質（QoL）を改善することである。しかしながら、転移再発乳癌に対するほとんどの第III相臨床試験の主要評価項目は、無増悪生存期間（PFS）または全生存期間（OS）が設定されており、QoLの改善は副次評価項目として検討されることは増えてきたが、主要評価項目としてQoLを設定した乳癌の臨床試験はない。
目的：HER2 陰性転移再発乳がんに対する一次または二次治療としてエリブリンの使用が既存薬に劣らぬ生命予後が得られ、健康関連 QoL(HRQoL)において S1 に対し非劣性であることを検証するランダム化比較試験（RESQ）（前向き試験番号13）を世界に先駆けて日本で計画した。
方法：2016年より3年間の登録期間で330例を目標症例登録とした。主要評価項目はEORTC QLQ-C30 の Global Health Statusとし、副次的評価項目は、全生存期間、無増悪生存期間、治療成功期間、新病変出現までの期間、有害事象、その他の HRQoLなどを設定した。 QoL スコアのベースラインより10ポイント低下を minimally important difference（MID）と規定し、２群間の比較をtime to deterioration解析で行った。本研究では死亡に伴う欠測および病状の悪化に伴う欠測は「臨床的に意味のある QoL の低下イベント：QoL 低下例」として扱い、その他の欠測については打ち切りとして扱うことにした。
結果：死亡者数が50に達した時点または登録開始後2年経過時点のいずれか早い時点において、安全性評価を目的とした全生存期間に関する中間解析を行った。その後、試験は継続され、登録期間を６ヶ月延長し、3年半で300症例が登録された。
考察：本会では臨床研究における評価項目としてQOLを設定する場合、必要症例数をどのように算定するのか。中間解析はどのような手順で行い、また試験継続可能かどうかをどのように判定するのか。HRQoLを主要評価項目とする場合、PFSやOSなどとは違った臨床的、統計学的課題や将来の研究における発展性などについて本研究をもとに議論をすすめる。

SY11-4
Emoji Sticker scaleを用いた患者報告アウトカムの妥当性と信頼性を検証する調査研究

[1]岡山大学病院　乳腺内分泌外科、[2]関西医科大学病院　乳腺外科、[3]国立国際医療センター　臨床研究センター　データサイエンス部　生物統計研究室、[4]東京大学大学院医学系研究科健康科学・健康医学専攻　生物統計学分野、
[5]国立がん研究センター　がん対策情報センター
鈴木　陽子[1]、平　成人[1]、間森　智加[1]、大谷　悠介[1]、吉岡　遼[1]、藤原　みわ[1]、
中本　翔伍[1]、宇野　摩耶[1]、安部　優子[1]、鳩野　みなみ[1]、高橋　侑子[1]、
岩本　高行[1]、枝園　忠彦[1]、木川　雄一郎[2]、上村　夕香理[3]、萩原　康博[4]、
山本　精一郎[5]、土井原　博義[1]

【背景・目的】患者報告アウトカム(Patient-Reported Outcomes: PRO)は、主に臨床試験のアウトカム指標として発展してきたが、近年、癌の日常診療への活用が注目されている。癌患者のPRO評価尺度としてPRO-CTCAE（Common Terminology Criteria for Adverse Events）が汎用されているが、日常臨床での普及にはより簡便で、親近感のあるPRO評価尺度が望ましい。近年のSocial Networking ServiceではEmojiを使ったコミュニケーションが身近になり、広く利用されている。そこで我々はPRO-CTCAEの内、乳癌患者で頻度の高い18症状に対しEmojiを用いたPRO評価尺度（Emoji sticker scale: ESS）を開発した。ESSは症状の特徴や頻度・重症度を5段階にイラストで表出し、自分に合致するものを選択する形式とした。本研究の目的は、ESSの信頼性と妥当性を検証することである。【方法】対象は、初期治療終了1年以上（内分泌治療は治療開始から1年以上）経過したStage0 ～Ⅲの乳癌患者。PRO-CTCAE、ESSの両者を用いて登録時（T1）と1週間目（T2）に症状調査を行い、T1施行時に内容妥当性に関する半構造化面接を行った。主要評価項目は内容妥当性（項目網羅性、理解度、印象、負担感）、副次評価項目は再現性、PRO-CTCAEを外的基準とした基準関連妥当性、各調査票の回答時間。【結果】解析対象数は70名。項目網羅性に関して26名（37% ）がリスト以外の症状を訴えた。理解度は「理解困難なESSなし」54名（77%）、「説明が必要なESSなし」65名（93%）と概ね良好であった。ESSの印象は半数以上が好印象で、61名（87%）がESSの方が答えやすいと回答した。ESSの再現性では、嘔吐・下痢で一致係数0.4未満と「低い一致」であったが、その他は「中等度以上の一致」であった。基準関連妥当性では、PRO-CTCAEとの相関係数は、食欲不振で0.4未満の「弱い相関」であったがその他は「相関あり」であった。回答平均所要時間はPRO-CTCAE 3分20秒、ESS 1分48秒とESSで有意に短時間であった（p<0.0001）。【考察】内容妥当性では、一部のESSで重症度の違いが分かりにくいという意見があり検討が必要だ。ESSはPRO-CTCAEに比し、概ね好印象で負担感も少なく患者と医療者のコミュニケーション言語として内容妥当性が示された。また、PRO-CTCAEと同等の再現性が示された。基準関連妥当性では食欲不振に関する相関係数が低く、ESSとPRO-CTCAEで質問内容が一部異なることが要因と考えられた。

シンポジウム　12

免疫チェックポイント阻害薬の光と影　Lights and shadows of immunotherapy

SY12-1

The future direction of immunotherapy in breast cancer

東北大学大学院医学系研究科　乳腺・内分泌外科
宮下　穣、多田　寛、原田　成美、江幡　明子、濱中　洋平、柳垣　美歌、進藤　晴彦、石田　孝宣

Immunotherapy using immune checkpoint inhibitors have undoubtedly changed the clinical practice in triple negative breast cancer (TNBC). Whereas, most of patients still do not show enough response to the treatment as expected. The reasons of the relatively lower response to immunotherapy are proposed as the low activity of immune cells in breast cancer. We reported that both the increase and the favorer balance of lymphocytes after induction of chemotherapy contribute to good prognosis in TNBC. To date, several efforts are ongoing to turn what is called 'cold tumor' into 'hot tumor' with abundance of immune cells which highly responses to treatment. However, appropriate induction treatment priming immune cells and activating the immune cycle has not been elucidated. A potential candidate as a concurrent use with immune checkpoint inhibitors is radiotherapy or chemotherapy including anthracycline and platinum which were reported to induce a favorable tumor immune microenvironment and cause a better outcome in breast cancer.
Recently, the heterogenous response of immunotherapies among metastatic sites was reported and its mechanism has been investigated. Hepatic microenvironment is especially immunosuppressive and the outstanding study proposed the possible mechanism of resistance to immunotherapy in liver metastasis, that immunosuppressive macrophages induce T cell apoptosis through the binding between Fas in macrophage and its ligand in T cell. This interaction disables CD8+ T cell resulting in ineffective response to immunotherapy and tumor progression. Actually, there is no difference of the efficacy of adding atezolizumab to chemotherapy regardless of liver metastasis in the clinical trial. Whether or not we have to change the strategy using immunotherapy according to metastatic sites is unknown. In this symposium, I will discuss the future direction of immunotherapy in breast cancer.

SY12-2

How can we improved further the prognosis of patients with TNBC treated with neoadjuvant immunotherapy?

Institut Jules Bordet Brussels, Belgium
Evandro de Azambuja

Systemic neoadjuvant chemotherapy (NACT) allows to obtain better surgical outcomes, and to better identify patients with better prognosis, as pathological complete response (pCR) is associated with better survival outcomes for this subtype. The addition of a platinum agent (usually carboplatin) to NACT is associated with a statistically significant increase pCR and increased event-free survival (EFS).
For those patients residual disease (RD), some post-neoadjuvant therapies are availabe. CREATE-X trial showed that addition of 6-8 cycles of adjuvant capecitabine after anthracycline-taxane NACT improved disease-free survival (DFS) and overall survival (OS), particularly in the subgroup of TNBC patients (N=286, HR 0.58, 95% CI 0.39-0.87 for DFS, and HR 0.52, 95%CI 0.30-0.90 for OS). Another study including Asian patients showed benefit of extended adjuvant capecitabine in terms of DFS and distant disease-free survival (DDFS), but with no impact on OS.
OLYMPIA trial demonstrated a significantly improvement iDFS and DDFS in patients harbouring germline BRCA1/2 mutations exposed to post(neo)adjuvant olaparib. This trial included, among others, patients with TNBC with NACT and having RD. In March 2022, Olympia also demonstrated a statistically significant improvement in OS (HR 0.68; 98.5% CI 0.47-0.97; p = 0.009) and this benefit was consistent in patients who received NACT (N= 920; HR 0.63).
The KEYNOTE-522 trial showed a higher pCR rate (64.8% vs. 51.2%) and a statistically significant improvement in EFS (3-year EFS 84.5% vs. 76.8%) with the addition of pembrolizumab to NACT, irrespective of PDL1 expression. Atezolizumab (IMpassion031) showed a statistically significant increase of the pCR rate, and durvalumab (GeparNuevo) improved EFS despite the modest increase of pCR rate and no continuation after surgery.
There is still need for better identification of patients benefiting from neoadjuvant immune-checkpoint inhibitors (ICI) and what is the ideal NACT backbone, and unanswered answers are: i) is there still a role for capecitabine if RD after neoadjuvant platinum-containing regimen with ICI? ii) will the use of neoadjuvant ICI impact on the benefit of adjuvant olaparib in case of RD in patients with germline *BRCA1/2* mutations? iii) is there a benefit of continuing adjuvant ICI in case of pCR? Several trials are ongoing to try to answer these questions.

* Academic Trials Promoting Team, Institut Jules Bordet, Rue Meylemeersch, 90, 1070 Anderlecht;
E-mail: evandro.azambuja@bordet.be

SY12-3

Application of ICI in metastatic breast cancer: How to differentiate between IMpassion130 and KEYNOTE-355 regimens

LMU University Hospital, Munich, Germany
Nadia Harbeck

Immunotherapy has finally arrived in breast cancer. In triple negative early breast cancer, both atezolizumab (IMpassion 031) and pembrolizumab (KEYNOTE (KN)-522) improve pCR rates together with chemotherapy independent of PD-L1 status. In KN-522. the pCR difference translated in an EFS advantage which led to FDA approval. In triple negative metastatic breast cancer, two trials have shown an overall survival advantage for chemotherapy in combination with a checkpoint inhibitor. In IMpassion 130, atezolizumab combined with nab-paclitaxel in the 1st line setting improved median overall survival in an exploratory analysis in the PD-L1 IC-positive population by 7.5 months (median OS 25.4 vs. 17.9 months; stratified HR, 0.67; 95% CI, 0.53-0.86). The trial included only patients with a disease-free interval (DFI) of one year. This regimen is approved by EMA. In a similar trial (IMpassion 131) with atezolizumab and paclitaxel, no significant advantage was seen for the atezolizumab-containing arm. KN-355 reached both of its primary endpoints (PFS and OS): In patients with CPS $\geq$ 10, median OS was improved by pembrolizumab together with chemotherapy (paclitaxel, nab-paclitaxel or carboplatin/gemcitabine) by 6.9% (23 vs. 16.1 months; HR 0.73; p=0.0093). The trial included patients with a DFI of 6 months and longer. Based on KN-355, pembrolizumab has been approved for 1st line therapy by FDA and EMA.
For patients, the availability of two approved ICI options for 1st line therapy with a documented OS advantage is certainly good news. Current evidence suggests that atezolizumab is restricted to the combination with nab-paclitaxel. Pembrolizumab can be combined with both taxanes as well as the combination of carbo/gem depending on prior therapy, residual toxicities and patient preferences. Clinical decision making for one regimen over the other needs to incorporate national registration status, PD-L1 test results, chemotherapy choice and DFI.

シンポジウム　13

サブタイプ別・薬剤効果に関わる基礎の最新情報　Current topics in basic research on the mechanism underlying therapeutic strategies for each subtype of breast cancer

SY13-1
Targeted Degradation of Cyclin D Protein for Breast Cancer Therapy

Cullgen Inc., SanDiego, USA
Yue Xiong

D-type cyclins are transcriptionally activated by various mitogenic and oncogenic signals and bind to and activate the CDK4 and CDK6, thereby promoting the G1-to-S progression and cell proliferation. Cyclin D genes, especially cyclin D1, are frequently amplified and also overexpressed in many cancer types. In particular, cyclin D1 gene is amplified in approximately 20% of mammary carcinomas and the protein is over-expressed in approximately 50% of cases. Mice lacking cyclin D1 are overt developmentally normal, but show defects in mammary gland development and are resistant to oncogene-induced mammary tumorigenesis. Recent DepMap functional genomic studies identified cyclin D1 as the top cancer priority target in multiple cancer types, including breast cancer. Clinical development three FDA-approved inhibitors of CDK4/6 demonstrate significant efficacy, in combination with endocrine therapy, for the treatment of advanced ER+ and HER2- breast cancer. Overcoming the resistance to the current CDK4/6 inhibitors and expanding the therapeutic benefits beyond the advanced breast cancer represent the major challenge and opportunity for targeting cyclin Ds-CDK4/6. One approach to achieve these goals is to targeting cyclin D. Cyclin D protects CDK4/6 from Palbociclib, and possibly the other two CDK4/6 inhibitors, by forming ternary complex with CDK4/6 and assembly factor p21/p27 and also has CDK4/6-independnet functions linked to tumorigenesis.
Cyclin proteins lack enzymatic active site for developing an inhibitor and are previously considered undruggable, but the targeted protein degradation (TPD) by small-molecule degraders, also known as proteolysis-targeting chimeras (PROTACs), made it possible to target these previously undruggable proteins. Taking the advantages of this new drug discovery modality, we have developed potent degraders targeting cyclin D proteins. The cyclin D degraders more potently and broadly inhibited the growth of wide range of breast cancer cells than the CDK4/6 inhibitors.
I will discuss the development strategy and therapeutic implication of the small molecule degraders targeting cyclin D proteins.

SY13-2
Biologyから考えるLuminal-HER2乳癌の治療戦略

福島県立医科大学　医学部　腫瘍内科
徳田　恵美

乳癌の治療方針は、主にエストロゲン受容体(ER)やHER2の発現状況で分類されたサブタイプ分類を考慮し決定されている。サブタイプ分類が治療決定に重要である理由の1つに、乳癌の増殖には細胞内シグナル経路の活性化、特にエストロゲンがERに結合し細胞増殖を刺激するERシグナル経路と、成長因子の刺激などによりHER2からのシグナル伝達が過剰となるHER2シグナル経路が重要な経路として大きく関与することが挙げられる。
ERとHER2共に陽性である“Luminal-HER2タイプ”乳癌は生物学的にERシグナル経路、HER2シグナル経路の両方が機能する、つまりER陽性に対する治療である内分泌療法やHER2陽性乳癌に対する治療である抗HER2療法どちらにも有効であると考えられてきた。しかし一方の経路を抑えても、もう一方の経路を用い生存する可能性や、ERシグナルとHER2シグナルの間に潜在的に存在するとされる相互作用、いわゆる「クロストーク」がシグナル経路の遮断に障害となるいくつかの可能性が報告されている。「クロストーク」が内分泌抵抗性に関与する可能性、ERシグナルの活性化が抗HER2薬に対する抵抗性のメカニズムである可能性、抗HER2療法への耐性にPI3K経路の活性化が関与する可能性などが報告されてきたが、「クロストーク」の詳細については未だ不明点が多い。また内分泌療法と抗HER2療法の両方に耐性を獲得する可能性や、Luminal A乳癌のようにERシグナルに強い依存性を持つ癌もあれば、HER2シグナルに強い依存性のある癌もあり、治療選択は複雑化を極めている。つまり治療抵抗性につながるクロストークの解明が、現在のLuminal-HER2乳癌の治療選択に対する大きな命題であると考える。
そこで、今まで我々が行ってきた内分泌療法耐性乳癌細胞の耐性メカニズムの検討において、PI3K経路の阻害とER発現の変化の検討や増殖因子であるIGFとERの関係についての研究を行ってきた数々の結果を踏まえ、日々進歩するERやHER2を標的とした治療方法をどのような戦略で組み立てるべきか、また今後どのようなTranslational researchを行うべきかをLuminal-HER2 乳癌の生物学的特徴、最新情報をふくめた基礎研究や臨床試験の結果から議論したい。

SY13-3
HER2サブタイプ

島根大学医学部附属病院　腫瘍内科/先端がん治療センター
田村　研治

抗HER2抗体の抗腫瘍効果に起因するものとして、1)HER2発現量、2)シグナル伝達系阻害によるアポトーシス誘導、3)抗体依存性細胞障害能(ADCC)が考えられる。1)、2)が、がん細胞のHER2発現量やシグナル伝達系分子のgenotypeの違いに関係するのに対し、3)は患者(宿主)の免疫応答力に関係する。我々は、Fcγ受容体2Aと3Aの遺伝子多型が、トラスツズマブを含む術前化学療法の病理学的完全寛解(pCR)割合や、進行がんに対するトラスツズマブを含む全身化学療法の無増悪生存期間を予測できることを示した。又、HER2陽性乳がん患者より採取した末梢血単核球に*ex vivo* でheat-aggregated IgG1を用いて刺激し、放出されるサイトカインの発現量を計測することにより個々のADCC活性を半定量化し、CXCL1, CXCL3, TNFSF2, TNFSF15の放出量が多い患者においては有意にトラスツズマブを含む術前化学療法のpCRの割合が多いことを示した。
^{64}Cu標識したマイクロドーズのトラスツズマブをPETのプローブとして用いることにより、HER2特異的なPETの開発を行った。原発巣、脳転移巣などの腫瘍局在を、^{64}Cu-DOTA-トラスツズマブ/PETにより描出することが可能であった。従来、血液脳関門の影響で、大分子である抗体製剤の脳への移行性は悪いとされていたが、近年、HER2抗体薬物複合体(ADC)のトラスツズマブデルクステカン(T-DXd)の脳転移巣への有効性が報告されている。
抗HER2-ADCの抗腫瘍効果には、上記抗HER2抗体の1)、2)、3)に加え、4)抗体に付加する薬物(ペイロード)のドラッグデリバリーが関与する。又、T-DXdでは、HER2 1+, 2+の低発現量の乳がん患者にも優れた効果を示しており、今後「Low HER2」という新たなカテゴリーに対する研究の必要性がある。
HER2陽性乳がんは、トリプルネガティブ乳がんなどに比べ比較的均質な集団と考えられているが、ER-とER+の集団、あるいはIntrinsic subtypeの生物学的差の研究は今後も必要である。又、HER2陽性乳がんは、*gBRCA*やPDL1発現量など特定の分子標的薬の適応となるマーカーに乏しい。新規の標的分子、ドライバー遺伝子の探索が求められる。

SY13-4
トリプルネガティブ乳癌の治療開発と課題

がん研究会有明病院　先端医療開発科
北野　滋久

近年、各種がんに免疫チェックポイント阻害剤の適応拡大がすすんでいるが、単剤での治療効果は限られ、乳癌においては現時点で単剤での開発は成功していない。
トリプルネガティブ乳癌(TNBC)は全乳癌の10-15%を占めるが、悪性度が高く、治療抵抗性であり、予後不良とされている。併用療法(複合がん免疫療法)として、PD-L1陽性の進行期トリプルネガティブ乳癌に対して抗PD-L1抗体アテゾリズマブとナブパクリタキセル併用療法(IMpassion130)、抗PD-1抗体ペムブロリズマブと化学療法(カルボプラチン+ゲムシタビンもしくはパクリタキセルもしくはナブパクリタキセル)併用療法(KEYNOTE355)が承認され、実地臨床で用いられるようになった。さらに、トリプルネガティブ乳癌に対して、術前薬物療法としてペムブロリズマブ+化学療法の有効性が示され(KEYNOTE522)、今後標準治療となることが期待される。
トリプルネガティブ乳癌に対する複合がん免疫療法の治療開発の現状と今後の課題について概説する。

シンポジウム　14

多遺伝子アッセイやリキッドバイオプシーなどの新たな技術がもたらす乳癌診療の変化　Changes in breast cancer practice brought by new technologies including multigene assays and liquid biopsies

SY14-1
What comes next in breast cancer practice in the US

Roswell Park Comprehensive Cancer Center University at Buffalo Jacobs School of Medicine and Biomedical Sciences, the State University of New York, USA / Tokyo Medical University / Yokohama City University / Niigata University / Fukushima Medical University
Kazuaki Takabe

Given the advances in management of breast cancer, its survival rate has continued to improve for the last 7 decades. To this end, there have been a large effort to de-escalate the treatments. In surgery, this trend is nothing new. After the first total mastectomy performed by Seishyu Hanaoka 220 years ago, the curative surgical treatment, radical mastectomy, was established by William S. Halsted 140 years ago. The concept was to remove as much tissue as possible to decrease possibility of metastasis and recurrence with expectation to improve survival. Bernard Fisher challenged this dogma using laboratory research, hypothesis formulation, and randomized clinical trials that successfully proved that breast conservation surgery was non-inferior to total mastectomy 40 years ago. 15 years ago, Armando Giuliano shown that sentinel lymph node biopsy with adjuvant radiation was non-inferior to axillary lymph node dissection. This trend of de-escalation has been applied to systemic therapy as well. Now we know with TAILORx trial that 70% of ER-positive lymph node negative breast cancer patient does not need adjuvant chemotherapy due to non-inferiority.

Despite the improvement of survival, breast cancer continues to be the leading cause of cancer death in US women, which is 40,000 every year due to high life-time incidence of one out of eight women. Efforts need to focus on these patients in order to further improve survival. Recently the dual use of anti-Her2 antibodies, Trastuzumab and Pertuzumab for HER2 overexpressing subtype was shown to be remarkably effective. Appropriate patient selection with minimum side effect by discovery of novel predictive biomarkers that predict the response to therapy are absolutely the key for successful targeted therapy. During this presentation, I plan to present our latest efforts on development of novel prognostic and predictive biomarkers using transcriptomics as well as other sources such as microbiome.

SY14-2
エクソソームによる乳がんの診断・治療法の開発

東京医科大学　医学総合研究所　分子細胞治療研究部門
落谷　孝広

non-coding RNAの一種である細胞内のマイクロRNAは、生命現象の微調整役として多くの遺伝子やタンパク質の発現制御に関与している。この体内のマイクロRNAのバランスが乱れることが、乳がんなどの発がんに関与していることが次々と明らかになってきた。例えば乳がんではmiR-27bなどの特定のマイクロRNA(Takahashi et al., Nat Commun, 2015)を作用点とする薬剤も報告され、予防戦略にも新たな貢献が期待できる。さらに最近では、細胞外に分泌されるマイクロRNA（分泌型マイクロRNA）に注目が集まるようになった。たとえば、がん患者と健常者とでは分泌型マイクロRNAのプロファイリングに大きな違いがみられ、その違いががんの新たなマーカーとして診断や治療に応用できる可能性が示唆されている (Shimomura et al., Cancer Sci,2016) 。分泌型マイクロRNAは体液中を循環するが、エクソソームの様なナノサイズの細胞外小胞(EV)に包埋されるため、多くの消化酵素が存在する血漿・血清中でも安定である。また、がんなどのヒトの病態によってその発現量や種類が大きく変化するため、血液を利用した非浸襲的な診断用バイオマーカー(Liquid biopsy: 体液診断)の開発が盛んだ。さらにEV/エクソソーム中のマイクロRNAの機能解析は、EV/エクソソームを介した細胞間情報伝達移送による新たなシステムが、がんの浸潤や転移、薬剤耐性獲得などに果たす役割が注目されている (Ochiya et l., JCI, 2016; Nat Commun, 2014; 2015; 2017;2022)。本講演では、最近の疾患EV/エクソソームの理解と診断・治療への応用の可能性について乳がんを中心に概説、展望する。

SY14-3
Clinical utility and translational oncology of liquid biopsy in breast cancer management

公益財団法人がん研究会　がんプレシジョン医療研究センター　リキッドバイオプシー診断開発プロジェクト
ロウ　シューキー

Recent advances enabled comprehensive genomic profiling of liquid biopsy, specifically circulating tumor DNA (ctDNA), that shed from tumor and released into the blood circulation. Liquid biopsies are easily accessible through minimally invasive blood sampling that could be repeated to provide a dynamic and longitudinal assessment of tumor mutation changes. Liquid biopsy can be an alternative biopsy when tumor tissue is inaccessible. Evaluation of liquid biopsy also provide genomic landscape reflecting different tumor regions and address intratumoral heterogeneity that was difficult to be achieved with tumor tissue.

In this presentation, I will illustrate the potential clinical utility of liquid biopsy in breast cancer management. Comprehensive genomic analysis of ctDNA using ultradeep next generation sequencing allows the identification of genomic markers to guide treatment selection. Dynamic range of serial ctDNA analyses for patients who received targeted therapy are concordance with radiographic assessment. Additionally, ctDNA mutation profiles could complement radiographic imaging in providing a more decisive assessment of tumor response when RECIST criteria is not applicable. Lastly, the high assay sensitivity of ctDNA analyses allows early detection of molecular recurrence 2-6 months preceding clinical recurrence.

Liquid biopsies represent a paradigm shift, providing precise cancer detection and surveillance, in translational oncology.

SY14-4
遺伝子発現プロファイルを用いた各種多遺伝子アッセイの開発と臨床応用

京都府立医科大学
直居　靖人

乳癌全体の約半数を占める「ER 陽性・HER2陰性・リンパ節転移陰性」というsubtype の乳癌においては，予後が比較的良好なことから術後化学療法の適応を決めることが難しく，再発予後予測が特に重要であるとされてきた。この臨床的課題に対して，形態病理を補う形で，遺伝子発現プロファイルを用いた多遺伝子アッセイによる乳癌の再発予測法（Oncotype DX,MammaPrint, PAM50-ROR等）が欧米で開発されてきた。中でもOncotype DX は米国を中心に広く臨床応用されている。我々は，DNA マイクロアレイ(Affymetrix U133 series)を用いて，Oncotype DXのIntermediate-risk群の予後をH/L 2群に分け得る予測モデルを開発すべく2007 年より研究を開始し，2011 年に95 遺伝子の発現情報に基づく再発予後予測法“95-gene classifier(95GC)”を開発した。95GCの開発においては、Public data base(GEO)から，欧米人乳癌患者549 例の臨床情報(ER陽性，リンパ節転移陰性)とその乳癌原発巣のマイクロアレイによる網羅的遺伝子発現解析情報を抽出し，再発に関係するオリジナルの95 個遺伝子群を選択し，再発予後をHigh/Low-risk 2 群に分ける予後予測システム“95GC”を構築した。2013 年にはCurebest 95GCという商品名でシスメックス社より受託解析サービスが開始され，乳癌診療ガイドライン2015 に掲載された。現在121の病院施設において広く採用されている。今回の発表では，Curebest 95GC breast の最近の多施設検証DATA 4報を御紹介する。また95GCの関連モデルとして晩期再発予測法42GC, 術前化学療法感受性予測法155GCや，検査後に得られる癌原発巣の全遺伝子発現値を記載したマイクロアレイCELファイルを用いた各種の解析について説明する。

SY14-5

多施設データに基づくOncotypeDX®検査による術後治療の選択と予後との相関

[1]聖路加国際病院　乳腺外科、[2]東海大学付属病院　乳腺外科、
[3]横浜労災病院　乳腺外科、[4]東京医科大学病院　乳腺科、
[5]兵庫医科大学病院　乳腺・内分泌外科、[6]がん研有明病院　乳腺外科、
[7]愛知県がんセンター中央病院　乳腺科、
[8]名古屋市立大学病院　乳腺内分泌外科、[9]東京西徳洲会病院　乳腺外科
土田　寧恵[1,9]、新倉　直樹[2]、千島　隆司[3]、河手　敬彦[4]、渕上　ひろみ[9]、
三好　康雄[5]、坂井　威彦[6]、小谷　はるる[7]、近藤　直人[8]、林　直輝[1]

背景：OncotypeDX®検査はホルモン受容体陽性HER2陰性(ER+/HER2-)乳癌患者の術後治療選択に有用な多遺伝子アッセイとして広く使用されているが、日本におけるデータは少数例の後ろ向き研究に限られている。検査の保険収載が決定し、今後検査数の増加が予想されるため、本邦における検査の有用性を検証することはますます重要である。今回、日本で検査を実施している多施設のデータを収集し、大規模な後ろ向き観察研究を行った。
方法：2004年から2016年に乳癌手術を施行し、OncotypeDX®検査を受けたER+/HER2-症例を対象とした。9施設で後ろ向きチャートレビューによるデータ収集を行い、対象患者をRS0-25(LowRisk;LR)とRS≥26(HighRisk;HR)の2群に分け、患者背景、治療内容、予後を比較した。
結果：632名が解析対象となり、LR群は520名(82.3%)、HR群は112名(17.7%)であった。観察期間中央値は10.1カ月、年齢中央値は各々 51.6歳、54.9歳であった(p<0.01)。2群の患者背景では、核グレード(1/2 vs 3)、プロゲステロン受容体発現度(≤1% vs <1%)、Ki67(≤20% vs 20%<)、化学療法の有無(有vs 無)で有意差が認められた。観察期間中に各群で45、22の再発イベントが発生した。2群間のイベントはLR群で有意に良好であったが(LR群 2.7% HR群 5.4% p=0.022)、イベント別の比較では局所再発率に差はなく(p=0.139)、遠隔再発率も両群で有意差はなかったがHR群で悪化する傾向が見られた(LR群4.6% HR群 8.9% p=0.08)。全生存率はLR群で有意に良好であった(LR群 98.7% HR群 95.4% p=0.027)。また、LR群では化学療法施行群で予後が悪く(施行群 21.2% 非施行群 6.4% p=0.001)、HR群は化学療法の有無で差はなかった(施行群 12.6% 非施行群 20.0% p=0.255)。化学療法を施行したLR群で再発を認めた7例中、6例はRS 23-25であった。
結語：9施設におけるデータから、OncotypeDX®検査を用いた治療選択の実際と予後との関連を示した。本邦でも検査の有用性が示されたが、長期予後への影響、臨床リスクを加味した治療選択、術後追加治療の必要性等の課題が示された。

SY14-6

ctDNAによる遺伝性乳癌原因遺伝子の生殖細胞系列病的バリアントの推定：SCRUM-Japan MONSTAR-SCREEN

[1]愛知県がんセンター、[2]国立がん研究センター東病院、
[3]神奈川県立がんセンター、[4]大阪医療センター、[5]千葉県がんセンター、
[6]静岡がんセンター、[7]大阪大学、[8]がん研有明病院
服部　正也[1]、内藤　陽一[2]、山中　隆司[3]、八十島　宏行[4]、中村　力也[5]、
渡邉　純一郎[6]、吉波　哲大[7]、尾崎　由記範[8]、中村　能章[2]、坂東　英明[2]、
吉野　孝之[2]、山口　類[1]、井本　逸勢[1]、岩田　広治[1]

背景：MONSTAR-SCREENは治癒切除不能な固形悪性腫瘍における血液循環腫瘍DNA(circulating tumor DNA ; ctDNA)及び糞便を経時的に解析し、がん関連遺伝子異常及び腸内細菌叢をプロファイリング・モニタリングする多施設共同研究である。今回、ctDNA検査による遺伝性乳癌原因遺伝子の生殖細胞系列病的バリアント(germline pathogenic variants ; GPV)の検出可能性について評価を行った。
方法：SCRUM-Japan MONSTAR-SCREEN乳癌コホートに登録され、FoundationOne® Liquid assayもしくはFoundationOne® Liquid CDx assayによりctDNA検査が行われた進行再発乳癌症例を対象とした。ctDNA検査で検出した病的と考えられるバリアント(pathogenic variants ; PV)のうち、アレル頻度(variant allele frequency ; VAF) ≥30%のPVを生殖細胞系列由来が推定される病的バリアント(presumed GPV ; PGPV)と定義した。全例を対象にctDNAでの*ATM*、*BRCA1*、*BRCA2*、*CHEK2*、*PALB2*の5遺伝子のPVのVAFを評価するとともに、*BRCA1/2*のGPV保持確定症例でのctDNAのPVのVAFを検討した。
結果：進行再発乳癌168例(年齢中央値58歳、Luminal：115例、HER2-positive：32例、TNBC：21例)から、5遺伝子のPVとして39バリアントが検出され、VAF中央値は0.62%(範囲：0.1-84.77)であった。予め*BRCA1/2*のGPV保持が確定していた7症例(*BRCA1*：1例、*BRCA2*：6例)のPVのVAFは全て30%以上(中央値：51.4%、範囲：48.2-77.5)で、経時的検査が行われた症例ではいずれも30%以上が再現された。*BRCA1/2*のGPV保持が確定していた7例を除く161例から、PGPVは6例(*BRCA1*：1例、*BRCA2*：3例、*PALB2*：2例)で検出され、遺伝学的検査が実施された2例(*BRCA2*：2例)ではいずれもGPVが確定した。
結語：ctDNA検査の結果から、VAFを指標に遺伝性乳癌原因遺伝子のPGPVを容易に推定しうる可能性がある。検出されたPGPVに対し遺伝性腫瘍の確定検査の機会を適切に提供することで、新たな標的治療や本人、血縁者への癌罹病性のリスクアセスメントを提供しうる可能性がある。

シンポジウム　15

革新的医療技術開発の現状　　The Creating Innovations in Medical Technology for Breast Cancer

SY15-1

Click-to-sense法による乳腺切除断端の術中迅速診断の開発：多施設共同臨床試験 (KBCSG-TR2119)

[1]大阪大学大学院医学系研究科　乳腺内分泌外科、
[2]東京工業大学物質理工学院応用化学系、
[3]甲子園大学栄養学部フードデザイン科、
[4]国立研究開発法人理化学研究所　田中生体機能合成化学　研究室、
[5]大阪大学大学院情報科学研究科、
[6]大阪大学大学院医学系研究科　病態病理学科、
[7]大阪国際がんセンター乳腺外科、[8]大阪警察病院乳腺外科、
[9]名古屋大学大学院医学系研究科　乳腺・内分泌外科

多根井　智紀[1]、北原　友梨[1]、波多野　高明[1]、久保　杏奈[1]、
Pradipta Ambara[2]、盛本　浩二[3]、増永　奈苗[1]、吉波　哲大[1]、阿部　かおり[1]、
草田　義昭[1]、三宅　智博[1]、加々良　尚文[1]、下田　雅史[1]、田中　克典[4]、
瀬尾　茂人[5]、森井　英一[6]、中山　貴寛[7]、吉留　克英[8]、増田　慎三[9]、
島津　研三[1]

【目的】乳房温存手術の際、乳腺切除断端に対する術中迅速組織診や細胞診を実施することが多い。しかし、これらの診断法は病理部門や病理医が多くの労力と時間を必要とする。我々は“生”組織を直接染色するだけで正確・簡便で迅速に癌細胞を診断できるCTS（Click-to-sense）法を開発した。今回の目的は、CTS法を用いた術中迅速診断法の多施設臨床試験を行い、日常臨床への導入の可能性を確認することである。【方法・結果】癌細胞などの酸化ストレスの多い細胞において、アクロレインが高く発現している。我々の開発したアジド化合物（CTSプローブ）は、このアクロレインに有機反応を起こして癌細胞に取り込まれ、選択的に蛍光標識することができた。さらに乳腺生組織に対して直接染色（CTS法）を行ったところ、乳癌と正常乳腺を高い精度で診断することが可能であった。今回、KBCSG関連施設での乳房温存手術の切除断端に対して、CTS法を用いた迅速診断を行う多施設共同臨床試験を実施した。試験方法としては、術中に断端組織を迅速診断に提出する前に、断端組織片に対して直接１分間の染色を行い、その捺印スライドを採取する。そして、それらのプレパラートは大阪大学乳腺内分泌外科研究室に数時間以内に搬送され、蛍光顕微鏡撮影を行い、蛍光画像写真に対して、独立した３者の目視による画像診断を実施する。本試験では、CTS法の断端診断結果と、実臨床にて施行される病理診断結果（術中、術後病理診断）との比較を行った。また、本試験のエンドポイントは、CTS 法による断端診断の一致率（正診率）および特異度（偽陽性率）とした。さらに、蛍光画像写真は大阪大学情報科学科にてDeep Learningを用いたAIによる画像解析を実施し、CTS法の蛍光画像診断システムを構築することを目指している。今回、我々は乳房温存手術30 症例の断端診断に対して初期試験Pilot studyを実施した。今後、通常の症例群（150症例）と術前薬物療法施行された症例群（30症例）についての試験を実施し、CTS法の実臨床への導入の可能性を証明する予定である。さらに本試験終了後に、Validation study として AI 画像診断を用いたCTS 法の乳腺切除断端の臨床試験を計画している。【結語】我々はCTS法を用いた乳癌の乳腺切除断端の診断法に関しての多施設共同臨床試験を施行した。今後、CTS法は正確・簡便で迅速な（手術室で実施可能な）術中診断法として臨床応用が期待される。

SY15-2

乳癌可視化蛍光プローブの術中迅速診断（乳腺断端とセンチネルリンパ節）への臨床応用に向けた歩みと現状

[1]九州大学病院　消化器・総合外科、[2]うえお乳腺外科、[3]湘和会湘南記念病院、
[4]JCHO 久留米総合病院　乳腺外科・外科、
[5]神奈川県立がんセンター　乳腺内分泌外科、[6]防衛医科大学校　病態病理学、
[7]川崎医科大学　病理学、[8]久留米大学医療センター　病理診断科、
[9]三重大学医学部　病理部、[10]東京大学　医用生体工学講座　生体情報学分野

上尾　裕紀[1]、秋吉　清百合[1]、上尾　裕昭[2]、大森　幸恵[1]、川口　花奈[1]、
佐野　瑛貴[1]、茂地　智子[1]、甲斐　裕一郎[2]、久保田　陽子[2]、土井　卓子[3]、
山口　美樹[4]、山下　年成[5]、津田　均[6]、森谷　卓也[7]、山口　倫[8]、小塚　祐司[9]、
沖　英次[1]、浦野　泰照[10]

【背景と目的】
乳癌可視化蛍光プローブ（GGTプローブ）は、乳癌細胞表面に特異的に発現するGGTに反応し、多検体を短時間・簡便に診断できる可能性を報告した。また精度向上を目的とし組織中のα-マンノシダーゼ活性を検出する新規蛍光プローブ（PSAプローブ）を開発した。術中迅速検査として乳腺断端評価とセンチネルリンパ節転移評価における蛍光プローブの臨床応用と診断精度向上のための最近の知見を報告する。
【対象】
（1）（GGTプローブ）乳腺断端評価:249検体（浸潤癌:91、非浸潤癌:22、腺症:12、健常乳腺組織：124）、リンパ節（LN）転移診断：転移陽性LN：15個、転移陰性LN：66個。（2）（PSAプローブ）乳腺断端評価：134検体（乳癌：55、健常乳腺組織：79）
【方法】
乳癌手術での摘出検体に、体外で蛍光プローブ液を反応させ、癌部、非癌部の蛍光強度の経時的変化を新規自動測定機器で測定し、蛍光強度と病理診断を対比した。検体の前処理として、摘出後未処理での測定と検体をPBS前処理し、蛍光強度測定中に検体を蛍光プローベ液に浸漬するPBS浸漬法の癌部、非癌部の判定精度について解析した。陰性閾値・陽性閾値を設定し、蛍光強度５分値で癌部、非癌部の診断精度を検討した。
【結果】
（１）癌部の発光：乳癌、LN転移部の蛍光部位は病理診断での癌部と一致し、癌部の蛍光強度は非癌部に比べ有意に高かった（$p < 0.01$）。PBS浸漬法は未処理での測定と比較して癌部、非癌部の判定精度が有意に高かった（$p < 0.01$）。陰性的中率は浸潤癌：100%、非浸潤癌：91%で、再現性試験での47検体（乳癌：20、健常乳腺組織：27）でも同様の結果となり、乳腺断端陰性診断に有用であることが示された。PSAプローブは、癌部診断の感度89%、特異度89%で、GGTプローブのGGT：感度88%、特異度69%と比較し、高精度の蛍光診断法となる可能性が示された。
（２）転移陽性LNの蛍光強度は転移陰性LNよりも有意に高く（$p < 0.01$）、陰性的中率は51/52個(98%)で、陽性的中率は7/15個(46.7%)であった。本法はセンチネルLN転移の陰性診断に有用であることが示された。
【結論】
蛍光プローベを用いた蛍光診断法は乳腺断端とLN転移の陰性診断において、多検体を短時間・簡便かつ高い感度・特異度で判定できる可能性が示され、術中迅速病理診断の省略可能症例を選別できる診断法として期待される。

SY15-3

Semi-dry dot-blot（SDB）法を応用した新規乳癌リンパ節転移診断キットに関する多施設共同臨床性能試験

[1]長崎大学大学院　医歯薬学総合研究科　腫瘍外科、
[2]長崎大学大学院医歯薬学総合研究科　移植・消化器外科、
[3]長崎大学大学院医歯薬学総合研究科　病理学分野、
[4]長崎大学原爆後障害医療研究所　腫瘍・診断病理学分野、
[5]国立病院機構長崎医療センター　外科、[6]佐世保市総合医療センター　外科、
[7]佐世保中央病院　外科、[8]がん研究会有明病院　乳腺センター、
[9]日本医科大学附属病院　乳腺外科

大坪　竜太[1]、田中　彩[1]、馬場　雅之[1]、松本　恵[1]、森田　道[2]、久芳　さやか[2]、
林　洋子[3]、前田　茂人[5]、矢野　洋[6]、稲益　英子[7]、荻谷　朗子[8]、関谷　健太[9]、
中島　正洋[4]、碇　秀樹[7]、大野　真司[8]、武井　寛幸[9]、江口　晋[2]、永安　武[1]

【背景と目的】SDB法は、上皮性悪性腫瘍である癌のリンパ節（LN）転移を上皮細胞の細胞骨格を成す蛋白であるサイトケラチン（CK）を膜上で可視化して診断する新規診断法である。使用検体は入割したLNの洗浄液に含まれるLN断面に付着している細胞であり、LN組織の喪失がなく組織学的診断との併用が可能である。我々はSDB法を応用した抗CK19抗体を用いたSDBキットと自動解析機の開発に成功し、当院での226LNにおけるSDBキットと術後組織学的診断の比較で、マクロ・非マクロ転移診断の感度92.9%、特異度99.5%、一致率99.1%であった。SDBキットの診断時間は約20分で、SDB法の約半分に短縮された。SDBキットを普及する事で、従来の迅速組織学的診断による乳癌センチネルLN転移診断の代替または補助により、多忙を極める病理医の業務負荷を軽減できる。また、代替する事で僻地や発展途上国など病理医不在の地域でもLN転移に関する迅速診断を可能にし、乳癌治療の標準化の拡充に寄与すると思われる。今回日本医療研究開発機構（AMED）橋渡しシーズBの支援のもと、SDBキットの保険収載を目的とした多施設共同臨床性能試験を行う事となり、その結果を発表する。
【対象と方法】2021年1月から2021年12月にかけて、全国6施設でセンチネルLN生検を行った乳癌症例を対象とした。目標症例数はマクロ転移LN 90個、総LN 600から1,000個を想定した。摘出LNを2mm幅で入割し、リン酸緩衝生理食塩水で洗浄して得られた細胞浮遊液を遠心分離し、得られた細胞集塊に溶解液を加え、それをSDBキットに滴下し、自動解析機でキットのCK19蛋白発現量を評価した。一方入割したLNは病理部へ送付し、通常の組織学的診断で転移診断し、治療方針を決定した。主要評価項目は、CK19陰性乳癌検体を含めたSDBキットによるマクロ転移・非マクロ転移診断と術後組織学的診断を比較した際の感度、特異度、正確度とした。副次的評価項目は、CK19陰性乳癌を除いた評価、診断時間とした。
抄録作成時点では、マクロ転移LN 95個（総LN 920個）が登録されている。今後データセンターにおいて解析が実施され、2022年3月に結果が得られる予定である。学会当日は本試験の最終解析結果について報告する。

SY15-4

磁気法乳癌センチネルリンパ節生検の有効性・有害事象の検証：AMED委託・多施設共同臨床研究

[1]日本医科大学付属病院　乳腺科、[2]昭和大学病院　乳腺外科、
[3]日本医科大学多摩永山病院　乳腺科、[4]日本医科大学武蔵小杉病院　乳腺科、
[5]昭和大学藤が丘病院　乳腺外科、[6]日本医科大学付属病院　病理診断科、
[7]横浜市立大学　データサイエンスセンター、[8]マトリックス細胞研究所、
[9]東北大学大学院工学系研究科、[10]東京大学大学院工学系研究科

栗田　智子[1]、垂野　香苗[2]、武井　寛幸[1]、中村　清吾[2]、柳原　恵子[3]、
畤田　益次郎[4]、范姜　明志[1]、明石　定子[2]、榎戸　克年[5]、桑山　隆志[2]、
坂谷　貴司[6]、坂巻　顕太郎[7]、田辺　記生[8]、桑波田　晃弘[9]、関野　正樹[10]、
日下部　守昭[8]

背景：センチネルリンパ節生検（SLNB）は、色素法とラジオアイソトープ（RI）法との併用法が推奨されている。しかし、RI法は被曝のリスクおよび使用可能な施設が限定されるなどの問題点がある。これらに対し、海外では、磁性体（Sienna+®）とコード付き磁気プローブ（SentiMAG®）を用いて検証されており、また本邦でも日本医科大学、昭和大学を中心とした多施設共同臨床研究で、コードレスタイプの磁気プローブ（TAKUMI）および磁気ナノ粒子（リゾビスト®）を用いて検証したが、RI法との同定率に有意差は認めていない。一方，磁性体注入に伴う皮膚の色素沈着を一部に認め、対策が必要と考えられた。本臨床試験において、リゾビストの投与量・投与時期・投与部位の変更を行ったので、その診断精度および有害事象の発生状況を検証し、報告する。
対象・方法：臨床的リンパ節転移陰性・原発性乳癌(Tis-3N0M0)を対象とし、色素法・RI法に加え、磁気法によるSLNBを施行する。投与法を以下の3群に分け比較検討した。①麻酔導入後（手術開始10-15分前）、乳輪皮内にリゾビスト１ml注射、②術前日から術当日、乳輪皮下にリゾビスト1ml注射、③手術前日～術当日、腫瘍周囲皮下にリゾビスト0.5ml注射。
結果：登録症例は①2016/5-12；87例（Bt 87例），②2016/12-2017/10；182例（Bt142例，Bp40例）、③2018/7-2019/3；77例（Bt46例，Bp25例，NSM6例）であった。磁気法、RI法による同定率はそれぞれ①87.3%（76/87例）、98%（85/87例）、②94.9%（186/196例）、98%（192/196例）③96.1%（74/77例）、97.4%(75/77例）で、②③ではRI法と差がなかった。有害事象はBp症例の皮膚の色素沈着のみで、②のBp症例で15%（6/40例）に発生したのに対し、③のBp症例で0%（0/25例）であった。皮膚の色素沈着は時間の経過ともに消失、改善した。
考察：同定率は①から②③へ向上したが，リゾビストの投与時期によるものと考える。また、③は①②の半量投与であること、注射部位が腫瘍周囲皮下深部であり、大部分が切除範囲に含まれるため、Bpでも皮膚の色素沈着が起きにくかったと考える。さらに、同定率もRI法と差がなく、③の投与方法は有効と考えられた。
結語：磁気法はRI法に比べ同定率に差がなく、また，有害事象も投与方法の工夫により制御可能であった。今後、保険承認が得られれば、RI法を使用できない施設での積極的な活用が期待される。

SY15-5
拡張現実技術を応用した革新的乳癌診療技術の開発

大阪公立大学大学院　乳腺・内分泌外科
浅野　有香、柏木　伸一郎、高田　晃次、後藤　航、田内　幸枝、森崎　珠実、高島　勉、平川　弘聖、大平　雅一

拡張現実手法 (Augmented Reality, AR) は，人が知覚する現実環境をコンピュータにより拡張する，すなわち現実空間の物体などに情報を重ねることで新たな認識を与えるという革新的技術である．近年では，医療の分野においてもARが導入されてきており，画像診断や手術支援などでの報告がなされている．optical see-through head-mounted displays (OST-HMD) は，頭部に装着するディスプレイであり，眼鏡型のデバイスとして頭部に固定することで，忠実なAR映像生成が可能となる．これまで当教室では，このOST-HMDを用いた超音波ガイド下での針生検手技の開発を行った．一方で，乳癌手術におけるセンチネルリンパ節の同定法としては，RI法・色素法・ICGを用いた蛍光法が広く行われている．しかしながら,同定精度を高めるためには，習熟した技能による適切なアプローチが求められる．このたびAR補助下の技術を更に発展させ，OST-HMDを用いたICG蛍光法によるセンチネルリンパ節生検 (SNB) を開発したので報告する．本手技では，OST-HMDのデバイスとしてMoverio BT-35E (Seiko Epson Corp, Nagano, Japan) を使用している．頭部に装着したOST-HMDのディスプレイにphotodynamic Eye (PDE) の画像を投映し，リアルタイムでICGの流れを確認する．そしてハイブリッド方式にて，下部の隙間より直視下にSNBを実践する．従来の蛍光ICG法では，固定されたモニター画面を確認して，術者が体制を変えてからSNBを行っていたためにリンパ流の動向をリアルタイムで捉えることが困難であった．しかしながら本手技では，自由な姿勢でスムーズにSNBを実行することができる．そのためリンパ流を確実に捉えることが可能となり,迅速かつ確実,そして低侵襲なSNB手技の実践が可能となる．ARを用いた生検技術や手術支援を開発し，最先端の技術を医療に取り入れることで低侵襲かつ安全性の高い乳癌診療技術の確立を目指したい．

シンポジウム　16

乳腺診療における Win-Win の働き方改革　　Win-Win Work Style Reform in Breast Cancer Practice

SY16-1
医師の働き方改革に向けた現状と展望

熊本大学大学院　消化器外科学
馬場　秀夫

日本は、OECD加盟国の中で、時間当たり、一人当たりの労働生産性が低いことが従来より指摘されてきた。特に医療においては、医師の長時間労働に支えられて、地域の医療機関の機能が維持されてきたと考えられる。そのような中2024年4月より医師の働き方改革が開始される。これは勤務時間の罰則付き上限規制であり、かなり厳しい内容となっている。一般の勤務医は年960時間まで、地域医療確保暫定特例水準や集中的技能向上水準で、年1860時間までといった制限が設けられている。これは本務の勤務先での時間外労務時間に加え、外勤先での日・当直などの時間も含まれるため、今後、本務先での勤務時間と外勤先などの兼業における時間外勤務時間の適正な把握と管理が求められる。更に、連続勤務28時間、インターバル9時間の制限があり、当直をした翌日は、午後の勤務は制限され、夜間急患手術などで勤務した場合、9時間のインターバルを取らないと次の業務ができないため、翌日予定していた業務が制限される可能性がある。したがって、大学病院や救急病院などの大規模病院では、ある程度余裕のある医師の確保が必要不可欠になる。また、医師不足に悩む地方の中小病院で、大学病院の医師に夜間の当直を依頼している病院では、大学病院からの医師派遣が困難になる可能性もあるため、宿日直許可を取得し、早めに対策を打っておく必要がある。

今後、特定行為研修を終了した看護師へのタスクシフト、医療事務補助者へのタスクシフト、また、医療法の一部改正に伴って可能となったメディカルスタッフの業務へのシフト、主治医制からチーム制での診療体制への移行、会議時間の短縮、患者・家族への説明の勤務時間内の実施など、さまざまな医師の勤務時間短縮への取り組みが必要となり、各医療機関においては、勤務時間短縮計画の策定が求められる。さらに、労働時間と自己研鑽の振り分けへの理解と実施が必要となる。

医師の働き方改革においては、医師も労働者であり、勤務時間に制限があることを広く国民に認識してもらうことも重要である。特に、主治医制から、チーム医療への変化について、患者・家族の理解が必要不可欠であると考えられる。

これらの働き方改革実施に向けた現状・今後の展望に関して発表する。

SY16-2
Divide and Conquer based on economics

Roswell Park Comprehensive Cancer Center University at Buffalo Jacobs School of Medicine and Biomedical Sciences, the State University of New York, USA / Tokyo Medical University / Yokohama City University / Niigata University / Fukushima Medical University
Kazuaki Takabe

One of the challenges you face being a leader of a group is how to motivate your team members. This is no different being a Professor and Chair of a Department, Head of a clinic, or a lead surgeon in an operation room. Regardless of the position, the group will not function to its potential if the team members did not work at their best. One of the most effect strategy is Win-Win work style where the system aims for all the team members to benefit, instead of old fashion employment system that the boss wins and the workers loose. It is easy for everyone to agree that this is ideal, but then how to practice will be the question. During this presentation, I aim to show how I do this in my practice. First of all, I do use this approach regardless of the setting, either clinical, research, or administration. In my opinion, the premise of success of this approach is the understanding that each member has a different value and different life, that you cannot assume that what you value do not necessary apply to the other members. Therefore, you should not expect that 100% of your “Win” to completely match 100% of the members’ “Win”. That is unreal, and the common “Win” should be always a partial over-rap. What you want to do is to maximize that common “Win”, and that is Win-Win. In order to achieve that, communication is the key, and you need to work extra hard to understand what the member is looking for. Next important aspect is to celebrate the success together and reward the member when successful. Easiest is incentive plans for bonuses, but if the budget cannot afford that, you can share the responsibility by avoiding micro-management, or give them rewards that you can afford, such as first authorship of a manuscript, increase operation block time, increase vacation time etc. Rewards in any shape or form need to be recognized to be a powerful tool to make this strategy work.

SY16-3
Resilience leads to a better work environment for breast oncologists.

Department of Breast Medical Oncology, The University of Texas MD Anderson Cancer Center, USA
Naoto T. Ueno

What will bring the most win-win situation for breast oncologists/ healthcare providers? It is the resilience of the team member. It is essential to provide high-quality patient care and advance science without burnout of the team member. Resilience is about team members’ capacity to recover quickly from difficulties and toughness. This resilience is critical for the teams and team members to thrive.

Both USA and Japan recognize the importance of work-life balance. Nevertheless, not understanding the significant healthcare system difference between the US and Japan makes it very difficult to determine the challenges to creating the best win-win working environment.

One of the significant differences between the two countries is that, in the USA compared to Japan, the job description of each healthcare provider, for example, what we do at work and who will provide the care under the multidisciplinary approach, is much more well-defined. This crystal-clear job description stems from the requirement of defining the job descriptions as part of the institutional HR process. Further, the effort distribution of each of the team members must be connected to the specified resource.

To make a difference in the workload for each team member, one needs to define your work to be more quantifiable, and this needs to match with the available resource. However, even with this approach, burnout at the workplace remains a big issue in the USA. Before a pandemic, more than 60% had some form of the pandemic, and it is speculated that the percentage has increased during the pandemic. So, how can you tackle burnout? Building a resilience skill is essential. It means that there is a need for an excellent communication strategy, brainstorming opportunities of the team member to be a stakeholder of the team mission/vision, and well-developed mentorship systems are examples that one can spend more time on. I will talk about how resilience can lead to a better work environment for the breast cancer management team, taking an example of MD Anderson Cancer Center's experience.

SY16-4
乳がん看護認定看護師とのタスクシフトでの働き方改革

東京医療保健大学　千葉看護学部
阿部　恭子

認定看護師（Certified Nurse :CN）は、1996年に日本看護協会によって制定され、教育機関の認定は、日本看護協会が行っている。教育機関は、大学・病院・都道府県看護協会などで、当初は、乳がん看護を含む21分野600時間以上のコース（A課程）であったが、2020年度より19分野に統合され、特定行為研修を含む800時間以上のコース（B課程）も開講している。特定行為研修は2015年から開始された。特定行為区分は21、特定行為は38である。資格認定の試験はない。特定行為研修を終えた看護師を通称として特定看護師と呼ぶこともあるが、資格ではない。特定行為研修の指定研修機関は厚生労働大臣が指定する。現在、乳がん看護認定看護師の育成は、静岡県立静岡がんセンター認定看護師教育課程において行われている。2020年度から、特定行為研修のうち、特定行為区分の「栄養および水分管理に係る薬剤投与関連」「創部ドレーン管理関連」の2つが組み込まれている（B課程）。

乳がん看護認定看護師は、英国におけるブレストケアナースをモデルとして誕生した。ブレストケアナースの役割は、患者・家族中心の医療が提供されるようチーム医療を推進すること、治療選択に必要な情報提供と意思決定支援を行うこと、心理・社会的ケアを行うことである。乳がん看護認定看護師の役割は、それらに加えて、集学的治療の看護や、療養生活におけるセルフケア支援を行うこと、サバイバーシップ支援をすること、看護職者へのコンサルテーションや指導などである。乳がん看護認定看護師の実践の場は、外来、病棟、通院治療室、がん患者相談部門、緩和ケア部門など多岐にわたっている。日本看護協会による病院勤務者の分野別所属施設別登録者数一覧[1)]では、2021年12月末時点で、A課程修了者340人中、病棟所属が132人、外来所属が162人であり、B課程修了者11人中、病棟所属が4人、外来所属が7人で、外来所属が多い傾向にある。しかし、外来看護業務と並行して乳がん看護外来を定期的に実施する環境が十分に整っているわけではない。

乳がん看護認定看護師とのタスクシフトには、医療機関の様々な部門の管理者の理解と患者・家族の理解が必要となる。タスクシフトの必要性とアウトカムをわかりやすく説明して、理解を得るための活動が求められる。

1）日本看護協会 病院勤務者の分野別所属施設別登録者数一覧https://nintei.nurse.or.jp/nursing/qualification/cn

SY16-5
乳腺クリニックの働き方改革

[1]堀メディカルクリニック、[2]帝京大学医学部附属病院　乳腺外科、
[3]三井記念病院　乳腺内分泌外科、[4]東京都立駒込病院　乳腺外科
堀　文子[1,2,3,4]、池田　正[2]、神野　浩光[2]、福内　敦[3]、太田　大介[3]、
有賀　智之[4]

乳腺クリニックの問題点として1)入院手術、夜間・救急、特殊外来（遺伝子・形成・妊孕性温存）など設備や労働力の問題で対応できない診療がある。2)クリニックは常勤医師が院長１人であることが多く、通常医師が行う雑多な業務が院長に集中する。3)技能の高いスタッフに業務が集中し、スタッフ間の業務量不均衡がある。4) １日、１週間の中で忙しい時間と無駄な時間があり作業効率が悪いなどが挙げられる。しかし、クリニックには、●院長は基幹病院で修練を積んだ熟練医であることが多く、手術をはじめ基幹病院の診療の一端を担う事ができる。●院長が毎日外来に出ており、外来での継続診療が容易。●診療の自由度が高い。●スタッフ雇用の自由度が高いなどの利点もあり、当院ではこれらを活かして新たな試みを行った。①「連携病院との手術・外来連携」乳癌手術患者紹介とクリニック院長執刀、連携病院からの術後外来処置とfollow upにより、クリニックでは入院手術を含む乳癌のトータルケアが可能となり、連携病院では手術件数増加、労働力の確保（熟練医師の執刀）、外来混雑緩和につながった。②「院長業務をスタッフに分担」技能レベル認定制度を導入し、院長の日常業務に技能チェック機構を組み込むことで手間無く精度管理を行い、US検査、MMG第一読影、カルテ入力、検査説明、お返事作成、NCD入力、レセプトチェックをスタッフが行った。これにより診断精度の向上、スタッフモチベーション上昇、院長の業務集中改善が成された。③「スタッフ間で過剰業務の分担」④「業務の相互乗り入れ（事務⇄技術者、受付⇄バック廊下）」クリニックでは中途採用のスタッフが多く経験や技能にばらつきが大きい。そこで、業務のマニュアル化、新人教育カリキュラム・チェックリスト、業務分担表を作成して、個々の経験や技量に頼らず手技の見直しと手順の統一、業務分担の見える化を図った。これにより技術のばらつき減少、新人の早期戦力化、業務の均てん化、残業時間減少、患者待ち時間減少が得られた。更にスタッフ間での業務の相互乗り入れも加えて交代がスムーズとなり、お昼休憩、有給休暇、急な欠勤や欠員に対応しやすくなった。これらの試みは乳腺クリニックの院長・スタッフ・患者さん、そして連携施設の全てにwin-winの働き方改革であると考察する。当院の試みをデータとともに供覧する。

病理セッション

次世代の病理診断ーデジタル、AI、ゲノムと病理診断の接点　Future generations pathology: Digital pathology, AI, and Genetic abnormalities

PAS-1

空間遺伝子発現データを用いたDCISリスク層別化因子の探索と深層学習による組織標本プロファイリング

[1]東京大学　新領域創成科学研究科メディカル情報生命専攻、
[2]聖マリアンナ医科大学　乳腺内分泌外科、
[3]国立がん研究センター東病院　乳腺外科、[4]東京大学医科学研究所、
[5]北里大学北里研究所病院　病理診断科
永澤　慧[1,2,3]、門城　拓[4]、小島　康幸[2]、本吉　愛[2]、大西　達也[3]、岩谷　胤生[3]、山内　稚佐子[3]、綿貫　瑠璃奈[3]、前田　一郎[5]、小井土　大[4]、津川　浩一郎[2]、鈴木　穣[1]

腫瘍組織内の癌細胞は分化段階や性質が異なる多様な細胞で構成されている。このような不均一性は、薬剤耐性や転移能獲得などの癌進化の一因となり、治療や診断を困難にしている。HE染色や免疫組織化学染色などの従来の病理組織診断は、この不均一性について俯瞰的に把握可能とするが、検索できる分子が既存知識に限定される。空間的トランスクリプトーム(ST; Spatial Transcriptome)解析は、組織切片上の細胞の質的・量的な遺伝子発現情報を、細胞位置情報と結びつけながら、網羅的に取得できる新規のゲノム技術である。我々は、非浸潤性乳管癌(DCIS)を対象にST解析を行い、DCIS細胞の空間座標付きの網羅的発現情報を取得し、さらにゲノム変異情報との統合解析により、近年臨床的課題となっているDCISのリスク分類に寄与する層別化因子の探索を行った。その結果、DCISは複数のサブクローンから構成される不均一な集団であり、中でもGATA3遺伝子異常を獲得したサブクローンは浸潤能を有する浸潤高リスククローンであることが明らかになり、DCISリスク層別化因子の候補である事が示唆された。ST解析には、高度な技術かつ高額な解析費用を要するため、これを用いずに切片上の遺伝子発現データやクラスター情報を取得することを目指し、HE染色による細胞形態情報とSTデータから、畳み込みニューラルネットワークを用いたサブクラスター分類予測および遺伝子発現量予測モデルの開発を行った(DeepSpaCE)。その結果、特にESR1遺伝子発現予測では学習モデルの有用性が示唆された(Pearson's correlation R=0.588)。病理診断と新規遺伝子解析技術の融合から得られる新たな知見により、DCISの生物学的理解の進歩や不均一性を考慮した個別化医療への応用が期待される。

PAS-2

網羅的遺伝子解析データを用いたER陽性HER2陰性浸潤性小葉乳癌の予後因子の同定

[1]Young investigator group of invasive lobular carcinoma in Japan、
[2]国際医療福祉大学医学部　乳腺外科学、[3]群馬大学医学部病理診断学、
[4]がん・感染症センター都立駒込病院外科(乳腺)、[5]虎の門病院臨床腫瘍科、[6]公益財団法人がん研究会がん研究所NEXT-Gankenプログラム/細胞老化プロジェクト、[7]愛知県がんセンター乳腺科部、[8]関西医科大学外科学講座、
[9]博愛会相良病院乳腺・甲状腺外科、[10]群馬県立がんセンター乳腺科
黒住　献[1,2]、片山　彩香[1,3]、大西　舞[1,4]、木澤　莉香[1,5]、松永　有紀[1,6]、能澤　一樹[1,7]、梅嵜　乃斗香[1,8]、満枝　怜子[1,9]、矢内　恵子[1,10]、関根　速子[2]、堀口　淳[2]

a90528

はじめに：
浸潤性小葉癌は浸潤性乳癌の特殊型の1つであり，細胞間接着因子が極端に欠如しているため，進展・転移をきたしやすいとされている．また，ER陽性HER2陰性の浸潤性小葉癌(Luminal-ILC)は，比較的予後良好とされるが，非常に予後不良な群が含まれていることが知られている．しかしながら，その薬物効果や予後を規定するような遺伝子や分子経路を分析した研究は稀有である．今回我々は，網羅的遺伝子発現データベースを用いて，Luminal-ILCの予後に関与する遺伝子サブセットをバイオインフォマティクスの手法で解析した．
方法：
Molecular Taxonomy of Breast Cancer International Consortium (METABRIC)コホート内のLuminal-ILC(n=127)において，10年間無再発であった症例と10年以内に再発を引き起こした症例の網羅的mRNA発現パターンに関して，Rパッケージ(WAD法)を用いて比較した．さらにThe Cancer Genome Atlas (TCGA)コホートの80例のLuminal-ILCのデータを用いて，予後因子としての有用性をバリデーション解析した．
結果：
METABRICを用いた解析から，Luminal-ILCの予後に関与する70個のmRNAを同定し，それらの遺伝子がGene ontologyを用いたパスウェイ解析により腫瘍内微小環境に関連する分子経路に関与することを明らかにした．また，このLuminal-ILCの予後に関与する遺伝子セットの発現パターンは，TCGAコホートにおいても有意な予後因子となることが示された．
結論：
網羅的遺伝子データを用いたin silico解析から，Luminal-ILCの予後に関与する分子生物学的メカニズムを明らかにした．このことは，浸潤性小葉癌を対象にした新たな治療標的の発見につながると考えている．

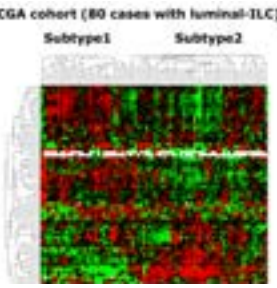

PAS-3

細胞診LBC検体とカスタム遺伝子パネルを用いた統合分子病理診断

鹿児島大学大学院　腫瘍学講座　病理学分野
赤羽　俊章、谷本　昭英

がん遺伝子パネル検査が保険診療となり、がんゲノム医療中核・拠点病院が指定され、遺伝子パネル検査が全国的に広くおこなわれるようになったが、それに伴い解析結果に強く影響するホルマリン固定パラフィン包埋検体(FFPE)の運用方法と核酸品質の重要性が再認識されるようになっている。遺伝子パネル検査に使用する検体は本邦においては、FFPEのみであるが、欧米においては、細胞診検体も広くゲノム検査など分子診断用の検査材料として使用されている。本邦においては、細胞診検体の核酸品質や運用方法などの検討は始まったが、実際のシーケンスに関してはほとんど検討されていない。当院ではBD社のCytoRichRed固定液(CRR)を細胞診LBC固定液として使用しているが、これまでの研究でCRR固定された細胞診検体は、高品質核酸を有していることがわかり、FFPE検体の代替材料として遺伝子パネル検査に実装可能であることを報告してきた。またWHO分類には、ゲノム情報を背景とした分類が、反映され始めており、脳腫瘍や子宮体癌ではゲノム分類マネージメントを病理にて行う必要性が求められているが、実際のところ個々の病院単位で臨床検査とするには様々な理由から困難である。近年、次世代シーケンサーは大型で大出力になっていくことで、そのコストを下げてきたが、分子診断に対応するための臨床検査という意味では、大型のシーケンサーではサンプル数の問題もコストの問題でも難しい。当講座では、小出力のデスクトップシーケンサーを用いて臨床検査として、統合分子病理診断をおこなうことを目的とし、脳腫瘍診断用パネルと婦人科腫瘍診断用パネルを開発し、WHOのゲノム分類に即した統合分子病理診断をおこなっている。特に子宮体部の細胞診においては鑑別困難とされた症例であっても、このパネル検査をおこなうことでMSI-highと判定可能であった。LBC検体は診断治療の上で非常に良いゲノム検査材料になりえる。乳腺疾患で細胞診鑑別困難となった症例の解析事例を用いて、乳腺領域でも細胞診LBC検体のゲノム検査有用性を提示したい。

PAS-4

機械学習モデルを用いた自動解析ソフトによる、浸潤性乳癌の特定と免疫染色への応用

[1]松山市民病院　病理診断科、[2]Visiopharm A/S、
[3]国際医療福祉大学医学部　乳腺外科学、[4]乳腺クリニック道後、
[5]松山赤十字病院　乳腺外科、[6]四国がんセンター　乳腺外科、
[7]相良病院　病理診断科
飛田　陽[1]、Thagaard Jeppe[2]、黒住　献[3]、井上　博道[4]、川口　英俊[5]、青儀　健二郎[6]、大井　恭代[7]

a92455

【背景】がん標的療法の発展は多くの**バイオマーカー**に支えられ、乳癌では免疫染色に基づく治療選択が標準である。ホルモン受容体陽性HER2陰性乳癌のうち高リスク症例には、内分泌療法に加えて**CDK4/6阻害剤**等が適応となる。術後補助療法として承認されたabemaciclibは、米国では免疫染色の**Ki-67≥20%**を条件とする。この層別化治療の時代に、病理診断は需要の増加と複雑化に直面し、一方で客観性や再現性の懸念を持たれている。そこで、**機械学習**を応用した**自動解析ソフト**を開発した。

【方法】ER陽性HER2陰性乳癌100例のwhole slide image(WSI)を抽出した。いずれも原発性乳癌の手術検体で、診断時に代表切片が自動免疫染色され(**MIB-1**: Dako, autostainer Link48)、デジタル化されていた(NanoZoomer-XR)。病理専門医はabemaciclibの臨床試験に準じて標本全体のKi-67陽性率を判定し、自動ソフトは同じWSIにて**浸潤癌成分を特定**した上で**陽性率を算出**した。開発段階では、別症例群のcytokeratin/p63二重染色を用いてアルゴリズムを構築した。

【結果】病理医判定，自動解析の中央値は11.5%, 5.7%で、両者は**強い正の相関**を示した(図)。大きな外れ値は無く、自動解析値はやや低い。以前の仮想三重染色法は平均約32万個の細胞を計測し(中央値 7.6%, Histopathology, 2020)、上記二者と正の相関を示した。病理医判定20%、自動解析値10%を閾値とすれば、**感度94% 特異度98%**であった。



【考察】自動解析ソフトを用いたKi-67判定は有望だが、閾値には注意を要する。今後は陽性の判定基準や細胞数の計測手法を検証し、再現性や予後予測効果も確認したい。精密な機械化と自動化は、**病理診断の標準化**に寄与するものと考える。

PAS-5

労働力不足の解消に貢献する高精度なAI病理診断システムの社会実装に向けて

[1]秋田大学　医学部附属病院　乳腺・内分泌外科、
[2]秋田大学　医学部附属病院　胸部外科、[3]秋田大学　医学部附属病院　病理
寺田　かおり[1]、南條　博[3]、高橋　絵梨子[1]、山口　歩子[1]、八柳　美沙子[1]、
工藤　千晶[1]、森下　葵[1]、南谷　佳弘[2]

【背景と目的】がんの治療薬の適応を決定するために多数切片の鏡検やコンパニオン病理診断が必要となる。その免疫染色件数は2015年において42万件超、10年前に比べて2.8倍に増加する一方で、病理専門医は約2500人と診断における負担は膨大である。今回、人口減少社会でも労働力不足に貢献する医療機器開発のため、AMED官民による若手研究者発掘事業を通して、乳癌の免疫染色に対するAI診断システムの開発を行った。【対象と方法】2014年～ 2020年当院で手術を施行した乳癌患者を対象とし、以下の方法で後向きにAI診断システム開発を行った。①乳癌の腫瘍におけるER, PgR, HER2, Ki67免疫染色、②当教室で開発した電界撹拌技術の応用による術中迅速免疫染色診断システム(16分で染色可能)を用いて行ったセンチネルリンパ節(SN)の術中迅速免疫染色(R-IHC)について病理プレパラートを集積。WSIに変換し、①腫瘍における各種免疫染色では、セマンティックセグメンテーションののち、ホルモン受容体に関しては染色領域と染色密度を回帰するCNNモデルを構築し、RMSEで評価した。②SNのR-IHC評価はWSIを分割画像とし、CNNにより転移/微小転移/転移なしと判定した。【結果】①腫瘍における各種免疫染色の有効データ数はER/PgR/ HER2/Ki67 = 196/195/196/198。AIの性能評価では、ERの感度/特異度/正診率は85%/77%/82%、PgRは40%/100%/85%、HER2 score判定は、0-1/2-3で分類した場合で93%/95%/95%であった。Ki67は決定係数0.4593、相関係数0.677であった。②SNに対するR-IHCの診断能は、分割画像データ数の合計934(転移/微小転移/転移なし = 68/49/817)で検討し、感度/特異度/正診率 = 100%/99%/94%であった。【考察】今回はpilot studyとして、腫瘍の各種免疫染色に対し診断精度を担保することが可能であった。また、SNのR-IHC診断能は病理医と同等の高い精度を示した。SNのR-IHCは標準的な診断法ではないが、遠隔診断に貢献する可能性や他癌腫への応用を模索している。今回は、単施設後向きで開発早期の段階であるが、今後多施設共同研究で症例数を更に増やし、病理画像・診断の施設間差に対応できるAIを構築していく予定である。AIの病理診断における有用性は様々検討されているが、逆に実臨床において病理医がAIに任せたいと考える領域は多い。高精度で労働力負担を大幅に軽減し、地域格差も是正できるようなAI診断機器の社会実装に向けて今後も検討していく。

ビデオセッション

次世代へ繋ぐ外科的手技　Connecting to Future Generations of Breast Cancer Surgery

VS-1

Skin-preserving breast-conserving surgery using wide rotation flap for lower cases

亀田総合病院　乳腺科
越田　佳朋、松本　築、渡邉　ゆきの、関　裕誉、梨本　実花、鈴木　貴子、福間　英祐

乳房温存手術は、癌細胞を取りきるだけでなく術後に優れた整容性を保つためにoncoplastic techniqueを用いたより整容性の高い手術が行われるようになってきた。しかしながら腫瘤の占拠部位によっては高度な技術の習得が必要である。我々は比較的簡便な手技であるwide rotation flapを用いた下方乳癌温存症例に対し、腫瘤直上皮膚を温存した乳房温存術を施行し検討した。
症例：乳癌腫瘤占拠部位が下方区域に位置し、皮膚浸潤にない、術後放射線照射が可能な26症例を対象とした。術後整容性はHarrisらの4段階法により評価した。
方法：前腋窩線40mm切開しセンチネルリンパ節生検後、メッツエンバウム剪刃にて薄皮弁を作成。必要により乳房下溝線に4cm切開を追加。乳房部分切除後（腫瘤辺縁約1.5cm）、乳腺切離線の頭側から腋窩にかけ乳腺・皮下脂肪を切開しwide rotation flapを作製。欠損部に充填後、立位時のバージスラインに左右差がないよう十分注意し整容性のとれた部位で結紮する。また乳頭の変形・皮膚の引き連れがある場合は追加の皮膚剥離を行い、術後は乳房を下垂させた状態でブレストバンドにて固定する。
結果（中央値）：年齢49歳（36-66）、手術時間87分（61-133）、出血量40ml(5-110)、観察期間36月（14-60）、周術期の合併要はなく、全例局所再発は認めていない。整容性の評価はExcellent15、Good7、fair4例でであった。
まとめ：術中・後の大きな合併症もなく手技の安全性および術後経過も良好であった。術後の整容性も良好であった。
本術式は下方乳癌温存症例に対する有効な術式であると考える。

VS-2

A区域・AB区域・AC区域病変に対する乳房温存オンコプラスティックサージャリー

藤田医科大学医学部　乳腺外科
喜島　祐子、平田　宗嗣、肥後　直倫、戸田　洋子

Oncoplastic Breast Surgery (OPBS)は，腫瘍制御と整容性保持を同時に達成しうる外科治療として，近年欧米を中心に実施されてきた．本邦でも，乳房切除および一次乳房再建はOPBSとして広く認知されてきているところである．我々は乳房温存症例にOPBSを実施し，日本人女性に対しても良好な手技であることを報告してきた（乳房温存オンコプラスティックサージャリー（oncoplastic breast-conserving surgery: OP-BCS））．これまでの経験から，同じ部位に存在する同じ大きさ・広がりをもった病変でも，乳房の大きさ，下垂の程度が異なれば，異なるOP-BCSを選択するべきで，欧米女性に比較してスリムな日本人女性に適したOP-BCSの確立が必要と考えている．なかでも，乳房下垂・肥大のない症例のA区域病変，AC区域病変の乳房温存時には①患者目線で乳頭変位，乳房変形に気がつきやすい，②乳頭乳輪位置が変位しやすい，③下垂肥大のない症例では欠損部分を乳房内組織で補填するvolume displacementによる修復が難しい，④volume replacementには広背筋弁や遊離真皮脂肪が必要である，の理由で，他領域での温存手術より難易度が高いことを認識している．これらの問題点を解決するために，下垂肥大のない症例のA区域・AB区域病変では，V-rotation flapによる欠損部修復法を，AC区域病変では三角形皮膚を合併切除し乳頭乳輪位置を整えるOP-BCSを考案した．これらの手技について動画を供覧し報告する．

VS-3

乳房温存オンコプラスティックサージャリーステップアップガイド　縮小術を用いた温存術

[1]中頭病院　乳腺センター、[2]JOPBS乳房温存オンコプラスティクサージャリーワーキンググループ
座波　久光[1,2]、阿部　典恵[1]、幸喜　絢子[1]、宇根底　幹子[1]

JOPBS内に乳房温存術に特化した「乳房温存オンコプラスティックサージャリーワーキンググループ」（Oncoplastic Breast-Conserving Surgery WG：OPBCS WG）が発足して活動を行っている。その一環として，本邦に適したOPBCSに関する手技習得のためのステップアップガイドを作成した。ステップアップガイドではまず，Ⅰ．Basic OPBCSでOPBCSに臨むにあたっての基本的心構えを解説し，Ⅱ．Volume displacement（VD）とⅢ．Volume replacement（VR）は難易度を基にそれぞれステップ1と2にわけて段階的に習得しやすいように分類した。手術手技の多いVDはさらにステップ２－①と２－②に細分類している。今回はVD ステップ２－②でも難易度の高いVertical scar やInverted-T incision等の縮小術を用いた温存術を，腫瘍の局在ごとにわけてそれぞれのコツを解説する。
A領域：NACはcentral moundとして挙上し，主に下方領域の皮下剥離を広範囲に行い，大胸筋からは剥離せずに欠損部に持ち上げるように充填する。
B領域：NACはsuperior-もしくはsupero-lateral pedicleで挙上し，主にD領域の乳腺組織を大胸筋前面から剥離を行い欠損部に充填する。皮下剥離はできるだけ行わない。
C領域：NACはcentral moundもしくはsupero-medial pedicleで挙上し，主にD領域の乳腺組織の皮下剥離を行い，大胸筋前面からは剥離せずに欠損部に持ち上げるように充填する。
D領域：NACはsuperior-もしくはsupero-medial pedicleで挙上し，主にC領域の乳腺組織を大胸筋前面から剥離を行い欠損部に充填する。皮下剥離はできるだけ行わない。NACは乳腺組織から完全に離断することでNACの偏位を予防する。
皮下と大胸筋前面とを同時に剥離する，いわゆるdual-plane undermining を避けることと，それぞれの領域でNACを挙上するための適切なpedicleを選択することがポイントとなる。

VS-4

乳房中央部（E区域）乳癌に対する乳房温存オンコプラスティックサージャリー

千葉大学　臓器制御外科
藤本　浩司、長嶋　健、高田　護、榊原　淳太、山田　英幸、山本　寛人、大塚　将之

【背景】乳房中央部（E区域）乳癌は乳頭切除が必要になる可能性が高く、一般的には乳房切除の適応となることが多い。しかしながら、乳房切除後の乳房再建施行率は全国平均で2割程度と必ずしも高くない。その一方で、乳房全摘後再建時に必ずしも乳頭輪再建まで望まず、乳房マウントができれば、それ以上の乳頭乳輪再建を望まない患者もいる。このような症例に対しては乳頭乳輪合併切除を伴う乳房温存術も考慮される。乳頭乳輪合併切除を伴う温存術の方法としては、①シンプルな紡錘形切除、②displacement technique、③replacement technique がある。①で対応可能な場合も多いが、乳頭下の乳腺もある程度切除しなければならない症例では十分な整容性を維持するのが難しい。また、②の多くは対側の手術を必要とするものが多く、本邦での施行には障壁がある。このような症例に対しては③の一つである、乳房下溝線尾側の組織を用いた穿通枝皮弁を用いることで、乳頭乳輪欠損部皮膚および腫瘍摘出部欠損の補充が可能である。【方法】術前にドップラーエコーを用いて穿通枝のマーキングを行う。乳房下溝線沿いにプローブを走査すると、１－３本の肋間を立ち上がる穿通血管が確認される。そのうち乳頭乳輪への距離が最短の位置に存在する血管を選択し、そこを皮弁の基部とする。そこから乳頭到達距離の分だけ外側に向かって長さ12-14㎝で幅3-4㎝の短冊状の皮弁を挙上する。次に乳房下溝線から乳頭乳輪欠損部に向かってBD区域の乳腺後隙をトンネリングする。挙上した皮弁は乳腺下トンネルを通し、乳頭乳輪欠損部まで授動する。皮弁皮膚を乳頭乳輪欠損部より露出させ、仮固定した状態で座位として、乳房のバランスをチェックする。乳頭乳輪部に相当する部分のみ表皮を残し、それ以外は脱上皮化する。皮弁と周囲乳腺を縫合固定し、ドナー採取部位にドレーンを挿入する。帯状皮弁採取部の長辺同士を縫合閉鎖することで、ドナー採取部は新たな乳房下溝線となり、切開創は目立たない。手術時間は全体で3-4時間。術後は通常の温存乳房照射を行う。後に露出している皮島部には乳頭乳輪再建も可能である。本法は穿通枝の同定ができれば、定型的な手術が可能である。温存希望がある中央部乳癌症例に対して比較的少ない侵襲で施行が可能であり、有用な術式である。

VS-5

高度肥満患者においても血管･神経を容易に確認できるLevel I･Level II腋窩リンパ節郭清術の手順

川崎市立川崎病院　外科
萬谷　京子、鳴瀬　祥、佐藤　知美、石井　誠一郎

腋窩リンパ節郭清術を高度肥満患者に対して行うとき、血管・神経を確認するのに難渋することがある。当科では、Level IとLevel IIの脂肪組織を一塊の組織として手術操作を行うことで、剥離面となる疎性結合組織の鈍的剥離の最中に、温存・処理する血管・神経を次々と容易に確認し、おそらく最小限の労力で郭清が完了するのではないかと考えらえる手順を考案した。この手順は、術者・助手の手術経験を問わず、患者の脂肪の量を問わず、安全・確実に腋窩リンパ節郭清術を行うことができる。当科若手医師からも非常に理解しやすいと好評であり、腋窩リンパ節郭清術を若手医師に伝えていくのにもよい方法である考えられるため、次世代に繋ぐ外科的手技として報告したい。以下に手順を概説する。小胸筋外縁を露出後、小胸筋外縁尾側端の外側方に位置する広背筋前縁とLevel Iの脂肪組織の境界を切開する。広背筋内側面を鈍的に剥離し、胸背動・静脈の広背筋枝と胸背神経が広背筋に達している部位を確認後、広背筋前縁とLevel Iの脂肪組織の境界を頭側に向かって切開し、広背筋前縁の前面を横走する肋間上腕神経を確認する（当科では結紮切離している）。広背筋内側面を鈍的に剥離した後、肩甲下筋膜前面の疎性結合組織の層を鈍的に剥離しながら内側に進み、胸背動・静脈の前面からLevel Iの脂肪組織に立ち上がる分枝を次々処理し、前鋸筋筋膜外側面まで剥離を進める。（可能であれば、この時点で前鋸筋筋膜の内側を走行する長胸神経を全長確認する。）肩甲下筋膜前面を頭側に向かって鈍的に剥離し、胸背動・静脈の中枢側で腋窩静脈を確認する。大胸筋外縁彎曲部を天井側に牽引し、小胸筋外縁部背側で下胸筋神経によって牽引された深胸筋膜を観察し、その背側に透見する腋窩静脈を確認する。腋窩静脈前面の深胸筋膜を小胸筋外側縁から広背筋前縁まで切開する。腋窩静脈尾側の分枝のうち、（すでに確認済の）胸背静脈から流入しない分枝は処理する。小胸筋外縁を天井側に牽引し（ごく弱い力で高く牽引できる）、小胸筋背側のLevel IIの脂肪組織を小胸筋・胸壁から剥離し、腋窩静脈尾側縁の分枝を根部で処理する。小胸筋背側のLevel IIの脂肪組織を外翻し、Level Iの脂肪組織とともに外側に牽引し、前鋸筋筋膜外側面の疎性結合組織を鈍的に剥離して、長胸神経を（再）確認後、長胸神経の腹側の血管・神経を処理すると、Level I・Level IIの郭清が終了する。

VS-6

陥没乳頭と乳輪下膿瘍
～患者背景に配慮した処置と術式 200例の検討で見えたこと～

[1]いまむらウィミンズクリニック　乳腺外科、
[2]いまむらウィミンズクリニック　婦人科
渡海　由貴子[1]、今村　亜紗子[2]

陥没乳頭は時に遭遇する病態だが、授乳が困難、美容的な問題、乳輪下膿瘍の発生などの問題が生じる。当院で200例の外科手術症例を経験したので検討した。2012年4月～ 2021年12月に陥没乳頭（±乳輪下膿瘍）で受診し、外科的治療を行った女性200例。平均39.5歳（18~64歳）。結果）200例中今後の授乳希望あり/なし:119例/81例。酒井の陥没乳頭分類Ⅰ度/Ⅱ度/Ⅲ度:7/90/103例。初回治療は切開排膿のみ７例、膿瘍瘻孔切除3例、酒井法(±Seton/ pull-out併用)101例、膿瘍瘻孔主乳管切除術88例。酒井法(Seton/pull-out併用)は、膿瘍腔から責任乳管を通し乳頭に血管テープを輪状に留置し、ドレナージ完了後に根治術（テープに沿って責任乳管tunneling /pull-out切除、酒井法による陥没乳頭修正術付加）行う。酒井法術後5/9例は術後挙児した際に授乳可能であった。11/101例に温存した乳管からの新規乳輪下膿瘍が発生し、10例に再手術を行った。再陥没症例は酒井法後10例みとめ、いずれも重症度Ⅲの術後であった。再手術は授乳機能の温存はあまり期待させず、大部分の主乳管を切除また切断する。授乳は不能となり乳頭はやや縮小することもあるが、理論上再陥没や膿瘍形成はない。術後の満足度は、膿瘍瘻孔主乳管切除術ではほぼ100%であったのに対し、酒井法は75/101例(74%)満足できていない理由は再陥没と膿瘍形成が大半であった。
考察）膿瘍瘻孔主乳管切除は今後授乳の可能性がなく根治第一の症例に適している。酒井法（±Seton/ pull-out併用）は授乳機能を大半温存できるが別部位から再発のリスクがある。陥没重症度Ⅲ度症例や再手術症例では初回手術の際に新規膿瘍形成と再陥没のリスクを十分にICし、授乳機能もあまり期待させないほうが望ましい。
Setonドレナージ留置からのpull-out/ 酒井法と主乳管切除術を中心にビデオを供覧する。

メディカルスタッフセッション　1

乳がん患者のセクシュアリティの問題に対する支援　Support for sexuality issues in breast cancer patients

MSS1-1
乳がん患者のセクシュアリティの問題と支援

昭和大学保健医療学部
渡邊　知映

セクシュアリティとは、人間の身体の一部としての性器や性行動の他に、他人との人間的なつながりや愛情、友情、融和感、思いやり、包容力など、およそ人間関係における社会的・心理的側面といった幅広い概念を含む（現代性科学教育事典）。乳がん治療後の妊孕性の課題は、ガイドラインの策定や、がん・生殖医療の連携体制の充実、さらに2021年度よりがん治療前の妊孕性温存療法に対して国の助成制度が開始になったことなどによって実際の支援が広がっている。その一方で、乳がん治療に伴う性機能への影響に関して、臨床の場で語られることは少ない。2005年の世界性科学学会会議において「性の健康」に関するモントリオール宣言が提出された。この中で、生殖に関する健康のプログラムの中心的課題は「性の健康」であるという認識をもち、性の健康について包括的に取り組む必要性を述べている。

乳がんの薬物療法では、長期的に卵巣機能が抑制されることが多く、乳がんサバイバーの閉経関連性器泌尿器症候群（GSM）が近年注目されている。膣粘膜の乾燥や性交疼痛は代表的な症状である。しかし実際には、術後の乳房の変化やがん薬物療法による脱毛など外見上の変化から性生活に対する抵抗を感じていたり、がんと診断されたことによる精神的な余裕のなさや治療による倦怠感などの全身症状によって性生活を楽しむ気持ちになれないなど、性への影響は多様である。乳房再建術がボディイメージに与える影響は肯定的な研究結果が多いが、性的満足度への影響については、パートナーとの関係性の満足度などほかの因子の影響も大きいと考える。欧米諸国に比べて、性交頻度が低いわが国においては、医療者も性への支援に消極的になりがちであるが、乳がん患者に対する性への多角的な支援のあり方について検討したい。

MSS1-2
乳がん患者における過活動膀胱とホルモン治療との関連

[1]聖路加国際病院　看護部、[2]マンマリア　ツキジ、
[3]聖路加国際病院　泌尿器科、[4]聖路加国際病院　乳腺外科
金井　久子[1]、奥松　功基[2]、成本　一隆[3]、細川　恵子[1]、山内　英子[4]

【背景】過活動膀胱（OAB）は中高年女性のQOLを低下させる疾患である。本邦では約800万人の方がOABの可能性があると言われている。原因としては、肥満・喫煙・飲水過多など種々の生活の要因や便秘・高血圧・糖尿病などが挙げられる。OABの診断は症状質問票（OABSS）を用いて行われ、治療においては、生活指導、行動療法薬物療法、最近では仙骨電気刺激療法、ボツリヌストキシン膀胱壁内注入療法などが開始されている。乳がん患者におけるOAB罹患率および治療との関連についての報告は散見されるものの、日本における現状はなされていない。そこで当院の乳がん症例におけるOABの有病率及び関連因子に関するアンケート調査を実施した。【対象と方法】2018年12月から2019年9月のリクルート期間で乳がん診断から2 年以上経過し、本研究の参加に同意した300名を対象に、過活動膀胱の症状質問票（OABSS）を用いて乳がんサバイバーにおけるOABの有病率を調査した。また関連の可能性のある項目として、乳がん診断後の10%以上の体重増加、現在のBMI、身体活動量、ホルモン療法の有無を検討した。統計解析に関して、群間比較には カイ二乗検定を用いた。【結果】同意取得時の平均年齢は51±7歳であった。体重推移やOAB等の質問紙に 欠損データーがある患者を除いた 262名（ホルモン療法群152名、非ホルモン療法 群110名）のうちOAB患者は30名（12%）であった。その他OABの発症においては、診断から調査までの間に体重が10%以上増加した群としなかった群では有意差を認めず（P=0.98）、また現在のBMIや身体活動量でも有意差は認められなかった（P=0.57、P=1.00）。乳がんの治療としてホルモン療法群でOAB患者は23 名であり、非ホルモン療法群では7名と、ホルモン療法の有無に有意差を認めた（P=0.03）。【考察】今回 乳がんサバイバーの中に、少なからずOABの症状を有している患者がいることが明らかになった。特にホルモン療法との関連が示唆されたことから、乳がん診療に携わる医療者は、乳がんサバイバーの泌尿器科症状に関して注意を向け、患者の拾い上げを行い、関連科との診療連携を行っていく必要があると思われた。当院では本年４月より、女性総合診療部の中で女性泌尿器科外来を立ち上げ、診療が開始された。これにより患者が受診しやすい環境が整った。患者のQOLを低下させる尿失禁についての介入も含めて、今後検討を続けていく予定である。

MSS1-3
本院における頭皮冷却装置PAXMANの使用経験

[1]富山大学　学術研究部医学系　消化器・腫瘍・総合外科、
[2]富山大学　学術研究部医学系　形成再建外科・美容外科
荒木　美聡[1]、松井　恒志[1]、金谷　瑛美[1]、酒井　彩乃[1]、三輪　武史[1]、
小林　耕大[2]、葛城　遼平[2]、小野田　聡[2]、佐武　利彦[2]、藤井　努[1]

【はじめに】
乳癌の周術期化学療法において、化学療法誘発性脱毛症(chemotherapy induced alopecia: 以下CIA)は、頻度・苦痛度ともに最も高い副作用である。CIAは一般的に一過性で化学療法の中止とともに症状は改善していくが、完全に回復しない場合(permanent CIA)もあり、長期的な心理的苦痛を伴うこともしばしばみられる。このCIAの予防や重症度軽減に対する頭皮冷却装置は、頭皮表面を冷却して化学療法時の頭皮血流を低下させ、毛母細胞を保護することで、脱毛を抑制することを目的としており、本邦ではPaxman scalp cooling system(以下Paxman)やセルガードが医療機器として承認されている。今回、当院においてPaxmanを乳癌周術期化学療法において使用した症例検討を報告する。
【方法・対象】
2021年3月から2021年9月までの期間に、乳癌と診断された患者で、周術期化学療法を施行する方針となった患者のうち、頭皮冷却装置の使用を希望した患者を対象とした。
【結果】
症例は11例が登録され、全員が脱落せずPaxman使用を完遂した。術前化学療法は2例、術後化学療法は9例であった。レジメンはddAC→ddPTXが4例、ddAC→HP＋DTXが2例、AC→DTXが1例、TCが4例であった。このため、Paxman使用回数としては8回が7例、4回が4例であった。化学療法終了時点での脱毛評価は頭頂部・後頭部の2方向から写真撮影を行い評価した結果、頭皮脱毛grade (CTCAE ver.4.0)に基づき、全例でGrade 2であり、脱毛面積に関しては、50~90%(中央値：75%)であった。化学療法終了後90日目での評価が可能であった症例は5例であり、いずれも頭皮脱毛Gradeは0で、脱毛面積は0~5%（中央値：5%）であった。使用中の副作用として嘔気・嘔吐が最も多く、8例で認められ、ふらつき・めまいが3例、寒気が2例、装置による頭部締め付けの不快感・頭痛が2例で認められた。嘔気・嘔吐は制吐剤・抗不安剤の投薬で改善みられ、ふらつきや・寒さは回を重ねるごとに改善し、締め付けは適宜調整することで改善を認めた。
【考察】
当院の症例では全例でGrade2の脱毛を認めるものの、90日以内に全例でGrade0まで改善を認め、また頭皮全体の発毛がありpermanent CIAの発症抑制を認めており、長期にわたる脱毛による心理的ダメージは少ないと思われた。またこれまでの報告では脱落症例が散見されたが、防寒対策の徹底や副作用対策を適宜行っていくことで全例脱落せず完遂が可能であった。

MSS1-4
乳房再建のその先へ – 医療アートメイクによる日帰り乳輪乳頭再建(乳房彩り再建)

[1]埼玉医科大学総合医療センター　形成外科・美容外科、[2]Jスキンクリニック、
[3]日産厚生会　玉川病院　乳腺外科
牧野　潤[1,2]、岩元　淑子[2]、大石　陽子[3]、三鍋　俊春[1]

2013年に人工物による乳房再建術が保険適応となって以来、乳房再建手術件数は格段に増加した。その後の乳輪乳頭の再建は、乳房再建の総仕上げと言える。しかし患者視点では､乳輪乳頭再建のためにさらなる手術をすることは、精神的・肉体的・仕事や育児などの社会的ハードルが高いと考えられる。結果として乳房の「かたち」の再建に留まり、乳輪乳頭という「色彩」に欠けるため、日々の入浴や友人との温泉旅行などの場面でのQOLを向上できていない課題が存在している。
そこで我々は、より低侵襲かつ短時間で乳輪乳頭再建を行える医療アートメイク技術に着目し、これが乳輪乳頭再建のすそ野を広げる画期的な手法であると考えた。健側を参考に乳輪についてはモントゴメリー腺の色合いも再現し、乳頭は乳頭周囲の影に似た色を入れることで、平面でありながら立体感を出すことが可能である。また、患者目線で、かつ一般認知の普及のため本施術を「乳房彩り（いろどり）再建」と名付けた。なお、医療アートメイクによる乳輪乳頭再建は保険適応外であるため、本施術に特化できる医療機関を東京都内に設立した。
片側乳癌に対してインプラントによる二次二期再建後をおこなった2例に対して、本施術を施行した。両名とも乳輪乳頭を切除されていたため、乳輪乳頭を共に医療アートメイクにより再建した。
1例目は健側乳頭のサイズがやや大きかったが、健常皮膚にメスをいれることに抵抗があったため本施術を希望された。2例目は乳房再建後から早期に職場復帰しており、日帰りの施術で乳輪乳頭再建が完結する本施術を希望された。両名とも健側に近い形態・色調の乳輪乳頭が再建され、高い患者満足が得られた。
日帰りで乳輪乳頭再建をおこなう「乳房彩り再建」は、従来の術式では敷居が高く再建を諦めていた患者に対して新たなオプションを提供するものである。乳房再建後の社会復帰を妨げることなく、より手軽に乳輪乳頭の再建ができる時代となったといえる。

メディカルスタッフセッション　2

乳がん医療における「心」を支えるサポート体制を考える　Consideration of "emotional" support systems in breast cancer treatment

MSS2-1
公認心理師における患者とその家族への支援

がん研有明病院　腫瘍精神科
厚坊　浩史

乳がん患者は罹患する年齢や生活水準、社会的立場や家族歴等が非常に幅広いため、何が患者家族にとって心理社会的苦痛であるかを把握するには時間を要することもある。人生において恐らく遂行できるであろうと信じていたことを手放さざるを得ないこと、形を変えざるを得ないことによる落胆、悲哀、後悔などの感情を味わい、またこれからの人生を耐えることがない不安とともに歩まざるを得ない恐怖感が襲ってくることが想像される。このような様々な心理社会的課題が降りかかった状況は一朝一夕に改善することはあまり多くはない。ここで大事なことは、降りかかった心理社会的苦痛に対して落ち込んでいることだけではなく、苦痛に対する対処が上手くいかずに落ち込んでいることも多い、という点である。例えば、仕事、家庭、社会活動などをすでに相当"頑張っている"方の人生に"治療"が新たに加わるとする。これも頑張ることで乗り切ろうとすると、どこかに破綻が生じてくる。「今まで人をあまり頼らず頑張ってきた」自分が人を頼らざるを得なくなる悔しさ、人に迷惑をかけてしまうことへの罪悪感等が存在する。このような悲哀や後悔は誰にでも話せるものではない。言い方を変えると、安全に適切に悲しみ、涙を流し、たくさん弱音を吐き、いつでも"しんどい"が言える場所が必要である。例えば、予想もしていない役割を任命されたり、突然試験があることを言い渡されたとき、『必要だからやりますよ』といえる人はどのくらいいるであろう。おそらくほとんどの方が『なぜ私が？』『急に言われても‥』と戸惑うだろう。人はいやいやながらも何かをしないといけない時には【停滞する気持ち】を経ることが多い。散々ごねて、その結果暗い表情ながらやるしかないと考えるに至る。したがって、泣くことや不安を訴えること自体はネガティブなことではなく、前を向こうとしている証でもある。
演者は、決して公認心理師や精神科医のみが心理支援を行うべきであるとは思っていない。むしろ患者や家族に関わる全ての職種が、それぞれの役割を通じて"患者・家族心理"に配慮した関わりをすることが望ましいと考えている。そして、患者家族だけでなく関わり方に不安を覚えている医療職にアドバイスを送る"コンサルテーション・リエゾン"を実践している。当日は、患者と医療者双方をささえる視点についてもお話をしたいと考えている。

MSS2-2
乳癌患者のCESDによるメンタルチェックと医学的介入 第二報

医療法人財団　足立病院　足立乳腺クリニック
田中　彰恵、岡本　暁子、中北　雅子、中村　千珠、久慈　つかさ、
飯嶋　由香里、中嶋　友子、上田　知佳、柏葉　匡寛

【背景】乳癌診断１年以内に約20-50%の患者が不安神経症やうつ病に罹患するとの報告がある。またがん診断1年以内の自殺率は高く、うつ病に罹患するとがん死亡率も増加する。しかしこれまで癌治療医は患者の精神状態を正しく評価できているとは言い難い。そこで限られた診療時間内にThe Center for Epidemiologic Studies Depression Scale (CESD)による乳癌患者のメンタルチェックを行い、手術症例の44%にメンタル不調を認め、CESDの点数は非浸潤癌と浸潤癌、サブタイプ、片側と両側乳癌、部分切除術と全摘出術間で差を認めなかったことを昨年発表した。また内分泌療法中にメンタル不調になる症例を経験し、医学的介入により内分泌療法を継続できた。今回は最適なCESD実施時期と内分泌療法のタモキシフェン（TAM）とAI剤間でメンタル不調の発症に差があるかを検討し発表する。【対象】2020年４月から2021年3月に当院で初発乳癌または局所再発の手術を行った168症例。精神疾患治療中症例は除外した。【方法】手術入院時、術後1年、内分泌療法症例にはさらに内分泌療法開始１ヶ月後、４ヶ月後にメンタルチェックをCESDでを用いて行った。軽度うつ(16-25点)症例にはがん情報サービスのパンフレット「がんと心」を提供し、必要時は臨床心理士のカウンセリング（心理C）を行った。中等度うつ（26点以上）症例には心理Cを行い、必要時は精神科紹介とした。【結果】2021年10月末時の集計でCESD平均値は手術時15.6点、内分泌療法開始１ヶ月後11.4点、内分泌療法開始４ヶ月後11.3点、術後１年11.1点。手術時15点以下で内分泌療法開始後に16点以上になった10症例中TAM7例（全73例）、AI3例（全51例）であり、この２群間で有意差はなかった。術後１年のみ16点以上に増悪したのは再発疑いで検査した１例のみであった。【考察】内分泌療法の種類によって評価方法を変える必要はなく、今回の検証で高率にメンタル不調を認めた「手術時」「内分泌療法開始１ヶ月後」には当院独自の心理的アセスメントとしてCESDを継続予定である。患者の精神的負担を多職種で支援し、より良い患者QOLとアウトカムに寄与したいと考える。

MSS2-3
コロナ禍、乳がん患者・家族の心を支える『WithYouあなたとブレストケアを考える会』のWeb展開から得たもの

[1]東京医科大学　茨城医療センター　乳腺科、[2]With You 東京実行委員会、
[3]WithYou あなたとブレストケアを考える会、[4]乳腺クリニック長瀬外科、
[5]東札幌病院、[6]原田乳腺クリニック、[7]総合上飯田第一病院、
[8]リボンロゼ田中完児乳腺クリニック、[9]がん研究会有明病院、[10]宮良クリニック
海瀬　博史[1,2]、森園　英智[2]、鈴木　正人[2]、大石　陽子[2]、大村　東生[5]、
原田　雄功[6]、窪田　智行[7]、田中　完児[8]、大野　真司[9]、宮良　球一郎[10]、
長瀬　慈村[4]、霞　富士雄[3]

『WithYouあなたとブレストケアを考える会』は2001年の活動開始から20年を迎えた。 本会は「医療者が患者家族に寄り添う」を基本コンセプトとして誕生し、単なる講演会や患者会とは一線を画した患者・家族主体の会である。主催側は医師・看護師・ピアサポート専門員・薬剤師・臨床心理士など様々な医療職種で構成される。医療に関する講演とグループワークを通じ参加者相互の情報交換で、安心を得て治療選択・継続・心のサポートに繋がっている。全国8都市で集会・対面形式で行ってきたが、2020年初頭からのコロナ禍で事情は一変し、集会は中止せざるを得なくなり2020年の各地開催は中止となった。WithYou東京は12月開催で、既にWeb形式の学会・集会が確立した時期であり、ZOOMを導入し開催した。準備期間は短かったが積み上げて来たノウハウを駆使し、コロナ禍においても新しい形式で患者・家族・医療者をつなぐ役割を果たす事を実証した。さらに2021年6月にはコロナワクチンの混乱が社会問題となり、患者家族の不安は多大であったが、SARS Cov2とコロナワクチンを正しく理解する為の臨時講演会をZOOM開催し「正しい情報を正しく伝え」不安解消に役立てた。12月には第20回『WithYou東京』をZOOM開催し繋がることを継続し得た。 コロナ禍に導入したWeb形式の患者・医療者の会の長所・短所についても明らかになった。
« 長所 » ①参加者の対象が広がる。病状・介護・子育て・仕事など様々な事情で会場に来れない方も自宅や職場などWeb環境があればどこでも参加可能。 ②本来、集会形式の為各地域ごとの限定開催であったが、Web開催では地域を超えた参加・交流がリアルタイムで可能。③運営面での簡便化：会場が不要の為、開催日時に制限無く設営の手間・運営資金・人員確保など負担減となる。④臨機応変に必要時に開催・配信が可能。
« 短所 » 対面で自由に話すことが出来ず情報交換・伝達に限界がある。Web環境が無い・不慣れな方が参加出来無い等。
この様にWebという新たなツールが一般化し定着した事をプラス思考で活用することが何より重要と考える。コロナ禍で失ったものも多いが、そこから得るものも大きく今まで以上に多くの方へ『つながる』を届けることが可能であることを実証した2年間であった。以上、20年間の活動を報告するとともに、Web社会の発展で変化する今後のかかわり方について情報を発信したい。

MSS2-4
乳癌告知後の強い心因反応に精神科介入が有用だった３症例の検討

[1]東京労災病院　乳腺外科、[2]昭和大学病院　乳腺外科
金田　陽子[1,2]、中村　清吾[2]

【緒言】癌告知は精神疾患を持たない正常な患者に対しても絶望感や怒りなど様々な心因反応を与える。普段から癌診療に携わっているスタッフが患者の思いをサポートしていくことが重要であるが、心の反応には個人差が大きく、治療介入の遅れにも繋がり兼ねない。また告知を機に適応障害やうつ病に移行するケースもあり、適切な精神科医介入が望ましいとされる。今回、乳癌告知を機にその後の精神科受診を要した3症例を経験したため報告すると共に、正常範囲内の心因反応を呈した症例や、内因性精神疾患併存症例との治療介入までの時間差があったかを検討する。
【対象】当院で乳腺専門医の常勤勤務を開始した2020年10月から2021年11月までに告知し乳癌治療介入を行った全28症例を対象とした。
【告知後精神科介入症例】
症例①：72歳女性。右乳房の2か所の腫瘤を自覚し受診、乳癌・共にLuminal typeの診断。告知後は混乱のため付き添い無しでは検査に回れなくなる。不眠もあり睡眠導入剤を処方し安定したところで入院・手術を施行。同室の同世代乳癌患者との会話で活気を取り戻したが、術後PMRTを契機に胸壁感染を併発、それ以降心気的発言が増え、精神科介入し内服コントロール開始、以後安定し経過している。
症例②：71歳女性、生来健康。左乳房腫瘤を自覚し近隣より紹介、乳癌・Luminal typeの診断。告知後に不安症状が強かったが、早めの切除希望にて手術施行。術後少し安定するも、漿液腫への過剰な拘り・啼泣もあり、精神科コンサルトとした。カウンセリングのみで安定し通院継続中である。
症例③：48歳女性、急速増大の左乳房腫瘤にて受診、TNBC・Ki67 90%、T4bN0の診断。癌告知後、早急な術前化学療法導入を検討していたが、告知後3日で予約外受診、食思不振・不眠・強い気分の落ち込み等あり、抗不安薬・睡眠導入剤処方の上、手術先行の方針。術後に精神科コンサルト、内服コントロール開始となる。現在術後化学療法中であるが、精神科併診・内服継続しながら遅滞なく化学療法継続中である。
【結果・まとめ】
精神科介入症例3症例の治療介入までの平均日数は15.7日(11-18日)、内因性精神疾患症例2症例の13日(8-18日)、正常範囲例23症例の26.4日(6-46日)と比し、遅滞なく治療介入が出来ていた。但し症例③のような通常の流れとは変更を要するケースもあり、精神科介入のみならず、臨機応変な対応が望まれると考えられた。

メディカルスタッフセッション　3

症例を通して考える多職種連携とエンパワーメント　　Case Studies to Consider Multidisciplinary Approach and Empowerment of Professions

MSS3-1

いま改めて考えるチーム医療における病院薬剤師の役割 ～がん専門・認定薬剤師への期待と課題～

社会医療法人敬愛会　中頭病院　薬剤部
山本　紗織

がんチーム医療における病院薬剤師の役割として、
① レジメン審査や登録管理・処方設計等の薬物治療にかかわる管理
② 薬物療法の調剤・調製・処方監査
③ 服薬指導・薬剤管理指導
④ 副作用モニタリング・支持療法の提案
⑤ 疼痛コントロール評価
⑥ スタッフへの薬剤に関する情報提供
⑦ 保険調剤薬局との連携（薬-薬連携）
などが挙げられる。
治療や療養には、適切な薬物治療だけではなく、社会資源に関する情報提供や療養生活の指導、精神的不安の軽減やリハビリ、診断時の臨床検査に至るまで様々な職種が関わることから、患者のQOLの維持･向上を目的とした治療･療養には、他職種の職能・業務・役割について理解し、連携と情報共有が不可欠である。
乳がん患者における治療・療養においては、罹患年齢が４０代前後で最も多く「妻」「母」「娘（両親の介護）」「社会生活における地位」等重要な役割を担う世代であることから、患者を取り巻く環境に応じた薬物治療の選択や社会資源の提供、日常生活のサポートについて他職種チームで取り組む必要がある。
乳がんの化学療法はほとんど外来で行われ、内服抗がん剤や内分泌療法薬の他にもCDK4/6阻害薬やPERP阻害薬等の内服薬の登場により、服薬指導や副作用マネジメントにおいては、保険調剤薬局との連携・情報共有（薬-薬連携／病-薬連携）は重要であり、保険調剤薬局からのトレーシングレポートを適切に医師や看護師へ提供しフィードバックすることも患者のQOLに大きく寄与すると考える。
今年4月より改定された診療報酬をみても、がん領域を専門とする病院薬剤師の内服抗がん剤処方患者への積極的な介入が示唆されていることから、本セッションでは、提示した症例を通して「病院薬剤師だからこそできること」「他職種と関わることで広がる可能性」を認識し、チーム医療の重要性を今一度再確認する機会としたい。

MSS3-2

多職種連携における乳がん看護認定看護師の役割

兵庫医科大学病院　看護部　がんセンター
平野　ゆり

乳がん診療は集学的治療であり、長期にわたり日常生活と治療を両立させながら継続する。最近では、HBOC 診療や免疫チェックポイント阻害薬の導入など、治療選択がさらに複雑になり、従来と異なる有害事象への対応も必要となってきた。乳がん看護認定看護師には、患者および家族に対する高度な看護実践、看護職者への相談対応・指導、より質の高い乳がん医療を推進するために他職種と連携・協働しチームの一員として役割を果たすことが求められる。多職種連携によるエンパワーメントを考えるにあたり、普段から大切にしている乳がん看護の視点を紹介する。
日々の看護において心がけているのは、「治療と生活を両立させながらその人らしく生きることを支える」ということである。乳がん看護は他のがん種と異なり、長期間に寄り添う看護が特徴であり、サバイバーシップを理解し大切に関わっている。治療直後～初期治療選択までの時期は、患者と医療者の信頼関係の形成、これから長期にわたる治療に対する自己効力感を得る大切な時期である。正確な情報を患者の理解に合わせた方法で提供し、患者の価値観や生活スタイルを確認しながら、治療の見通しがつくよう関わる。仕事やお金に関する気がかりなど利用できる社会制度も紹介する。終末期は、病状、療養環境、周囲のサポートなど個別性が高くなるため、最期までその人らしく生きることを支えるため多職種で連携して関わる。緩和ケアや栄養サポートチーム以外に、病棟看護師、薬剤師、理学療法士、社会福祉士などが集まりカンファレンスを開き、各職種の視点から意見交換し、今後の方針と役割を明確にして関わる。多職種連携において、乳がん看護認定看護師の役割は、治療の経過全体から現状をアセスメントし、今後どうなるか予測することで必要な支援を調整することと考える。
患者を支えるのは、多くの場面で関わる看護師に力によるところが大きく、乳がん看護認定看護師も多職種連携の一つの資源である。乳がん患者に関わる看護師が、患者の話に耳を傾けニーズを拾い上げ、必要な職種とつなげるよう、コンサルテーションやカンファレンスを通し共に考え、知識や技術を伝えるよう努めている。
今回、多職種連携によるエンパワーメントを考えるにあたり、異なる職種の視点に対し理解を深め、患者へ関わる内容、タイミングや窓口などそれぞれの役割を考えたい。

MSS3-3

外来がん薬物療法における保険調剤薬局での調剤後のフォローアップも含めた患者安全管理の実践

クオール株式会社　関東第一薬局事業本部　クオール薬局港北店
村田　勇人

外来がん薬物療法における保険調剤薬局での患者安全管理の役割として、調剤後の継続的なフォローが求められている。クオール薬局港北店・つづき店では2013年より門前である昭和大学横浜市北部病院薬剤部と連携し、がん患者に対する電話でのフォローアップを開始し、電話や情報通信機器を用いた患者とのコミュニケーションと病院への情報提供を行ってきた。具体的には、次回受診日までの間に電話などでのフォローアップを通じて服薬状況や副作用の評価を行い、トレーシングレポートを用いて処方元へフィードバックを行うというものである。この取り組みを通して、抗がん薬の減量や、支持療法の強化など、副作用の早期発見・患者の安心・安全、などに繋がる事例が見受けられた。一方、テレフォンフォローアップを行う時点では休薬や救急受診の必要な有害事象がない場合でも、患者から薬局への連絡により、休薬や受診に繋がった事例も複数認められた。これは、患者と薬局で有害事象について共有をしていたことで患者自ら積極的な報告に繋がった結果と考える。その他に、抗がん薬の副作用などによる外見変化に対するアピアランスケアも薬局で取り組んできた。
今後、このような取り組みが地域で広がっていく事で、副作用による治療離脱率の低下や重篤化の防止、治療継続率・完遂率の向上に保険薬局薬剤師が寄与し、患者QOLの向上へ貢献出来る事を期待する。
また、2021年8月1日より、「地域連携薬局」と「専門医療機関連携薬局」という2つの新しい機能別薬局の認定制度が始まった。「専門医療機関連携薬局」は、がんなどの専門的な薬学管理が必要な患者に対して、ほかの薬局や医療機関と連携しながら、専門的でより高度な薬学管理や調剤に対応できる薬局として定められている。専門医療機関連携薬局の認定後も今まで行って来たフォローアップを継続し、患者安全管理の実勢を担える地域のあり方を模索していきたいと考える。

総合討論ディスカッション症例

症例１
Aさん、６０歳　女性
【診断】左乳癌
【家族背景】夫（6 3歳）と2人暮らし、 娘1人、息子2人
【キーパーソン】夫
【病歴】3年前に左乳房にしこりを自覚し受診。針生検の結果
　CNB：左乳癌（3㎝×4㎝） cT2N1M0 Stag Ⅱ B
　Triple Negative ：ER(－)、PgR(－)、HER(－)、Ki-67 50%
　として乳癌を告知。
　術前化学療法：ddAC療法→ddPTX療法
　手術：乳房部分切除＋腋窩リンパ節郭清
定期フォローの血液検査で腫瘍マーカー上昇あり、PET―CTで多発肝転移の診断となった。
　*BRCA1/2*遺伝子検査：*BRCA1*変異陽性
上記結果をふまえ、オラパリブの投与が検討されることになった
【特記事項】既往歴：なし　　肝機能・腎機能：問題なし
【家族歴】父：膵癌

【本人の思い】
・自覚症状は特にないので肝転移が指摘されたことにとても驚いている。
・孫の成長を楽しみにしていたところだった。
・遺伝するタイプの乳がんであると知って娘や孫にも遺伝しているのではと心配。
・術前化学療法では吐き気やしびれが辛く、もうあのような治療はしたくない。
・今回の治療薬は高額とも聞いているし、年金生活で支払えるのか。

【主治医の考え】
化学療法に拒否的であること、*BRCA*遺伝子陽性であることからオラパリブの治療を進めていきたい

総合討論ディスカッション症例

症例2
Bさん、４１歳　女性
【診断】右乳癌
【職業】事務職（正社員）
【家族背景】　独身
【キーパーソン】妹（３８歳）
　　仲がよく、何でも話せる関係であり、何かと気にかけて連絡をくれる。
【病歴】4年前に右乳房にしこりを自覚し受診。針生検の結果
　　CNB：右乳癌（3.5㎝×5㎝）　cT2N1M0　StagⅡB
　　Luminal B　：ER(+)90%、PgR（+）90%、HER（−）、Ki-67 60%
　　として乳癌を告知。
　　術前化学療法：AC療法→ドセタキセル療法
　　手術：乳房切除＋腋窩リンパ節郭清
　　術後内分泌療法：タモキシフェン＋LH-RHアゴニスト
　　*BRCA1/2*遺伝子検査：変異陰性
術後3年目に肝転移が確認され、転移性乳がんとしてレトロゾール+LH-RHアゴニストを施行した。
２週間前より腫瘍マーカーの上昇とともに肝転移増大が指摘され、今後の治療として「エリブリン」もしくは「カペシタビン」が提案されたが、本人の希望より「フルベストラント＋LH-RHアゴニスト＋アベマシクリブ」が選択された
【特記事項】既往歴：CKD　　肝機能：問題なし　　腎機能：CC r 38ml/min
【家族歴】　叔母：乳癌

【本人の思い】
・脱毛が起きる治療はできるだけ避けたい。
・術前化学療法で脱毛があったためウィッグをつけていたが、周りに気を使わせている気がして苦痛であった。見た目に変化がある治療はしたくない
・ドセタキセルの副作用（神経障害、爪の変形）はPC作業に支障があった。術前化学療法は4回と限りがあったのでなんとか乗り切れた。
・仕事に生きがいを感じており、できるだけ仕事を続けたい。

【主治医の考え】
・肝転移が急激に増大しているため、内分泌療法を継続するより一旦化学療法（エリブリンもしくはカペシタビン）を施行したいところだが、本人の希望とCDK4/6阻害薬を使用していないことを考慮して内分泌療法を選択した。

薬剤師セミナー

医師と薬剤師が協働する薬物治療管理　～PBPMによるタスクシフト～　Discussion of pharmacotherapy practiced in collaboration with physicians and pharmacists

PS-1
薬剤師と医師が協働するPBPMについて

浜松医療センター　薬剤科
宮本　康敬

平成22年4月30日に発出された厚生労働省医政局長通知（医政発0430第1号）「医療スタッフの協働・連携によるチーム医療の推進について」では、「薬剤の種類、投与量、投与方法、投与期間等の変更や検査のオーダについて、医師・薬剤師等により事前に作成・合意されたプロトコールに基づき、専門的知見の活用を通じて、医師等と協同して実施すること」が記載された。これをうけ、先進的な施設では、医療の質向上や効率化を目的に、病院薬剤師による取り組みとして、医師・薬剤師などにより事前に作成・合意されたプロトコールに基づく薬物治療管理（Protocol Based Pharmacotherapy Management：以下、PBPM）の実践を実践している。
令和３年９月30日には厚生労働省医政局長通知（医政発0930第16号）「現行制度の下で実施可能な範囲におけるタスク・シフト/シェアの推進について」が発出され、この中でもPBPMが現行制度の下で医師から他の医療関係職種へのタスク・シフト/シェアが可能な業務として挙げられており、「代行入力」（医師が確認・署名等を行うことを前提に、医師以外の者電子カルテに処方や検査の指示等を入力すること）が認められている。
日本病院薬剤師会や日本医療薬学会ではPBPMを推進しており、がん化学療法においては、制吐薬の追加や変更、B型肝炎抗原抗体検査の追加、定期的なHBV-DNA定量検査の追加、その他生化学検査項目の追加などが具体例として挙げられている。
一方、PBPMを開始するにあたっては、病院長はじめとする病院管理者だけなく病院職員全体の意識改革・啓発が必要とされている。また、医療安全を確保するために薬剤師は知識や技能を習得することも不可欠であり、すべての病院で実施可能となっていないのが現状である。
本セミナーでは薬剤師によるPBPMを紹介し、タスク・シフトの可能性について共有したいと考えます。

PS-2
広島市民病院での「三方よし」PBPMのメリット･デメリット（医師の立場から）

大谷しょういちろう乳腺クリニック
大谷　彰一郎

PBPMは平成22年厚生労働省医政局長通知で「医療スタッフの協働・連携によるチーム医療の推進について」というタイトルから始まった。薬剤師を積極的に活用することが可能な業務の一つとして、「薬剤の種類、投与量、投与方法、投与期間等の変更や検査のオーダーについて医師、薬剤師等により事前に作成・合意されたプロトコールに基づき、専門的知見の活用を通じて、医師等と協働して実施すること」を推奨した。
私は当然、このような医政局長通知など知る由もなかった。ただ当時の熱心な広島市民病院の薬剤主任部長の開浩一先生から教えを頂いた。「いいじゃん！！」と直感で感じた。
きれいごとのチーム医療が叫ばれる中、このPBPMは本物になると感じた。私はチーム医療の究極の目的は患者さんも幸せ、医師も幸せ、医療従事者も幸せがないと、つまり「三方よし」がないと長期間にわたって継続することは難しいと考えている。PBPMは患者さんも幸せ、医師も幸せ、薬剤師も幸せを生み出すツールだと考える。
医師の立場としてのメリットは①医師業務の負担が明らかに軽減すること。②医師がうっかりミスをしている場合も多く、薬剤師の正確なチェックにより医療過誤を防ぐ素晴らしいセーフティーネットになっている。つまり医師のリスクマネジメントに最適であること。③PBPMを導入して以前よりも患者さんに接する機会が増えて、患者さんから直接「ありがとう！！」の言葉を頂いてさらにモチベーションが向上している薬剤師を見ると大変うれしくなること。④愛想のない医師だけでなく、親切な薬剤師が加わることで満足度が向上した患者の笑顔を見る機会も増えて医師もうれしくなることなどである。
デメリットとしてはPBPMが快適で楽をしすぎて医師の危機管理能力が低下することぐらいだと考えている。
日本乳癌学会では、PBPMに関して広島市民病院の実例を提示しながら、広島市民病院の「三方よし」PBPMを皆様と共有し、色々なご指摘を頂き、PBPMの更なる今後に関しても討論出来れば有難いと考えている。

PS-3
PBPMでwin-winなタスクシフト

[1]広島市立広島市民病院　薬剤部、[2]広島市立広島市民病院　乳腺外科
阿部　圭輔[1]、藤原　由樹[2]、前田　礼奈[2]、金　敬徳[2]、住吉　みわ[2]、
梶原　友紀子[2]、伊藤　充矢[2]

平成22年4月に発出された厚生労働省医政局長通知「医療スタッフの協働・連携によるチーム医療の推進について」では、薬剤師が実施すべき業務として9項目が挙げられており、その内の1項目として「薬剤の種類、投与量、投与方法、投与期間等の変更や検査のオーダについて医師・薬剤師等により事前に作成・合意されたプロトコールに基づき、専門的知見の活用を通じて医師等と協働して実施すること」が勧められている。また、令和3年9月に発出された厚生労働省医政局長通知「現行制度の下で実施可能な範囲におけるタスク・シフト/シェアの推進について」においても同様に、薬剤師は「事前に取り決めたプロトコールに沿って行う処方された薬剤の投与量の変更等」を行うことが求められている。
このような背景から、広島市立広島市民病院（以下、当院）では 2013年1月より外来化学療法患者を対象としてプロトコールに基づいた共同薬物治療管理（以下、PBPM）を開始している。当院におけるPBPMとは、定められたプロトコールに従って、薬剤師の裁量で処方の変更や検査オーダの追加を代行することである。作成したプロトコールのうち、乳腺外科領域に関連するものを一部、以下に示す。
1．腎機能に応じたゾレドロン酸の用量調節
2．HBs 抗原、HBs・HBc 抗体およびHBV-DNA 定量の測定
3．ベバシズマブ投与患者における尿蛋白定性および尿蛋白/クレアチニン比の測定
4．免疫チェックポイント阻害薬投与患者におけるFT4、TSH、コルチゾール、ACTH、KL-6、HbA1cおよび血清Gluの測定
5．アベマシクリブ投与患者におけるシスタチンCの測定
6．パクリタキセル投与患者におけるジフェンヒドラミン錠の処方
これらのプロトコールは添付文書、ガイドラインまたはそれらに準拠する資料をもとに作成し、院内部会であるがん薬物療法部会にて審査および承認を受けている。PBPMを導入することで、治療を安全かつ円滑に行えるよう支援することが可能となった。
タスクシフトというワードを聞くと、「薬剤師の負担増」というネガティブな思考も浮かぶだろう。しかしながら、薬剤師が活躍できるフィールドを拡大することは、モチベーションの向上に繋がるというポジティブな面もある。PBPMは医師―薬剤師、さらには医療者―患者がwin-winな関係を築くことができるツールとなり得る。本シンポジウムでは、当院におけるPBPMの詳細およびその有効性について紹介させて頂く。

PS-4
がん化学療法における医師と薬剤師の協働 ～地方の総合病院の実情～

住友別子病院　薬剤部
矢野　琢也

厚生労働省のデータによると、外来の予約患者の診察までの待ち時間は30分以上～ 3時間が44%と報告されている。外来がん化学療法では、患者の診察、採血や画像などの検査結果の説明、副作用の聴取など、医師の行う業務は多岐にわたり、医師は様々なオーダーを電子カルテに打ち込むだけで多大な時間を要する。昨今ではirAEを含む多彩な有害事象のチェックが課題となり、効率よくルーチンに行う必要がある。もはや、医師一人でこれらの業務を遂行することは不可能に近く、いずれの病院でも医師から他職種へのタスクシフティングが進んでいるものと思われる。
当院のPBPMの歴史は古く、2005年頃よりdo処方の手書き処方箋など医師の代行処方を行ってきた。同時期より院外処方箋における疑義照会適正化プロトコルを定め、電子カルテ導入後には、予め指示簿に入力されている処方については、薬剤師や看護師が実施済処方として医師の代行処方を行うことにコンセンサスが得られていた。薬剤師はほぼ全科における定期処方箋の代行入力を行い、各種の専門や認定資格を取得した薬剤師は積極的にがん化学療法、感染症、NST、緩和などの薬物療法へ介入してきた。がん化学療法においては、高度な支持療法への介入はがん専門薬剤師に限定し、緩和薬物療法はがん専門薬剤師や緩和薬物療法認定薬剤師を中心に麻薬の代行処方なども行っている。レジメンの代行入力に関しては、がん専門薬剤師に限定して2008年の電子カルテ導入と同時に医局と契約を交わし、現在では新規オーダーを含め90%以上のレジメンをがん専門薬剤師が代行オーダーしている。
当日は当院でのPBPMの取り組みとその効果について紹介し、さらにはPBPM導入におけるピットフォールや薬剤師でも知っておきたい知識についても共有したい。

教育セミナー 1（診断編）

マンモグラフィ・乳房超音波診断の基本：ガイドラインの改訂をふまえて　Up-to-date Breast Imaging : Focus on Revised Guidelines for Mammography and Breast Ultrasound

KS1-1
マンモグラフィガイドライン第４版改訂のポイント

聖路加国際病院　放射線科
角田　博子

マンモグラフィガイドラインが2021年4月に改訂されました。今回の教育セミナーではその変更点を中心に説明させていただきます。
1）現在、日本のMGの中心がデジタル化されている事を踏まえ、アナログ部分は最小にとどめ、デジタルを中心とした記述に変更しました。
2）MGの読影の所見用語や読影方法などについては第3版増補版から大きな変更はありませんが、すでに普及しつつあったと思われる乳房構成の定義とその判定方法について、ガイドライン上に掲載することができました。
3）デジタルではダイナミックレンジが広く処理機能などにより乳腺濃度が適正に補正されることを重視し、読影方法では撮影条件に留意することが重要です。この点に関して今回の改訂では複数の章で説明し、より的確な読影が可能になるようにしました。
4）所見用語として、"区域性濃度上昇"という用語を記載しました。腺葉に沿った増殖性病変を想定したものです。
5）2019年7月に出版された、乳癌学会編検診カテゴリーと診断カテゴリーに基づく乳がん検診精検報告書作成マニュアルに沿った、報告書の記載方法を記載しました。
6）病理の章では、乳癌取扱い規約第18版に沿った内容とし、WHO分類も取り入れた形としました。またマクロ病理と画像の対比を意識した内容など、大幅変更をしております。
7）参照画像と比較することは読影時の最も重要な基本事項といえますが、これまでこの点を大きく取り上げていませんでした。新しい章として詳細を述べています。
8）トモシンセシスの普及を踏まえ、今回初めて読影の基本、有用性などを説明しています。トモシンセシスによるカテゴリー判定についてはまだコンセンサスが得られておらず、次回の改訂の課題としたいと考えています。
9）被ばくの知識と管理については、今回内容が大きく変わっています。MGの被ばくに関してはぜひ知っておいていただきたい事項です。
9）参考の章として海外のカテゴリー判定（北米のBI-RADSとヨーロッパのEUREF）について紹介し、日本でのカテゴリーとの相違などについて触れました。また、マンモグラフィと超音波の総合判定についてMG側からみた考え方を記載しています。
新しくなったガイドラインが皆様のお役に立つものとなれば大変うれしく思います。ご一読いただければと思います。

KS1-2
乳房超音波診断ガイドライン第４版改訂のポイント

公益財団法人東京都予防医学協会　がん検診・診断部
坂　佳奈子

日本乳腺甲状腺超音波医学会（JABTS）が編集する乳房超音波診断ガイドラインが2020年10月に刊行されました。今回の教育セミナではその改訂のポイントを中心に解説いたします。
1）乳癌取扱い規約改訂に伴う定義の変更と超音波像について
2018年5月に日本乳癌学会の乳癌取扱い規約の第18版が刊行され、大きな変更がありました。微小浸潤癌、乳管内成分優位の浸潤癌という新しい概念、浸潤性乳管癌の亜型分類が硬性型、充実型、腺管形成型に変更されたことが画像診断に影響する変更点です。変更に伴う各亜型の典型的な超音波像に関しての記載も行いました。
2）「診断」のための初心者用Bモードフローチャートを追加
　このガイドラインは乳房超音波検診の講習会の参考書になっておりますが、病院での精密検査などにも役立てられるようにJABTS用語診断基準委員会にて作成された診断フローチャートを掲載しました。初心者でも診療の方針を決定できるように作成されています。
3）検診における要精検基準とカテゴリーの変更
　JABTS乳がん検診委員会の検討により混合性パターンおよび液面形成のみを呈するパターンのカテゴリーを変更しました（15㎜以下のものを原則カテゴリー 2）。乳管の異常に含まれる流動性エコーの判定も原則カテゴリー 2に変更しました。
4）乳房超音波ドプラ法と造影超音波
第3版までは「フローイメージング」でしたが、よくわかりやすくするためにタイトルを変更しました。乳房超音波ドプラ法の基礎，検査手順，臨床的評価（判定基準，Bモード＋カラードプラ法の有用性）について文献検索の内容を踏まえ，簡潔でわかりやすく解説しています。JABTS-BC 04の知見をもとに，年齢を考慮した判定基準を示しました。さらにFLOW-CEUS 01の成果を踏まえ，乳房造影超音波の良悪性判定基準を示しています。
5）超音波組織弾性映像法（乳房超音波エラストグラフィ）
　第3版でのタイトルは超音波男性映像法のみでしたが、エラストグラフィという用語を追加しました。特定の様式に記載が偏っていましたが、stain elastography, ARFI imaging, shear wave imagingに分けて原理、特徴をまとめました。
以上、検診に携わる医師、技師のみでなく、多くの臨床医にも役立つ内容に刷新していると考えます。是非ともご一読いただければと思います。

教育セミナー 2（治療編）

腋窩・領域リンパ節のマネージメント　The evolution of the axillary and regional lymph node management in Breast Cancer

KS2-1

乳癌診療ガイドライン外科療法2022からみた腋窩マネージメント

札幌医科大学　医学部　消化器・総合、乳腺・内分泌外科
九冨　五郎

乳がん治療において腋窩のマネージメントは重要である。初発乳癌において領域リンパ節の中で腋窩リンパ節転移の頻度は高く、臨床的に明らかな腋窩リンパ節転移陽性患者ではレベルⅡまでの腋窩リンパ節郭清（ALND）が勧められる。一方、多くの患者は術前臨床的リンパ節転移陰性(cN0)である。この場合のALNDは再発・生存に寄与せず、ALNDによる合併症としてリンパ浮腫などが一定の割合で生じる。そこで不要なALNDを避け、正確な転移診断の方法が待たれていた。原発巣からのリンパ流を最初に受けるリンパ節としてセンチネルリンパ節(SLN)が定義され、そこに転移がなければ理論上他のリンパ節にも転移はない。それら一連の手技をセンチネルリンパ節生検（SLNB）と呼び、ALND省略しても病理学的領域リンパ節転移の有無をほぼ正確に決定できる。乳癌においてはcN0患者を対象としたSLNBとALNDのRCTがいくつか行なわれている。いずれの試験においても、両群間の無再発生存率および生存率に有意差は認めなかった。これらの結果より、cN0乳癌に対するSLNBはALNDにかわる低侵襲の腋窩ステージング法であり、SLNBを用いたALNDの省略は標準治療となっている。
SLN転移陽性の場合はALNDが標準治療であるが、実際にALNDを行っても郭清したリンパ節に転移を認める割合は約半数しかない。近年SLN転移陽性症例に対する腋窩非郭清の可能性を示した代表的なRCTの長期予後が報告された。温存手術症例でSLN転移個数が2個までの場合、SLNにマクロ転移を認めてもALNDを省略できる可能性があると考えられるが、その他の条件の場合、実臨床での適用には個々の症例に応じて慎重に検討しなければならない。
近年では、cN+症例に対する術前化学療法実施前に超音波検査ガイド下にマーカーを留置したリンパ節をTargeted lymph node (TLN)とし、これを手術時に採取する手法であるTargeted axillary dissection (TAD)が提唱されている。偽陰性を可能な限り少なくすることを目的に、TAD(Targeted axillary dissection)、SLNB、sampling などを複合的に行い元来転移のあったリンパ節を含めて切除する腋窩縮小手術を行う場合ALND省略は推奨される。cN+症例に対するSLNBは推奨できないという位置づけであるものの、cN+症例に対するALND省略を可能にする有望な手法として注目されている。
本講演では、主にガイドライン外科療法の腋窩マネージメントに関する部分を中心に解説する予定である。

KS2-2

腋窩・領域リンパ節のマネージメント：放射線治療医の立場から

名古屋大学　放射線科
川村　麻里子

Early Breast Cancer Trialists' Collaborative Group (EBCTCG)メタアナリシス2014では腋窩リンパ節転移がある患者に対し、その数が仮に1個であったとしても領域照射を加えることが生存に寄与すると報告された。しかし、同報告で用いられたランダム化比較試験(RCT)がいずれも2000年より以前の報告であったことからその後、大きな波紋を呼んだ。その後、ACOSOG Z11で術前診断においてリンパ節転移が陰性と判断される症例では、センチネルリンパ節転移が1－2個陽性であっても、腋窩郭清を省略し、全乳房照射を行うだけで十分であると報告された。しかし、その後の検証において、一部の患者では領域照射が行われていたり、意図的にレベルIを照射野に含めている症例があることが判明し、腋窩郭清を省略した場合における至適な放射線治療について疑問が残った。AMAROS試験では、郭清を省略した場合において、領域照射がその代替となり得る可能性が示唆される一方で、センチネルリンパ節転移陽性乳癌で腋窩郭清が省略された全患者に対して領域照射を行うことはover treatmentであるとの指摘もある。
2021年7月にASCOより早期乳癌の腋窩マネージメントに関するガイドラインが発表され、少なくとも臨床的にN0だった場合には腋窩郭清は不要とする一方で、領域照射については未だはっきりとした答えが出ておらず、腋窩郭清の代わりに照射を行う必要があるのか、あるいは照射も含めて省略が可能なのかが活発に議論され、現在も複数のRCTが行われている。
本セミナーでは、非放射線腫瘍医に向けて、領域照射やハイタンジェント照射の違いなど、放射線治療でどの様に領域照射を行っているのか、行えるのかについて概説するとともに、診療ガイドラインに準拠しつつ、既存の複数の領域照射に関する報告の特徴や問題点を紹介する。

看護セミナー

がん性皮膚潰瘍のある乳がん患者へのケア

がん性皮膚潰瘍のある乳がん患者の病態と治療について

関西医科大学附属病院　乳腺外科
木川　雄一郎

皮膚に浸潤した悪性腫瘍が増大し、潰瘍形成、出血、浸出液の増加や悪臭などを認めるものをmalignant fungating wound（MFW）という。壊死物質や阻血状態などの微小環境により、MFWは様々な細菌の温床となり、特に嫌気性菌の存在が、浸出液と悪臭に関連しているといわれている。MFWによる身体的、精神的苦痛は患者のQOLを著しく低下させるだけでなく、介護者の負担も大きくさせる。そのため、がん治療医、緩和ケア医、薬剤師、看護師、理学療法士、ソーシャルワーカーなど様々な職種がチームとしてケアにあたることが必要となる。乳癌はMFWを来す悪性腫瘍として最も多く、頭頸部癌などがそれに続く。乳癌では適切な初期治療後に再発し、MFWにまで進行する症例だけでなく、受診遅延が原因のMFWもしばしば問題となっている。受診遅延の理由として、様々な要因が考えられるが、最近ではCOVID-19パンデミックの影響もあるかもしれない。

治療としては、サブタイプ別の集学的治療をガイドラインに従って行うことが肝要であるが、MFWを来した乳癌患者は精神的・社会的弱者であることもしばしばで、適切な治療が行えないことも経験する。そのため、前述のようなチーム医療に加えて地域全体でケアしていくことが極めて重要と考える。

本セミナーでは、患者の身近な存在にいる看護師の方々と一緒にMFWを来した乳癌患者の特徴と病態、ガイドラインで推奨された治療をレビューし、適切なチーム医療をどのように行うべきかを実際の症例を検討しながら議論したい。

がん性皮膚潰瘍のある乳がん患者へのアプローチ

兵庫県立西宮病院　看護部
井関　千裕

当院では、皮膚・排泄ケア認定看護師と協働し、「乳がん皮膚潰瘍のケア指針」を作成した。筆者は、ケア指針の作成にあたり、皮膚潰瘍を有する乳がん患者のアセスメントとケアのポイントを担当した。

皮膚潰瘍は、直接生命を脅かすことは少ないが、出血・臭い・疼痛・浸出液などの症状は、社会的な孤立や羞恥心[1)]、アイデンティティの喪失[2)]を引き起こし、中には家族を守るために秘密にする者もいる[1)3)]。また、がん性皮膚潰瘍は、がん薬物治療に創傷治療を組み合わせた治療が必要となることから、患者のQuality of Lifeに影響する。そのため、看護師はがん薬物治療、がん性皮膚潰瘍に関する知識、およびそれらに関する看護実践力が求められる。大事なことは、看護師は、目の前の患者の病態を理解し、看護につなげることである。そのため、「乳がん皮膚潰瘍のケア指針」には、全人的なアセスメントとケアのコツだけでなく、乳がんの皮膚潰瘍の病態も記載した。

さて、がん性皮膚潰瘍の発生要因には、医療回避による患者関連の遅延が挙げられる。がん性皮膚潰瘍を発症した乳がん患者は、乳房のしこりに気づいてから病院受診するまでの期間は中央値で24か月である[4)]。一方、看護師は、がん性皮膚潰瘍を有する患者に関わると忘れ難い経験をする。しかし、看護師の言動は、患者の安心感につながり、闘病意欲の支えとなる。看護師は、局所ケアだけでなく、緩和的、全人的、共感的なアプローチを統合した戦略的なケアが必要である。本セミナーでは、「乳がん皮膚潰瘍のケア指針」作成時に留意した点、皮膚潰瘍を伴う乳がん患者へのアプローチについて紹介する。

1.Probst,S., et al.(2013)Coping with an exulcerated breast carcinoma: an interpretative phenomenological study.J Wound Care, 22(7),352-4.
2. Catherine,P., et al.(2007)Malignant fungating wounds: an analysis of the lived experience Catherine Piggin, Vanessa Jones. Int J Palliat Nurs, 13(8),384-91.
3. Lo, S.F., et al.(2008)Experiences of living with a malignant fungating wound: a qualitative study. J Clin Nurs, 20, 2699-708
4. Alexander,S.J.(2010)An intense and unforgettable experience: the lived experience of malignant wounds from the perspectives of patients, caregivers and nurses. International Wound Journal, 7(6),456-65.

がん性皮膚潰瘍のある乳がん患者の創処置について

兵庫県立西宮病院　看護部
仲西　優美

がん性皮膚潰瘍の主な症状は、臭気、滲出液、疼痛、出血である。症状の現れ方は患者それぞれであり、症状に応じた局所ケアを行う必要がある。今回、乳がんによる皮膚潰瘍のケアの質の向上を目指し、がん看護CNS/乳がん看護CNと協働して、「乳がん皮膚潰瘍のケア指針」を作成した。筆者は乳がん皮膚潰瘍ケアのポイントを担当した。当院売店で販売している非固着性ガーゼ、禁忌なケアについても記載した。

臭気は、壊死組織や細菌から放出される揮発性物質が原因とされている。壊死組織の除去と細菌の増殖を抑制する必要がある。毎日、流水と泡石けんで洗浄し分泌物や壊死組織を除去する。細菌の増殖を抑制する目的で、メトロニダゾールやポビドンヨード・シュガー、カデキソマー・ヨウ素を使用する。滲出液が多くなると頻回なドレッシング交換が必要となりコストがかかるため経済的な負担となる。滲出液の量や性状に応じて、尿取りパット、生理用ナプキン、子供用おむつなど比較的安価で吸水性の高いパットで被覆する。薬剤のついたガーゼは1日2回までの交換とし、パットだけをこまめに交換する。疼痛の多くは、創面に固着したガーゼを除去する時や洗浄する時、外用薬を塗布する時に生じる。ガーゼは濡らしながらゆっくりはがす。洗浄時に疼痛がある場合は生理食塩水を使用する。ガーゼ側に薬剤を塗ってから被覆する。疼痛の状況をアセスメントし事前に予防的な鎮痛剤を使用する。出血を起こした場合、患者は「死の恐怖」を抱く。出血を起こさないようにケアする必要がある。ガーゼは濡らしながらゆっくりはがす。創面に固着しないように、白色ワセリン、ジメチルイソプロピルアズレン等を塗布し非固着性ガーゼで被覆する。出血した場合は、ガーゼを当てて出血部位を5分以上圧迫する（途中で確認しない）。それでも止血しにくい時は、アルギン酸塩ドレッシング材を貼付して圧迫止血する。

乳がん皮膚潰瘍の局所ケアの目標は、局所症状のコントロールを図り、QOLが向上することである。乳がん皮膚潰瘍を有する患者とのかかわりを通して、患者の背景、家族関係、病状に対する思いなどを知り、患者を全人的に捉えて局所ケアを実践することが重要である。そのためには、医師、薬剤師、がん看護専門看護師、乳がん看護・緩和ケアおよび皮膚・排泄ケアなどの認定看護師、外来/病棟看護師など多職種との協働が不可欠である。

GBCC（KBCS）/ JBCS Joint Session

Emerging issues in the management of HR+/HER2- early breast cancer

JS3-1

Practical implication of genomic assays in clinics for the HR-positive and HER2-negative early BC in South Korea and Japan

Department of Surgery, Gangnam Severance Hospital, Yonsei University College of Medicine, Korea
Sung Gwe Ahn
聖路加国際病院乳腺外科
林　直輝

Multigene assays have been widely uptake in a daily practice and guided adjuvant treatment in estrogen receptor (ER)+HER2- breast cancer. Currently, several multigene assays are developed and provide an additional prognostic information in conjunction with clinical and pathologic characteristics. Particularly, the 21-gene recurrence score and 70-gene signature have been evaluated in the prospective clinical trial including the TAILOR-X, RxPonder, and MINDACT trials. These gene signatures demonstrate to avoid unnecessary chemotherapy in the postmenopausal patients with low genomic risk, although they have high clinical risk or node-positive. However, in premenopausal patients with positive node and clinical high risk, a benefit of chemotherapy was noted, and it remains unclear whether ovarian function suppression and aromatase-inhibitors could be an alternative of chemotherapy in these. In this presentation, recent studies with multigene assays conducted principally by researchers in Koreas or Japan will be reviewed, discussing about key issues about employing these multigene assays.

JS3-2

Clinical application of CDK4/6 inhibitors for HR-positive and HER2-negative early breast cancer

Department of Medical Oncology, Division of Internal Medicine, Korea University College of Medicine, Guro Hospital, Seoul, Korea
In Hae Park
昭和大学乳腺外科
増田　紘子

Hormone receptor positive (HR+) and HER2 negative (HER2-) early breast cancer accounts for around 70% of all breast cancer diagnoses. For this subtype, adjuvant endocrine therapy significantly improves recurrence free survival and overall survival with selective use of chemotherapy guided by risk assessments. As the cycline dependent kinase 4/6 (CDK4/6) inhibitors with endocrine therapy resulted in unprecedent outcomes in HR+ metastatic breast cancer, several large international clinical trials have been conducted to investigate the efficacy of CDK4/6 inhibitor in adjuvant setting for HR+ early breast cancer. All studies conducted in metastatic breast cancer showed a benefit of CDK4/6 inhibitor with endocrine therapy in delaying progression regardless of treatment lines, menopausal status, and site of metastasis. However, in the case of early breast cancer, invasive disease free survival was improved when abemaciclib was administered for 2 years in the MonarchE trial, which was not observed in trials with palbociclib. To understand these discrepancies, the characteristics of patient populations, biomarker used, indication and duration of CDK4/6 inhibitor should be considered. Further studies investigating a longer treatment duration as well as long term follow-up data are needed to define the role of CDK4/6 inhibitors in the treatment of early breast cancer.

JS3-3

Management of very young (under 35-year-old) HR-positive and HER2-negative early BC patients: Epidemiology, sociography, fertility preservation pattern, and application of GnRH agonists

Division of Breast, Department of Surgery, College of Medicine, University of Ulsan, Asan Medical Center, Korea
Hee Jeong Kim
国立国際医療研究センター病院　乳腺・腫瘍内科
清水　千佳子

Breast cancer is the most common cancer in women of reproductive age, approximately 6% of newly diagnosed breast cancer patients are under 40 years of age. Although the incidence of breast cancer in older than 40 years of age has been decreased after 2000, incidence of young breast cancer has remained stable for the past 30 years. Young patients with breast cancer(age under 35 year old) have more biologically aggressive tumor, more commonly diagnosed at an advanced stage than older patients, and often have a worse prognosis. Young patients with breast cancer tend to receive intensive treatment like cytotoxic chemotherapy or long-term endocrine treatment for up to 10 years, resulting in temporary or permanent menopause. SOFT TEXT study showed long term survival benefit of adding ovarian function suppression especially for young women with breast cancer, and ASTRRA trial also showed 2 years adding ovarian function suppression benefit for women who remain or resume ovarian function. ASTRRA study showed that young women under35 years resume ovarian function almost 90 % within 2 years after chemotherapy. Accordingly, breast cancer survivors had the lowest fertility rate after cancer, and showed a 70% lower fertility rate than general cancer survivor. Some study founded that more than half of women of reproductive age who are diagnosed with breast cancer are concerned about infertility, and this concerns lead to lower quality of life of breast cancer survivors. Therefore, fertility discussion and preservation are important issues to consider before treatment of young breast cancer patients. Several international guidelines recommended young women must be advised to have fertility counselling before starting breast cancer treatment. All patients who are interested in fertility preservation (FP) should immediately referred to the appropriate fertility specialist. However, there are unmet needs about fertility-related information for young patients with breast cancer. Young cancer patients also face serious decisional conflicts about FP at diagnosing cancer. Decision making about FP is complex process and lots of factors to consider depends on patient. Therefore, needs for shared decision making with patient involvement is increasing. Decision aids are developed to assist with treatment decision making and reduce decisional conflict. Some decision aids about FP for women with breast cancer have developed and showed there efficacy. Most of them are from Western countries and lack of Asian study.

In Korea, the number of newly diagnosed patients with breast cancer increased from 6,234 per year in 2000 to 28,049 in 2018, more than tripled. A characteristic feature of Korean breast cancer is that women between the ages of 40 and 49 have the highest incidence of breast cancer, which is different from breast cancer in Western countries, where the incidence of breast cancer increases with age. Therefore, the proportion of premenopausal women in Korea is higher than in the Western countries. However, there are barriers in education and discussion for FP due to the time constraint of clinic and the lack of a multidisciplinary system, making it difficult to make patient-centered shared decision-making. Although FP consultations are being conducted at each hospital unit, there is no standardized protocol or referral system for FP in Korea. In this situation, the development of a shared decision-making program and standardized system for FP will be an important challenge. Therefore, we have developed the multidisciplinary shared decision making of FP in young women with breast cancer (MYBC) study and will evaluate the effect of shared decision-making program.

If the multidisciplinary shared decision-making program is effective, it can be implemented as part of the routine care to help decision about FP for patients with breast cancer who are of reproductive age.

日本乳癌学会・日本乳房オンコプラスティックサージャリー学会　合同シンポジウム

JBCS/JOPBS合同シンポジウム−乳癌診療におけるオンコプラスティックサージャリーの洗練・技術進化　JBCS/JOPBS Joint Session: Renovation/Evolution of Oncoplastic Breast Surgery in Japan for Treating Breast Cancer

JS2-1

乳房再建と術前後補助療法 -ガイドライン・使用要件基準での位置づけを中心に-

[1]東京医科歯科大学　形成・再建外科学分野、
[2]東京医科歯科大学　総合外科学分野
森　弘樹[1]、植村　法子[1]、加藤　小百合[1]、南　宗敬[1]、中川　剛士[2]、
小田　剛史[2]

乳房再建は乳がん治療の柱の一つであるが、再建が腫瘍学的治療を妨げてはならないため、日本形成外科学会、日本乳癌学会、日本乳房オンコプラスティックサージャリー学会(JOPBS)がガイドライン、使用要件基準などを定め、その方向性が示されてきた。自家組織再建については血流不全を起こさず、創治癒遷延を来さなければ、前後の放射線治療による整容性の低下を除いて、補助療法への影響および制限は少ない。一方で人工物再建については感染、被膜拘縮といった合併症があることから、保険適用となった当初からJOPBSを中心にエキスパンダーとインプラントの使用要件基準を定め、比較的厳格な基準で運用されてきた。
自施設では放射線治療について以前はエキスパンダー挿入中に行っていたが、ポート一体型が保険適用となってからはインプラント入れ替え後に行ってきた。化学療法、ホルモン療法については血球減少期を避けて手術を行うべく、形成外科・乳腺外科で連携をとって進めてきた。
エキスパンダーとインプラントの使用要件基準については2022年に改定第3版が公開されたが、第２版と比較すると病期に関する制限と放射線照射に対する制限が若干緩和された。発表では自施設での成績と、ガイドライン・使用要件基準の記述を含め、乳房再建と術前後補助療法の現状についてお示ししたい。

JS2-2

放射線療法：PMRT（Postmastectomy Radiation Therapy）における乳房再建

[1]久留米大学　放射線腫瘍センター、[2]久留米大学　乳腺外科、
[3]滋賀県立総合病院　放射線治療科
淡河　恵津世[1]、唐　　宇飛[2]、服部　睦行[1]、辻　千代子[1]、村木　宏一郎[1]、
宮田　裕作[1]、明田　亮輔[1]、山内　　智香子[3]

オンコプラスティックサージャリーにおける放射線療法の介入については、安易なものではなく、放射線療法の適応と有害事象を十分検討した上で、行われるべきものである。乳房切除術後の高リスク群の局所制御には放射線療法（PMRT）は必要であるが、乳房再建に対しての整容性には有害事象を増加させる。この点を熟知した上で、患者説明をする必要があり、有害事象対策も重要である。
放射線療法は、乳房再建を行う際には人工物では被膜拘縮・インプラントの逸脱・感染・壊死など、自家移植では組織拘縮・萎縮・感染・整容性低下などの有害事象が増加する。放射線療法が介入するものとして、乳房切除術後に(1)tissue expander (TE)を挿入し、拡張する期間に化学療法・内分泌療法等を行い、Silicone Breast Implant(SBI)に入れ替える前に放射線療法を行う方法、(2)TEからSBIに入れ替えた後に放射線療法を行う方法、(3)化学療法and/or放射線療法を行い、数年経過後にTEを挿入し、拡張後にSBI挿入する方法、あるいは自家移植を行う方法である。通常は(1)(2)に割り付けられることが多く、(3)は再建する部分への放射線療法の影響を熟知しておく必要がある。乳房切除術後に放射線療法を必要とするような高リスクの進行がんにおいては、一期的再建を避け、術後治療が終了した後に二期的再建を行うことがある。この場合の問題点は、放射線療法後どのくらいの期間を経て再建術を行うと安全か、シリコンインプラントと自家移植へはどう影響するのかというものである。乳房再建の時期においては個々の進行期と病理学的特徴により多少異なり、具体的な期間については明確なものはない。文献的にはTEからSBIに入れ替えた後、約1か月経過で照射可能とされ、TEに照射した場合には約6か月以上経過後にSBIに入れ替えることが安全ではないかと考察する。
放射線療法によって生じる有害事象は放射線皮膚炎に代表される再生障害である急性障害（可逆性）と皮膚・皮下組織の萎縮・線維化に代表される微小血管障害である晩期障害（非可逆性）に分けられる。安全に乳房再建を行うために、放射線療法によって生じる皮膚・皮下組織の有害事象について理解し、照射終了後早期より皮膚ケアに介入することが必要である。

JS2-3

片側・両側インプラント再建：BIA-ALCL/BIIを想定した長期経過観察

杏林大学　医学部　形成外科
白石　知大

乳房再建用組織拡張器および乳房インプラントが2013年に薬事承認されて以降、乳房インプラントは再建方法のひとつとして広く使われるようになった。しかし、2019年の乳房インプラント関連未分化大細胞型リンパ腫（BIA-ALCL）に関する製品のリコール問題から使用されるインプラントの種類は変更されることとなった。一方2020年には予防的乳房切除術および再建術の保険適応が開始され、乳房再建をとりまく環境は変化しつつも再建の裾野は拡大している。この中で乳房インプラントを用いた再建は現在も再建方法のひとつとして重要な位置を占めている。インプラント再建について、乳房インプラントの形状の変更に伴う再建乳房形態の変化と再建方法、予防的乳房切除術を念頭においた両側インプラント再建ついて乳房切除術式との関連を含めて報告する。
一方で、乳房インプラントに関してはBIA-ALCLやBII(breast implant illness)という見過ごせない問題もある。BIIというのは乳房インプラントを挿入した患者に生じる多彩な全身症状のことで、症状を訴えた患者の43%はインプラントの抜去に至る。また当初使用されていたアラガン社のナトレル410ブレストインプラントについては10年間の破損率は約9%とされており、今後、破損により抜去や交換となる症例の増加も予想される。このような症例のフォローアップ、交換、抜去手術について、BIA-ALCLに関する情報とともに紹介する。

JS2-4

乳房再建における脂肪移植の利用法

自治医科大学　形成外科
吉村　浩太郎

脂肪移植は、組織の量的増大だけでなく、内包する幹細胞の機能により、組織を質的に改善する効能を持つ。例えば、放射線治療後の進行性組織障害を、部分的に改善することが可能である。複数回の施術が必要にはなるが、侵襲が限定的な短時間の手術で、あらゆるタイプの乳癌切除後の再建に応用することが可能になった。

JS2-5
皮弁、インプラント、脂肪注入によるハイブリッド乳房再建

[1]横浜市立大学附属市民総合医療センター　形成外科、
[2]富山大学附属病院　形成再建外科・美容外科、
[3]横浜市立大学附属市民総合医療センター　乳腺外科
武藤　真由[1]、佐武　利彦[2]、角田　祐衣[1]、小池　智之[1]、山本　晋也[3]、
成井　一隆[3]

乳房再建の主な方法には、穿通枝皮弁や筋皮弁などの自家組織再建、シリコン・ブレストインプラントによる人工物再建がある。そして近年では脂肪注入による再建も選択肢の一つとなってきている。それぞれ一つの方法のみで整容性の高い乳房再建は可能であるが、患者の体型、乳房サイズや形態、乳癌術後の状態、施設の状況によっては、一つの再建法では整容性の高い再建が難しい場合がある。また再建合併症後の再再建や両側異時乳癌での再建、局所再発後の再再建などでは以前使用した再建方法が使用できず再建方法が限られることがあり、再建法に苦慮することもある。このような場合、皮弁＋脂肪注入、皮弁＋インプラント、インプラント＋脂肪注入など、再建法を組み合わせたハイブリッド乳房再建は有用な手段となり得る。例えば下腹部穿通枝皮弁は、皮弁サイズが大きく自由に乳房形態を再建できることが利点であるが、それ以上に乳房サイズが大きい場合や下腹部の脂肪が薄い場合では両側血管柄でも全体のボリューム不足を生じることや、鎖骨下まで皮弁を充填できず凹みを生じることがある。大腿部や臀部の皮弁は、もともと皮弁サイズが小さいため鎖骨下まで充填できず陥凹を生じることが多々ある。これらを解決するには脂肪注入は有用であり、大胸筋や皮下脂肪層、皮弁に脂肪注入をすることで改善できる。またインプラント再建でのインプラント周囲の段差やリップリンプ修正にも脂肪注入は有用である。そして乳房サイズが大きい患者での、下腹部穿通枝皮弁での再建後の皮弁壊死や両側異時乳癌では、下腹部皮弁は使用できないため、代替法としてインプラント＋広背筋皮弁は選択肢の一つとなる。このように再建法を組み合わせたハイブリッド再建を行うことで、一つの再建法では解決できない患者の様々な状況に対応し、整容性の高い乳房再建を目指すことが可能になると考える。今回、我々の経験を報告する。

JS2-6
リスク低減乳房切除術後の乳房再建 －切開線の選択－

[1]聖路加国際病院　乳腺外科、[2]聖路加国際病院　形成外科
名倉　直美[1,2]、竹井　淳子[1]、吉田　敦[1]、林　直輝[1]、松井　瑞子[2]、
山内　英子[1]

*BRCA1/2*病的バリアント保持者に対するリスク低減乳房切除術（Risk reducing mastectomy：RRM）および乳房再建術を取り巻く状況は近年大きく変化した。2020年4月に遺伝性乳癌卵巣癌症候群（Hereditary Breast and Ovarian Cancer Syndrome）診療に対する保険適応が拡大され、*BRCA1/2*病的バリアント保持者に対する遺伝学的検査やRRM・乳房再建術が保険適応となり、今後本邦でのRRMおよびRRM後の乳房再建は増加すると考えられる。これまで当院で実施してきたRRM後再建について報告してきたが、今回はRRM同時再建の術式決定に関わる医療者間の協同に焦点を当て、RRMの術式および切開線の決め方を中心に、RRM後の乳房再建術について報告する。
乳腺外科と形成外科とでRRM術式決定の焦点となるのは、乳頭を温存するかと、切開線をどこに置くかである。また、乳癌既発症か未発症かも術式決定に大きく関わる。当院ではRRMの場合、Nipple-sparing mastectomy（NSM）を選択することが75.7%と多く（Naomi Nagura et al. Breast Cancer. 2020;27:70–76）、切開線は正面から目立たない下外側切開が多いが、乳癌既発症では反対側の乳癌手術創と対称な切開線に変更したり、乳房上内側の術野確保のため傍乳輪切開を追加することもある。また、乳房温存手術後に同側RRMを行う際、以前の手術創がRRMの切開線と一致しない場合には、温存手術創を切除する必要があるかを協議することもある。また、温存術後に残存乳房照射を行われている場合があり、乳癌手術歴のある患者では、以前の手術創や照射歴が再建に影響するため注意を要する。さらに、同時にリスク低減卵巣切除を行う場合には、手術時期や自家組織再建での切開線にも考慮が必要である。したがって、RRMおよび乳房再建方法を決定するうえで、患者とだけでなく、医療者間でも診療科を超えた協同が重要となっている。
以上をふまえて、当院で施行しているRRM後人工乳房再建と、再建を前提としたNSMの工夫についてビデオを供覧する。

JS2-7
乳房温存手術：Basic OPBCSを意識した比較的シンプルなvolume displacement & replacement technique

三重大学医学部附属病院　乳腺センター
小川　朋子、畑川　恵里奈、小島　玲那、中村　佳帆、木本　真緒、今井　奈央、石飛　真人

現在、日本乳房オンコプラスティックサージャリー学会の乳房温存オンコプラスティックサージャリー（OPBCS）ワーキンググループでは、OPBCSの手技を(1)Basic OPBCS、(2)Volume displacement、(3)Volume replacementに分け、(2)と(3)は各々ステップ1と2に分類し、さらに(2)のステップ2は2-1と2-2に分け、段階的に手技を習得できるステップアップガイドを作成中である（Oncoplastic Breast Surgery 6:91-102,2021）。Basic OPBCSとはOPBCSを行うにあたっての基本的な心構えであり、腫瘍の大きさ・広がり・位置、乳房の大きさ、腫瘍/乳房容積比に加えて、背景の乳房構成や立位での形態評価の重要性を意識するためのステップである。今回は、上部領域、下部領域に分け、Basic OPBCSを意識した比較的シンプルなvolume displacementとreplacementの手技をステップアップガイドに沿って紹介する。
＜上部領域＞上部領域は立位で乳頭乳輪（NAC）の偏位がなければ整容性は比較的良好となる。したがって、特にfatty breastでは腫瘍直上皮膚を放射状に切除し、部分切除後、大胸筋前面を剥離するのみのシンプルな手技を当科では第一選択としている（乳癌の臨床27:649-53,2012）。一方、dense breastでは比較的広範な授動を行い（Plastic Surgery Int 359842,2011）、皮切はvolume displacement ステップ1の目立たない切開とし、NAC偏位が起こりそうな症例ではvolume displacement ステップ2-1のNAC-recentralizationの手技を用いている。
＜下部領域＞下部領域はボリュームが乳房の形を作っているので、ボリュームを適切に補わないと整容性を保つことが難しい。当科では比較的容易に施行できるvolume replacement ステップ1のabdominal advancement flap(AAF)を主に行なっている。AAFは、乳房下溝（IMF）より尾側の上腹部の皮膚・皮下組織を引きあげ胸壁に固定し、新しいIMFをつくることで、腹部の組織を乳房のボリュームとして利用する前進皮弁である（形成外科63:15-23,2020）。また、新しいIMFにかけた糸を、胸壁に固定するのではなく切除した欠損部頭側の残存乳腺と縫合することで、IMF形成と共に欠損部の充填を行うmodified AAFも行なっている。なお、切除量が大きい場合はAAFにvolume displacementステップ2-1のNAC-recentralizationを併用している（Breast Cancer23:932-8,2016）。いずれも乳腺外科医のみで施行できる比較的シンプルな手技であり、かつ整容性向上に役立つ。

JS2-8
乳房温存手術：Rotation flapを軸に据えたvolume displacement & replacement technique

大阪大学大学院　医学系研究科　乳腺内分泌外科
三宅　智博、阿部　かおり、増永　奈苗、吉波　哲大、塚部　昌美、草田　義昭、多根井　智紀、下田　雅史、島津　研三

乳癌の整容性と根治性とを両立するOncoplastic breast surgeryは、まず乳房温存手術時の整容性を高めるための概念として、ドイツの乳腺外科医Werner Audretschが1990年代に発表した。そして、将来自家組織を用いた乳房／胸壁再建が必要となる事態に備えて、最も優れた自家組織の一つである広背筋皮弁を温存するため、世界中で様々なvolume displacement & replacement techniqueが開発された。本セッションで発表するBurow's triangleを併用したRotation flapは、海外で用いられる簡便なvolume displacement techniqueの一つであり、乳房C領域以外の乳癌に対して演者は好んで用いている。Rotation flapのデザインは、腫瘤直上と腋窩にそれぞれの底辺が同じ長さとなるように二等辺三角形を描き、その2つの三角形の底辺を線で結ぶことで完成する。しかしながら、腫瘤が乳頭近傍に位置するため従来のデザインではRotation flapを行うことができない場面に遭遇し、演者は乳頭乳輪位置修正術を併用したkey-hole designによるRotation flapを報告した（J Plast Reconstr Aesthet Surg. 2021 Jul;74(7):1629-1632.）。さらに近年、ACOSOG Z-0011試験の結果に基づき、cT1-2N0乳癌に対して乳房温存手術を選択すれば、たとえセンチネルリンパ節に転移を認めたとしても、整容性とQOLをともに低下させる腋窩リンパ節郭清を省略できる可能性が高くなることから、比較的腫瘤径の大きな乳癌に対しても乳房温存手術を選択する臨床的意義が大きくなっている。このような背景の中で、乳房サイズに対して乳腺切除量が多く、Rotation flapのみではvolumeが不足する場面に遭遇したことをきっかけに、Rotation flapに乳房下部の有茎皮弁（Thoraco-epigastric flap）を加えたcombination flapを用いたvolume displacement & replacementに取り組んでいる（論文未発表）。本発表では、我々の取り組みを動画中心に報告する。

JS1

乳がん検診の精密検査実施機関基準（2022年版）解説

日本乳癌学会　検診関連委員会
植松　孝悦

乳がん検診により精密検査が必要とされた女性が精密検査実施機関における的確な診断を通じ乳がんの早期発見と適切な治療が保証されることと、関連機関が乳がん検診精度向上のための情報を共有することを目的として、日本乳癌学会と日本乳癌検診学会の共同で作成する乳がん検診の精密検査実施機関基準が本年度に改正されることになりましたので、その要旨とポイントについて解説します。
本基準は、乳がん検診の精度管理の一環として、都道府県の生活習慣病検診等管理指導協議会、地域の乳がん検診精度管理委員会等による精密検査実施機関の認定基準の目安として使用されることを想定しています。また、職域における乳がん検診をはじめとする任意型乳がん検診においてもこの基準を活用することを推奨します。

日本乳癌学会・日本癌学会　合同シンポジウム

基礎研究から新しい臨床医学を切り拓く　Pioneering New Clinical Medicine from Basic Research

JS4-1
がん細胞の増殖と運動性の制御におけるTGF-βシグナルの役割

東京医科歯科大学　医歯学総合研究科　病態生化学分野
渡部　徹郎

乳がんなどの様々な上皮がんの微小環境中に豊富に存在するトランスフォーミング増殖因子（TGF-β）は上皮間葉移行（EMT）誘導を介した運動能亢進という「がん促進作用」と細胞周期をG1期に停止させることによる増殖抑制という「がん抑制作用」を有するが、その関連性については未解明であった。そこで細胞周期をモニタリングできるFucciシステムを用いてG1期に移行した増殖が低下した細胞とS/G2/M期に存在する増殖している細胞をFACSで分取して運動性試験とRNA sequencingを行ったところ、TGF-βにより増殖が停止した細胞の運動性が高く、EMTが誘導されていることを見出した。この細胞レベルでの検討は、動物実験でも確認されており、TGF-βにより増殖能が低下した細胞の運動・転移能が上昇するというこれまでのがん生物学におけるパラダイムを大きく変える知見が得られている。さらに、single-cell RNA sequencingの解析により、TGF-βにより誘導されるEMTには従来報告されていたHMGA2転写因子発現を介するものに加えて、細胞周期がG1期に停止した細胞を形成する新たな経路が存在することを見出した。この現象の機序を解明するため、TGF-βによりG1期の細胞において発現が上昇する因子としてケラチン結合タンパク質（KAP）ファミリーのメンバーを同定し、このKAPがこの新たなEMT経路を誘導することが示された。同定されたKAPの機能に関する報告はないが、頭頸部がん患者の予後不良因子であり、がん細胞において発現させると増殖を抑制し、運動能を亢進することから、TGF-βの２つの作用を制御する実行因子であることが示された。さらに本KAP遺伝子を欠損させた口腔がん細胞は、マウスへの同所移植モデルにおいてリンパ節転移が低下し、EMTの逆転現象であるMETが生じることから、本KAPが口腔がん細胞の増殖を抑制しつつ、EMT誘導を介して運動・転移能を亢進する新規因子であり、治療標的として有望であることが示された。

JS4-2
単一細胞オミックス解析による乳癌の多様性の理解

がん研究会　がん研究所　がんエピゲノムプロジェクト
丸山　玲緒

癌は『均一なクローン細胞の集団』ではなく、癌細胞・リンパ球・好中球・繊維芽細胞・内皮細胞といった多様な細胞から構成されるいわば『細胞社会』である。癌細胞やそれを取り囲む正常細胞は細胞毎に少しずつ個性が異なる。癌細胞同士あるいは癌細胞と正常細胞との間では様々な会話が交わされており、免疫細胞と癌細胞との間では常に攻防が繰り広げられている。このような各細胞の個性とその相互作用の総和が各々の癌の病態を規定し、患者間の病態の多様性を生み出していると考えられるようになってきた。
近年のオミックス解析技術や単一細胞解析技術の急速な発達に伴い、乳癌の臨床検体を用いた単一細胞オミックス解析も盛んに行われており、癌細胞の多様性や免疫細胞・線維芽細胞の役割に関する様々な知見が集積してきている。がん研究会においても、有明病院と研究所が一体となってリバースTR研究を推進する「場」として『NEXT-Gankenプログラム』を立ち上げ、症例の選択・検体の処理からオルガノイド培養や単一細胞オミックス解析までを、シームレスに実施できる体制を構築してきた。現在は、乳癌細胞の多様性・不均一性をエピゲノムの視点から記述することを試みている。
本講演では、乳癌領域における単一細胞オミックス解析研究の現状や課題、今後の展望について、自験例も交えて簡単にご紹介したい。

JS4-3
ノンコーディングRNAが制御する高次生命現象とがん進展

公益財団法人がん研究会がん研究所　がん生物部
斉藤　典子

エストロゲン受容体(ER)陽性乳がんは、内分泌療法が効果的だが、高い頻度で再発することが問題である。また再発乳がん患者にエストロゲンを投与するエストロゲン療法は古くから知られているものの、分子メカニズムが不明で敬遠されることもある。
細胞核内においてゲノムDNAは何層にも折りたたまれており、ヌクレオソームやクロマチンループ、トポロジカルアソシエーティングドメイン（TAD）などの高次構造を形成している。この複雑なゲノムの立体構造は遺伝子の転写調節に関わり、ヒストン修飾や核内ノンコーディングRNA（ncRNA）などのエピジェネティックな因子と密接に関連している。
我々は、ER陽性乳がんであるMCF7細胞、内分泌療法耐性モデルLTED細胞、さらに臨床検体の解析により、ncRNAによる乳がんの再発制御メカニズムの解明を行っている。再発乳がん細胞の核内ではエレノアncRNAが過剰発現し、ER遺伝子座（ESR1）の周辺にクラウドを形成し、転写を活性化することを見出した。エストロゲンおよびレスベラトロールなどのエストロゲン様化合物は、エレノアを阻害し、LTED細胞の増殖を抑制した。さらに、エレノアの発現は、ESR1 と他の 3 つの乳がん関連遺伝子を含む エレノア TAD と呼ばれる0.7Mbにわたる大きなクロマチンドメインを規定していることを明らかにした。エレノアを阻害すると、このTAD内の遺伝子はすべて抑制されることから、協調的な転写制御に寄与していることが明らかになった。
また、ゲノム上では42.9 Mbも 離れた細胞増殖に関わる遺伝子（ESR1）とアポトーシスに関わる遺伝子（FOXO3）が、エレノアにより、核内の３次元空間では相互作用し、どちらも転写活性であることがわかった。エレノアを阻害するとこの相互作用が弱まり、ESR1の発現は抑制されるが、FOXO3は活性を保ったままであった。その結果、2つの遺伝子のバランスが崩れ、LTED細胞ではアポトーシスが促進された。これらにより、エレノアが３次元ゲノム構造形成において役割を持ち、細胞増殖とアポトーシスの平衡を保っていると示唆された。エレノアを標的にすることで、再発乳がんでアポトーシスを誘導できることから、新たな治療開発の可能性を示している。

ディベートセッション

ホルモン陽性 HER2 陰性乳癌の術後治療に関して

DS-1

術後再発ハイリスク症例に対するアベマシクリブの上乗せについて～内分泌療法単独の立場から～

国立がん研究センター中央病院腫瘍内科
齋藤　亜由美、日比野　幸子

早期乳がんの術後薬物療法は、潜在的な微小転移を制御する目的で行われる。ホルモン陽性HER2陰性乳がんはエストロゲン依存性に増殖することが知られており、術後補助内分泌療法の有効性が複数の臨床試験に基づいて確立されている。2021年にmonarchE試験で術後再発ハイリスクのホルモン陽性HER2陰性乳癌においてアベマシクリブと内分泌療法併用が内分泌療法単独と比較して3年無浸潤疾患生存期間の延長が証明され、早期乳癌でも使用が可能となった。しかしながら、実臨床で患者に使用する際には、臨床試験の患者背景や効果、毒性を吟味するだけでなく、目の前の患者の病状と取り巻く環境、意向を踏まえて最適な治療法を総合的に考える必要がある。今回のディベートにおいては72歳女性・ホルモン受容体陽性HER2陰性乳がんの症例に対する術後内分泌療法としてアベマシクリブの上乗せを検討するが、我々は内分泌療法単剤を推奨する立場である。monarchE試験では全体集団でアベマシクリブ併用により無浸潤性乳癌再発期間の延長が示されているものの、本当に本症例に対して使用すべきかだろうか。内分泌単独を推奨する立場として当日議論をしたい。

DS-2

術後ハイリスクluminal乳癌に対してはアベマシクリブを追加すべきである

[1]愛知県がんセンター　乳腺科、[2]名古屋大学　乳腺・内分泌外科
能澤　一樹[1]、岩瀬　まどか[2]

ホルモン受容体陽性乳癌の治療は、これまで内分泌療法がその中心を担ってきた。内分泌療法は再発予防効果や生存延長効果とともに、化学療法と比較して毒性が低いことからも今日まで広く使用されている。一方で、サイクリン依存性キナーゼ (CDK) 4/6阻害薬は、ホルモン受容体陽性Human epidermal growth factor receptor 2 (HER2) 陰性転移再発乳癌を対象とした第III相試験で内分泌療法と併用することで無増悪生存期間の有意な延長を認め、標準治療の一つとなった。

近年、CDK4/6阻害薬は早期乳癌でも臨床試験の結果が報告されており、その代表格がmonarchE試験である。本試験は、ホルモン受容体陽性HER2陰性の、ハイリスク早期乳癌に対して術後アベマシクリブ上乗せの有効性を検証した第III相試験である。中間解析の結果、主要評価項目である無浸潤疾患生存期間においてアベマシクリブ併用群で有意な延長を認めたことから、本邦で2021年12月24日にアベマシクリブの適応拡大が認められている。本邦での適応は、下記の通りである。「ホルモン受容体陽性HER2陰性で、再発高リスク乳癌における術後薬物療法」再発高リスクの定義は以下①又は②のいずれかの基準に該当すること；①同側腋窩リンパ節の4 個以上で転移陽性、②同側腋窩リンパ節の1 ～ 3個で転移陽性、かつ原発腫瘍径5cm 以上又は組織学的グレード3である。

本症例は、本邦での適応にまさに合致していることから、今回我々は、ホルモン受容体陽性HER2陰性乳癌術後の症例についてアベマシクリブを追加する立場から議論をしたい。

MTE1

Good and bad of being an academic breast surgeon in the US

Roswell Park Comprehensive Cancer Center University at Buffalo Jacobs School of Medicine and Biomedical Sciences, the State University of New York, USA / Tokyo Medical University / Yokohama City University / Niigata University / Fukushima Medical University

Kazuaki Takabe

I was born and raised in Japan, graduated Niigata University Medical School in 1992, and Yokohama City University Graduate School in 1999. I moved to the US in 1997 to study basic research at the Salk Institute in California, where I did my General Surgery Residency at University of California San Diego until 2006 and completed my Surgical Oncology Fellowship at Virginia Commonwealth University in 2008. I was awarded T32 NIH grant during my fellowship, K12 grant for my Assistant professorship, and R01 grant for associate professorship at Virginia Commonwealth University. I am currently a Professor, Alfiero Foundation Chair, Clinical Chief of Breast Surgery at Roswell Park Comprehensive Cancer Center where I also serve as Breast Service Line leader as well as a Professor of Surgery at State University of New York Buffalo.

Clearly, there is no difference by the country we practice in terms of taking care of our patients. In my opinion, the difference is the system we work in. May be the biggest difference is that there is no “seniority system” known as Nenko-jyoretsu in the US, and each faculty are highly individualized. How many years you served the institution is irrelevant, but your amount and quality of your achievements do matter. It is very common that you need to move to another institution to get promoted. Traditionally, a physician who are productive in clinics, in research and in teaching are known as “triple threat” and thought to be a criterion to be successful; however, it is becoming increasingly difficult to achieve all three in high level these days. Nevertheless, high achievement in scholarship is imperative to advance your career in academics, which often means NIH grant funding. To many, publication is a prerequisite for grant application. To this end, how we see and deal with research may be very different by the country. During this session, I would like to discuss the motivation and good and bad of being an academic breast surgeon in the USA.

Meet the Expert 2

MTE2-1

Career path, work-life balance and, meaning of clinical practice in the North America; Together with some advice to Japanese surgeons

JGH Segal Cancer Centre, McGill University Medical School, Montreal, QC, Canada

Stephanie M Wong

This talk will review and explore one's career path in general surgery and academic research towards a focus on breast oncology. We will explore breast surgical oncology fellowship training programs and discuss challenges in establishing one's practice as an early career researcher and breast surgeon in North America.

A day in the life of an academic breast surgeon will be reviewed, and issues related to mentorship, nurturing a collaborative work environment, and work-life balance will be discussed.

MTE2-2

Career path, work-life balance, and meaning of clinical practice in the United States.

Division of Breast, Department of Surgery, College of Medicine, University of Ulsan, Asan Medical Center, Korea

Hee Jeong Kim

I had a chance to visit the hospital at Dana-Farber Cancer Institute (DFIC) and the Memorial Sloan Kettering Cancer Center for a month when I was the clinical instructor. Even with the short observation program, I was able to observe and see the young women's program of Dr.Partridge (Founder of young women's study) with breast cancer in DFCI.

When I returned to Korea, I suggested a young women's multidisciplinary clinic at our hospital with surgical/medical oncologists and gynecologic doctors who specialized in infertility. In 2017, I had another chance to participate further in my research through the sabbatical periods. I wanted to go to DFCI for young women's studies.

During my periods of visiting doctors in DFCI, I suggested surgical study in young women's cohort study and conducted it as sub PI. This research was chosen as an oral presentation at San Antonio Breast Conference in 2018 and published in Annals of surgery.

After my sabbatical period, I returned to Korea in 2019. I applied for the grant regarding the prospective study of multidisciplinary shared decision-making study of fertility preservation in young women with breast cancer and received the grant in 2020.

In Korea, the number of newly diagnosed patients with breast cancer increased from 6234 per year in 2000, to 28049 in 2018. The number of newly diagnosed patients tripled.

A characteristic feature of Korean breast cancer is that women between the age of 40 and 49 have the highest incidence of breast cancer, which is different from breast cancer in western countries. There are barriers to fertility counseling in young women with breast cancer, and I believed that this shared decision-making study would initiate and disseminate the environment for a supportive system for young women with breast cancer. Because of this belief, I can focus and continue my research work.

My family supports my research and sometimes I share and discuss the meanings of the study together.

I also started running when I lived in Boston at DFCI in 2017. It makes me emotionally and physically healthier, and I have started to appreciate it more after starting to run. Running is something I enjoy doing and is a way of spending quality time with my family as well. I will discuss work-life balance more in the session.

MTE3

Life as an academic breast cancer oncologist – can you have it all?

Breast Oncology and Clinical Trials Education, University of California San Francisco Comprehensive Cancer Center, USA
Hope S. Rugo

I am excited to meet with Japanese oncologists about working in academic oncology focusing on breast cancer. In this session, I will briefly discuss my own career path – what led me to pursue a fellowship in hematology and oncology, and the events that led me to change my work focus from malignant hematology and bone marrow transplantation to breast cancer. I will review how I developed my own academic career in breast cancer oncology and the exciting potential areas of development that aspiring or already established oncologists could pursue. I will talk about the delicate and often difficult balance between work and family. We will then spend the majority of the time in discussion so I can hear from the audience about their own experiences and questions. I look forward to meeting you in Yokohama!

MTE4

The importance of basic research for clinicians

Department of Cancer Biology, Penn Center for Genome Integrity, Basser Center for BRCA, Perelman School of Medicine, University of Pennsylvania, Philadelphia, PA, USA.
Roger A. Greenberg

Basic cancer research is transforming clinical oncology into a molecularly driven area of medicine. Rapid translation of fundamental discoveries spanning diagnostic, prognostic, and therapeutic modalities are already impacting clinical care with the promise of precision medicine guided targeting of cancer vulnerabilities based on molecular etiology. Prominent examples include the development of PARP inhibitor for BRCA mutant cancers, and CDK4/6 inhibitors for hormone receptor positive metastatic breast cancer. Continued progress in bridging the gap between basic science and clinical oncology will be necessary to fully realize the goal of more efficacious and less toxic cancer treatment. The next generation of treatments will require deeper understanding of how and when these modalities work, and effective strategies to overcome resistance mechanisms. This will require a deeper understanding of cancer cell intrinsic signaling mechanisms that are essential for tumor growth, as well as how such events orchestrate the tumor immune microenvironment.

This presentation and subsequent discussion will describe the importance of basic research for breast cancer physicians. Specific examples will be presented on recent basic science discoveries that have been translated, along with perspectives on my own experiences merging basic and translational breast cancer research as part of the leadership team of the Basser Center for BRCA and Penn Center for Genome Integrity at the University of Pennsylvania.

Meet the Expert　5

MTE5
基礎と臨床の融合を目指して

がん研有明病院　乳腺外科・がんゲノム医療開発部
上野　貴之

従来、基礎研究は臨床とは大きくかけはなれた実験台の上の出来事でしかなく、臨床の事象はもっと複雑で、基礎研究をすぐに応用できるものではない、と認識されてきました。しかし、昨今の薬剤の進歩やバイオマーカーの進歩は、基礎的に理解されたものが、かなりのスピード感をもって臨床に応用されている事実を示しています。我々は臨床医として、このような現状をどのように受け止め、どのように理解していけばよいでしょうか。私は研修医の時から、がんを治したい、そのためにがんを理解したい、という思いで今まで臨床や研究を行ってきました。その中で考えてきたことやわかってきたこと、わからないことなどを、皆さんと一緒にディスカッションできればと思います。

MTE6
キャリアを振り返って思うこと

国立国際医療研究センター病院　乳腺・腫瘍内科
清水　千佳子

医師になって、いつの間にか自分のなかに20年を超える歳月が流れてしまった。当時、大学を卒業すると、大学の医局に入局するのが一般的で、乳腺診療の入り口は外科であった。縁あってレジデントとなった国立がん研究センター中央病院で、はじめて乳がんの診断学と治療学を系統的に学ぶことになったが、外科レジデントとして病理、画像、外科手術を学んだことは、腫瘍内科医として大きな糧となっている。

ローテ―ション中に開発研究の末端に関わらせていただいたことで、腫瘍内科医としての道が開けた。ベッドサイドでクリニカルクエスチョンを見出し、それに対して科学的な答えはどこまで解明されていて、どこから先からは不確かなのか、もし研究を行うのだとしたらどのような研究をすればよいか、ということを考える癖が身についた。研究は妄想しているくらいのときが一番楽しく、実現するにはさまざまな苦労がある。トラスツズマブは今までに出会った最も画期的な新薬のひとつだが、その有効性に関連するバイオマーカーを探索しようと手探りで始めたトランスレーショナル研究を形にするため、大学院に進学した。自分でプロトコルを書いて集めた検体を、基礎の先生に助けていただいて測定や解析し、考察を文章にまとめる。世の中を変えるような論文ではないが、アイディアを形にする過程に多くの学びがあった。

ベッドサイドの患者との出会いが、若年がん患者の取り組みのきっかけとなった。論文で読んだ国際共同研究に、どうしても日本から参加したいと、海外の学会で主任研究者にアプローチし、日本の臨床試験団体で実施するために奔走した。思いに共感してくださる方々との好運な出会いが重なり、世界に二度と出ないだろうエビデンス作りに貢献できていることに感謝している。若年乳癌の課題に取り組む過程で、乳癌の枠を超えたさまざまな診療科、職種、業種の方々と交わることとなり、自分の世界が広がったことも有難い。

海外では、医療従事者・研究者、患者アドボカシー、行政などさまざまなステークホルダーが、たゆまぬ対話のもとに協働しており、チーム医療の次元が高く、ダイナミックで、動きが早い。それに比較して日本のチーム医療の基盤は弱く、ビジョンも明確ではない。無駄なあがきかもしれないが、残りのキャリアでは、後進の育成を通してマインドセットのギャップを少しでも埋めることができればと思う。

MTE7

Effort and Impact: Physician Career Development in the USA

Department of Breast Medical Oncology The University of Texas MD Anderson Cancer Center, USA

Naoto T. Ueno

There are multiple paths for career development for those who finished training as breast oncologists. Therefore, embracing diversity in the career path is essential. These paths can include becoming clinical investigators, basic researchers, epidemiologists, clinical practitioners, epidemiologists, industry, or governmental workers.

It is critical for junior faculty to determine their passion early in their career. And they need to decide which career path truly fits their personal/academic needs. And whether it will impact society by the purse of their profession.

The key to happiness in a career is to develop your career based on vision, not by goals. Career goals may be achievable, but you may not consistently achieve your goals. Each institution must ensure that staff does not have burnout because they are not meeting the benchmark. Developing resilience as part of career development to prevent burnout is extremely important.

One of the significant differences between the USA and Japan is how the USA healthcare and academic system provides effort support when conducting clinical trials and clinical/basic research. Any form of research activity requires effort coverage. Funding originates from pharmaceutical companies, philanthropy, or peer-reviewed funding. It is indeed a significant challenge in Japan because the effort percentage and funding source is not very clear or has discordance. Without well-defined effort and funding, Japan will continue to have a significant challenge for career development. In this talk, I will provide an overview of the root cause of why it is much more challenging to develop a career in Japan.

Meet the Expert　8

MTE8

LMU University Hospital, Munich, Germany
Nadia Harbeck

MTE9

「乳癌を診る腫瘍内科医」を目指すあなたへ ～ともに、乳癌診療、腫瘍内科、臨床研究の未来を考えよう～

がん研有明病院　乳腺内科
高野　利実

乳癌の薬物療法が進歩する中、腫瘍内科医の役割は大きくなり、期待も高まっている。しかし、まだまだ腫瘍内科医の数は十分とは言えず、全国すべての患者さんのお役に立てるようにはなっていない。今後、より適切に薬物療法を実施し、道に迷いがちな患者さんの道案内役となり、また、臨床研究を通じて世界にエビデンスを発信していくために必要なのは、「真の腫瘍内科医」である。
新専門医制度も揺れており、若手医師は不安も強いようだが、制度に翻弄されるのではなく、ビジョンを持って自らの道を進んでいくことが重要である。私自身、日本臨床腫瘍学会では専門医部会長として、腫瘍内科専門医制度にかかわり、がん研有明病院では臨床教育研修センター長として、腫瘍内科フェロー制度をスタートさせた。真の腫瘍内科医育成こそが私のライフワークであり、波の荒れている今こそが、波に乗って未来を切り拓くチャンスであると思っている。
今回のMeet the Expertでは、私の腫瘍内科医としてのビジョンをお伝えしつつ、参加者が自らの未来を切り拓けるように対話をしたい。乳癌薬物療法について、腫瘍内科医としての方向性について、新専門医制度について、臨床試験の立案について、新薬開発へのコミットについて、などなど、ともに未来を考えることを楽しみにしている。

Meet the Expert　10

MTE10
乳腺外科医の今：エキスパートオールラウンダーをめざせるか？

筑波大学　医学医療系　乳腺内分泌外科
坂東　裕子

乳癌診療を良くするため、より良い患者さんの支えとなるため、乳癌死を減らすため、医療の進歩に貢献するためなど、みなさま日々お忙しくされていらっしゃることと存じます。乳腺の診療の幅は広く、様々なことを学ぶ必要があります。それぞれの分野に特化したスペシャリストも必要ですが、環境によっては一人で多くの診療範囲をカバーしなくてはならない場合、いわゆるオールラウンダーとしての働きを求められる場合も多いのではないでしょうか。もしかしたら学び始めたばかりの人は、知っておくべきことや身につけるべきスキルの多さに圧倒されることもあるかもしれません。しかし、オールラウンダーは一人ですべてを実施しなくてはいけないわけではありませんので、安心しましょう。
患者さんにオールラウンドに対応できるようなシステムづくりが私達には求められているのだと思います。自分を知り、周りと協調して良い医療の実現を目指す、そんなコツを皆さんと考えてみたいと思います。

MTE11
Educated guess: using brain and heart

国立病院機構　九州がんセンター　乳腺科
徳永　えり子

「目の前の患者さんにとって最善の治療は何か」。
乳腺診療に携わるようになって20年以上経つが、常に最も大切に考えてきたことである。
この間に治療は大きく進歩し、乳癌の治療選択肢も、考慮すべき因子も多岐にわたり、複雑化してきた。
乳癌は学問的に非常に興味深く、診療を行う上でもやりがいのある疾患である。「目の前の患者さんにとって最善の治療は何か」を考える上では、医療者、科学者、生活者としての視点、すなわち、これまでの治療の変遷と最新のエビデンスを理解するとともに、その背景にある基礎的な知識や患者さんとのコミュニケーション力や背景にあるものを慮る能力などが必要である。第20回日本乳癌学会の「Meet the Expert」で、Prof. HJ Sennのお話を拝聴し、「乳癌の診療に必要なものは”Educated guess”であり、そのために”Using Brain and Heart”が重要である」という言葉に強い感銘を受けた。この言葉は今では私の座右の銘の一つとなっている。
本セッションでは、より良い乳癌診療を追求する上で大切と思われることに関して、皆さんとディスカッションできればと考える。

BC-PAP1　患者・市民参画プログラム　セッション 1

ガイドラインの読み解き方

BC-PAP1-1
ゼロから学ぶ「診療ガイドライン」の読み方

聖路加国際病院腫瘍内科
北野　敦子

現在、日本国内だけでも600種類以上の診療ガイドラインが刊行されています。診療ガイドラインには様々な役割がありますが、その主たる役割は、医療現場における「協働意思決定」を支援することにあります。診療ガイドラインの作成支援、評価を行っている日本医療評価機構EBM普及促進事業(以下、Minds)では、診療ガイドラインを「健康に関する重要な課題について、医療利用者と提供者の意思決定を支援するために、システマティックレビューによりエビデンス総体を評価し、益と害のバランスを勘案して、最適と考えられる推奨を提示する文書」と定義しています。Mindsでは「診療ガイドライン作成手引き」を公開しており、多くの診療ガイドラインはこの「作成手引き」に準じて作成されています。日本乳癌学会が刊行している「乳癌診療ガイドライン」も同様です。

「Minds診療ガイドライン作成手引き」は約3年毎に更新されていますが、特に「2017年版」からはシステマティックレビューを実施し、「エビデンス総体」を作成することが提唱されています。また、「推奨」に関しても「強い推奨」「弱い推奨」など、明確に示すことも提案されています。

このような診療ガイドラインは決して医療者だけが使用するものではありません。冒頭でも記したように、診療ガイドラインの目的は医療者と患者の「協働意思決定」を支援することです。すべてがんサバイバーの方がより納得してがんと向き合うために、診療ガイドラインを読める力を養うことは大切だと思います。本セミナーでは、診療ガイドラインの読み方のポイント、医療現場での活用方法に関してお話します。

BC-PAP1-2
ともに役立てたい、「患者さんのための乳がん診療ガイドライン」

国立病院機構　九州がんセンター　乳腺科
徳永　えり子

日本乳癌学会では科学的根拠に基づいたガイドラインとして「乳癌診療ガイドライン」を発刊し、定期的に改訂を重ねてきた。2018年版からは、特に医師と患者がshared decision makingする際のツールとして活用することに特に重点をおいたものとなっている。

「患者さんのための乳がん診療ガイドライン」は、医師向けに作成された「乳癌診療ガイドライン」の中に記載されている内容から，患者さんにぜひ知ってほしい内容をわかりやすく解説するとともに，患者さんに日常生活で気をつけてほしい内容などを含んでいる。「乳がん」と診断された患者さんが治療を受けるにあたり、考えなければならない要素はますます増加している。乳がん治療法の進歩により、選択肢は著明に増加し、多くの意思決定が必要になっている。乳がん患者さんは、治療を受けている「患者」であると同時に、多くの時間は家庭や職場など社会での生活者として過ごしている。それぞれの患者さんの病気の状態、年齢や合併症など身体の状態、家庭環境、経済的な状況、価値観などはそれぞれの患者さんで大きく異なるため、一人一人の患者さんにとって最善の治療は個々によって異なる。患者さんと医療者がともに情報を共有し、様々な選択肢の中から、患者さん、医療者双方が納得して決定していく過程で、「患者さんのための乳がん診療ガイドライン」を最大限活用していただきたい。

「乳癌診療ガイドライン」2022年版が発刊されたことを受け、「患者さんのための乳がん診療ガイドライン」も2023年1月発刊を目指して改定作業を進めている。患者さんにとって、できる限りわかりやすく、役に立つものにしたいという思いは、改定作業に携わっているもの全てが強く抱いているが、まだまだ改善の余地はあると考える。

本セッションでは、患者さんと医療者がともに考えていく大切さと、その際に「患者さんのための乳がん診療ガイドライン」を役立てていただきたいことをお話しし、今後さらに良いものにするためにディスカッションができれば幸いである。

BC-PAP2　患者・市民参画プログラム　セッション 2

乳がんホットトピックス：薬物治療の最前線

BC-PAP2-1
乳癌薬物療法の最新トピックス：個別化と複雑化

がん研究会有明病院　乳腺内科
尾崎　由記範

乳癌に対する薬物療法は近年ますます複雑化してきている。サブタイプ毎に新規薬物が開発され、治療成績は年々向上してきている。切除可能乳癌に対しては、臨床情報だけでなくオンコタイプDXなどの遺伝子検査を行うことで化学療法の必要性をより正確に判断することができるようになってきている。また、術前に化学療法を投与し、その治療効果に応じて術後の治療選択を行う、いわゆるレスポンスガイドの治療が可能になってきている。これらの治療戦略は、個々人のリスクに応じて治療を個別化することを目的としている。しかしながら、検査や治療選択が増えることによって治療の複雑さが増していることも事実であり、標準治療がひとつに定まらない状況も少なくない。転移再発乳癌の薬物療法としては、CDK4/6阻害薬、エンハーツに代表される新規抗体薬物複合体、免疫チェックポイント阻害薬などの開発により、その予後は徐々に改善してきている。しかし、依然として転移再発乳癌の根治は難しく、免疫関連有害事象や薬剤性肺炎など副作用マネジメントにおいての課題はまだまだ多い。こうした課題にどのように取り組んでいくべきか。こうした治療開発は本当に患者さんのためになっているのか。ホルモン受容体陽性乳癌の周術期治療、および新規抗体薬物複合体の開発状況を中心に概説し、課題や今後の展望へ向けた議論につなげたい。

BC-PAP2-2
免疫療法（乳がん治療における免疫療法について）

がん研究会有明病院　先端医療開発科
北野　滋久

近年、免疫チェックポイント阻害剤を中心にがん免疫療法は従来の外科的治療、放射線療法、がん薬物療法（従来の抗がん剤、分子標的薬）につづく新たながんの治療法として様々な癌腫で標準治療として用いられるようになりました。
PD-1やCTLA- 4などの免疫チェックポイント分子は、がん抗原を特異的に認識するリンパ球に発現し、癌に対する免疫反応を止める働きをします。免疫チェックポイント阻害剤は、このように癌に対する免疫応答を止めてしまう免疫チェックポイント分子を阻害することによって、体内のリンパ球の活性化を持続させて、がんを制御する治療方法です。すなわち、がん細胞を直接治療標的として攻撃する従来の抗がん剤や分子標的薬とは作用機序が全く異なり、患者自身の免疫系を介してがんを制御するという新しいコンセプトの治療法です。
近年、各種がんに免疫チェックポイント阻害剤が各種がんで承認され、実地臨床で幅広く用いられるようになってきました。さらなる治療効果の向上をめざして、既に承認されている免疫チェックポイント阻害剤（抗PD-(L)1抗体、抗CTLA-4抗体）を軸として各種治療法との併用する複合がん免疫療法の開発が積極的に進められています。
乳癌領域においても、進行期のトリプルネガティブ乳癌に対してチェックポイント阻害剤と化学療法と併用療法が初回治療として実地臨床で用いられるようになりました。
現在、新規がん免疫療法の臨床試験は早期試験を中心に全世界で2000種類以上行われていると推計されており、今後もがん薬物療法開発の中心を担うと期待されます。
本セミナーでは、乳がんにおけるがん免疫療法の開発状況と今後の展望について概説します。

BC-PAP2-3
がんゲノム医療（乳がん診療における遺伝子検査、コンパニオン診断～がん遺伝子パネル検査について）

国立がん研究センター中央病院　腫瘍内科
下井　辰徳

近年、がんのゲノム情報を、診断や治療に活用できるようになってきました。特に、手術後の抗がん剤治療の必要性を評価できるオンコタイプDX検査、遺伝性乳癌卵巣癌症候群の診断やオラパリブの投与が可能かどうか判断するためのBRCA遺伝子検査のような、いわゆるコンパニオン検査も存在します。このほか、海外では、いくつかの遺伝子変異を調べることで、より良い治療を選ぶことができると報告されています。一方で、数百種類の遺伝子を一括で評価する、がん遺伝子パネル検査（がんゲノムプロファイリング検査）が保険適用されて3年が経過しました。実際にがん遺伝子パネル検査は、保険適用の化学療法のなかで、標準治療とよばれる治療が終了しそうな段階で実施され、主な目的としてはその後に何らかの臨床試験に参加するために実施されます。臨床試験に参加することが、患者さんの治療選択肢を広げることになるという考え方は、欧米では古くから浸透していましたが、日本でこの考えが浸透してきたのは最近のことです。そして、がん遺伝子パネル検査の出現が一つのそういった考え方浸透のきっかけになっています。ただし、がん遺伝子パネル検査を行って、実際に臨床試験につながって参加できる人は1割程度であり、臨床試験候補が見つかる4-5割の頻度と比べると、まだまだ少ないところであります。今回のセッションでは、がんゲノム医療の概要と、今後の展開について、問題点を踏まえて解説させていただきながら、皆さんが理想とするがんゲノム医療について、ご意見を伺いたいと思っています。

BC-PAP3　患者・市民参画プログラム　セッション 3

乳がんトークセッション

BC-PAP3-1
乳がんの診断と治療：乳がんと遺伝、HBOCについて

筑波大学　医学医療系　乳腺内分泌外科
坂東　裕子

乳がんは遺伝するのでしょうか？多くの方が疑問に感じていらっしゃるのではないでしょうか。
乳がんは年々増加しており、日本では、1年間に9万人のかたが新たに乳がんを発症しています。このうち約10%は遺伝が大きく関係している「遺伝性乳がん」といわれています。そのなかでも「BRCA1」または「BRCA2」という遺伝子に「病的な変異/変化」がみられると「遺伝性乳がん卵巣がん症候群」（HBOC: Hereditary Breast and Ovarian Cancer）の診断となります。
HBOCのかたは乳がんだけでなく、将来的に卵巣がんを発症するリスクが高いことが知られています。また、若くして乳がんを発症しやすい、複数回乳がんを発症しやすい、乳がんのサブタイプに特徴があるなど、通常の乳がんとは異なる傾向があるため、乳がんの治療やその後の経過観察の方針に影響することがあります。
最近、HBOCの可能性がある乳がんや卵巣がんの方に対する遺伝子検査が保険適応となりました。今、日本でHBOCの検査がどのように行われているのか、検査の結果どのように診療がかわってくるのか、今後の課題など、みなさんとディスカッションできればと思います。

BC-PAP3-2
乳がんサバイバーシップ：リンパ浮腫

聖マリアンナ医科大学　乳腺・内分泌外科
津川　浩一郎

BC-PAP3-3
乳がんスペシャルトーク――　がん検診&ブレストアウェアネス

公益財団法人東京都予防医学協会　がん検診・診断部
坂　佳奈子

まず初めに、「正しく良い検診とは何でしょうか？」症状があるのに市の検診があるから検診を受けようというのは好ましくありません。検診はあくまでもふるい分けです。症状があるときには必ず専門医のいる病院やクリニックを受診しましょう。
無料だからといって一年間に複数回のマンモグラフィ検診を受診することは好ましくありません。また厚生労働省が規定しているよりも若年者が検診としてマンモグラフィ検診を受けることなども問題です。
良い検診とはきれいな施設で受診することでしょうか？女性スタッフがいることでしょうか？もちろん受診のしやすさ、快適さは重要です。ただし、内容が伴っていなければなりません。どんなにきれいなホテルに宿泊しても耐震構造が十分であった場合、何もなければ問題ないのですが、何かあった時には大変に後悔することになると思います。がん検診も同じです。がん検診ではそれが「精度管理」です。
精度管理されていない検診は耐震設備の整っていないホテルと同じです。精度管理の指標としては要精検率、がん発見率、陽性反応適中度などがあげられます。要精検率とは検診を受けた人の中での精密検査の指示のあった人の数です。あまりに少ないのも問題ですが、多すぎることが多々あります。その場合には不必要な精密検査が行われ、受診者の不利益になります。陽性反応適中度は精密検査の指示のあった人の中で本当に乳癌だった人の割合です。もちろん100%が良いのですがそれは困難です。しかしながら、できるだけ高い陽性反応適中度を検診従事者は目指すべきですし、受診者は良好な成績の施設で検診を受けることが重要です。
検診を定期的に受けること、自分の乳房に興味を持つことがブレストアウェアネスの理念です。自己検診という言葉ではなく、自分の体の変化に気をつけてみましょう。
2000年から50歳以上、2004年から40歳以上でマンモグラフィ検診を自治体で行うようになり20年が経過しました。2000年代は「とにかく乳がん検診を受けましょう」「受診率を向上させましょう」ということでピンクリボン運動も盛んにおこなわれてきました。2022年、検診が開始されて20年が経過しています。もうそろそろ、ただ単に乳がん検診を受けましょうと叫ぶだけの運動ではなく、正しい良い検診を受けるように考える時期ではないかと思います。

委員会企画　学術委員会

研究奨励賞受賞講演

シングルセル解析の魅力と今後の挑戦

[1]福岡赤十字病院　外科、[2]シティ・オブ・ホープ　癌生物学分野
森　瞳美[1,2]、Chen Shiuan [2]、服部　正見[1]、本山　健太郎[1]、永井　英司[1]、中房　祐司[1]

【課題】シングルセル解析を用いたER陽性乳癌における*ESR1*$^{+}$および*ESR1*$^{-}$細胞に対するエストロゲン治療の影響
【目的】内分泌療法を選択する際、必ずしもER100%陽性である必要はないが、ホルモン依存性乳癌のER^{-}細胞に関する情報はほとんどない。通常エストロゲンはERα活性化を通じてホルモン依存性乳癌の増殖を促進するが、一方でER^{+}乳癌のエストロゲン誘発性腫瘍抑制が報告されている。本研究では、エストロゲンにより刺激(SC31)または抑制(GS3)される患者由来異種移植片モデルを確立し、エストラジオール(E2) 1mgまたはプラセボ治療後の腫瘍からシングルセル解析を行い、*ESR1*$^{+}$および*ESR1*$^{-}$細胞に対するエストロゲンの影響を評価した。
【意義】エストロゲンが乳癌の退縮を誘導するメカニズムを解明し、ER陽性閉経後乳癌、AI耐性症例の中でエストロゲン治療の効果が期待できる症例を予測するバイオマーカーを特定することができれば、既存の安価な薬剤でAI耐性となった再発乳癌患者を救うことが可能となる。
【結果】2018年9月より米国カリフォルニア州City of Hopeとの共同研究として、現在進行形で取り組んでいる。SC31/GS3のERαに遺伝子変異を認めず、E2は、SC31/GS3双方でエストロゲン応答遺伝子の発現を誘導した。しかし、E2はSC31で細胞周期を促進し、GS3では抑制した。また、E2治療後、SC31でINFα/γ応答遺伝子発現が減少し、SC31/GS3双方でTNFA/NFκB関連遺伝子発現が減少した。これらの遺伝子発現変化は、同じ腫瘍内の*ESR1*$^{+}$/*ESR1*$^{-}$両細胞で見られ、*ESR1*$^{-}$細胞に対するエストロゲンの効果を世界で初めて示した。E2はGS3のみで腫瘍抑制遺伝子*IL24*を誘導し、間欠的E2治療によりGS3がエストロゲン非依存性を獲得した後は、*IL24*発現レベルが低下した。E2治療後の*IL24*$^{+}$細胞では、アポトーシス関連遺伝子発現が増加し、腫瘍増殖関連遺伝子発現が低下した。以上より、エストロゲンはER^{+}乳癌対し、異なる反応(腫瘍増殖/抑制)を誘導し、*ESR1*$^{+}$/*ESR1*$^{-}$両細胞に影響を及ぼした。本研究では、*IL24*の発現が、E2療法適応患者の選択および治療効果予測のバイオマーカーになる可能性を示唆した。現在は、Spatial transcriptomics の技術を用いて、SC31/GS3のスライド上の組織の遺伝子発現解析とシングルセル解析との比較を行っている。

班研究報告

乳癌診療におけるePROの適正化の検討

[1]川崎医科大学　乳腺甲状腺外科学、[2]昭和大学　先端がん治療研究所、
[3]関西医科大学　乳腺外科、[4]虎の門病院　臨床腫瘍科、
[5]がん研有明病院　乳腺センター、[6]長崎県島原病院　外科、
[7]東京大学大学院医学系研究科　生物統計学分野
平　成人[1]、奥山　裕美[2]、木川　雄一郎[3]、田辺　裕子[4]、原　文堅[5]、山之内　孝彰[5]、萩原　康博[7]

がん病巣・がん治療による健康への影響は、診察時に医療者により評価され、評価結果に応じて支持緩和療法、治療強度の減弱、治療方法の変更等の判断が適切に下される必要がある。しかし、患者の自覚する身体・心理的な問題を、医療者は的確に捉え切れていない、いわゆるunder-reportingが明らかにされている。近年のIoT技術の発展に伴い、医療者と患者の新しいコミニケーションツールとして様々な電子デバイスを利用したelectronic patient-reported outcome (ePRO)が開発途上であり、将来のがん診療の形態を大きく変える可能性がある。班研究ではePROの臨床導入に向け、下記の課題を解決することを目的とする。
・ePROモニタリングツールの適正化(病態に応じた項目、期間、アラート閾値等)。
・医療者・患者双方の環境整備(運用モデル、情報共有手法、個人情報保護、コンプライアンスを高める工夫等)
　これら課題解決ため、木川班員は、現在本邦で実施中の転移固形がんを対象としたePROモニタリングの有用性を検討するランダム化比較試験において、日常臨床にけるPRO評価方法の適正化(病態に応じた評価、期間、アラート閾値等)を検討している。田辺班員は、Bevacizumabによる治療を実施する転移症例を対象とし、治療関連高血圧症の管理におけるePROの有用性と妥当性検証のための観察研究を計画中である。山之内班員は、乳がん術後のサーベイランスにおけるPROデータを用い、転移再発診断契機別の生存、QALYsを前方視的に評価し、最適なフォローアップ法を検討する。奥山班員は、術後ホルモン療法治療期間中の患者に対するePROを用いたコミュニケーション支援、QOL及びコンプライアンスに与える影響を明らかにするため、補助内分泌療法施行中の患者を対象としたランダム化比較試験を進行中である。原班員は、乳癌術前薬物療法をモデルとしたePROアプリケーションの開発と前向き臨床試験によるOutcome評価を進行中である。
　このように、乳がん周術期化学療法、補助内分泌療法、転移乳がんに対する化学療法等の治療の多様なフェイズにおいてePROの有用性・妥当性検証を実施・計画中であり、将来のIoT技術による新しい患者医療者コミニケーションツールを用いたがん診療の礎となる知見が得られることが期待される。

乳癌の腫瘍内不均一性に関する臨床病理学的解析・遺伝子発現解析による原因究明とその克服を目指して

[1]国立がん研究センター中央病院　乳腺外科、[2]防衛医科大学校　病態病理学、
[3]独立行政法人国立病院機構　東京医療センター　乳腺科、
[4]国立がん研究センター中央病院　病理診断科、
[5]東京医科大学　医学総合研究所　分子細胞治療研究部門、[6]Nottingham Breast Cancer Research Centre, Division of Cancer and Stem Cells, School of Medicine, University of Nottingham、
[7]国立がん研究センター研究所　病態情報学ユニット
椎野　翔[1]、津田　均[2]、木下　貴之[3]、吉田　正行[4]、落谷　孝広[5]、Rakha Emad[6]、山本　雄介[7]、高山　伸[1]、首藤　昭彦[1]

乳癌は、主にホルモン受容体(HR)とHER2(Human epidermal growth factor receptor 2)発現の有無で治療方針が決定されるが、これら受容体発現の腫瘍内や原発巣・再発巣間等での"不均一性"が報告されている。同現象は、治療抵抗性の一因になると考えられているが、未解明な点も多く、その原因を究明していくことは臨床的に意義があると考える。我々は、これまでに臨床病理学的解析や遺伝子発現解析等を通じて"不均一性"に関する研究を行なってきた。
自施設内症例を用いて、原発巣・再発巣間の受容体発現を比較検討したところ、同一の病理医による評価において原発巣・再発巣間の受容体発現不一致がみられた。さらに再発巣におけるHR陰転化例は、HR不変例と比較して有意に予後不良であった(*Clin Breast Cancer 2016*)。同様の検討をメタアナリシスでも実施したところ、やはり再発巣におけるHR 陰転化例はHR不変例と比較して予後不良であることが一貫して見出された。さらに興味深いことに再発巣におけるHR陽転化例は予後良好の傾向であった(*Breast Cancer Res and Treat 2022*)。
また、マイクロRNA(miRNA)の一部は、乳癌幹細胞との関与が報告されている。乳癌幹細胞は"不均一性"の形成に重要と考えられていることから、原発巣・再発巣間のmiRNA発現比較を試みた。再発巣におけるHR陰転化例において、ある種のmiRNAが、HR不変例と比較して有意に低値であることが確認された(*第27回日本乳癌学会学術総会 2019*)。一方、血液中のmiRNAは、乳癌の腋窩リンパ節転移を予測するバイオマーカーとなり得る可能性があり(*Clin Cancer Res 2019*)、体液診断としての臨床応用が期待されている。
近年では、シングル細胞遺伝子発現解析を用いた腫瘍内不均一性の研究に努めている。自施設内症例で実施されたシングル細胞遺伝子発現解析結果において、乳癌関連遺伝子発現が腫瘍内で不均一に分布していた(*第80回日本癌学会学術総会2021*)。さらに、自施設症例と公共データベースに登録されている症例を統合した大規模な乳癌シングル細胞遺伝子発現解析プラットフォームを作成し、サブタイプ別の腫瘍内不均一性に関する解析を実施中である。

第26回乳癌学会班研究「乳房再建の安全性と予後に関する研究」報告

[1]岡山大学病院　乳腺・内分泌外科、[2]慈恵医科大学、[3]滋賀県立総合病院、
[4]東京医科歯科大学、[5]三重大学、[6]広島大学病院、[7]東海大学、
[8]第26回乳癌学会班研究班員
枝園　忠彦[1]、野木　裕子[2]、山内　智香子[3]、森　弘樹[4]、石飛　真人[5]、笹田　伸介[6]、荻谷　朗子[8]、近藤　直人[8]、志茂　彩華[8]、寺田　かおり[8]、雑賀　美帆[8]、関　大仁[8]、名倉　直美[8]、櫻井　照久[8]、成井　一隆[8]、新倉　直樹[7]

背景)乳房再建術は近年乳がん診療における標準的治療のひとつとなり、遺伝性乳癌の検査の普及と再建方法の開発により需要は増加している。しかし、本邦における乳房再建術の安全性や乳房再建術を受けた患者の予後に関してはいまだ議論の余地がある。今回我々は第26回乳癌学会班研究として「乳房再建の安全性と予後に関する研究」を行い、日本における乳房再建術の現状と問題点をアンケートおよび後ろ向きに集積した症例を解析することで検討した。
検討①日本における乳房再建の実態のアンケート調査
結果：429施設より回答が得られ、乳房再建を提供している施設は73%(自家組織再建75%、遊離皮弁による乳房再建48%)であった。乳房再建を行うことで、化学療法は「変更なし」と回答した施設が多かったのに対し、放射線療法は15%が「変更する」として影響がみられた。
検討②乳房再建症例の多施設後ろ向き検討による局所再発のリスク因子の検討
結果：12施設で2008年から2016年に乳房一次再建術が施行された4726例のデータを集積し検討を行った。Cox比例ハザードモデル解析により閉経前、乳房術式(NSM>SSM>Bt)、pT(T3>T2>T1>Tis)、皮膚側または乳頭側断端の露出、放射線療法なしが局所再発に関連した因子であった。
そのほか、このデータから「乳房再建が術後補助療法に与える影響」「再建後局所再発後の予後因子」に関して解析中である。さらに、「乳頭温存乳房切除術後の乳房再建における乳頭の位置偏位」「乳頭温存乳房切除術後の知覚」に関する検討も行っている。

委員会企画　国際委員会

国際委員会報告およびJBCS Young Investigator Grant for SABCS 2021 受賞式ならびに受賞講演

Establishment of novel BRCA1ness score to quantify BRCAness in breast cancer

[1]ロズウェルパーク癌研究所、[2]横浜市立大学附属病院、[3]東京医科大学
押　正徳[2]、Rongrong Wu[1]、Li Yan[1]、Akimitsu Yamada[2]、
Takashi Ishikawa[3]、Itaru Endo[2]、Kazuaki Takabe[1]

BRCAness is a generic term used to describe characteristic features of homologous recombination deficiency (HRD) caused by mutations is BRCA1 or BRCA2 genes. Although clinical genetic testing has increased the detection of mutations of BRCA1 and BRCA2, we speculated that there may be a difference in cancer biology by the degree of BRCAness. To address this question, we sought to develop a means to estimate the amount of BRCAness using a score consists of BRCA1-mutation-related genes. Thirty-four BRCA1-mutation related genes were selected by high AUC levels in ROC curve between BRCA1 mutation and wildtype breast cancer, consistently in two large breast cancer cohorts. The score was established by using gene set variation analysis algorithm on 34 genes. The score highly correlated with DNA repair and HRD score, and high score was associated with highest rate of BRCA1 mutation (AUC = 0.735 and 0.709, respectively) compared to the other scores that represent BRCAness; DNA repair, HRD, and gene expressions of BRCA1, BRCA2, and MKI67 in both cohorts. High score was significantly associated with high mutation load and intratumoral heterogeneity. High score tumor enriched not only DNA repair, but also five cell proliferation-related gene sets in Hallmark collection. Breast cancers with high score were significantly associated with higher infiltration of anti-cancerous immune cells and higher cytolytic activity. Not all breast cancer cell lines with BRCA-mutation showed high score and the other cells in TME were contributing to the score. The BRCAness score was the highest in TNBC among subtypes consistently in both cohorts. Finally, BRCAness was significantly associated with response to chemotherapy in both TNBC and ER+/HER2- breast cancer in GSE25066 cohort. In conclusion, we established a novel BRCAness score using mRNA expression of BRCA-mutation-related genes, and found that it associates with DNA repair and drug response.

Eribulin treatment for hormone receptor positive breast cancer cells with resistant to endocrine therapy promotes re-expression of estrogen receptor

大阪公立大学　乳腺外科
後藤　航、柏木　伸一郎、孝橋　里花、藪本　明路、高田　晃次、田内　幸枝、
森崎　珠実、高島　勉

Background: The development of resistance to endocrine therapy appears to have become a major clinical problem of hormone receptor (HR) positive breast cancer. Drug resistance is associated with changes of the tumor microenvironment due to tumor hypoxia. Eribulin has some unique anticancer effects in breast cancer cells, such as improvement of tumor perfusion and hypoxia. In this study, we investigated the effect of eribulin for endocrine therapy resistant breast cancer.
Materials and Methods: We established hypoxia resistant HR positive/human epithelial growth receptor 2 (HER2) negative breast cancer cell lines. Parental and hypoxia resistant cell lines were treated with eribulin and/or tamoxifen, followed by estrogen receptor (ER), epithelial-mesenchymal transition and hypoxia related gene and protein expression changes in each surviving cells. For the *in vivo* experiment, we produced subcutaneous xenografts of these cell lines. We treated these tumors with eribulin and/or tamoxifen and analyzed their growth activity and protein expression by immunohistochemical study.
Results: Hypoxia resistant cell lines significantly decreased the expression of epithelial and ER related markers, and exhibited a higher level of resistance to tamoxifen treatment. On the other hand, eribulin treatment for hypoxia resistant cell lines increased epithelial and ER related gene and protein expressions, and enhanced the anticancer effect of tamoxifen. In *in vivo* xenograft models, eribulin treatment for hypoxia resistant tumor with resistance to tamoxifen induced re-expression of ER. Also, hypoxia resistant tumor after administration of eribulin became effective with tamoxifen treatment.
Conclusions: Eribulin improve the tumor microenvironment changed by hypoxia, and induce re-expression of ER in hypoxia resistant breast cancer cells. Eribulin treatment for HR positive breast cancer with resistance to endocrine therapy makes possibility of re-administration of endocrine therapy.

Clinical impact of tumor infiltrating lymphocytes and neutrophil-lymphocyte ratio in estrogen receptor-positive/HER2-negative breast cancer patients with high 21-gene signature recurrence scores

[1]兵庫医科大学　乳腺・内分泌外科、[2]兵庫医科大学　病理診断科
金岡　遥[1]、永橋　昌幸[1]、石川　恵理[2]、文　亜也子[1]、福井　玲子[1]、
尾澤　宏美[1]、藤本　由希枝[1]、樋口　智子[1]、名取　恵子[1]、今村　美智子[1]、
高塚　雄一[1]、三好　康雄[1]

Background: Although chemotherapy improves the prognosis of estrogen receptor-positive (ER+)/HER2-negative breast cancer patients with high recurrence score (RS) on the 21-gene signature assay, there is a subgroup of these patients who relapse after chemotherapy. The aim of this study was to identify clinical factors that might predict relapse in the high-RS patients. To this end, we focused on tumor infiltrating lymphocytes (TILs) and neutrophil-lymphocyte ratio (NLR) in peripheral blood, and whether these factors are useful in predicting prognosis.
Methods: A retrospective analysis of 48 patients who had the 21-gene signature assay performed postoperatively in our institute was performed. Of the 48 patients, 38 were in the low-RS group (1-25), and 10 were in the high-RS group (≧ 26). The cutoff values for TILs and NLR were set to 10% and 2.72, respectively, and the correlations with disease-free survival (DFS) were examined.
Results: During the follow-up period (median, 1614 days), six out of 48 patients had distant metastases. Of these, four were in the low-RS and two were in the high-RS group. There was a significant correlation between TILs and RS (median and range of RS, 17.5, 6-47, for TILs-low; and 24, 15-66, for TILs-high; p=0.0015), and TILs were higher in the high-RS group than in others. There was no correlation between NLR and RS (p=0.4410). In the RS-high patients, DFS was significantly (p=0.0431) shorter in TILs-low subgroup than in TILs-high subgroup. In the high-RS group, none of six patients with high TILs relapsed, and two of four patients with low TILs relapsed.
Conclusions: A subgroup of high-RS ER+/HER2− breast cancer patients with low TILs may have a poorer prognosis. TILs are known to correlate with the effect of chemotherapy, and chemotherapy may be less effective in the low-TILs group, even with high-RS scores. TILs may be useful in determining the need for additional treatment in the high-RS group.

放射線誘発性血管肉腫：日本におけるIndividual participant meta-analysis

[1]聖路加国際病院　乳腺外科、[2]聖路加国際大学　公衆衛生大学院、
[3]聖路加国際病院　病理診断科、[4]聖路加国際病院　放射線科
竹原　侑里[1]、松田　直子[1]、小林　大輝[2]、吉田　敦[1]、竹井　淳子[1]、
鹿股　直樹[3]、角田　博子[4]、山内　英子[1]、林　直輝[1]

Background: Radiation-induced angiosarcoma (RIAS) of the breast is a very rare and poor prognostic disease. According to previous studies, the efficacy of chemotherapy for RIAS is still controversial. We aimed to assess the prognosis of RIAS and the prognostic impact of chemotherapy in Japanese patients.Methods: We obtained 36 patients data from thirty-one published case series and 3 patients from our database. Clinicopathological data including age at diagnosis of RIAS, surgery for RIAS, use of chemotherapy, and clinical information on primary breast cancer were collected. We assessed disease-free survival (DFS), distant disease-free survival (DDFS), and overall survival (OS) using Kaplan-Meier survival curves and log rank test. With Cox proportional hazards analysis, we identified the variables significantly linked to prognosis.
Results: The median age at diagnosis of RIAS was 73 years (range, 32?89 years). A median follow-up period was 22 months (range, 4-84 months). Thirty-six patients (92.3%) underwent surgery. Chemotherapy was administered to 13 patients (36.1%), and all the patients had received taxane-based chemotherapy. The median DFS period was 14 months (range 1-75 months), and the median OS period was 22 months (range, 4-84 months). There was no significant difference in the characteristics between patients with or without chemotherapy. DFS was significantly longer for patients who received chemotherapy than for those without pre- or postoperative chemotherapy (9 vs 12 months, p=0.037) and DDFS tended to be prolonged by adding chemotherapy (p=0.09). However, chemotherapy did not improved OS (p=0.878). In multivariate analysis, age ? 70 years was an independent poor prognostic factor of DFS. A lack of chemotherapy showed a trend to be associated with worse DFS.
Conclusions: Chemotherapy might reduce the recurrence rate of RIAS in Japanese patients but did not improve OS. Further data is needed to confirm the efficacy and proper regimen of chemotherapy.

乳癌細胞株での骨芽細胞分化試薬による胎盤型アルカリホファターゼを介した石灰化誘導

[1]東京慈恵会医科大学　外科学講座、[2]東京慈恵会医科大学　基盤研究施設
伏見　淳[1,2]、武山　浩[1]、立花　利公[2]、馬目　佳信[2]

【背景・目的】マンモグラフィは乳癌の早期発見のために欠かすことのできない画像検査である。一方で、石灰化の増加は癌の進行と相関すると考えられているものの、実際には、乳房石灰化が、どのような機序で生成されているかは分かっていない。本研究では、ヒト乳癌細胞株において、骨芽細胞分化試薬で石灰化が生じるか、またその石灰化に関連する因子は何かを明らかにすることを目的とした。
【方法】ヒト乳癌細胞株MDA-MB-231を骨芽細胞分化試薬とともに培養することで、石灰化生成を促し、マイクロアレイ解析、RNA干渉を用いて、その石灰化生成の機序を探索した。
【結果】MDA-MB-231において骨芽細胞分化試薬とともに培養することで、アルカリホスファターゼ酵素活性が増加し、石灰化が生成された。マイクロアレイ解析から、骨芽細胞分化試薬を使用すると、PI3K-Aktシグナル伝達経路および胎盤型アルカリホスファターゼの発現に有意に増加することが分かった。RNA干渉を用いて、胎盤型アルカリホスファターゼの発現を抑制することで、石灰化生成およびアルカリホスファターゼ酵素活性が抑えられた。PI3K-Aktシグナル伝達経路の阻害は、リン酸化c-Junおよび胎盤アルカリホスファターゼを抑制し、石灰化の生成を阻害した。
【結論】乳癌細胞が胎盤型アルカリホスファターゼ発現を介してアルカリホスファターゼ酵素活性を獲得し、乳癌の石灰化生成がPI3K-Aktシグナル伝達経路と関連していた。今後、乳癌の石灰化生成の機序がさらに明らかになることで、それがマンモグラフィの診断精度向上の一助になると期待できる。



A cross-sectional study to investigate association between oncoplastic techniques and patient satisfaction who received breast-conserving surgery

[1]相良病院　乳腺甲状腺外科、[2]相良病院　形成外科、[3]鹿児島大学　医歯学総合研究科　健康科学専攻　社会・行動医学講座
満枝　怜子[1]、玄　安理[1]、藤木　義敬[1]、権藤　なおみ[1]、佐藤　睦[1]、川野　純子[1]、國仲　弘一[1]、金光　秀一[1]、寺岡　恵[1]、松山　義人[1]、馬場　信一[1]、野元　清子[2]、Robert Sloan[3]、相良　安昭[1]

Introduction:
Optimal cosmetic results after breast-conserving surgery (BCS) improve patient satisfaction. The suture scaffold technique (SST) is a breast reconstruction technique that all breast surgeons can perform without any extensive training in plastic surgery. We aimed to investigate patient satisfaction after BCS and compare blood loss and operative duration between the SST, breast glandular flap technique (BGF), and no oncoplastic technique (NOT).
Methods:
This was a prospective, single-center, cross sectional study. The BREAST-Q™ was used to survey the patients, and the raw sum scale scores of the BREAST-Q™ were converted into BREAST-Q scores.
Results:
Overall, we identified 421 eligible patients. In the univariable model, the BGF and the SST had higher BREAST-Q scores than the NOT, while in the multivariable model, the SST had significantly higher BREAST-Q scores than the NOT (ß = 7.3, 95% confidence interval [CI] 0.9–13.7; p = 0.02). Blood loss was significantly less with the SST compared with the BGF (ß = -4.4, 95% CI -7.3 to -1.4), and there was no difference in operative duration between the methods.
Conclusions:
Patient satisfaction with the SST was higher than with the NOT and was similar to the BGF. The SST is an oncoplastic technique that all breast surgeons can perform and which requires comparable blood loss and operative duration in the NOT.

一般セッション
抄　録

厳選口演

OS1-1

T-DXd vs T-DM1 in patients with HER2+ mBC: results of the randomized phase 3 study DESTINY-Breast03

[1]Kanagawa Cancer Center, Kanagawa, Japan、[2]University of California, Los Angeles, Jonsson Comprehensive Cancer Center, Los Angeles, CA, USA、[3]Asan Medical Center, University of Ulsan College of Medicine, Seoul, Republic of Korea、[4]National Cheng Kung University Hospital, Tainan, Taiwan、[5]Seoul National University Hospital, Seoul, Republic of Korea、[6]Sarah Cannon Research Institute/Tennessee Oncology, Nashville, TN, USA、[7]University of Milan, Milan, Italy、[8]European Institute of Oncology, IRCCS, University of Milano, Milano, Italy、[9]Chinese Academy of Medical Sciences Cancer Hospital, Beijing, China、[10]Daiichi Sankyo, Inc., Basking Ridge, NJ, USA、[11]International Breast Cancer Center (IBCC), Quiron Group, Barcelona, Spain、[12]Medica Scientia Innovation Research (MedSIR), Valencia, Spain、[13]Vall d'Hebron Institute of Oncology (VHIO), Barcelona, Spain、[14]Aichi Cancer Center Hospital, Aichi, Japan

Toshinari Yamashita[1]、Sara A. Hurvitz[2]、Sung-Bae Kim[3]、Wei-Pang Chung[4]、Seock-Ah Im[5]、Erika Hamilton[6]、Giuseppe Curigliano[7,8]、Binghe Xu[9]、Caleb Lee[10]、Javier Cortes[11,12,13]、Hiroji Iwata[14]

Background: T-DXd is approved for the treatment of advanced HER2+ mBC based on the DESTINY-Breast01 (NCT03248492). DESTINY-Breast03 (NCT03529110) is a randomized, multicenter, open-label, Ph3 study assessing the efficacy and safety of T-DXd vs T-DM1 in pts with HER2+ mBC previously treated with trastuzumab and taxane. In the primary analysis, T-DXd demonstrated a clinically meaningful and statistically significant improvement in PFS vs T-DM1 (Cortes et al, ESMO 2021). In this exploratory analysis, we provide additional efficacy and safety data in subgroups, including in pts with brain metastases (BMs).
Methods: Pts were randomly assigned 1:1 to receive T-DXd or T-DM1. Pts with clinically stable, treated BMs were eligible. The primary endpoint was PFS determined by blinded independent central review (BICR). PFS and ORR were analyzed for subgroups. Sites of progression and post-end-of-study therapies were also investigated.
Results: At data cutoff (May 21, 2021), 524 pts were randomly assigned to T-DXd (n = 261) or T-DM1 (n = 263). T-DXd demonstrated superior PFS by BICR vs T-DM1 (HR, 0.28 [95% CI, 0.22-0.37];P = 7.8 x 10-22); mPFS by BICR, was not reached (95% CI, 18.5-NE) for T-DXd compared with 6.8 mo (95% CI, 5.6-8.2) for T-DM1. For pts with stable BMs at baseline, mPFS by BICR was 15.0 mo (95% CI, 12.5-22.2) for T-DXd vs 3.0 mo (95% CI, 2.8-5.8) for T-DM1 (HR, 0.25 [95% CI, 0.31-0.45)]. Overall, confirmed ORR for T-DXd was 79.7% vs 34.2% for T-DM1. For patients with stable BMs, ORR was 67.4% for T-DXd vs 20.5% for T-DM1. The safety profile of T-DXd was manageable and comparable with its known. Additional safety data including ILD will be presented.
Conclusion: In DESTINY-Breast03, T-DXd demonstrated superior PFS vs T-DM1 and had a manageable safety profile. In this exploratory analysis, consistent PFS and ORR benefit with T-DXd vs T-DM1 was observed across subgroups in pts with HER2+ mBC previously treated with trastuzumab and taxane, including in pts with BMs.

OS1-2

T-DXd vs investigator's choice CTX in HR+, HER2 low mBC (DESTINY-Breast06): Trial in Progress

[1]国立がん研究センター中央病院、[2]Massachusetts General Hospital Cancer Center, Harvard Medical School, Boston, MA, USA、[3]Centro de Pesquisa Clínica, Hospital São Lucas, Porto Alegre, Brazil、[4]National Cancer Centre Singapore, Singapore、[5]Shanghai Cancer Center, Fudan University, Shanghai, China、[6]Baylor University Medical Center, Dallas, TX, USA、[7]AstraZeneca Pharmaceuticals LP, Gaithersburg, MD, USA、[8]AstraZeneca Pharmaceuticals LP, Cambridge, UK、[9]European Institute of Oncology, IRCCS and University of Milan, Milan, Italy

米盛　勧[1]、Bardia Aditya[2]、Barrios Carlos[3]、Dent Rebecca[4]、Hu Xichun[5]、O'Shaughnessy Joyce[6]、Darilay Annie[7]、Boston Sarice[7]、Liu Yufan[7]、Patel Gargi[8]、Curigliano Giuseppe[9]

Background: HER2 directed therapies have substantially improved clinical outcomes in patients (pts) with HER2 positive metastatic breast cancer (mBC). However, no HER2 directed therapies are currently available for breast cancer (BC) with HER2 low expression (IHC 2+/ISH− or IHC 1+). Pts with HER2 low and hormone receptor (HR) + BC typically receive initial treatment with endocrine therapy ± targeted therapies (CDK4/6, PI3K, or mTOR inhibitors). After disease progression, pts treated with chemotherapy (CTX) have shown limited clinical benefit and there is an unmet need.
Methods: DESTINY-Breast06 (NCT04494425) is a global, randomized, open-label, phase 3 trial to demonstrate superiority of trastuzumab deruxtecan (T-DXd; DS-8201) vs investigator's choice of CTX in HR+, HER2 low mBC pts who has progressed on the most recent endocrine therapy. Approximately 850 pts (HER2 low, n ≈ 700; IHC > 0 < 1+, n ≈ 150) will be randomized 1:1 to receive T-DXd or investigator's choice of CTX (paclitaxel, nab-paclitaxel, or capecitabine) until disease progression, discontinuation due to intolerable toxicity, or death. Randomization will be stratified by prior CDK4/6 inhibitor use, HER2 IHC expression, and prior taxane use in the non-metastatic setting. The primary endpoint is PFS per blinded independent central review (BICR) in the HER2 low population. Key secondary endpoints are overall survival in the HER2 low and intent-to-treat (ITT) populations, and PFS by BICR in the ITT population. Primary and key secondary endpoints will be tested in a hierarchical order. Other secondary endpoints are ORR by BICR and investigator (RECIST 1.1), duration of response by BICR and investigator, time to second progression or death per investigator, time to first subsequent treatment or death, and time to second subsequent treatment or death; PFS per investigator in the HER2 low population; and safety, pharmacokinetics, patient-reported outcomes, and immunogenicity.

OS1-3

KEYNOTE-355 Japan Subset: Pembrolizumab + Chemotherapy vs Placebo + Chemotherapy for TNBC

[1]St. Marianna University School of Medicine Hospital, Kanagawa, Japan、[2]National Hospital Organization Osaka National Hospital, Osaka, Japan、[3]Nagoya University Graduate School of Medicine, Aichi, Japan、[4]Toranomon Hospital, Tokyo, Japan、[5]The Cancer Institute Hospital of JFCR, Tokyo, Japan、[6]Saitama Cancer Center, Saitama, Japan、[7]Hyogo Cancer Center, Hyogo, Japan、[8]Tokyo Medical University Hospital, Tokyo, Japan、[9]Hiroshima City Hiroshima Citizens Hospital, Hiroshima, Japan、[10]Aichi Cancer Center Hospital, Nagoya, Japan、[11]Merck & Co., Inc., Kenilworth, NJ, USA、[12]International Breast Cancer Center, Quiron Group, Madrid and Barcelona, Spain; Vall d'Hebron Institute of Oncology, Barcelona, Spain

Koichiro Tsugawa[1]、Norikazu Masuda[2,3]、Toshimi Takano[4,5]、Kenichi Inoue[6]、Koji Matsumoto[7]、Takashi Ishikawa[8]、Mitsuya Ito[9]、Masaya Hattori[10]、Hiroyuki Yasojima[11]、Yuko Tanabe[4]、Keiko Yamamoto[11]、Masato Suzuki[11]、Wilbur Pan[11]、Vassiliki Karantza[11]、Javier Cortes[12]、Hiroji Iwata[10]

Background: In the global phase 3 KEYNOTE-355 (NCT02819518) study, pembrolizumab (pembro) + chemotherapy (chemo) significantly improved PFS and OS vs placebo (pbo) + chemo in patients (pts) with previously untreated locally recurrent inoperable/metastatic triple-negative breast cancer (TNBC) with tumor PD-L1 combined positive score (CPS) ≥ 10. We report results for the Japan subset of pts from KEYNOTE-355.
Methods: Adult pts with centrally confirmed, previously untreated de novo or locally recurrent inoperable/metastatic TNBC with disease-free interval ≥6 mo were randomized 2:1 to pembro 200 mg or pbo Q3W for 35 cycles + chemo (nab-paclitaxel, paclitaxel, or gemcitabine/carboplatin). Randomization was stratified by chemo on study (taxane or gemcitabine/carboplatin), PD-L1 CPS (≥1 or <1), and prior neoadjuvant/adjuvant treatment with same-class chemo (yes or no). Primary endpoints were PFS per RECIST v1.1 by BICR and OS in pts with PD-L1 CPS ≥10, PD-L1 CPS ≥1, and the ITT population. No alpha was assigned to this analysis.
Results: Of 87 pts randomized in Japan (pembro + chemo, n=61; pbo + chemo, n=26), 66 (75.9%) had PD-L1 CPS ≥1 and 28 (32.2%) had PD-L1 CPS ≥10. Median time from randomization to data cutoff (Jun 15, 2021) was 44.7 (range, 37.2-52.9) mo in the ITT population. Hazard ratios (HRs; 95% CI) for OS were 0.36 (0.14–0.89), 0.52 (0.30–0.91), and 0.46 (0.28–0.77) in the PD-L1 CPS ≥10, PD-L1 CPS ≥1, and ITT populations, respectively. HRs (95% CI) for PFS were 0.52 (0.20–1.34), 0.61 (0.35–1.06), and 0.64 (0.39–1.05), respectively. Overall, grade 3–4 treatment-related AEs occurred in 85.2% of pts in the pembro + chemo group vs 84.6% of pts in the pbo + chemo group (no grade 5).
Conclusion: In Japanese pts with previously untreated locally recurrent inoperable/metastatic TNBC, pembro + chemo tended to show improvements in OS and PFS with manageable toxicity vs pbo + chemo, consistent with the global population.

OS1-4

Pembrolizumab/Placebo + Chemo in Early Triple-Negative Breast Cancer: KEYNOTE-522 Japan Subgroup

[1]National Cancer Center Hospital East, Chiba, Japan、[2]National Hospital Organization Hokkaido Cancer Center, Hokkaido, Japan、[3]The Cancer Institute Hospital of JFCR, Tokyo, Japan、[4]Saitama Cancer Center, Saitama, Japan、[5]St. Marianna University School of Medicine Hospital, Kawasaki City, Japan、[6]Shizuoka Cancer Center, Shizuoka, Japan、[7]Juntendo University Graduate School of Medicine, Tokyo, Japan、[8]Hiroshima City Hiroshima Citizens Hospital, Hiroshima, Japan、[9]Merck & Co., Inc., Kenilworth, NJ, USA、[10]Barts Cancer Institute, Queen Mary University London, London, United Kingdom、[11]Aichi Cancer Center Hospital, Aichi, Japan

Hirofumi Mukai[1]、Masato Takahashi[2]、Shinji Ohno[3]、Kenichi Inoue[4]、Koichiro Tsugawa[5]、Junichiro Watanabe[6,7]、Mitsuya Ito[8]、Kenichi Watanabe[2]、Toru Mukohara[1]、Keiko Yamamoto[9]、Noriaki Adachi[9]、Jing Zhao[9]、Wilbur Pan[9]、Peter Schmid[10]、Hiroji Iwata[11]

Background: In the global phase 3 KEYNOTE-522 study (NCT03036488), pathological complete response (pCR) and event-free survival (EFS) were significantly improved with neoadjuvant pembrolizumab (pembro) + chemotherapy (chemo) vs placebo (pbo) + chemo, followed by adjuvant pembro vs pbo in patients (pts) with early triple-negative breast cancer (TNBC). We present outcomes in the Japanese subgroup.
Methods: Adult pts enrolled in Japan with previously untreated, locally advanced, nonmetastatic, centrally confirmed TNBC (stage T1c N1-N2 or T2-T4a-d N0-N2 per AJCC) and ECOG PS 0/1 were randomized 2:1 to 4 cycles of pembro 200 mg Q3W or pbo + carboplatin (AUC5 Q3W or AUC1.5 QW) and paclitaxel (80 mg/m^2 QW) and another 4 cycles of pembro or pbo + doxorubicin (60 mg/m^2 Q3W) or epirubicin (90 mg/m^2 Q3W) and cyclophosphamide (600 mg/m^2 Q3W) before surgery. After definitive surgery, pts received pembro or pbo for 9 cycles (Q21D) or until recurrence/unacceptable toxicity. Dual primary endpoints were pCR (ypT0/Tis ypN0) and EFS. pCR rates and EFS HR were estimated.
Results: 76 Japanese pts were randomized (pembro-chemo/pembro, n=45; pbo-chemo/pbo, n=31); median age was 49y and 75 pts had ECOG PS of 0. Median time from randomization to data cutoff (Mar 23, 2021) was 40.3 (range, 30.1-45.8) mo. 53% (95% CI, 37.9%-68.3%) of pts in the pembro-chemo/pembro arm and 48% (95% CI, 30.2%-66.9%) in pbo-chemo/pbo arm had pCR. 6 (13%) and 8 (26%) pts respectively, had an EFS event (HR, 0.47 [95% CI, 0.16-1.36]). 36-mo EFS rate was 89% vs 77%; median EFS was not reached in either arm. HR for OS was 0.67 (95% CI, 0.14-3.33); 36-mo OS rate was 93% vs 89% with pembro-chemo/pembro vs pbo-chemo/pbo. Grade 3-4 treatment-related AEs occurred in 82% and 77% of pts, respectively (no grade 5).
Conclusion: pCR was numerically higher and EFS was improved with pembro-chemo/pembro vs pbo-chemo/pbo in Japanese pts with early TNBC. Outcomes were generally consistent with the global study population.

OS1-5

T-DXd vs T-DM1 in HER2+ BC patients after neoadjuvant therapy (DESTINY-Breast05), Trial in Progress

[1]東海大学医学部外科学　乳腺・腫瘍科、[2]NSABP Foundation, Inc, and Houston Methodist Cancer Center, Houston, TX, USA、[3]AGO-B and Helios Hospital Berlin-Buch, Berlin, Germany、[4]Hospital Clínic de Barcelona, Barcelona, Spain、[5]NSABP Foundation, Inc, and University of Pittsburgh, Pittsburgh, PA, USA、[6]Daiichi Sankyo, Inc., Basking Ridge, NJ, USA、[7]German Breast Group, Neu-Isenburg, Germany
新倉　直樹[1]、Geyer Jr Charles E.[2]、Untch Michael[3]、Prat Aleix[4]、Rastogi Priya[5]、Mathias Elton[6]、McLean Lee Anne[6]、Wang Yibin[6]、Loibl Sibylle[7]

Background
Trastuzumab deruxtecan (T-DXd) is approved globally for the treatment of patients (pts) with HER2-positive metastatic breast cancer (BC). These approvals have been supported by results from DESTINY-Breast01 (NCT03248492). In an updated data cutoff (March 26, 2021), T-DXd demonstrated an ORR of 62.0% and a DOR of 18.2 months (Saura et al. ESMO 2021. Poster 279P). Yet, further unmet need exists in pts who do not achieve pathologic complete response to neoadjuvant treatment, as these patients have increased risk of recurrence. Here, we describe a randomized phase 3 trial evaluating T-DXd vs T-DM1 as post neoadjuvant treatment for high-risk pts with HER2-positive primary BC who have residual invasive disease following neoadjuvant therapy.
Study Design
DESTINY-Breast05 (NCT04622319) is a multicenter, open-label, randomized, phase 3 trial comparing the efficacy and safety of T-DXd with those of T-DM1 in pts with HER2-positive (IHC 3+ or ISH+, centrally confirmed), invasive BC with pathologic evidence of residual invasive disease in the breast or axillary lymph nodes after neoadjuvant therapy. Additionally, pts must have a higher residual risk for recurrence, defined as either presenting with inoperable disease (clinical stages T4, N0-3, M0 or T1-3, N2-3, M0) or operable BC at presentation (clinical stages T1-3, N0-1, M0) with axillary node–positive disease after neoadjuvant chemotherapy and anti-HER2 treatment. Approximately 1600 pts will be randomly assigned (1:1) to T-DXd or T-DM1 from ≈ 400 sites globally. T-DXd 5.4 mg/kg or T-DM1 3.6 mg/kg will be administered intravenously once every 3 weeks for 14 cycles. Invasive disease-free survival based on investigator assessment is the primary efficacy endpoint. Secondary endpoints are OS, DFS, distant recurrence-free interval, and brain metastasis-free interval. The pharmacokinetics of T-DXd, biomarkers, and health-related QOL will also be evaluated.

OS2-2

乳癌における腫瘍内の制御性B細胞と制御性T細胞の共存と予後の相関

[1]東邦大学医療センター佐倉病院　乳腺外科、
[2]千葉大学医学部附属病院ブレストセンター、[3]君津中央病院
榊原　雅裕[1]、石神　恵美[3]、田中　宏[1]、平塚　萌子[1]、長嶋　健[2]

腫瘍増殖において、腫瘍自身の腫瘍免疫に対する寛容能の獲得が注目されている。近年、制御性B細胞（Breg）が、制御性T細胞（Treg）とともに免疫寛容に関係することが明らかとなり、さらにBregの自己免疫、移植免疫、腫瘍免疫への関与が示唆され、Tregとの関係性も指摘されている。ただしBregの乳癌における臨床的意義は明確でない。本研究では免疫染色を用いて腫瘍部内のBregとTregの存在を評価し、その共存の臨床的意義を解析した。（患者と方法）2010年から2016年までに手術が施行された非浸潤性乳癌（DCIS）200例および浸潤性乳癌（IDC）250例を対象とした。手術検体において免疫染色を用いて、CD19陽性CD25陽性およびCD19陽性IL10陽性のリンパ球をBreg、Foxp3陽性のリンパ球をTregと定義、その発現と局在を評価し、予後との関係を評価した。（結果）まず腫瘍のリンパ球を観察すると、古くから言われてきた腫瘍辺縁に接するリンパ球は少なく、ほとんどが腫瘍内に存在した（いわゆる腫瘍浸潤リンパ球；TIL）。また、腫瘍内にTILが目立つ症例では、TILは散在するものは少なく、ほとんどが腫瘍内に形成されたリンパ濾胞の中に存在していた。そこで本研究では、乳癌腫瘍内におけるリンパ濾胞のTILを解析の対象とした。乳癌腫瘍内におけるリンパ濾胞はDCISで43%、IDCで48%に確認された（有意差なし）。次にリンパ濾胞内のBregを評価すると、IDCではDCISに比して有意に多く存在することが判明した（CD25陽性例；p<0.0001、IL10陽性例；p=0.0025）。そしてリンパ濾胞内のBregの陽性例では、陰性例に比して無転移生存期間（MFS）が有意に短縮した（p=0.005）。さらにリンパ濾胞内のBregの存在は、Tregの存在と密接に相関し、多変量解析においてBregとTregの共存はMFSに相関した（p=0.007）。さらにBregとTregの共存例は、Tregの単独例に比してMFSが有意に短縮した（p=0.0475）。（結語）乳癌腫瘍内におけるリンパ濾胞内のBregとTregの共存は、乳癌の予後に関与することが示唆された。新しい診断治療標的として期待される。

OS2-1

Tumor Infiltrating Class-switched memory B cell in Breast Cancer Associates with Prognostic Outcome

東京医科大学病院　乳腺科
浅岡　真理子、石川　孝、呉　蓉榕

Tumor infiltrating lymphocytes are well known as an important component in the microenvironment in human cancers, including breast cancer. Not only tumor infiltrating T cells, but B cells have been recognized as a new hallmark of cancer immunity. However, the roles of each B cell subset remain unclear. Hear, we investigated the tumor biology from the point of view of tumor infiltrating B cells. Genomic and clinical data were obtained from breast patient cohort of The Cancer Genome Atlas in Pan-Cancer Atlas publications. Fraction for B cell subsets, like pro-, naïve-, memory- and class-switched memory B cells were quantified from bulk tumor gene expression by xCell method. Patients or individual tumors were dichotomized according to cell fraction levels by median cut-off value. Cox proportional hazard model was used to estimate the hazard rate (HR). Gene set enrichment analysis were demonstrated using Hallmark gene-sets with recommended FDR cutoff of 25%. Patients with higher B cell infiltrating tumor were associated with improved outcome (disease free survival; HR = 0.56, p = 0.01 and disease specific survival; HR = 0.62, p = 0.04). Especially, class-switched memory B cell infiltration was found to be the most significant prognostic factor among B cell subsets. Although a significant difference was not seen, interferon-alpha-response genes was enriched (NES = 0.58, FDR q = 0.88), farther B cell receptor (BCR) diversity was significantly heightened (p > 0.05) in higher class-switched memory B cell infiltration group. Moreover, gene sets related to cell proliferation such as E2F targets and mitotic spindle were rather down regulated in the group. We found tumor infiltrating class-switched memory B cell in breast cancer associates with favorable prognostic outcome. BCR differentiation and class-switch recombination developed via interferon-alpha activity would be one of the biomarkers for breast cancer prognosis.

OS2-3

Time-series cytokine profiles correlate with treatment responses and HRD in TNBC

[1]京都大学医学部附属病院　乳腺外科、[2]京都大学ウイルス・再生医科学研究所、[3]筑波大学附属病院　乳腺甲状腺内分泌外科、[4]広島大学病院、[5]神奈川県立がんセンター、[6]杏林大学医学部付属病院、[7]公益財団法人　がん研究会有明病院、[8]埼玉医科大学国際医療センター、[9]京都大学大学院医学研究科、[10]名古屋大学大学院医学系研究科　乳腺・内分泌外科学
河口　浩介[1]、Saldajeno Don Pietro [2]、河岡　慎平[2]、田中　直[1]、坂東　裕子[3]、西村　友美[1,9]、角舎　学行[4]、山中　隆司[5]、井本　滋[6]、Velaga Ravi[1]、前島　佑里奈[1]、髙田　正泰[1]、上野　貴之[7]、石黒　洋[8]、小川　誠司[9]、羽賀　博典[9]、大野　真司[7]、森田　智視[9]、増田　慎三[10]、戸井　雅和[1]

Purpose: Cancers alter the expression of cytokines in the blood, with variations depending on the cancer subtype and according to the response to therapy even within the same subtype. Thus, cytokine profiling helps to stratify disease subtypes and clinical outcomes. Triple-negative breast cancer (TNBC) is characterized by the lack of expression of estrogen and progesterone receptors and overexpression of HER2. Recent studies indicate that TNBC is the most heterogeneous subtype among breast cancers; for example, homologous recombination deficiency (HRD) scores are highly variable and correlate with the degree of responses to chemotherapy. However, the contribution of cytokine profiling to the stratification of TNBC patients and the prediction of clinical outcomes has not yet been established.
Patients and Methods: We analyzed the expression of 69 cytokines in 294 serum samples from 61 patients enrolled in a clinical trial of eribulin-based chemotherapy for TNBC. We measured blood cytokine levels at five different time points and exploited weighted gene co-expression network analysis to identify correlations between cytokine expression and clinical phenotypes.
Results: Constitutively high expression of TNF-α, TNF-β, IFN-γ, and interleukin-18 was positively correlated with good clinical outcomes. In contrast, strong up-regulation of TNF-α in response to treatment was negatively correlated with good clinical outcomes. Certain cytokines such as stem cell growth factor beta (SCGF-β) were also correlated with HRD scores, patient age, and eribulin presence.
Conclusion: Blood cytokine expression data offer useful information for the prognosis of TNBC patients and to infer novel connections between cytokines and clinical phenotypes.

OS2-4

浸潤性乳癌における誘導性共刺激因子（Inducible Co Stimulator; ICOS）発現の臨床病理学的重要性について

[1]群馬大学　総合外科学講座、[2]国際医療福祉大学医学部　乳腺外科学、
[3]群馬大学大学院医学系研究科　病理診断学、[4]日高病院　乳腺外科、
[5]群馬大学　未来先端研究機構、[6]ノッティンガムトレント大学
本田　周子[1]、黒住　献[1,2]、片山　彩香[3]、中澤　祐子[1]、荻野　美里[1]、
尾林　紗弥香[1]、矢島　玲奈[1]、落合　亮[4]、横堀　武彦[5]、Graham Ball[6]、
小山　徹也[3]、調　憲[1]、藤井　孝明[1]

【腫瘍内リンパ球浸潤（Tumor infiltrating lymphocytes;TILs）は、がん組織内に集簇する単核の免疫細胞群の総称であり、がん組織における腫瘍免疫機構に関する重要な働きをしている。我々は先行研究においてArtificial neural networkを用いた遺伝子発現パターン解析システムを用いて，TILsに関連する49個の遺伝子を同定した。この49個の遺伝子間の関連性の中で、最も関連が強い遺伝子は誘導性共刺激因子（Inducible Co Stimulator;ICOS）であった。今回我々は、浸潤性乳癌におけるICOS発現の臨床病理学的特徴に関して検討をおこなった。【方法】国際的な公共トランスクリプトームデータベースであるThe Molecular Taxonomy of Breast Cancer International Consortium（METABRIC）コホート（n = 1980）を利用し、ICOSおよびそのリガンドであるICOSLのmRNA発現と予後を含めた臨床病理学的特徴の関係性を調査した。ICOS、ICOSLのタンパク発現に関しては、免疫染色法を用いて、病理組織学的に評価した。これは、当院で手術を施行したトリプルネガティブ乳癌約40症例を対象とした。
【結果】METABRICコホートではICOSmRNA高発現はICOSL高発現（p＜0.0001）、ER陰性（p＜0.0001）、HER2陽性（p＜0.0001）、リンパ節転移陽性（p = 0.052）、組織学的グレード高値（p＜0.0001）と有意な相関があった。また、トリプルネガティブ乳癌においてICOS mRNA高発現群に比べ、低発現群の方が有意に予後不良であった。ICOSのタンパク発現は乳がん細胞では一律に低発現であったが、間質の一部のTILsで高い発現を認めた。一方、ICOSLは、乳がん細胞とTILsの両者において、高い発現を認めた。
【結語】本研究においてICOS発現は、浸潤性乳癌における増殖能と強い関連性を認め、トリプルネガティブ乳癌における予後因子となった。本研究の結果から、ICOSは浸潤性乳癌、特にトリプルネガティブ乳癌における新たな治療標的の候補になりうる可能性が示唆された。

OS3-1

HER2陽性乳癌に対する術前薬物療法の効果予測に関する臨床病理学的研究

[1]国立病院機構　大阪医療センター　乳腺外科、
[2]国立病院機構　大阪医療センター　臨床検査科・病理診断科、[3]名古屋大学大学院医学系研究科　病態外科学講座　乳腺・内分泌外科学
今村　沙弓[1]、森　清[2]、水谷　麻紀子[1]、林　千恵[1]、岡田　公美子[1]、
眞能　正幸[2]、八十島　宏行[1]、増田　慎三[3]

【背景】HER2陽性乳癌において術前薬物療法でpCRに至った症例はnon-pCR症例に比べ予後が良いとされる。また、2020年8月non-pCR症例の術後薬物療法としてT-DM1が保険適応となり、Residual cancer burdenを指標とした術後療法の選択が可能となった。
当院でのHER2陽性乳癌の術前治療の現状を探るとともに、症例によりHER2の染色性にばらつきがあることに着目し、染色強度やheterogeneityが術前薬物療法の効果に与える影響を検討した。
【方法】2005年1月から2021年7月までに、HER2　IHC3+もしくは2+でFISH法で増幅のあるHER2陽性乳癌に対して抗HER2療法を含む術前薬物療法を施行した167例を対象とした。全例タキサン系抗癌薬が併用され、ケースに応じてアントラサイクリン系レジメンが逐次投与された。各症例のHER2染色を染色強度と均一性で評価した。病理画像解析によりHER2染色強度を定量化し、染色強度の高いhigh群と強度の低いlow群の2群に分類し、両群間を比較した。群間を規定するcut off値はROC曲線を用いて決定し、統計はカイ二乗検定を使用した。
【結果】年齢の中央値は55.0歳（27-80歳）、ER陽性（10%以上）97例、ER弱陽性（1-9%）20例、ER陰性50例、IHC2+:17例、IHC 3+:150例。組織学的グレード（B&R分類）はGrade1: 6例、Grade2: 55例、Grade3 : 106例。組織学的治療効果はGrade0:1例、Grade1a:16例、Grade1b:19例、Grade2a:39例、Grade2b:20例、Grade3:72例。pCR（ypTis~T0ypN0）率はER陽性:25.8%、ER弱陽性:65%、ER陰性:68.0%、IHC2+:17.7%、IHC3+:46.0%、HG1: 0%、HG2: 36.3%、HG3: 49.0%であり、ER弱陽性/陰性、IHC3+、HG3でpCR率が高かった。染色強度に関してHigh群（87例）はLow群（80例）に比較し有意にpCR率が高かった（p<0.0001）。High群であれば「pCR」の感度:83%、特異度:68%、陽性的中率:66%、「pCR（Grade3）もしくはGrade2b」の感度:74%、特異度:75%、陽性的中率:78%であった。染色が不均一だったものは4例あり、いずれもHigh群だったがGrade2aまでの効果に留まった。
【考察】ER弱陽性～陰性、IHC3+、HG3がpCRの予測因子として考えられた。治療前のHER2の染色強度によりpCRを予測できる可能性があり、周術期薬物療法においてより戦略的に治療計画する一助となると考えられた。当院でのHER2陽性乳癌への術前薬物療法の現状と治療成績とともに報告する。

OS2-5

FoundationOne® CDxとの比較からみたリキッドバイオプシーによる乳癌アクショナブル遺伝子変異検索の意義

[1]がん研究会有明病院　ゲノム診療部、[2]がん研究会有明病院　乳腺内科、
[3]がん研究会　がんプレシジョン医療研究センター、
[4]がん研究会有明病院　総合腫瘍科、
[5]がん研究会　がん化学療法センター　臨床部、[6]がん研究会　病理部、
[7]がん研究会有明病院　臨床遺伝医療部、[8]がん研究会有明病院　乳腺外科、
[9]がん研究会有明病院　乳腺センター
深田　一平[1,2]、Hiu Ting　Chan[3]、大瀧　ます美[4,5]、細永　真理[2]、山崎　真澄[1]、
大迫　智[6]、外岡　暁子[6]、竹内　賢吾[6]、植木　有紗[7]、清谷　一馬[3]、森　誠一[3]、
小林　心[2]、原　文堅[2]、小林　隆之[2]、上野　貴之[8]、高野　利実[2]、大野　真司[9]、
中村　祐輔[3]、Siew-Kee　Low[3]、髙橋　俊二[1,4,5]

【背景】リキッドバイオプシーによる血中循環腫瘍DNA（circulating tumor DNA；ctDNA）解析は、より低侵襲に体内および腫瘍内の不均一性を捉えたがん遺伝子プロファイリングが可能とされ、臨床での実装が進んでいる。転移再発乳癌におけるリキッドバイオプシーによるアクショナブル遺伝子変異検索とFoundationOne® CDxでの検証を行い、その一致率やturn around time(TAT)を評価した。【方法】2019年11月から2021年12月までにがん研究会有明病院で保険診療として腫瘍組織を用いたがん遺伝子パネル検査を実施した乳がん患者53例であった。53例中、採取した血液検体でIon Torrent Genexus SystemおよびOncomine Precision Assay(OPA)を用いた血漿中遊離細胞DNA（cfDNA）解析研究の同意を取得した26例を対象とした。OPAは50種類のがん関連遺伝子にカスタマイズされた遺伝子パネルで、本アッセイではcfDNA抽出後、次世代シーケンサー（NGS）のすべてのステップを自動化し、1日以内に結果を提供することが可能である（検出限界は0.2%）。Genexus/OPAで検出された遺伝子変異と保険診療下での腫瘍組織を用いたゲノムプロファイリングアッセイ結果を比較した。【結果】患者は全員女性、年齢中央値は49.5歳（32 ～ 81歳）、サブタイプの内訳はLuminal:15例、Luminal-HER2:4例、Triple negative:7例であり、全例で腫瘍組織検体を用いたFoundationOne® CDx がんゲノムプロファイル検査が実施された。Genexus/OPAのTATは血液検体採取から解析結果の報告までの中央値17.5日（2 ～ 37日）であった。Genexus/OPAにて26例中18例(69.2%)で少なくとも1つの遺伝子変異を検出し、14例(53.8%)でアクショナブル変異を検出した。腫瘍組織を用いたパネル検査26例において確認された34遺伝子変異のうち21遺伝子変異がGenexus/OPAでも検出され、その一致率は61.8%（21/34）であった。Genexus/OPAでのみ検出された9変異の内訳は、*PIK3CA*(V344M)、*ESR1*(D538G)、*FGFR1*増幅、*CD274*増幅、*KIT*(V559I)、*GNAS*(R201H)、*TP53*(Y220C)が各1例、*ERBB3*増幅が2例であった。【考察】Genexus/OPAを用いたリキッドバイオプシーは、保険承認された腫瘍組織を用いたパネル検査と遜色のないアクショナブル変異の検出率を認め、より迅速に、腫瘍の不均一性もしくは最新の腫瘍の遺伝子変異状況を把握することで、分子標的治療のための患者層別化に有用である可能性が示唆された。

OS3-2

Real-world chemotherapy patterns, G-CSF use, and FN occurrence in patients with early breast cancer

[1]関西医科大学附属病院　がんセンター、
[2]大阪大学大学院医学系研究科　乳腺・内分泌外科学、[3]那覇西クリニック、
[4]協和キリン株式会社、[5]がん研究会有明病院　乳腺センター
柴田　伸弘[1]、吉波　哲大[2]、玉城　研太朗[3]、額田　智幸[4]、大野　真司[5]

Purpose: This study aimed to describe real-world chemotherapy patterns, granulocyte colony-stimulating factor (G-CSF) use, and febrile neutropenia (FN) and FN-related hospitalization (FNH) occurrence in patients with early breast cancer in Japan.

Methods: Deidentified data of female patients aged ≥18 years with breast cancer/surgery between 2008 and 2020 were extracted from a medical claims database. We examined chemotherapy regimens following breast cancer diagnosis/surgery before and after the launch of pegfilgrastim in 2014, separately for patients who received or did not receive anti-HER2 regimens. The chemotherapy regimens included Anthracyclines-Taxane+Trastuzumab+Pertuzumab (A-T+TP), Paclitaxel+Trastuzumab, Docetaxel+ Cyclophosphamide+Trastuzumab (TC+Trastuzumab), AC/EC, AC/EC-Taxane, Dose-dense (dd; ddAC/EC or ddAC/EC-Taxane), FEC, FEC-Taxane, and TC. We annually examined pegfilgrastim use, FN, and FNH. FN was defined as FN diagnosis alone, or diagnosis of sepsis, infection, or fever, with intravenous antibiotics administered during hospitalization.

Results: We identified 35,149 patients, and those aged <65 years represented 73.9%. In 25,920 patients without anti-HER2 regimens (73.7% of the total population), FEC and FEC-Taxane use declined from 11.9% to 5.0% and 36.1% to 17.7% before and after 2014, respectively. The use of AC/EC, AC/EC-Taxane, dd regimens, and TC increased from 8.6% to 9.8%, 14.6% to 27.7%, 0.9% to 11.5%, and 20.6% to 22.5%, respectively. In 9,229 patients with anti-HER2 regimens (26.3%), A-T+TP and TC+Trastuzumab increased to 20.8% and 9.4% after 2014, respectively. The primary prophylactic pegfilgrastim use increased from 14.2% in 2015 to 45.1% in 2020. FN increased from 25.9% in 2015 to 31.4% in 2020, and FNH declined from 8.2% to 4.2%.

Conclusion: Based on the real-world data, we documented increasing use of AC/EC-Taxane and dd regimens over years, while primary prophylactic pegfilgrastim use increased and FNH declined.

OS3-3
髄様癌の予後と術後化学療法の有用性

[1]相原病院　乳腺科、[2]三重大学医学部附属病院　乳腺センター、
[3]東北大学大学院医学系研究科　乳腺・内分泌外科、
[4]帝京大学医学部　外科学講座、
[5]東京大学大学院医学系研究科　医療品質評価学講座
相原　智彦[1]、石飛　真人[2]、宮下　穣[3]、神野　浩光[4]、隈丸　拓[5]

目的：稀な浸潤性乳癌である髄様癌の予後をサブタイプ別に検討すること、ならびにエストロゲン受容体（ER）陰性・HER2陰性髄様癌における術後化学療法の有用性を検討することを目的とした。対象と方法：2004年から2014年の日本乳癌学会のNCD登録から、女性の片側性の髄様癌1,518名と、浸潤性乳管癌（IDC）284,544名のコホートを抽出した。Exact matching法により対応させた、ER陰性・HER2陰性（各533例）乳癌ならびにER陽性・HER2陰性（髄様癌163例、IDC489例）乳癌を用いて、髄様癌とIDCの予後の比較を行った。 ER陰性・HER2陰性髄様癌における術後化学療法の有用性を、傾向スコアマッチング法により対応させた、術後化学療法を受けた患者と受けなかった患者各153例を用いて検討した。 ハザード比と95%信頼区間を推定するためにCox回帰を行い、生存時間の群間比較はログランク検定で行った。結果:ER陰性･HER2陰性では､髄様癌はIDCに比べて無病生存期間（DFS）（ハザード比（HR） 0.45、95%信頼区間（CI）0.30 ～ 0.68、P <0.001）および全生存期間（OS）（HR0.51、95% CI 0.32 ～ 0.83、P = 0.004）とも有意に良好であった。 ER陽性・HER2陰性では、DFS（HR 0.60、95% CI 0.24 ～ 1.22）およびOS（HR 0.98、95% CI 0.46 ～ 1.84）と、髄様癌でDFSが良好な傾向であった。ER陰性・HER2陰性髄様癌では、術後化学療法を受けた患者の生存は、受けていない患者に比較して有意に良好であった（DFS（HR 0.27、95% CI 0.09 ～ 0.80、P = 0.014）、OS（HR 0.27、95% CI 0.09 ～ 0.80、P = 0.003）。結論：ER陰性・HER2陰性髄様癌では、IDCと比較して再発および死亡リスクは約1/2と有意に良好であった。ER陽性・HER2陰性髄様癌でも再発に関しては同様の傾向があった。ER陰性・HER2陰性髄様癌では、術後化学療法により再発および死亡の減少が得られると考えられるが、良好な予後を考慮して適応を決める必要がある。

OS3-4
Adjuvant olaparib for BRCA-mutated high-risk early breast cancer: OlympiA trial Japanese subset

[1]聖路加国際病院　乳腺外科、[2]京都大学医学部付属病院　乳癌ユニット、
[3]国立がん研究センター中央病院　乳腺外科、
[4]昭和大学医学部外科学講座　乳腺外科学部門、[5]がん研有明病院　乳腺内科、
[6]AstraZeneca、[7]Frontier Science (Scotland) Ltd、[8]Breast International Group (BIG)、[9]NSABP/NRG Oncology、[10]Breast Cancer Now Toby Robins Research Centre, The Institute of Cancer Research, and The Breast Cancer Now Unit, Guy's Hospital Cancer Centre
山内　英子[1]、戸井　雅和[2]、高山　伸[3]、中村　清吾[4]、高野　利美[5]、
Cui Karen[6]、Campbell Christine[7]、De Vos Liesbet [8]、Geyer Charles [9]、
Tutt Andrew [8,10]

In the international phase 3 OlympiA trial (NCT02032823) adjuvant olaparib was associated with significantly longer invasive disease-free survival (IDFS) and distant disease-free survival (DDFS) compared with placebo, in patients with germline BRCA-mutated HER2-negative, high-risk early breast cancer. Here we describe the Japanese subset results of OlympiA from the primary analysis (data cut-off: 27 Mar 2020).
Patients were randomized 1:1 to receive olaparib 300 mg orally bid or placebo for 1 year following completion of primary local treatment and (neo) adjuvant chemotherapy (CT). The primary endpoint was IDFS. Secondary endpoints included DDFS, overall survival (OS) and safety.
Of 1836 patients randomized, 140 were Japanese (olaparib, n=64; placebo, n=76; all female; median age, 43 years); 50% received neoadjuvant CT and 50% received adjuvant CT. Baseline demographics and disease characteristics were generally balanced between treatment arms; 84% had triple negative disease and 4% received platinum-based CT. At median follow-up of 2.9 years, the olaparib benefit observed in this Japanese subset was consistent with the published overall trial hazard ratio (HR) point estimates for IDFS (HR, 0.50; 95% confidence interval [CI], 0.18–1.24; global HR 0.58) and DDFS (HR, 0.41; 95% CI, 0.11–1.16; global HR 0.57). OS was immature at interim analysis (5% maturity; global 8% maturity) and follow-up is ongoing. Safety data in Japanese patients were consistent with the known olaparib profile; the most frequently reported grade ≥3 adverse events (AEs) were anaemia (14%), neutropenia (11%) and leukopenia (8%). Serious AEs were recorded in 6% and 5% of Japanese patients receiving olaparib and placebo, respectively.
Although the OlympiA trial was not powered to detect differences in population level subsets, the consistency between these data and those from the overall global trial population support clinical benefit of olaparib in Japanese patients.

OS4-1
Ph3 study of T-DXd ± pertuzumab vs THP in 1L, HER2+ mBC: DESTINY-Breast09, Trial in Progress

[1]京都大学、[2]Dana-Farber Cancer Institute, Boston, MA, United States of America、[3]Oncology Center, Hospital Sírio-Libanês, Brasilia, Brazil、[4]The Fifth Medical Center of Chinese PLA General Hospital, Beijing, China、[5]Samsung Medical Center, Sungkyunkwan University School of Medicine, Seoul, Republic of Korea、[6]Baylor College of Medicine, Houston, TX, United States of America、[7]Vall d'Hebron University Hospital, Vall d'Hebron Institute of Oncology (VHIO), Barcelona, Spain、[8]National Center for Tumor Diseases, Heidelberg, Germany、[9]AstraZeneca Pharmaceuticals, Gaithersburg, MD, United States of America、[10]GBG Forschungs GmbH, Neu-Isenburg, Germany, Centre for Haematology and Oncology Bethanien, Frankfurt, Germany
戸井　雅和[1]、Tolaney Sara M[2]、Barroso-Sousa Romualdo[3]、
Jiang Zefei [4]、Park Yeon Hee[5]、Rimawi Mothaffar[6]、Saura Cristina[7]、
Schneeweiss Andreas[8]、Yu Tinghui[9]、Shetty Jagdish[9]、
Herbolsheimer Pia[9]、Loibl Sibylle[10]

Background
A combination of a taxane, trastuzumab, and pertuzumab (THP) is the standard-of-care (SOC) first-line (1L) treatment for patients (pts) with human epidermal growth factor receptor 2–positive (HER2+) metastatic breast cancer (mBC); THP demonstrated median PFS (mPFS) of 18.7 mo and median OS of 56.5 mo (Swain et al. N Engl J Med. 2015;372:724-34). However, pts eventually develop resistance to the treatment. Novel treatment options are necessary in order to delay the emergence of resistance and provide better clinical outcomes, improve QOL, and prolong survival in the 1L setting. Trastuzumab deruxtecan (T-DXd) has demonstrated efficacy in pts with heavily pretreated HER2+ mBC, with an ORR of 62.0%, mDOR of 18.2 mo, and mPFS of 19.4 mo (Saura et al. ESMO 2021. Poster 279P). Data from DESTINY-Breast01 (NCT03248492) supported global approvals of T-DXd in HER2+ mBC. Here we describe a Ph3 trial evaluating the efficacy and safety of T-DXd ± pertuzumab compared with THP in the 1L treatment of HER2+ mBC.
Methods
DESTINY-Breast09 (NCT04784715) is a global, multicenter, randomized, Ph3 trial assessing the efficacy and safety of T-DXd ± pertuzumab compared with SOC THP as 1L treatment in pts with HER2+ (IHC 3+ or ISH+ assessed locally per ASCO-CAP guidelines and centrally confirmed) advanced or mBC. This study consists of 3 treatment arms: arm A (T-DXd + placebo), arm B (T-DXd + pertuzumab), and arm C (THP). Randomization is 1:1:1 and pts will be stratified by prior treatment status (de novo vs recurrent), hormone receptor status (positive vs negative), and PIK3CA mutation status (detected vs not detected). Pts (N≈ 1134) must have had no prior chemotherapy or HER2-targeted therapy for advanced or mBC (1 prior line of endocrine therapy is allowed for mBC). The primary endpoint is PFS by blinded independent central review. Secondary endpoints include PFS by investigator assessment, OS, ORR, DOR, PFS2, health-related QOL, pharmacokinetics, immunogenicity, and safety.

OS4-2
Datopotamab Deruxtecan in Advanced/Metastatic TNBC: Results From a Phase 1 TROPION-PanTumor01 Study

[1]国立がん研究センター東病院　腫瘍内科、[2]Dana Farber Cancer Institute, Boston, MA、[3]Department of Hematology/Oncology, Massachusetts General Hospital Cancer Center Harvard Medical School, Boston, MA、[4]国立がん研究センター中央病院、[5]NEXT Oncology, San Antonio, TX、[6]Virginia Cancer Specialists, Fairfax, VA、[7]UCLA Jonsson Comprehensive Cancer Center, Santa Monica, CA、[8]公益財団法人がん研究会有明病院、[9]START Center for Cancer Care San Antonio, San Antonio, TX、[10]Sarah Cannon Research Institute/Tennessee Oncology, Nashville, TN、[11]The University of Texas MD Anderson Cancer Center, Houston, TX、[12]Daiichi Sankyo Inc., Basking Ridge, NJ、[13]第一三共株式会社
向原　徹[1]、Ian Krop[2]、Dejan Juric[3]、清水　俊雄[4]、
Anthony Tolcher[5]、Alexander Spira[6]、Aaron E. Lisberg[7]、古川　孝広[8]、
Kyriakos P. Papadopoulos[9]、Erika Hamilton[10]、Senthil Damodaran[11]、
Jonathan Greenberg[12]、Wen Gu[12]、小林　史明[13]、慈幸　貴洋[13]、
川崎　結衣[13]、Funda Meric-Bernstam[11]、Aditya Bardia[2]

Background: Datopotamab deruxtecan (Dato-DXd) is an antibody-drug conjugate consisting of a humanized anti-TROP2 IgG1 mAb conjugated to a topoisomerase I (Topo I) inhibitor payload via a stable linker. Dato-DXd has demonstrated promising safety and efficacy in phase 1 TROPION-PanTumor01 study (NCT03401385). We report updated results from the TNBC cohort.

Methods: This is a phase 1, multi-center, open-label, 2-part study evaluating Dato-DXd in previously treated patients (pts) with solid tumors. Dato-DXd 6 mg/kg intravenously every 3 weeks is being evaluated in advanced/metastatic TNBC who relapsed/progressed on standard therapies. Safety and efficacy were assessed, including ORR per RECIST version 1.1 by blinded independent central review (BICR).

Results: As of the July 30, 2021, data cutoff, 44 pts (6 mg/kg, n=42; 8 mg/kg, n=2) with TNBC had received ≥1 dose of Dato-DXd, with 30% continuing and 70% discontinuing treatment all due to disease progression. The median age was 53 years. 68% had received ≥2 prior lines of therapy; 43% had received prior immunotherapy and 30% had received prior Topo I inhibitor-based ADC (Topo I ADC). The median follow-up was 7.6 mo (range, 4-13). Among 44 pts evaluable for response, the ORR by BICR was 34% (15 PR), with 32 % confirmed. The DCR was 77%. In a subgroup of 27 pts with measurable disease and previously untreated with a Topo I ADC, the ORR by BICR was 52%. All-cause treatment-emergent adverse events (TEAEs; any grade, grade ≥3) were observed in 98% and 45% of pts, respectively; No TEAEs were associated with death. The most common TEAEs (any grade [≥30%], grade ≥3) included nausea (66%, 2%), stomatitis (55%, 9%), vomiting (36%, 5%), fatigue (34%, 7%), and alopecia (34%, N/A). No cases of treatment-related interstitial lung disease as adjudicated by an independent committee were reported.

Conclusion: Dato-DXd showed highly encouraging and durable efficacy with a manageable safety profile in advanced/metastatic TNBC.

OS4-3

HER2陽性乳癌での術前Dual-HER2 blockage 療法の長期予後検討(JBCRG-16試験)

[1]広島市立広島市民病院　乳腺外科、[2]名古屋大学大学院医学系研究科、
[3]千葉県がんセンター、[4]愛知県がんセンター、[5]筑波大学附属病院、
[6]がん・感染症センター　東京都立駒込病院、
[7]独立行政法人国立病院機構　九州がんセンター、[8]JBCRG-16F study group、
[9]京都大学大学院医学研究科

大谷　彰一郎[1]、増田　慎三[2]、山本　尚人[3]、岩田　広治[4]、坂東　裕子[5]、
有賀　智之[6]、徳永　えり子[7]、藤澤　知巳[8]、高野　利実[8]、井上　賢一[8]、
菅沼　伸康[8]、髙田　正泰[8]、青儀　健二郎[8]、櫻井　健一[8]、重松　英朗[8]、
黒井　克昌[8]、羽賀　博典[9]、大野　真司[8]、森田　智視[9]、戸井　雅和[9]

背景：術前Dual-HER2 blockage 療法によってpCRが上昇する事は想像に難くない。我々はNeo-LaTH(JBCRG-16)試験においてCpCRypN0が46%(98/212)；62%(ER陰性)、34%(ER陽性)であることを報告した(Breast Cancer 25:407-15, 2018)。今回、当試験の術後5年の長期予後データを報告する。方法：本試験はランダム化第Ⅱ相試験でHER2陽性浸潤性乳癌 (T1c-3,N0-1, M0, T≦ 7cm) を対象とし、HR陰性症例をA,B群に、HR陽性症例をC,D,E群に割り付けた。A,C,D群は6週間の、B,E群は18週 間 のlapatinb(La)+trastuzumab (T)投 与 後LaT+weekly paclitaxelを12週間投与した。D,E群には治療開始から内分泌療法として、閉経前にはtamoxifen20mg/day およびleuprorelin11.25mg を閉経後にはletrozole2.5mg/dayを投与した。術後アンスラサイクリン(A)投与は術前化学療法の効果を指標として主治医判断とした。今回、我々は無再発生存率(DFS)、遠隔無再発生存率(DDFS)、全生存率(OS)をKaplan-Meier法を用いて検討した。結果：5年DFSは87.8%(95%CI, 82.5-91.6)、5年DDFSは93.7%(95%CI, 89.3-96.3%)、5年OSは95.6%(95%CI,91.7-97.7%)であった。これらのデータはER陽性群、陰性群で差を認めなかった。CpCRypN0患者はnon- CpCRypN0患者に比べてDFSも良好であった(91.7% vs 85.1%; p=0.0387)。G2bはER陰性群で9例(9/35)、陽性群で11例(11/78)であり、この20例には再発は認めなかった。一方、ER陰性群(A vs B)、ER陽性群(C vs D vs E)の各群において治療アーム別にDFS/DDFS/OSに有意な差を認めなかった。またT1cT2N0で、CpCRypN0 50例中、術後Aあり 16例では再発を認めず、術後Aなしでも34例中1例に手術創部に再発を認めるのみであった。結論：術前治療後のCpCRypN0(G2bも含めて)患者は予後良好であった。CpCRypN0患者には術後A投与が回避できる可能性を示唆できた。

OS4-4

Real-World data: Abemaciclib for Treating Patients with HR+ HER2- Metastatic Breast Cancer in Japan

[1]Department of Breast Oncology, Aichi Cancer Center Hospital、
[2]Department of Breast Surgery, Nagoya City University Graduate School of Medical Sciences、[3]Department of Breast Surgery, Tokyo Metropolitan Cancer and Infectious Diseases Center Komagome Hospital、
[4]Department of Breast Medical Oncology, Breast Oncology Center, The Cancer Institute Hospital of the Japanese Foundation for Cancer Research、[5]Eli Lilly and Company, Indianapolis, Indiana, USA、[6]Parc Sanitari Sant Joan de Déu, Universitat de Barcelona, Sant Boi de Llobregat, Barcelona, Spain

Kazuki Nozawa[1]、Mitsuo Terada[2]、M Onishi[3]、Yukinori Ozaki[4]、
Walid Fakhouri[5]、Josep Maria Haro[6]、Lydia Hanaa Faris[6]、
Tsutomu Kawaguchi[5]、Yoshinori Tanizawa[5]、Toshimi Takano[4]

Introduction
This study is part of a multinational retrospective observational chart review. It aims to describe, in a real world setting in Japan, the demographic and clinical characteristics, treatment patterns, and treatment outcomes of female patients with HR+/HER2- metastatic breast cancer who started treatment with regimens that included abemaciclib.

Methods
The analysis was based on a review of clinical charts of patients in Japan who started abemaciclib in the study period 12/2018 to 08/2021 with patients having a minimum of 3 months follow-up data post-abemaciclib initiation. Tumor response and disease progression were assessed. Descriptive statistics were used to summarize patient characteristics, treatment patterns, and tumor response. Kaplan-Meier curves estimated progression-free survival (PFS).

Results
200 patients from 14 institutions in Japan were included in the study. Median age at abemaciclib initiation was 59 years (Inter quartile range: 50-68 years). The majority had an abemaciclib starting dose of 150 mg (92.5%); 7.5% had a starting dose of 100 mg. The percentage of patients receiving abemaciclib as 1st, 2nd, 3rd, 4th, or 5th line treatment was 31.5%, 25.8%, 25.2%, 20.8% and 18.7% respectively. The most frequent combination drugs during abemaciclib treatment were fulvestrant (59%) and aromatase inhibitors (anastrozole, exemestane or letrozole, 40%). The Eastern Cooperative Oncology Group (ECOG) performance status score at the start of treatment was 0 for 102 patients (58.3%), 1 for 68 (38.9%) and 2 for 5 (2.9%). Tumor response was available for 171 patients, 30.4% of whom had a complete or partial response. Median PFS was 13.0 months (95% CI: 10.1-15.8 months), with 1-year PFS probability of 55.7 %

Conclusions
This study found that in a real-world setting, patients with HR+, HER2- MBC appeared to benefit, as in the clinical trials, from treatment with abemaciclib.

OS4-5

アベマシクリブ関連薬剤性肺障害のネステッドケースコントロール研究

[1]昭和大学医学部外科学講座乳腺外科学部門、[2]昭和大学先端がん治療研究所、
[3]広島大学病院未来医療センター生物統計部、
[4]帝京大学医学部内科学講座　呼吸器・アレルギー学、
[5]がん研究会有明病院　乳腺内科、
[6]聖マリアンナ医科大学病院　乳腺内分泌外科、
[7]岡山大学病院　乳腺・内分泌外科、[8]相原病院　乳腺科、
[9]関西医科大学附属病院　乳腺外科、[10]国立がん研究センター東病院　腫瘍内科

中山　紗由香[1]、吉沢　あゆは[1]、鶴谷　純司[2]、吉村　健一[3]、長瀬　洋之[4]、
細永　真理[5]、小島　康幸[6]、平　成人[7]、相原　智彦[8]、木川　雄一郎[9]、
向井　博文[10]

【背景・目的】CDK4/6阻害薬であるアベマシクリブはホルモン受容体陽性転移再発乳癌に対し有効性が期待される薬剤である。しかし死亡例を含む重篤なアベマシクリブ関連薬剤性肺障害(ILD)に関するブルーレターが発出された。近年ILDを引き起こす薬剤の報告は増加傾向で日本人に多く発症する可能性が示唆されている。日本人におけるアベマシクリブ関連薬剤性肺障害の正確な発症頻度と、発症・重症化リスクを把握するために本試験を立案、実施した。主要評価項目はILD発症率とILDリスク因子、副次評価項目はILDの重症度、臨床病型、臨床経過、ILDの好発時期と設定した。
【方法】1次調査として2018年11月～ 2019年12月までにアベマシクリブによる治療が実施された転移・再発乳癌患者を対象としILD発症(疑いを含む)の有無や発症日等のアンケート調査を各研究施設に対して行った。2次調査は既往歴や乳癌治療歴、アベマシクリブ投与開始前、投与中及びILD発症時の身体所見・検査所見等について詳細な調査を実施した。2次調査の対象はILD(疑いを含む)発症例と抽出された非発症例である。ILD(疑いを含む)発症例に対しては2次調査情報をもとに中央判定を行いILD確定症例(ケース)を判定した。ILD非発症例(コントロール)はネステッドケースコントロール研究のデザインを用いて、ILD確定症例に対し内服期間をmatchingさせた3倍の症例数を抽出し、両群の臨床情報を解析した。
【結果】全国77施設から1189例のアベマシクリブ内服患者、76例(6.39%)のILD(疑いを含む)発症例が報告され、中央判定の結果ILD確定症例は59例(4.96%)であった。年齢中央値は全体集団で61(52 ～ 70)歳、ILD確定症例は66(55 ～ 73)歳であった。ILD発症までの内服期間中央値は133(86.5 ～ 224.0)日、180日以内に38例(64%)が発症していた。CTCAEgrade1.2の症例が44例(74.6%)、grade3以上は15例(25.4%)、grade5は8例(13.6%)認めた。
【考察】本研究の結果、アベマシクリブ関連ILD発症率は4.96%と市販後調査よりも高い結果であった。発症時期はばらつきを認めるが、半数以上が90日以内の発症であった。学会ではILD発症・増悪リスク因子もあわせて報告する。

OS4-6

当院の進行・再発Triple Negative乳癌患者における治療方針選択に関する検討

埼玉医科大学国際医療センター　乳腺腫瘍科

藤本　章博、松浦　一生、黒澤　多英子、中目　絢子、杉山　佳奈子、
柳川　裕希、一瀬　友希、榊原　彩花、貫井　麻未、淺野　彩、平塚　美由起、
島田　浩子、佐野　弘、横川　秀樹、小坂　愉賢、石黒　洋、長谷部　孝裕、
大崎　昭彦、佐伯　俊昭

【背景】進行・再発Triple Negative乳癌(TNBC)患者に対して*BRCA*、PD-L1等のバイオマーカーを考慮した治療の最適化が重要となってきている。しかしPD-L1陽性例に対する免疫チェックポイント阻害薬(ICI)併用化学療法は複数のレジメンがあり、さらに*BRCA*病的バリアント保持例ではOlaparib投与も選択肢となり、最良の治療選択の明確な指針はない。また、各治療の導入困難な場合もあり、実地診療での使用状況は不明である。
【目的】当院の進行・再発TNBC患者において、*BRCA*遺伝学的検査、PD-L1検査結果をふまえた現状の治療方針を示し、実際の治療選択に関して検討する。
【対象と方法】2019年9月から 2021年11月までに当院でPD-L1(SP142抗体)検査を施行した進行・再発TNBC患者40例の治療方針選択について、後方視的に検討した。
【結果】40例中、PD-L1(SP142抗体)陽性は21例(52.5%)、陰性は19例(47.5%)だった。また、40例中*BRCA*病的バリアント保持を3例(7.5%)に認め、PD-L1陽性2例(5.0%)と陰性1例(2.5%)だった。MSI-highの症例はなかった。PD-L1陽性かつ*BRCA*病的バリアント保持の2例は、1例ずつAtezolizumabとOlaparibが投与されていたが、全身状態増悪のため両剤は導入できなかった。PD-L1(SP142抗体)陽性の21人中、Atezolizumabを使用したのは10人(47.6%)で、使用しなかった残りの11人の治療選択は以下の通り。一次治療でICI導入を検討した8人は、治験参加(3人)、ICI治療を希望せず(2人)、Pembrolizumab併用化学療法を選択(1人)、併存疾患や全身状態からICI導入困難(2人)。ICI導入が二次治療以降となる3人は、全身状態増悪のためICI導入困難(2人)、他レジメンを使用中(1人)だった。一方、PD-L1(SP142抗体)陰性19人中、*BRCA*病的バリアント保持の1例でOlaparibを導入した。なお、PD-L1検査でSP142抗体と22C3抗体を両方提出した7例中、2例がSP142抗体のみでPD-L1陽性となった。
【考察】当院の進行・再発TNBC患者において、PD-L1陽性かつ*BRCA*病的バリアント保持を2例(5.0%)認め、今後同様の症例に対しては治療方針の検討を要する。PD-L1陽性の52.3%でICIが導入されており、合併症がなく積極的治療希望がある患者ではICI治療が標準的となることが示唆された。

厳選口演

OS5-1
日米ガイドラインの違いより微小円形区域性石灰化を考える

[1]がん研究会有明病院　乳腺センター　乳腺外科、
[2]がん研究会有明病院　画像診断部、[3]がん研究会有明病院　超音波室、
[4]がん研究会有明病院　病理部
宮城　由美[1]、高橋　洋子[1]、高畑　史子[1]、中村　暁[1]、國分　優美[3]、
菊池　真理[2]、五味　直哉[2]、大迫　智[4]、上野　貴之[1]、大野　真司[1]

【背景・目的】日本のマンモグラフィガイドラインにおいて微小円形石灰化は良悪性の鑑別が必要な石灰化とされている。一方、BI-RADS第5版ではround(punctate) calcificationは良性石灰化に分類されており、両者に違いがある。昨年の本学会にて、微小円形石灰化の中でもすべてが均一な大きさ・濃度・形態を呈する微小円形石灰化(以下pure round)で構成された集簇性石灰化はすべてが良性であり、この群がBI-RADSで典型的な良性石灰化とされるround(punctate) calcificationと同義であり、典型的な良性石灰化に分類して良いのではないか、と報告した。今回、区域性のpure roundについて検討を行った。【対象】2010年1月から2012年12月までの3年間に当院でマンモグラフィ上微小円形区域性石灰化を指摘され、針生検・細胞診にて良悪性の診断を得たか2年以上の経過観察が可能であった88例。術後乳房に発生したもの、当該石灰化を経過観察中の症例、自覚症状のある症例、他院生検後症例は除外した。【方法】レポート上微小円形区域性石灰化と記載のある症例を抽出、その形態をピクセル等倍にて詳細に再評価し、臨床所見や経過と照らし合わせた。2年以上マンモグラフィや他画像において当該石灰化に変化を認めなかった症例は良性とした。【結果】88例中、pure round 症例が6例(7%)あり、全例良性であった。残りの82例は微小円形を主として、いびつな円形石灰化や淡く不明瞭な石灰化など多様な石灰化が混在していた。この82例中悪性は22例(27%)であり、内訳はDCIS(分泌型):11例、DCIS(壊死型):7例、微小浸潤：2例(分泌型1例、壊死型1例)、IDC：2例(分泌型1例、壊死型1例)であった。壊死型石灰化を認めた9例のうち、一見円形ではあるがピクセル等倍ではBI-RADSのcoarse heterogenousに分類されるものは2例であった。【結語】区域性石灰化でも集簇性石灰化と同様、pure round の症例はすべて良性であった。自覚症状がなくMG上他の所見もないpure roundについては、BI-RADS同様良性と取り扱って良いと思われる。但し、今回の検討は検診を念頭に置いているため対象からは除外しているが、微小円形区域性石灰化を呈する症例は乳頭分泌や腫瘤触知など自覚症状を有する症例が多いため、今後は自覚症状ありの症例群での検討や、多施設・検診症例において検証を行い、pure roundを典型的な良性として良いかどうかを見極める必要がある。

OS5-3
ディープラーニングを用いた乳房US画像による乳癌サブタイプの予測

岐阜大学　医学部　腫瘍外科
森　龍太郎、二村　学、間瀬　純一、徳丸　剛久、浅野　好美、吉田　和弘

a91153
【はじめに】画像診断のみで乳癌サブタイプの予測する手法は確立されておらず治療前の組織診断が必要であり患者の負担となっている。ディープラーニングによる画像分類は人間には分類できないものを分類できる可能性があり、これを用いて乳房US画像による乳癌サブタイプの予測を試みた。【方法】2011-2020年に浸潤癌と診断された乳癌のUS画像の病変部位を矩形で切り取りホルモン受容体発現とHER2発現に基づいてLuminal、Luminal HER2、HER2、Triple negativeの4つに分類した。モデルはVGG16、ResNet50、DenseNet169の3つを使用し、1段階で4つのサブタイプに分類した場合とホルモン受容体発現の予測とHER2発現の予測の2段階に分けて分類した場合で精度を比較した。【結果】学習に使用した画像はLuminal 267枚、Luminal HER2 93枚、HER2 97枚、Triple negative 187枚でそれとは別に各分類から20病変ずつを検証用とした。分類性能はDenseNet169が最もよく、1段階で4つのサブタイプに分類した場合Luminalで感度95%、特異度87%、Luminal HER2で感度50%、特異度95%、HER2で感度50%、特異度92%、Triple negativeで感度65%、特異度80%で、2段階で分類した場合はLuminalで感度80%、特異度82%、Luminal HER2で感度55%、特異度97%、HER2で感度75%、特異度93%、Triple negativeで感度60%、特異度85%であった。【考察】Luminalタイプの予測は感度・特異度ともに高く、HER2陽性の予測は特異度が高かった。この結果に基づき例えばLuminalタイプと予測された場合には針生検を省略することなどが考えられた。乳房US画像のディープラーニングによるサブタイプ分類は実現可能と思われ、さらなる精度向上が必要と考えられた。

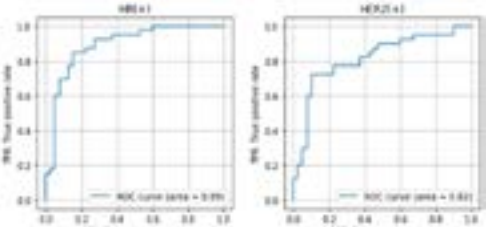
DenseNet169によるホルモン受容体発現とHER2発現の予測精度を表したROC曲線

OS5-2
乳房脂肪組織の誘電特性評価とマイクロ波マンモグラフィにおける乳房標準試料の開発

[1]株式会社Integral Geometry Science、
[2]神戸大学　数理データサイエンスセンター、
[3]神戸大学医学部附属　国際がん医療・研究センター、[4]兵庫県立がんセンター、
[5]社会医療法人神鋼記念会　神鋼記念病院、
[6]医療法人社団伍仁会　岡本クリニック、[7]神戸大学医学部附属病院、
[8]神戸大学大学院理学研究科、[9]国立研究開発法人日本医療研究開発機構
稲垣　明里[1]、平井　綾華[8]、木村　建次郎[1,2,9]、谷野　裕一[3,9]、高尾　信太郎[4,9]、
山神　和彦[5,9]、岡本　交二[6,9]、國久　智成[7,9]、美馬　勇輝[1]、中島　義晴[1]、
弓井　孝佳[1]、木村　憲明[1,9]

推奨される乳がん画像検査機器は、X線透過法を用いたマンモグラフィであるが、乳房内のコラーゲン繊維含有量が高く、正常組織と癌組織のX線吸収率が同等程度となる高濃度乳房においては有効性が低いことが課題とされている。主に乳房を構成する脂肪細胞は、細胞内の脂肪滴内においてオレイン酸やパルミチン酸等の油分を有する。一方、乳癌組織は水分子を多く含む上皮細胞の増殖とそれに伴う新生血管から構成されている。生体において水分子を多い領域は誘電率が高くなるため、誘電率勾配分布画像を測定することにより、癌組織を検出が期待される。近年我々は、多重経路散乱場理論の確立により波動散乱の逆問題を世界で初めて解決したことにより、マイクロ波マンモグラフィの実現に成功した[1,2]。計測機器には通常、一定の性能を確認するための標準試料が定められている。X線マンモグラフィでは、脂肪組織と同等程度のX線吸収係数を有する樹脂の内部に癌や石灰と同等程度のX線吸収係数を有する構造体を封入した乳房標準試料等が使用される。マイクロ波マンモグラフィにおいても乳房組織の誘電特性と同等程度の物質を使用した乳房標準試料が必要となるが、現在までに乳房組織の誘電特性評価から画像計測における試料評価が実施された乳房標準試料は開発されていない。マイクロ波マンモグラフィ計測において、最も重要となる値は、マイクロ波が伝搬する脂肪組織の誘電特性である[3,4]。マイクロ波の誘電体中の伝搬速度は、誘電率に依存する。本研究では、乳房全域の切除組織を対象に脂肪組織及び乳癌組織の誘電特性を計測した結果を基に、脂肪の誘電率と同等の物質としてケイ酸カルシウムを主成分とした無機材料に着目した。当物質は水と混合することで固体となるため、作成後内部構造が変化することなく標準試料として使用可能である。本研究では、乳房組織の誘電特性評価及び乳房標準試料の評価を実施した詳細な結果について報告する。[1]　Kimura K., Kimura N., RIMS共同研究報告集, 京都大学数理解析研究所講究録, No.2186, June, 2021.[2]　Kenjiro Kimura, Noriaki Kimura, 一般社団法人システム制御情報学会, 第64巻 第3号, pp.87-91, 2020年3月. [3]　稲垣明里ら, 第27回日本乳癌学会学術総会, DP-2-116-4, 2019年7月. [4]　稲垣明里ら, 第26回日本乳癌学会学術総会, GP-3-40-2, 2018年5月.

OS5-4
HBOCサーベイランスMRI検出乳癌の特徴と良悪性の鑑別に有用なMRI所見

[1]がん研究会有明病院　画像診断部、[2]がん研究会がん研究所　病理部
五味　直哉[1]、菊池　真理[1]、大迫　智[2]、寺内　隆司[1]

【背景】HBOCサーベイランスMRI(以下HS-MRI)では増殖能の高い癌を早期に検出する必要があるが、小さな造影結節の良悪性の鑑別は難しい。偽陽性の削減と早期癌の確実な拾い上げには診断精度の向上が鍵となる。
【目的】HS-MRIの良悪性の鑑別に有用なMRI所見とサーベイランス検出乳癌の特徴を明らかにする。
【対象・方法】2013/10 ～ 2021/12の8年間に*BRCA1,2* 遺伝子変異陽性にて当院で施行したHS-MRI 551件を後方視的に検討し、MRI所見と良悪性の相関について統計学的解析を行った。評価項目はMRI所見：病変のタイプ, 乳房内の局在部位, 時間信号曲線(TIC), 拡散制限の有無, ADC(apparent diffusion coefficient)値。良悪性の診断は悪性：手術病理、良性:FNA/CNB/VABで良性の診断あるいはHS-MRIによる2年以上の経過観察で変化がない場合とし、経過2年未満は除外した。
【結果】のべ患者数は229例(*BRCA1* 131, *BRCA2* 98)、検出乳癌は16例(*BRCA1* 8, *BRCA2* 8)で癌検出率は7% (16/229)であった。悪性の病理の内訳はDCIS 7例, 微小浸潤癌 1例, IDC 8例、サイズTis(7)T1mic(1)T1a(4)T1b(2)T2(1)T4(1)、サブタイプはLuminal:10例,TN:5例,不明:1例。MRI検出病変は91病変で悪性は16例(18%)であった。所見の内訳(良性75/悪 性16) は ①Type: non-mass enhancement(8/5), focus(52/4), mass(15/6), diffuse(0/1) ②位置：乳房前方(21/5),中間(17/2),後方(34/8), 全体(0/4) ③TIC 早期相: fast(59/16) medium(13/0) slow(2/0), 遅 延 相: washout(9/10) plateau(11/3) persistent(52/3) mixed(3/0) ④拡散制限： 無(66/1) 有(6/15) ⑤ADC値(×10^{-3} m m^2 /sec) : (0.95-2.2/0.05-1.4)。多変量ロジスティック解析にて統計学的に有意な関連因子はADC値(p:0.002, Odds比110) とTIC遅延相(p:0.004, Odds比47.8) で、ROC解析にてAUCはADC値0.9 (p<0.001)と高値で有意だったが、TIC遅延相は0.6 (p=0.206)で統計学的有意差はなかった。
【考察】HS-MRI検出乳癌は初回検出が最多(63%)で、T1b以下の早期での検出が88%だった。HS-MRIでは、造影MRIで良悪性の鑑別に有用とされているTICの診断精度は60%で統計学的有意差を認めず、ADC値が90%で最も有用で臨床応用の可能性が示唆された。
【結語】HS-MRIでのADC値の定量評価は、TICで良悪性の鑑別が困難な小さな造影結節の偽陽性を減らし、悪性病変を早期に拾い上げるパラメータとして有用である。

OS6-1

治療計画時と同じ条件で撮像した診断時PET/CT画像を用いた術前薬物療法後の高精度放射線治療

[1]帝京大学医学部　放射線科、[2]帝京大学医学部附属病院　中央放射線部、
[3]帝京大学大学院　医療技術学研究科　診療放射線学専攻
白石　憲史郎[1]、北隅　加菜子[3]、熊谷　仁[2]、上原　隆三[2]、近松　孝[2]

背景・目的
術前薬物療法が行われる局所進行乳癌に対して領域リンパ節照射を伴う術後放射線治療計画を立案するにあたり、術後病理情報のみでは不十分であり、術前の臨床病期を反映させる必要がある。したがって診断時のPET/CT画像における陽性部位を参照することが望まれるが、放射線治療計画CTとは体位が異なるため精確な治療のためには撮像体位の統一と非剛体レジストレーションが必須である。
方法
我々の施設では2017年6月から初発時のPET/CTを開始したが、2019年7月からは放射線治療計画CT同様のフラット寝台を敷いて両手挙上で撮像している。領域リンパ節照射を伴う術後照射が施行された患者のうち、ソフト寝台を用いて両手下垂で撮像していた35例と、2019年7月以降2021年4月までの撮像体位をそろえた35例との治療計画パラメータを比較した。後半の35例にはすべて非剛体レジストレーションによるPET/CT陽性部位の反映を行ってターゲットから外さないよう注意深く計画した。全例処方線量は50Gy/25frであった。
結果
両手挙上群と両手下垂群間で年齢、BMI、原発巣の左右位置、clinical T stage、pathological T stage、pathological N stageの分布には有意差がなかったが、clinical N stageでは両手挙上群で進行症例が多かった。術式は挙上群でBp/Bt=18/17、下垂群でBp/Bt=9/26だった。ターゲット中、乳房/胸壁のCTVとPTVのほとんどのパラメータは前者が優れていたのに加えて、腋窩リンパ節の全パラメータが有意に向上していた。鎖骨上窩リンパ節や内胸リンパ節では両群の差は明らかでなかった。肺や心臓の危険臓器で違いはなかったが、甲状腺や喉頭の線量は前者で低く抑えられていた。2022年1月時点（追跡期間中央値は挙上群で22ヶ月、下垂群で43ヶ月）で前者に局所領域再発はなく、遠隔転移を2例認めた。後者では領域リンパ節再発1例、遠隔転移を4例認め、2例死亡（原病死・他病死各1例）していた。
結論
治療計画時と同じ両手挙上診断時PET/CT画像による剛体レジストレーションを駆使した高精度治療計画により、当初陽性だった原発巣や腋窩リンパ節を逃さず照射でき短期予後も向上する。

OS6-2

臨床的腋窩リンパ節転移陽性(cN+)乳癌に対する術前化学療法と領域照射の重要性

[1]大船中央病院　乳腺センター、[2]大船中央病院　放射線治療センター
大渕　徹[1]、梅本　靖子[1]、小野　正人[1]、雨宮　厚[1]、鶴貝　雄一郎[2]、
武田　篤也[2]

【目的】cN(+)乳癌に対する術前化学療法後に照射を併用した領域制御の有効性・安全性を検討した.**【対象と方法】**2021年4月までに当院を訪れたcN+のII－III期の乳癌患者(非手術例を除く)は**1434例**(IIA期：119例，IIB：779例，IIIA：345例，IIIB：83例，IIIC：108例)，(N1：1256例，N2：55例，N3：123例)．このうち術前化学療法(NAC)と照射を行った患者は**630例**(IIA期:20例，IIB:273例，IIIA:207例，IIIB:52例，IIIC:78例)，(N1：506例，N2：31例，N3：93例)．乳房切除例：235例(38%)，乳房温存手術例：395例(62%)．腋窩手術は臨床的リンパ節転移遺残を切除するのみで画一的な郭清は行わない．腋窩の手術内容別に次の3群に分けた．腋窩手術を行わなかった**nX**群：143例(II期：71例，III期：72例)，腋窩サンプリング(センチネル生検例：181例，同定率：91%)を行った**AxS**群：250例(II期：150例，III期100例)，腋窩郭清を行った**AxD**群：237例(II期：72例，III期165例)．治療成績は，腋窩再発，領域再発，遠隔再発および全生存率をKaplan-Meier法で計算した.**【結果】**観察期間中央値:**84ヶ月**(5-349ヶ月)，腋窩再発(5年累積%)；nX群：11例(7%)，AxS群：13例(6%)，AxD群：6例(3%)．領域再発(5年累積%)；nX群:23例(15%)，AxS群:21例(9%)，AxD群：40例(17%)．**照射範囲別領域再発**(5年累積%)；nX群；接線のみ2門照射(n=51)：12例(24%)，鎖骨上窩を含む3門照射(n=92)：11例(10%)(p=0.048)，AxS群；2門 照 射(n=38)：9例(31%)，3門 照 射(n=212)：12例(6%)(p=0.0001)，AxD群；2門照射(n=53)：18例(31%)，3門照射(n=184)：22例(13%)(p=0.002)．5年遠隔無再発生存率；nX群：68%(II期：82%, III期：54%)，AxS群：80%(II期：84%, III期：76%)，AxD群：57%(II期：73%, III期：50%)．5年生存率；nX群：77%(II期：90%, III期：64%)，AxS群：86%(II期：91%, III期：79%)，AxD群：70%(II期：87%, III期：63%)．**合併症**；上肢浮腫：nX群：3例(1%)，AxS群：14例(6%)，AxD群:54例(18%)，放射線肺臓炎(BOOPを含む):nX群:5例(2%)，AxS群：7例(3%)，AxD群：6例(2%).**【結語】**cN+乳癌に対する術前薬物療法後の領域治療は，必要最小限の切除と適切な領域照射により良好な成績が得られる.

OS6-3

早期乳癌に対する陽子線治療による非切除乳房部分照射（第1/2相試験）

[1]久留米大学　放射線腫瘍センター、[2]メディポリス国際陽子線センター、
[3]久留米大学乳腺外科、[4]聖フランシスコ病院　放射線科、
[5]九州大学　臨床腫瘍外科、[6]くまもと森都総合病院　乳腺外科、
[7]北九州市立医療センター　乳腺外科
淡河　恵津世[1]、有村　健[2]、荻野　尚[2]、菱川　良夫[2]、唐　宇飛[3]、岩熊　伸高[3]、
磯本　一郎[4]、久保　真[5]、西村　令喜[6]、光山　昌珠[7]

【目的】陽子線治療はX線と比較して局所集中性に優れた特徴をもっている。腫瘍の進展範囲が限局している早期乳癌に対して陽子線治療を部分照射として行い、安全性と有効性を確認するとともに推奨線量を決定する第1/2相試験を2015年より開始した。第1相試験症例が5年経過し、安全性が確認されたため、第2相試験の進捗も含め報告する。
【対象と方法】今回新たに開発した回転式乳房固定装置を用い、乳房固定を試みたうえで、局所照射として陽子線治療を行った。対象は、各種画像診断において長径1.5cm以下の腫瘍辺縁が明確に確認できる単一腫瘤性病変である。石灰化がなく、病理組織診断で浸潤性乳管癌と診断され、ER陽性HER2陰性で、広範なリンパ管浸潤がないものとする。年齢は40 ～ 70歳、performance statusは0 ～ 1で、試験参加について患者本人から文書で同意が得られること、再発時には救済手術を承諾してもらうことを条件とする。腫瘤と皮膚または肋骨との距離を十分検討し、各種画像診断にて遠隔転移がないことを確認し、腫瘤の組織型等を精査し、適応があれば、センチネル節生検を行う。n0と判定後に金属マーカーを挿入し、陽子線治療計画を行う。陽子線照射線量はfield in fieldにて計画し、腫瘍部分には62.4GyE/26回照射する。照射後は定期的に観察し、腫瘍縮小率、整容性、有害事象について検討する。陽子線治療後は腫瘤が画像上残存することはあるが、定期検査によって腫瘍サイズが6か月以降も残存する場合、増大が認められる場合には腫瘤を摘出し確認後、再発が疑われた場合には救済手術になる。対象症例は2015年より第1相4例、2017年10月より第2相10例が登録された。
【結果と考察】第1相試験にて4例が登録され安全に照射終了し、照射終了直後より腫瘍は縮小し、3 ～ 6か月目には形態が変化している。X線と異なる点としては皮膚に近接する臓器への照射であるため、皮膚炎（Grade2）が発症したが、適切な処置によって順調に回復し、4例ともに順調に経過し、初期経験より5年経過しているが再発は認められていない。第2相症例は1 ～ 4年経過観察できているが、1例のdrop outを除き、全例治療を完遂し、1例に同側腋窩リンパ節転移を認めたが、局所再発は認められていない。
【結語】早期乳癌への非切除で局所陽子線治療を行い、現時点において腫瘍制御は良好であることが確認された。今後も適応を準拠し、継続していくこととする。

OS6-4

早期乳癌に対する炭素イオン線治療臨床研究の進捗状況

[1]東京女子医科大学　放射線腫瘍学、[2]国立研究開発法人量子科学技術研究開発機構　量子生命・医学部門QST病院、[3]東京女子医科大学　乳腺外科学、
[4]東京女子医科大学　足立医療センター　乳腺診療部、
[5]千葉県がんセンター　乳腺外科、[6]東京医科大学　乳腺科
唐澤　久美子[1]、村田　和俊[2]、森　康晶[2]、小此木　範之[2]、尾松　徳彦[2]、
神尾　孝子[3]、平野　明[4]、山本　尚人[5]、石川　孝[6]

【目的】2013年より継続中の早期乳癌に対する炭素イオン線治療の臨床試験の経過を報告する。【方法】最初の試験(通称乳腺1:UMIN000010848)は、60歳以上の1期低リスク例を対象とし、第1相は線量増加試験で、48.0Gy(RBE)、52.8Gy(RBE)、60. 0Gy(RBE)の3レベルを4分割で照射し、3か月後に効果判定目的で腫瘍切除を行った後に内分泌療法を5年継続した。第2相では第1相で決定した推奨線量60. 0Gy(RBE)にて治療を行い、腫瘍切除を行わず内分泌療法を5年施行した。この第1相試験と並行して、手術困難あるいは拒否の1期乳癌に先進医療(放医研9404総合研究)での52.8Gy(RBE)、60. 0Gy(RBE)の治療を行った。2番目の臨床試験(通称乳腺2:UMIN000029478)では、2cm以下のTis- 1N0M0例に対し、リスクに応じた標準的補助薬物療法とX線による全乳房照射を併用し、第1相は線量増加試験で、52.8Gy(RBE)、60.0Gy(RBE)の2レベルで照射し、安全性を確認後に推奨線量60.0Gy(RBE)で第2相に移行した。3番目の臨床試験（通称乳腺3:UMIN000041032)では、50歳以上の2cm以下のTisとLuminal A likeのT1N0M0例を対象とし、第1相は線量増加試験で、42.0Gy(RBE)、46. 0Gy(RBE)、50. 0Gy(RBE)の3レベルを1分割で照射し安全性を確認後、第2相では第1相で決定した推奨線量にて治療を行い、内分泌療法を5年施行する予定である。【結果】2021年 12月までに乳腺1の第1相に7例、第2相に12例の計19例、9404総合研究に14例、乳腺2の第1相に5例、第2相に11例の計16例、乳腺3の第1相に3例、推奨線量50.0 Gy(RBE)の第Ⅱ相に3例の計6例が登録された。有害事象は急性放射線皮膚炎の1-2度が認められたのみであった。9404総合研究に登録され、薬物療法も拒否した高リスクの1例で局所再発と腋窩リンパ節転移を認めたが、臨床試験登録例は全例再発なく、整容性良好で経過している。炭素イオン線治療後の腫瘍消失には3から24か月を要した。【結語】炭素イオン線治療後の腫瘍消失には比較的長期間を要したが先進医療登録の高リスクの1例を除き再発なく経過している。乳癌の炭素イオン線治療は、有害事象が軽度で効果が期待でき、麻酔や手術切除が不可能な高齢者にも行える治療であり、継続して研究する意義があるものと考えられた。

OS6-5

多施設後ろ向き研究データを用いた乳癌脳転移に対するガンマナイフ治療後の改訂版DS-GPAの予後予測の検証

[1]千葉県循環器病センター　ガンマナイフ治療部、
[2]千葉大学大学院医学研究院　脳神経外科学、
[3]築地神経科クリニック　東京ガンマユニットセンター、
[4]船橋市立医療センター　乳腺外科、[5]JLGK1702研究グループ
青柳　京子[1,5]、樋口　佳則[2,5]、芹澤　徹[3,5]、青柳　智義[4,5]、山本　昌昭[5]

【目的】乳癌脳転移（BM）に対する放射線治療の方針決定には生命予後予測が重要で、2012年にSperdutoらによって提唱されたDS-GPA（Diagnosis-Specific Graded Prognostic Assessment）が広く使用されている。2020年Journal of Clinical Oncologyに掲載された改訂版DS-GPAの有用性について、JLGK1702（ガンマナイフ治療（GKS）を施行した乳癌BM患者における多施設後ろ向き研究）登録症例を用いて検証する。
【方法】JLGK1702研究で、2016年末までに本邦ガンマナイフを保有する16施設から登録された、1）BMに対する初回治療としてGKSを施行、2）サブタイプ既知、3）BM個数10個以下、4）最大病変の腫瘍体積が10 ml以下、5）頭蓋内総腫瘍体積が15 ml以下、6）髄液播種所見がない、7）KPSが70%以上などの適格基準を満たす乳癌BM 439症例を用いて、新旧のDS-GPAクラス別に生存時間分析の結果を比較した。
【結果】GKS治療時年齢中央値は59歳、追跡期間中央値は16.4 ヵ月であり、全症例のGKS後の生存期間中央値（MST）は、21.7(95% Confidence interval(CI): 18.2-25.3) ヶ月であった。MSTは2012年版DS-GPAクラスIで11.9(95% 3.0-NA)、IIで10.4(8.2-19.8)、IIIで20.3(16.4-21.8)、IVで46.3(29.2-59.1) ヶ月であったのに対し、2020年改訂版ではIで8.8(3.5-12.6)、IIで12.2(8.9-19.8)、IIIで22.6(19.5-28.7)、IVで57.4(39.4-NA) ヶ月であり、IとIIの分離が可能となった。改訂版では頭蓋外転移とBM個数の項目を追加、サブタイプの点数を変更したために従来分離が不良であったIとIIの分離が可能となったと考えられた。
【結語】GKSを施行した乳癌BM患者において、改訂版DS-GPAでは従来よりさらに正確な生命予後予測が可能となることが、多施設研究JLGK1702登録症例でも確認された。

OS6-6

ガンマナイフ治療を施行した乳癌脳転移患者における改訂版・乳癌DS-GPAの検証

[1]築地神経科クリニック　東京ガンマユニットセンター、
[2]千葉県循環器病センター　ガンマナイフ治療部、
[3]千葉大学大学院医学研究院　脳神経外科学、
[4]昭和大学医学部　放射線医学講座　放射線治療部門
芹澤　徹[1]、青柳　京子[2]、樋口　佳則[3]、村上　幸三[4]

a90117
【目的】乳癌脳転移（BM）に対する放射線治療の強度決定には生命予後予測が重要で、2012年にSperdutoらによって提唱された乳癌DS-GPA（Diagnosis-Specific Graded Prognostic Assessment）が広く使用されてきた。2020年Journal of Clinical Oncologyにこの改訂版が掲載された。今回、ガンマナイフ治療（GKS）を施行した乳癌BM患者において、この改訂版DS-GPAの有用性を検証する。【方法】2008年から14年間に筆頭筆者が第一術者としてGKSを施行した乳癌410例を対象とした。全生存について改訂版DS-GPAを改訂前DS-GPAと比較検討した。【結果】全症例のGKS後の生存期間中央値（MST）は、15.7か月。65歳以上、頭蓋内総腫瘍体積が15mL以上、頭蓋外病変活動性、HER2受容体陰性、KPS score70%以下、神経症状あり、脳転移多発の7因子が有意な予後不良因子であった。MSTは、改訂前I（84例）で8、II（130）で10、III（144）で22、IV（52）で40か月（stratified p＜0.0001）。改訂後ではI（84例）で7、II（145）で10、III（141）で27、IV（40）で50か月（stratified p＜0.0001）。従来IとIIが分離不良であったが、頭蓋外転移とBM個数を追加、KPS scoreやサブタイプの点数を変更した改訂版では良好な分離が可能となった。【結語】GKSを施行した乳癌BM患者において、改訂版DS-GPAにより、さらなる正確な生命予後予測が可能となった。

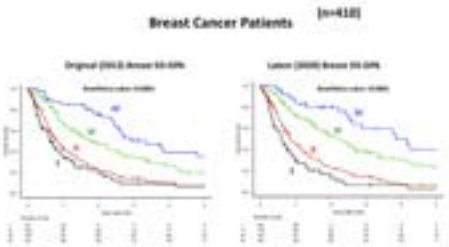

OS7-1

正常乳管上皮細胞から乳癌に至るクローン進化

[1]京都大学大学院医学研究科　腫瘍生物学講座、
[2]京都大学大学院医学研究科　外科学講座　乳腺外科、
[3]京都大学　白眉センター、[4]京都大学医学部附属病院　病理診断科、
[5]東京大学医科学研究所　造血病態制御学分野　血液腫瘍内科、
[6]岩手医科大学　病理学講座　機能病態学分野、[7]関西電力病院　病理診断科、
[8]公益財団法人がん研究会がん研究所　分子標的病理プロジェクト、
[9]国立がん研究センター研究所　ゲノム解析基盤開発分野、
[10]東京医科歯科大学 M&Dデータ科学センター
西村　友美[1,2]、垣内　伸之[1,3]、吉田　健一[1]、竹内　康英[1,4]、前田　紘奈[1,4]、南谷　泰仁[1,5]、塩澤　裕介[1]、中川　正宏[1]、越智　陽太郎[1]、佐伯　龍之介[1]、片岡　竜貴[4,6]、桜井　孝規[4,7]、馬場　郷子[8]、白石　友一[9]、千葉　健一[9]、竹内　賢吾[8]、羽賀　博典[4]、宮野　悟[10]、戸井　雅和[2]、小川　誠司[1]

【背景】乳癌とその近傍の増殖性病変の一部が共通の遺伝子異常を有することを示した過去の報告からは、これらの病変が同一の細胞を起源とすることが示唆されている。しかし、正常な上皮細胞に遺伝子異常が蓄積して乳癌へ進展するまでのクローン進化の過程については未だ明らかになっていない。
【方法】正常な乳管上皮細胞に体細胞変異が蓄積する時間経過を調べるために、乳癌患者15例の手術検体から採取した正常乳腺および健常女性4例の乳汁を用いて単一上皮細胞由来オルガノイド（n = 47）を樹立した。また、正常上皮から乳癌が発生するまでのクローン進化の履歴を辿るために、閉経前乳癌9例の手術検体から同一乳腺内の正常上皮（n = 66）、増殖性病変（n = 28）、癌病変（非浸潤癌（n = 14）および浸潤癌（n = 5））をマルチサンプリングし、全ゲノムシークエンスにより各病変の体細胞変異とコピー数異常を比較解析した。
【結果】正常上皮由来オルガノイドの解析から、閉経前は正常上皮細胞に19個/年の速度で変異が蓄積するのに対し、閉経後は7個/年に速度が減少すると推定された。また、出産を1回経験するごとに蓄積変異数は49個減少すると推定された。マルチサンプリングによる正常小葉の系統樹解析（3症例）からは、小葉の大半は隣接する小葉と変異を共有しておらず独立したクローンから成ること、また、離れた小葉と変異を共有している場合でもクローン拡大範囲は10 mm以下の小範囲に留まることが示唆された。一方、広範な増殖性病変を伴う乳癌6症例のマルチサンプリングでは、5症例で増殖性病変は乳癌のドライバー変異を含む数十から数百個の変異を癌病変と共有しており、その拡大範囲は25 – 85 mmに及んでいた。このうち4例では癌病変と共通するゲノム異常として1番染色体長腕の増幅および16番染色体長腕の欠失（1q+/16q-）を認めた。正常上皮細胞の変異獲得速度を当てはめると、これらの症例では1q+/16q-は思春期から20代前半の間に獲得され、発癌の数年から数十年前までには広範なクローン拡大が始まっていたものと推測された。
【結語】乳癌症例の一部、特に1q+/16q-を伴う乳癌症例においては、ドライバー異常を獲得した上皮細胞が乳腺内に広範にクローン拡大し、これを発生母地として独立したクローン進化が多発して起こり、長い時間をかけて様々な増殖性病変が形成され、一部が癌へ進展する、という新たな発癌モデルが構築された。

OS7-2

シングルセル解析による腫瘍内の細胞不均一性の解明と浸潤に関連する遺伝子発現についての検討

[1]国立がん研究センター中央病院研究所　病態情報学ユニット、
[2]国立がん研究センター中央病院乳腺外科、
[3]国立がん研究センター中央病院腫瘍内科、
[4]国立がん研究センター中央病院病理診断科
都倉　桃子[1,3]、渡瀬　智佳史[2]、椎野　翔[2]、村田　健[2]、神保　健二郎[2]、
高山　伸[2]、首藤　昭彦[2]、米盛　勧[3]、吉田　正行[4]

【背景・目的】非浸潤性乳管癌(Ductal carcinoma in situ:DCIS)は早期の乳癌であり、マンモグラフィ検診の普及により診断率が上昇している。DCISが浸潤癌(Invasive ductal carcinoma: IDC)に進展するのは約40%と推定されていることから治療対象とみなされる反面、過剰治療もまた指摘されている。さらに、DCISからIDCに進行する際の分子メカニズムは未だ解明されていない。浸潤に関連する遺伝子が同定されれば、治療の対象となるDCISの選別が可能になると同時に、治療標的にもなる可能性がある。Single-cell RNA sequenceは腫瘍内の細胞ごとの不均一性を検討すること、並びに希少な細胞集団の遺伝子発現プロファイルを解明することを可能にする。この手法を用いて、我々はDCIS内の細胞不均一性を明らかにするとともに、浸潤に関連する遺伝子の同定を試みた。【方法】正常乳腺１例、DCIS7例、IDC6例の手術検体を対象に10x Genomicsのプラットフォームを用いてsingle cell RNA sequenceを行なった。腫瘍組織を１細胞レベルに分解し、細胞ごとに異なるバーコードを付与しRNAを抽出した。cDNAを作成した後、Hiseqでシークエンスし、Rを用いて解析を行なった。【結果】乳癌のサブタイプはDCISでLuminalが3例、Luminal-HER2が4例であり、IDCでLuminalが4例、HER2が2例であった。得られた細胞数は48,143個、平均リード数は141,439であった。乳癌組織は複数の上皮細胞のクラスターに加え、免疫細胞、内皮細胞、間質細胞から構成されていた。各上皮細胞のクラスターは異なる機能を持ち、DCISとIDCはそれぞれ異なる免疫細胞とのインターラクションを形成していることが示唆された。また、Luminal-HER2陽性型のDCISでは*ERBB2*および染色体上で*ERBB2*周囲に位置する遺伝子群が高発現している細胞集団が不均一に存在していた。さらに、DCISとIDCの遺伝子発現の違いを解析した結果、IDCの浸潤表現型に関連すると考えられる候補遺伝子が同定された。これらの遺伝子が浸潤性や増殖性などの悪性度に関与するか、実験結果を踏まえて本発表でディスカッションしていきたいと考える。

OS7-3
免疫チェックポイント分子PD-L1の核内移行阻害剤は抗PD-1抗体による抗腫瘍効果を向上させる

[1]聖マリアンナ医科大学　医学研究科　応用分子腫瘍学、
[2]東京医科歯科大学　難治疾患研究所　分子遺伝分野
仁平（平）　直江[1,2]、太田　智彦[1]、三木　義男[2]

免疫チェックポイント分子PD-L1は多くの癌細胞で高発現が報告されており、T細胞などの免疫細胞に発現するPD-1と結合することで免疫細胞の不活化や増殖抑制を促し、免疫系による排除機構から回避する。PD-1やPD-L1に対する抗体薬による抗腫瘍効果は示されているが、免疫チェックポイント阻害剤の単剤での治療成績には限界がみとめられていることから、現在では抗PD-1/PD-L1抗体と細胞障害性抗がん薬やPD-L1の機能・発現を制御する因子に対する分子標的薬との併用療法が注目されている。これまでに我々は、PD-L1の発現がCDK4-Cyclin DによるSPOP2のリン酸化によって誘導されるユビキチン–プロテアソーム依存的分解によって制御されていることを見出し、CDK4阻害剤が抗PD-1抗体との併用投与によって抗腫瘍効果を増強させることを報告した (Zhang et al., Nature 2018)。さらに、細胞内のPD-L1の機能に着目して解析を進めた結果、PD-L1は細胞膜上から核内へと局在を変え、炎症や免疫応答に関連する遺伝子群の発現を制御していることを明らかにした。そして、マウスを用いた解析により、PD-L1の核内移行を抑制する脱アセチル化酵素HDAC2の阻害剤を抗PD-1治療薬と併用することで、抗PD-1治療薬による抗腫瘍効果が増強することが明らかとなった (Gao et al., Nature Cell Biology 2020)。これらの結果から、免疫チェックポイント阻害剤の有効性を判断するときにはPD-L1の翻訳後修飾についても十分に考慮する必要があると思われる。現在、これらの翻訳後修飾の生理学的、薬理学的な意義について検討中であり、最新の知見について報告したい。

OS7-4
患者iPS細胞由来心筋細胞モデルを用いたTrastuzumab心毒性発現メカニズムの解明

[1]順天堂大学大学院医学研究科　乳腺腫瘍学講座、
[2]順天堂大学大学院医学研究科　細胞・分子薬理学、
[3]順天堂大学大学院医学研究科　難治性疾患診断・治療学、
[4]順天堂大学大学院医学研究科　ゲノム・再生医療学、
[5]順天堂大学大学院医学研究科　循環器内科学講座
佐々木　律子[1]、呉林　なごみ[2]、江口　英孝[3]、堀本　義哉[1]、志賀　孝宏[4]、宮崎　彩記子[5]、樫山　拓[2]、赤松　和土[4]、齊藤　光江[1]

【目的】Trastuzumab (Tmab)は副作用である心毒性が約5-10%に生じ、これは非蓄積型で発症予測が困難であり、乳癌治療の障壁となる場合がある。しかし、その機序の多くは未解明で、予防・早期発見や治療法が確立していないことが課題である。我々は患者の個体差に着目し、その個体の特徴やその機序を明らかにすることを目的とし、個々の症例のiPS細胞由来の心筋細胞再現モデルを用いた副作用メカニズムの探索を試みたので報告する。
【方法】2010から2019年の間に当院でTmabが投与された468名の乳癌患者から、左室駆出率がベースラインより≧30%低下した重篤な心毒性患者 (SP)と、これと各種パラメーターでマッチングした未発症患者 (NP)より各3例を選択し、その末梢血から患者iPS細胞由来心筋細胞を樹立した。この細胞モデルを用いて、心収縮力・エネルギー代謝経路の観点からの細胞機能評価と網羅的遺伝子発現解析を実施した。
【結果】表現型である心機能低下の再現性について収縮能測定で検証した。Tmabを添加した培地で1週間培養すると、SP群でより顕著な収縮能低下を認めた。細胞内エネルギー代謝の観点では、ATPおよび活性酸素種産生、オートファジー活性においても、SP群でより顕著な代謝障害を認めた。一方、酸素消費速度を指標にミトコンドリア機能を評価した結果、Tmab濃度依存的に最大呼吸速度の低下を認めたが、両群間で有意な差は認めなかった。さらにこれらの結果に繋がる要因を探索する目的で、Tmab添加/無添加の両群iPS細胞由来心筋細胞のRNA-Seq解析を行った。SPとNP群間の発現変動解析より抽出した遺伝子から、心毒性機序に関与する候補遺伝子を見出した。特にTmab無添加群では、セリンプロテアーゼファミリー関連遺伝子が全SP群で有意に高発現しており、Tmab添加群では炎症誘導性遺伝子の発現が全SP群で有意に高かった。さらに炎症関連経路に着目した仮説検証実験を行い、その経路がSP群iPS細胞由来心筋細胞で有意に亢進していることを確認した。
【結語】本研究ではTmab心毒性の発症には既報の細胞内エネルギー代謝障害に加え、炎症素因が関与する可能性を示し、新たな治療戦略に繋がる可能性を見出した。本技術により、個人差の大きな有害事象を*in vitro*で再現でき、そのメカニズムに迫れる可能性が示唆された。

OS7-5
臨床検体での相同組み換え修復活性評価を目指したDNA二本鎖切断定量法の開発

[1]東北大学大学院医学系研究科　外科病態学講座　乳腺・内分泌外科学分野、
[2]東北大学加齢医学研究所　腫瘍生物学分野
本成　登貴和[1,2]、吉野　優樹[2]、角掛　聡子[1]、進藤　晴彦[1]、小坂　真吉[1]、柳垣　美歌[1]、宮下　穣[1]、濱中　洋平[1]、江幡　明子[1]、原田　成美[1]、多田　寛[1]、千葉　奈津子[2]、石田　孝宣[1]

【目的】DNA修復経路の1つである相同組み換え修復（Homologous recombination：HR）活性の低下は、乳腺上皮細胞の癌化を促進すると報告されている。また、HR障害を呈する乳癌はPARP阻害薬やプラチナ製剤に好感受性であり、HR活性の評価は発症リスクと薬剤効果予測の両面において重要である。我々はこれまでにゲノム編集技術に用いられるCRISPR/Cas9システムを応用し、培養細胞の新規HR活性測定法（Assay for Site-specific HR Activity：ASHRA）を開発した。BRCA1点変異体を用いた解析で、ASHRAによる測定結果は既存法よりPARP阻害薬感受性との相関が強いことを報告した（Scientific Reports 2019）。現在リンパ球や腫瘍組織等の臨床検体への応用を試みているが、検体間でHRの基質であるDNA二本鎖切断（DNA double-strand break:：DSB）の作成効率が異なる可能性があり、ASHRAによるHR活性測定値に影響を及ぼす可能性があった。そこで今回、その補正に用いるため、DSBの座位特異的定量法の開発を試みた。
【方法】① 閉環状プラスミド であるpBlueScriptを制限酵素EcoRVで切断し平滑末端のDSBを有する開環状プラスミドを作成した。平滑末端に結合するAdaptorと測定用primerを作成し、最適条件（DNA/Adaptor比、Ligation反応条件）を検討した。② 閉環状プラスミドと開環状プラスミドを混合し、開環状プラスミドの割合が0%、0.01%、1%、100%のサンプルを作成した。Adaptorを結合後、リアルタイムPCRによって開環状プラスミドの定量を試みた。
【結果】Adaptor ligation条件の最適化により、DSBを検出することが可能であった。また、リアルタイムPCRによって開環状プラスミドの割合を定量することができ、開環状プラスミド割合が0.01%と低い場合においても検出可能であった。
【考察】今回プラスミドを用いた実験において、DSBの定量評価が可能であることが示された。今後、ヒトゲノムを用いてCas9により人工的に座位特異的DSBを作成したサンプルを作成し、さらなる検討を行う予定である。ASHRAは生細胞が得られれば実施することができ、かつ既存のHR活性評価法に比してより感度、定量性が高い。DSB定量評価法の開発により、ASHRAを用いた臨床組織でのHR活性評価がより正確なものとなると考えられる。

OS8-1
IRシステムを用いた内視鏡補助下乳房部分切除術～過不足無い切除範囲の決定のために～

佐賀大学　医学部　一般・消化器外科
馬場　耕一、今村　美乃莉、真鍋　達也、能城　浩和

【はじめに】当教室では2014年から乳癌手術における気嚢法を併用した内視鏡手術を導入している。その適応は皮膚切除の必要のない乳房部分切除や乳頭・皮膚温存乳房全切除としている。直視下に乳房部分切除を行う場合、小切開で行わなければならず、手術操作が困難な場合がある。しかし、内視鏡下の乳房部分切除術では直視下よりも比較的良好な視野が得られることが多い。ただし、これまで切離予定部のマーキングがわかりにくい場合もあった。内視鏡下に赤外光（IR）システムを用いることで切離予定線を容易に認識可能であり、その有用性と手術手技を報告する。
【手術手技】手術開始前にインドシアニングリーン（ICG）を用いてセンチネルリンパ節同定を行う。また、エコーガイド下に切離予定部位をインジゴカルミンゼリーでマーキングする。手術を開始し、乳房外側に約3cmの皮膚切開を行う。周囲の皮膚を剥離したのち、創部にラッププロテクターを挿入し、センチネルリンパ節を摘出する。大胸筋外側縁を露出し、ポートを3本留置したEZアクセスを装着する。気嚢を行い、内視鏡下手術を開始する。乳腺を大胸筋筋膜、皮膚から剥離し、切離予定線より十分広範囲に剥離する。ここでIRシステムを使用すると切離マーキングを除いた全体が発光するため、対照的にマーキング部が認識できるようになる。通常光とIRを併用しながら切離予定のマーキングに沿って乳腺を切除する。切除断端は内視鏡下または直視下に縫合を行い、欠損部の充填を行う。
【考察/結語】蛍光色素であるICGをセンチネルリンパ節同定のために用いることは広く行われているが、乳腺の切離に使用されている報告は少ない。直視下にIRシステムを用いることは創が小さく困難な場合が多いが、内視鏡下に行う場合は視認性がよく、有用な方法と考える。

OS8-2
乳房切除術における腋窩の整容性向上を目指したFish法の経験

斗南病院　呼吸器乳腺外科
林　諭史、川田　将也

a91438
【はじめに】全国乳がん患者登録調査報告(2018)において，乳房切除術(Bt)は半数に施行されている．再建を前提とした場合もあるが，多くはBtのみで終了していると考えられる．温存術後の整容性についての報告は多いが，Bt後は少ない．2019腋窩dog ear改善策として三角法が発表され程なく導入したが，続けて2例，皮弁の治癒不全を経験した．そこで皮切を改良(Fish法と命名)し，以後60例で良好な結果を得たため報告する．【方法】Bt+センチネルリンパ節生検あるいは腋窩郭清を行う全例を適応とした．当科では事前にCT lymphographyを行い，センチネルリンパ節部位を体表にマークしている．腫瘍位置によってvariationがあるが，右の場合(図I)，1)腋窩に，底辺を水平にした一辺約3cmの三角形(頭側A，外側B，内側C，重心S)を描く．2) SとC，乳頭を結び，正中まで続く直線①を書く。3)①上で，正中から約2cm外側をDとする．4)BとD，乳輪尾外側縁を最短距離で結ぶ．5)CとDを上に向かって緩やかな凸ラインで結ぶ．6)B,C部分の角をなだらかにする(虚血防止)。7)ABD距離，ACD距離を裁縫用メジャーで測定し距離を合わせる．合わない場合は，A，Dの位置，あるいはACD曲線の凸ラインを変更する．8)閉創時，図IではBC，図IIではACを合わせる．腫瘍が①より尾側(図II)ではBとCを入れ替えデザインする．【結果】Fish法では全例，皮弁の治癒不全は認めなかった．本法導入後，腋窩dog earを訴える患者は顕著に減少した．【まとめ】Fish法は腋窩余剰皮膚を切除するため，整容性向上のみならず，腋窩リンパ節へのアプローチが容易となった．皮切長は長くなるがデザインは容易であり，患者・術者の満足度が高い方法と考える．

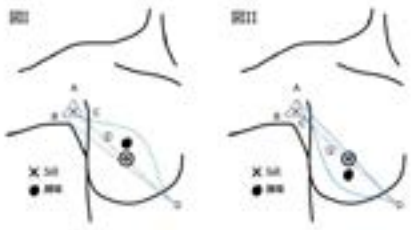

OS8-3
経腋窩アプローチによる完全乳腺内視鏡手術からロボット手術への展開

[1]国際医療福祉大学　医学部　乳腺外科、[2]山王病院　乳腺外科、
[3]日本医科大学　乳腺外科
山下　浩二[1,2,3]、菊池　潔[2]、武井　寛幸[3]

【背景】乳腺内視鏡手術による経腋窩乳腺背側アプローチ法(TARM)は、腋窩のみの小切開で、乳房皮膚上に全く傷を付けずに、乳腺切除が可能であり、乳癌の標準的治療を完遂できる。低侵襲であることと、術後整容性が良好であることから、完全内視鏡手術となっており、さらに自動化と汎用性を目指して、ロボット手術への展開を考慮しています。術後の整容性を考えると、従来の多孔式のロボット手術では、かえって手術創を大きくすることになるため、甲状腺手術では容認されても、乳腺手術では最小限にする必要があります。今回、ロボット手術化への試みについて、現段階でのアプローチについて報告します。
【方法】センチネルリンパ節SN生検は、術前に3D-CT乳腺リンパ管造影により、リンパ管の走行とリンパ節の位置を把握した上で、インドシアニングリーンICG色素法により、蛍光内視鏡下にSNを同定・採取する。TARMは、腋窩横切開を高位(有毛部下縁、中部、頂部)最短化2cmの単孔で、大胸筋筋膜上を剥離し、乳腺背側から乳腺切離位置で皮膚側で切開し、皮下剥離をTunnel法で行い、全周を縦切開することで乳腺部分切除を完了する。切離位置の情報は、超音波検査によるマーキングとICGにより蛍光内視鏡で観察する。切除後の乳房形成にはPGA補強と吸収性繊維の補填、乳腺授動により癒着を防止し乳房形状を整える。術後整容性は、ABNSWスコアで判定する。従来の手術操作の各段階に分けて、ロボット化の可能性を検討する。
【結果】VABS乳腺部分切除は600例に施行した。腋窩創位置は、頂部で不明瞭化が最高だが、乳房下部は難度が上がる。蛍光造影の認識率90%と良好で、切離位置が精度向上した。乳房形成も内視鏡的に行い、乳腺切除部位ごと形成方法の最適化が術後乳房の形状を改善させ、患者満足度も高かった。ロボット化への検討事項として、従来の吊り上げ法から気嚢法への変更。カメラポートの新設。術前画像情報のオーバーレイとICG蛍光法などによる精緻な切除操作、側胸脂肪織の移植などの形成手術操作。等、課題を検討中である。
【結語】乳腺内視鏡手術VABSは、腋窩創の高位化、蛍光造影法の蛍光内視鏡利用により切除範囲縮小と乳房形成術の最適化により整容性の向上が望める。完全乳腺内視鏡手術の技術はロボット手術へ展開可能である。

OS8-4
センチネルリンパ節転移陽性乳癌における腋窩リンパ節郭清省略の安全性の検討

[1]帝京大学　医学部　外科学講座、[2]帝京大学　医学部　放射線科学講座
山田　美紀[1]、前田　祐佳[1]、佐藤　綾奈[1]、松本　暁子[1]、池田　達彦[1]、
白石　憲史郎[2]、神野　浩光[1]

背景：ACOSOG Z0011試験では、2個以下のセンチネルリンパ節(SLN)転移を有するcT1-2乳癌患者に対し、腋窩リンパ節郭清(ALND)を省略してもALND施行例と比較し10年アウトカムに有意差がないことが示された。また、AMAROS試験ではSLN転移陽性乳癌に対してALNDを省略し腋窩照射を行うことでリンパ浮腫の出現を有意に抑制し、10年腋窩リンパ節再発もALND群と照射群で同等であることが示された。今回、実臨床におけるSLN転移陽性乳癌に対してALND省略の安全性について検討した。
対象と方法：2015年11月から2020年12月に当院で乳房部分切除とセンチネルリンパ節生検を施行したcTisT1-2N0M0の早期乳癌327例のうち、2個以下の病理学的SLN転移を認め、ALNDを省略した49例を対象とし、予後や合併症について検討した。本研究ではホルモン受容体陽性HER2陰性乳癌のうち、Ki-67≦20%をluminal A、Ki-67<20%をluminal Bと定義した。
結果：年齢中央値52 (34-83)歳、閉経前26例、腫瘍径中央値1.7 (0.6-4.0) cm、luminal A が36例、luminal Bが13例であった。29例にマクロ転移を認め、うち6例は転移リンパ節を2個を認めた。また、20例にミクロ転移を認め、うち1例は転移リンパ節を2個認めた。全例に対して術後温存乳房照射を施行し、40例にhigh tangent による腋窩照射 、5例に領域リンパ節照射を施行した。領域リンパ節照射を行った症例のうち、4例はマクロ転移を2つ認め、1例はマクロ転移1つであった。腋窩照射を施行していない4例は全て微小転移であった。全例に対して術後内分泌治療を施行し、12例に対して術後化学療法を施行した。術後化学療法を施行した症例は若年やKi-67高値で有意に多かった(50歳未満 40% vs. 50歳以上 14%, p=0.048; Ki-67≦30% 50% vs. Ki-67>30% 16%, p=0.027)。Oncotype DXは6例に施行し、RS30以上の2例に対して術後化学療法を施行した。観察期間中央値33か月において、局所再発は0例、遠隔転移再発は1例(肝臓)であった。死亡は肝転移再発をした1例であった。また、明らかな患側上肢リンパ浮腫や上肢挙上制限等の合併症は全例に認められなかった。
結論：2個以下のSLN転移陽性例においてALNDを省略しても、局所領域リンパ節再発は認めなかった。適切な術後薬物療法や放射線療法を行うことにより再発を抑制し、安全に行えることが示された。また、ALNDによる合併症を回避できた。今後も長期予後や至適照射野に関する検討が必要である。

OS8-5
ティッシュ・エキスパンダー挿入1610例の合併症、合併症後の転帰、予後について

[1]がん研究会有明病院　乳腺センター　乳腺外科、
[2]がん研究会有明病院　形成外科、[3]がん研究会がん研究所　病理部、
[4]がん研究会有明病院　乳腺センター、[5]がん研究会有明病院　病理部
荻谷　朗子[1]、倉元　有木子[2]、矢野　智之[2]、阿部　朋未[1]、井上　有香[1]、
植弘　奈津恵[1]、高橋　洋子[1]、前田　哲代[1]、片岡　明美[1]、坂井　威彦[1]、
宮城　由美[1]、大迫　智[3,5]、上野　貴之[1]、大野　真司[4]

【背景】乳房再建が保険適応となった2013年以前より当院では一次二期再建を主軸に乳房再建を行ってきた。症例が蓄積されたので治療成績を報告する。【目的】当院でティッシュ・エキスパンダー (TE)を挿入した症例の合併症と合併症後の転帰、予後を明らかにする。【対象】2008年から2016年に当院で原発性乳癌に対しTEを挿入した1610例。【方法】TE、インプラント(IMP)の合併症をClavien-Dindo分類のGrade3以上とし、頻度と合併症後の転帰を検討した。Kaplan-Meier法、log rank検定を用い乳房術式別の局所再発率を検討した。【結果】乳房術式は乳房全切除術(Bt)1168例(73%)、皮膚温存乳房全切除術(SSM)303例(19%)、乳頭温存乳房全切除術(NSM)139例(9%)だった。TE挿入後の再建方法はIMP挿入1488例(92%)、自家組織再建105例(7%)、脂肪注入1例だった。16例(1.0%)が再建中止でTE抜去しており、理由としては9例が合併症、7例(0.4%)が本人希望だった。TE挿入中の合併症率は出血0.9%、感染2.0%、皮弁壊死3.7%だった。合併症のためTE抜去した症例は24例(1.5%)あり、抜去後の転帰は再建継続15例(63%)、再建中止9例(38%)だった。IMP挿入中の合併症率は出血0.9%、感染0.9%、皮弁壊死0%だった。IMP抜去は16例(1.1%)認められ、抜去の原因は合併症13例(うち感染10例)、本人希望3例だった。合併症のためIMP抜去した13例の転帰は再建継続4例(31%)、再建中止9例(69%)だった。観察期間中央値79カ月で5年累積局所再発率はBt0.8%、SSM1.4%、NSM5.4% (p=0.0004)だった。NSMの局所再発7例の中で乳輪部3例、針生検跡1例、乳頭1例に再発部位を認めており、NSMの手技との関連性が示唆された。【考察】当院の合併症頻度は既報告と同等であった。TEとIMP抜去後では再建継続率が異なり、それぞれの段階で患者の再建に対する思いが影響していると考えられた。NSMの局所再発には術式の影響が認められ、術後は乳頭乳輪部の観察に注意する必要がある。

OS9-1
若年患者が乳癌手術後に妊娠企図するタイミングと出産後の転帰について

[1]がん研究会有明病院　乳腺センター、
[2]がん研究会有明病院　トータルケアセンター、
[3]がん研究会有明病院　看護部、[4]がん研究会有明病院　先端医療開発センター
片岡　明美[1,2]、阿部　朋未[1]、佐山　郁子[3]、佐伯　やよい[3]、春山　優理恵[1]、
岡野　健介[1]、中平　詩[1]、川井　沙織[1]、古川　孝広[4]、尾崎　由記範[1]、
高畑　史子[1]、植弘　奈津恵[1]、原　文堅[1]、高野　利実[1,2]、上野　貴之[1]、
大野　真司[1]

【背景】挙児希望のある若年乳癌患者がいつ妊娠を企図するかには再発リスク,化学療法(CT)による閉経,内分泌療法(ET)中の加齢等を考慮した総合的な判断が求められる.【目的】乳癌手術後に妊娠を試みた症例の出産転帰を調べ,若年患者の妊娠計画に関する意思決定を支援する.【対象と方法】2007～18年に根治術を行った40歳未満の原発性乳癌1188例のカルテより,術後の妊娠・出産に関する記載のあった症例を抽出し,①手術時の臨床病理学的因子,②妊娠企図時の状況と薬物療法,③妊娠転帰を調査した.手術時に妊娠中の症例は除外した.【結果】2021年末までの観察期間中央値7.8(～ 14.6)年において,160例(13%)に妊娠企図と出産に関する記載を認めた.①手術時の平均年齢33歳,出産歴なし127例(79%), cStage 0:68例(43%),I:46例(28%), II:41例(25%),III:5例(3%).妊孕性温存(FP)施行17例(10%).薬物療法なし79(49%), ETのみ33 (21%) CTのみ23 (14%), CTとET 25 (16%)例.②妊娠企図時の状況：再発無し155例(97%),再発有５(局所２・対側乳癌３・鎖骨上リンパ節再発への照射後１・脳転移切除後1)例.薬物療法：なし・CT/ET完了後110例(69%),ET中(1~4年)42例(26%),妊娠先行のため出産後にET予定1例,CT拒否5例,ET拒否2例.③妊娠転帰:妊娠確認118例(74%),うち生殖補助医療(ART)利用68例(38%),子宮外妊娠2例,流産8例,出産確認106例(全体の9%,妊娠企図の66%) ,妊娠中３例.周産期の重篤な合併症なし,術後から出産までの期間の中央値は3.5(最長9.9)年で出産時年齢は平均36(最高43)歳であった.手術時の年齢,薬物療法なし,早期ステージが生児獲得と有意に相関した($p < 0.05$).出産後の新規再発5(局所4,骨1)例, 対側乳癌4例に認めたが死亡なし.死亡したのは術後CTを拒否していた４例のみで妊娠の前に遠隔再発を来していた.【考察】術後に妊娠を企図した若年患者は約13%で, 早期ステージで薬物療法が不要または治療を完遂した症例が多く,リスクが高い状況では妊娠を控えたことが示唆された.一方,再発しても病勢が制御された状態で出産し,その後も生存中の症例や術後のETを一時中断して妊娠を試み,産後に再開した症例も経験した.そのような特殊状況下の妊娠では個別に生殖医療/産科医とも情報を共有して周産期管理にも留意した.がん患者の生殖医療では再発への不安と成果を得られない時の葛藤もあり,FPやARTへの助成だけでなく精神的サポートの充実も課題と思われる.

OS9-2
がん・生殖医療における実践と課題

[1]虎の門病院　乳腺・内分泌外科、[2]聖路加国際病院　腫瘍内科、
[3]浜松医科大学医学部付属病院　乳腺外科、
[4]がん・感染症センター都立駒込病院　外科、[5]昭和大学　保健医療学部看護学、
[6]国立国際医療研究センター病院　乳腺・腫瘍内科、[7]日本がん・生殖医療学会
田村　宜子[1]、北野　敦子[2]、小泉　圭[3]、有賀　智之[4]、渡邉　知映[5]、
清水　千佳子[6]、乳がん患者の妊娠・出産と生殖医療に関する診療ガイドライン　改定委員会[7]

AYA世代の乳がん患者に挙児希望の有無を確認し、妊孕性温存を行うことはスタンダードケアとなった。しかし様々な臨床課題が生まれ、疑問や葛藤を抱えながら取り組んでいる医療者も多い。
本ガイドラインの改定にあたり①乳癌の再発リスクと妊孕性という異なるアウトカムについて分かりやすく記載し、医療者が情報提供しやすいものにすること②科学的検証をしたガイドラインとして、患者の選択を後押しできるものにすること③ガイドラインとして分かりやすい記載を検討することを課題とした。その過程の中でGRADE方式を選択し、患者・医療者の協働意思決定に沿う形で推奨決定し、少数の意見も本文に反映するよう努めた。

現場での実践としては、患者・医療者のジレンマと葛藤、倫理的問題、そして多職種での関わりについて議論し解説した。本領域において、患者には、がんの予後において妥協しないか、将来の挙児の可能性を残すかというジレンマが、また医療者にとっては、患者の生命を最優先する使命と、患者の価値観を尊重する使命の間にジレンマがある。また生殖医療が自身に与える影響やがん治療による児・母体への影響も含め、本領域は医療行為のアウトカムの不確実性が大きい。ガイドライン作成の過程で、こうしたジレンマや不確実性に関する共通理解のうえで対話を進めることが、がん・生殖医療を倫理的に進めるプロセスとして重要であると考えられた。

実際には患者本人も潜在的なニーズに気が付いていない場合も想定され、乳癌の罹患によって初めて自身の望む生き方を考え、再構築しなければならない場合もある。ニーズを的確に拾い上げ、適切な情報提供を行い、十分な対話に基づいて選択していくためには、多職種による患者への関わりが求められる。妊孕性温存するかどうか、実際に出産するかどうかに関わらず、患者には長期的なサポートが必要であることもあり、多職種や乳癌経験者が果たせる役割は大きい。がん・生殖医療に関わる医療者・経験者は、チームや患者から各々に期待される役割を認識し、その専門性を生かし、時に職域を超えて患者やチームに関わり続けることが必要である。

そして本領域は、時代とともに変わっていくがん治療や倫理に応じて、変化していく必要もある。実際に治療に関わる職域だけでなく、生命倫理学や法学、また広く社会にも、がん・生殖医療のあり方そのものを問い続けることが重要であろう。

OS9-3
地域における乳がん患者に対する妊孕性温存の現状と課題

[1]岡山大学病院　乳腺・内分泌外科、[2]リプロダクションセンター
枝園　忠彦[1,2]、露無　裕子[2]、樫野　千明[2]、中塚　幹也[2]、鳩野　みなみ[1]、
間森　智花[1]、宇野　摩耶[1]、中本　翔伍[1]、吉岡　遼[1]、藤原　みわ[1]、
鈴木　陽子[1]、高橋　侑子[1]、河内　麻里子[1]、岩本　高行[1]、平　成人[1]、
土井原　博義[1]

背景）挙児希望を持つ乳がん患者に対して薬物療法前に妊孕性温存に関して説明を行うことは学会でも推奨され、また実際の妊孕性温存にかかる費用は国から補助を受けることが可能となった。しかし、乳癌治療および生殖医療両方の専門家が必ずしも近隣にいない地域では挙児希望があったとしても妊孕性温存を行えないだけでなくその情報を得ることも難しい。岡山地区では、大学病院を中心に近隣の地域におけるがん患者に対する妊孕性温存をスムーズに行う体制づくりを行ってきた。
結果）2010年より岡山大学病院および近隣の生殖医療専門クリニックが連携して乳がん患者に対してがんと生殖のカウンセリングおよび妊孕性温存を開始した。当初はすべて一旦大学病院を受診してからカウンセリングを開始していたため、時間に制限がある乳癌診療の中でスムーズな連携困難である事例が認められた。そのため地域で円滑にがん専門医と生殖医療医をつなぐことを目的とした「がんと生殖ネットワークOKAYAMA」を開設した。ここから患者および医療者に向けて、市民公開講座を開催しさらにそれぞれの専門医を紹介するとともに紹介時に必要な情報を網羅する「妊孕性温存紹介テンプレート」を作成し、大学を介さずに円滑な連携が行えるよう体制を整備した。患者に対しては、未成年でもわかりやすいように生殖機能温存を解説したパンフレット「これから治療を受けるあなたへ（女子編・男子編）を作成した。また同時期に、乳癌だけでなくほかの若年がん患者をもつ血液内科、泌尿器科、消化器外科などと合同で岡山大学病院リプロダクションセンターを開設し、院内での妊孕性温存の普及と月一回のカンファレンスによる症例の検討によりそれぞれの領域における問題点を共有するとともに遺伝性腫瘍に対しても連携し対応している。この１０年の間に当院で妊孕性温存を行った乳がん患者は３４人（４５歳以下の乳がん患者中４．４%）で、８人の児が生まれている。それらはいずれも受精卵からの挙児であった。また再発患者は１０人（うち３人は遠隔再発）であった。
結語）がん患者に対する妊孕性温存は患者が情報へすぐアクセスできることや地域でのスムーズな専門医間の連携が不可欠である。さらに、乳癌にとどまらずがん専門医が生殖医療医を含めて広く横のつながりを作ることで遺伝性腫瘍においても安全に妊孕性温存が行えるようになる。

OS9-4
AIホスピタル事業におけるインフォームドコンセント高度化ソリューション開発研究

[1]がん研究会　有明病院　乳腺外科、
[2]がん研究会　有明病院　データベース＆バイオバンクセンター、
[3]NTTデータ　ヘルスケア事業部、[4]NTTデータ　経営研究所、
[5]がん研究会　有明病院　腫瘍精神科、[6]がん研究会　有明病院　乳腺内科、
[7]がん研究会　有明病院　乳腺センター、
[8]がん研究会　有明病院 AI医療センター
井上　有香[1]、鈴木　一洋[2]、松下　大介[3]、小林　洋子[4]、高山　文博[4]、
西口　周[4]、中村　友昭[4]、佐々木　成聖[4]、阿部　朋未[1]、吉田　和世[1]、
前田　哲代[1]、高橋　洋子[1]、荻谷　朗子[1]、宮城　由美[1]、清水　研[5]、
高野　利実[6]、上野　貴之[1]、大野　真司[7]、小口　正彦[8]

【はじめに】当院は、内閣府による戦略的イノベーション創造プログラム「AI(人工知能)ホスピタルによる高度診断・治療システム」の開発研究に参加している。その一環として、我々は患者医療者間のコミュニケーションの高度化に着目した。本来、患者特性に応じた対応が必要であるが、初対面～数回目の診察までに患者特性を把握することは必ずしも容易ではなく医療者の対応力にも左右される。そこでAIを用いて精神的負担を受けたときの行動傾向（コーピングスタイル）を分類するモデルを構築し、患者特性理解を深めることでコミュニケーションを支援することができるのではないかと考えた。
【目的】(研究1)コーピングスタイルをベースに患者特性を分類するモデルを構築する。
(研究2)研究1のシステムががん診療においてどのように活用できるか検討する。
【方法・対象】(研究1)一般人モニター 8208人に対して性格や環境など全17カテゴリのインターネット調査を行い、患者特性をモデル化した。
(研究2)治療前の原発性乳癌患者106例に対し、初診もしくはがん診断時、方針決定時にコーピングスタイル・心理状態のベースライン調査・抑うつ傾向(GAD7、PHQ9)に関するデジタル問診をとり、各項目の相関分析を行った。患者の病状理解度等、医師にも問診を行った。
【結果】(研究1) 約50問の問診に回答することで、きちんと、心配性、哀愁、前向き、無関心の5タイプに、患者特性を分けるモデルを構築した。
(研究2)患者特性分布は心配性33%、きちんと25%、前向き24%、哀愁13%、無関心5%であった。研究1のモニター分布と比較すると前向きタイプが多く哀愁タイプが少ない傾向が見られた。抑うつ傾向の検討では心配性タイプで最もうつ傾向が強かった。また、抑うつ傾向が心配性タイプでは告知日から減少する一方で、きちんとタイプと哀愁タイプで経時的にやや増加した。モデリングの結果、GAD7やPHQ9を取得しなくても約70%の精度で抑うつ傾向が予測できることがわかった。自身の気持ちを伝えられているか、の設問に対して、きちんとタイプで64%、哀愁タイプで72%の患者が医師評価より評価が低く、他のタイプより患者医療者間評価の乖離が強い傾向が見られた。
【結語】本研究のコミュニケーション支援システムは、抑うつ傾向が強いタイプや医師評価との乖離が出やすいタイプを抽出することが可能であり、医療者の補助ツールとして有用であった。

OS9-5

乳癌ICTネットワークシステムの開発 ―おきなわ乳腺津梁ネットワーク―

[1]那覇西クリニック、[2]宮良クリニック、[3]浦添総合病院、[4]中頭病院、
[5]沖縄県医師会

玉城　研太朗[1,5]、鎌田　義彦[1]、上原　協[1]、滝上　なお子[1]、宮良　球一郎[2]、蔵下　要[3]、座波　久光[4]、比嘉　靖[5]、玉城　信光[1]

a90175

沖縄県は東西1000キロ南北400キロにも渡る広大なエリアで、医療資源に乏しい有人離島も数多く存在する。がん診療における医療の均てん化は解決しないといけない課題であり、ICTを利用した可能な限りの均てん化を試みている。おきなわ津梁ネットワークは、診療情報をシェアできるクラウドとして、脳卒中パスなどあらゆる医療場面で利活用できるツールであり、現在194の医療機関と60920人(R3.11.1現在)の登録が行われている。乳腺診療においても遠隔地でも可能な限り質の高い乳腺診療が受けられるよう、「おきなわ乳腺津梁ネットワーク」を構築した。
例えば遠隔地の患者さんが那覇で化学療法を行い、地域に戻り発熱性好中球減少症や薬剤性間質性肺炎などの副作用を来した場合、島の診療所と専門施設とで本ネットワークの中でデータを共有し、ネットワーク内のチャット機能を用いてコンサルトを行うことが出来る。また専門施設外で治療に難渋するような、転移再発症例などに対するコンサルトや、病診連携等で患者さんを紹介する際に、本ネットワークで画像のやり取りや診療情報提供書のやり取りを行うことが出来る。更にIrAEなどの他科連携体制を津梁ネットワーク内で構築することが出来る。例えばIrAEを疑うような患者さんが発生した際に、ネットワーク内で関連施設や関連診療科(大学病院の神経内科や眼科など)にアラートを出すことが出来、コンサルトが出来る体制が構築できる。
将来展望として、本ネットワーク内で県内の検診データを管理したり、また治験や臨床試験の候補者検索や管理が出来る体制を構築していきたいと考えている。

OS10-2

当院におけるAYA世代乳癌患者の妊孕性温存・出産の現状と課題

三重大学医学部附属病院　乳腺センター

小島　玲那、畑川　恵里奈、中村　佳帆、松田　沙緒里、木本　真緒、
澁澤　麻衣、今井　奈央、石飛　真人、小川　朋子

【背景】AYA世代乳癌患者の妊娠・出産には様々な問題がある。当院では挙児希望のある若年乳癌患者は高度生殖医療センター(2015年4月より活動開始)へ紹介し、妊孕性温存の支援を行っている。当院におけるAYA世代乳癌患者の妊孕性温存・妊娠出産の現状を検討し報告する。
【対象】(1)2003年4月1日～2021年10月31日に当院で治療した39歳以下の乳癌患者300人。(2)高度生殖医療センターに紹介した乳癌患者(40歳以上6人を含む)36人。
【結果】(1)39歳以下乳癌患者(年齢中央値36歳)で術後妊娠出産症例は27人。妊娠時期は治療終了後18人、ホルモン治療中断9人。診断時年齢中央値は31歳(22-39歳)、ホルモン治療中断し妊娠した症例の診断時中央値は33.5歳と高齢であった。出産時の年齢中央値は35歳(29-47歳)、出産時35歳以上18人(67%)。自然妊娠：20人(診断時34歳以下が18人),タイミング療法1人、体外受精3人(他院にて不妊治療)、不明3人。妊娠出産した乳癌患者で転移・再発は5人(うち挙児希望のためホルモン中断・開始しなかった症例は3例)。妊娠期乳癌は3人で年齢は29、36、37歳。初診時は妊娠32、19、12週。乳癌StageはⅢC、ⅡB、Ⅰ。サブタイプはTN2人、Luminal1人。全例妊娠継続を希望し、2人は帝王切開、1人は吸引分娩で出産。妊娠中の術前化学療法施行は1人。術式は、Bt+Ax、Bp＋Ax(術前化学療法後)、NSM+Ax。2児は合併症なく経過。1児は出生時呼吸状態不安定で挿管管理、退院後(生後38日)授乳中に突然死。(2)当院の高度生殖医療センター受診36人(中央値34歳：25-47歳)の受診時期は術前29人、術後7人。妊孕性温存施行は20人(年齢中央値34歳：26-41歳)。妊孕性温存施行に至らなかった理由は、乳癌治療終了後妊娠可能となる年齢の妊娠出産リスク、受診時の年齢、費用等。卵子凍結例13人、受精卵凍結6人(2例は卵子凍結と受精卵凍結同時施行)、卵巣凍結2人。妊孕性温存後の化学療法施行は10人、手術から化学療法開始までの期間は平均62.8日(42-84日)。
【考察】乳癌治療後の妊娠出産は多くが高齢出産となるが、診断時34歳以下では自然妊娠も多い。乳癌治療開始前に妊孕性温存ついて希望を確認し、高度生殖医療センターに紹介することで患者の意思決定をサポートし、治療中断期間が短くなるよう心がけている。AYA世代は妊娠出産と密接な世代であり、一人一人に適したサポートを他職種で行う必要がある。

OS10-1

生殖機能温存治療を受けた乳がん患者に対する多施設後ろ向き研究　BSTRO-02(第一報)

[1]秋田大学医学部附属病院　乳腺・内分泌外科、
[2]岡山大学病院　乳腺・内分泌外科、
[3]札幌医科大学付属病院　乳腺・内分泌外科、
[4]三重大学医学部附属病院　乳腺センター、[5]名古屋市立大学病院　乳腺外科

工藤　千晶[1]、枝園　忠彦[2]、寺田　かおり[1]、石飛　真人[4]、島　宏彰[3]、
九冨　五郎[3]、近藤　直人[5]、突沖　貴宏[2]、吉岡　遼[2]、小島　玲那[3]、
和田　朝香[3]、小川　朋子[4]、上本　康明[5]、高橋　絵梨子[1]、八柳　美沙子[1]、
森下　葵[1]、南谷　佳弘[1]

背景：近年乳がん治療においては治癒を目指すだけでなく、乳がん罹患後の患者の生活の質を考えた治療戦略が議論されるようになった。特に挙児希望を持つ若年乳癌患者に対する生殖機能の温存は積極的に情報提供し必要に応じて施行することが推奨されている。しかし、実際にはそのタイミングや方法、乳がんの予後に与える影響に関してデータが十分であるとは言えない。
方法：BSTROに参加している5つの大学病院において周術期に生殖機能温存を受けた乳がん症例を後ろ向きに症例集積し、生殖機能温存の現状(年齢、家族構成、病期等)を把握するとともにその有効性(生児獲得割合)と安全性(予定乳癌治療完遂率、乳癌再発率、異常妊娠等)を評価した。
結果：2021年12月時点で81例(現在追加検討中)を検討した。年齢中央値35歳(21-47)。20代7名(9%)、30代64名(79%)、40代10名(12%)。病期は0:3%、I:46%、II:42%、III: 9%で両側乳癌がんを6％に認めた。生殖機能温存方法は受精卵凍結62%、卵子凍結38%だった。2020年12月時点で11人(14%)の児が生まれており、うち2人(14%)が自然妊娠および凍結受精卵からが9人(86%)であり、凍結卵子からの児はなかった。妊娠したものの出産に至らなかった症例を7例認めた。10人が30代の患者からの児であり、40歳以上で出産した患者はなかった。また12例(15%)で再発を認め、うち遠隔転移が4名、局所領域再発が7名、対側乳癌が1名であった。局所領域再発はいずれも再手術を受けていた。出産後に遠隔再発した症例はなかった。
まとめ：今回の後ろ向き検討では病期や年齢、婚姻状況に違いはあるものの、生殖機能温存を施行した乳がん患者の14%が出産していた。40歳以下の患者で受精卵凍結によるものが主であった。また妊娠は成立したものの出産までは至っていない症例も少なからず認められた。現在症例をさらに追加して検討中であり、日本における乳がん患者に対する比較的大きな後ろ向きデータの詳細を報告予定である。

OS10-3

日本国内における進行・再発乳癌患者レジストリ構築 -Advanced Breast Cancer Database プロジェクト-

[1]博愛会　相良病院　乳腺・甲状腺外科、
[2]東海大学医学部　外科学系　乳腺・腫瘍科学、
[3]福島県立医科大学　腫瘍内科学講座、
[4]東京大学大学院医学系研究科　医療品質評価学講座、
[5]福山市民病院　乳腺甲状腺外科、[6]国立病院機構九州がんセンター　乳腺科、
[7]弘前市立病院　乳腺外科、[8]関西医科大学附属病院　がんセンター、
[9]JBCRG-ABCD project 実行委員、
[10]名古屋大学大学院医学系研究科　乳腺・内分泌外科学

相良　安昭[1]、新倉　直樹[2]、佐治　重衡[3]、隈丸　拓[4]、中村　翔悟[5]、
徳永　えり子[6]、長谷川　善枝[7]、柴田　伸弘[8]、川口　英俊[9]、小林　心[9]、
高島　勉[9]、高田　正泰[9]、細田　充主[9]、宮下　穣[9]、増田　慎三[10]

背景・目的：近年、リアルワールドエビデンスの重要性が増している。日本国内における進行・再発乳癌患者のレジストリ(データベース)を構築し、臨床情報を集積・分析し、患者のアウトカムや医療の質の向上を目的として、Japan Breast Cancer Research Group(JBCRG)にてAdvanced Breast Cancer Database (ABCD)プロジェクトを開始した。
方法：ABCDプロジェクトはElectronic Data Capture(EDC) システムであるREDCapを利用した多施設共同観察研究である。2017年1月1日以降に進行・再発乳癌であることが確認された患者から同意を得た後に、患者背景や薬物療法、放射線療法、手術療法、予後やフォローアップ中の臨床情報をABCDに登録する。自施設の情報は閲覧、抽出可能となっている。
結果：2020年5月より2021年9月末日現在において44施設が参加、714症例が登録された。このうち遠隔転移診断年入力済602例(84%)、患者背景情報入力済529例(74%)、1次治療入力開始 537例 (75%) であった。
原発巣のサブタイプが判明している581症例の内訳は、Luminal type 391例(67%)、Luminal-HER2 66例(11%)、HER2 type 60例(10%)、Triple negative 64例(11%)であり、初回遠隔転移時平均年齢は 59歳 (SD: 12)、De-novo Stage IV が253例(44%)であった。乳癌サブタイプ以外のバイオマーカー検査において、BRCA1変異４例、BRCA2変異11例、PDL-1陽性 25例、Microsatellite instability陽性 1例を認めた。初回再発部位の生検は120例(21%)でおこなっていた。
ルミナルタイプにおいて、1次治療は2017年に内分泌療法単独が多くを占めたが、年度が進むにつれて内分泌療法と分子標的薬の併用割合が多くなっている。トリプルネガティブ乳癌においても、1次治療は2017年に化学療法単独が多くを占めたが、年度が進むにつれ化学療法と分子標的薬の併用割合が多くなっている。薬物療法の種類ごとの主治医判断による最良治療効果、治療継続期間等を供覧する。
参加施設はJBCRGへ研究計画書を提出し、承認されれば、全施設の匿名化された臨床情報にアクセスすることが可能となる予定である。
結論：ABCD プロジェクトを基盤にして、日本国内における進行・再発乳癌患者の臨床情報が集積されつつある。今後、症例を更に集積し観察期間を延長していくことで、日本における進行・再発乳癌の疫学研究や臨床研究、トランスレーショナル研究、質改善の取り組みなどを行うことが可能と考えている。

OS10-4

乳癌患者におけるSARS-CoV-2ワクチン接種の有効性と癌治療への影響を検討した多施設共同前向き観察研究

[1]名古屋市立大学大学院医学研究科　乳腺外科学分野、
[2]名古屋市立大学医学部附属西部医療センター　乳腺外科、
[3]名古屋市立大学医学部附属東部医療センター　乳腺外科、
[4]札幌医科大学消化器・総合、乳腺・内分泌外科、
[5]秋田大学医学部附属病院　乳腺・内分泌外科、
[6]三重大学医学部附属病院　腫瘍内科、
[7]岡山大学医歯薬学総合研究科　呼吸器乳腺内分泌外科

寺田　満雄[1]、近藤　直人[1]、遠藤　友美[1]、浅野　倫子[1]、久田　知可[1]、
上本　康明[1]、加藤　明子[1]、山中　菜摘[1]、杉浦　博士[2]、三田　圭子[3]、
和田　朝香[4]、高橋　絵梨子[5]、齋藤　佳菜子[6]、吉岡　遼[7]、遠山　竜也[1]

a90595

【背景・目的】COVID-19 流行禍では、易感染者である癌患者へのSARS-CoV-2 ワクチン接種が推奨される。しかし、癌治療による影響、変異株での効果の違い、治療計画への影響は明らかでなく、本邦7 施設で多施設共同観察研究を実施した。【対象・方法】2021 年5 月-11 月にSARS-CoV-2 ワクチン接種予定の乳癌患者を対象とし、ワクチン接種前および2 回目接種後4 週で血清を採取した。治療別に無治療・ホルモン療法・抗HER2 療法・化学療法・CDK4/6 阻害薬のコホートに群別した。SARS-CoV-2 S 蛋白に対するIgG 濃度およびSARS-CoV-2 野生株・α・δ・κ 株に対する中和抗体価をELISA 法で測定した。コホート別の抗体陽転化率、各変異株に対する中和抗体価を比較した。ワクチン接種による癌治療への影響も前向きに聴取した。【結果】適格症例は78 例(無治療群; n=7、ホルモン療法群; n=29、抗HER2 療法群;n=12、化学療法群; n=18、CDK4/6 阻害薬群; n=12)。年齢中央値は67 歳。全体の抗体陽転化率は96.2%(75/78)。化学療法群の抗体陽転化率は83.3%(15/18)であった。化学療法群で野生株・α・δ・κ 株に対する中和抗体価が無治療群に比較して有意に低下していた。CDK4/6 阻害薬群においても、野生株で有意な中和抗体価の低下を認め(図)、その他の変異株でも低下傾向だった。ワクチン接種による計画的な薬剤休薬や延期は認めなかった。【結語】乳癌患者におけるSARS-CoV-2 ワクチン接種後の抗体陽転率は過去の健常者データと同等であり、ワクチン接種による癌治療への影響も小さかった。一方で、化学療法とCDK4/6 阻害薬投与中では中和抗体価の低下が示唆され、長期的な感染予防への影響が懸念された。

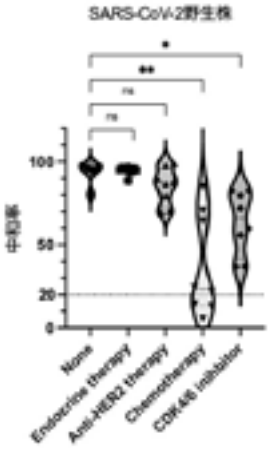

OS10-5

COVID19パンデミックが乳癌診療へ与える影響 -NCD乳癌登録を用いた検討-

[1]東北大学大学院医学系研究科　乳腺・内分泌外科、
[2]聖路加国際病院　乳腺外科、
[3]東京大学大学院医学系研究科　医療品質評価学講座、
[4]日本乳癌学会登録委員会

宮下　穣[1,4]、林　直輝[2,4]、隈丸　拓[3,4]、麻賀　創太[4]、飯島　耕太郎[4]、
淡河　恵津世[4]、角舎　学行[4]、久保　真[4]、小島　康幸[4]、多田　敬一郎[4]、
棚倉　健太[4]、田村　研治[4]、永橋　昌幸[4]、新倉　直樹[4]、宮田　裕章[4]、
吉田　正行[4]、大野　真司[4]、神野　浩光[4]

背景・目的：
COVID19パンデミックによって、乳癌検診の休止、症状自覚者の受診控え、手術の延期や治療の遅れが想定されるが、日本全体としてのまとまったデータの報告は無い。ここではNCD乳癌登録データを用いて、2018-2020年での登録症例の診療情報を比較し、パンデミックが乳癌診療へ与える影響を検討した。
対象：
2018年1月から2020年12月にNCD乳癌登録に手術ありとして登録された279,075症例を対象に、手術日を起算日として期間別に検討した。検討項目は、臨床病理学的項目(年齢、並存疾患、発見状況、cTN、術前内分泌療法・化学療法、術式、サブタイプ、術後内分泌療法・化学療法・放射線療法など)を予定し、患者居住県に基づく3流行域別の検討も追加した(高流行域：東京、沖縄、大阪、北海道、神奈川、愛知、埼玉、兵庫、千葉、京都、福岡、奈良、中流行域：高・低以外の都道府県、低流行域：秋田、鳥取、新潟、徳島、島根、岩手、香川、愛媛、山形、青森、山口、長崎、福井)。
結果：
手術件数は、第1回緊急事態宣言後の2020/5-12月期で、前年同時期(2019/5-12月期)比で91%と減少していた。これは2019/5-12月期が2018/5-12月期と比べ106%と増加しているように近年の乳癌手術症例の増加を鑑みても十分な減少と考えられる。この傾向は3流行域を通して同様に認められたが特に高流行域で顕著であった。乳房温存手術の割合は、2018/5-12月期で43%、2019/5-12月期で44%、2020/5-12月で42%と大きな変化は認められなかった。またcT、cN因子の割合は、2018/5-12月期、2019/5-12月期に比べ2020/5-12月期でcT1が1%減少、cT2-4が1%上昇していたが、cTis, cN0, cN1-3に変化はなかった。この傾向は高・中流行域でもみられたが、低流行域では異なっていた。術前治療有無の割合は、術前治療無しの症例が2018/5-12月期、2019/5-12月期に比べ2020/5-12月期で1-2.5%減少しており、この傾向は高・中流行域でも同様であった。
考察・結語：
手術件数は約10%減少し特に高流行域で顕著であった。一方でcT1症例や術前治療無しの症例が若干減少していたものの、術式を含めてパンデミック前後で手術患者背景に大きな変化は認められなかった。NCD乳癌登録では術前治療のある症例の登録が2021年以降となる可能性があり今回の結果は暫定的である。本会では最新のデータをもとに他の臨床病理学的因子を含めて、パンデミックが乳癌診療へ与える影響を包括的に報告する。

OS11-1

*BRCA*遺伝学的検査の保険診療化がもたらした遺伝性乳癌診療の変容

[1]広島大学病院　乳腺外科、[2]広島大学病院　遺伝子診療科

恵美　純子[1]、藤本　睦[1]、甲斐　あずさ[1]、鈴木　江梨[1]、川又　あゆみ[1]、
小林　美恵[1]、笹田　伸介[1]、舛本　法生[1]、角舎　学行[1]、岡田　守人[1]、
檜井　孝夫[2]

【背景】2020年4月より*BRCA*遺伝学的検査やリスク低減手術を含むHBOC診療の一部が保険収載され、乳癌術前後を問わず*BRCA*遺伝学的検査となる症例を拾い上げ迅速にHBOC診療に関する情報提供体制を構築することが必須となっている。当科でも保険収載後から症例を集積し、乳癌・卵巣癌のみならず、消化器内科や泌尿器科とも連携し膵癌や前立腺癌サーベイランスを含む診療体制に拡充している。
【目的】2020年4月から2021年3月までの1年間、当科乳腺外来に受診する乳癌患者2128例から拾い上げた*BRCA*遺伝学的検査保険診療対象者(対象者)1026例に関して、その後の術式決定やリスク低減手術に関する影響を解析評価した。
【結果】外来通院中の乳癌患者2128例のうち、対象者は1026例48%(術前132例、術後894例)で、適応となる拾い上げ項目は第3度近親者内の関連癌:58%、45歳以下発症:42%、60歳以下TNBC:38%の順に該当者数が多かった(複数該当あり)。対象者のうち、284例28%は遺伝カウンセリングを受け270例が*BRCA*遺伝学的検査を実施したが、術前では対象者の61%、術後では21%と術前に拾い上げた対象者でより多く遺伝子検査を希望していた。保険診療で*BRCA*遺伝学的検査をうけた270例の結果、病的変異陽性者は20例8%(BRCA4例(術前1例)、BRCA216例(術前2例))、VUS10例で、術前に判明した1例で術式変更(乳房全切除+対側乳房リスク低減手術:CRRM)に及んだ。術後にHBOCと判明した17例中、CRRM3例、リスク低減卵管卵巣切除:RRSO11例が既に実施された。また、保険収載以前にHBOCと判明していた18例のうち自費でのリスク低減手術実施症例はこれまでなかったが、保険収載後にCRRM2例、RRSO2例が行われた。
【考察】当科外来受診中の乳癌症例全例で拾い上げを行ったところ、対象者は全体の48%と予想以上に高い結果であり、特に術前症例では術式選択のため*BRCA*遺伝学的検査を希望する割合が多く認められ、乳癌症例に適切な情報提供を行い遺伝学的検査の検討ができる体制の構築は非常に重要である。また、ゲノム医療や膵癌・前立腺癌で*BRCA*遺伝学的検査実施からHBOC家系が多く判明してきており、当院では遺伝子診療科・婦人科・乳腺外科によるHBOC診療体制に新たに消化器内科・泌尿器科も加わった診療体制に拡充した。今後は膵臓癌、前立腺癌サーベイランス体制も構築し、より迅速で適切なShared Decision Makingが可能となる体制の確立が重要課題である。

OS11-2

当院における周術期乳癌患者のBRACAnalysisの現状と、年齢による違いについて

[1]がん研有明病院　乳腺センター　乳腺外科、
[2]がん研有明病院　乳腺センター　乳腺内科、
[3]がん研有明病院　先端医療センター、[4]がん研有明病院　乳腺センター

阿部　朋未[1]、片岡　明美[1]、植弘　奈津恵[1]、尾崎　由記範[2]、春山　優理恵[1]、
中島　絵里[1]、高畑　史子[1]、井上　有香[1]、吉田　和世[1]、前田　哲代[1]、
高橋　洋子[1]、稲荷　均[1]、坂井　威彦[1]、狭谷　朗子[1]、宮城　由美[1]、
古川　孝広[3]、高野　利実[2]、上野　貴之[1]、大野　真司[4]

【背景】2020年4月からBRACAnalysis(GT)の保険適応がHBOC疑い症例へ拡大した。それに伴い、45歳以下の周術期乳癌患者にはGT情報提供の機会が増えている。若年患者では治療方針や妊孕性への配慮に加えて、遺伝学的リスクの説明も必要となり医療者も情報提供の仕方に悩む現状がある。
【目的】当院におけるGTの対象や受検率に関する因子を調べ、46歳以上と45歳以下の違いを調査する。
【対象と方法】2020年4月から12月に当院で手術を行った原発性乳癌女性患者723人を対象とした。カルテからGT説明の有無と受検率、*BRCA*病的バリアント(PV)陽性率を後方視的に調査し、それぞれを45歳以下と46歳以上に分けて比較した。また45歳以下*BRCA* PV保持者(PV+)における挙児希望とリスク低減手術(RRM,RRSO)の関係について調査した。
【結果】GTが保険適応の対象になったのは全体の60.3%で、そのうち検査説明が65.2%にされた。検査説明を受けた66.1%がGTを受検し、PV陽性率は12.7%であった。45歳以下は186人で全体の25.7%であり、66.1%に検査説明がされた。そのうち61.8%がGTを受検し、PV陽性率は10.5%であった。45歳以下と46歳以上では検査説明率、受検率、PV陽性率に有意差は認めなかった。45歳以下の年齢のみがGT保険基準に該当したのは56.9%で、PV陽性率は5.6%であった。45歳以下では乳癌卵巣癌家族歴がある症例の受検率は77.3%と家族歴がない症例よりも有意に高く、さらにトリプルネガティブ(TN)乳癌は全例受検しPV陽性率は42.9%であった。家族背景に関しては、46歳以上と45歳以下ともに子供の有無と受検率に差はなかったが、45歳以下で挙児希望があった25人の受検率は76%と高かった。45歳以下でPV+の8人のうち、挙児希望がある1人は早期のCRRMを希望した。妊娠について今は考えられないと回答した2人は現段階ではリスク低減手術を希望しなかった。挙児希望がなかった5人は全例CRRMを受け、4人はRRSOも受けていた。
【結語】45歳以下の乳癌患者では乳癌卵巣癌家族歴あり、挙児希望ありの場合にGTを受検する割合が高かった。45歳以下乳癌発症のみ保険基準に該当する場合はPV陽性率が5.6%と低かったが、45歳以下で家族歴ありかつTN乳癌の場合はPV陽性率が42.9%と高かった。若年乳癌患者では治療選択や、遺伝学的検査やHBOC対策、妊孕性温存についてなど多岐に渡る意思決定過程があり、遺伝診療部や生殖医療、心理等の各分野との協力と患者支援が必要である。

OS11-3

JOHBOC登録データをもとにした*BRCA*遺伝学的検査における*BRCA1/2*病的バリアント保有予測モデルの検討

[1]昭和大学外科学講座乳腺外科部門、[2]昭和大学保健医療学部看護学科、
[3]昭和大学大学院保健医療学研究科
小松　奈々[1]、渡邊　知映[2]、垂野　香苗[1]、犬塚　真由子[3]、中村　清吾[1]

【はじめに】2020年4月にHBOCに対する*BRCA*遺伝学的検査やリスク低減手術が保険収載され、HBOCの診断に至る症例は増加している。また、今後はOlimpiA試験の結果を受け、*BRCA*陽性者に対する術後補助療法としてのオラパリブの使用が検討されており、対象例の拾い上げのためにも*BRCA*遺伝学的検査の必要性は今後更に高まることが予測される。遺伝学的検査を施行する際の患者選定の参考とすべく、日本遺伝性乳癌卵巣癌総合診療制度機構（Japanese Organization of Hereditary Breast and Ovarian Cancer：JOHBOC）の登録データを用いて、日本人のデータベースをもとにした*BRCA*病的バリアント保有予測モデルを作成した。また、同アジア人の予測モデルであるKOHCalとの比較を行い検討したので報告する。
【方法と対象】*BRCA*遺伝学的検査を施行した乳癌患者3072例（*BRCA1*陽性303例、*BRCA2*陽性257例、*BRCA1*かつ*2*陽性6例、陰性2506例）を対象とした。全体のデータセットを予測モデルの開発用セット及び妥当性検証用セットに6：4に割付け、開発用セットを用いて、*BRCA*病的バリアントの有無に関連する乳癌関連因子及び患者背景因子の探索を単変量解析の結果をもとにロジスティック回帰分析を施行し、*BRCA*病的バリアント保有リスクの予測モデルを作成した。*BRCA1*、*BRCA2*についても同様にそれぞれの予測式を作成した。その後、検証用セットを用いて予測モデルの適合度を検証し、さらにKOHCalモデルとのAUCの比較を行い有用性の検証を行った。
【結果】ロジスティック回帰分析の結果、初発乳癌の核異型度、トリプルネガティブ、初発乳癌発症年齢、乳癌家族歴最小発症年齢が有意に*BRCA*病的バリアント保有と関連していた。また、検証用データを作成した計算式に当てはめた場合、いずれもAUCは0.75を上回り整合性が確認された。KOHcalとの比較では同等以上のAUCが確保され、本モデルの適合度がより高いことが示唆された。
【まとめ】日本人のデータに基づく*BRCA1/2*病的バリアント保有予測モデルを作成した。予測式が、日本人乳癌患者の*BRCA*遺伝学検査受検のための参考ツールとなることを期待する。

OS11-4

当院における*BRCA*病的バリアント陽性乳癌症例の対側リスク低減手術実施状況及び患者背景因子の検討

[1]聖マリアンナ医科大学病院　外科学　乳腺・内分泌外科、[2]聖マリアンナ医科大学附属研究所　ブレストアンドイメージングセンター附属クリニック、
[3]聖マリアンナ医科大学　遺伝診療部
本吉　愛[1,2,3]、久我　亜沙美[3]、瀧下　茉莉子[1,2]、金山　益佳[1]、坂本　菜央[1]、田雜　瑞穂[1]、中野　万理[1,2]、黒田　貴子[1,2]、敦賀　智子[1]、志茂　新[1]、都築　麻紀子[1,2]、白　英[2]、河原　太[1]、小島　康幸[1]、西川　徹[1]、川本　久紀[1,2]、福田　護[2]、津川　浩一郎[1,2,3]

【背景】*BRCA*病的バリアント陽性者に対する乳癌のリスク低減戦略で最も強力なものはリスク低減乳房切除術（risk-reduction mastectomy：RRM）であり、特に乳癌発症者における対側リスク低減乳房切除術（contralateral risk-reduction mastectomy：CRRM）は有意な対側乳癌発症リスク低減効果及び生存率の改善を認めており、本邦でも2020年4月にCRRMが保険適用となった。今回、当院における保険適用後のCRRM実施状況及び実施の有無に関する患者背景因子の検討を行ったので報告する。
【方法】2020年4月から2021年10月に当院で手術を施行した原発性乳癌1090例のうち、術前に*BRCA*遺伝学的検査を施行した症例を対象に病的バリアント陽性率、CRRMの実施状況、およびCRRM実施の有無で背景因子を比較した。背景因子の検討項目は、年齢、*BRCA1/2*、婚姻状況、子供の有無、乳癌家族歴、卵巣癌家族歴、手術前の遺伝カウンセリング実施の有無、cT、cN、NACの有無とした。
【結果】術前に*BRCA*遺伝学的検査を実施した症例は190例（17.4%）で、病的バリアントを認めた症例は15例（7.9%）、内訳は*BRCA1*：8例、*BRCA2*：7例であった。CRRM実施は9例（60%）、術式の内訳はBt：2例、SSM：2例、NSM：6例で、同時再建施行は5例（56%）であった。CRRM実施症例9例の平均年齢は45.8歳、非実施症例6例は42.8歳（p=0.4027）で、2群間に有意差は認めなかった。その他の背景因子についても、全ての項目で2群間に有意差は認めなかった。
【考察】当院における*BRCA*病的バリアント陽性乳癌症例のCRRM実施率は60%と高い傾向にあった。背景因子の検討においてはCRRM実施に関して特徴的な傾向は認めなかったが、今回の検討では症例数が少ないことが一因と考えられた。さらに症例を積み重ねて検討を行っていきたい。なお、CRRMについては、本邦のHBOC診療ガイドラインにおいて、患者と医療者の共同意思決定が極めて重要であり、遺伝カウンセリング体制が十分整った施設で実施すべきであると記載されている。実臨床におけるカウンセリングの現場では、しばしばCRRMの実施について逡巡する症例に遭遇する。CRRMは不可逆的な医療であり意思決定は非常に困難な問題である。海外においては意思決定ツール利用の報告もあり、今後本邦でもそのようなツールの開発が望まれる。今後も症例を積み重ねCRRM実施症例の背景因子について検討していくことが、そのようなツール開発の一助になることを期待する。

OS11-5

Establishment of a novel score to quantify BRCAness in breast cancer

[1]横浜市立大学附属病院　乳腺外科、
[2]横浜市立大学附属市民総合医療センター、[3]東京医科大学、
[4]ロズウェルパーク癌研究所
押　正徳[1]、山田　顕光[1]、木村　安希[1]、足立　祥子[2]、和田　朋子[2]、山本　晋也[2]、成井　一隆[2]、石川　孝[3]、高部　和明[4]、遠藤　格[1]

BRCAness is a generic term used to describe characteristic features of homologous recombination deficiency (HRD) caused by mutations in BRCA genes. We hypothesized that a score with BRCA1-mutation-related gene expression profile will estimate the amount of BRCAness, thus allow us to investigate its clinical relevance. Total of 6245 breast cancer patients from METABRIC, GSE96058 and TCGA cohorts were analyzed. The BRCAness score was established by using a GSVA algorithm on mRNA expression of 34 genes selected by high AUC levels in ROC curve between BRCA1 mutation and wildtype breast cancer, consistently in TCGA and METABRIC. A high score was associated with the highest rate of BRCA1 mutation (AUC=0.735 and 0.709, respectively) compared to the other scores that represent BRCAness; DNA repair, HRD, and gene expressions of BRCA1, BRCA2, and KI67. A high score was significantly associated with high mutation load and intratumoral heterogeneity. BRCAness score was associated with high DNA repair and KI67 expression regardless of mutation in the BRCA gene. High score tumor enriched not only DNA repair but also several cell proliferation-related gene sets, and was significantly associated with higher infiltration of anti-cancerous immune cells and cytolytic activity. Not all breast cancer cell lines with BRCA-mutation showed high scores and the other cells in tumor microenvironment were contributing to the score. The score was the highest in TNBC among subtypes ($p<0.001$) and it was significantly associated with response to neoadjuvant chemotherapy but high score tumors were significantly associated with worse disease-free survival ($p=0.037$ and $p<0.001$, respectively) and disease-specific survival ($p=0.012$ and <0.001, respectively) in both cohorts. In conclusion, we established a novel BRCAness score using mRNA expression of BRCA-mutation-related genes, and found that it associates with DNA repair and worse survival in large cohorts.

一般セッション
抄　録

ポスターディスカッション

PD1-1
当院におけるCDK4/6阻害薬の治療成績についての検討

神戸市立医療センター中央市民病院　乳腺外科
大山　友梨、鈴木　栄治、武部　沙也香、常盤　麻里子

【緒言】CDK4/6阻害薬はホルモン受容体陽性HER2陰性再発乳癌において，ホルモン療法との併用で無増悪生存期間(PFS)が延長することが，複数の臨床試験で明らかになっている．当院では個々の患者の忍容性に応じて初期投与量を減量しているケースがあるが，有効性について実臨床でのデータは未だ不十分である.今回，当院でのCD K 4/6阻害薬の使用経験に基づいた治療成績について検討したので報告する.
【方法】2017年12月1日から2021年10月31日までに，当院でCDK4/6阻害薬による治療を行なったホルモン受容体陽性HER2陰性再発または手術不能乳癌患者120例について，後ろ向きに検討した.
【結果】年齢の中央値は64歳(37-87歳)，臓器転移を有する症例は73例(60.8%)，1st lineでの使用は25例(20.8%)，2nd lineでの使用は35例(29.2%)，それ以上のlineでの使用は60例(50%)であった．化学療法歴のあるものは44例(36.7%)で，その内2レジメン以上は31例(25.8%)であった．全症例のPFS中央値は13ヶ月(95%CI:9-19ヶ月)で，奏効率(ORR)は35%，臨床有用率(CBR)は58.3%であった．2nd lineまでに使用した群ではそれ以降で使用した群に比べて，化学療法・内分泌療法の前治療歴が0-1レジメンの群では2レジメン以上の群に比べて統計学的有意差をもってPFSの延長を認めた．臓器転移を有する症例においてはAbemaciclib群でPalbociclib群に比べて有意なPFS延長を認めた．また，初期投与量から減量した症例が42例(35%)あったが，これらの群では通常量の群に比べPFSの延長を認めた.
【考察】当院での全症例でのPFSはPALOMA，MONARCH試験と比較し短かったが，2nd lineまでに使用した群ではそれらと同等の結果が得られた．当院での全体でのPFSが短い原因として，3rd line以降の症例や2レジメン以上の前治療歴のある症例が多い事が考えられた．薬剤によるPFSに有意差はなく，概ね副作用プロファイルでの薬剤選択を支持する結果であったが，臓器転移を有する症例においてはAbemaciclibを選択する事が望ましい可能性が示唆された．また，初期投与量から減量した群では，治験の成績と比較して遜色のない結果で，副作用などの理由で早期中止とならないように投与量・スケジュールを個々の患者の状態に応じて調整し治療継続を達成することは重要であると考えられた.
【結語】さらなる症例検討を通し，個別化されたCDK4/6阻害薬治療によって，より良好な予後が得られる可能性がある.

PD1-2
進行再発乳癌に対するCDK4/6阻害剤に優劣は存在するのか：abemaciclibとpalbociclibの有効性と安全性の比較

[1]福山市民病院　乳腺甲状腺外科、[2]岡山大学病院　乳腺内分泌外科
中本　翔伍[1,2]、池田　雅彦[1]、久保　慎一郎[1]、山本　真理[1]、山下　哲正[1]、桑原　ちひろ[1]

【背景】ホルモン受容体陽性HER2陰性進行再発乳癌に対するホルモン療法とサイクリン依存性キナーゼ(CDK)4/6阻害剤併用の有用性は臨床試験で示されており、一次/二次内分泌療法として推奨されている。しかし、CDK4/6阻害剤であるアベマシクリブ(ABM)とパルボシクリブ(PAL)の優劣比較はされておらず不明である。今回、当院でCDK4/6阻害剤を使用した患者を評価し、実臨床下におけるABMとPALの有用性を比較した。【対象と方法】20017年11月から2021年7月末までに一次/二次内分泌療法としてCDK4/6阻害剤を使用したホルモン受容体陽性HER2陰性乳癌101例を後ろ向きに調査し、治療効果と有害事象を検討した。【結果】全体の観察期間中央値は644日、ABM群が43例、PAL群が58例で年齢中央値はそれぞれ60歳と64歳であった。ABM群とPAL群で患者背景として閉経患者(57%と81%)、減量開始の割合(5%と36%)、2段階以上減量の有無(35%と81%)、既ホルモン治療ライン数中央値(0と1)で有意差を認めた。その他の項目で有意差を認めなかった。有効性として、ABM群とPAL群の治療成功期間(TTF)はそれぞれ585日と539日(log-rank：p=0.51)、2年全生存率(OS)はそれぞれ88%と83%(log-rank：p=0.56)であり有意差を認めなかった。ホルモン感受性の有無で比較してもABM群とPAL群にTTFとOS共に有意差をそれぞれ認めなかった。ABM群とPAL群で有害事象の中で有意差を認めたのは、全Gradeで排便障害(93%と59%)、肝機能障害(65%と35%)、間質性肺炎(16%と2%)、Grade3/4の好中球減少症(13%と79%)であった。その他の項目で有意差を認めなかった。【考察】全体の治療効果としてABM群とPAL群は有意差を認めず、共に良好な結果であった。ホルモン感受性の有無で比較してもABM群とPAL群で有意差を認めなかった。有害事象は諸家の報告通りプロファイルの差を認め、PALで好中球減少症、ABMで排便異常や間質性肺炎に注意が必要である。一次/二次内分泌療法のABMとPALの有効性は同等であり、有害事象や患者希望より適切なCDK4/6阻害剤を選択することが望ましい。

PD1-3
当院におけるBRACAnalysisの検査状況とオラパリブの使用経験

[1]川崎市立多摩病院　乳腺・内分泌外科、
[2]聖マリアンナ医科大学　ブレスト&イメージング先端医療センター、
[3]聖マリアンナ医科大学　乳腺・内分泌外科
志茂　彩華[1,2]、白　英[2,3]、秋山　恭子[2]、黒田　貴子[3]、志茂　新[3]、本吉　愛[3]、小島　康幸[3]、西川　徹[3]、川本　久紀[2,3]、福田　護[2,3]、津川　浩一郎[2,3]

第III相OlympiAD試験でgBRCA1/2変異を有するHER2陰性の転移性乳癌患者に対してPFS(無増悪生存期間)の利益が示されたことでPARP阻害剤であるオラパリブが承認され、３年以上が経過した。ASCO2021ではgBRCA1/2変異を有するHER2陰性の高リスク早期乳癌の術後補助療法として、オラパリブが有意な再発抑制効果を認めた。今後、gBRCA1/2変異を有するHER2陰性患者においては、オラパリブがいずれのタイミングにおいても必要不可欠な治療法になることが期待できる。
そのためには、BRCA1/2検査を行うタイミングが重要と考える。当院では遺伝診療部サポートのもと、初診時の家族歴、年齢から早いうちにピックアップを行い、BRCA1/2検査を積極的に行ってきた。2018年から現在までに当院でBRCA1/2検査を行った症例は498症例。そのうち、コンパニオン診断としてのBRACAnalysisを施行したHER2陰性の転移性乳癌患者は192症例であった。
検査を行うタイミングとしては、Triple negative typeでは再発治療開始前、Luminal typeではCDK4/6投与中に行う症例が多かった。gBRCA1/2変異を有した患者は14%であり、全症例に遺伝カウンセリングを行っていた。そのうちオラパリブは63%の症例に投与され、TTF(治療成功期間)は約8ヶ月であり、中には26ヶ月継続できた症例もあった。有害事象は悪心が33%と最も多く、次いで貧血、倦怠感、皮疹があった。Grade3となった有害事象は貧血であり2症例で認められたが、中止にはいたらなかった。オラパリブはOlympiAD試験においても嘔気、貧血、倦怠感などの有害事象を認めたが、投与中止となった症例は5%程度であったことから、QOLを維持しつつ継続可能な治療と考えられる。
現在、オラパリブは様々な試験が進行中であり、今後、更なる有効性、安全性、有害事象の評価がされ、gBRCA1/2変異を有するHER2陰性の乳癌患者に対して標準治療となる。
今回我々は、当院でこれまでに施行したBRACAnalysisの検査状況、およびオラパリブの使用経験について報告し、今後のオラパリブの適応拡大に向けて貢献したい。

PD1-4
実臨床下における HER2-low 転移再発乳癌に対するエリブリンの有効性の検討

[1]順天堂大学医学部　乳腺腫瘍学講座、[2]エーザイ株式会社、
[3]昭和大学医学部　外科学講座　乳腺外科学部門、
[4]埼玉医科大学国際医療センター　乳腺腫瘍科
渡邉　純一郎[1]、松岡　俊之[2]、中村　清吾[3]、佐伯　俊昭[4]

背景：近年、乳癌の新しいサブタイプとしてHER2低発現(HER2-low)、すなわち HER2 IHC1+ または HER2 IHC2+/ISH- が注目されている。これらは乳癌全体の30~50%を占めるとされており、早期乳癌においては pCR や予後との関係が報告されている。しかしながら、日本人における HER2-low 乳癌の疫学や進行再発 HER2-low 乳癌に対する薬物治療の有効性に関する情報は少ない。本解析では、日本人における HER2 陰性進行再発乳癌の疫学およびエリブリンの有効性を後ろ向きに評価した。
方法：エリブリンの製造販売後調査 (Watanabe et al. 2017)の安全性解析対象集団、有効性解析対象集団から病理および臨床データを抽出し、後方視的解析を行った。まず、安全性解析対象集団を HER2-low と HER2 0 (IHC 0)の2群に分け、疫学を評価した。さらに、有効性解析対象集団を同様の2群に分け、奏効率、治療成功期間 (TTF)を評価した。生存解析にはログランク検定を用いた。
結果：安全性解析対象集団680例には、HER2-low、HER2 0 はそれぞれ288例、392例が含まれていた。HER2-low 群では HER2 0群と比較して、エストロゲン受容体 (ER) 陽性が多く含まれる傾向であった(79.5% vs 66.8%)。有効性解析集団(480例)において HER2-low 群(208例)、HER2 0群(272例)の奏効率(95%信頼区間[CI])はそれぞれ19.7% (4.5 - 25.8)、14.0% (10.1 - 18.7)であり、TTF の中央値(95%CI)はそれぞれ143日 (122 - 158)、118日 (106 - 127)であった(P = 0.305)。また、ER の発現状況を加えた解析では、ER陰性では両群で奏効率は同程度であった(13.5% vs 12.5%)が、ER 陽性ではHER2-low群において奏効率が高い傾向が認められた(21.3% vs 14.1%)。また、ER 陽性において HER2-low 群では TTF が長い傾向が認められた (148日 vs 123日)。
結語：HER2-low に着目した今回の解析では、予後に関する統計学的な有意差は認められなかった。HER2-low に関し、今後の症例の蓄積が期待される。

PD1-5
乳癌治療における薬剤関連顎骨壊死の発症に関する検討

千葉労災病院　外科
石井　奈津美、藤森　俊彦、笠川　隆玄

【背景】これまで顎骨壊死は骨修飾薬の使用に伴う合併症として知られていたが，2014年7月に米国口腔顎顔面外科学会から，顎骨壊死は骨修飾薬に限らず血管新生阻害薬の使用でも起こりうることが発表された．そのため学会のポジションペーパーでは従来のビスフォスフォネート関連顎骨壊死に変わり，薬剤関連顎骨壊死 (medication-related osteonecrosis of the jaw : MRONJ) という総称を新しく提言している．一方，日本では血管新生阻害薬によるMRONJの報告自体が少なく，骨修飾薬と血管新生阻害薬の併用によりMRONJが増加する可能性が示唆されているが，明らかではない．今回我々は乳癌治療におけるMRONJ発症に関して検討を行った．
【対象】2010年4月から2021年10月までに当院で骨修飾薬 (ゾレドロン酸，デノスマブ) あるいはBevacizumabを使用した乳癌108例．当院では骨修飾薬の使用前に，全例歯科口腔外科でのスクリーニングを行っている．
【結果】骨修飾薬あるいはBevacizumabを使用した乳癌108例のうち，骨修飾薬単独が68例 (BMA群)，骨修飾薬とBevacizumabの併用が14例 (BMA+Bev群)，Bevacizumab単独が26例 (Bev群)であった．ポジションペーパーによるMRONJの発症率は，ゾレドロン酸，デノスマブ単独はともに約1%，ゾレドロン酸とBevacizumabの併用は0.9%，Bevacizumab単独は0.2%とされているが，当院でのMRONJの発症率はBMA群で9.7% (6/68)，BMA+Bev群で42.9% (6/14)，Bev群で0% (0/26) であった．乳癌治療において骨修飾薬単独ならびに骨修飾薬とBevacizumabの併用におけるMRONJの発症率は、従来の報告よりも圧倒的に多かった．また骨修飾薬単独と比較して，骨修飾薬とBevacizumabの併用はMRONJ発症のリスク因子であった (p=0.004)．
【考察】MRONJ発症のメカニズムに関しては十分に解明されていないが，多くの動物モデルからMRONJの発症が多因性であることが示されている．骨修飾薬とBevacizumabの併用においてMRONJが多く発症していたのは，骨修飾薬による骨吸収とリモデリングの抑制と血管新生阻害薬による阻血性変化が相互作用している可能性がある．
【結論】乳癌治療においてMRONJの発症率は従来の報告よりも多かった．本邦ではあまり知られていないが，骨修飾薬とBevacizumabの併用はMRONJ発症のリスク因子であった．今後は骨修飾薬にBevacizumabを併用する際に，早期の口腔内スクリーニングと適切な歯科治療の介入を検討する余地がある．

PD2-1
マンモグラフィーにおける石灰化病変の取り扱い

[1]公益財団法人　星総合病院　外科、[2]いがらし内科外科クリニック、
[3]福島県立医科大学病理診断学講座
松嵜　正實[1]、後藤　かおり[1]、長塚　美樹[1]、岡野　舞子[1]、片方　直人[1]、野水　整[1]、二瓶　光博[2]、橋本　優子[3]

【目的】我々は、第24回本学会総会（お台場）のワークショップにおいて石灰化の最密集における微小円形石灰化の個数（直径20mm（1円玉大）の範囲内における石灰化の個数）が15個以下の群の5年間の観察から、癌発生が見られなかったことから、これら微小円形集簇石灰化15個以下の場合性急なVAB（マンモグラフィーガイド下吸引式組織精検）は必要なく、まずは経過観察し変化あった場合にVAB施行するというスタンスを提案した。それから5年が経過し、15個以下群の症例のその後の経過観察と新しいVAB症例の積み重ねでわかってきたことを報告する。
【対象と方法】第24回本学会総会では、2001年から2014年までのVAB施行の761症例（乳癌160例、非癌601例）の解析を報告したが、今回さらに2015年～ 2019年のVAB施行症例206例（乳癌62例、非癌144例）を加え、前回同様石灰化の最大密集個数と癌症例、非癌症例の関係性を検討した。
【結果】第24回総会で発表した微小円形集簇石灰化の20mm以内に15個以下の群123例のうち2021年末までに乳癌移行例が2例見られた。1例は最初のVABから8年後、もう1例は9年後であった。一方、2015年以降の15個以下の群において、初診の段階で1例乳癌が見られた（USで石灰化部位に低エコーあり）が、非癌症例でその後の観察期間２～６年の間に癌移行は見られていない。
【結論】微小円形集簇石灰化15個以下の群は、USで所見ないことを条件として、経過観察を選択しうるというスタンスを今一度提案したい。もちろん経過観察中に変化あればVAB施行をためらわずに行うことが重要である。

PD2-2
DCISにおけるMMG所見と悪性度及び臨床病理学的所見との関連

[1]九州がんセンター　乳腺科、[2]九州がんセンター病理部
古閑　知奈美[1]、田尻　和歌子[1]、厚井　裕三子[1]、伊地知　秀樹[1]、中村　吉昭[1]、岡本　正博[1]、徳永　えり子[1]、田口　健二[2]

【はじめに】非浸潤性乳管癌（DCIS）には、非常に増殖能が低く、乳癌死に至らないものもあるといわれている。最近では生検で低悪性度DCISと診断された症例について非切除にて経過観察をおこなう研究が国内外で進められており、非浸潤癌の悪性度についての診断がますます重要となると考えられる。
【目的】手術標本でDCISと診断された症例の術前MMG所見と悪性度及び臨床病理学的因子関連を明らかにする。
【対象・方法】2010年1月から2020年12月までに手術を施行し、最終診断がDCISであった213例を対象とし、初診時のMMG所見（石灰化所見、腫瘤、FAD所見など）のカテゴリー分類（Cat.）を行い、悪性度及び臨床病理学的因子との関連について解析した。
【結果】年齢中央値52歳（21-82歳）、閉経前106例、閉経後は107例だった。MMG所見はCat.1/2: 58例（27%）、Cat.3: 23例（11%）、Cat.4: 106例（50%）、Cat.5:26例（12%）だった。年齢と閉経状況とCat.に有意な相関はなかった。病巣の広がりが3cm以上であったのは、Cat.3: 10例（43.5%）、Cat.4: 51例（48.1%）、Cat.5: 21例（80.8%）、コメド壊死が確認されたのはCat.3: 6 例（26.1%）、Cat.4:48例（45.3%）、Cat.5:16例（61.5%）で あり、カテゴリーが高いほど病巣が広く（p=0.009）、コメド壊死が多く認められた（p=0.005）。核グレード（NG）3はCat.3: 2例（8.7%）、Cat.4: 23例（21.7%）、Cat.5: 10例（38.5%）とカテゴリーが高いほど多くなる傾向があり（p=0.061）、カテゴリーと悪性度が関連することが示唆された。また、ER陰性は27例（13%）、PgR陰性は56例（26%）であり、カテゴリーが高いと陰性率が高くなった（ER; p=0.007, PgR; p=0.010）。Cat.3以上の石灰化所見が認められた120例において、石灰化の形状や分布とNG、コメド壊死との関連について解析すると、石灰化が多形性・不均一・微細線状・分枝状の症例ではNG 3は21例（40.3%）、コメド壊死が29例（55.5%）に認められ、悪性度が高いことが示された。
石灰化のカテゴリー所見と病巣の広がりについては、Cat.3:2.4cm（中央値）、Cat.4:3. 4cm、Cat.5:4.0cmとカテゴリーが高いと病巣も広くなる傾向を認めた。
【まとめ】MMGのCat.が高くなると、病巣が広く、NG 3、Comedo壊死の存在、ER陰性、PgR陰性の頻度が高くなり、悪性度が高くなることが示された

PD2-3
マンモグラフィーにおける動脈壁の石灰化と虚血性心疾患との関連性について

[1]丸山記念総合病院　外科、[2]丸山記念総合病院　循環器内科、
[3]丸山記念総合病院　放射線科、
[4]埼玉医科大学国際医療センター　支持医療科、[5]丸山記念総合病院　看護科
廣川　詠子[1]、丸山　正董[1]、丸山　泰幸[2]、芦葉　弘志[3]、高橋　孝郎[4]、柳　亜希子[5]

【背景】当院では住民検診も含めて年間2000件から3000件のマンモグラフィーの撮影を行っている。今回、マンモグラフィー上の動脈壁石灰化と虚血性心疾患の関連性について検討を行った。【方法】2015年4月から2021年3月に当院にてマンモグラフィーを撮影した患者のうち、乳房内血管の動脈壁の石灰化があった患者167名において、すでに循環器内科通院中であった14名を除く153名に当院循環器内科受診を促した。154名中循環器内科を受診した100名に対しABI(Ankle-Brachial-Index、足関節上腕血圧比)、頸動脈エコー、心エコー、運動負荷心電図、冠動脈CTなどを施行した。冠動脈CTは虚血性心疾患のリスクの低い患者ではCaスコア(CT値から冠動脈の石灰化の程度を測定したもの)のみの測定とし、Caスコアが300以上と有意に上昇している患者や虚血性心疾患のリスクの高い患者においては冠動脈造影CTを撮影した。【結果】100名中16名で有所見であった。Caスコアが300以上が5例、冠動脈造影CTで冠動脈の狭窄が指摘されたのが9名、運動負荷心電図で虚血性変化があった症例が3例であった。うち9名でカテーテル検査を行い2名でステント留置を行った。【考察】マンモグラフィーは乳癌の健診において有効な手段であり、住民健診では一般的に行われている。高齢化社会に伴い、検診受診者にも高齢者が多くなっている。マンモグラフィーの血管壁の石灰化に注意をはらうことにより、重大な虚血性心疾患の予防ができる可能性がある。

PD2-4
J-STARTにおける追跡調査の現状

[1]東北医科薬科大学　医学部　乳腺内分泌外科、
[2]東北大学大学院　医学系研究科　乳腺内分泌外科、[3]J-START事務局
鈴木　昭彦[1]、石田　孝宣[2]、原田　成美[2]、塩野成川　洋子[3]、鄭　迎芳[3]、
大内　憲明[2]

「乳がん検診における超音波検査の有効性を検証するための比較試験（J-START）」は2007年に症例の集積が開始され、2011年3月までに参加登録された72,762名を対象とした追跡調査を継続している。追跡の方法は①参加者個人へのアンケート調査、②公的データベース（地域がん登録、全国がん登録、人口動態統計の目的外使用申請）、③住民票調査、④研究参加施設で施行した検診及び精密検査の結果集計、そして⑤乳がん申告症例の治療医療機関への診療情報提供依頼である。

個別のアンケート調査は2013年から2018年にかけて2年毎に施行され、おおよそ80%の回答率を得られている一方で、連絡の拒否や、アンケートへの協力はしない旨の意思表明のあったケースが合計2644件あった。

地域がん登録との照合は登録の一番多い宮城県において先行して行い、研究事務局がアンケートを基に把握していたがん症例490件に対して、がん登録から新たに71件（12.9%）の症例が明らかとなった。その一方で、研究班把握の490例中、がん登録には登録されていなかった症例も68件あり、アンケート調査と公的データベースの両方でがん症例の把握に務めることの重要性が明らかとなっている。

乳がん検診の最終的な目的（アウトカム）は死亡率の減少であり、その証明には長期にわたる追跡調査が不可欠であるが、更に10年単位での追跡の結果を待たねばならない。現在研究事務局では、死亡率を代替する指標として累積進行乳がん比率の集計に注力している。2020年度末の時点で全参加者からのがん症例の登録は1543件まで集積され、この中の発見時Stage II 以上の症例数が介入群と非介入群との間で有意差があるかどうかを集計する予定である。データの公表の時期は、研究事務局から独立した第三者による統計解析・データモニタリング委員会の裁定を待って行われるため、詳細は未定であるが、数年内に公表できる見通しである。

今後は全国がん登録との照合を進め、更に精度の高いがん罹患情報の収集を行い、超音波検診の有用性に関する詳細で正確なデータを提供できるよう研究を継続してゆきたい。

PD3-1
MMG/US同時併用検診の精査における細胞診の有用性

[1]たけべ乳腺外科クリニック　乳腺外科、[2]高松平和病院
武部　晃司[2]、新井　貴士[1]、佐藤　明[2]

「はじめに」乳癌検診の普及に伴い、早期乳癌、境界病変が多く発見されるようになってきた。精査において針生検（CNB）のみで診断する施設が増えているが、検診で見つかる明らかな悪性像を呈さない画像に対して全て針生検を行うことは困難であり、適応を絞る必要がある。当院では細胞診（FNA）を精査の第一として位置づけ非触知乳癌、DCISの診断を効率よく行ってきた。当院の1次検診後の精査としてのFNAの有用性について報告する。
「対象」2013年から2020年までの高松市住民検診38,744名を対象とした。
「結果」要精査は3.3%（FNA81% CNB19%）、無自覚発見率0.51%、無自覚癌における陽性反応適中度15.5%と良好な結果であった。無自覚癌のうち189例中第一精査をFNAで施行したのは165例(87%)であった。細胞診断は悪性65%、悪性疑い17%、鑑別困難18%であった。USスクリーニングで拾い上げたわずかな所見を有する病変に対し積極的にFNAを施行したことが高い発見率、陽性反応適中度につながった。また、精査となった症例の良性病変はのう胞、線維腺腫、乳管内乳頭腫、乳腺症が多くを占めていた。
「まとめ」乳癌検診においてFNAの利点は、明らかな悪性所見を呈さない画像に対して積極的に精査が行えることである。悪性と診断できなくともFNAの鑑別困難は病変の存在を臨床に伝えることができ、組織診を選択するために検診では意義のある診断法である。また、FNACは特異度の高い検査であり、検診で多く見つかる良性病変を良性と診断することができる。乳癌検診におけるFNAはわずかな悪性病変の検出、良性病変の確認という両面から大変有用である。FNAをやめCNBに変えてしまうことは画像所見診断の劣化につながる可能性が高いと考える。

PD2-5
ステージI/IIの原発性トリプルネガティブ乳癌における治療開始前画像を用いた予後予測

[1]東京女子医科大学　乳腺外科、
[2]日本大学医学部　放射線医学系　放射線医学分野
塚田　弘子[1]、安川　ちひろ[1]、清水　由実[1]、塚田　実郎[2]、野口　英一郎[1]

目的
乳癌診療において治療開始前に予後を予測することは、治療方針決定のために非常に重要である。造影MRIは腫瘍内部構造や腫瘍周囲浮腫を鋭敏に検出することが可能であり、先行研究では、腫瘍自体だけでなく腫瘍周囲組織の画像所見が悪性度や治療効果、予後予測に関連する可能性が示唆されている。また、PET/CTもトリプルネガティブ乳癌における治療効果や予後予測に有用との報告がある。本研究では、ステージI/IIの原発性トリプルネガティブ乳癌において、患者腫瘍背景および治療開始前画像から得られたパラメータが予後予測因子となりうるかどうか検討した。
方法
2009年1月～ 2016年12月にステージI/IIの原発性トリプルネガティブ乳癌と診断され、術前もしくは術後に化学療法が施行され、治療開始前にMRIまたはPET/CTを施行した191例を対象とした。患者腫瘍背景、治療前画像から得られたパラメータをCox回帰比例ハザードモデルを用いて全生存期間(OS)と関連する因子を評価した。MRIはBI-RADSに基づいた腫瘍形態的特徴に加え、クーパー靭帯に対する腫瘍成長方向、DWIを用いた腫瘍内(tumor ADC)および腫瘍周囲(peritumoral ADC)のADC値とその比(p/t ratio)を評価した。PET/CTはFDG集積を評価した。
結果
103例が術前化学療法を受け、50例（48.5%）が病理学的完全奏効となった。観察期間中央値は75カ月で、再発31例（16.2%）、死亡21例（11%）であった。単変量解析において全生存期間(OS)と関連性が示唆された因子のうち、多重共線性を考慮し、SUVmax、p/t比、家族歴の有無、臨床的N因子を解析因子とした。多変量解析の結果、高いp/t比（HR 6.17[95% CI 1.81-21.1], P<0.01）がOSの独立予測因子であることが明らかとなった。
結論
ステージI/IIの原発性トリプルネガティブ乳癌において、治療前MRIにおける高いp/t比は、OSの独立した予測因子となりうる。

PD3-2
非浸潤癌におけるTILsは浸潤の有無を予測できるか

[1]徳島大学大学院　胸部・内分泌・腫瘍外科、[2]徳島大学 Student Lab、
[3]徳島大学病院　病理部
井上　寛章[1]、山下　華乃[1,2]、笹　聡一郎[1]、乾　友浩[1]、青山　万理子[1]、
奥村　和正[1]、宮本　直輝[1]、鳥羽　博明[1]、吉田　卓弘[1]、坂東　良美[3]、
滝沢　宏光[1]、丹黒　章[1]

【はじめに】乳癌領域において浸潤癌では腫瘍浸潤リンパ球（TILs）が薬物療法効果予測や予後予測に有用であることが報告されている。しかし、非浸潤癌領域ではTILsの報告は少なく、意義は不明である。そこで非浸潤癌周囲のTILsを評価することで、微小浸潤を含めた浸潤の有無を予測できるか検討することとした。浸潤が予測できれば、センチネルリンパ節生検を行うかの検討や術後補助療法の検討に役に立つ可能性がある。また、非浸潤癌周囲のTILsの分布の違いにも着目しTILsの評価方法も検討することとした。
【対象と方法】針生検で非浸潤癌と診断され、2014年1月から2018年12月に当院で手術を施行した80例を対象とした。手術標本にて浸潤径が10mm以上認められた症例や浸潤癌のボリュームが非浸潤成分よりも多い症例は除外した。TILsの測定は、手術標本を用いてInternational Immuno-Oncology Biomarker Working Groupの測定方法を参考に非浸潤癌周囲の間質におけるリンパ球の割合を0~100%で評価した。また、分布に関しては、乳管に接するように存在する“乳管周囲TILs”、乳管からわずかに離れて存在する“間質TILs”、両者を合わせて評価した“全体TILs”(Working groupと同じ)の3パターンで測定を行った。それぞれのTILsと浸潤の有無の関係を評価し、最も有用な測定方法からROC曲線を用いてカットオフ値を算出。TILsが浸潤予測に有用かを検討した。
【結果】年齢中央値は55(30-81)歳、手術標本で浸潤癌が見つかったのは21例(26%)だった。ER陽性は64例(83%)、HER2陽性は15例(19%)。浸潤有り群、無し群それぞれの乳管周囲TILs平均値は16.0%、3.8%(p=0.0030)、間質TILs平均値は27.1%、15.9%(p=0.0569)、全体TILs平均値は29.0%、16.4%(p=0.0532)で乳管周囲TILsが最も浸潤の有無と相関を認めた。ROC曲線から算出した乳管周囲TILsのカットオフ値は10%となった(AUC:0.684)。そこで乳管周囲TILsをLow群とhigh群の2群に分けたところ、浸潤有りはそれぞれ13/70例(19%)、8/10例(80%)となり、high群で有意に浸潤有りが多かった(p=0.0002)。浸潤有無において単変量・多変量解析を行ったところ、TILs highが最も独立した浸潤予測因子となった(HR: 20.7、95%CI: 3.2-133.5、p=0.0014)。
【結語】乳管周囲に接するTILsを評価することで浸潤の有無を予測できることがわかった。今後は針生検標本でも同様のことが言えるか検討を行いたい。

PD3-3

臨床的リンパ節転移陰性症例に対して術前化学療法後にセンチネルリンパ節生検を施行した症例の長期予後

大阪大学大学院　医学系研究科　乳腺内分泌外科学講座
増永　奈苗、島津　研三、直居　靖人、下田　雅史、加々良　尚文、
多根井　智紀、三宅　智博、草田　義昭、吉波　哲大、阿部　かおり

【背景】センチネルリンパ節生検（SNB）は腋窩リンパ節郭清（AxLND）を省略する目的として、術前化学療法（NAC）を行わない臨床的リンパ節転移陰性症例（N0）には推奨されている。一方、NACは局所進行乳癌に対しては標準治療となっており、さらに早期乳癌にも適応は拡大している。SNBがNAC施行患者に対して安全に適応可能かどうかに関しては多く検討されているが、NAC前後N0であった症例に対してSNBを行った場合の長期予後に関しての報告は少ない。そこで今回我々はそれらの症例の長期予後の検討を行った。
【対象】当院で2011年～ 2016年の期間に乳癌手術を施行した症例の中でNACを施行後にSNBを施行した67例。この67例に対して、術式、浸潤径、Biology、SN転移有無、病理組織学的治療効果、術後放射線治療有無などと、同側腋窩リンパ節再発有無および予後（5年DFS）の関連を調べた。
【結果】67例中、SNは全例で同定することができ（同定率100%）、SN転移陽性率は12%（8例）であった。予後に関しては、67例中、15%（10例）に再発を認め、内訳はSN転移陰性症例で6例、SN転移陽性症例で4例と、SN陽性症例で有意に再発が多かった（p=0.014）。また、病理学的治療効果がGrade 2b以上であった症例は1例も再発を認めなかった（p=0.056）。再発部位としては全例が遠隔転移で、初再発部位は骨、肺、胸膜、肝、鎖骨上リンパ節であった。再発経過中に同側腋窩リンパ節転移を認めた症例は3例あったが、同側腋窩リンパ節の再発が初発の症例は認めなかった。予後に関して、フォローアップ期間の平均は4.7年であり、SN転移陰性症例59例の5年DFSは87.5%、SN転移陽性症例8例の5年DFSは50%とSN転移陽性症例で有意に予後が悪い結果であった（p=0.006）。
【考察】今回の検討では、NAC前後でN0であれば、SN転移陰性でAxLNDを省略した場合も同側腋窩リンパ節の再発が初発の症例は認めず、SNBを施行することは妥当と考えた。
【結論】NAC前後N0であった症例に対してNAC施行後にSNBを施行し、転移陰性であれば安全にAxLNDが省略できると考えられた。引き続きさらなる症例の集積と検討が必要である。

PD3-4

浸潤性小葉癌のperivascular infiltrationは腫大しないリンパ節転移と関連する

[1]弘前大学　医学部　消化器外科、[2]弘前大学　医学部　分子病態病理
井川　明子[1,2]、工藤　和洋[2]、西村　顕正[1]、鈴木　貴弘[1]、水上　浩哉[2]、
袴田　健一[1]

【背景】Invasive lobular carcinoma (ILC)では、satellite浸潤巣が多発することが知られている。しかし、脈管を伴うsatellite浸潤巣の意義は明らかではない。
【目的】Perivascular infiltration (PVI)を認めるILCの臨床病理学的特徴を明らかにする。
【対象と方法】根治術が施行されたILC139例（stage Ⅰ～ Ⅲ、術前治療未施行）を対象に、主病巣から非連続のPVIの有無による臨床病理学的因子を比較した。MR画像（68例）の腫瘍形態を、ImageJを用いてcircularityにより定量化し、術前にPVIの有無を予測可能か検討した。
【結果】PVI(+)群（70例）はPVI(-)群（69例）と比べ、臨床的、病理学的腫瘍径ともに大きく（p<0.01）、病理学的腫瘍径が臨床的腫瘍径より有意に大きかった（-2.5mm vs 7.2mm; p<0.01）。年齢、リンパ節転移、脈管侵襲、ER、HER2、Ki67 indexに差を認めなかった。しかし、臨床的リンパ節転移陰性（cN(-)）症例に限るとPVI(+)群（66例）はPVI(-)群（62例）と比べ、病理学的リンパ節転移陽性（pN(+)）が多い傾向にあり（18% vs 33%; p=0.07）、特にpN2以上が有意に多かった（0% vs 15%; p<0.01）。また、pN2以上症例に限るとPVI(+)群（13例）はPVI(-)群（6例）と比べ、臨床的腋窩リンパ節の短径もしくは皮質厚が有意に小さく（8.6mm vs 6.0mm; p=0.02）、ER(+)HER2(-)が多い傾向にあり（50% vs 92%; p=0.07）、Ki67 indexが有意に低かった（31% vs 11%; p<0.01）。PVI(+)群でMR画像におけるcircularityが有意に小さかった（0.61 vs 0.32; p<0.01）。PVIの陽性的中率、陰性的中率はそれぞれ、臨床的腫瘍径28mm以上で82%、68%、circularity 0.6以下で66%、81%であった。
【考察】ILCは浸潤性乳管癌と比べ、cN(-)でもpN2以上が多いことが報告され、SLN陽性ILCにおいて郭清省略は不確実なステージングにより術後治療が不十分になる可能性が指摘されている。PVIの有無を予測することは、SLN陽性ILCにおいて郭清の適応を決定する際に有用である可能性がある。
【結語】ILCにおけるPVIは、画像評価が難しい腫瘍進展、腫大しないリンパ節転移と関連していた。特に、PVIを認めるとcN(-)でもpN2以上が多かった。MR画像の腫瘍径とcircularityにより、PVIの有無を予測可能であった。

PD3-5

トリプルネガティブ乳癌におけるGPERを介したタモキシフェンの影響

[1]東北大学大学院医学系研究科　病理診断学分野、
[2]東北大学災害科学国際研究所　災害産婦人科学分野、
[3]東北大学大学院医学系研究科　乳腺・内分泌外科学分野
深澤　匠[1]、岩渕　英里奈[1]、三木　康宏[2]、石田　孝宣[3]、笹野　公伸[1]

[研究背景]
トリプルネガティブ乳癌（TNBC）は治療標的に乏しいため乳癌の中で最も予後が悪く、有効な治療法が求められている。TNBCはエストロゲン感受性に乏しいとされているが、TNBCでも発現が認められているG-Protein-Estrogen-Receptor（GPER）はエストロゲンと結合し、腫瘍への影響が示唆されている。そのためGPERは現在までに多くの研究が行われてきたが、その発現意義は明確になっていない。原因として臨床検体を用いた免疫染色法（IHC）では検出に抗体を用いるので、機能的側面を評価できずにすべてのGPERを検出してしまうことが挙げられる。また、Estrogen-Receptor（ER）陽性乳癌ではGPERを介してタモキシフェン（TAM）耐性が起こることが知られているが、TNBCにおけるTAMの影響は明らかになっていない。これらを解明するため、IHCのほかに新たな評価法であるリガンド誘導体染色法（LDS）を用いることで、よりリガンド結合能が高いGPERを評価できるか臨床検体を用いて検討した。また、TNBC細胞におけるTAMの影響を評価した。
[研究方法]
東北大学病院で外科的に切除された乳癌組織88症例にて、IHCのほかに、GPERのリガンドであるTAMを用いたLDSを行い、組織におけるGPERと臨床病理学的因子との関係性を明らかにした。次に、TNBC細胞においてTAMを用いた細胞増殖試験をGPER発現をノックダウンした条件下で行った。また、TAMがTNBC細胞に与える詳細な影響を調査するためにPCRアレイとリン酸化アレイを行った。
[結果と考察]
IHCによる検討を行ったところ、TNBC症例を含むER陰性症例でpathologic-T-factor（pT）と逆相関の関係性(P=0.049)があった。また、LDSを用いた研究では、LDSの陽性スコアがIHCの陽性スコアと関連していたほか(P=0.008)、pT、ステージやリンパ節転移と逆相関の関係性が認められ(P=0.005, 0.001, 0.043)、TAMと結合するGPERが腫瘍成長抑制と関連があることが示唆された。一方、TNBC細胞を用いた実験では、TAMの影響を調べる細胞増殖試験を行ったところ、TAMの濃度依存的に増殖が抑制された。また、TAM添加前にsiRNAでGPER発現を低下させることで、TAMの増殖阻害効果が抑制された。原因として、MAPKやAktなどの増殖シグナルへの影響に関与している仮説を立て、リン酸化アレイを実施した。その結果、PI3K-Akt経路にて、リン酸化量の変化が確認された。現在はこの経路がTAMの影響を反映していると考え、さらなる研究を進めている。

PD4-1

1995例の乳癌症例の生殖細胞系列の解析において*CHEK2*または*ATM*に病的バリアントを認めた6例の臨床像

[1]京都大学医学部附属病院　乳腺外科、[2]京都大学医学部附属病院　腫瘍内科、
[3]京都大学医学部附属病院遺伝子診療部、[4]いながき乳腺外科クリニック、
[5]日本赤十字社和歌山医療センター、[6]北野病院、[7]神戸中央市民病院、
[8]京都大学医学研究科腫瘍生物学
服部　響子[1]、川口　展子[2]、仙田　典子[1,3]、稲垣　有希子[4]、岩野　由季[1]、
高田　正泰[1]、鳥井　雅恵[5]、川島　雅央[1]、河口　浩介[1]、松本　純明[1]、
山口　絢音[1]、村上　裕美[3]、本田　明夏[3]、山田　崇弘[3]、高原　祥子[6]、
鈴木　栄治[7]、小杉　眞司[3]、小川　誠司[8]、戸井　雅和[1]

【背景・目的】*CHEK2* (checkpoint kinase2)、*ATM* (ataxia-telangiectasia mutated)は乳癌の中等度易罹患性遺伝子群に分類され、遺伝子変異保有者は80歳までの発症リスクが20%を上回り、生涯発症リスクは約2.5倍、1.8倍になるとされている。*CHEK2* c.1100delCや*ATM* c.T7271Gで乳癌との関連が指摘されており、共にホルモン受容体(HR)陽性乳癌が多く、発症年齢が若年に偏らないという特徴が報告されている。欧米と比較して日本での病的バリアントの頻度は少なく、その臨床的特徴に関する知見は限られているため、先行研究で診断された6例について報告する。
【方法】2011年4月から2016年10月に当院及び関連施設で同意を取得し、末梢血DNAを用いて乳癌関連11遺伝子についてターゲットシークエンスを行った乳癌女性1995例のうち、*CHEK2*の病的バリアントを保有する3例と*ATM*の病的バリアントを保有する3例を対象とした。ClinVarに登録がない症例のバリアントは 米国臨床遺伝・ゲノム学会(ACMG :American College of Medical Genetics and Genomics)のガイドラインに従って評価した。乳癌の状況、診断時年齢、他癌の既往・家族歴等の臨床情報を施設の倫理委員会承認の下で後方視的に調査した。
【結果】症例①*CHEK2* c.C1486T、54歳、HR陽性、家族歴なし。症例②*CHEK2* c.C232T、60歳、HR陽性、家族歴は母に乳癌、父に大腸癌、母方叔父に胃癌、母方従兄弟に膵臓癌あり。症例③*CHEK2* c.C468G、27歳、HR陽性、家族歴は母・母方大叔母に乳癌、母方叔母に子宮頸癌、父に肺癌、父方祖父に肝細胞癌、父方従兄弟に白血病あり。
症例④*ATM* c.7668_7671del、69歳、HR陽性HER2陽性の異時性両側乳癌、娘に乳癌、父に担癌歴あり。症例⑤*ATM* c.C4396T、50歳、HR陽性、家族歴は父に膵臓癌、母方叔母に子宮体癌あり。症例⑥*ATM* c.7697_7700del、68歳、HR陽性の両側同時乳癌、肺癌の既往があり、家族歴は妹に大腸癌あり。
【考察】ClinVarに登録があったのは①、②のみであった。本検討でも全例がHR陽性であり、若年発症は27歳の1例のみであった。NCCNの遺伝学的検査基準では4/6例（②③④⑤）が拾い上げられ、本邦の*BRCA1/2*遺伝子検査基準では4/6例（②③④⑥）で保険適応であった。*BRCA1/2*遺伝子検査が陰性であっても、中等度易罹患性遺伝子群の病的バリアントを保有している可能性が示唆され、今後のハイリスク乳癌患者へ多遺伝子の遺伝性腫瘍パネル検査の検討が期待される。

PD4-2

卵巣癌既発症*BRCA*病的バリアント保持者の乳房管理・乳癌の罹患についての検討

[1]公益財団法人がん研究会有明病院　乳腺センター、
[2]公益財団法人がん研究会有明病院臨床遺伝医療部、
[3]公益財団法人がん研究会有明病院婦人科

春山　優理恵[1]、稲荷　均[1]、中村　暁[1]、前田　哲代[1]、中島　絵里[1]、
細永　真理[1]、小林　隆之[1]、上野　貴之[1]、大野　真司[1]、金子　景香[2]、
植木　有紗[2]、野村　秀高[3]、金尾　祐之[3]

【背景】2018年以降BRACAnalysis®、PARP阻害剤の保険収載により、日常診療としてHBOC診療に携わる機会が増加した。乳癌未発症・卵巣癌既発症の*BRCA1/2*病的バリアント(PV)保持者に対して乳房サーベイランスを行う機会が増えつつある一方で、乳房サーベイランスやリスク低減乳房切除術(RRM)の適応については明確な指針はなく、臨床の現場では判断に迷う事も少なくない。
【目的】卵巣癌発症時に乳癌未発症*BRCA1/2* PV保持者における当院の現状を明らかにし、今後の対応策・改善策を構築する。
【対象と方法】2006 ～ 2021年に当院婦人科で卵巣癌に対して治療を施行された*BRCA1/2* PV保持者の内、当科で乳房サーベイランス・RRM・乳癌治療を施行された53例を対象とし、その結果を後方視的に解析した。
【結果】53例中、*BRCA1* 40例*BRCA2* 13例、卵巣癌のStageはⅠ/Ⅱ 13例、Ⅲ/Ⅳ 40例、組織型は漿液性癌が46例だった。全例手術と化学療法としてパクリタキセル/カルボプラチン療法を施行、30例にPARP阻害剤の内服歴を認めた。卵巣癌のPFSは中央値4年(StageⅠ/Ⅱ 8.9年、Ⅲ/Ⅳ 3.8年)、OSは中央値14.8年(StageⅠ/Ⅱは全例生存)だった。乳房サーベイランスは52例に施行、その内41例がMRIを併用された(StageⅠ/Ⅱ 11例、Ⅲ/Ⅳ 30例)。53例中乳癌発症は1例(同時CRRM施行)、BRRMは1例に行なわれた。症例1乳癌発症とCRRM: 乳癌発症は卵巣癌StageⅠ術後5年目、*BRCA1* PV保持者の1例に認め、StageⅡAのTNBC、原発巣手術とCRRMが施行された。対側乳房内に悪性病変は認めなかった。術後は補助化学療法としてドセタキセル/シクロフォスファミド療法が施行された。本症例は乳癌発症時に遺伝学的検査が施行され、乳房サーベイランスは施行されていなかった。症例2 BRRM: 卵巣癌StageⅢC術後10年目、術後4年目に腹膜播種が再発するも長期コントロールが得られていた*BRCA1* PV保持者1例に対して施行、病理学的検査で両側乳房内に悪性病変は認めなかった。
【結語】卵巣癌術後に長期生存が得られた症例を多数認められ、乳房サーベイランスを行う意義があると考えた。一方で、卵巣癌予後不良症例については乳房サーベイランスの対象とならず、本検討には組み入れられていない。PARP阻害剤などの薬剤の影響についても今後重要な検討事項と思われる。本検討より卵巣癌既発症者でも病勢のコントロールが得られれば、RRMも適応の余地があり、今後は更なる症例の蓄積が重要と考える。

PD4-3

*BRCA*病的バリアント保持の原発性乳癌症例における治療方針決定の傾向

[1]がん研究会有明病院　乳腺センター、[2]がん研究会有明病院　臨床遺伝医療部
稲荷　均[1]、中島　絵里[1]、前田　哲代[1]、春山　優理恵[1]、中村　暁[1]、
井上　有香[1]、吉田　和世[1]、植弘　奈津恵[1]、高橋　洋子[1]、片岡　明美[1]、
荻谷　朗子[1]、坂井　威彦[1]、宮城　由美[1]、小林　隆之[1]、細永　真理[1]、
金子　景香[2]、植木　有紗[2]、上野　貴之[1]、大野　真司[1]

【背景】*BRCA*病的バリアント保持の乳癌症例では、BRACAnalysis出検や、乳癌治療、HBOCの対策(対側乳房、卵巣のリスク低減手術、サーベイランス)など方針決定に多くの選択を伴い、治療までのプロセスが煩雑である。【目的】当院で手術した*BRCA*病的バリアント保持の乳癌症例についての臨床データから、傾向を抽出し、術前のHBOC診療の進行の一助となることを目的とする。【対象と方法】2020年4月から2021年12月まで術前にBRACAnalysisを出検し手術を施行した*BRCA*病的バリアント保持の乳癌症例について、後方視的にカルテレビューした。診断から手術まで時間のある術前化学療法(NAC)症例と、診断から手術まで時間の限られている手術先行例にわけて検討し、次に手術先行例の中で、本人、家族に乳癌治療経験のある異時性乳癌症例、乳癌家族歴のある症例、初回で家族歴のない症例について検討した。【結果】今回の対象は32例、初回乳癌23例(同時両側3例)、異時両側乳癌8例、異時一側多発乳癌1例。*BRCA1*に病的バリアント保持を認めた症例は18例、*BRCA2*に病的バリアント保持を認めた症例は14例であった。平均年齢初回症例44歳、異時性乳癌症例59歳，Stage0 2例、StageⅠ13例、StageⅡ14例、StageⅢ3例であった。全例HBOCの対策は施行もしくは予定されていた。NAC11例は、全例が乳房全切除施行、同時リスク低減手術は10例90%に施行(RRM6例、RRSO9例、重複あり)であった。手術先行21例では、術式は温存術4例、乳房全切除は17例に施行、同時リスク低減手術は10例48%に施行(RRM6例、RRSO5例、重複あり)と、同時リスク低減手術を施行した症例はNAC症例に多い傾向であった(P = 0.02)。次に、手術先行例で同時リスク低減手術は、異時性乳癌8例中4例50%に施行(乳癌で同時両側乳房切除は5例、RRSO4例)、初回で乳癌家族歴のある9例中5例55%に施行(RRM5例、RRSO3例)、初回で家族歴のない4例中1例25%に施行(RRM1例)された(P = 0.6)。
【考察】NAC症例では、化学療法中にHBOCの対策についても検討することができ、同時リスク低減手術例が多い傾向にあった。手術先行例で異時性乳癌、家族歴のある症例では、同時リスク低減手術を踏まえたスケジュールを考慮してもよく、家族歴のない初回症例では、HBOC対策の効果的な情報共有と意思決定支援が重要であり、術後に決定したい症例では乳癌治療を優先させたスケジュールでもよいと考えられた。

PD4-4

*BRCA1/2*病的バリアントを保持するがん未発症者への生殖に関する遺伝カウンセリングの課題

[1]公益財団法人　がん研究会有明病院　臨床遺伝医療部、
[2]公益財団法人　がん研究会有明病院　乳腺センター、
[3]公益財団法人　がん研究会有明病院　総合腫瘍科、
[4]公益財団法人　がん研究会有明病院　看護部

新川　裕美[1]、金子　景香[1]、幅野　愛理[1]、植木　有紗[1]、片岡　明美[2]、
小野　麻紀子[3]、阿部　朋未[2]、佐山　郁子[4]、黒田　直子[4]、中村　暁[2]、
春山　優理恵[2]、前田　哲代[2]、中島　絵里[2]、稲荷　均[2]、高野　利実[2]、
上野　貴之[2]、大野　真司[2]

【背景】
HBOCと診断されるがん既発症者の増加によって、その血縁者においても遺伝学的検査の実施が進み、*BRCA1/2*病的バリアント保持が判明するがん未発症血縁者が増加している。生殖可能年齢においてHBOCと診断された場合、がんの予防や早期介入を目的としたサーベイランス等の医学的管理を要するだけではなく、妊娠や出産などの人生設計に影響をもたらす可能性がある。
【目的】
がん未発症*BRCA1/2*病的バリアント保持女性への、遺伝部門における生殖に関連した情報提供の現状を明らかにし、課題を抽出する。
【対象と方法】
2020年1月から2021年11月に当院にて遺伝学的検査を実施し*BRCA1*あるいは*BRCA2*に病的バリアント保持が判明したがん未発症者のうち、当院初診時の問診票にて挙児希望に関する記載のあった女性を対象とし、遺伝カウンセリング記録を後方視的に分析した。
【結果】
*BRCA1*又は*BRCA2*の病的バリアント保持が判明したがん未発症者31名(20 ～ 50歳、平均33.0歳)中、挙児に関する記載があったのは30名、そのうち女性は26名だった。内訳は、挙児の希望あり11名、なし8名、今はわからない7名、それぞれの平均年齢は25.8歳、41.5歳、32.3歳だった。次に遺伝カウンセリング(以降GC)記録を検討した。26例全例が自身のがん対策目的で遺伝学的検査を希望し、遺伝学的検査前後のGCでは、がんリスクやサーベイランス、リスク低減手術に関する情報提供や受診調整とともに、次世代への遺伝に関する情報提供が実施されていた。海外では着床前診断等や生殖補助医療等についての情報提供もなされているが、当院のGCでは国内外の着床前診断の状況に関して情報提供した症例は2例であり、生殖医療専門部門への紹介はなかった。また「妊娠する時期を考えないといけないと思う」(希望あり、子どもなし、29歳)、「陽性だったらもう産まない」(今はわからない、子どもあり、39歳)等、挙児に関する直接的な発言は9名(妊娠の希望あり3名、なし3名、わからない3名)でみられた。
【考察】
HBOC診断時には具体的でなかった妊娠・出産への意思が、サーベイランスの継続と並行して自身の人生を歩む過程で、現実的にイメージできる状況に至った際、遺伝部門において、現時点で可能な情報提供やサポートに関して検討しておくことは重要である。しかし、遺伝部門単独での対応は困難であり、生殖医療を専門とする部門や医療職との協力体制の構築が必要と考えられた。

PD4-5

C-CATデータベースを利用した浸潤性小葉癌におけるBRCA1/2病的バリアントの陽性率の検討

[1]栃木県立がんセンター　乳腺外科、[2]栃木県立がんセンター　病理診断部、
[3]杏雲堂病院　遺伝子診療科、[4]栃木県立がんセンター　ゲノムセンター

竹前　大[1]、菅野　康吉[3]、豊田　知香[1]、青木　幸恵[4]、高井　響子[4]、
加藤　未央[4]、星　暢夫[2]、安藤　二郎[1]

背景・目的：
遺伝性乳癌卵巣癌(HBOC)は生殖細胞系列のBRCA1/2の病的バリアントを原因とする遺伝性腫瘍であり、2020年4月に一部の乳癌患者におけるBRACAnalysisが保険収載されたことで急激に診断が増加した。一方、特殊型乳癌の中でも浸潤性小葉癌(ILC)は比較的頻度が高いものの、ILCにおけるHBOCの頻度はこれまで報告はない。我々は、ILCにおけるHBOCの頻度を推定するために、がんゲノム情報管理センター(C-CAT)の公開データベースを活用し、浸潤性乳癌全体に対するILCのBRCA1/2遺伝子のバリアントを検証することとした。
対象・方法
C-CATデータベースの中で、利活用のページからアクセスできる登録件数検索を用いて調査を行った。
結果：
まず、検索条件の第1層をBreast(乳癌)とし、第2層をInvasive Breast Carcinoma(浸潤性乳癌)にして検索すると1572例がリクルートされた。そのうちBRCA1は129例(8.2%)、BRCA2は296例(18.8%)であった。
次に、上記検索条件に加え第3階層および最終階層をInvasive Lobular Carcinoma(浸潤性小葉癌)にしてILCを検索すると、48例がリクルートされた。そのうちBRCA1は1例(2.1%)、BRCA2は10例(20.8% %)であった。今回調査したのはBRCA1/2とも腫瘍組織の遺伝子変異であるが、MSK-IMPACTの結果によればBRCA1/2はon-tumorにおいて腫瘍組織の変異の7－8割が生殖細胞のバリアントを反映するとされる(Annals of Oncology 30: 1221–1231, 2019)。そのため、BRCA2については通常型乳癌もILCも同程度の陽性率となる可能性があることが判明した。
考察
BRCA1を原因とするHBOCの場合はその6割以上がトリプルネガティブ乳癌である(Breast Cancer (2015) 22:462–468)。そのため、Luminal typeの多いILCにおいてBRCA1のバリアントが少ないのは妥当であった。しかし、BRCA2については浸潤性乳癌全体における割合と浸潤性小葉癌における割合は変わりなく、浸潤性小葉癌においてもBRCA2の病的バリアントを原因とするHBOCの可能性は十分考えるべきであると思われた。
結語：
C-CATデータベースにおいて、乳癌腫瘍細胞におけるBRCA2の病的バリアントは浸潤性小葉癌においても浸潤性乳癌全体と同様に認められた。

PD5-1

術前タキサン＋トラスツズマブが奏功したHER2陽性早期乳癌のレスポンスガイド下アンスラサイクリンの省略

[1]大阪ブレストクリニック乳腺内分泌外科、[2]大阪ブレストクリニック病理科、
[3]大阪ブレストクリニック形成外科、[4]大阪ブレストクリニック放射線科、
[5]大阪ブレストクリニック看護科、[6]大阪ブレストクリニック薬学科、
[7]大阪ブレストクリニック遺伝診療部

藤田　倫子[1]、友池　力[1]、榎本　敬恵[1]、宮川　義仁[1]、稲上　磬子[1]、柳沢　哲[1]、井口　千景[1]、金　昇晋[1]、青野　豊一[1]、野村　孝[1]、沢井　ユカ[4]、矢野　健二[3]、春日井　務[2]、中谷　裕子[5]、大岩根　八千代[5]、廣瀬　富紀子[6]、秋丸　憲子[7]、芝　英一[1]

背景：HER 2陽性早期乳癌では、APT trialの報告から術後補助療法としてアンスラサイクリンを省略したweeklyパクリタキセル＋トラスツズマブのde-escalation治療が認められている。一方、アンスラサイクリンを用いない術前化学療法としてタキサン系薬剤とカルボプラチンの併用療法が標準治療療法であるが、忍容性が低く、低リスク早期乳癌においては過剰治療となる可能性がある。我々は術前タキサン＋トラスツズマブに奏功したHER 2陽性早期乳癌に対し、アンスラサイクリンを省略が可能か検討した。
方法：当院で2006年9月から2018年7月治療したStage I, IIA ,IIB HER2陽性乳癌患者をレトロスペクティブに解析した。両側乳癌、乳癌既往歴、ペツルズマブ使用歴、タキサン＋トラスツズマブで増大した患者は除外した。当院ではタキサン＋トラスツズマブを初めに投与し、続いてアンスラサイクリンを投与するが、タキサン＋トラスツズマブにて効果を認めた場合、shared decision makingのもと一部の患者でアンスラサイクリンを省略していた。主要評価項目は無再発生存率（DFS）、副次評価項目は生存率（OS）。アンスラサイクリンなし群とあり群をlog-rank検定と傾向スコアマッチングを用いて解析した。
結果:アンスラサイクリンなし群40人、アンスラサイクリンあり群102人、フォロー期間の中央値は61カ月であった。アンスラなし群の中で、1例は術後病理にてリンパ節転移陽性であったため術後にアンスラサイクリンを追加投与していた。
アンスラなし群とあり群はそれぞれ、5-year DFSは 91% と 88%、DFSのlog-rank検定はp=0.93、5-year OS は 100% と100%、p=0.46であった。傾向スコアをcN、cT、タキサン＋トラスツズマブ後のclinical response, ホルモン受容体、年齢で作成し、1：1マッチングを行うと、アンスラサイクリンなし群、あり群それぞれ３７人ずつ抽出された。マッチング後は 5-year DFSは各々 90% と 88%、p=0.46、OSイベントはいずれの群も認めなかった。
結論：HER2陽性早期乳癌において５年無再発生存率はアンスラサイクリンなし群とあり群で差を認めなかった。術前タキサン＋トラスツズマブの効果が良好であれば、アンスラサイクリンを省略し、術後病理学的診断をもとにアンスラサイクリンやＴ-ＤＭ１の追加を検討するレスポンスガイド治療は、過剰な治療を減らすことができるため、HER 2陽性早期乳癌の治療選択肢となる可能性がある。

PD5-2

HER2陽性進行・再発乳癌に対するトラスツズマブ＋ペルツズマブ＋エリブリン併用療法（SBCCSG36第三報）

[1]二宮病院　乳腺外科、[2]埼玉県立がんセンター　乳腺腫瘍内科、
[3]さいたま赤十字病院　乳腺外科、[4]戸田中央総合病院　乳腺外科、
[5]上尾中央総合病院　乳腺外科、[6]川越ブレストクリニック、
[7]春日部市立医療センター　乳腺外科

二宮　淳[1]、井上　賢一[2]、齋藤　毅[3]、大久保　雄彦[4]、中熊　尊士[5]、山田　博文[6]、君塚　圭[7]、樋口　徹[3]

【目的】HER2陽性進行・再発乳癌に対する1次治療として，トラスツズマブ＋ペルツズマブ＋ドセタキセル療法は，無増悪生存期間(PFS)および全生存期間(OS)を有意に延長し，日本乳癌診療ガイドラインでも行うことが強く推奨されている．しかしドセタキセルは有害事象の観点から長期の使用が困難で，埼玉乳癌臨床研究グループ(SBCCSG)は忍容性の良好なエリブリンを用いた，トラスツズマブ＋ペルツズマブ＋エリブリン(ETP)療法臨床第Ⅱ相試験を行った(UMIN000021585　乳癌学会試験番号55)。ETP療法のHER2陽性進行・再発乳癌に対する1次治療効果について，2018年乳癌学 会、Investigational New Drugs誌(https://doi.org/10.1007/s10637-019-00755-x)に報告しているが、今回，最終登録から3年9ヶ月経過した結果を報告する。【対象と方法】手術不能または術後再発で1次治療のHER2陽性進行・再発乳癌患者25例(2016年4月～ 2017年11月、Performance status(PS):0-1)を対象とし、エリブリン(E):1.4mg/m^2　2週投与1週休薬、トラスツズマブ(T)：8mg/kg（初回）6mg/kg（2回目以降）+ ペルツズマブ(P)：840mg/body（初回）420mg/body（2回目以降）3週毎投与を1サイクルとして、病勢進行または継続不可な副作用の出現までプロトコール治療を続けた（エリブリンによる副作用で継続不可な場合、トラスツズマブ＋ペルツズマブの2剤による治療継続は可)。
【結果】25人中14人が生存中であり、median OSの推定値は57.7ヶ月であった。因子別検討では、Estrogen receptor statusやNeutrophil/Lymphocyte ratio（≧2 vs ＜2）では有意差はなかったが、Hemoglobin（＞12 vs ≦12)で有意差を認めた（log-rank test P=0.0121 Hazard ratio; 0.22 95% Confidential interval 0.06-074)。
【結語】ETP療法のmedian OSはCLEOPATRA試験の57か月と同様な結果であり、有効な治療法であると考えられた。

PD5-3

乳癌化学療法におけるステロイド含有含嗽薬による口腔粘膜炎予防の多施設共同無作為化第Ⅱ相試験

[1]長崎大学大学院移植・消化器外科、[2]長崎医療センター外科、
[3]長崎原爆病院外科、[4]長崎大学大学院腫瘍外科

久芳　さやか[1]、前田　茂人[2]、柴田　健一郎[3]、松本　恵[4]、山之内　孝彰[2]、田中　彩[4]、森田　道[1]、畑地　登志子[4]、馬場　雅之[4]、大坪　竜太[4]、矢野　洋[4]、谷口　英樹[3]、金高　賢悟[1]、永安　武[4]、江口　晋[1]

【背景】乳癌化学療法では口腔粘膜炎は頻度の高い(20 ～ 60%)副作用の一つである。口腔粘膜炎は、疼痛、潰瘍、出血、経口摂取の低下による栄養状態の悪化、それらのため休薬を要する事もあり、QOLを損なうだけでなく、治療の妨げとなりうる。しかし口腔粘膜炎対策では口腔ケアが有効な予防法とされるが、標準的な療法は確立していない。ステロイド含有含嗽薬の口腔粘膜炎予防については、アフィニトールでの報告があり、化学療法においては症例報告が散見される。
【目的】乳癌周術期化学療法EC/TCにおいて、ステロイド含有含嗽薬（デキサメサゾンエリキシル）の口腔粘膜炎予防に関する有効性と安全性を検証する。
【方法】ECもしくはTC施行予定早期乳癌患者を1:1に試験群（うがい薬使用群）と対照群（うがい薬非使用群）へ割り付けた。層別化因子は、年齢と治療レジメンとした。口腔粘膜炎発症率を対照群50%、試験群30%と仮定し、αエラーを0.2、検出力を0.9の片側検定、脱落例10%を見込んで必要症例数は120例とした。試験群では、治療初日からデキサメサゾンエリキシル10mlで1日4回2分間うがいを行った。両群ともに口腔粘膜炎に関する患者日記で評価した。主要評価項目は口腔粘膜炎の発症率、副次評価項目は口腔粘膜炎のグレード、口腔粘膜炎の持続期間、治療完遂率、うがい薬の使用率、その他の有害事象、口腔内感染症とした。
【結果】対照群60例、試験群61例の登録があった。対照群1例、試験群2例が同意撤回し、対照群において1サイクル目に化学療法を中止し口腔粘膜炎の有無が不祥である1例を除外し、対照群58例、試験群59例で解析を行った。年齢（中央値、対照群vs試験群=54歳 vs 52歳)、レジメン、術前/術後に差を認めなかった。口腔粘膜炎発症率は対照群55% vs試験群38%、p値0.052、リスク比0.68 (80%信頼区間0.52-0.88)であった。口腔粘膜炎グレード(0/1/2/3)は試験群に有意に低かった（試験群vs対照群=37/13/7/2 vs 26/16/7/9, p値0.03)。口腔粘膜炎の持続期間は両群間に差を認めなかった。未完遂症例は対照群4例（AE2例、腫瘍増大2例)、試験群2例(AE)であった。うがい薬の使用率は中央値87%（範囲14-100%)であった。その他の有害事象は両群間に有意差なく、口腔内感染症は試験群に1例口腔カンジダを認めた。
【結語】ステロイド含有含嗽薬は、乳癌周術期化学療法EC/TCにおいて、口腔粘膜炎発症率・グレードを低下させた。

PD5-4

乳癌補助療法における自動投与デバイスによるペグフィルグラスチム投与の安全性評価試験（第Ⅰ相試験）

[1]岡山大学病院　乳腺・内分泌外科、[2]がん・感染症センター　東京都立駒込病院　外科（乳腺）/遺伝子診療科、[3]群馬県立がんセンター　乳腺科、
[4]国立大学法人東北大学　東北大学病院　総合外科、[5]地方独立行政法人　神奈川県立病院機構　神奈川県立がんセンター　乳腺内分泌外科、
[6]医療法人那覇西会　那覇西クリニック　乳腺外科、
[7]社会医療法人博愛会相良病院　腫瘍内科、
[8]学校法人昭和大学　昭和大学病院　先端がん治療研究臨床センター、
[9]協和キリン株式会社、[10]福島県立医科大学　医学部　腫瘍内科学講座

土井原　博義[1]、有賀　智之[2]、柳田　康弘[3]、石田　孝宣[4]、山下　年成[5]、上原　協[6]、太良　哲彦[7]、鶴谷　純司[8]、山口　裕介[9]、原　優衣[9]、佐治　重衡[10]

【目的・背景】
ペグフィルグラスチムは、ポリエチレングリコール修飾された顆粒球コロニー形成刺激因子であり、がん化学療法による発熱性好中球減少症の発症を抑制する。本剤は、がん化学療法剤の投与終了後24時間以内に投与した場合の安全性が確立されていないことから、外来患者は、がん化学療法剤投与終了後の翌日以降にペグフィルグラスチム投与のため再来院する必要がある。更に、がん化学療法後の通院に伴う感染症リスクの軽減は、患者の安全を確保する上で極めて重要である。このような背景から、患者の再来院に伴う種々の負担を軽減させることを目的として、ペグフィルグラスチムの自動投与デバイスを新たに開発した。
【方法】
本試験では、外来がん化学療法としてドセタキセル及びシクロフォスファミドを用いたがん化学療法（TC療法）を4サイクル実施する予定の乳癌患者を対象に、自動投与デバイスを用いてペグフィルグラスチムを投与した際の安全性を評価することを目的とした。1サイクルごとに1回、タイマーを備えた体表貼付型の自動投与デバイスにより、がん化学療法施行後にデバイスを起動させ、腹部に穿刺・貼付することで、デバイス起動のおよそ27時間後にペグフィルグラスチムを単回皮下投与した。なお、治験責任医師および治験協力者は、治験依頼者から自動投与デバイスの使用に先立ちトレーニングを受けた。
【結果】
本試験には35名が登録され、いずれにも、重篤な有害事象及び発熱性好中球減少症の発現は認められなかった。最も多く発現した有害事象は「脱毛症」（34名、97.1%)、次いで、「味覚不全」（23名、65.7%)、「倦怠感」（20名、57.1%）であった。自動投与デバイスに関連する有害事象は紅斑など6名（17.1%）に発現したが、このうち、死亡やその他の重篤な有害事象に該当するものはなかった。なお、自動投与デバイスを用いた投与達成割合では、全ての投与回で投与達成の定義を満たすペグフィルグラスチム投与が行われたことを確認した。
以上より、自動投与デバイスによるペグフィルグラスチム投与による安全性の懸念はない事が確認されたので患者および外来スタッフの負担軽減につながると考える。

PD6-1

術前・術中因子を用いた、SN転移陽性症例における高度リンパ節転移(pN2-N3)予測スコアリングシステムの構築

[1]国立がん研究センター中央病院　乳腺外科、
[2]国立がん研究センター中央病院　病理診断科
村田　健[1]、栗田　安里沙[1]、小川　あゆみ[1]、吉沢　あゆは[1]、渡瀬　智佳史[1]、遠藤　芙美[1]、椎野　翔[1]、三橋　愛[1]、神保　健二郎[1]、岩本　恵理子[1]、吉田　正行[2]、高山　伸[1]、首藤　昭彦[1]

＜背景＞
ACOSOG Z11試験の基準を満たすcN0乳癌症例(SLN転移2個以下、乳房部分切除術施行、術後全身薬物療法予定)では腋窩郭清(ALND)省略が予後に影響しないとされているものの、ALNDを省略した場合には正確なリンパ節転移個数は評価できない。リンパ節転移4個以上の高度リンパ節転移(advanced ALNM)はサブタイプによらず術後化学療法や領域照射の適応とされるため、正確な腋窩stagingは今なお重要である。Non-advanced ALNM症例に対するALND施行は過剰治療となる一方、advanced ALNM症例に対するALND省略は過小治療となる恐れがある。従ってnon-advanced ALNMとadvanced ALNMを高い精度で予測することが重要となる。本研究ではSLN転移を認めたcN0乳癌患者におけるadvanced ALNMのリスクを、術前・術中に入手可能な臨床病理学的因子のみで予測する簡便なスコアリングシステムの構築を目的とした。
＜患者と方法＞
2010年から2021年までに当院で手術を行ったcT1-T3N0M0乳癌症例のうち、SLN転移陽性にて腋窩郭清を行った501例を対象とし、advanced ALNMと関連する臨床病理学的因子をロジスティック回帰分析にて同定後、得られた因子を用いたスコアリングシステムを構築し、判別(Discrimination)と較正(Calibration)をROC曲線(AUC値)とCalibration plot(Hosmer-Lemeshow検定)にてそれぞれ評価した。術前化学療法を受けた症例、局所進行症例(T4)、SLN転移陽性で腋窩郭清を省略した症例は除外した。
＜結果＞
Advanced ALNMは75例(15.0%)に認められた。多変量解析にてAdvanced ALNMと関連する因子は臨床的腫瘍径(≧4cm)、組織型(浸潤性小葉癌)、腋窩リンパ節のエコー所見(fatty hilum消失または限局性皮質肥厚≧3mmまたは均一性皮質肥厚≧5mmを示すリンパ節2個以上)、SLNマクロ転移、SLN転移陽性率(≧0.5)、SLN転移個数(2個または3個)であった。これら6項目で構築したスコアリングシステムの判別能はAUC値:0.90(95%信頼区間:0.87-0.93)であり、優れた較正を示した(傾き:1.00, p=0.69)。また合計スコアのカットオフ値を4点とした場合、advanced ALMNの感度、特異度、陰性適中度はそれぞれ85.3%、79.1%、96.8%であった。
＜結論＞
本スコアリングシステムを用いることで、SLN転移陽性で腋窩郭清を省略してもadvanced ALNMのリスクが低い症例、すなわちリンパ節転移個数の過小評価により術後過小治療となるリスクの低い症例を高い精度で同定することが可能と考えられる。

PD6-2

皮下乳腺全摘術(NSM・SSM)後における局所再発例についての検討

[1]JCHO埼玉メディカルセンター　乳腺外科、
[2]JCHO埼玉メディカルセンター　病理診断科、
[3]JCHO埼玉メディカルセンター　看護部、
[4]JCHO埼玉メディカルセンター　薬剤部
櫻井　孝志[1]、関　大仁[1]、清水　健[2]、清水　章子[3]、樋下田　香織[4]

【緒言】癌治療において治療結果を検討しフィードバックさせることは重要である.
【対象と方法】2008年1月から2020年12月までに当院で施行した皮下乳腺全摘術施行 例について局所再発例の検討を行った. 基本術式はNSMとし, 乳頭乳輪(以下NAC)温存の適否は術前の画像診断および術中迅速と術後病理結果にて断端陰性例にNAC温存を施行した.
【結果】対象期間中に357例の再建手術を施行した. 一次一期自己再建58, IMP再建76, 一次二期再建を223例に施行した. NSMを310, SSMを47例に施行した.
年齢の中央値は48(26-83)歳, 術前ステージは0: 127, 1: 87, ⅡA: 85, ⅡB: 44, ⅢA: 8, ⅢB: 3, ⅢC: 2, Ⅳ: 1例. 組織型は1a: 126, 1b: 1, 3a: 4, 3a1: 79, 3a2: 39, 3a3: 83, 3b1: 16, 3b4: 5, 3b5: 1, 3b8: 2, 3b11: 1. サブタイプはLuminal: 30, LA: 191, LB: 70, LH: 17, Her2: 16, TN: 22, 不明:11例であった. 平均観察期間は50(6-170) ヶ月であった.
他部位に病変を認めない局所再発を11例(3.1%)に認めた. 年齢の中央値は50歳(41-66), 初回治療時のステージは0: 5, Ⅰ: 2, ⅡA: 3, ⅡB: 1, 組織型は1a: 5, 2: 1, 3a1: 3, 3a2: 1, 3a3: 2, サブタイプはLA: 4, LB: 2, LH: 2, Her2: 3例であった. 再発時の発見契機は腫瘤触知6, 血性乳頭分泌2, US指摘3例であった. 再発部位は NAC内4, その他皮下7例であった. 再発形式は断端再発疑い9, 新規病変再発疑い1, 生検部疑い1例であった. 初回手術時から再発までの期間は中央値38(5-77) ヶ月.
治療は局所切除のみ3, 手術+ホルモン3, 手術+ホルモン+照射3, 手術+化療+照射1, 手術+化療+ホルモン+照射1例であった. 現在まで死亡例は認めていない.
【考察】皮下乳腺全摘術の局所再発は諸家の報告の範囲内であった. 局所再発の因子としてHER2陽性が可能性としてあげられた.

PD6-3

術前化学療法後の乳房部分切除は局所再発率が高いのか？

[1]がん研究会有明病院乳腺センター　乳腺外科、[2]がん研究所病理部、
[3]がん研究会有明病院乳腺センター
中平　詩[1]、坂井　威彦[1]、中村　暁[1]、岡野　健介[1]、春山　優理恵[1]、阿部　朋未[1]、高畑　史子[1]、稲荷　均[1]、前田　哲代[1]、吉田　和代[1]、井上　有香[1]、植弘　奈津恵[1]、高橋　洋子[1]、片岡　明美[1]、荻谷　朗子[1]、宮城　由美[1]、秋谷　昌史[2]、大迫　智[2]、上野　貴之[1]、大野　真司[3]

【背景】2018年にLancetに掲載されたEBCTCGのメタアナリシスでは、術前化学療法(NAC)群と術後化学療法群を比較すると、乳癌死亡率に差はないものの(10年：27.5% vs 24.8%)、局所再発率(領域リンパ節+温存乳房内癌)はNAC群の方が高い(10年：15.1% vs 11.9%)とされている。しかし抗HER2薬の登場や近年の画像検査機器を用いた現状における日本のデータは少ない。当院における近年のNAC後手術症例の長期治療成績について検討した。【対象と方法】2007年1月から2017年12月までに、当院でNACを施行し続いて乳房手術を施行した原発性乳癌患者を対象とした。当科データベースから臨床病理学的情報、予後を抽出し、データの解析を行った。【結果】対象に該当する乳癌患者は1311例で、観察期間中央値は89か月だった。NAC後に乳房全切除(Bt)を行った患者(温存術後にBtを行ったものも含む)は937例、乳房部分切除術(Bp)を行った患者は374例で、NAC後の乳房温存率は28.5%だった。Bp症例の96%は術後放射線療法を受けていた。NAC後Bp症例の10年全生存率(OS)は90.9%、10年無遠隔転移生存率は89.9%だった。Bp群374例中再発を認めたのは42例(11.2%)で、そのうち局所再発は21例、遠隔再発は33例だった。Bp後の局所再発の有無別でのOSを比較すると、10年OSで51.9% vs 93.5%(p<0.001)と明らかな差を認めた。Bp後の局所再発リスク因子として、単変量解析においては年齢、cTstage、臨床学的治療効果判定、リンパ管侵襲度で有意差を認め、多変量解析では年齢、cTstageで有意差を認めた。遠隔再発リスク因子は腋窩術式、臨床学的治療効果判定、病理学的治療効果判定、リンパ管侵襲度、局所再発の有無で有意差を認め、多変量解析では局所再発がオッズ比44.31 [95% CI=11.5-170.0]と、遠隔再発の有意なリスク因子であった。切除断端評価やSubtypeは因子として有意差を認めなかったが,HER2 typeで再発が少ない傾向にあった.【考察】当院のNAC後Bpの10年局所再発率は7.3%で、EBCTCGのデータの約半数であった。MRIでNAC前に癌があった範囲を含めた部分切除を行うというBpの適応基準、近年の薬物療法、画像診断機器の進歩等が理由と考えられた。NAC後Bpの適応を拡大できる可能性が考えられるが、局所再発は遠隔再発の有意なリスク因子となっていたため、pCRの術前予測等を含めた今後の症例集積が必要である。

PD6-4

次世代に伝えたいEnergy Device (Ligasure™ Exact Dissector)を駆使する乳房全切除術＋腋窩郭清術

[1]奈良県立医科大学　消化器・総合外科、[2]名張市立病院、[3]小林クリニック
池田　直也[1]、赤堀　宇広[1]、横谷　倫世[1]、中村　卓[2]、小林　豊樹[3]、庄　雅之[1]

【背景・目的】乳がん手術の腋窩郭清術では電気メスを用いる手技が主流である. その他, 熱メス等を用いる施設もあるが, 2018年4月の保険改正により, 乳癌腋窩郭清手術において, 超音波凝固切開装置加算3,000点が保険収載されたため, Energy Deviceを用いた腋窩郭清手術が増加しつつある. 当施設では現在Sealing DeviceであるLigasure Exact Dissectorを用い, このEnergy Device 1本で剥離から切離までの腋窩郭清手技を完結する. 以前より, 当施設では, 微小リンパ管からのリンパ漏に注目し, 2017年11月からreusable energy device(BiClamp)を乳がん手術に導入し, 出血量, ドレーン排液量が著明に減少することを報告してきた. さらに、2018年3月からは腋窩郭清症例にdisposable energy device (THUNDERBEAT, Ligasure Exact Dissector)を導入し, 以下の操作に拘って手術を行ってきた. それは, 乳房全切除術(Bt)においては, 微小リンパ管が数多く存在する乳房上方外側縁はすべてシーリング後に切離すること, センチネルリンパ節生検(SNB)や, 腋窩廓清(Ax)などの腋窩腔操作では, 剥離操作後に薄膜含むすべての組織を同様にシーリング後に切離することで微小リンパ管からのリンパ漏が減少すると考えている. Ligasure Exact Dissectorを用いた手術手技において, リンパ漏を反映するドレーン排液量が最も少なかったことから, 2018.11月からは, Ligasure Exact Dissectorを用いた腋窩郭清術を行なっている. 腋窩郭清を伴うBtにおいて, 電気メスと結紮で行う従来法に対してLigasure Exact Dissectorを用いた手術手技の治療成績を比較検討したので報告する. 【方法】①2016年11月～ 2018年10月までの期間に従来法(電気メス+糸結紮)で行ったレベルI以上のBt+Ax 29例と, 連続する②2018.11月～2020.10月までの期間に行ったLigasure Exact Dissectorによるシーリング法18例につき, 手術時間, 出血量, ドレーン総排液量, 術後在院日数につき, 比較検討を行った. 【結果】①従来法, ②Ligasure Exact Dissectorによるシーリング法における手術時間, 出血量, ドレーン総排液量, 在院日数は, それぞれ①138分, ②154分. ①40 g , ②21 g . ①733ml, ②350ml. ①11日, ②6.5日であった.
【結語】Ligasure Exact Dissectorを用いた微小リンパ管シーリングによる手術手技は出血量, ドレーン排液量を半減させうるため, 乳腺外科の未来を拓く優れた手術手技である.

PD6-5

近隣乳腺クリニックとの連携による乳房インプラント定期画像検診：破損・その他異常検出の検討

[1]愛知県がんセンター　形成外科、[2]愛知県がんセンター　乳腺科、
[3]名古屋大学形成外科、[4]じゅんこ乳腺クリニック、[5]あんどう乳腺クリニック、
[6]井戸田整形外科名駅スポーツクリニック　乳腺科、[7]赤羽乳腺クリニック、
[8]ゆうこ乳腺クリニック名駅、[9]青木記念病院　乳腺内分泌外科、
[10]上豊田さくら乳腺クリニック

奥村　誠子[1]、丸山　陽子[1]、橋本　昌也[1]、中村　亮太[1]、高成　啓介[1]、
片岡　愛弓[2]、小谷　はるる[2]、吉村　章代[2]、服部　正也[2]、澤木　正孝[2]、
岩田　広治[2]、亀井　譲[3]、石黒　淳子[4]、安藤　由明[5]、井戸田　愛[6]、
赤羽　和久[7]、岡南　裕子[8]、青木　桃子[9]、大西　桜[10]

【はじめに】乳房インプラント（SBI）による乳房再建の保険適応から８年が経過した。SBIの経過観察として、２年に一度の超音波（US）又はMRIの画像検索が推奨されている。
当院では、定期画像検査を近隣乳腺クリニックと連携して行っており、年数が経過するにしたがって、破損を含めた異常の報告が出てきており、その症例につき検討したので報告する。
【方法】症例は2014年1月から2019年7月にSBI再建を行った500症例560乳房。
定期画像検査は2年経過後より開始し、提携クリニックでUSにてスクリーニングし、異常が検出されたら当院でMRIにて精査とした。提携先は近隣の乳腺クリニックで、SBIの定期画像検査が可能であるクリニックと連携している。検査間隔は2年に1回を基準に、希望に応じて1年に1回行っている。形成外科は2年経過後より年1回の外来診察を行い、クリニックの結果を踏まえて経過観察している。
【結果】クリニックで発見された異常はは、破損疑い11例（MRIにて破損断定5例（手術にて確認 4例、1例は手術待機中）６例は明らかではない）、破損までの年数は術後1年1例、術後3年1例、術後4年1例、術後5年2例であった。その他異常9例（胸壁転移 1例、腋窩LN再発 1例、腋窩リンパ腫脹 1例、皮膚局所再発 1例、対側乳癌 5例）。当院診察で発見された異常は、破損はなし、腋窩LN再発・局所皮膚再発・対側乳癌の計２３例であった。
破損以外の異常の検出は、全体の28%が連携クリニックの定期画像検診であった。
【考察】ALLERGANナトレル410のSBIの経年的な破損は、文献的には3年で1.4%、5年で4.3%、10年で9.7%との報告がある。当院でも５年経過した症例も増えてきており、破損の発見件数は報告と同様に増えてきている。
米国・FDAはMRIを推奨しているが、医療資源としてMRIは高額でもあり、2年ごとに行うスクリーニングとしてはUSが簡便であり、当院ではUSでのスクリーニングを選択している。
しかし、形成外科は日常診療でUSを使用する頻度は少ない科であるため、USでSBI破損の検出に自信が持てないことがある。
また当院の事情として、SBI破損検出のための院内US枠の確保が難しいことがあり、近隣乳腺クリニックと連携している。
近隣乳腺クリニックと連携することは、高度なUSの技術を持っており、破損以外の異常所見も見つけられることがあり、SBI定期画像検診の有用な方法の一つであると考える。

PD7-1

当院におけるオンコタイプDX検査の現状と治療選択

[1]がん研究会有明病院　乳腺センター、[2]がん研究所病理部

植弘　奈津恵[1]、上野　貴之[1]、大迫　智[2]、岡野　健介[1]、中平　詩[1]、中村　暁[1]、
春山　優理恵[1]、阿部　朋未[1]、高畑　史子[1]、中島　絵里[1]、井上　有香[1]、
前田　哲代[1]、吉田　和世[1]、高橋　洋子[1]、稲荷　均[1]、片岡　明美[1]、
荻谷　朗子[1]、坂井　威彦[1]、宮城　由美[1]、大野　真司[1]

背景：オンコタイプDX検査はホルモン受容体陽性HER2陰性乳癌に対し化学療法（CT）の効果予測および予後予測を行う多遺伝子検査であり、個別的な治療選択に有用である。臨床試験によるエビデンスが構築され、日本でも保険収載された。
目的：臨床病理学的に再発中等度リスクと想定された症例における再発スコア（RS）をもとに、CT省略可能と考えられる症例の割合を明らかにし、患者の治療選択の実際を調査する。
対象と方法：2009年3月～ 2021年7月 に当院で根治術を行い、オンコタイプDX検査を実施したホルモン受容体陽性HER2陰性浸潤性乳癌症例262例中、RS測定不能例、術前内分泌療法実施例、データ使用不可例を除く249例の臨床病理学的特徴を後ろ向きに調査した。
結果：年齢28-76歳（平均52.3歳）、閉経前142例、閉経後107例、StageⅠ：143例、ⅡA:90例（pT1N1:58例、pT2N0:32例）、ⅡB:15例（pT2N1:12例、pT3N0:3例）、StageⅢA(pT3N1):1例、リンパ節転移個数0個:178例、1個:63例、2個:7例、3個:1例であった。閉経前リンパ節転移陰性例108例 中RS≦15:57例(52.8%)、16≦RS≦20:31例(28.7%)、21≦RS≦25:11例(10.2%)、26≦RS:9例(8.3%)であり、臨床的病理学的因子を考慮すると67例(62.0%)がCTのbenefitなしに分類された。閉経前リンパ節転移陽性例ではRS≦13:17例(50%)、14≦RS≦25:15例(44.1%)、26≦RS:2例(5.9%)であった。閉経後ではリンパ節転移陰性例70例中RS≦25:55例(78.6%)、26≦RS:15例(21.4%)、リンパ節転移陽性例37例中RS≦25:34例(91.9%)、26≦RS:3例(8.1%)であった。閉経前症例の治療選択については、リンパ節転移陰性症例では26≦RSで全例CTを行っていたが、RS≦25ではCT施行例は9例(9.1%)、リンパ節転移陽性症例でのCT施行 例 はRS≦13で1例(5.9%)、14≦RS≦25で6例(40%)、26≦RSで1例(50%)であった。
考察：TAILORx試験、RxPONDER試験の結果に準じると、臨床病理学的にCTの実施を迷う症例においては、RSを評価する事でリンパ節転移陰性の閉経前症例で約6割、閉経後症例で約8割が、リンパ節転移陽性の閉経後症例で約9割がCT省略可能と考えられた。本検討では自費診療のためCT省略を希望する患者が検査を行っている傾向があると思われ、リスクを考慮した上でCTを行わなかった症例も見られた。CTは短期的、長期的な副作用を有し、閉経前症例では妊孕性にも影響するため、個別の再発リスクとCTの上乗せ効果を評価した上で治療選択を行うことが望ましい。

PD7-2

転移・再発乳癌における遺伝子パネル検査F1CDxとF1LCDxの治療方針決定に与える影響を検討する観察研究

[1]東北大学乳腺・内分泌外科、[2]昭和大学乳腺外科、[3]名古屋大学乳腺内分泌外科、
[4]愛知県がんセンター乳腺科、[5]JBCRG-C07（REIWA study） group

多田　寛[1]、増田　紘子[2]、安立　弥生[5]、岩谷　胤生[5]、上本　康明[5]、
大谷　陽子[5]、梶原　友紀子[5]、北川　大[5]、古川　孝広[5]、相良　安昭[5]、
枝園　忠彦[5]、田辺　裕子[5]、谷岡　真樹[5]、服部　正也[4]、原　文堅[5]、
八十島　宏行[5]、吉村　健一[5]、岩田　広治[4]、増田　慎三[3]

[背景と目的] 本邦において、2019年6月より遺伝子パネル検査を用いたがんゲノム医療を公的な保険医療のもとで実施することが開始され、OncoGuide™ NCCオンコパネル システム（以下NCCオンコパネル、シスメックス）とFoundationOne® CDxがんゲノムプロファイル（以下F1CDx、中外製薬）の2つが承認された。そして2021年8月、これらに追加し、FoundationOne® Liquid CDx（以下F1LCD x）が実臨床において使用可能となった。これらの遺伝子パネル検査は、個々の患者において治療に結びつく可能性のある体細胞遺伝子変異が存在するかを調べ、変異が特定できれば国内の中核拠点病院が設置したエキスパートパネルが、見つかった変異を標的とした薬がないか検討し、主治医を通じて患者に提案する形で標準治療を超えた転移再発乳癌の新規治療を検討するために用いられている。現状ではF1CDx及びF1LCDxの保険収載後、欧米と比較して治験や臨床試験の少ない本邦においては、転移再発乳癌においてどれだけmatched therapyにアクセスできるかが不明である。また、今後治験の増加や、治療薬の適応外使用申請の簡略化、さらには遺伝子変異に対応した治療のバスケット・トライアル、アンブレラ・トライアルが行われてくるようになると、年次毎に薬剤到達率（accessibility）が変化するものと考えられる。本邦における遺伝子パネル検査の保険収載後の状況を明らかにすることとともに、現状のアクセシビリティを明らかにするという着想に至り、本観察研究を立案し、現在JBCRGにて施行中である。[方法]主治医ががん遺伝子パネル検査の説明を行い、遺伝子パネル検査の１つであるF1CDxまたはF1LCDxを選択、施行することが決定した後、本観察研究について説明して同意が得られたStage Ⅳまたは再発乳癌患者を対象とした観察研究とし、中央登録方式で実施する。本観察研究は国内使用実態下の観察研究として施行するため、治療プロトコールは規定しない。初回登録時に原発巣のサブタイプ別にコホートを設定し、全600症例を登録予定。臨床データ、FoundationOne検査結果レポート、エキスパートパネルレポート、XMLファイルを収集し検討する。200例登録時点で中間解析を施行。現在解析施行中であり、本学会にて試験紹介及び現在の乳癌ゲノム医療の現状とともに報告する。

PD7-3

メタボローム解析とトランスポーター発現からみた乳癌サブタイプ別代謝特性

東北大学大学院医学系研究科　乳腺・内分泌外科

原田　成美、江幡　明子、進藤　晴彦、多田　寛、宮下　穣、濱中　洋平、
小坂　真吉、柳垣　美歌、角掛　聡子、本成　登貴和、石田　孝宣

背景】がんのホールマークの一つとされる「エネルギー代謝の異常」については、FDG-PETに代表されるように糖代謝についての報告が多い。また、近年ではメタボロミクスの発展に伴い、アミノ酸代謝など糖代謝非依存性の代謝経路の存在についても報告されている。方法】2016年1月-2018年12月までに当院で手術を施行した117例(Luminal 86例/Luminal-HER2 7例/HER2 10例/TNBC 14例)の手術検体を用いたメタボローム解析による代謝物質の解析を行い、さらにその輸送に関わるトランスポーター（必須アミノ酸の輸送に関わるLAT1, グルタミン輸送に関わるASCT2）・エネルギー産生に関わる酵素(TCA回路の反応を担うSDHB)の発現について免疫染色を用いて検討した。 結果】LAT 1 (Luminal 59%/Luminal-HER 85%,/HER 80%/TNBC 93%)とASCT 2 (Luminal 62%/Luminal-HER 85%/HER 90%/TNBC 100%)の発現はLuminal typeで低く、SDHB (Luminal 88%/Luminal-HER 100%/HER 80%/TNBC 79%)はLuminal, Luminal-HERで高い傾向がみられた。LAT 1を介するアミノ酸(ロイシン、バリンなど)はTNBCで高値であり、LAT1の発現と同じ傾向がみられ、ASCT 2を介するグルタミンはLuminalで高値であった。エネルギー代謝のスタートとなるグルコースはHER2で高濃度、細胞増殖維持のエネルギーとなるATPはLuminalとTNBCで同程度で高濃度となっていた(Luminal 120nmol/g/TNBC 135.6nmol/g, mean)。ミトコンドリアでの酸化的リン酸化に利用されるピルビン酸はLuminalで高値、TCA回路の中間体となるコハク酸・フマル酸はTNBCで高値を示した。解糖系の最終代謝産物である乳酸はTNBCで高値であった(Luminal 6837 nmol/g vs TNBC 9966 nmol/g, mean, p=0.013)。【考察】LuminalのATP濃度はTNBCと同程度で、乳酸は低値であったことから、エネルギー産生に糖代謝の酸化的リン酸化が用いられていることが示唆された。一方、TNBCはLAT1発現とアミノ酸濃度が高く、コハク酸・フマル酸の濃度も高いことから、アミノ酸代謝を介した酸化的リン酸化を利用し、また乳酸が高濃度であることから糖代謝の解糖系も利用しATP産生を維持しているものと考えられた。HER2陽性に関しては、今後さらなる検討を要するが脂肪酸代謝に関わる代謝物質(Hydroxybutyrate,NADPH)が高値であることから、糖代謝非依存性と考えられた。乳癌ではsubtypeによって代謝特性が異なり、新たな治療標的としての可能性が見出された。

PD7-4
血中エクソソーム解析による乳癌骨転移バイオマーカーの同定

[1]東京医科大学　乳腺科学分野、
[2]東京医科大学　医学総合研究所　分子細胞治療研究部門、
[3]東京医科大学八王子医療センター　乳腺科、
[4]東京医科大学茨城医療センター　乳腺科
宮原　か奈[1]、淺田　暁子[2]、六車　雅子[1]、松本　望[1]、山本　麻子[1]、
岩井　真花[1]、安達　佳世[1,3]、呉　蓉榕[1]、小山　陽一[1]、織本　恭子[1]、
岡崎　美季[1]、淺岡　真理子[1]、寺岡　冴子[1]、河手　敬彦[1]、吉岡　祐亮[2]、
海瀬　博史[1,4]、山田　公人[1,3]、落谷　孝弘[2]、石川　孝[1]

【背景】骨転移は乳癌において最も頻度の高い遠隔転移であり、骨転移による様々な骨関連事象はQOLを著しく低下させる。事前に骨転移ハイリスクグループを同定することが出来れば、早期治療介入によって骨転移を抑制できる可能性がある。一方、エクソソームは核酸やタンパクなどを内包した細胞外小胞顆粒であり、受け手となる細胞で機能することで細胞間コミュニケーションとしての役割を担っている。近年、がん細胞由来エクソソームががんの早期発見や転移予測、治療効果、治療後の予後管理などのバイオマーカーとなりうることが期待されている。【目的】今回我々は、Luminal 乳癌患者の血清を用いてエクソソーム中マイクロRNAの発現を解析することにより，乳癌骨転移に特異的なバイオマーカーの同定を目指した。【対象・方法】東京医科大学病院乳腺科または東京医科大学八王子医療センター乳腺科に通院中のLuminal 乳癌患者において、ステップ１：①術後無再発患者、②骨転移単独乳癌患者の2群，ステップ２：ステップ１の2群に③骨以外の遠隔転移患者を追加した3群において、血中エクソソーム内のマイクロRNAを抽出し、次世代シークエンサーを用いて、マイクロRNA発現を群間比較した。登録症例は、採血前6か月以内に、全身の転移状態を画像評価し、術後無再発群に関しては、根治的手術が施されてから5年以上が経過しており、再発を認めない患者とした。【結果】ステップ１：2019年12月23日～ 2020年11月5日に、①無再発群11例、②骨単独転移群14例の全25例が登録された。2群間のエクソソーム内マイクロＲＮＡ発現解析により、無再発群に対し骨単独転移群で5種類のマイクロＲＮＡの有意な発現上昇と、18種類のマイクロRNAの有意な発現低下を認めた。ステップ２：2020年12月18日～ 2021年12月13日に、①無再発群10例、②骨単独転移群12例、③骨以外遠隔転移患者12例の全34例が登録された。この検体を用いて現在、ステップ１同様にマイクロRNA発現の解析を行っている。【考察】今回ステップ１の解析により、無再発群と骨転移単独群の2群間において、有意に発現が異なる23種類のエクソソーム内マイクロRNAが同定された。さらに、これらのマイクロRNAの中から骨転移特有のバイオマーカーが存在するかどうかを検証するために、ステップ２として骨転移以外の遠隔転移群を加えた3群における解析を現在行っており、これらの結果を含めて報告する予定である。

PD7-5
ヒト乳癌患者におけるセルグリシン発現の臨床的意義

[1]鳥取大学医学部　器官制御外科学講座　呼吸器・乳腺内分泌外科分野、
[2]鳥取大学医学部　病理学講座
細谷　恵子[1,2]、野坂　加苗[2]、坂部　友彦[2]、春木　朋広[1]、若原　誠[1]、
窪内　康晃[1]、城所　嘉輝[1]、門永　太一[1]、松居　真司[1]、大島　祐貴[1]、
深谷　由美[1]、宮本　竜弥[1]、野坂　祐仁[1]、中村　廣繁[1]、梅北　善久[2]

a91636

背景：セルグリシン（SRGN）は、細胞内分泌小胞および貯蔵顆粒に存在する細胞内プロテオグリカンであり、乳癌を含む様々な種類の悪性腫瘍で発現し、転移や増殖を促進することが報告されている。目的：本研究では、これまで報告されていない乳癌患者におけるSRGN発現の予後への影響を調査した。患者と方法：2008年から2015年において、鳥取大学医学部附属病院で手術を行ったステージⅠ～Ⅲの浸潤性乳管癌348例を対象とした。術前薬物療法症例や微小浸潤癌などは対象外とした。SRGN抗体を用いて免疫組織化学的分析を行った。 結果：80症例（23%）においてSRGNの低発現が認められ、高い組織学的Grade（p = 0.001）およびER陰性（p = 0.013）との有意な相関を認めた。Log-lank検定では、SRGN低発現がリンパ節転移陽性乳癌患者におけるより短い無遠隔転移再発生存（Distant metastasis-free survival : DMFS）（p = 0.016）および疾患特異的生存（Disease specific sruvival : DSS）（p = 0.037）との相関を認めた。 Coxの多変量解析では、リンパ節転移陽性乳癌患者において、SRGNの低発現がDMFS（p = 0.017）とDSS（p = 0.020）が短いことの独立因子であることが明らかになった。SRGNの過剰発現が転移や増殖を促進したという過去の多くの報告からの推定とは対照的に、SRGNの低発現がリンパ節転移陽性乳癌患者の独立した予後不良因子であることを明らかにした。結論：SRGNの低発現は、リンパ節転移陽性乳癌患者の予後不良の独立因子である。



PD8-1
乳腺センターにおけるACPの取り組みと課題

[1]がん研究会有明病院　乳腺内科、[2]がん研究会有明病院　乳腺外科、
[3]がん研究会有明病院　看護部
尾崎　由記範[1]、佐山　郁子[3]、片岡　明美[2]、佐伯　やよい[3]、川井　沙織[1]、
前田　哲代[2]、吉田　和世[2]、細永　真理[1]、小林　心[1]、原　文堅[1]、小林　隆之[1]、
上野　貴之[2]、大野　真司[2]、高野　利実[1]

背景
新規治療の開発に伴う乳癌診療の変化およびCOVID-19情勢による社会的変化に伴い、ACPの重要性はより一層高まっている。当院乳腺センターでは予後１年以内を目安とした転移再発乳癌患者に対するACP介入を実践しており、その実施状況と転帰及び課題検討を目的とし後視的研究を行った。
方法
2016年6月から2021年9月の期間で当院 乳腺センターにてACP面談を実施した転移再発乳癌患者のACPアンケート結果およびその予後を後方視的に解析した。
結果
転移再発乳癌患者168名、ACPアンケート174件が解析対象となった。年齢中央値は57歳 (range: 22-89)、ACP介入が１回のみ行われた患者は162名、2回は6名であった。ACPアンケートでは、緩和ケアに専念する療養場所をどこにするかという問いに対して (n = 174)、当院緩和ケア病棟 41%、自宅23%、自宅近くの緩和ケア病院（病棟）24%との回答であった。また、わずかな効果（延命）だけならば積極的ながん治療は受けようとは思わないとの回答が25%であった一方、積極的がん治療継続を希望する回答は30%であった。ACPアンケート回答後の予後解析では(n = 70)、生存期間中央値2.0年(range: 0-5.4)であった。そのうち、最期を迎えた場所（転帰）としては当院緩和ケア病棟が21%、自宅17%、他院緩和ケア病院（病棟）48%であった。
考察
療養場所について、ACPアンケートでは他院緩和ケア病院が24%であったのに対し実際の転帰では48%と増加していた。ACPのプロセスを通して、さらにコロナ禍の影響により、在宅診療やそのバックアップとしての緩和ケア病院への入院が増えた可能性がある。またACP介入時期を予後１年以内（目安）としているのに対し、実際の生存期間中央値は2年であり、これはより早期からのACP導入を医師・看護師が意識していること、また薬物療法の進歩や臨床試験参加が影響している可能性が考えられる。その一方で、ACP介入が2回の患者は6名のみであったことから、ACP介入の継続性に課題があると考えられる。日々変化する乳癌診療や感染状況を踏まえた継続的なACP介入を可能にする体制の構築が求められている。
結論
ACP介入が患者・家族の意思決定支援に一定の役割を担っている可能性が示唆されたが、ACP介入の継続性が課題となっている。

PD8-2
パンフレットを利用した乳癌術前患者支援の取り組み

[1]新潟大学　大学院　消化器・一般外科学分野、
[2]兵庫医科大学　乳腺・内分泌外科、[3]新潟県立がんセンター新潟病院、
[4]新潟市民病院　乳腺外科
土田　純子[1]、永橋　昌幸[2]、内田　遥[1]、遠藤　麻巳子[1]、諸　和樹[1]、
利川　千絵[1]、五十嵐　麻由子[1]、小山　諭[1]、市川　寛[1]、羽入　隆晃[1]、
滝沢　一泰[1]、島田　能史[1]、小林　隆[1]、石川　卓[1]、坂田　英子[4]、金子　耕司[1]、
神林　智寿子[3]、佐藤　信昭[3]、坂田　純[1]、若井　俊文[1]

背景：乳癌に対する治療は多岐にわたり，患者にとって理解すべき事項の情報量は多い．そのため治療前の限られた診察時間内の説明のみで十分な理解を得ることは難しい．対応策として，乳癌の診断や治療に関する事項に加え，生活上の注意点や緩和ケアなどを分かりやすいパンフレットを用いて説明する方法がある．このようなパンフレットを用いて情報提供することで，患者の疾患に対する理解が深まり，不安を和らげる効果が期待される．我々は，「乳癌術前患者用パンフレット導入は，乳癌患者の疾患理解度や生活の質（Quality of life，以下QOL）を向上させる」という仮説を立て，本研究を企画した．本研究ではこの仮説を検証し，パンフレットの有用性を明らかにすることを目的とした．
対象と方法：本研究は，パンフレット導入前の患者群と導入後の患者群の2群において疾患理解度やQOLの比較を行う3施設共同研究である．乳癌手術患者200例を研究対象とし，乳癌の告知後，独自に作成した乳癌術前患者用パンフレットを配布し，疾患理解度と患者QOLを経時的に評価した．疾患理解度はアンケート調査によって評価し，QOL評価はQOL客観的評価指標（FACT-B）を用いた．パンフレット導入前（パンフレット非導入群，n = 100）とパンフレット導入後（パンフレット導入群，n = 100）において，疾患理解度およびQOLを統計学的に解析し検討した．今回、当院におけるパンフレット導入前群の45症例における疾患理解度の評価結果を報告する．
結果：術式や補助療法などをはじめとした乳癌患者に理解頂きたい項目について，とてもよくわかる，少しわかる，どちらともいえない，まったくわからない，あまりわからないの5段階で評価し，とてもよくわかる，少しわかると回答した患者の割合を以下に示す．ステージ(93.3%)や術前検査(68.9%)，乳房の術式（温存術（64.4%），全摘術（60.0%））については大半の患者が理解をしていたが，放射線治療（36.4%），抗癌剤治療（39.5%），ホルモン療法（13.3%）といった補助治療について理解している患者は半数以下であった．補正下着（26.2%），リンパ浮腫（16.7%），就労（34.8%）や未成年の子どもとの接し方（18.5%）について理解している患者の割合は少なかった．
結論：患者の理解度が十分ではない事項が散見されており，パンフレットの疾患理解度を向上させる効果について検討を続けていきたい．

PD8-3
複数施設・複数分野医療者間の情報共有のためのSNSツール活用

順天堂大学　乳腺腫瘍学講座
飯島　耕太郎、崔　賢美、岡崎　みさと、魚森　俊喬、堀本　義哉、中井　克也、渡邉　純一郎、齊藤　光江

乳腺分野において最良の診療や臨床試験の実施等のために、腫瘍内科医・遺伝専門医・形成外科医など、それぞれのexpertの存在が欠かせなくなっている。しかし、expertのマンパワー等から、実際に直接患者に対応するのは乳腺外科医であることがほとんどであり、他診療科の専門家にはsupervisorとして関与してもらい施設診療の向上を目指すということが現実的と思われる。また、複数施設を傘下に持つ大学病院においては、基幹施設だけでなく関連施設の医療レベルの担保も重要であり、特に修練医に対して基幹施設と連携施設でトレーニングを実施する医師についても、どこに在籍していてもある一定以上のqualityであることも必要である。
実際の診療において、単にガイドラインに準拠することや最新の情報があれば成り立つものではなく、一定の見解がないような判断に苦慮する事案や経験ベースの手順など、明記されにくいknow-howがあって診療が成り立つものである。
ケースバイケースの相談事案や施設群全体として統一したポリシーとするためにはコミュニケーションが欠かせないが、時間・距離的な問題があり簡単に相談や目あわせをすることは難しい。
この対策のためSNSツールを導入して情報共有をはかることを進めている。
当大学では基幹施設ならびに関連施設全体としてGoogle Workspace for Educationが導入されている。基本的なメールやクラウドストレージだけでなく、SNSツールとしてのチャットやWeb会議などがセットされている。これは施設外からのアクセスが可能であり、かつ関係者以外の接続は不可になっておりセキュリティが担保されている。
現在、各担当医が相談したい症例についてはGoogleチャットに投稿し、それを上級医やexpertがみてコメントを書くようにしている。またこれは関連施設からでも投稿・閲覧ができ、基幹施設のスタッフのアドバイスが受けられるようになっている。また、一週間に一度GoogleMeetsを用いWeb会議を設定しており、施設間で直接問題症例について相談できるようにしている。チャットやWeb会議のデータを集積し、個人の経験で終わりにせずグループ全体のknow-how蓄積につながるようにしている。ただ、まだまだ直接相談で終わったりWeb会議も時間が合わないことも多いのが現状である。今後うまく運用して施設群全体の診療レベル向上を目指すための工夫についても供覧したい。

PD8-4
複雑化する遺伝医療において、患者・家族にとって正確でわかりやすいオンライン動画医療情報発信の取り組み

[1]一般社団法人BC Tube、[2]がん研究会がん研有明病院　乳腺センター、
[3]名古屋市立大学　大学院医学研究科乳腺外科分野、
[4]東京慈恵会医科大学　乳腺・内分泌外科、
[5]愛媛大学医学部附属病院　乳腺センター、
[6]名古屋大学医学部附属病院　乳腺・内分泌外科、
[7]一宮西病院　乳腺・内分泌外科、[8]ダナ・ファーバー癌研究所　腫瘍学講座、
[9]一般社団法人Peer Ring
家里　明日美[1,2]、寺田　満雄[1,3]、伏見　淳[1,4]、西山　加那子[1,5]、岩瀬　まどか[1,6]、田原　梨絵[1]、鈴木　瞳[7,9]、山下　奈真[1,8]

【背景】*BRCA*に対する診療が急速に増えている。*BRCA*以外の原因遺伝子の検索が進むことも予想され、乳癌の遺伝医療が一層複雑化することは想像に難くない。患者・家族が理解できるよう遺伝知識を提供することは重要であるが、医療者の負担増を避けることや、患者・家族の情報取得手段の多様化も加味して対応する必要があり、遺伝医療における情報共有には様々な課題がある。我々は、2020年5月一般社団法人BC Tubeを立ち上げ、YouTubeチャンネル「乳がん大事典【BC Tube編集部】」から情報発信を開始した。オンライン動画医療情報の需要、利点と課題、今後どのように遺伝医療に貢献できるかを探索した。
【方法】オンライン患者会ピアリングとの協賛で、女性癌患者に対しアンケートを行い、医療情報収集の現状を調査した。続いてBC Tubeで作成した動画5本を含む、YouTube内の遺伝性乳癌情報の現状を解析した。なお我々は、複数の乳腺科医により動画作成し、別の乳腺科医らによるピアレビューを導入し科学的妥当性を担保している。非医療者による事前視聴を加えて表現や理解しやすさにも配慮し、Twitter、Instagram、Facebookでも情報拡散している。
【結果】アンケートは360名から回答を得た（うち乳癌患者90%）。がん情報を得る媒体は、医療機関・医師からの説明（回答数315、複数回答可）、医療機関以外のインターネットサイト（126）、SNS（108）が上位を占めた。患者以外では、患者の家族向けの動画を期待する声が多く（237）、中でも患者の子供に向けた動画が多く希望された。YouTubeで遺伝性乳癌を検索すると表示されるのはわずか12件のみだった。複数の医師が介入している動画はBC Tube以外になく、また引用文献など科学的妥当性を保証する工夫のある動画も少なかった。
【考察】多くの患者は医療者から情報を得ている一方で、インターネットを介した情報収集も少なくないことがわかった。加えて、家族にも医療情報を理解してほしいと考えていることが伺えた。繰り返し視聴可能で、遠方の血縁者などとも内容を共有できるオンライン動画は、遺伝性乳癌と特に親和性が高いと考える。信頼性の高い情報であることも肝要であり、ピアレビュー制を取り入れるのは有効である。今後、子供向け動画作成等、ニーズを汲みとり遺伝医療に貢献したい。

PD8-5
HRQOLが主要評価項目になりうる癌支持療法開発の実態と課題

順天堂大学　医学部　乳腺腫瘍学講座
齊藤　光江

【背景と目的】治療成績の向上に伴い、癌治療開発の中での支持療法開発の重要性が高まっている。副作用には、客観的評価が可能な発熱性好中球減少、骨塩量・肝腎心機能等の低下などが挙げられるが、大多数は客観的な評価法が定まっていないか、主観を客観的評価する方法を模索中である。このような背景を踏まえHRQOLが、支持療法開発研究の中でどのような位置づけになっているのかを知る目的で文献検索をした。【方法】客観的に評価可能な指標が確立していない支持療法領域において、RCTでHRQOLが主要評価項目になっているものをPubMed:HRQOL & RCT & supportive care & Breast Cancerで過去10年間で検索し、その実態把握をし、主要評価項目としてのHRQOLの利点と欠点及び試験実施体制上の留意点について調査した。【結果】主要評価項目がHRQOLになりうる支持療法のRCTとしては、末梢神経障害、倦怠感、悪心嘔吐、疼痛、心理社会的苦痛、アピアランスなどを想定していたが、PubMedで上記検索式でヒットしたのは7件であり、リンパ浮腫への加圧、統合的緩和ケア、インターネット介入、QOL評価自体の効果、乳房形状の3D解析、エアロビクスによる介入の効果等であった。がん全般に拡大すると18例、支持療法に限定しないと34例、QOLを主要評価項目に限定しなければ253件、RCTを外せば6226件が検出された。主観であっても、信頼性妥当性が検証されたQOL尺度で測定された結果は、客観的評価と判断されたが、研究が実施された環境に影響を受けやすい因子に配慮が必要であり、多施設共同のRCTにおいては、施設を層別化因子に設定しておくことの重要性、またレスキュー薬使用が主要評価項目に含まれている鎮痛薬や制吐療法試験などにおいては、有症状時に使用できるレスキュー薬へのアクセス環境への配慮、経時的変化を調査する場合のベースライン調査の必要性、異なるタイムポイントで異なる集団の調査結果が比較されている際の信頼性への疑念など、個々の研究の限界点からバイアスを詳細に読み取ることの重要性を引き出すことができた。【考察】より良いサバイバーシップ実現のために、支持療法に科学的根拠をもたらす客観性の高いHRQOLを主要評価項目においた臨床試験を推進することへのニーズは高まることが予想されるが、如何にバイアスの少ない研究計画を立案し実施するかが鍵になると考えられた。

PD9-1
Eribulinがトリプルネガティブ乳癌の腫瘍免疫に及ぼす効果の解析

信州大学医学部　外科学乳腺内分泌外科学
清水　忠史、大場　崇旦、森川　大樹、網谷　正統、大野　晃一、伊藤　勅子、金井　敏晴、前野　一真、伊藤　研一

【背景】Eribulinは乳癌に対する標準的治療薬の一つとして使用されている微小管重合阻害剤である。乳癌患者のEribulin治療後の予後予測因子として、腫瘍浸潤リンパ球数や末梢血中リンパ球数が報告されており、Eribulinが腫瘍細胞だけでなく、癌患者の免疫細胞にも何らかの影響を及ぼしている可能性が考えられる。近年、$CD45RA^+$ TCF 1^+のstem cell memory T cells (Tscm)が抗腫瘍免疫において重要な役割を担うことや、$CD4^+$ $Foxp3^+$の制御性 T cell (Treg)は抗腫瘍免疫に抑制的に働くことが報告されている。
【目的】Eribulinが免疫細胞に及ぼす効果を解析する。
【対象と方法】健常人の末梢血から末梢血単核細胞（PBMC）を分離し、*in vitro*で抗CD3/28抗体で活性化し、Eribulin (1nM)、Paclitaxel (1nM)存在投与下で6日間培養して得られた活性化T細胞をフローサイトメトリーで解析し、Eribulinが抗腫瘍免疫で中心的な役割を担うT cellの増殖やphenotypeの変化に与える影響を対照群、Paclitaxel群と比較解析した。

【結果】Paclitaxel群では、対照群と比較して活性化T細胞の増殖が低下したが、Eribulin群では低下しなかった。Eribulin群では、対照群と比較し、$CD4^+$/$CD8^+$比が有意に低下したが（$p = 0.01$）、Paclitaxel群では有意差を認めなかった（$p = 0.99$ ）。さらに、T cell 内のEribulin群で$CD4^+$ $Foxp3^+$ cellの割合が有意な低下を認めたが（$p = 0.04$）、Paclitaxel群では有意差は認めなかった（$p = 0.32$）。さらに、Eribulin群では対照群と比較し、$CD45RA^+$ $CD45RO^-$ cell比が有意に上昇し（$p < 0.01$ ）、$CD8^+$ T cell 中の$CCR7^+$ cell比（$p < 0.05$）とTCF 1^+ cell比（$p < 0.01$）も有意に上昇したが、Paclitaxel群ではこれらの変化を認めなかった。
【考察】EribulinはT cellを$CD8^+$ T cell優位になるように増殖させ、Tregを減少させていた。さらに、effector T cellへの分化を抑制し、Tscmを増加させる作用を有することが示唆された。
【結果】T cellの活性化の過程でのEribulinの効果を解析した。Eribulinは$CD8^+$T cellを増殖させ、特にTscmを増殖させている可能性があり、宿主の腫瘍免疫を増強する方向に働いている可能性がある。

PD9-2
乳癌におけるAndrogen Receptor発現と腫瘍微小環境における免疫学的プロファイルに関する探索研究

[1]東海大学医学部　外科学系　乳腺・腫瘍科学、
[2]がん研有明病院　先端医療開発センター　がん免疫治療開発部、
[3]埼玉医科大学国際医療センター　呼吸器内科、
[4]東海大学医学部　基盤診療学系　病理診断学、
[5]東海大学医学部　基礎医学系　生体防御学、
[6]中外製薬株式会社　プロダクトリサーチ部、
[7]岡山大学病院　乳腺・内分泌外科、
[8]群馬大学大学院医学系研究科　総合外科学講座、
[9]国際医療福祉大学医学部　乳腺外科学
花村　徹[1]、北野　滋久[2]、各務　博[3]、山下　万貴子[2]、横山　梢[1]、
寺尾　まやこ[1]、津田　万里[1]、岡村　卓穂[1]、熊木　伸枝[4]、穂積　勝人[5]、
原田　直樹[6]、岩本　高行[7]、本田　周子[8]、黒住　献[9]、新倉　直樹[1]

背景：免疫チェックポイント阻害剤（ICI）の登場により腫瘍免疫は癌種を問わず注目されている。乳癌に対するICIの効果は現時点で限定的であるが腫瘍微小環境における乳癌特有の免疫制御機構を明らかにすれば新規治療開発や既存薬の効果的利用に繋がる。Androgen receptor (AR)は乳癌の80%に発現が認められ腫瘍浸潤免疫細胞（TIL）や細胞傷害性免疫活性と逆相関を示すほかIMpassion130試験の探索解析でARシグナルがICI耐性メカニズムとして働く可能性が報告された。このように乳癌においてARシグナルは宿主免疫応答を抑制的に制御することが示唆されるが腫瘍微小環境に存在する多様な免疫細胞サブセットの系統的な解析がないことからその一次標的や具体的なメカニズムは不明である。**目的：**乳癌におけるAR発現と腫瘍微小環境における各種免疫細胞組成との関連をRNAおよび蛋白レベルで解析する。**方法：**大規模乳癌コホートの遺伝子発現プロファイルデータセット、METABLICデータセットを用いGene set enrichment analysis (GSEA)により*AR*発現と相関する生物学的パスウェイを探索した。METABLICにSCAN-Bデータセットを加え、CIBERSORTアルゴリズムを用いて遺伝子発現プロファイルデータから腫瘍内免疫細胞組成を推定、これと*AR*の発現との相関を解析した。乳癌組織検体45例についてHE標本でTILを、IHC法によりPD-L1及びAR陽性細胞率を、マルチカラーフローサイトメトリー (FCM)により腫瘍浸潤白血球数および各種免疫細胞分画の単位腫瘍組織あたりの浸潤数を評価、AR発現と既存の免疫関連マーカー及び腫瘍内免疫細胞分画との関連を解析した。**結果：**GSEAで*AR*発現は免疫応答に関連する複数の遺伝子セットと逆相関を示した。CIBERSORTによる解析では*AR*発現はMacrophage M1、T cell CD4 memory activatedと強い逆相関を示した。乳癌切除検体の解析でAR発現はPD-L1の発現およびTILの頻度と逆相関し、単位腫瘍組織当たりの腫瘍浸潤白血球数、Macrophage / Monocyte, CD16+Monocyte, Myeloid-derived suppressor cells, Dendritic cell, myeloid Dendritic cellの腫瘍浸潤と逆相関を示した。**結論：**乳癌におけるAR発現は腫瘍微小環境における免疫抑制的フェノタイプと相関することがRNA/蛋白レベルで検証された。Macrophageの腫瘍内浸潤はCIBERSORT評価とFCM評価の両者で一貫してAR発現と負の相関を示し、ARによる腫瘍免疫制御機構の一次標的である可能性が示唆された。

PD9-4
乳癌治療におけるCDK4/6阻害剤耐性後の代謝競合変化

大阪公立大学大学院　乳腺外科
柏木　伸一郎、浅野　有香、高田　晃次、後藤　航、田内　幸枝、森崎　珠実、高島　勉、平川　弘聖、大平　雅一

【背景】近年，メタボロミクスの測定技術の向上により癌細胞における代謝特性が探究され，癌の種類や転移臓器により代謝経路が異なることが明らかになった．解糖系代謝と酸化的リン酸化は，相補的にバランスを調節しており，このバランスの変化が癌の増殖や転移に関与していることが報告されている．一方でホルモン受容体陽性・HER2陰性乳癌において，パルボシクリブやアベマシクリブなどのCDK4/6阻害剤は治療戦略の重要な鍵となり，その薬剤選択や耐性機序の解明が求められている．本研究では，耐性機序より捉えたCDK4/6阻害剤における代謝競合解析を行い，臨床的課題の一助としたい．
【対象と方法】低濃度持続暴露によりパルボシクリブおよびアベマシクリブの乳癌耐性株を樹立した (パルボシクリブ耐性MCF-7: MCF-7-PALR, アベマシクリブ耐性MCF-7: MCF-7-ABER)．親株およびCDK4/6阻害剤耐性株から陽イオン代謝物質を精製し，キャピラリー電気泳動-質量分析装置 (CE-TOFMS / -QqQMS) を用いてメタボロミクスを実施した．
【結果】代謝物質のピーク値の階層的クラスタリング解析おいて，MCF-7-PALRと-ABERでは同様の代謝競合が認められた．またエネルギー代謝経路 (解糖系，ペントースリン酸経路，TCA回路) の評価において，MCF-7-PALR/-ABERは酸化的リン酸化によるATP産生に必要なNADHが親株同様に高かった．また解糖系優位のトリプルネガティブ乳癌細胞株と比較して，NADH/NAD^+ 比，リンゴ酸/Asp比および乳酸/ピルビン酸比の低下，さらにグリセロール3-リン酸/DHAP値の上昇が認められ，低酸素代謝の解除が示唆された．
【結語】代謝競合の観点から，パルボシクリブおよびアベマシクリブの薬剤特性は同様であった．しかしながらCDK4/6阻害剤は低酸素代謝の解除を介して酸化的リン酸化へのシフトを維持しており，この代謝機構調整が乳癌の悪性形質獲得の抑制に寄与する可能性が示唆された．

PD9-3
乳がん微小免疫環境と微生物叢との関連についての検討

[1]九州大学大学院臨床腫瘍外科　腫瘍研究室乳腺グループ、
[2]九州大学大学院臨床腫瘍外科
山田　舞[1]、久保　真[2]、甲斐　昌也[2]、森崎　隆史[2]、黒木　瑠美[2]、林　早織[1]、金城　和寿[2]、中村　雅史[2]

背景：近年、腸内細菌とアレルギーや慢性炎症性疾患、代謝性疾患などとの密接な関わりが明らかとなり、腸内微生物叢とがんとの関連も消化器系癌を中心に多数報告されている。また、免疫チェックポイント阻害薬の治療効果に腸内微生物叢が免疫環境を介して影響しているとの報告も多数見られるようになった。消化管と直接の繋がりがない乳腺組織や乳癌組織にも微生物叢が存在することは報告されているが、乳癌治療効果と微生物叢の関連やその機序については未だ明らかではない。
目的：そこで我々は、まず乳腺内微生物叢と乳癌や腫瘍微小環境との関連について検証することを目的として、腸内細菌の大部分を占めるグラム陰性桿菌の細胞壁成分Lipopolysaccharide（LPS）と腫瘍微小免疫環境の関連を免疫染色にて検討した。
対象と方法：既存のトリプルネガティブ乳癌46例のFFPEを用い、乳癌組織内のLPSと腫瘍免疫微小環境を構成するTIL, CD8, T-bet, PD-L1, M1マクロファージ(CD68),M2マクロファージ(CD163)の局在を比較した。また腫瘍断面におけるLPS染色率と臨床病理学的結果を比較した。
結果：解析可能であった44例中LPS陽性は25例で、その88％(22例)が腫瘍間質優位な局在を示していた。興味深いことに、TIL, CD8, T-bet, PD-L1,CD68も類似した局在を示しており、CD163はCD68の局在を中心により拡大した範囲で陽性であった。何らかの理由で乳癌組織の間質優位に存在した細菌外膜成分のLPSが抗腫瘍免疫にも免疫寛容にも関与している可能性を示唆する結果であった。LPS染色率と臨床病理学的因子には統計学的な有意差は認められなかったが、LPS陽性症例では N-/N+ ; 64% /36% であったのに対しLPS陰性症例ではN-/N+ ; 89.5% /10.5% (p=0.08), とLPS陽性でリンパ節転移が多い傾向を示していた。
まとめ：今後さらに詳細な細菌成分と腫瘍微小免疫環境との関連を検証するためCo-detection by indexing技術を用いた網羅的多重免染を計画し、さらに症例を増やして検討し報告する。

PD9-5
演題取り下げ

PD10-1

Real-world subsequent treatment after palbociclib in patients with advanced breast cancer in Japan

[1]愛知県がんセンター　乳腺科部、[2]ファイザー株式会社
澤木　正孝[1]、村松　泰明[2]、東郷　香苗[2]、岩田　広治[1]

Background: Palbociclib (PAL) is first-in-class cyclin-dependent kinase 4/6 inhibitor (CDK4/6i) for the treatment of hormone receptor-positive/human epidermal growth factor receptor 2-negative advanced breast cancer (ABC). Currently, CDK4/6i, including PAL and abemaciclib (ABE), plus endocrine therapy (ET) is strongly recommended as first-line (1L) treatment; however, no optimal subsequent treatment (ST) has been established after CDK4/6i plus ET. Here, we report ST pattern after PAL in Japan real-world setting.

Methods: This was a retrospective, observational study using claims data of patients prescribed PAL from September 2017 to June 2021 in the DPC hospital-based database. The line of treatment was identified based on the algorithm designed for the claims database, and any treatments for ABC initiated within 30 days were considered part of one regimen. Treatment duration of ST was estimated using Kaplan-Meier method.

Results: We identified 398 patients who received PAL as 1L treatment from the database (n=1,170), and 224 (56.3%) of them had data available on ST after PAL. Among them, endocrine-based therapy was most commonly used as first ST (n=136; 60.7%); 39 (17.4%), 70 (31.2%) and 27 (12.1%) patients received ET alone, CDK4/6i plus ET and everolimus plus ET, respectively. Chemotherapy was used as first ST for 81 (36.2%) patients; 27 (12.1%) of patients received bevacizumab plus paclitaxel. Median duration (95% confidence interval) of first ST was 7.5 (6.5-8.4) months. Notably, 54 (24.1%) patients sequentially received ABE as first ST after PAL. No obvious trend was observed between the treatment duration of PAL and the ST duration of ABE after PAL.

Conclusion: Above half of patients received endocrine-based therapy after PAL as 1L treatment, and acceptable treatment duration was observed even after PAL treatment. One fourth of patients received ABE after PAL in this study, however, further investigation is warranted if this treatment strategy is effective.

PD10-2

多施設画像を用いたディープラーニングによるマンモグラフィ乳房構成評価モデルの開発

DLADS研究グループ
鯨岡　結賀、井上　謙一、植松　孝悦、岡南　裕子、小山　陽一、篠原　範充、角田　博子、坂　佳奈子、広利　浩一、向井　博文、山口　雄、浅野　倫子、磯本　一郎、亀井　桂太郎、川口　暢子、斉藤　誠、関根　速子、中島　一彰、宮澤　昌史、脇田　和幸

【背景】マンモグラフィでの乳房構成の視覚的評価は，様々な要因により，読影者間・読影者内でばらつきが生じる。ばらつきをより少なくする新しい評価方法が2019年に考案され，現在それに則った判定が行われている。乳腺濃度は，画像解析ソフトにより客観的な評価が行われているが，装置に依存し，汎用性のあるものではない。それに対して，多くのデータを用いて構築された人工知能（AI）は，汎用性のある評価が期待でき，読影者間・読影者内でのバラつきを補填する可能性がある。今回我々は，多施設から収集した画像を用いてディープラーニングにより乳房構成の評価モデルを構築し、AIによる判定がヒトと同等の性能を示すかどうか，その精度の検証を行った。
【対象・方法】使用画像は，全国63施設から収集した正常乳房MLO像，7,890画像（2010年以降に撮影されたデジタルマンモグラフィ）である。乳房構成の判定は画像提供施設の医師70名（日本乳がん検診精度管理中央機構の講習会でA評価相当以上）により行われ，登録の内訳は，脂肪性1,092，乳腺散在3,063，不均一高濃度2,207，極めて高濃度1,528画像であった。これらを，学習用，評価用，テスト用に割付け，ディープラーニングの手法を用い自動評価モデルを構築した。まず，構築されたAIと画像収集時に登録された判定結果との間で，正診率，一致率を算出した。さらに，今回収集した画像は2010年からのものであることから，テスト用の画像は，2019年から行われている視覚的評価方法を用いてそれぞれ2名の医師（DLADS実行委員）が判定を行い，画像の登録医と合わせた3名中2名以上で一致を得たものを，再判定結果とした。3者間で判定が一致しなかった画像は，11名の実行委員で協議を行い，不適切な画像を削除した後，AIと再判定結果の間での正診率，一致率を算出した。
【結果・考察】AIと画像収集時の判定との間での正診率は75.3%，一致率（カッパ係数）は0.67，重み付きカッパ係数はlinearで0.80，quadraticで0.89であった。３者での評価，協議後に8画像を除外した。AIと協議後の再判定結果との間での正診率は76.4%，カッパ係数は0.68，重み付きカッパ係数linearは0.80，quadraticでは0.89であった。今後は構築モデルの活用による検証が必要と考える。

PD10-3

マンモグラフィ読影におけるディープラーニングを用いたコンピューター自動診断システム 一最終解析結果

DLADS研究グループ
広利　浩一、井上　謙一、植松　孝悦、小山　陽一、篠原　範充、角田　博子、坂　佳奈子、向井　博文、山口　雄、山田　博文、岡南　裕子、鯨岡　結賀、阿部　聡子、井口　千景、大岩　幹直、高橋　雅子、丹羽　多恵、原田　レオポルド大世、箕畑　順也、吉川　和明

DLADS（Deep learning-based automated diagnostic system in classifying mammographic lesions）の最終解析結果について報告する。本研究はマンモグラフィ（MG）判定について人工知能（AI）による自動読影判定がヒトと同等もしくはそれ以上の性能を示すかどうか評価することを目的としている。海外ではMG読影のためのAIソフトは既に開発,市販されているが、元になっているMGは日本人のものではない。この研究では日本人の画像を使用し、AIを用いたCADxシステムを構築した。
システム作成の方法は以下の通りである。日本乳がん検診精度管理中央機構A評価相当以上の読影力を有する医師70名の所属する全国63施設で撮影されたデジタルMG画像を、乳癌、良性、正常別に分類し、さらに乳癌および良性の症例に関しては登録施設医師により病変部位のマーキング画像を作成し、前者とともに収集した。収集データは総画像数21,456（乳癌5,233、良性病変5,20、正常乳房11,014）であった。AIによる自動読影の感度、特異度がヒトの読影するMGの感度、特異度とも80%以上になることをプライマリエンドポイントとした。マーキング画像に従って病変の切り出し画像を作成し、訓練用：評価用：テスト用にランダム割付けした上でAIに学習させた。
以下は、2019年5月から2021年6月までに収集した症例情報から、事前に規定した取り決めに沿った中間解析結果である。病変（乳癌または良性）がある症例全8,927症例に対し、リファレンス画像とマーキング画像を全て目視で確認し、不適切と判断した症例を除いた8，313症例を対象とした。
［病変検出モデル］悪性または良性病変を検出するアルゴリズムを構築、これを用いてHeatmap画像を作成し、病変の確率分布から精度を検証した。マンモグラフィ画像あたりの精度は正診率80.1%、感度80.1%、特異度80.1%となった。
［乳癌検出モデル］悪性病変のみを検出するアルゴリズムを構築、同様にHeatmap画像から精度を検証し、正診率84.8%、感度82.3%、特異度86.0%、PPV73.7%、NPV91.1%、AUC0.900となった。
本学会にて、最終解析結果に関する報告を行う。

PD10-4

大規模自然画像データの転移学習（Big Transfer）による乳房トモシンセシス乳癌AI診断の精度向上の試み

[1]東北大学大学院　医学系研究科　画像診断学分野、
[2]聖路加国際病院　放射線科、[3]東北大学病院 AI Lab
髙橋　健吾[1]、下川　大輝[1]、大庭　建[2]、高屋　英知[3]、川口　くらら[1]、立石　朱紗美[1]、安達　眞紀[1]、金野　智史[1]、八木下　和代[2]、福田　俊憲[2]、角田　博子[2]、植田　琢也[1,3]

目的
AI(Artificial Intelligence)による精度向上の戦略に転移学習がある。転移学習とは、異なる分野の知識を事前学習させることで、新しい分野のAIを効率的に学習するための技術である。医療分野では学習データを収集することは他の分野に比べて困難であり、転移学習はこの問題点の解決方法として期待が集まっている。Big Transfer(BiT)は近年注目されている転移学習の手法の一つである。これまで128万枚1,000種類の自然画像(ImageNet-1k)を事前学習したConvolutional Neural Network(CNN)モデル(BiT-S)による転移学習が広く行われてきた。近年、1,420万枚21,900種類の自然画像 (ImageNet-21k)を事前学習したCNNモデルであるBiT-Mが公開され、様々な分野の転移学習への応用が期待されている 。医用画像は自然画像とは異なる特性があるが、BiT-M転移学習の医用画像への応用の有効性は検討されていない。本研究 の目的は、乳房トモシンセシス画像の乳癌AI診断において、転移学習を用いないAIモデル(非転移学習モデル)、BiT-S、BiT-Mによる転移学習AIモデルを比較し、転移学習の乳癌診断への臨床応用の有用性を検討することである。

方法
本研究は所属機関の倫理委員会の承認を得ている。乳房トモシンセシスを撮影した499患者(29–90歳、平均50.5歳)を対象とした。乳房ベースでデータ選定を行い、内訳は乳癌171乳房、非乳癌485乳房であった。正解ラベルとして乳癌と非乳 癌(良性病変・正常)を分類する深層学習を行った。テストデータにおける感度、特異度、正解率、AUC-ROC(Area under receiver operating characteristic curve)によりAIモデルを評価した。統計的有意差検定にはStudent's t検定を用い、$p<0.05$を統計的に有意とした。

結果
非転移学習モデル/BiT-S/ BiT-Mによる乳癌診断の予測精度は、それぞれ感度0.814/0.816/0.888、特異度0.795/0.847/0.806、正解率0.804/0.831/0.847、AUC-ROC 0.809/0.827/0.853であった。BiT-S/BiT-M転移学習モデ ルは、非転移学習モデルより感度、特異度、正解率、AUC-ROCが有意に高かった。非転移学習モデルとBiT-Sでは感度に有意差は見られなかった。BiT-Mは感度、正解率、AUC-ROCがBiT-Sよりも有意に高かった。

結語
乳房トモシンセシスの乳癌AI診断の精度の向上において、より大規模な自然画像データによる転移学習を応用することの臨床的な有用性が示唆された。

PD10-5
with コロナ時代におけるマンモグラフィー読影学習システムの構築

[1]とちぎメディカルセンターしもつが、[2]自治医科大学　乳腺科
塩澤　幹雄[1]、櫻木　雅子[2]、原尾　美智子[2]、小泉　大[1]、児玉　多曜[1]

＜はじめに＞ COVID-19の影響もあり、対面型講義が中止となり、乳腺超音波含め多くはe-learningで行われるようになった。しかし、マンモグラフィーは高精細画像／高解像度モニターが必要なために、現況でも会場で研修会が行われている。またマンモグラフィーはデータ容量が大きいためにDVDやオンラインでは学習可能な症例数に制限がある。＜方法＞ 我々は自宅パソコン／ e-learningでの学習を目的にマンモグラフィーに特化したソフトを開発し、1) DICOMから汎用性の高いJPEG画像に変換、 2)氏名、生年月日等の個人情報を削除、 3)肉眼的な画質を落とさずにデータ容量を5-10%まで圧縮、 4)実際の読影に即した左右MLO、CCが隣り合う状態で描出、 5)動画を含めた超音波画像、MRI 病理所見などの臨床情報を添付、 6)OS(operating system)に関わらず通常のパソコンやタブレットでWebブラウザ閲覧することを可能にした。既に大学の授業では閉鎖環境サーバーで画像学習を行い、医学生から高評価を得ている。今回、大学外の画像学習参加者に向けて新たにサーバーを構築し、マンモグラフィー学習環境を作成した。＜考察＞ 学習者は大学外から参加するため、画像ダウンロードを不可能にする、ID/PWをそれぞれ参加者に発行し、アクセスを管理するなどのセキュリティの向上が必要であった。5Mモニター +e-learningを使用したマンモグラフィー読影学習が有用であったとする海外の報告はあるが、自宅PCパソコン／ e-learningを用いたマンモグラフィー読影学習の報告は見られない。今後はe-learningの特性を活かし、事前学習／回答を予めしてもらい、正答率や質問を参考にしながらweb講習会を開催して行く予定である。

一般セッション
抄　録

ミニポスター発表

PO1-1
乳癌術後化学療法における頭部冷却装置を用いた脱毛予防と回復時期についての検討

がん・感染症センター都立駒込病院　外科（乳腺）
本田　弥生、中津川　智子、足立　未央、熊木　祐一、才田　千晶、
岩本　奈織子、米倉　利香、石場　俊之、宮本　博美、有賀　智之

（背景）
Paxman Scalp Cooling システム Orbis®（以後Orbisと省略）,Paxman Scalp Cooling キャップは2019年3月に国内で固形癌の薬物療法に対する脱毛抑制を目的とした医療機器として承認された.
（目的、方法）
Paxman Scalp Cooling システムを用いた結果は国内外で報告されてはいるがOrbisでの結果はまだ少ない.今回,乳癌術後補助療法でTC (Docetaxel/Cyclophosphamide)療法を施行する症例にOrbisを用いて頭皮を冷却することによって,脱毛を予防する安全性、頭髪温存の成功率、脱毛回復率を前向きに評価する.またPAXMAN未使用でTC療法をおこなった症例7例との比較も検討した.
（結果）
2019年11月中旬に当院にPaxman Scalp Cooling システム Orbis^{R}が導入された。対象は2019年11月から2021年9月までに登録となった25例．2例がAE中止となり23例を対象とし年齢中央値49（32-66）歳であった.冷却実施時のAEとしてはキャップ固定による顎の締め付け感が比較的多かったが、寒気、頭痛、吐き気などのAEはほぼ認めなかった。完遂率は92%であった.頭皮温存の評価としてはG0 0(0%) G1 9(39.1%) G2 14(60.1%)の結果であった。側頭部の生え際のみ脱毛が目立つ症例もあった。頭皮冷却装置未使用では全例がG2の評価であった.回復率に関してはデータ集積中である.
(考察)
Orbisに併用するCooling キャップは今回、アジア人の頭部の形状を反映させたキャップに改良されており、予防効果に関しては既知の報告より期待できる可能性もある。また,頭皮冷却を行うことで、G2の脱毛となった症例においても,脱毛までの期間を延長できる,もしくは脱毛の回復率が高くなる可能性が示唆された.側頭部の生え際の脱毛が目立つ症例もありキャップの密着の程度、キャップサイズの選択など課題とも思われた。

PO1-2
周術期化学療法における頭皮冷却の効果に関する検討

砂川市立病院　乳腺外科
細田　充主

a91382
【はじめに】
がん治療におけるアピアランスケアガイドラインにでは化学療法誘発脱毛の予防に頭皮クーリングシステムが勧められるかとのCQに、行うことを弱く推奨するとされている。化学療法中の頭皮冷却装置の一つにPAXMANがある。当院でのPAXMANの効果について検討する。
【対象と方法】
対象は周術期に化学療法を行う乳がん症例。抗がん剤投与前30分から投与終了後90分までの間、頭皮を冷却している。治療、クーリングは全て外来化学療法室で施行している。周術期化学療法施行症例はPAXMAN使用有無にかかわらず、頭皮の前向き観察研究に同意いただいた。
【結果】
本抄録提出時まで37例が観察研究に参加された。うち24例（男性1例含む）がPAXMAN使用を希望し、13例が使用を希望しなかった。抄録提出時まで使用群のうち20例が化学療法を完遂し、2例がGrade1、18例がGrade2の脱毛を認めた。化学療法開始後から終了時6か月までのどの時点でも頭皮残存割合は使用群で有意に高く、化学療法終了6か月後には使用群では頭髪残存割合が平均80%以上まで回復していた（別表）。また、頭皮冷却により頭痛、寒気などがみられたが、体部の保温などで対処が可能で、重篤な合併症は発生していない。しかし、使用群のうち4名が頭皮の冷たさや痛みによりで使用を中断した。
【考察】
PAXMANは2019年９月に厚生労働省より、医療ではなくサービスとしての提供が許可された。副作用は軽微だが、自費診療であり、使用が長時間になり化学療法室の病床を圧迫するなどの問題もある。PAXMAN使用により有意に脱毛抑制効果と早期の毛髪回復が見られたが、ウィッグ不要症例は10%であった。本会までにさらに症例を蓄積して報告する。



PO1-3
乳房切除後疼痛症候群への微細血管塞栓療法の臨床成績

Okuno Clinic.
奥野　祐次、中田　雅也、杉原　英治

背景
乳房切除後疼痛症候群（PMPS：post-mastectomy pain syndrome）は乳癌切除後に前胸部から腋窩、前腕部に生じる慢性疼痛で、乳がん切除術から１０年が経過しても２０%に症状を認めるとの報告もあり、その原因は解明されていない。炎症で生じた微細な新生血管を動脈内に挿入したカテーテルから微小粒子を流して塞栓させる経動脈的微細血管塞栓術(transcatheter arterial microembolization; TAME)は、五十肩や変形性膝関節症の疼痛に対する治療として開発され、その他の慢性疼痛にも応用されているが、PMPSへの有用性は検討されていない。

方法
当院で2014年から2021年までにPMPSに対してTAMEを施行した14例を後ろ向きに解析した。乳がん切除の術式は全摘出術が13例、部分摘出術が1例であり、エキスパンダー挿入が４例、腹直筋皮弁による再建術を受けたものが1例いた。治療前の平均疼痛NRSは8.3(range 6-10)、PMPS発症からTAME施行までの疼痛期間は平均で53か月（range 7-180）であった。腋窩や胸部に局所的な腫脹を８例が自覚していた。患側上肢のリンパ浮腫を認めた症例はなかった。TAMEは橈骨動脈（１０例）または鼠径動脈（４例）を局所麻酔下に穿刺して３Frのカテーテルを挿入することで行なわれた。疼痛部位を栄養する血管を同定し、一時的塞栓効果のある微細粒子を投与し、カテーテルを抜去、穿刺部を圧迫止血する手順で行なった。

結果
14例全例で重大な合併症なくTMAEが行われた。平均の手技時間は５６分（range ４２- ８８分）であった。治療後３か月の時点での疼痛の変化は、Patients Global Impression of Changeを用いて行われ、変化なしが２名、少し改善が４例、顕著に改善が８名であった。術前の痛みを10としたときの治療３か月後の痛みの平均強度は5.1に減少していた。治療部位の皮膚異常、神経障害、筋力低下は観察されなかった。経過中に術前よりも鎮痛剤やブロック注射などの他の保存療法の使用頻度を増加させるものはいなかった。疼痛の改善は最終評価時（TAME後6-84か月後）においても維持されていた。

結語
PMPSに対してTAMEは症状を緩和させる手段となる可能性がある。

PO1-4
当院での遺伝性乳がん卵巣がん症候群の診療における看護実践

地方独立行政法人神戸市民病院機構神戸市立医療センター中央市民病院　看護部
藤村　弓子、南場　佳子、濱田　麻美子

【はじめに】
当院は2017年10月に家族性腫瘍外来が開設、乳腺外科では遺伝性乳がん卵巣がん症候群（以下HBOCとする）と診断された場合、家族性腫瘍外来の受診を勧めている。新しく加わった遺伝診療における看護師の役割や連携においてはスタッフが状況を判断し対応しているが知識や経験不足もあり戸惑うこともある。昨年度の看護介入を明らかにし、今後の看護実践への示唆を得る。
【研究対象】
2020年4月～ 2021年３月に乳腺外科でBRCA遺伝子検査を行いHBOCと診断された患者14名中介入が行えた13名。
【研究方法】
診療録より、遺伝に関する場面の患者の言動を抽出、HBOC診断後の患者の言動をカテゴリー化しその場面における看護介入を検討した。
【倫理的配慮】
看護部研究倫理審査委員会にて承認をうけ本研究を実施した。
【結果】
診断後の患者の気持ちは、〈遺伝に関する不安な気持ち〉〈結果がわかって前向きな気持ち〉〈遺伝以外の心配〉の３つにカテゴリー化された。
〈遺伝に関する不安な気持ち〉は、《衝撃》《家系への影響》《手術関連の心配》の3つのサブカテゴリーがあり、看護師は、HBOCとわかっても恐れることはなく、新たな乳がんや卵巣がんの早期発見や予防の意識づけになる事をアドバイスした。不安や動揺が強い場合は、患者の気がかりを整理し、患者の特性を踏まえた上で家族性腫瘍外来受診ができる様、カウンセラーと協働した。必要時は家族性腫瘍外来でどのように話しを進めていくかを医師やカウンセラーと検討し同席するなどのサポートを行った。
〈結果がわかって前向きな気持ち〉は《術式選択を考えること》《家族へ報告を行う姿勢》《結果を受け入れる姿勢》があり、看護師は現状を受け入れ治療に臨もうとする姿勢を見守り、心配事にはいつでも対応できることを伝えた。
〈遺伝以外の心配〉は《治療関連の心配》《日常生活への影響》があり、化学療法や妊孕性温存の段取りなど、今から始まる治療や生活における不安・動揺が表出された。心配事を整理し治療が軌道にのるまでアドバイスや見守りを続け、落ち着けば遺伝にも目を向けられる様介入した。
【考察】
HBOCと診断された患者へは、患者の今抱えている気持ちを知り、遺伝部門との情報共有が必要である。サーベイランスや家族を含めた長期的な遺伝診療が、途切れることなく進むような支援が必要であり、関連部署の看護師が役割を発揮できる人材育成も必要である。

PO1-5
肥満乳癌患者への管理栄養士の取組み-対面に対する電話による指導の非劣性を検証するランダム化比較試験-

[1]がん研究会有明病院　栄養管理部、[2]がん研究会有明病院　乳腺センター、[3]がん研究会有明病院　先端医療開発センター
伊丹　優貴子[1]、片岡　明美[2]、榎田　滋穂[1]、熊谷　厚志[1]、斎野　容子[1]、阿部　朋未[2]、植弘　奈津恵[2]、高畑　史子[2]、春山　優理恵[2]、岡野　健介[2]、中平　詩[2]、髙野　利実[2]、原　文堅[2]、尾崎　由記範[2]、古川　孝弘[3]、上野　貴之[2]、大野　真司[2]

【背景】乳癌患者において,肥満は再発・死亡や周術期合併症のリスクとなるため,適切な体重管理が必要である.当院では2016年より医師・看護師と連携し管理栄養士が減量目的の栄養指導を実施する取り組みを開始した.その結果,肥満乳癌関連上肢リンパ浮腫患者において,指導による体重,BMI,体脂肪率の減少が浮腫改善に繋がった可能性を報告した(2019年日本臨床栄養代謝学会).また, 約300名の肥満乳癌患者の60%で指導による減量効果を認め,その効果は指導回数と来院頻度に依存することを報告した(2021年日本乳癌学会).2020年春からのCOVID-19流行下では,運動不足や過食により体重が増加しても'受診控え'により栄養指導回数が減少したため,希望者を対象に電話での非対面指導を導入した.そこで,今後の乳癌患者の標準的な体重管理法の確立を目指して,下記臨床試験を開始した.
【目的】対面栄養指導に対する電話による非対面栄養指導の体重減少率における非劣性をランダム化比較試験により検証する.
【主要評価項目】栄養指導開始から3ヵ月後の体重変化率.
【副次評価項目】食物摂取状況・活動量・骨格筋量・体脂肪率・生化学的栄養指標の変化率,行動変容モデル得点の変化,栄養指導の満足度.
【対象】周術期または術後経過観察中の乳癌患者のうち1)登録時の年齢が20歳以上の女性.2) BMI 25 kg/m2以上または試験登録前1年間で5kg以上の体重増加.3) PS=0-1,4)四肢麻痺などの合併症がなく,活動制限を認めない.5)栄養指導の希望がある.6)文書で同意が得られている.7)既定の栄養指導回数を満たせる,の全てをみたすものを対象とた.
【介入】年齢(<50歳vs.≧50歳)と薬物療法の有無により層別化し,電話栄養指導と対面栄養指導の二群に無作為割付け.
【予定登録数と研究期間】240名.登録期間:2021年8月より2年.
【展望】本試験により電話指導でも対面指導と同等の減量効果を認めれば,COVID-19収束後にも患者・医療者双方にとって通院不要の利点は大きい.栄養指導の継続による適切な体重管理を通じて,乳癌再発予防と生存率向上に寄与する可能性がある.

PO2-1
術前針生検で非浸潤性乳管癌と診断した症例におけるセンチネルリンパ節転移陽性例の特徴

[1]順天堂大学附属順天堂医院　乳腺科、
[2]順天堂大学附属順天堂医院　病理診断科
野崎　由夏[1]、石塚　由美子[1]、堀本　義哉[1]、荒川　敦[2]、中井　克也[1]、飯島　耕太郎[1]、齊藤　光江[1]

【背景】非浸潤性乳管癌(以下DCIS)に対するセンチネルリンパ節(以下SN)生検は理論上不要であるが、針生検でDCISと診断されても手術標本内に浸潤癌が存在する症例が一定数存在することから、多くの症例でSN生検を行っているのが現状である。不要な侵襲を避けるためにどのような症例でSN生検を省略できるか、その基準の構築が必要である。今回我々は術前針生検でDCISと診断された症例の中でSN転移陽性であった症例の臨床病理学的特徴を把握することを目的として、後方視的な検討を行った。【対象と方法】2012年11月から2021年11月の間に当院で術前針生検によりDCISと診断され根治術を施行した707例のうち、SN生検を施行した606例を対象とした。SN生検は色素法とアイソトープ法の併用で行った。当科ではDCISに対するSN生検実施の適応条件として、術前針生検の検体内にcomedo壊死を認める場合、または画像的に腫瘤を形成している場合、及び広がりが広範な場合としている。術前針生検の病理学的特徴を中心として、SN転移の有無と関連性のある因子を検討した。【結果】対象症例中で240例(37.0%)の手術標本内に浸潤癌が存在し、SN転移陽性症例は22例(2.6%)であった。SN転移陽性症例では針生検で核異型度が高い症例がSN転移陰性症例より多い傾向にあった(23.8 vs 11.3%, p=0.09)。一方で、年齢や術前針生検でのcomedo壊死の有無、ERやHER2の発現、Ki-67 labeling indexには差はみられなかった。また手術検体での腫瘍の広がりはSN転移陽性症例で有意に大きかった(49mm vs 25mm, p<0.05)。【結論】針生検でDCISと診断した症例のSN生検省略の基準については、浸潤巣の存在を意識しつつ慎重に検討していく必要がある。

PO1-6
外科系「医局」に対する組織論的検討

三井記念病院　形成外科・再建外科
棚倉　健太

背景：
医師の集団について、その構成員の主観的満足度やパフォーマンスについて組織論の観点から論じた研究はこれまでに国内にはない。医局制度という特殊性をもつ本邦の医師の専門教育について、組織論の尺度を用いて調査し分析した。

方法と対象：
医局等の組織およびその構成員にアンケート調査をおこなった。対象は新専門医制度で外科系(形成外科)の専門研修プログラムを認定されている8つの基幹病院ならびにその関連病院に所属する医師とした。組織に対する質問項目は、「臨床」「研究」「教育」を代表する、手術数、学術活動、専門医取得者数とした。個人に対しては組織論的尺度を用いた合計59の質問と個人背景とした。これらの結果に統計学的分析を加え、検討した。

結果：
8施設より126名の有効な回答を得た。質問紙調査指標に対する因子分析(主因子法、プロマックス回転)の結果7種類の因子が同定された。ロジスティック回帰の結果「愛着」因子と「キャリアコミットメント」因子が有意な高満足度の変数,「女性」と「存続」因子が有意な低満足度の変数だった。また,「愛着」因子は手術数、英文論文数および学会発表数で有意な高パフォーマンスとなる変数だった。婚姻状況(既婚)は手術数、和文論文数および学会発表数で有意な低パフォーマンスの変数だった。「内在化」は和文論文数および専門医取得者数で高パフォーマンスに、英文論文数で低パフォーマンスの変数だった。パフォーマンス係数と満足度には相関を認めなかった。

考察：
今回の結果から、「愛着」が高く、「存続」が低く、「内在化」が図れるような組織が望ましい。一方2者が低くなる強い変数となったのは「女性」および「既婚」であった。現行の制度は、根源的には本邦の社会構造も含めて、これらの女性や未婚者に対して不利、もしくは負担を求めるものとなっていることが推定できる。
構成員の様々な価値観、家庭環境、働き方を許容し、受け入れたうえで、満足度を高め、組織としてのパフォーマンスを最大化することが、社会の健康に寄与するべき医師の組織として重要と考えられる。

PO2-2
乳癌センチネルリンパ節の微小転移の予後は転移なしとマクロ転移の中間に位置づけられる

がん・感染症センター都立駒込病院　外科(乳腺)
時澤　博美、有賀　智之、本田　弥生、石場　俊之、米倉　利香、岩本　奈織子、熊木　裕一、才田　千晶、中津川　智子、足立　未央

【はじめに】センチネルリンパ節(SLN)の微小転移の予後については議論があるところである。当院における微小転移の予後について検討した。
【対象と方法】対象は当院で2001-2020年にセンチネルリンパ節生検(SLNB)を行った4436例から、非浸潤性乳管癌および術前化学療法後のSLNB、乳癌の既往がある症例を除いた3630例。SLNの転移形態、サブタイプごとの予後について検討した。
【結果】SLNの転移形態は、転移なし:2385例(65.7%)、isolated tumor cell(ITC):312例(8.6%)、微小転移:341例(9.4%)、macro転移:592例(16.3%)。サブタイプごとの微小転移の割合(分類不能65例を除く)は、luminal Aで214/2122(10.1%)、luminal B/HER2-で135/654(11.0%)、luminal B/HER2+で40/184(8.2%)、HER2 enrichedで10/205(4.9%)、Triple negative(TN)で21/369(5.7%)であり、luminal乳癌で微小転移率が高かった。また、腫瘍浸潤径が大きいほどリンパ節転移率が高かったが、リンパ節転移全体に占める微小転移の割合は腫瘍浸潤径が小さいほど多かった。腋窩リンパ節郭清は微小転移:174例(51.3%)、macro転移:538例(90.9%)で行われ、補助化学療法は、転移なし/ITC:572例(26.1%)、微小転移:165例(48.4%)、macro転移:422例(71.3%)で施行された。
観察期間中央値5.6年(範囲0.1-20.9年)において、Kaplan-Meier法による10年無再発生存率(推定値)は、転移なし:95.6%、ITC:96.2%、微小転移:89.8%、macro転移:82.3%で、微小転移は転移なしと比較して予後不良であった(log-rank p=0.002)。乳癌特異的死亡においても、10年生存率(推定値)は、転移なし:97.7%、ITC:96.3%、微小転移:95.2%、macro転移:86.9%で、転移なしと微小転移と比較して予後不良であった(log-rank p=0.02)。サブタイプごとでは、HER2陽性乳癌での微小転移例の遠隔再発は認めなかったが、転移なしと微小転移の予後を比較した場合、luminal A(log-rank p=0.01)、luminal B/HER2-(log-rank p=0.03)、TN(log-rank p=0.02)と、いずれのサブタイプごとにおいても微小転移は転移なしと比較して予後不良であった。
【結語】微小転移の予後は転移なしとマクロ転移の中間に位置づけられた。しかし、微小転移はluminal乳癌に多く認められる傾向があるため、さらに長期の観察期間での検討が必要と考えられた。

PO2-3
乳癌センチネルリンパ節転移陽性症例に対する腋窩リンパ節郭清省略の長期予後

聖マリアンナ医科大学　乳腺内分泌外科
小島　康幸、佐々木　美紀、在原　卓、垣本　紗代子、高木　香織、
喜多島　美奈、瀧下　茉莉子、坂本　菜央、中野　万理、田雜　瑞穂、
金山　益佳、黒田　貴子、敦賀　智子、志茂　彩華、志茂　新、本吉　愛、
西川　徹、川本　久紀、津川　浩一郎

[背景と目的]当施設では2014年以降、乳房温存術が予定されたcN0症例に対してセンチネルリンパ節(SLN)転移陽性であっても腋窩リンパ節郭清は施行せず、放射線照射を行っている。当科でのアルゴリズムに基づいた治療の成績を後ろ向きに検討した。
[対象と方法] 対象は2014年1月から2015年12月の期間に、cT1-2N0M0の診断で術前化学療法を受けずに乳房温存術(Bp)が施行された原発性乳癌患者である。cN0の診断は術前超音波、CT、細胞診で行い、SLNは術後永久標本で、ホルマリン固定後に2mm切片かつcytokeratinの免疫染色を併用し診断している。術後温存乳房照射は、SLN転移状況に応じて原則以下の如く施行した。pN0(i-)；乳房照射のみ、pN0(i+)またはpN1mi；high tangent、pN1a(1~2個)；3 beam、pN1a(3個)；腋窩郭清後に乳房照射のみ、pN2a以上；腋窩郭清後に乳房及び鎖骨周囲への照射を行う。
[結果と考察]
対象となった431例で、SLNは全例で同定され、術後永久切片(2mm切片、cytokeratin併用)によるリンパ節転移状況は、pN0(i-): 357例、pN0(i+): 8 例、pN1mi: 6例、pN1(1-2個): 58例、pN1(3個): 1例で、Bp症例中のSLNマクロ転移陽性率は13.7%であった。
全例に全身薬物療法が施行されていた。手術、放射線治療に伴う重篤な有害事象はなかった。観察期間中央値4.9年現在、再発例は14例で認められ、遠隔再発を伴うものが8例(1.9%)、乳房内再発が4例(1%)、腋窩リンパ節再発は2例(0.5%)であった。Z0011やAMAROS試験の結果では、観察期間中央値が其々 9.3、6.1年で腋窩郭清省略群で腋窩リンパ節再発が 1.1-1.2% と非常に少ないことが示されているが、当科の実臨床でも遜色ない結果であった。
[結語]
cN0症例においてはSLN転移陽性であっても、放射線照射が行われるのであれば、局所制御において腋窩郭清は不要であると考えられた。引き続き症例数や観察期間を増やして検討を継続する。

PO2-4
乳房切除症例におけるOSNAを用いたノンセンチネルリンパ節転移予測モデルの有用性の検討

大阪大学大学院医学系研究科　乳腺内分泌外科
阿部　かおり、増永　奈苗、吉波　哲大、草田　義昭、三宅　智博、
多根井　智紀、加々良　尚文、下田　雅史、島津　研三

【背景】センチネルリンパ節(SLN)に転移を認めた場合、腋窩リンパ節郭清(ALND)追加が標準とされていたが、ACOSOG-Z0011試験、IBCSG23-01試験において、一定の条件を満たせばALNDを省略できることが示された。ALNDは合併症が増えるため、省略の条件が模索されている。乳房切除術(Bt)はACOSOG-Z0011試験には含まれず、IBCSG23-01試験では9%のみであり、BtにおけるSLN陽性時のALND省略のエビデンスは依然確立されていない。今回われわれはOSNA法によるCK19mRNAのコピー数と腫瘍径の2因子からなるノンセンチネルリンパ節(non-SLN)転移予測モデルのBt症例における有用性を検討した。
【対象と方法】2018年10月から2021年11月の原発性乳癌cN0症例に対しOSNA(One-step Nucleic Acid Amplification)法を用いてSLN転移の有無を診断したBt施行218例に対し、予測モデルより算出されたnon-SLNへの転移確率13%をcut-offとし、ALND施行の有無を決定した。
【結果】218例のうち71例(32.6 %)にSLN転移を認めた。non-SLNへの転移確率が13%未満であった16例(22.5%)でALNDを省略し、13%以上の55例(77.5%)でALNDを施行した。ALND施行群のうち24例(43.6%)ではnon-SLNへの転移を認めた。ALNDを省略した16例は術後病理がDCISであった1例以外、全例で術後に全身治療を施行し、観察期間中央値は18.5カ月で、全例無再発で経過している
【考察】
Bt症例も含むIBCSG23-01試験では13%、AMAROS試験では33%に腋窩リンパ節転移を認めたが、いずれもALND群と非ALND群とで腋窩再発に有意差はなく、適切な症例選択と術後補助療法によりBtにおいてもALND省略の安全性が担保されうると考えられるが、今回の検討ではALND群の43.6%に転移を認め、cut-offの引き上げは慎重に行う必要があると考える。また、非ALND群の経過はフォローを要する。
【結語】
non-SLN転移予測モデルをBt症例に適用し、SLN転移陽性71症例中16症例においてALNDが省略可能であった。

PO2-5
「HIROTECH-LED」-systemを用いた小切開・明視野・整容性の高い乳癌手術

[1]医療法人　徳洲会　野崎徳洲会病院　乳腺外科、
[2]医療法人　徳洲会　野崎徳洲会病院　病理診断科
中嶋　啓雄[1]、坂井　昇道[1]、平野　博嗣[2]

【緒言】 根治性と整容性を追求した乳癌手術は２０年以上前より展開され、現在は、「全摘＋シリコンインプラント挿入」が多くの施設で施行されている。しかし、日本女性の高濃度乳房の特性を考えると、現在の手技では、「長期間の自然な整容性」の維持は困難であると考える。**[目的]**乳癌手術の基本である、適切厚の皮弁の作成と、その作成に必要な「吊り上げ装置と明視野の確保」を同時に担保できる「HIROTECH-ＬＥＤ」で、全ての乳癌手術が完結できるかを検討した。**【新機種の構造】**２００８年１０月９日に、厚労省より認可された「開閉式吊り上げ鈎 HIROTECH」をプロトタイプとして、以下の改良を加えた。①：腋窩手術用のプロトタイプのアーム底面に高輝度ＬＥＤ基盤を装着**【HIROTECH本体は医療機器として届け出済みであり、HIROTECH-LEDはこれに通常のＬED基盤を装着したものである】**。②：軽量化吊り上げバーに、３６０度可変式アームを作成、③：傍乳輪手術用に、フレキシブルＬＥＤが装着可能な2爪のミニ鈎を作成、④：小切開創から遠位端の乳腺切除が可能な『アングルクーパー』の作成、これらの機能をフルに活用して手術を施行した**【対象手術】**２０２１年５月～１１月までの乳癌手術の内、①：乳房温存手術：21例、②：皮下乳腺全摘出術（ＮＳＭ）：4例に、使用した。**【結果】**①：傍乳輪手術：１６例、腋窩手術：５例のいずれにおいても、完全治癒切除（R0）であり、後出血や熱傷の合併は存在しなかった。②：全例、腋窩アプローチで施行したが、同様に（Ｒ0）であり、後出血や熱傷はなかった。また、HIROTECHにより、視野が常に安定しているので、乳頭内の浸潤が疑わしい範囲も正確に切除できた。
【考察･結語】「HIROTECH-ＬＥＤ」のシステムを用いることで､あらゆる部位、あらゆる広がりの乳癌であっても、小切開・明視野の手術を安定して行えるため、乳癌の治癒切除を最小必要限度の切除範囲で行うことが可能であった。また、切除後の整容性を確保するための、残存乳腺＋皮下脂肪の受動操作も無理のない設計で行えることが明らかとなった。

PO2-6
原発巣切除を行ったStageⅣ乳癌におけるOligometastatic癌症例の検討

[1]日本赤十字社　長崎原爆病院　乳腺内分泌外科、
[2]日本赤十字社　長崎原爆病院　乳がん看護認定看護師
柴田　健一郎[1]、福嶋　絢子[1]、谷口　英樹[1]、前田　裕子[2]

【背景】現在、乳癌診療ガイドラインではStageIV乳癌に対する予後改善を目的とした原発巣切除は推奨されていない。当院ではこれまで一部のStagIV乳癌において、治療効果や年齢、患者の希望を考慮しながら、局所コントロールを目的に原発巣切除を行ってきた。しかしABCガイドラインでは少数転移であるOligometastatic癌(OMBC)症例に対しては集学的治療によって根治を目指すことが示されており、今後はStageⅣ乳癌においても転移巣の状況によって手術を含む診療方針が大きく変わってくることが予想される。
【目的】原発巣切除を行ったStageIV症例の経過を評価し、OMBC症例に対する集学的治療の有用性を評価する。
【方法】2013 ～ 2021年に当院で原発巣切除を行ったStageⅣ症例の内、OMBCとnon-OMBC症例におけるcomplete response(CR)維持の割合、及び経過を後方視的に比較検討した。OMBCの選択基準は転移巣５個以下、3㎝以下とした。
【結果】対象は28例であり、OMBCと評価できる症例は12例であった。12例中3例(25%)がCRを維持しており、subtypeはそれぞれTriple negative、luminal type、luminal B (HER2)と多彩であった。全例術前に化学療法を、2例が術後に転移巣の放射線照射を受けていた。術前化学療法でCRとなったのは1例のみで、他2例は術後治療にてCRとなった。現在1例が内分泌療法、2例が無治療経過観察中で、それぞれ術後5年、6年、9年が経過している。non-OMBC症例16例にはCR症例は存在しなかった。
また5年以上の観察期間がある症例18例の内、OMBC症例は6例で内4例(66.7%)が生存、non-OMBC症例は12例中1例(8.3%)が生存とCR症例に限らず経過に差が認められた。
【考察・結語】少数例での検討であるが、OMBC症例には原発巣切除を含む集学的治療によって根治に近い状態を維持できる症例が存在しており、またnon-OMBC症例とは予後にも差がある印象であった。またCRは必ずしも限られたsubtypeにのみ期待されるものではない可能性があるとも思われた。同じStageIV乳癌でも根治目的とQOL維持では治療や説明内容は大きく異なってくる。昨今、生物学的評価が重要視される傾向にあるが、従来の解剖学的評価を適切に行うことも非常に大切であることが示唆された。今後も症例の集積を行っていく。

PO3-1
トリプルネガティブ乳癌における術前化学療法の効果予測

帝京大学　医学部
佐藤　綾奈、松本　暁子、前田　祐佳、山田　美紀、池田　達彦、神野　浩光

目的：現在トリプルネガティブ(TN)乳癌に有効な薬物療法は化学療法のみであるため、術前化学療法(NAC)が行われることが多い。そこで今回我々は、TN乳癌に対するNACの効果予測因子を後方視的に検討した。
方法：2007年7月から2021年12月にNACを施行した原発性TN乳癌100例を対象とし臨床病理学的因子と予後について解析した。また、臨床的リンパ節転移陽性例におけるリンパ節転移陰性化の予測因子についても検討した。
結果：100例の年齢中央値は54.5歳、腫瘍径の中央値は3.1cm、ki67の中央値は51.0%、臨床的リンパ節転移陽性例は54例(54.0%)であった。NACの内訳はタキサンとアンスラサイクリンの順次投与の症例が90例(90.0%)、そのうちdose denseでの施行は38例(42.2%)、タキサンのみの症例は10例(10.0%)であった。全100例のうち病理学的完全奏効(pCR)は37例(37.0%)に認め、ki67高値群(≧51% 対 <51%：51.4% 対 19.4%、p=0.005)で有意にpCR率が高かった。また、若年群(<54.5歳 対 ≧54.5歳：46.0% 対 28.0%、p=0.062)と核グレード(NG)2-3群でも(NG2-3 対 NG1：41.5% 対 14.3%、p =0.052)pCR率が高い傾向を認めた。多変量解析ではki67値、年齢、NGのうち、ki67値がpCRの独立した関連因子だった(p=0.013)。観察期間中央値48.7か月において、non-pCR群はpCR群と比較して4年全生存率が有意に不良であった(58.9% 対 100%、p=0.004)。臨床的リンパ節転移陽性例(54例)のうち、NAC後の転移陰性化率は59.3%(32例)であり予測因子に有意なものは認めなかった。また、主病巣がpCR(20例)のうちリンパ節転移が陰性化しなかった症例は1例(微小転移)のみであった。
結語：TN乳癌においてki67値、年齢、NGがpCR率と関連しており、non-pCR群はpCR群と比較して予後不良であった。本解析ではリンパ節転移陰性化の有意な予測因子を認めなかった。

PO3-2
トリプルネガティブ乳癌に対する術前化学療法の効果予測因子と予後についての検討

[1]大阪国際がんセンター　乳腺内分泌外科、[2]大阪国際がんセンター　腫瘍内科
日馬　弘貴[1]、中山　貴寛[1]、谷口　梓[1]、中島　聡美[1]、瀬戸　友希子[1]、
松井　早紀[1]、西尾　美奈子[2]、藤澤　文絵[2]、橘高　信義[1]、玉木　康博[1]

【はじめに】
Triple negative乳癌(TNBC)に対して術前化学療法(NAC)の効果予測因子として、日常診療で測定できる因子は限られている。好中球リンパ球比(NLR)や血小板リンパ球比(PLR)は日常診療で簡便に計測でき、予後予測因子として注目されている。また他癌腫ではNAC終了から手術までの期間が予後に影響するとされている。今回我々はTNBCに対してNACを施行し根治手術を行った症例について、NLR、PLR、治療介入までの期間を含めた臨床病理学的因子と予後、治療効果の関連を検討した。
【対象と方法】
当院で2013年1月～2018年12月の間にTNBCと診断しNAC施行後、根治手術が行われた61例について、臨床病理学的因子治療内容、予後について後ろ向きに検討した。
【結果】
年齢中央値は52歳(30-82歳)。閉経前が30例、閉経後が31例。臨床病期はⅠ期が1例(1.6%)、Ⅱ期が39例(63.9%)、Ⅲ期が21例(34.4%)であった。初診時から化学療法開始までの中央値は20日(3-67日)、最終化学療法投与から手術までの期間は中央値29日(7-72日)であった。NACを途中中止した症例は12例で、理由は有害事象が4例、奏効が得られなかったのが8例(PD6例、SD2例)であった。レジメンはA-Tが87%と大多数で、pCRは18例(29%)で得られていた。観察期間中央値4.2年(1.0-9.2年)で再発を22例に認め(2例が局所再発のみ)、12例で原病死を認めていた。
遠隔転移の発生について見ると、初診時からNACまでの期間を連続変数とするとHR 0.94 (95%CI 0.89-0.99, p=0.012)で、NACまでの期間が短いほど遠隔転移が多かった。NAC最終投与から手術までの期間はHR 1.00(95% CI 0.96-1.04, p=0.93)と関連を認めなかった。単変量解析では、初診時からNACまでの期間が短い、non-pCRである、LDH>200、NLR>3.0が有意差を持って遠隔転移が多く、これらの因子を多変量解析するとnon-pCR、初診時からNACまでの期間が短い、LDH>200が独立した予後不良因子であった。pCRはNAC完遂例、NLR＞ 3.0で有意差を持って達成できていた。またPLR>200であると有意差を持ってNACでPDとなっていた。
【考察、結語】
初診時からNACまでの期間が短いと遠隔転移が多かったが、これは高悪性度である場合に早期にNACを開始しようとするselection biasがかかっていると予想された。化学療法投与から手術までの期間は遠隔転移再発において影響を与えなかった。またNLR, PLRはそれぞれpCR、PDの予測因子となり得ることが示唆された。

PO3-3
当院におけるHER2陽性乳癌の術前薬物療法の効果と治療効果予測に関する検討

昭和大学　乳腺外科
足立　光希、垂野　香苗、繁永　礼奈、桑山　隆志、明石　定子、中村　清吾

＜目的＞
HER2陽性乳癌は術前薬物療法で高率なpCRが期待できる。また、術前薬物療法でnon-pCRとなった症例に対して術後追加補助療法として2020年8月よりＴDM1が保険適応となり、ＨER2陽性乳癌の薬物療法の意義がより高まった。また、術前薬物療法後、pCRRが予測される症例の非手術の適応に関しての検討も進んでいる。今回、当院におけるHER2陽性乳癌の術前のMRIによる治療効果判定予測と組織学的治療効果を検討し報告する。
＜方法＞
2017年9月から2021年1月までに当院にて術前薬物療法施行後に手術を施行したHER2陽性乳癌（LuminalHER2タイプ、pureHER2タイプ含む）92例の術前MRI所見および組織学的治療効果判定を後方視的に診療録より検討した。
＜結果＞
HER2陽性乳癌92例のうちpure HER2が42例、Luminal HER2が50例であった。使用したレジュメはアンスラサイクリン＋タキサン＋抗HER2薬が70例（トラスツズマブ単剤：35例はトラスツズマブ＋ペルツズマブ：35例)、タキサン＋抗HER2薬が12例（トラスツズマブ単剤：8例、トラスツズマブ＋ペルツズマブ：4例)、その他が10例であった。年齢中央値は54歳（26－84）（pure HER2:57歳（38－72)、Luminal HER2:49歳（26－84））であり、cStageはⅠが14例、ⅡAが50例、ⅡBが19例、ⅢAが7例、ⅢBが2例であった。
pCR症例は40/92例（43%）（pureHER2：31/42例（74%)、LuminalHER2：9/50例（10%））であった。すなわち、TDM1適応症例は52/92例、57%（pure HER2：11/42例（26%)、Luminal HER2：41/50例（58%））であった。術前MRI所見でCRと判定された症例のうちpCRとなった症例（陽性的中率）は10/15例（67%）（pure HER2：8/10例（80%)、LuminalHER2：2/3例（67%））、陰性的中率は47/77例（61%）（pure HER2：10/32例（31%)、LuminalHER2：38/45例（84%））であった。また、pCR症例40例のうち術前MRI診断でＰＲと判定されたものは30/40例（75%）（pure HER2：23/31例（74%)、LuminalHER2：7/9例（78%））であった。
＜結語＞
当院では、TDM1の適応であるnonCR症例は全体の約半数を占めており、Luminal HER2タイプに多いことが示された。また、術前画像所見と組織学的治療効果判定は必ずしも一致しておらず、術前に画像診断のみでpCRを予測することは困難である可能性がある。

PO3-4
術前化学療法を施行した乳癌症例の予後予測におけるCPS-EGの有用性について

[1]神奈川県立がんセンター　乳腺内分泌外科、[2]横浜市立大学　外科治療学教室
安川　美緒[1]、山下　年成[1]、松井　愛唯[1]、戸田　宗治[1]、岡本　咲[1]、
藤原　沙織[1]、山中　隆司[1]、利野　靖[2]

【はじめに】乳癌で術前化学療法を施行した症例において病理学的な完全奏効(pCR) は予後良好の指標であるが，pCRにならなかったグループでも予後が異なる．CPS-EGは術前化学療法を施行した乳癌症例において，臨床病期，病理学的病期，核グレード，エストロゲン受容体の状態でスコア化したアメリカで開発されたリスク評価ツールである．臨床試験でもCPS-EGスコアで適格性を決めている試験もあり，用いられてきているが日本人でのデータは少ない．そこで当院の術前化学療法を施行した症例でCPS-EGスコアと遠隔転移再発について後方視的に検討した．
【方法】当院で術前化学療法後，2011年7月から2017年3月に手術を施行した，両側乳癌，オカルト乳癌を除き，術前化学療法を3サイクル以上施行した乳癌患者を対象とした．CPS-EGスコアを算出し,点数別に予後を検討した．またその他の予後因子である腫瘍径，リンパ節転移の有無，サブタイプなどの項目について比較検討した．
【結果】対象は261例，女性260例，男性1例，平均年齢55歳(28-78歳)，観察期間の中央値は71ヶ月，再発症例は69例(肺・胸膜25例，リンパ節23例，骨21例，肝臓15例，脳10例)であった(重複あり)．サブタイプ別では，ホルモン陽性154例，HER2陽性99例，トリプルネガティブ68例であった．CPS-EGスコア別では0点15例，1点45例，2点92例，3点62例，4点33例，5点11例，6点3例であった．CPS-EGスコアが高値であるほど，遠隔転移再発が多く，早期再発の傾向があり，CPS-EGスコアにより予後が層別化可能であった．
【結論】CPS-EGは術前化学療法を施行した症例において遠隔転移再発のリスク評価に有用である．

PO3-5
術前化学療法pCR例で術後再発をきたした症例の臨床的特徴

山梨県立中央病院　乳腺外科
井上　正行、岡　知美、木村　亜矢子、中込　博

緒言：一般に、乳癌では術前化学療法（NAC）の効果と予後に相関関係が認められることが多いといわれている。しかし、pCRを得られた症例においても少数ながら再発を経験することがあるが、その詳細についての検討は十分ではない。
目的：NACにてpCRを得られたにも拘らず再発を認めた症例の特徴を明らかにすること。
対象と方法：当科にて2012年～ 2018年にNACを施行した症例について、臨床病理学的特徴を検討した。
結果：対象の7年間に当科で施行した手術症例は1066例で、このうち131例（12.2%）にNACが施行された。このうちpCR が得られたのは32例（24.4%）で、subtype別pCR率はER$^+$HER2$^-$ 8.5%、ER$^+$HER2$^+$ 36%、ER$^-$HER2$^+$ 30.7%、ER$^-$HER2$^-$ 33.3%で既報に近似した値であった。再発は非pCR 99例のうち20例（20.2%）に認め、初再発部位は全身（脳、肺、肝、骨等）に認められた。一方、pCR 32例における再発は3例（9.3%）と有意に予後良好であったが、全再発例がER$^-$、初再発部位は脳転移のみであった。
考察：pCR例を得られたにも拘らず再発した症例は、全例がER$^-$症例、初再発部位が脳転移のみという非常に興味深い結果であった。これらの症例はおそらくは診断時より微小な脳転移を有しており、NACによって脳以外の病変の消失が得られても血液脳関門の存在により脳病変のみが残存したのであろう。
ER$^-$乳癌にとってp CRは予後予測の重要なサロゲートマーカーであるが、さらなる治療成績向上のために微小脳転移の診断及び治療手段の開発が重要である。

PO3-6
術前化学療法による乳癌組織の免疫環境変化及びその臨床的意義に関する各サブタイプ別比較検討

久留米大学　外科学講座
緒方　奈々恵、唐　宇飛、片桐　侑里子、朔　周子、高尾　優子、櫻井　早也佳、主藤　朝也、赤木　由人

【背景】術前薬物療法（NAC）により乳癌免疫環境にかかわる因子であるHLA-A,TIL,PTEN,CD163などを評価し，乳癌局所における抗腫瘍免疫に与える影響を解析する.【対象と方法】当院で2008年2月から2020年6月までに登録されたClinical StageⅢまでの全乳癌患者で術前化学療法と手術まで終了者を対象とした.パラフィンブロックを用い９項目の免疫染色を行った.(anti-CD3 mAb: LN10; Leica Microsystem, anti-CD8 mAb: 1A5; Leica Microsystems, anti-CD163 mAb: 10D6; Leica Microsystems, anti-PTEN mAb: 6H2.1; DakoCytomation, anti-PD-1 mAb:NAT105; Abcam, anti-PD-L1 mAb:EPR1161(2); Abcam, anti-IDO-1 Ab: Rabbit polyclonal; Proteinteck, Foxp3-Ab: clone236A/E7; Abcam, HLA-A Ab:clone EP1395Y; Abcam) 腫瘍辺縁と腫瘍中央部をそれぞれ200倍で５視野ずつ撮影を行った.PTEN発現は0,1+:1-10%,2+:11- 50%,3+:50%<の４段階評価,PD-L1はVentana OptiView PD-L1判定ガイドラインに基づき１%をcutoffとし腫瘍免疫細胞で判断した.TILはInternational Immuno-Oncology Biomarkers Working Group の乳癌TIL評価基準，NAC後評価基準に基づき，追加でCD ３、８、163はImage-J画像解析ソフトで染色された免疫細胞の面積を測定した.【結果】症例は37歳から78歳までの68症例，平均年齢は53.5歳であった.Clinical Stage別にはStage Ⅰ名5(7.4%),StageⅡ42名(61.8%),StageⅢ19名(27.9%).Subtype分類ではLuminal type30名(44.1%),HER2 type22名(32.4%),Triple negative type16名(23.5%)の内訳であった.pCRが得られたのは15名（22%）で，サブタイプではTNBC 5名,Luminal ４名,Her2 ６名；使用レジメンとしてEC4＋PTX /DTX ４コースが７名,EC ４＋PTX ８コースが1名,FEC ４＋PTX /DTX ４コースが6名,TC ２コースのみで終了が1名の内訳であった.化学療法後PTEN発現率はLuminal:92.3%, TNBC:90.9%, HER2:87.5%であった.同じくPD-L1発現率はLuminal:56.7%, TNBC:81.3%, HER2:90.9%であり，サブタイプ別pCR率はLuminal:13.3%, TNBC:31.3%, HER2:27.3%とTNBCがもっとも高い結果であった.またpCRとなった全症例で治療後PD-L1が発現していた。発現状況と予後に相関は認めなかった。【考察】TNBCは生物学的悪性度が高いとされる一方治療奏功率も高いが、予後との相関は様々な報告がある.免疫染色で評価可能な予後因子を探すべく，現在各種抗体などの評価を進行中であり結果を報告する.

PO4-1
酪酸菌製剤によるアベマシクリブの下痢のマネジメントと治療効果

国立病院機構　九州がんセンター　乳腺科
徳永　えり子、田尻　和歌子、伊地知　秀樹、厚井　裕三子、古閑　知奈美、中村　吉昭、岡本　正博

【はじめに】CDK4/6阻害薬はホルモン受容体陽性HER2陰性(HR+/HER2-)転移・再発乳癌に対する内分泌療法の治療効果を著明に改善している。CDK4/6阻害薬の治療効果を十分に発揮するためには、適切な副作用マネジメントが必要である。アベマシクリブ(Abema)により高頻度に下痢が出現する。酪酸菌製剤は炎症性腸疾患で汎用されている薬剤であるが、Abemaの下痢に対する効果についての報告はない。
【目的】Abemaによる下痢に対する酪酸菌製剤の効果及び治療状況を検証する。
【対象・方法】2018年11月の保険承認後に当科にてAbemaを開始したHR+/HER2-転移・再発乳癌92例において、酪酸菌製剤使用下での下痢の出現状況及び治療効果をレトロスペクティブに解析した。当科ではAbema開始時から酪酸菌製剤ミヤBM6錠の内服を開始し、下痢発生時のロペラミドの服用方法は患者の自主性に任せることを原則としている。薬剤師外来で治療開始時の説明、および治療開始後の副作用モニタリングを行っている。治療効果はtime to treatment failure(TTF)で評価した。
【結果】Abema開始時の年齢は63(41-86)歳。閉経前20名、閉経後72名。転移・再発に対する内分泌療法の治療ラインとしては1次23名 (25.0%)、2次30名 (32.6%)、3次以降39 名(42.4%)。内分泌療法の併用薬はアロマターゼ阻害薬(AI) 36名(39.1%)、フルベストラント(FUL)41名(44.6%)、FUL+LH-RHa15名(15.2%)。内臓転移、肝転移のある症例で早いラインでの使用が多く認められた。下痢の最大グレードはグレード1が 59名(64.1%)、グレード2が13名(14.1%)、グレード3が1名(1.1%)であり、グレード2,3の下痢の頻度はMONARCH2,3試験での日本人集団報告(49.2%, 34.2%)に比較して低頻度であった。3コースまでの総ロペラミド処方数は10カプセル以下35 名(38.0%)、11-30カプセル29名 (31.5%)であった。Abemaの投与量は300mg 29名(31.1%)、200mg 32名(34.4%)、100mg 32名(34.4%)と約7割で減量されていた。下痢のみで減量した症例は3例のみであり、多くは骨髄抑制や肝障害、倦怠感など複合的理由での減量されていた。Abemaの治療ライン、減量の有無、併用薬によりTTFに有意な差は認められなかった。
【結語】酪酸菌製剤を適切に使用することでAbemaの下痢は良好にコントロールされること、及び、適切な減量により継続可能であり、減量しても効果を保って治療継続可能であることが示された。

PO4-2
実臨床におけるアベマシクリブの有害事象の検討

がん・感染症センター都立駒込病院　外科（乳腺）
足立　未央、熊木　裕一、才田　千晶、中津川　智子、岩本　奈織子、米倉　利香、石場　俊之、本田　弥生、有賀　智之

【目的】アベマシクリブ(ABE)の有害事象(AE)では，下痢，好中球低下，間質性肺炎が有名であるが，実臨床での頻度や発現時期についてまとめた報告は少ない．今回，実臨床におけるABEのAEの研究を行った．
【方法】2018年10月～ 2021年12月までに当院でABEを処方した患者を対象とし，AEのGradeはCTCAEv5.0を用いた．
【結果】55例が該当し，ABE開始時の年齢の中央値は61歳（43歳-84歳），観察期間の中央値は5.1か月（0.4-30.9か月）であった．AEは全例に認め，Grade3以上のAEは22例（40%）に認めた．AE中止は2例（4% , 間質性肺炎1例，肝機能障害1例）であった．
AEの内訳としては，好中球減少50例(91%), Grade3：18例(33%)，下痢43例(78%), Grade3：2例(4%)、白血球減少37例(67%), Grade3：7例(13%)，貧血35例(64%), Grade3：4例(7%)，血小板低下31例(56%), Grade3：5例（9%），リンパ球低下30例(55%), Grade3：5例（9%），肝機能障害27例(49%), Grade3以上8例(15%)，悪心20例(36%), Grade3：3例(5%), 倦怠感17例(31%), Grade3：3例(5%)であった．
ABE開始から下痢発現までの中央値は14日（4日-56日）で，39例(91%)で開始から１か月以内に症状が発現した．Grade3以上の好中球減少はABE開始から1か月以内に12例(67%)に認め，ABE開始から好中球減少までの期間の中央値は14日（7日-203日）であった．Grade3以上の肝機能障害発現までの中央値は35日（19-70日）で，5例(71%)で肝転移を伴っていた.減量は延べ35例で行われ，内訳としては好中球減少15例，下痢６例，肝機能障害５例，倦怠感３例，汎血球減少１例，その他５例であった．
【結語】ABEではAE中止は３%と頻度は低い傾向であった．また，下痢の発現頻度は高いがGrade3以上や減量理由としては好中球減少より頻度は低かった．AEが発現しても，休薬や減量を行うことで比較的安全に使用できることがわかった．

PO4-3
高齢者におけるCDK4/6阻害剤の忍容性と効果の検討

[1]がん研有明病院　乳腺内科、[2]がん研有明病院　乳腺外科、
[3]がん研有明病院　乳腺センター
小林　心[1]、川井　沙織[1]、尾崎　由記範[1]、細永　真理[1]、原　文堅[1]、
小林　隆之[1]、上野　貴之[2]、大野　真司[3]、高野　利実[1]

【背景】ER陽性HER 2陰性転移再発乳癌の治療として、内分泌療法とCDK4/6阻害剤の併用療法は標準治療であるが、高齢者へのCDK4/6阻害剤の投与に関する定まった見解はない。
【目的】高齢者におけるCDK4/6阻害薬の投与状況と効果を検討する。
【方法】当院で、承認から2020年6月までに内分泌療法とCDK4/6阻害剤の併用療法を開始した70歳以上の症例を対象に、忍容性と効果について後方視的に検討した。
【結果】CDK4/6阻害剤の70歳以上への投与は、Palbociclib（PAL）51例、Abemaciclib（ABE）21例で行われていた。PAL・ABE共に、投与開始時の年齢中央値は72（範囲70-84）歳で、化学療法を含む治療ラインの中央値は、PAL 3（1-11）、ABE 4（1-8）であった。PALの減量は、51例中43例（84%）で行われており、年齢を理由とした減量開始が3例でみられた。減量後の維持用量は100㎎が18例（35%）、75㎎が13例（25%）、休薬期間の延長を含むそれ以外が12例（24%）であった。病勢増悪によらない治療中止は13例（25%）あり、中止理由は肝障害4（31%）、好中球減少3（23%）、倦怠感2（15%）、急性膵炎・間質性肺炎・感染・転院がそれぞれ1（各8%）であった。ABEは、減量が21例中12例（57%）で行われ、PS不良・血小板減少・好中球減少のために減量開始した症例が計3例認められた。減量後の維持用量は200㎎/日が8例（38%）、100㎎/日が3例（14%）、100㎎/日で休薬期間を設けたものが1例（5%）であった。病勢増悪によらない治療中止は6例（29%）あり、中止理由は、間質性肺疾患（疑いを含む）2（10%）、下痢1（5%）、下痢＋食思不振1（5%）、食思不振1（5%）、皮疹1（5%）であった。治療ラインごとの効果の検討では、PALの内分泌一次治療（アロマターゼ阻害薬との併用）は8例あり、8例中7例（88%）が減量していた。TTFの中央値は26.1ヵ月であった。内分泌二次治療のFulvestrant（FUL）とPALの併用では、17例中13例（76%）が減量しており、TTFの中央値は6.9ヵ月であった。ABEは、一次治療・二次治療それぞれ2例のみで、二次治療（FUL+ABE療法）の1例で副作用中止を認め、3例は継続中である。
【結論】高齢者におけるCDK4/6阻害剤の減量の頻度は高く、忍容性は海外大規模臨床試験での報告より低いが、一次治療では比較的効果は保たれていた。

PO4-4
アベマシクリブによる間質性肺障害の発生リスクの検討

[1]千葉大学　医学部　附属病院　臓器制御外科学、
[2]千葉大学　医学部　附属病院　先端応用外科学
大川　恭一[1]、高田　護[1]、長嶋　健[1]、坂田　治人[2]、藤本　浩司[1]、榊原　淳太[1]、
高橋　理彦[2]、山田　英幸[1]、山本　寛人[1]、大塚　将之[1]

a90911
CDK4/6阻害剤であるアベマシクリブは，ホルモン受容体陽性かつHER2陰性乳癌に対する有効性が示されている．本薬剤はMONARCH2，3試験の副作用報告から，薬剤性間質性肺炎のリスクが報告されており，その頻度は諸外国に比べて日本人で多いと報告されている．アベマシクリブは2018年11月30日の発売開始以降，市販直後調査中の2019年5月14日までに14例の重篤な間質性肺疾患を認め，うち死亡症例は3例あったと報告され，これを受けて安全性速報が配布された．当科でもアベマシクリブ使用中に間質性肺障害を発症し，使用継続が困難となった症例について，危険因子と副作用対策について検討した．
2019年2月から2021年12月の間に当院でアベマシクリブを処方した症例75例のうち，de novo症例は27例，再発例は48例であった．呼吸器症状が出現したのは5例であり，画像上間質性肺炎と診断されたのは3例，1例は癌性リンパ管症との鑑別が困難であった．4例はアベマシクリブの中止のみで症状は軽快したが，癌性リンパ管症との鑑別が困難であった症例はステロイド不応であった．経過中にKL-6を測定していた51例のうち，間質性肺障害を疑われた例は3例含まれていた．
KL-6の閾値を一般的に用いられている500 U/mLとすると，間質性肺障害と診断された症例はいずれも閾値を超えており，感度は高いが，特異度は0.40と低かった．KL-6はDLDパターンの薬剤性間質性肺炎増悪時にも上昇する一方で，腫瘍マーカーとしての振る舞いも示すため，呼吸状態の評価に加え，腫瘍の病性を反映した判断が必要と考えられた．当科における副作用マネジメントを含めて報告する．



PO4-5
当院でのAbemaciclibによる間質性肺炎発症例のプロファイリング

[1]福山市民病院　乳腺甲状腺外科、[2]うだ胃腸科内科外科クリニック、
[3]いしいクリニック、[4]かわの医院
山本　真理[1]、池田　雅彦[1]、久保　慎一郎[1]、山下　哲正[1]、桑原　ちひろ[1]、
宇田　憲司[2]、石井　辰明[3]、川野　亮[4]

【緒言】monarch E試験の結果からAbemaciclib（ABM）はホルモン受容体（HR）陽性HER 2陰性高リスク早期乳癌に対する術後内分泌療法（ET）との併用が2021年12月に日本で保険承認された。同試験ではET単独群と比較してABM併用群で高頻度に静脈血栓症、肝機能障害、間質性肺炎（ILD）が報告され、ILDはアジア人集団で多い傾向がみられ、1例の死亡が報告されたことから特に注意を要する副作用である。
【目的】当院においてABMによるILDを発症した症例のプロファイリングを行う。
【対象と方法】2018年12月から2021年6月までの間に当院でABMを投与されたHR陽性HER2陰性進行再発乳癌症例65例において、ILDを発症した9例（ILD群）とILDを発症しなかった56例（対照群）の患者背景について比較検討するとともに、ILD群の特徴と経過について検討した。
【結果】ILD群と対照群の年齢（中央値61歳vs 64歳）、stage4の比率（56% vs 46%）、前化学療法数（中央値1 vs 0）、前内分泌療法数（中央値0 vs 0）内臓転移（67% vs 64%）または肺転移（67% vs 41%）または癌性リンパ管症（22% vs 34%）の発生率、ABMの奏効率（88% vs 58%）に統計学的有意差は認められなかった。しかし、ILD群は対照群と比較して統計学的有意差をもってABM開始までの期間が長く（中央値658日 vs 413日、p = 0.0042）、ABM投与lineが遅い（2 line vs 1 line、p = 0.0208）結果であった。
ILD群の詳細は、ILD発症までの期間の中央値は378日（25-1007日）、Gradeは1が2例（22%）、2が7例（78%）で、Grade 2の症状は咳4例、発熱3例、酸素飽和度低下3例（重複あり）であった。ILDの画像所見は過敏性肺炎型2例、びまん性肺胞障害型3例、器質化肺炎型4例であった。ILD発症後の治療は、Grade 1の2例は注意深くABMを継続したが2例ともその後ILDが自然に消失したため現在もABMを投与している。Grade 2の7例中2例はCDK4/6をパルボシクリブ（PAL）へ変更、4例は併用ホルモン単独を継続、1例はステロイドパルス療法ののちに化学療法へ変更した。PALへ変更した2例はいずれもILDを発症することなくlong SDの治療効果を得た。
【結語】ILDはABM開始までの期間が長く、投与lineが遅いことで発症リスクが高くなることからも、ABMは進行再発の一次治療として用いるべきと考える。

PO4-6
パルボシクリブ投与患者の副作用マネージメント目的の問診票作成とその効果と課題

[1]順天堂大学附属順天堂医院　看護部、[2]順天堂大学附属順天堂院　薬剤部、
[3]順天堂大学医学部乳腺腫瘍学講座
橋本　春希[1]、髙　幸子[1]、渡邊　歩[1]、衣笠　来未[1]、魚森　俊喬[3]、堀本　義哉[3]、
中井　克也[3]、飯島　耕太郎[3]、齊藤　光江[3]、尾関　理恵[3]、齊藤　有希[2]

【背景】
進行再発乳癌に対する薬物療法は、新しい薬剤の登場により年々進歩を遂げている。当院乳腺センターでは、新規薬剤を導入するたびに、看護師を中心とした多職種チームが問診票を作成し、患者の症状の把握と情報共有、患者支援につなげられるよう取り組んできた。
【目的】
ＣＤＫ４／６阻害剤（パルボシクリブ）に対する自施設作成の問診票の有効性を後方視的に検討した。
【対象・方法】
２０１７年１２月～２０２１年１２月の期間で、パルボシクリブが外来処方された１５２例を対象とした。診察前に毎回問診票に記載してもらい、患者別に経過表を作成した。問診票の項目は、薬剤添付文書に基づき、高頻度の副作用と重篤な副作用の症状（寒気、咳嗽、痰、咽頭痛、呼吸困難感、動悸、疲労感、口内炎、下痢、嘔気、脱毛の１１項目）とした。副作用の程度については、CTCAEのGradingを試みた。また当該薬を減量、休薬、中止した患者の背景を探索した。
【結果】
問診票より得られた主な症状として、疲労感１１２例（７４%）、口内炎８０例（５３%）、脱毛７８例（５１%）、咳嗽７７例（５１%）が確認できた。しかし、当院でパルボシクリブの内服をしている患者のうち、疲労感を理由に減量や休薬、治療変更した患者はおらず（すなわち全てGrade １）、脱毛についてもウィッグを使用するほどの脱毛をしている患者は認めなかった（同様にGrade １）。咳嗽について、パルボシクリブ開始前に内服していたアベマシクリブが原因の間質性肺炎の増悪を理由に中止した例が１例あったが、それ以外での中止・減量例はなかった。
【考察】
問診票を継続的に記載してもらうことで、個々の患者の経過や症状の割合を把握することができた。上記４症状のうち、疲労感に関しては圧倒的に高頻度であったが、他の背景因子（不眠、食事量、筋力低下、気分変調等）と関わりがないかを確認するため、問診票を改定する必要があると考えられた。また、口内炎に対して薬剤を処方している例は認められなかったが、その程度や、舌炎なども正確に把握できるよう、問診票の項目を変更し、再度評価する必要があると考えられた。

PO5-1
深層学習を用いた造影超音波による原発性乳癌の腋窩リンパ節転移診断能の検討

[1]北海道大学病院　乳腺外科、[2]北海道大学病院　放射線診断科
押野　智博[1]、竹下　卓志[1]、守谷　結美[1]、加藤　扶美[2]、高橋　将人[1]

【背景】原発性乳癌では、腋窩リンパ節転移の有無が治療方針に大きく関わる。造影超音波検査 (以下CEUS : contrast enhanced ultrasonography)は、ソナゾイドなどの造影剤を静脈注射し、その流れを超音波で経時的に評価する。乳癌腋窩リンパ節の転移評価にも有用な可能性がある。また、深層学習は人工知能技術の１つであり、特徴量を自ら抽出して学習するアルゴリズムであり、画像診断への利用も模索されている。その診断能を当院の症例で深層学習を用いた解析を行い、臨床診断とも比較検討した。
【方法】当院で2013年～ 2019年に原発性乳癌の手術(Bt/Bp + SN/Ax)を施行した765例中、腋窩リンパ節転移の有無をCEUSで評価した376例を対象とした。pStage 0、術前薬物療法施行例は除外した。CEUSではソナゾイド 0.015ml/kg/bodyを静注し、B mode USで最も転移を疑うリンパ節１個に対し、late phaseと積算画像で評価した。解析症例は、リンパ節転移陽性は 96例全例とし、陰性は陽性例と数を揃えるため280例から無作為に104例抽出した。CEUSによる腋窩リンパ節の転移有無(読影レポート)と腋窩リンパ節の病理診断(pN0 or pN1mi以上)を比較し、診断能を後方視的に検討した。深層学習では、入力データはCEUSで最も造影剤が集積した画像とし、教師データは病理診断による腋窩リンパ節転移の有無を用いた。Modelは Efficient Netを用い、Stratified-K-fold法を用いて(K=5)評価した。画像サイズは64 or 128 or 256(pixel)で、Augmentationによるデータ拡張は、なし or 平行移動・スケール変換・回転 or 画像混合＋平行移動・スケール変換・回転の３種類で検証した。それぞれのパターンで50回施行し、AUCの平均値と標準偏差を求めた。
【結果】平均年齢は59.7歳(±13.2)だった。リンパ節転移は96例中pN1miが23例(24.0%)、pN1aが54例(56.3%)、pN2が13例(13.5%)、pN3が6例(6.3%)だった。CEUSの診断能は感度40.6%、特異度86.5%、陽性的中率 73.6%、陰性的中率 61.2%、正診率64.5%だった。ROC曲線のAUCは0.635(±0.030)であった。深層学習による診断では、256 pixelの画像混合＋平行移動・スケール変換・回転によるデータ拡張において、AUC平均値が0.643(±0.085、0.497 ～ 0.887)となった。
【結語】CEUSによる乳癌腋窩リンパ節転移診断能は、深層学習の利用で臨床診断に匹敵する精度が得られた。更に診断能を向上させる方法を検討しながら、報告する。

PO5-2
マンモグラフィにおけるAIを用いた乳房構成判定ソフトの妥当性評価

[1]JA愛知厚生連豊田厚生病院　外科、[2]愛知乳がん検診研究会、
[3]独立行政法人国立病院機構名古屋医療センター乳腺科
丹羽　多恵[1,2]、森田　孝子[2,3]、須田　波子[2,3]、鈴木　るり子[2]、小林　尚美[2]、西川　美紀子[2]、堀場　隆雄[2]、山本　晴大[2]、高橋　優子[2]、森田　佐知[2]、井戸田　愛[2]

【背景】マンモグラフィにおける乳房構成の判定基準がより明確化され、判定のぶれを最小限とするための対策が試みられている。当研究会とEIZO株式会社は、同社が開発した撮影装置を限定しない乳房構成判定ソフトに関する共同研究を行っている。本ソフトは乳腺領域推定AIと乳腺画素推定AIから乳腺濃度と乳房構成を判定する機能を持つ。装置メーカーの異なる6施設より収集した681例1362画像のうち828画像を学習後に読影医よりも乳腺散在・不均一高濃度を精度良く判定したことを第31回日本乳癌検診学会学術総会で共同研究者のEIZO株式会社 加藤が報告した。
【目的】本ソフトの自動判定結果に対して読影医による妥当性評価を行い、ソフトが判定時の補助的な使用に有用かを検討する。
【対象】6施設より収集した681例1362画像のうち、学習用828画像と不適格9画像を除いた525画像。
【方法】ソフトが各画像で図示した乳腺が存在したと思われる領域(以下、乳腺領域)、バー表示された乳房構成、乳腺濃度の3項目について、当研究会の読影医11名が(1)十分許容できる、(2)許容範囲である、(3)許容できない の3つから選択した。6人以上が許容範囲以上の場合にAI判定の妥当性ありとした。
【結果】乳腺領域は99.6%、乳房構成は92.4%、乳腺濃度では98.1%で妥当性があり、全ての項目では91.8%の画像に妥当性ありとされた。また乳房構成別には脂肪性81%、散在92%、不均一高濃度92%、極めて高濃度は87%で妥当とされた。一方、読影医によっては乳腺領域、乳腺濃度の25%程度を妥当性なしとしており、読影医間でもばらつきがあることが再認識された。
【結語】
本ソフトを補助的に使用することは、乳腺散在から不均一高濃度の判定の補助に有用であり、乳房構成の判定のぶれを軽減する可能性があることが示唆された。

PO5-3
当院におけるAYA世代乳癌症例の臨床病理学的検討

三重大学　医学部　附属病院　乳腺外科
澁澤　麻衣、畑川　恵里奈、小島　玲那、中村　佳帆、松田　沙緒里、木本　真緒、東　千尋、今井　奈央、石飛　真人、小川　朋子

【背景】15 ～ 39歳のAYA世代はライフイベントが多様な時期であり、さらにHBOC疑い患者への遺伝学的検査や病的変異陽性者へのリスク低減乳房切除術(RRM)が保険適応となり、適切な支援がより必要とされている。
【対象と方法】2008年10月～ 2021年7月に当科で診断・根治手術を行った診断時39歳以下の255例(261乳房：両側乳癌6例)の臨床病理学的特徴を後方視的に検討し、適切な支援について考察した。
【結果】診断時年齢は21歳～ 39歳(中央値36歳)。発見契機は乳房腫瘤180乳房(69.0 %)、血性分泌物15乳房(5.7%)、腋窩腫瘤1乳房(0.4%)、画像検査異常64乳房(24.5%)、RRM後の病理診断1乳房(0.4%)。病期はStage0：70乳 房(26.8%)、Stage Ⅰ：84乳 房(32.2%)、Stage Ⅱ：76乳房(29.1%)、Stage Ⅲ：31乳房(11.9%)。腫瘤自覚例ではStage0：30乳房(16.7%)、Stage Ⅰ:54乳房(30.0%)、Stage Ⅱ:66乳房(36.6%)、Stage Ⅲ:30乳房(16.7%)。腫瘤非自覚例ではStage0：40乳房(49.5%)、Stage Ⅰ：30乳 房(37.0%)、Stage Ⅱ：10乳 房(12.3%)、Stage Ⅲ：1乳 房(1.2%)。浸潤癌(191乳房)のサブタイプはLuminal 120(62.8%)、Luminal-Her2 25(13.1%)、Her2 12(6.3%)、TN 34(17.8%)。36/255例(14.1%)にBRCA検査施行、BRCA1陽性 2例、BRCA2陽性 5例。BRCA陽性例の乳癌初発年齢は32 ～ 38歳、両側乳癌3/7例、乳癌・卵巣癌家族歴5/7例、TNは1/7例のみ。20/255例(診断時21 ～ 39歳)が妊孕性温存療法を受け、うち3例が妊娠・出産(妊孕性温存は他院で施行)。自然妊娠を含めた治療後の妊娠・出産は18/255例。術後転移再発は24例(局所：7例 遠隔：17例)で、遠隔転移再発の8例が死亡。
【考察】当科の症例では早期癌、特にStage0が26.8%と多いが、これは他院で診断困難な症例の紹介が多いことが一因と考える。検診が推奨されていない年代のため、特に進行癌は腫瘤自覚例が多く、若年からのブレスト・アウェアネスの啓発が重要と考えられた。当院は県内で唯一RRMが可能な施設のため地域のHBOC診療体制の中心となっているが、若年患者へのBRCA検査実施率は未だ十分でない。若年での乳癌発症はBRCA検査推奨の条件の一つであるため、今後、より積極的な情報提供を行う必要がある。当院では高度生殖医療センターが2015年より活動開始し、挙児希望患者の妊孕性温存の支援を行っており、2021年には小児・AYAがんトータルケアセンターも新設され、他職種・地域医療機関が連携する患者支援体制の強化に努めている。

PO5-4
当院におけるAYA世代乳癌の臨床病理学的特徴と，治療後の妊娠・出産について

がん・感染症センター都立駒込病院　外科(乳腺)
才田　千晶、有賀　智之、足立　未央、熊木　裕一、岩本　奈織子、米倉　利香、中津川　智子、石場　俊之、本田　弥生

【背景】AYA世代はライフステージが大きく変化する年代だが，特に若年の乳癌患者では臨床病期が進行した症例が多いという報告もあり，全身治療を要する症例が多いと予想される．化学療法や長期内分泌療法は妊孕性温存を困難にする可能性があり，挙児希望のある患者ではライフプランの変更を余儀なくされる場合もある．
【方法】2010年1月から2020年12月に当院で治療を開始した原発性乳癌で，治療開始時の年齢が39歳以下であった251例について，臨床病理学的特徴と治療後の妊娠・出産について後方視的に調査した．初診時stageIV乳癌は除外した．
【結果】年齢中央値は37歳(範囲;22-39歳)，観察期間の中央値は4.2年(範囲;0.1-11.4年)．初診時腫瘍径はT2以上が110例(43.8%)，臨床病期はstage2以上が117例(46.6%)であり，術前化学療法を57例(22.7%)に施行した．最終病理診断が非浸潤癌であった45例を除き，ER陽性HER2陰性が135例(65.6%)，ER陽性HER2陽性が23例(11.2%)，ER陰性HER2陽性が11例(5.4%)，ER陰性HER2陰性が37例(18.0%)であり，術後化学療法は95例(46.1%)に，術後内分泌療法は150例(59.7%)に施行した．遠隔転移再発を来した症例が21例(8.4%)あり，うち10例が乳癌死し，11例は現在も治療を継続中である．
治療前に受精卵/卵子凍結が24例(9.6%)に行われ，15例(5.9%)が妊娠/出産を経験した．出産に至った症例の治療開始時の年齢中央値は33歳(範囲;27-35歳)で，9例は術後薬物療法が未施行であり，5例は化学療法，4例は内分泌療法の施行歴があった．出産時の年齢中央値は36歳(範囲;29-39歳)で，治療開始から出産までの期間中央値は2.4年(範囲;0.9-5.8年)であった．妊娠/出産した症例において乳癌の再発は認めなかった．
【考察】当院におけるAYA世代の乳癌症例では，治療後6%に出産イベントを認めたが，術後無治療の症例が6割であり，治療開始時の年齢が36歳以上の症例では妊娠した症例は認めなかった．近年の晩婚化・晩産化に伴いAYA世代乳癌では妊孕期間と治療時期が重なることが多く，個々の患者背景と再発リスクにあわせ治療早期に標準療法の見通しと，必要にあわせた妊孕性温存治療計画が必要である．

PO5-5
東京都内のCOVID-19流行が乳がん診療にもたらす影響についてのアンケート調査

[1]国立国際医療研究センター病院　乳腺内分泌外科、
[2]国立国際医療研究センター病院　乳腺・腫瘍内科
北川　大[1]、橋本　一樹[1]、河村　雪乃[2]、谷山　智子[2]、下村　昭彦[2]、
清水　千佳子[2]

【背景】東京都はCOVID-19の感染者・重症者が最も多い自治体であり、医療への影響も非常に大きかった。特にがん診療は医療提供の遅れが生命予後に関わるため、各施設がそれぞれの状況に応じ、その対応に迫られた。【目的】COVID-19流行が東京都内の乳がん診療にもたらした影響を明らかにすること。【対象と方法】東京都内で乳腺診療を行っている病院116施設を対象に2020年1月～12月の影響を想定して設問を作成し、アンケート調査を依頼した。設問はCOVID-19による診療への影響（手術、化学療法、放射線治療、終末期医療、診療試験・治験業務）について、またCOVID-19流行下での施設ごとの取り組みについてなどを中心に選択式と自由記載形式で作成した。回答期間は2021年4月～6月とした。回答は施設毎、回収した結果をもとにデータを解析する後ろ向き研究として行った。【結果】回答が得られた施設は38%(44/116)。施設の内訳は、総合病院が84%(37/44)、がん専門病院が5%(2/44)、その他11%(5/44)。82%(36/44)の施設でCOVID-19が乳がん診療に影響したと回答した。手術件数の減少があった、あるいは抗がん剤治療への影響があったと回答したのはそれぞれ48%施設(21/44)であった。一方、放射線治療の影響があったのは18%(8/44)であった。手術症例数の減少を約半数の施設で認めている一方、進行がん(ステージⅢ以上)が前年と比較して増えたと感じたと回答したのは36%(16/44)であったが、実際にステージⅣ乳がんの件数が増えている施設は34%(15/44)であった。また影響を受けた診療内容の中では終末期医療に対するものが75%(33/44)と多かった。コロナ禍の乳がん診療から今後の乳がん診療への学びはあったかという質問に63%(27/44)があったと回答しており、具体的な意見としては普段の診療体制の見直し、医療連携の重要性に関するものが多かった。【考察】今回のアンケート調査からは乳がんに対する積極的な治療(手術と抗がん剤治療など)だけでなく終末期医療に対しても大きかったことが明らかになっただけではなく、COVID-19流行という異常事態を契機に普段の診療を改めて振り返るきっかけとなっている意見も多かったのは重要な点であったと考える。

PO6-1
Prediction of Breast Cancer Risk by Automated Volumetric Breast Density Measurement

[1]都立駒込病院　外科（乳腺）、[2]東京医科歯科大学　放射線科
奈良　美也子[1,2]、藤岡　友之[2]、森　美央[2]、足立　未央[1]、才田　千晶[1]、
岩本　奈織子[1]、米倉　利香[1]、石場　俊之[1]、中津川　智子[1]、有賀　智之[1]

1)Background
Breast density is recognized as a risk factor of breast cancer (BC). Although high breast density is common in Japanese women, the incidence of BC is lower than in Caucasians, suggesting that it is not necessarily a risk factor of BC in the Japanese population. The present study was therefore conducted to determine whether breast density is in fact a risk factor or whether there are other risk factors of BC in Japanese women.
2)Methods
We retrospectively analyzed 635 women with perioperative BC and 999 controls who received a mammography at our hospital between February 2019 and March 2021. Volumetric breast density percentage (VBD%), breast volume (BV), and fibroglandular volume (FGV) were measured using VolparaTM, an automated, three-dimensional image analysis program. A VBD% of 7.5% or higher was classified as dense breast. The association between the VBD%, BV, and FGV, and BC risk were assessed using logistic regression.
3)Results
Of the BC group and the control group, 77% and 79% had heterogeneously dense or extremely dense breasts. The stratified FGV was positively associated with BC risk (odds ratio (OR): 2.92 ; 95% confidence interval (CI) 1.61–5.28; P <0.001). No significant association was found between either the VBD% or BV and BC risk.
4)Conclusions
The proportion of Japanese women with dense breast was high, suggesting that dense breast might not be significantly associated with BC risk. However, our results also suggested that the FGV may be related to BC risk in Japanese women.

PO5-6
LINEを用いた乳癌患者のPRO収集システムのフィージビリティの検討

[1]慶應義塾大学　外科学教室　一般・消化器、
[2]慶應義塾大学病院　腫瘍センター、[3]帝京大学医学部外科学講座、
[4]慶應義塾大学　医療政策・管理学教室
柵木　晴妃[1]、林田　哲[1]、永山　愛子[1]、関　朋子[1]、高橋　麻衣子[2]、
松本　暁子[3]、窪田　杏奈[4]、神野　浩光[3]、宮田　裕章[4]、北川　雄光[1]

【はじめに】近年、がん治療の進歩により生存期間が延びたことで、患者のサバイバーシップの重要性が注目されている。以前は聞き取り調査や紙ベースでPRO(patients reported outcome)を収集していたが、現在はスマートフォン経由でリアルタイムにe-PRO(electrical PRO)を収集することができる。当施設では、代表的なsocial network service(SNS)の１つであるLINE®経由でPROを収集するLINE-ePROを用いたフィージビリティスタディを行ったため、結果を報告する。また、LINE-ePROで得られた乳癌術後補助療法としての化学療法中の患者の検証も行った。
【方法】被験者は、各自のスマートフォンからLINE®の専用アカウントを作成し、push型の通知に回答する形でPROを入力する。症状は痛み、疲労、消化管症状、ホットフラッシュ等17項目について、3つの病状フェーズ（化学療法中、内分泌療法中、転移再発治療中）毎の任意のタイミングで任意の質問を通知した。
【結果】現在までに73名（化学療法中：16名、内分泌療法中：65名(化学療法後から変更した15名を含む)、転移再発治療中：7名）の患者が登録され、年齢の中央値は47.5歳、観察期間中央値435日における総レポート数は16,417件、有症状レポート数は4,760件であった。配信された質問に対する回答率は95.5%であり、他の独自のPROアプリを使用した臨床試験の結果と比較して、大幅に高い回答率であった。また、65歳以上の比較的高年齢の患者も良好な回答数を示し、むしろ40代・50代の患者よりも回答数が多かった。アンスラサイクリン（以下A期）とタキサン（以下T期）を投与中の患者からのePROの検討では、1コースあたりのレポート数は15名の平均でA期は33.2件、T期は36.3件であった。しびれ・四肢浮腫の有症状の割合でタキサン投与中の有症状率が高く、一方で嘔気・食欲減退に関しては、アンスラサイクリン投与中で高頻度であった。
【考察】LINE-ePROで比較的幅広い年代層のPROの収集が可能であり、回答率も非常に高かった。本邦でどの年代でも非常に多くの人口が利用しているSNSであるLINE®を媒体としたことで、患者にとって気軽に負担なく回答が可能であったことが理由と考えられる。また、アンスラサイクリン・タキサンの検討では、実臨床を反映した結果がしっかりと得られた。これらより、LINE-ePROは年齢を問わず、簡便かつリアルタイムに、正確な臨床症状を反映することができると考えられた。

PO6-2
再構成スライス厚が異なる新しいDigital Breast Tomosynthesis(DBT)技術の診断能と読影スループットの検証

[1]聖マリアンナ医科大学附属研究所ブレスト＆イメージング先端医療センター附属クリニック、[2]聖マリアンナ医科大学　乳腺・内分泌外科
古谷　悠子[1]、後藤　由香[1]、津川　浩一郎[2]、福田　護[1]

【背景】
DBTは2Dマンモグラフィとの併用で診断精度が向上するが，画像枚数増加により読影時間が延長する．この課題に対し，1mmスライス(1mmDBT)から機械学習機能を用いて6mmスライス(6mmDBT)を再構成する技術が開発され，2020年9月に本邦で初めて当施設に導入された．
【目的】
DBT再構成スライス厚の厚い6mmDBTの診断能と読影時間に及ぼす影響を，従来の1mmDBTと比較・検証する．
【方法】
対象は当施設にて2019年12月から2020年6月に診療もしくは任意型乳がん検診目的でFFDM+DBTが行われた994名より，我々が作成した除外基準に従い抽出した166名(平均年齢53歳)である．症例内訳は乳癌83症例(85病変)，正常あるいは良性83症例であった．対象者の画像データからFFDM+1mmDBT(1mmセット)とFFDM+6mmDBT(6mmセット)を作成し，4名の医師がカテゴリー分類と悪性を疑う確信度を後方的に評価する観察者実験を行った．そして感度，特異度，ROC曲線下面積(AUC)を算出した．また両セットの読影時間（画像表示開始から読影終了まで），画像容量，画像枚数を調査した．
【結果】
1mmセットと6mmセットのAUCは観察者1が0.833と0.820(p=0.5298)，観察者2が0.827と0.828(p=0.9545)，観察者3が0.853と0.883(p=0.0940)，観察者4が0.837と0.833(p=0.8553)であり，全ての観察者において有意差を認めなかった．観察者4名の感度は1mmセットが75-80%，6mmセットが76-86%であった(p=0.0588-0.7630)．特異度は74-84%と71-82%で(p=0.0002-0.8273)，1名のみ1mmセットが有意に高かった．この観察者は6mmセットで石灰化の検出率が高く，そのことが特異度低下の要因であった．6mmセットの読影時間は4-34%減少し(全観察者 p<0.05)，画像容量と画像枚数はいずれも66%減少した．
【結論】
6mmセットは1mmセットと同等の診断能を維持したまま，読影時間，画像容量，画像枚数の減少を可能にした．本検討で6mmDBTは，DBT運用による読影スループットの課題克服に向けた技術であると確認できた．

PO6-3
マンモグラフィ乳房構成判定：定性的（新視覚的）評価と定量的（Volpara®）評価の比較

[1]静岡がんセンター　乳腺画像診断科、[2]同　乳腺外科
中島　一彰[1]、植松　孝悦[1]、伊東　孝宏[1]、高橋　かおる[2]、西村　誠一郎[2]、田所　由紀子[2]、土屋　和代[2]、林　友美[2]

【目的】マンモグラフィにおける乳房構成の評価として、昨年改訂されたマンモグラフィガイドライン第４版で新しい視覚的評価方法の使用が推奨されている。一方、自動判定ソフトを用いた客観的な定量的評価法が世界的に普及しているが、日本では浸透していない。今回、マンモグラフィ乳房構成判定について新視覚的評価方法を用いた定性的評価と自動判定ソフト（Volpara®）による定量的評価を比較し、両者の関連性や年齢による乳房構成の変化について検討するとともに、日本人女性のVolpara®による乳房構成比率を明らかにする。
【方法】2020年7月から2021年6月に当院のがんドックでマンモグラフィを撮影し、両側カテゴリー１と判定された326例（30 - 86歳、平均62歳）を対象とした。視覚的評価は放射線診断医２名の合意により行い、Volpara®による計測と比較した。Volpara density grade（VDG）は乳腺密度（乳腺の体積／乳房の体積）をa-dの４段階に分類したものであり、BI-RADSの乳房構成分類に対応している。
【結果】視覚的評価では脂肪性11例（3%）、乳腺散在183例（56%）、不均一高濃度115例（35%）、極めて高濃度17例（5%）であった。VDGはａ群：3例（1%）、ｂ群68例（21%）、ｃ群142例（44%）、ｄ群113例（35%）　であり、VDGは視覚的評価と比べて高濃度寄りに判定される場合が多かった（p<0.0001）。視覚的評価の各分類におけるVolpara乳腺密度（中央値）は、脂肪性4.2%、乳腺散在8.9%、不均一高濃度19.4%、極めて高濃度 24.5%で、４分類間に有意差が見られた（p<0.001）。年齢が上がるにしたがって乳腺体積および乳腺密度は減少し、負の相関が見られた（p<0.0001）。VDG ｄ群の年齢の中央値は59歳で、ｂ群66歳、ｃ群66歳より低く、有意差が見られた（p=0.002）。また、視覚的評価では高濃度乳房（不均一高濃度＋極めて高濃度）の年齢中央値は61歳、非高濃度乳房66歳で、有意差が見られた（p=0.0002）。
【結論】VDGは視覚的評価と比べて高濃度寄りに判定されるが、両判定に相関が認められた。Volpara®による評価では日本人女性の約８割は高濃度乳房に相当するので、視覚的評価を用いて海外に日本人女性の乳房構成について情報を発信する際には注意が必要である。新視覚的評価とVolpara®による評価を一致させるにはVDGの基準値を日本人向けに変更する必要があるが、それが意味のあることかどうかは議論が必要である。

PO6-4
非浸潤性乳管癌（DCIS）におけるサブタイプ別のMGおよびUS所見の検討

[1]聖路加国際病院　乳腺外科、[2]聖路加国際病院　放射線科、
[3]聖路加国際病院　病理診断科
笠原　里紗[1]、角田　博子[2]、喜多　久美子[1]、八木下　和代[2]、吉田　敦[1]、竹井　淳子[1]、林　直輝[1]、鹿股　直樹[3]、山内　英子[1]

【背景】浸潤癌ではサブタイプ別に画像的特徴があることが知られているが、DCISでの報告例は少ない。【目的】サブタイプ別のDCISのマンモグラフィ(MG)、超音波検査(US)所見の特徴を明らかにすることを目的とした。【方法】当院で2015～2019年に手術を施行しDCISと診断された877例を対象とし、HR、HER2の陽性所見により４つのサブタイプに分類した。HER2はIHC法で3+を陽性とした。後方視的にMGでは腫瘤、石灰化、局所的非対称性陰影(FAD)、構築の乱れ、USでは腫瘤、低エコー域、嚢胞内腫瘤、乳管拡張、集ぞく嚢胞について、最も特徴的である所見を２名以上の医師により判定した。【結果】DCIS全877例中、HR陽性HER2陰性(Luminal)は744例(84.8%)、HR陽性HER2陽性(triple positive:TP)は67例(7.6%)、HR陰性HER2陽性(HER2)は33例(3.8%)、HR陰 性HER2陰 性(triple negative:TN)は33例(3.8%)であった。手術時の年齢中央値はLuminal 48歳、TP 51歳、HER2 54歳、TN 62歳であった。病理学的にDCIS径の中央値はLuminal 28mm、TP 35mm、HER2 40mm、TN 24mmであった。DCIS in sclerosing adenosis (SA)はLuminalで1%、TP 10%、HER2 9%、TN 36%であった。LuminalでMGの特徴的な所見は石灰化(50%)、腫瘤(12%)、FAD(6%)、構築の乱れ(6%)であった。Luminalと比較し、TP、HER2では有意に石灰化が多かった(69%、60%, p<0.05)。TPでは腫瘤が少なかった(8%)。TNでは石灰化が少なく(33%)、構築の乱れが多かった(33%)。USでは、全タイプで低エコー域が最も多かった(48-62%)。Luminalで特徴的な所見は、低エコー域(54%)、腫瘤(32%)、嚢胞内腫瘤(5%)、石灰化(5%)、乳管拡張(4%)、構築の乱れ(1%)、集ぞく嚢胞(1%)であった。Luminalと比較し、TP、HER2では石灰化が多かった(13%, 9%)。TNでは構築の乱れ(9%)、石灰化(12%)が多かった。乳管異常の所見である嚢胞内腫瘤、乳管拡張、集ぞく嚢胞が特徴的であった症例は全体で77例で、その95%がHR陽性だった。【考察】DCISのUS所見はサブタイプによらず低エコー域が多く、乳管内を増殖するDCISそのものの性質を反映していると考えられた。USで乳管異常の所見はHR陽性DCISの特徴と考えられた。HER2陽性DCISでは石灰化が多く、浸潤癌の特徴と類似していた。TNDCISでは構築の乱れが多く、TNDCISは浸潤癌とは異なる独自の病態が存在する可能性が考えられた。【結語】DCISにおいてもサブタイプ別にMG、US所見の特徴が存在する可能性が示唆された。

PO6-5
B-modeカテゴリー判定他、良悪性鑑別に影響を与える因子の検討

[1]北里大学北里研究所病院　臨床検査科、
[2]北里大学北里研究所病院　乳腺・甲状腺外科、
[3]北里大学北里研究所病院　病理診断科
栗林　沙弥[1]、五月女　恵一[2]、軽部　史穂[1]、梅田　美咲[1]、佐々木　弥生[1]、根本　奈津美[1]、久壁　直子[1]、柳澤　貴子[2]、前田　日菜子[2]、前田　一郎[3]、池田　正[2]

【背景・目的】
乳房超音波検査で仮に同じB-modeカテゴリー（以下カテゴリー）に分類されたとしても、年齢、新出病変であるか否かといった臨床的因子や最大径、エラストスコア、Strain ratio、血流の有無などの違いにより良悪性出現頻度に違いがあると考えられる。そこでカテゴリー判定以外に良悪性鑑別に影響を与える因子についてカテゴリー３と４に対して検討をした。
【対象・方法】
2020年1月から12月までに当院で乳房超音波ガイド下に、針生検、吸引式針生検もしくは穿刺吸引細胞診で病理診断がついている149症例を対象とした。mass(102例)、non-mass(47例)を区別せず、カテゴリー３、カテゴリー４ごとに年代、新出病変であるか否か、最大径、エラストスコア、Strain ratio、血流の有無の検討を行った。
【結果】
(1) カテゴリー判定別の悪性の頻度はカテゴリー２で4.8%(1/21例)、カテゴリー３で12.5%(7/56例)、カテゴリー４で58.2%(32/55例)、カテゴリー５で100%(17/17例)であった。
(2) 全149例を対象に良悪性鑑別に影響を与える因子を求めるためにカテゴリー判定、年齢、新出病変であるか否か、最大径、エラストスコア、血流の有無にて多変量解析を行なったところ、カテゴリー判定のみが有意差がある因子として残った(p=0.0001)。
(3) カテゴリー４において年齢が高いほど(p=0.0161)・エラストスコアが高いほど(p=0.0387)・Strain ratioが高いほど(p=0.0179)悪性であった。新出病変であるか否か、最大径、血流に関して有意差はなかった。
(4) カテゴリー３はいずれの因子においても有意差は得られなかった。
(5) カテゴリー３のmass30例に関して、JABTS第４版Bモード判定フローチャートに基づきカテゴリー3a/3bに分類して解析を行ったが、3aで9.5%(2/21例)と3bで11.1%(1/9例)で良悪性の出現率に差がなかった(p=1.0)。
【結語】
今回はカテゴリー４においてのみ、年齢、エラストスコア、Strain ratioが単変量解析にて有意差が得られたが、カテゴリー３では見出せなかった。悪性が７例と少ないためと思われるが、3a/3bを明瞭に分類することの困難な可能性も考えられた。
今後症例数を増やし、カテゴリー判定の他に良悪性鑑別に影響を与える因子を明らかにしたい。

PO6-6
乳房専用超音波CTによる乳癌検出能の検討

[1]北海道大学病院　放射線診断科、[2]北海道大学病院　超音波センター、
[3]北海道大学病院　乳腺外科、
[4]富士フイルムヘルスケア株式会社　超音波診断事業部、
[5]北海道大学大学院医学研究院　画像診断学教室
加藤　扶美[1]、佐藤　恵美[2]、西田　睦[2]、竹下　卓志[3]、押野　智博[3]、常田　慧徳[1]、守谷　結美[3]、上石　崇史[1]、来山　真紀[4]、高橋　将人[3]、工藤　與亮[5]

a90901
[目的]
乳房専用超音波CT（USCT）では、乳房の周辺360度方向から超音波を照射し、反射波から作成される反射像と透過波から作成される音速像が取得可能である。我々はこれまでUSCTの高分解能音速像をMRIと対比することで乳癌が視認可能であることを報告してきた。反射像および高分解能音速像と、反射像に高分解能音速像を重ね合わせた重畳像を用いたUSCT単独の乳癌検出能について検討した。
[方法]
2018年8月～12月および2019年8月～2020年2月に手術が予定された乳癌患者30例に対し、術前日にUSCT試作機にて反射像と音速像を撮像した。2018年8月～12月には対側乳房も撮像した。術前療法が施行された6症例は検討から除外した。浸潤癌のみを対象とし、DCISの4乳房は除外し、22症例35乳房について検討した。病変が撮像範囲に含まれていなかった（ブラインドエリア）4乳房については、浸潤癌なしと評価し、浸潤癌のある乳房が20、浸潤癌のない乳房が15であった。
1名の放射線診断医が、反射像、高分解能音速像、重畳像を全て参照し、その乳房に乳癌（浸潤癌）があるかにつき5段階で評価し、USCT試作機単独での乳癌の検出能について検討した。
[結果]
画質不良と評価された3乳房を除外し、癌のある20乳房のうち7乳房は癌ありと評価できた。USCTで指摘できなかった病変のMRIでの腫瘤径は指摘できた病変と比し有意に小さかった。また、反射像で描出不良な症例は癌ありと評価することが難しかった。
[結論]
USCT試作機を用いた今回の初期評価では、USCT単独での乳癌の検出能には限界があり、画質や画像表示方法に課題があると考えられた。今後、高画質化を含む装置改良や症例の蓄積を進めていく予定である。

PO7-1

再発高リスクホルモン受容体陽性 HER2陰性 早期乳癌患者の予後に関する検討

[1]がん研究会有明病院　乳腺外科、[2]がん研究会有明病院　乳腺内科、
[3]がん研究会有明病院　病理部、[4]がん研究会有明病院　乳腺センター
吉田　和世[1]、小林　心[2]、川井　沙織[2]、尾崎　由記範[2]、前田　哲代[1]、
細永　真理[2]、深田　一平[2]、原　文堅[2]、小林　隆之[2]、大迫　智[3]、上野　貴之[1]、
高野　利実[2]、大野　真司[4]

背景：ホルモン受容体(HR)陽性HER2陰性の早期乳癌患者の多くは、標準治療を受けることで再発を回避できる。しかし、再発高リスクの早期乳癌患者においては、内分泌療法中の比較的早期でも再発を経験することがあり、さらなる追加治療の有用性が検討されてきた。再発高リスクHR陽性HER2陰性乳癌において、内分泌療法へのアベマシクリブ追加の有効性を検討したmonarchE試験では、アベマシクリブ併用群の2年無浸潤疾患生存率（IDFS）は92.7%であり、プラセボ群の90.0%と比較して有意な改善が示された。アベマシクリブの適応拡大を受け、今後本邦でも、再発高リスクの患者は内分泌療法にアベマシクリブを併用することが標準治療となると見込まれる。しかし、その適応となるべき症例がどの程度を占めるのか、また、リアルワールドデータとして、どの程度の潜在的な再発リスクを有するのかを検討した研究は少ない。
目的：当院における再発高リスクHR陽性HER2陰性乳癌患者の頻度を調査し、予後を検討する。
対象と方法：2007年から2009年に当院で手術を施行した原発性乳癌3113例のうち、HR陽性HER2陰性でリンパ節転移が4個以上、またはリンパ節転移が1-3個かつ核グレードが3もしくは原発巣が5㎝以上の症例を対象とした。標準治療が行われていない症例や治療経過が追跡できない症例は除外した。2年、5年、10年の無遠隔再発生存率（DRFS）と全生存率（OS）をKaplan-Meier法を用いて算出した。
結果：観察期間中央値は10.1年、年齢中央値は51歳であった。3113例のうち対象となる症例は155例（5.0%）であった。リンパ節転移1-3個の症例は39例（25.2%）、4個以上の症例は116例（74.8%）であった。周術期化学療法は全例に施行されていた。遠隔再発は45例（29.0%）に見られ、死亡は32例（20.6%）であった。2年、5年、10年のDRFSはそれぞれ92.9%、85.1%、72.7%、OSは98.7%、90.9%、82.1%であった。
結論：術後2年のDRFSは92.9%で、monarchE試験におけるプラセボ群のDRFS（90.3%）と比較するとやや良好な傾向があった。アベマシクリブ群の93.6%と比較しても大きく劣る結果とはならなかったが、一部Ki-67の低い症例が含まれている可能性がある。10年DRFSは72.7%と長期予後は十分とは言えず、追加治療の必要性が予測されるが、内分泌療法の期間等を含めた検討が必要である。

PO7-2

アンスラサイクリン省略術前化学療法を目指したER陰性HER2陽性乳癌の病理学的完全奏功との関連因子の検討

[1]聖路加国際病院　臨床研修部、[2]聖路加国際病院　乳腺外科、
[3]聖路加国際病院　放射線科、[4]聖路加国際大学　公衆衛生大学院、
[5]聖路加国際病院　病理診断科
黒瀬　絢子[1]、大出　幸子[4]、白鳥　友美[2]、松田　直子[2]、竹井　淳子[2]、
吉田　敦[2]、角田　博子[3]、鹿股　直樹[5]、山内　英子[2]、林　直輝[2]

背景：エストロゲン受容体(ER)陰性HER2陽性乳癌に対する術前化学療法（Neoadjuvant chemotherapy: NAC）においてアンスラサイクリン系、タキサン系薬剤および抗HER2薬併用の逐次投与を行うことで、約60%の病理学的完全奏功（pCR）を得られることが知られている。アンスラサイクリンと抗HER2薬には心毒性の懸念がある。アンスラサイクリンの省略が可能かを検討する前向き試験を施行するために、ER陰性HER2陽性乳癌に対する術前化学療法においてアンスラサイクリン投与前の中間評価で臨床的完全消失(cCR)を得られた場合術後もpCRであるという仮説を立てて検討した。
目的：ER陰性HER2陽性乳癌患者に対するNACにおいてタキサンおよび抗HER2薬投与後の中間評価cCRとpCRに関連する臨床学的因子の検討を目的とした。
方法：2004年から2020年までにNACとしてタキサン＋抗HER2薬とアンスラサイクリンの逐次投与後に手術を施行したER陰性HER2陽性乳癌患者155症例に対して後向きコホート研究を行った。診療録を元にNAC開始前、中間及びNAC終了後画像評価、術前術後病理結果を含む臨床病理学的因子と中間cCRとの関連をカイ二乗検定で解析を行った。
結果:年齢中央値;59.5才（範囲37-78才)、化学療法前臨床病期(cStage)はI; 20例(12.9%), II；81例(52.3%), III；54例(34.8%), 腫瘍径(cT)は1/2；123例(79.4%), 3/4；32例(20.6%),リンパ節転移陽性；88例(56.8%)であった。中間cCR；15例(9.7%)、最終病理でpCR；103例(66.5%)であった。中間cCR例全例で術後pCRが得られた(p=0.004)。また、cStage1/2(p=0.032)とcT1/2(p= 0.040)において有意にpCRを認めた。リンパ節転移の有無は中間評価cCRと関連しなかった。
結論：ER陰性HER2陽性乳癌においてNAC前cStage またはcTが低いほど中間cCRかつpCRを得られ、アンスラサイクリンを省略してもpCRを得られる可能性がある。今後、これらを対象にアンスラサイクリンを省略したレジメンでのpCR率の評価、およびその予後を前向き試験で検討してゆく。

PO7-3

Dose-dense nab-paclitaxel/EC療法における圧迫療法と牛車腎気丸による末梢神経障害予防効果

帝京大学　医学部　外科
松本　暁子、前田　祐佳、佐藤　綾奈、山田　美紀、池田　達彦、神野　浩光

【目的】化学療法誘発性末梢神経障害（chemotherapy-induced peripheral neuropathy；CIPN）はタキサンによる有害事象の中で頻度が高いものの、有効な予防法は確立されていない。そこで、術前nab-paclitaxel（nab-PTX）およびEC療法のdose-dense順次投与第Ⅱ相臨床試験を行い、圧迫療法と牛車腎気丸投与によるCIPNの予防効果について検討した。
【方法】stage Ⅰ – III HER2陰性原発性乳癌症例を対象とし、術前にnab-PTX（260mg/m2）とエピルビシン（90mg/m2）およびシクロフォスファミド（600mg/m2）各4コースをペグフィルグラスチム併用の上、2週間毎に順次投与した。指定の着圧ソックスを各治療サイクル毎に治療開始時から24時間着用し、牛車腎気丸（7.5g/日）をnab-PTX開始からEC療法終了まで内服した。主要評価項目は病理学的完全奏効（pCR）率、副次評価項目は臨床的奏効率、乳房温存率、安全性、Functional Assessment of Cancer Therapy-Neurotoxicity（FACT-NTX） およびPatient Neurotoxicity Questionnaire（PNQ）による末梢神経障害（PN）評価とした。PNの評価は治療前、各治療サイクル時、治療終了2か月後に行い、FACT-NTXスコアは、治療前から10%以上の低下を臨床的に有意なPNの増悪と定義した。PNQはグレードD以上のPN発現割合を評価した。
【結果】2017年2月から2019年8月までに58例が登録され、55例が解析された。年齢中央値は51.0歳、腫瘍径中央値は3.4cmで、55例中13例(23.6%)がpCRとなった。CTCAE グレード3のPNは、感覚性障害が4例（7.3%）、運動性障害が3例（5.5%）に認められたが、グレード4のPNは認められなかった。nab-PTXは8例（14.5%）で減量され、うち2例（3.6%）はPNによるものだった。EC療法は10例（18.2%）で減量されたが、PNによる減量はなかった。nab-PTXとEC療法のrelative dose intensity は、それぞれ97.4%と96.3%だった。FACT-NTXスコアは、nab-PTX 4コース終了時点で治療前より平均21.4%（95%信頼区間：16.9-25.9%）低下したが、治療終了2か月後には8.2%（95%信頼区間：4.3-12.1%）の低下まで改善した。PNQによる評価では、nab-PTX 4コース終了時点で感覚性障害が16.4%、運動性障害が20.0%に認められたが、治療終了2か月後には感覚性、運動性障害ともに10.9%まで減少した。
【結語】dose-dense術前化学療法において、圧迫療法と牛車腎気丸投与がCIPNの軽減に寄与する可能性が示唆された。

PO7-4

乳癌周術期does-dense AC療法におけるolanzapine併用下steroid-sparingによるCINV評価のパイロット研究

[1]関西医科大学付属病院　乳腺外科、[2]関西医科大学附属病院がんセンター
多田　真奈美[1]、柴田　伸弘[2]、木川　雄一郎[1]、笠原　実貴子[1]、吉田　奈央[1]、
杉江　知治[1]

【背景】AC療法の制吐療法として国内外のガイドラインでNK1, 5-HT_3受容体拮抗薬およびデキサメタゾン (DEX)の３剤併用と，オプションとして急性期及び遅発期におけるolanzapineが推奨されている．Dose-dense AC療法ではDEX投与による糖尿病，骨粗鬆症の発症・悪化の可能性に加え，稀ではあるが致死的なニューモシスチス肺炎発症の報告もあるためsteroid省略の意義は少なくない．今回olanzapine併用下で治療翌日以降のDEXを省略 (steroid-sparing)した場合の薬物療法誘発悪心・嘔吐 (chemotherapy-induced nausea and vomiting: CINV)予防効果を前向きパイロット研究として検討した．
【方法】StageⅠ-Ⅲの乳癌で周術期化学療法としてdose-dense AC療法が適応となる患者を対象とし，糖尿病歴のある患者を除外した．標準的3剤併用による制吐療法に加えday1-4にolanzapine 5 mg/日を投与し，day2以降のDEX投与を省略した．主要評価項目は1サイクル目の遅発期 (抗癌剤投与後24-120時間)の嘔吐完全抑制割合 (CR率)とし，悪心/嘔吐と眠気の評価は高度催吐リスクレジメンに対するolanzapine 5mgの有用性が検証されたJ-FORCE試験に準じて4段階リッカートスケールの調査票を用いて，投与前からday5まで24時間ごとに行った．副次評価項目は悪心嘔吐総制御割合(TC率)，悪心嘔吐完全制御率 (CC率)とした．
【結果】2021年1月から10月までに15例が登録された．治療開始時年齢中央値58歳．13例が術前化学療法だった．結果はCR率 (急性期:73%，遅発期40%)，TC率 (急性期:67%，遅発期20%)，CC率 (急性期:80%，遅発期40%)．遅発期での救済治療あり嘔吐なし症例は73%だった．全期間で中等度以上の眠気を認めたのは27%だった．
【考察】今回の検討ではCR率は高度催吐リスクレジメンに対するsteroid-sparingの既報(51.5-94.9%)よりやや低い結果となった．本研究でメトクロプラミド5mgを事前に処方しており，悪心が軽度でも追加救済療法を行った症例が多いことが原因の一つと考えられた．現在も研究は症例集積中であり，適切な症状評価含めて検討していきたい．

PO7-5
根治的化学療法を２回施行された乳癌症例の検討

聖路加国際病院　乳腺外科
竹原　侑里、土田　寧恵、竹井　淳子、林　直輝、吉田　敦、山内　英子

【背景】異時性乳癌や乳癌局所再発に対し2回目の根治的化学療法が必要となる症例が少数ながら存在するが、アントラサイクリン系抗癌剤の再投与の安全性や、他レジメンの選択による予後への影響等を検討した報告はない。本研究では、根治的化学療法を2回施行した症例の安全性や予後の検討を目的とした。
【方法】2009年1月から2020年6月に初回乳癌(一次癌)診断後に異時性乳癌または乳癌局所再発(二次癌)の診断となり、それぞれに根治的化学療法を施行した患者を対象とした。後ろ向きチャートレビューを行い、患者背景や臨床病理学的特徴、再発・死亡転機、心毒性の発症を検討した。
【結果】対象患者は19例で、二次癌は16例が新規乳癌、3例が局所再発であった。二次癌診断からの観察期間中央値は45カ月で、局所再発が1例(5%)、遠隔転移再発が3例(16%)、死亡が1例(5%)でみられた。無病生存期間の中央値は44.5カ月であった。一次癌・二次癌診断時の年齢中央値は39歳、49歳で、一次癌と二次癌でエストロゲン受容体(ER)陰性乳癌は13例(63%)と15例(74%)であった。二次癌においてcStageII以上であった症例は8例(42%)であったが､術前化学療法は二次癌で少なかった。(一次癌 vs 二次癌: 63% vs 26%, p=0.03) 選択されたレジメン(一次癌 vs 二次癌)は、アントラサイクリン系(A)あり/タキサン系(T)あり(68% vs 42%)、Aあり/Tなし(11% vs 0%)、Aなし/Tあり (11% vs 58%)で、一次癌・二次癌共にアントラサイクリン系抗癌剤を使用したのは4例(21%)のみであった。BRCA1/2遺伝子検査は10例(53%)で施行され、全例二次癌診断後に行われていた。病的バリアントはBRCA1で2例(11%)、BRCA2で3例(16%)であった。全治療を通してEjection fraction(EF)の低下(<50%)は2例(11%)で認められたが、いずれも一次癌のみでアントラサイクリン系抗癌剤を使用した症例であった。一次癌・二次癌共にアントラサイクリン系抗癌剤を使用した4例の二次癌治療開始前のEFは50%以上で、治療を通して心合併症は認めなかった。
【結語】一次癌、二次癌共にER陰性乳癌が多かった。2回目の治療選択においてアントラサイクリン系抗癌剤の投与を回避する割合が多かった。心イベントや再発､死亡は比較的少ないが､二次癌診断後のフォローアップ期間が短く､更なるデータの蓄積が必要である。

PO8-1
CDK4/6阻害剤の治療成績とその後治療

聖マリアンナ医科大学　乳腺・内分泌外科
志茂　新、伊藤　一希、杉山　瑠菜、山田　都、在原　卓、岩瀬　美紀、
垣本　紗代子、喜多嶋　美奈、瀧下　茉莉子、金山　益佳、坂本　菜央、
田雜　瑞穂、中野　万理、黒田　貴子、敦賀　智子、志茂　彩華、小島　康幸、
本吉　愛、西川　徹、津川　浩一郎

【背景】ホルモン陽性転移再発乳癌において、内分泌療法の1次治療の選択薬としCDK4/6阻害薬であるパルボシクリブ、アベマシクリブが推奨され、2017年12月からパルボシクリブが、2018年12月からアベマシクリブが実臨床でも使用されることになった。実臨床でのCDK4/6阻害剤の治療効果が注目されているだけでなく、投与後の各種の治療が短くなることが報告されていることにより、CDK4/6阻害剤後治療が注目されている。
【目的】 当院におけるホルモン陽性転移再発乳癌においてのパルボシクリブ及びアベマシクリブの治療成績の検討と、CDK4/6阻害剤後治療の治療成績の検討を行う。
【方法】 2017年12月から2021年12月までにパルボシクリブもしくはアベマシクリブを使用したホルモン陽性転移再発乳癌232例においての治療効果を観察した。
【結果】 CDK4/6阻害剤を使用した232症例の年齢の中央値は61.0歳(30―87歳)。各ライン別での検討を行ったところ、ラインの中央値は3.0であり1st:2nd:3rd以降がそれぞれ66:77:89症例であった。 転移部位は内臓転移を含む生命危機のある転移症例は78.0%で、生命危機のない転移症例は22.0%であった。CDK4/6阻害剤の投与期間は71症例がいまだに治療継続中であり、中央値は6.7か月(1-32か月)であった。パルボシクリブ奏効率は20.1%であり、そこにSDを加えたdisease control rate(DCR)は67.9%であった。アベマシクリブの奏効率は15.2%であり、DCR は73.7% であった。パルボシクリブによる副作用は白血球減少による減量が65.8% であったが発熱した症例は6.6%だけであった。アベマシクリブによる副作用は下痢が最も多く47% で、減量が38.8% であった。減量による奏効率はそれぞれに差はなかった。パルボシクリブ後の治療は、72例中化学療法が26例、内分泌療法が46例で、そのうちアベマシクリブに変更したのは21例であった。アベマシクリブ後の治療は、49例中化学療法が26例、内分泌療法が23例で、そのうちアベマシクリブに変更したのは8例であった。
今回我々は、観察期間をさらに延長し、症例数を増やした当院でのCDK4/6阻害剤の治療成績およびCDK4/6阻害剤投与後の治療成績を報告する。

PO7-6
乳癌周術期化学療法中に薬剤性間質性肺炎を発症した症例の検討

[1]徳島市民病院　外科、[2]徳島市民病院　放射線科
池内　真由美[1]、日野　直樹[1]、竹原　恵美[1]、西庄　文[1]、宇山　攻[1]、
生島　葉子[2]

【はじめに】薬剤性間質性肺炎(Drug-induced interstitial pneumonia : DIP)は乳癌化学療法中に起こる有害事象である。周術期化学療法中にDIPを発症すると化学療法を中断せざるを得ず、予後への影響が危惧される。また肺炎軽快後の乳癌治療について、周術期化学療法に使用する薬剤については決められた指針がない。また肺炎軽快後に化学療法再開した報告も少ない。本研究では乳癌周術期化学療法中のDIPの発症例および肺炎軽快後の乳癌治療について検討を行った。
【方法】2019年1月から2020年12月までに当院で乳癌周術期化学療法を開始した74例について、DIP発症例および肺炎治療後の乳癌治療について検討した。
【結果】74例中12例でDIPを発症した。12例全てでcyclophosphamide の投与歴があったが原因薬剤は確定できなかった。12例中10例でステロイド治療を行い、最終的に全例でDIPは軽快した。DIP軽快後に6例で化学療法を行ったが間質性肺炎の再燃は認めなかった。乳癌治療中断期間は17-52日(中央値32日)であった。
【考察】DIPはいくつかの臨床病型に分類される。今回の検討では分類可能な症例は全例過敏性肺炎(HP)パターンであった。HPパターンはリンパ球の関与するアレルギー機序が想定されている。DIP発症リスクはアレルギー歴(p=0.027)に関連していた。
HPパターンはステロイドによる治療反応性は良好とされている。今回の症例も化学療法中止とステロイド治療によって12例全てで改善した。
DIPは自覚症状を契機に発見された症例が大半であった。しかし、倦怠感、発熱などはDIPよりも頻度の高い有害事象である発熱性好中球減少症とも共通する症状であるため見逃されやすい。DIPの可能性を常に疑って診療にあたる必要がある。
【結論】乳癌周術期化学療法中のDIPは適切な治療により軽快した。乳癌治療中断期間を最低限に抑えて乳癌治療を再開できた。慎重なモニタリングの上で化学療法再開も可能である。

PO8-2
実臨床データから、分子標的治療薬の次治療を考える

[1]川口市立医療センター　乳腺外科、[2]順天堂大学　腫瘍内科、
[3]日本大学医学部外科学系乳腺内分泌外科分野、
[4]川口市立医療センター　看護部、[5]拓殖大学　商学部
中野　聡子[1]、壬生　明美[1]、加藤　俊介[1,2]、鈴木　佑奈[1,3]、谷村　薫[1,3]、
佐野　雅隆[5]、神林　禎子[4]、伊藤　美幸[4]、町田　宏美[4]、梶原　知子[4]

【はじめに】
近年ホルモン受容体陽性、Her2陰性、進行再発乳癌に対する分子標的治療薬(以下MTA)が出てきたことにより、Luminal typeの再発乳癌の治療戦略が大きく変化している。ガイドラインの改訂により、MTAを早いラインで導入する傾向だが、Progressive Disease(PD)後の治療選択は、ガイドラインでもFuture Questionであり、実臨床で治療選択に悩む場合もある。実際にどのような選択をしたのか、当院での使用状況について集計し、MTAのbeyond PDを念頭に検討を行った。
【対象・方法】
2014年4月から2021年6月までに、当院でいずれかのMTAを使用した60例を、電子カルテ上でretrospectiveにデータ収集を行った。MTA使用開始後、採血、画像検査のいずれも行わずしてPDもしくはdrop outとなった症例を除く56例を対象とした。
【結果】
対象56例に対して、88レジメン；palbociclib:39、abemaciclib:14、everolimus:35使用した。MTA開始年齢は、39 ～ 91歳、閉経前；3例、後；53例であった。転移部位は、骨、肺・胸膜、肝、リンパ節、その他が、それぞれ、28例、21例、8例、21例、12例であった。使用ラインは1 ～ 11次で、1次・2次；11例、3次以降；45例であった。MTA使用数は1剤：35例、2剤：15例、3剤：6例であった。対象56例のTTFの平均は226日で、薬剤別ではpalbociclib、abemaciclib、everolimusそれぞれ279日、217日、171日で、(p=0.045)、1年以上のTTFが得られたのは、それぞれ、11例(28.2%)、3例(21.4%)、5例(14.3%)であった(p=0.348)。
2017年12月までは、全例が初回使用MTAはmTOR阻害剤であったが、CDK4/6阻害剤承認後は、ほぼ全例がCDK4/6阻害剤を先行使用した。初回治療を継続中の12例を除き、44例の次治療は、化学療法、MTA+ホルモン療法、ホルモン単剤が、それぞれ15例 (34%)、14例 (32%)、8例(18%)であった。CDK4/6阻害剤を含む50レジメンを使用した症例のうち、mTOR阻害剤の先行使用の有無でTTFに有意差を認めなかった(p=0.408)。また、mTOR阻害剤を用いた35 レジメンを使用した症例でも、CDK4/6阻害剤の先行の有無でTTFに有意差はなかった(p=0.183) 。
【結語】
今回の検討では、CDK4/6阻害剤はmTOR阻害剤よりも長いTTFが得られた。また、MTAのTTFにおいては、異なる種類のMTA先行使用の有無で有意差を認めなかった。単一施設でのretrospectiveのdataではあるが、実臨床での治療選択の際に参考になると思われた。

PO8-3
Palbociclibの治療前好中球数に関する因子解析及び投与量と効果に与える影響について

[1]東京西徳洲会病院　薬剤部、[2]東京西徳洲会病院　乳腺腫瘍センター、
[3]井上レディースクリニック、[4]瀬戸病院
岩井　大[1]、渕上　ひろみ[2]、竹田　奈保子[2,3]、井上　裕子[3]、瀬戸　裕[4]、
佐藤　一彦[2]

【目的】ER陽性HER2陰性の転移・再発乳癌症例に対するPalbociclibの治療では高頻度に骨髄抑制が発現する.特にアジア人はGrade3/4の好中球減少の発現頻度が高く,しばしば投与量の調節が必要となる.PALOMA-3の安全性解析において治療開始前の好中球数がGrade3/4の好中球減少のリスク因子として示され,我々もPalbociclibの減量と関連する因子として報告してきた.今回は治療開始前好中球数がPalbociclib投与量に及ぼす影響とその治療効果,更に治療開始前好中球数に影響を与える因子も併せて検討した.
【方法】2017年12月から21年11月の間,当院においてPalbociclibによる治療を開始した転移・再発乳癌患者を対象に後方視的なカルテ調査を実施した.高度,遷延又は繰り返す好中球減少に対しては適正使用ガイドに則りPalbociclibの投与量を調節している.調節により投与量減量を要した症例(減量群)と減量不要であった症例(通常量群)にわけ,治療開始前好中球数及び治療中の好中球数低下率を比較し,Palbociclib投与量に及ぼす影響を検討した.更に両群の治療成功期間(Time to treatment failure:TTF)も併せて評価した.
【結果】対象は46例,平均年齢60±13歳,閉経前13例(28%),レトロゾール併用28例(61%),再発症例27例(59%)であった.減量群(33例)と通常量群(13例)では,治療開始前の好中球数中央値は3534/μL(1674-6925) vs 4449/μL(2338-6995)と減量群で有意に少なかった(p=0.03)が,それに影響を及ぼす因子として骨転移27例(82%) vs 11例(85%)(p=1.00),前治療における化学療法歴6例(18%) vs 1 例(8%)(p=0.65)はともに有意な差を認めなかった.Palbociclib初回投与後の平均好中球数低下率は76±11% vs 64±23%であり減量群で有意に高かった(p=0.03).更に,治療開始28日以内に発現したGrade3/4の好中球減少は25例(76%) vs 3例(23%)(p<0.01)であり,同期間内における投与量減量を9例(27%)に認めた.TTF中央値は減量群16.9 ヶ月(95%信頼区間:10.7-22.0)に対し通常量群3.0 ヶ月(95%信頼区間:1.1-6.0)と減量群で有意に延長していた(p<0.01).
【考察】治療開始前の好中球数は減量群で低値であったが有意に影響を与える因子は認めなかった.減量群では投与開始早期でのGrade3/4の好中球減少の発現頻度が高かったが,投与量を減量して治療を継続することでTTFはむしろ延長しており,適切な投与量調節による治療の継続が重要であると考えられた.

PO8-4
ALCとNLRによるCDK4/6阻害剤の治療効果に関する検討

[1]北村山公立病院　乳腺外科、[2]日本医科大学　乳腺科、
[3]北村山公立病院　薬剤部
鈴木　真彦[1]、武井　寛幸[2]、栗田　智子[2]、佐藤　あい[2]、范姜　明志[2]、
齊藤　麻衣子[3]

【目的】抗悪性腫瘍剤の治療効果は、患者の免疫活性に影響されることを示す報告が近年多くなされている。絶対リンパ球数(ALC)と好中球/リンパ球比(NLR)は、患者の免疫状態をある程度示し実臨床で簡易に測定できるパラメーターとされる。今回われわれは、CDK4/6阻害剤の治療効果をALCやNLRで予測できるかを、当院の症例を用いて検討したので報告する。
【対象と方法】2018年3月から2021年10月までに当院でCDK4/6阻害剤を用いて治療を開始したホルモン陽性・HER2陰性進行再発乳癌の23例。平均観察期間は16.3 ヶ月(3 ～ 45)で、12例はPDや有害事象で治療を中止しているが11例は現在も治療を継続している。用いた薬剤はabemaciclibが18例でpalbociclibが5例である。進行再発の治療の1stラインは13例で2ndライン以降が10例である。方法は、治療期間中の最大治療効果がPRの群12例とSDあるいはPDの群11例に分けて、治療開始時のALCやNLRの数値に有意な差があるかを検討した。
【結果】全ての症例での検討では、PR群とSD/PD群との間にALCとNLRの有意な差は認められなかった。そこで、前治療の薬剤による修飾が無いかほとんど無いと思われる1stラインの13例のみで比較検討を行ったところ、ALCではPR群が平均1,411/μlに対しSD/PD群では平均1,252/μlであり、やはり有意差は認めなかった(p=0.40)。しかし、NLRではPR群が平均1.33でSD/PD群が平均2.07であり、NLR低値の方が良好な治療効果が得られる結果だった(p=0.01)。
【考察】CDK4/6阻害剤はその有効性のさまざまな報告から、ホルモン陽性・HER2陰性の進行再発乳癌に対する1stラインでの投与が望まれるものとなっている。さらに現在では、再発リスクの高い症例においてのアジュバントでの投与も推奨されるに至っている。CDK4/6阻害剤の効果発現には、患者の免疫活性の関与を指摘する基礎研究の報告もある。今回のわれわれの結論からは、1stラインではNLRの低い症例ほどCDK4/6阻害剤の治療効果が期待できる可能性を示唆するが、少ない症例での検討であり今後症例の蓄積を重ね再度検討したいと考えている。

PO8-5
術前抗HER2療法とマンモグラフィーの石灰化所見による病理学的治療効果の予測

[1]国立病院機構東京医療センター　乳腺外科、
[2]国立病院機構東京医療センター　臨床検査科
山根　沙英[1]、松井　哲[1]、中小路　絢子[1]、村田　有也[2]、笹原　真奈美[1]、
笹岡　綾子[1]、木下　貴之[1]

近年HER2陽性乳癌では術前化学療法(NAC)により病理学的完全奏功(pCR)率は上昇し、pCRとなった場合は予後も良好である。pCRが推定される場合の手術省略についても研究が進行中であり、画像診断による正確なpCR予測は今後の課題である。NAC前後の石灰化変化は多彩であり、石灰化増加にもかかわらずpCRであった例も複数経験した。HER2陽性乳癌に対する術前抗HER2療法に伴う石灰化等の変化と病理学的治療効果の関連を後方視的に検討し、pCR予測指標について考察した。
当院にてHER2陽性乳癌と診断し、術前化学療法としてトラスツズマブ・ペルツズマブを投与した29例を対象とした。乳管内病変残存有無にかかわらず、浸潤巣が消失した場合をpCRとした。

化学療法施行時の平均年齢51歳、全例女性であり、乳房全切除術14例、部分切除術14例を施行した。1例はNAC後針生検にて腫瘍消失を確認し手術省略とした。病理学的治療効果判定はpCR 16例(55.2%)、non-pCR 13例(44.8%)であった。
NAC前石灰化を認めた22例のうち45.5%で石灰化増加、13.6%で著変なく、40.9%で減少していた。病理学的な石灰化残存部位を検索したところ、乳管内残存病変部29.6%、背景乳腺乳管内66.7%、腫瘍消失部70.4%であった。
石灰化増加した症例のpCR率は40%であり、増加した石灰化形状が微小円形の場合はpCR率66.7%、線状の場合はnon-pCR率100%と高かった。また石灰化減少例ではpCR率66.7%であり、淡く不明瞭な石灰化が減少した場合のpCR率は100%であった。またNAC後線状石灰化が残存している場合はnon-pCR率77.8%と高く、全例乳管内病変が残存していた。
NAC後MRI造影域が消失した15例中13例はpCRであり、MRIのpCR予測の感度は86.7%、特異度81.8%、陽性的中率86.7%であった。MRI造影域消失かつ微小円形石灰化が増加した5例では、pCR率は80%であった。 NAC後に残存する石灰化が主に微小円形石灰化だった10例のうち、9例で腫瘍消失部に石灰化を認めたことから、NAC後微小円形石灰化増加は残存病変ではなく腫瘍消失部の石灰化を反映していることが示唆された。

術前抗HER2療法後のpCR予測指標として、MRI造影域消失・微小円形石灰化増加・淡く不明瞭な石灰化減少が有用であることが示唆された。また、線状石灰化残存は乳管内病変残存を示唆しnon-pCRである可能性が高いと考えられる。

NAC後造影MRIに加え、MMGにて石灰化変化を比較することは病理学的治療効果予測の一助となる。

PO8-6
実臨床におけるトラスツズマブ・デルクステカンの安全性と有効性

[1]独立行政法人　地域医療機能推進機構　久留米総合病院　乳腺外科・外科、
[2]よこやま外科乳腺クリニック、[3]久留米大学病院　がん集学治療センター
山口　美樹[1]、田中　眞紀[1]、竹中　美貴[1]、合田　杏子[1]、田尻　健亮[1]、
田中　優[1]、横山　吾郎[1,2]、三輪　啓介[1,3]

＜緒言＞ HER2蛋白陽性転移・再発乳癌のTDM-1既治療例においてトラスツズマブ・デルクステカン(以下T-Dxd)が保険収載となり実臨床で治療開始し１年半経過した。３次治療以降の治療としては有効性が高い一方で様々な副作用に対するマネジメントが必要である。＜目的＞当施設での実臨床におけるT-Dxd治療例における有効性と安全性を検討すること。＜対象と方法＞ 2020年以降当施設でT-Dxd治療を行った12例について後方視検討を行った。＜患者背景＞治療導入時年齢：49歳-78歳、平均64.2歳。初診時進行乳癌：１例、再発乳癌：11例。Performance status (PS) 0 : 8例、PS 1: 4例。組織診での内分泌受容体は陽性：９例、陰性：３例。HER ２蛋白は免疫組織学的検査(IHC)で３＋：10例、IHC2＋でISH陽性：2例。転移臓器数は４臓器以上の例は４例。脳転移を認める例は６例であった。先行治療レジメ数は6~10: １例、１０レジメ超える例が２例であった。＜安全性＞ Grade3以上の有害事象は好中球減少症１例(8.3%)，ヘモグロビン低下１例(8.3%)．Grade2の有害事象は悪心２例(16.2%)，倦怠感３例(25%)であった。間質性肺炎(ILD)はGrade 1 が１例に認められた。減量を行った症例は２例であった。このうち有害事象での治療終了はヘモグロビン低下、ILDでそれぞれ１例ずつであった。死亡に至った有害事象は認めていない。＜有効性＞治療開始後３コース以上経過した９例での検討では病勢進行は２例に認めそれぞれ５コース後、９コース後であった。有害事象にて終了の２例を除外し５例は６カ月以上、最長で１年４か月治療継続中である。＜考察＞乳癌治療の他の薬物療法でも同様であるがT-DxdではILDの他血液毒性、非血液毒性含め様々な有害事象リスクがある。治療前の薬剤説明、治療中のフォロー、有害事象対策は多職種によるチームで対応している。今後も症例を積み重ねチーム医療、他科との連携を発展に努める必要がある。

PO9-1
ホルモン受容体陽性乳癌におけるOncotype DX®155例とmodified IHC4 scoreとの関連についての検討

静岡県立総合病院　乳腺外科
山口　慧、松沼　亮一、岩崎　祥子、粂田　瞳子、速水　亮介、常泉　道子

[はじめに]
Oncotype DX®は21種類の癌関連遺伝子を解析することでホルモン受容体陽性HER2陰性の早期乳癌における再発スコア(recurrence score:RS)を算出し化学療法の上乗せ効果を予測することができる。一方でPREDICTも化学療法上乗せの効果を予測するOnline予後予測ツールとしてしばしば利用される。
今回我々の施設で乳癌手術後にホルモン受容体陽性乳癌に対しOncotype DX®を施行した155症例を対象に後方視的にRSとPREDICTやmodified IHC4 score(mIHC4)との関連性を検討した。

[対象と方法]
2016年1月から2021年8月までに乳癌手術後にOncotype DX®を施行したホルモン受容体陽性乳癌155例を対象とした。
mIHC4は各病理学的因子を元にIHC4 score = 94.7 × {−0.100 × ER_{10} − 0.079 × PgR_{10} + 0.586 × HER2 + 0.240 × ln(1 + 10 × Ki-67)}の計算式に従い、ER_{10} とPgR_{10}はH scoreでなくProportion scoreを利用したものをmIHC4として算出した。RSとPREDICTでの化学療法上乗せの効果、RSとmIHC4との関連性についてそれぞれ後方視的に検討を行った。RSについては低リスク(0-10)、中リスク(11-25)、高リスク(26-100)に分類した。
[結果]
閉経前 68例(43.9%) 閉経後 87例(56.1%)であった。147例(94.8%)がT1-T2の症例で、リンパ節転移陰性は86例(55.5%) リンパ節転移陽性は69例(44.5%)だった。
RSは低リスク：25例(16.1%) 中リスク96例(61.9%) 高リスク：34例(21.9%)であった。
PREDICTで得られた化学療法上乗せの効果(%)はRSとの相関を認めなかった (r= 0.2720)が、mIHC4ではRSと比較的強い相関を認めた(r = 0.6356)。さらにリンパ節転移陰性の群や閉経後の群についてはRSとmIHC4との間に強い相関を認めた(それぞれr = 0.6609、r = 0.7277)。
【結語】
RSとPREDICTの間には相関はなかったが、RSとmIHC4の 間に比較的強い相関関係を認めた。mIHC4 scoreは経済的な理由等、なんらかの理由でOncotype DX®が施行できない場合において、特に閉経後でリンパ節転移陰性症例では、術後化学療法の適応を決めるにあたりOncotype DX®との代替可能で簡便なツールとして利用できる可能性が示唆された。

PO9-2
当科で治療を行ったER low positive原発性乳癌の検討

JA広島総合病院　乳腺外科
梶谷　桂子、佐々田　達成、大原　正裕

背景：2019年ASCO/CAPガイドラインでは、エストロゲン受容体(ER)が免疫染色により陽性細胞占有率が1%以上で陽性とすることが引き続き推奨された。さらに、陽性細胞占有率が1-10%については“ER low positive”という新しいカテゴリーを設けることが提言された。
目的と方法：“ER low positive”の生物学的特性を明らかにすることを目的とした。対象は2013年から2019年に当科で治療を受けた原発性浸潤性乳癌患者670例。ERの染色割合により、10%以上の陽性染色を強陽性、1%～ 9%を弱陽性および1%未満を陰性とした。予後と臨床病理学的因子について3群を比較解析した。
結果： 3群の割合は、ER強陽性が83%、ER弱陽性が5%でER陰性が12%であった。5年無病再発生存率について、ER弱陽性群はER強陽性群より有意に低く(p< 0.01)、ER陰性群と差を認めなかった。対象をHER2陰性に限定した場合においても、統計学的な差を認めなかったが5年無再発生存率はER弱陽性群が82%、ER強陽性群が90%であり、さらにER陰性群とER弱陽性群は差を認めなかった。臨床病理学的因子についても、T・N因子・グレードに差を認めなかったが、Ki67 labeling indexの平均値はER陰性群が43%、ER弱陽性群が32%でER強陽性群が18%であり、統計学的にER弱陽性群はER強陽性群と異なりER陰性群(トリプルネガティブ乳癌)と同様の増殖能を示した。
まとめ： ER弱陽性群は予後・生物学的特徴もER陰性群と概ね同様であった。ER陽性ではあっても、ER弱陽性群は治療についてはトリプルネガティブ乳癌と同様に考慮すべきである。

PO9-3
ホルモン受容体陽性乳癌におけるHER2低発現(low-positive)の臨床病理学的特徴と予後への影響に関する検討

東北公済病院　乳腺外科
伊藤　正裕、甘利　正和、引地　理浩、山崎　あすみ、平川　久

【目的】トラスツズマブデルクステカンなどの新規抗HER2抗体薬物複合体のHER2低発現(low-positive)乳癌への抗腫瘍活性が報告されており、新たなサブタイプの可能性が指摘されている。ホルモン受容体陽性乳癌におけるHER2 low-positiveの影響をHER2陰性(negative)と比較し、臨床病理学的特徴と予後を検討する
【対象と方法】2004年１月～ 2010年12月まで当院で根治手術を施行したホルモン受容体陽性, HER2 low-positiveあるいはnegative乳癌841症例(トリプルネガティブ乳癌, HER2陽性乳癌は除く)を後方視的に分析した。ASCO/CAPガイドラインに準拠し、免疫組織化学(IHC)1＋あるいはIHC 2＋/FISH(-)をHER2 low-positive, IHC 0をHER2 negativeと定義した。無再発生存期間(DFS)及び生存期間（OS）（観察期間中央値121 ヶ月）を比較し、２値変数はロジステック回帰分析、生存期間の多変量解析はCox比例ハザードモデルを用いて行われた。
【結果】841例中205例(24.5%)がHER2 low-positive、632例（75.5%）がHER2 negativeであった。HER2 low-positive群はHER2 negative群と比較してプロゲステロン受容体(PR)陽性率が低く(172例(83.9%) VS 568例(89.9%), p=0.013)、ki-67 Labeling indexは高い傾向を認めた(中央値19.3 (range 3.00-88.0) VS 14.2 (0.20-87.0), p=0.012)。また、HER2 low-positive群はHER2 negative群と比較して再発が多い傾向を認めたが(10年DFS:78.5%[95% CI 72.1-83.6]VS 85.5%[95% CI 82.5-88.1])、有意差は認めなかった(p=0.121)。同様にOSについても両群に有意差を認めなかった(p=0.662)。リンパ節転移有無、腫瘍径、グレードについて層別に解析した結果、リンパ節転移陽性例ではHER2 low-positive群が有意にDFS低下を認め(10年DFS: 60.2%[95% CI 46.5-71.5]VS 72%[95% CI 65.1-77.7])、多変量解析においても有意差を認めた(ハザード比1.442[95% CI 1.03-2.02],p=0.0461)。一方でOSでは有意差は認められなかった(p=0.402)
【結論】Luminal type乳癌におけるHER2 低発現(low-positive)状況は陰性群と比較して再発率が高い傾向がみられたが、有意差は認められなかった。しかしながら、リンパ節転移陽性例など再発リスク因子を有する場合はHER 2 low－positive群は予後不良因子となる可能性が示唆された。

PO9-4
内分泌療法耐性を獲得したホルモン受容体陽性乳癌に対するエリブリンの有用性

大阪公立大学　乳腺外科
後藤　航、柏木　伸一郎、藤岡　美里、高田　晃次、浅野　有香、田内　幸枝、森崎　珠実、高島　勉、平川　弘聖、大平　雅一

緒言：内分泌療法耐性の獲得はホルモン受容体陽性乳癌の治療において臨床的に重要な問題であるが，低酸素状態に伴う腫瘍免疫微小環境の変化は薬剤耐性獲得機序の一因であると考えられている．非タキサン系微小管阻害薬であるエリブリンはG2/M期への移行を阻害するが，一方で腫瘍内血流を改善することで腫瘍内低酸素状態を解除するといった独特な抗腫瘍効果も近年報告されている．今回われわれは内分泌療法耐性乳癌に対するエリブリンの有効性を検証した．
対象と方法：われわれは低酸素環境に暴露した状態で継代を続けることで、低酸素耐性のホルモン受容体陽性HER2陰性乳癌細胞株を作製した。元株と低酸素耐性株にエリブリンまたはタモキシフェンを投与し、生存した乳癌細胞を用いてエストロゲン受容体(ER)、上皮間葉転換(EMT)、低酸素に関連する遺伝子および蛋白の変化をRT-PCR法やWestern-blot法で検証した。また、MTT assay法を用いて、それぞれの乳癌細胞株におけるタモキシフェンに対する耐性を評価した。さらに、nude-mouseを用いて異種移植片を作製し、エリブリンまたはタモキシフェンで治療することによる腫瘍増殖能の変化を測定した後、免疫組織染色法による蛋白発現の変化を検証した。
結果：元株のホルモン受容体陽性HER2陰性乳癌細胞株は上皮系の立方体型であったが、低酸素耐性株は間葉系の紡錘型であった。また、低酸素耐性株はERおよび上皮系関連マーカーが著明に減少しており、タモキシフェン治療に耐性を示した。一方、エリブリンは低酸素耐性株のERおよび上皮系関連マーカーを改善させ、タモキシフェンの効果を高めた。異種移植片の検証では、エリブリン治療を受けた低酸素耐性株の腫瘍はERが再発現していた。さらに、エリブリン治療後の低酸素耐性株腫瘍にはタモキシフェン治療の効果がやや認められた。
結語：エリブリンは低酸素が誘導する腫瘍微小環境の変化を改善させ、低酸素耐性ホルモン受容体陽性乳癌のERを再発現させる。内分泌療法耐性のホルモン受容体陽性乳癌に対するエリブリン治療により、内分泌療法再投与の可能性が考えられる。

PO9-5
HER2陰性HR陽性High risk乳癌の治療成績

[1]国立病院機構長崎医療センター　乳腺・内分泌外科、
[2]国立病院機構長崎医療センター　病理科
前田　茂人[1]、杉山　望[1]、三浦　史郎[2]、伊東　正博[2]

背景：HER2陰性HR陽性乳癌に対して、cdk4/6阻害薬の補助療法としての臨床試験Monarch Eにおいて、コホート1集団対して、cdk4/6阻害薬＋内分泌療法の無浸潤疾患生存期間(IDFS)の延長が報告された。
目的：当院におけるコホート1集団（ホルモン陽性HER2陰性乳癌のうち、①リンパ節転移4個以上または②リンパ節転移1-3個かつ腫瘍グレード3または腫瘍径5cm以上）および③HER2陰性HR陽性乳癌で①②を除外したもの治療成績を検討する。
対象：2007年4月より当院外来経過観察している2351例中、HER2陰性HR陽性で手術時リンパ節転移個数が明らかな946例。
検討項目：コホート1群内での①②症例内訳および全生存率比較
結果：割合　①リンパ節転移4個以上：74例(8%)、②リンパ節転移1-3個かつ腫瘍グレード3または腫瘍径5cm以上）：85例(9%)、その他のLuminal type：787例(83%)
②の内訳は、NG3:72例、 5cm 以上：13例であった。
10年および15年全生存率は、①65.6%, NR(not reached)、②81.3%, 67.7% ③92.5%, 76.5%。①と③、①と②はログランクで有意差をもってカプランマイヤー生存に差を認めたが、②と③には有意差を認めなかった。
結論：HER2陰性のLuminalタイプの中で15%がMonarch E　コホート1の対象となった。
コホート1の中でも、特に①リンパ節転移4個以上が②や③に対して全生存率が低いことが示されため、特にリンパ節転移4個以上に対しては、cdk4/6阻害薬の補助療法が望まれる。

PO9-6
HER2低発現腫瘍の特徴 ―地域乳がん登録の解析から―

[1]香川県立中央病院　乳腺･内分泌外科、[2]岡山医療センター　乳腺甲状腺外科、
[3]岡山市立市民病院　外科、[4]水島協同病院　乳腺外科、
[5]岡山大学病院　乳腺・内分泌外科、[6]岡山労災病院　外科、
[7]福山市民病院　乳腺甲状腺外科、[8]福山医療センター　乳腺・内分泌外科、
[9]四国がんセンター　乳腺外科、[10]高知医療センター　乳腺・甲状腺外科、
[11]日本鋼管福山病院　乳腺外科、[12]愛媛県立中央病院　乳腺・内分泌外科、
[13]姫路聖マリア病院　外科、[14]岡山赤十字病院　乳腺・内分泌外科
河田　健吾[1]、小笠原　豊[1]、平　成人[5]、秋山　一郎[2]、池田　宏国[3]、
石部　洋一[4]、大谷　悠介[5]、河合　央[6]、久保　雅俊[7]、高橋　寛敏[8]、
高橋　三奈[9]、高畠　大典[10]、土井原　博義[5]、藤井　清香[11]、松岡　欣也[12]、
丸山　修一郎[13]、三好　雄一郎[9]、吉富　誠二[14]

【背景】新規抗HER2抗体薬物複合体のHER2低発現乳がんに対する有効性が示唆されたこともあり、HER2低発現腫瘍が新たな乳がんサブタイプとして認識されつつある。
【目的】日本人女性のHER2低発現腫瘍の臨床的特徴を明らかにする。
【方法】地域乳がん登録データベース（瀬戸内乳がん登録：登録期間2011年9月から2021年12月）に登録されたデータを使用した。HER2陽性はIHC3+ or IHC2+かつISH+、HER2低発現はIHC1+ or IHC2+かつISH-、HER2陰性はIHC0と定義した。またホルモン受容体(HR)陽性は陽性細胞占有率1%以上、陰性は1%未満と定義した。登録データ10509例のうち、病理学的Stage 0の症例を除外した9061例を対象にretrospectiveに検討した。腫瘍が2つ以上ある症例は、大きい腫瘍を対象とした。
【結果】9061症例のうちHR、HER2発現状況が確認できた7874例では、8.8%(693例)がHER2陽 性+HR陽 性、6.0%(473例)がHER2陽 性+HR陰性、49.7%(3916例)がHER2低発現+HR陽性、6.4%(502例)がHER2低発現+HR陰 性、23.6%(1859例)がHER2陰 性+HR陽 性、5.5%(431例)がHER2陰性+HR陰性であった。HER2低発現はHER2陰性に比べHR陽性例が多かった88.2％(3917例) vs 80.8％(1859例), p<0.001)。HER2低発現はHER2陰性よりもリンパ節転移を有す確率が高かったが(30.7% vs 26.6%, p<0.001)、腫瘍径、核グレード、Ki-67には有意差を認めなかった。術前化学療法が施行され効果判定の情報が得られた402例(陰性160例、低発現242例)に対してpCR率を検討したが、有意差は無く(8.1% vs 5.4%、p＝0.272)、HRの陽性/陰性の各サブグループでも同様だった。術後観察期間を5年とし、予後、HER2発現状況が確認できた1463症例(陰性430例、低発現1033例)の5年無病生存率を比較したところ、HER2低発現のほうが良好であった(陰性71% vs 84%、p<0.0001)。
【考察】HER2低発現、HER2陰性腫瘍はこれまで臨床的にはHER2陰性として一括りにされていたが、ホルモン受容体の有無、リンパ節転移の有無、予後で差異があることが分かった。今後の新たな治療戦略を構築するうえで、重要な情報であると思われた。

PO10-1
ホルモン療法中の乳がん患者における運動実践がQoLに与える影響

[1]乳腺専門クリニック　マンマリアツキジ、
[2]聖路加国際病院　ブレストセンター、[3]筑波大学
奥松　功基[1]、山内　英子[2]、田中　喜代次[3]

a91986
【背景】乳がん治療には様々な副作用があり、患者の生活の質（Quality of Life: QoL）の低下が懸念されている。海外の先行研究では、有酸素運動や筋トレを組み合わせた本格的な運動が乳がん患者のQoL改善に効果的という報告が多いが、日本人を対象とした研究は少ない。本研究は有酸素運動と筋トレを組み合わせた運動実践が、乳がん患者のQoLに与える影響を調査することを目的とした。
【方法】
32名の乳がん患者（年齢53±5歳、乳がん診断後4±2年）が本研究に参加し、対象者の希望に合わせて介入群21名と対照群11名に割り付けられた。介入群は有酸素運動と筋トレを組み合わせた運動教室および、食習慣改善のための食事教室を週1回、12週間にわたって受講した。対照群は通常通りの生活をおこなうよう指示を受け、介入後に3回の運動・食事教室を任意で受講した。主要アウトカムはQoLで、がん患者に特化した質問紙（FACT-B）を用い、介入前後の変化などを測定した。統計解析にはITTの原則に基づき、繰り返しのある二元配置の分散分析を適用し、時間×群での交互作用の有無を検討した。
【結果】
介入群と対照群の間で、がんのステージの割合や化学療法、放射線療法の有無に有意差はみられなかった。介入群のQoL総合得点は97±20点から116±15点へと有意に増加したが、対照群は91±15点から94±14点へと有意な変化はみられず、時間×群で有意な交互作用（$P<0.01$）がみられた。また、介入群のQoL変化の内訳としては図1に示す通り、身体的QoLや乳がん関連QoLなどの有意な改善であった（$P<0.01$）。

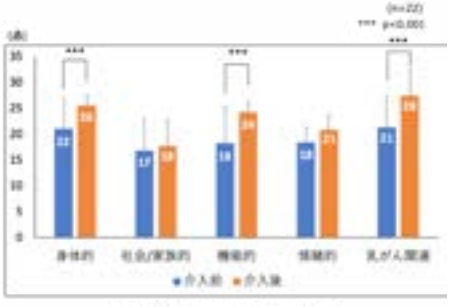

図1. 介入群におけるQoLの変化

【考察・結論】
日本人乳がん患者を対象とした本格的な運動実践は、QoL改善に効果的であると示唆される

PO10-2
AYA世代の妊孕性温存に向けた「おおいた乳がん生殖医療ネットワーク」の構築とその後7年間の当院での成果

[1]うえお乳腺外科、[2]大分県立病院　乳腺外科、[3]別府医療センター　乳腺外科、
[4]九州大学病院別府病院　外科、[5]たなか乳腺・外科・内科クリニック、
[6]藤吉乳腺クリニック、[7]中津市民病院　乳腺外科、
[8]大分大学　呼吸器・乳腺外科、[9]セント・ルカ産婦人科、
[10]おおいた乳がん生殖医療ネットワーク
久保田　陽子[1,10]、甲斐　裕一郎[1,10]、福永　真理[1,10]、
上尾　裕昭[1,10]、武内　秀也[8,10]、田中　文明[5,10]、増田　隆伸[2,10]、
藤吉　健児[6,10]、増野　浩二郎[2,10]、増田　隆明[4,10]、田中　仁寛[3,10]、
永松　敏子[7,10]、安東　由貴[4,10]、宇津宮　隆史[9,10]、尾崎　邦博[10]、
末廣　修治[10]、森本　章生[10]、有永　信哉[10]、渋谷　祥平[10]、和気　友菜[1,10]

【背景と目的】近年の生殖補助医療（ART）の進歩に伴い、挙児希望の患者の妊孕性温存が可能となり、大分県では2014年に乳腺外科医と生殖医療医がネットワークを立ち上げ連携システムを構築した。その後の大分県と当院におけるART情報提供とART実施例の推移を解析し、本システムの成果と課題を検証する。【方法】(A)ネットワークの設立：2014年9月に大分県内の乳腺外科16施設とART2施設とで「おおいた乳がん･生殖医療ネットワーク」を発足させ、“患者IC用ツール”と“紹介時チェックシート”を作成し、2015年4月に全施設に配布した。(B)対象患者に対する挙児希望聴取率、ART施設紹介とART実施例の解析：(1)全施設にアンケート調査を行い、I期:ICツール設置前、II期:ICツール設置後、III期：システム定着期、を比較した。(2)当院での2014年以降の39才以下の乳癌患者を対象に同様の解析を行った。
【結果】(1)大分県全体の解析：全施設における4年間の乳癌手術の総計は3,179例で、39才以下のART対象者は101例(3.18%)。挙児希望聴取率はI期：13/27例(48.1%)、II期：34/46例(73.9%)、III期：27/28例(96.4%)と説明用ツール設置後に増加。挙児希望者へのICはI期では4/5名(80%)だったが、II期、II期ともに：8/8例(100%)となり、ART施行者はI期：1名、II期：1名、III期：4名と増加した。(2)当院での解析：①挙児希望聴取：2014年3月以降の乳癌手術 2,419例のうち39才以下のART対象者は119名(4.9%)。I期、II期は医師による「外来での説明」と「院内説明会」でART情報提供を行っていたが、2016年7月に「入院中の看護師長による個別面談」を導入し、挙児希望聴取率が85.7～97.9%に向上し、退院後の術後補助療法決定時の挙児希望の最終確認は100%となった。 ②2017年からluminal typeにはレトロゾール併用による卵巣刺激が開始され、ART実施症例が増加した。③当初に挙児希望のあった20名のうち、術後病理診断後のART施行者は9名に減少した。一方、当初「迷っている」と回答した5名中2名、「希望なし」の2名中1名が最終的にARTを受けており、挙児希望の確認は早い時期から複数回の確認が望ましいことが示された。
【結語】ネットワーク発足後、大分県下の全施設でART情報の提供が確実に行われるようになった。当院では看護部が参画するチーム医療により挙児希望聴取が早期に確実に実施され、最近の5年間で12例のARTが実施された。

PO10-3
AYA世代乳癌の妊娠出産に関する課題～ 2014年からの取り組みとRWD ～

[1]金沢大学附属病院　乳腺外科、[2]金沢大学附属病院　乳腺センター
石川　聡子[1,2]、大江　佑果[1,2]、東　友理[1,2]、平田　美紀[1,2]、川島　博子[2]

【背景】2021年、がん患者への生殖医療への助成事業が開始され、AYA世代乳がん患者にとって妊孕性温存がより標準的な選択肢となった。一方で若年性乳がんを取り巻く背景として長期の内分泌療法や一定の化学療法の上乗せ効果が示され、HBOCについても検討を要する対象となることから、AYA世代乳がん患者に対する課題はより複雑化している。　2021年から石川県妊孕性温存ネットワーク体制が構築されたが、当院では2014年より妊孕性温存のための取り組みを開始し、AYA世代乳がん出産例の２人に１人が妊孕性温存による生殖医療によって得られている。
【目的】AYA世代乳がん患者の妊娠・出産に関する成績を明らかにし、HBOC検査の現状も含め、今後取り組むべき妊孕性温存の課題について明らかにする。
【対象と方法】2014年～ 2021年に当院で手術加療を行った原発性乳癌患者1344例のうち、40歳未満の68例（5%）を対象とした。妊娠出産に関わる事象（妊孕性温存希望、治療後の妊娠･出産、ART詳細）およびHBOC（検査実施、陽性）についてretrospectiveに解析した。
【結果】平均年齢36歳（27-39歳）、観察期間中央値は62.9か月（1-105か月）、既婚45例（68%）/未婚23例（32%）、妊孕性温存率は68例中８例（11.7%）、8例中５例が卵子凍結（平均個数9.5個、2-20個 、1-3周期）、３例が胚凍結（平均個数3個、2-4個）、卵子凍結からの妊娠出産なし、凍結期間中の卵子凍結の中止5例中２例、胚凍結からの妊娠・出産が２例。
AYA世代乳がん患者全体の妊娠は5例(7.3%)、出産４例（5.8% 自然妊娠２例、ART2例）、
診断時不妊治療中４例、診断後不妊治療継続２例、HBOC検査受検率 68例中13例(19.1%)、陽性率13例中１例（7.6%）
AYA世代乳がん出産例の２人に１人が妊孕性温存によるARTによる出産であった。卵子凍結例の40%が経済的負担や加齢により経過で凍結終了を選択していた。HBOC検査と妊孕性温存のいずれかを実施する傾向がみられた。既婚者の約10%が不妊治療中に乳癌と診断されていた。
【結語】実臨床において乳がん治療後の妊娠・出産のための妊孕性温存が標準的な選択肢となった。卵子凍結の成績や凍結の継続、HBOC検査との両立が課題となった。

PO10-4
がんと共に生きるあなたの「あなたらしさ」をサポート 一乳腺専門医によるアピアランスケアのこれからー

アピアランスビューティクリニック
堀口　和美

がん治療の進歩により治療成績は向上しているが、治療に伴う外見(アピアランス)の変化は、患者の苦痛の上位にあるにもかかわらず、長い間、命と引き換えにやむを得ないものと考えられていた(がん治療におけるアピアランスケアガイドライン2021年版)。しかし、がん患者の8割が治療による外見変化を苦痛に感じており(Nozawa K, et al. Psyco-oncology.2013;22(9):2140-7)、AYA世代はじめどの世代でもアピアランスケアは、外見の変化に悩むがん患者にとって、がんと共に生きる上で心理・社会面において必要不可欠である。
保険診療でのがん治療が主体であるがん専門施設では、アピアランスケアの治療内容の個別性や多様性、混合診療を含むこと等を鑑みると、アピアランスケア導入から運用に至ることは容易ではないと考えられる。
当クリニックでは、乳腺専門医として都道府県がん診療連携拠点病院でのアピアランスケア活動を行った経験を土台に、大手美容クリニックの院長職を務め習得した美容医療の知識と技術を加えて、2020年6月の開院以来、保険及び自費診療の範囲で、アピアランスケアに特化した医療を行っている。例えば、がんの病状および治療内容を把握しカウンセリングを行った上での、化学療法後の頭髪の再発毛促進治療や、化学療法中の眉毛・睫毛の脱毛に対し医療アートメイクの技術を応用した医療補助色素形成(パラメディカルピグメンテーション)、治療による皮膚色素沈着やざ瘡様皮膚炎への治療などを、これまでに78症例、160施術超提供し患者のQOLの改善に寄与した。当クリニックでは施術前に医療連携を行い、化学療法のレジメンやスケジュール詳細を共有し、好中球の推移を確認して施術する配慮を行っており、これまで重篤な有害事象など発生していない。むしろ、がん治療を受けている医療機関に加えて、別の専門医からも外見・心理サポートがあることでサバイバーの方がより安心感を得られるというポジティブな側面もある。こうしたがん専門施設と自費診療クリニックとの連携は、広い意味でのチーム医療の実践になり得ると考えている。
今回、医療連携の具体例や施術コスト等の詳細も併せて報告する。今後は、がん診療に従事する医療者へのアピアランスケアに関する啓発と共に、連携医療機関を更に増やし、オンライン診療の導入など遠隔地のがんサバイバーのアンメットニーズに対しても柔軟な対応ができるようシステムを整えていきたい。

PO10-5
サバイバーシップを見据えた化学療法誘発性末梢神経障害予防の研究とクラウドファンディングの試み

[1]京都大学医学部附属病院、[2]京都乳癌研究ネットワーク(KBCRN)
川口　展子[1,2]、露木　茂[2]、石黒　洋[2]、山城　大泰[2]、相良　安昭[2]、山神　和彦[2]、高原　祥子[2]、鳥井　雅恵[2]、松谷　泰男[2]、諏訪　裕文[2]、本田　弥生[2]、鈴木　栄治[2]、木川　雄一郎[2]、山内　智香子[2]、杉江　知治[2]、沖野　孝[2]、岡村　隆仁[2]、山内　清明[2]、稲本　俊[2]、戸井　雅和[1,2]

乳がん患者の予後の改善に伴い、サバイバーシップケアの重要性が高まっている。化学療法による末梢神経障害(CIPN)は、長期間持続し患者のQOLの低下をきたす有害事象で、サバイバーのQOLを低下させている要因の１つである。有効な予防方法は確立されていない。我々の研究グループではタキサン系薬剤による末梢神経障害に対して、冷却療法や、手術手袋を用いる圧迫療法の有効性を報告し、またCIPNの発症軽減の取り組みに関して、全国がん診療拠点病院を対象としたアンケート調査も行ってきた。当グループでは圧迫療法に注目し、手術手袋と同程度の圧迫効果を有する弾性圧迫グローブ・ストッキング（医療機器クラスI）を作製･検証後、実装と臨床研究を進めている。研究を進めるにあたり資金獲得に難渋したため、クラウドファンディングを実施し（CF）、CIPN予防の研究に社会的ニーズがあることを確かめることができた。SNS、ウェブサイト等のネット環境や紙媒体を用いて多くのネットワークを利用することで、医療関係者をはじめ、多くのがん患者やサバイバーから支援を得ることができた。CFを通じて、研究に賛同していただいたサバイバーや医療関係者等が研究に参画、臨床研究を推進できる力となりうることも分かった。サバイバーシップを見据えて治療時からCIPNの予防に取り組むことの重要性を社会に発信することで、支持が得られたと考えている。本研究を開始することができたため、弾性圧迫グローブ・ストッキングの実装の取り組みと開始した研究のプロトコールについて報告する。研究はパクリタキセルまたはアルブミン懸濁パクリタキセルで治療予定の乳がん患者を対象とした多施設共同の前向き観察研究であり、投与終了の２年後まで、PRO（患者報告アウトカム）や他覚的所見を評価する。主要評価項目はCIPNのCTCAEによる評価とPROであるPatient Neurotoxicity Questionnaire (PNQ)である。弾性圧迫グローブ・ストッキングは侵襲が小さいためクラスIであり、実装のハードルは低いという利点がある。今後は実装を進め、観察研究でのエビデンスを蓄積し、保険適用を目指したいと考えている。
研究へのクラウドファンディングは、社会的ニーズを示すとともに、市民が研究に参画する方法の１つとして有用であると考えられた。

PO10-6
スマートフォンアプリを用いたがん患者支援ePROシステムの実践

[1]JR東京総合病院　乳腺外科、[2]JR東京総合病院　薬剤部
上田　重人[1]、木内　貴章[2]、島田　杏子[1]

(緒言)がんサーバイバーは治療期間に副作用を少なくして質の高い日常生活を送れるかを求めている。しかし症状やその程度も様々であるため、近年では患者が直接報告するアウトカム(patient-reported outcome, 以下PRO)に基づいた新たな基準作り(PRO-CTCAE)の取り組みが見られる。さらにスマートフォンやタブレット端末を用いたelectronic PRO(ePRO)による副作用情報が患者から医療者側に電子的にリアルタイムに報告され、一定のグレード以上の症状が出た場合、即座に対応するシステム(プロアクティブ･シンプトン･モニターリング,以下PSM)の取り組みがみられる。(研究内容)我々は歩数や症状、体温、体重 、血圧、脈拍などを入力できるePROの管理アプリを開発し、35名の乳がん患者を対象に行った。抗がん剤治療中のセルフレポートは副作用の特性を的確に可視化させ、活動量計によって測定されたカロリーの変動は症状の重症度を反映することが分かった。また動画による説明なども有効であることが分かった。(結語)当院ではスマートフォンアプリを用いたePROを導入し患者-医療者間でPSMを実践したので、本会ではその体制構築に関する経験を報告する。

PO11-1
乳癌の確定診断における針生検の有用性と限界

[1]北九州市立医療センター　外科、[2]北九州市立医療センター　病理
齋村　道代[1]、倉田　加奈子[1]、中本　充洋[1]、古賀　健一郎[1]、阿南　敬生[1]、中村　聡[1]、伊達　健治朗[1]、武居　晋[1]、松田　諒太[1]、堀岡　宏平[1]、赤川　進[1]、永井　俊太郎[1]、小林　毅一郎[1]、空閑　啓高[1]、田辺　嘉高[1]、西原　一善[1]、中野　徹[1]、光山　昌珠[1]、田宮　貞史[2]

(目的) 乳癌の確定診断のために適切な生検モダリティの選択は重要である。今回、針生検の有用性と限界について検討した。
(対象と方法) 2009年から2019年までに当院で治療を行った原発性乳癌4406例において、悪性診断の生検モダリティを検討した。生検モダリティの選択基準は、針生検はエコーで描出可能な、生検が必要な病変、ステレオガイド下吸引式組織生検はエコーで描出不能な石灰化病変のうち悪性の可能性を否定できない病変、エコーガイド下吸引式組織生検は針生検で確定診断が得られなかった病変、小病変や密度の低い病変、術前薬物療法例や転移性乳癌などで組織量が多く必要な症例とした。
(結果) 原発性乳癌における悪性診断の生検モダリティは、経年的に細胞診が減少し、針生検が95%を占めるようになった。針生検で悪性の確定診断が得られず、エコーガイド下吸引式組織生検で悪性診断を得た症例は、11年間で12例であった。エコー所見では、不均一な低エコー域や、乳管拡張が多くみられ、生検のターゲットを絞りにくい広い病変や、十分量の組織採取が難しい病変という特徴を有していた。針生検で悪性の確定診断が得られず、摘出生検を施行した乳癌症例は、11年間で13例、全乳癌症例の0.3%であった。針生検で確定診断が得られなかった乳癌症例25例の針生検での組織所見は、乳管内上皮増殖や乳頭状病変、管内癌が疑われるものの確定診断に至らなかった症例が17例で、adenosisの合併が多くみられた。一方で、病変部が採取できていなかった症例が8例あった。
(まとめ) 生検モダリティの選択においては、習熟した手技であること、一回の検査で安全確実に確定診断が得られること、短時間で検査が終了し、経済的負担が軽い手技であることが重要である。針生検は汎用性が高いが、針生検で確定診断が得られなかった場合には、組織所見をよく検討し、吸引式組織生検や摘出生検を考慮する必要がある。

PO11-2
当院における早期乳癌組織生検の精度についての考察

群馬県立がんセンター　乳腺科
藤澤　知巳、矢内　恵子、宮本　健志、柳田　康弘

【目的】当院における早期乳癌組織生検のCNB(針生検),VAB (吸引組織生検)による病理学的診断精度を 後ろ向きに検討した。【方法】対象は2009年10月から2021年6月までに生検し手術となった2283症例。生検、手術検体の病理検査がなされているもの。【結果】年齢は中央値 60.3歳、BMIは平均22.9 ±4.1, 触診腫瘍径 1.9cm ±1.3、CNB 1894例(83.0%)、VAB 389例 (17.0%)であった。採取組織は 浸潤癌(IDC ILC含む) 2007 例(87.9%) 非 浸 潤 癌 276例(12.1%)、intrinsic subtypeで は luminal type 1856例(81.3%), HER2 type 99例(4.3%), TN type 149例(6.5%), luminal HER type 179例(7.8%) であった。全体では感度 0.23 95%CI (0.21-0.25)、特異 度 0.98 (0.98-0.99)、PPV 0.71 (0.61-0.79)、NPV 0.90 (0.89-0.90)であった。生検方法別では CNBは感度 0.29 95%CI (0.22-0.32)、特異度 0.99 (0.98-0.99)、PPV 0.69 (0.56-0.80)、NPV 0.95 (0.94-0.95)、VABでは感度 0.19 95%CI (0.15-0.21)、特異度 0.96 (0.93-0.97)、PPV 0.76 (0.61-0.86)、NPV 0.64 (0.62-0.65)であった。生検結果の正誤を以ってロジスティック回帰解析を行うとHosmer&Lemeshow 検定p=0.001以下、的中率 98.8%、生検方法 (オッズ比; 0.5)、NG (1.5)が生検精度に影響力あり、であった。
【考察】組織採取量が多い、生検対象が大きく生検しやすい事で精度が上がると考えていたが生検方法(感度特異度ではCNBがVABと比べ統計学的に有意差あり)腫瘍径(ロジスティック回帰で影響なし)との結果であった。組織採取量が多いと正常組織が混入し検鏡時に浸潤部分の観察が劣る、細い生検針の方が腫瘍の中心に適切に挿入され組織が採取できる、ということが考えられた。今後、がんパネル検査等後ろ向きに生検組織からの遺伝子検査が必要な場合は採取量の多いVABの方が有効であるが精度ではCNBで十分であることが示された。

PO11-3
カテゴリー3の集簇性石灰化病変の検討 ～吸引式組織生検15年間の結果より～

総合上飯田第一病院　乳腺外科
窪田　智行、雄谷　純子

[背景]カテゴリー 3の集簇性石灰化症例では良性病変に起因する石灰化が多く含まれるため、吸引式組織生検(VAB)による診断が過剰診断と見なされることがある。当院における過去15年間のVAB施行症例より微小円形もしくは淡く不明瞭、集簇性石灰化(カテゴリー3)の病態を検討したので報告する。
[症例]2006年より2020年までの15年間において当院で施行した石灰化を対象としたVAB 2165例中、微小円形もしくは淡く不明瞭、集簇性石灰化1464例を対象とした。
[結果] 微小円形、集簇性石灰化における悪性の結果は340例(30.7%)、淡く不明瞭、集簇性石灰化72例(20%)あり、同時期に施行した多形性、集簇性石灰化の悪性率55.6%程ではないが、決して少ない割合でなかった。さらに悪性の組織型は、微小円形、集簇性石灰化で浸潤癌31例(9.1%)、DCIS comedo,solid typeが162例、cribriform typeが71例、flat,low papillary,papillary typeが76例(22.4%)であった。淡く不明瞭、集簇性石灰化で浸潤癌9例(12.5%)、DCIS comedo,solid typeが20例、cribriform typeが21例、flat,low papillary,papillary typeが22例(30.6%)であった。
[考察・結語] 当院で施行されるVABの74.1%は他院からの紹介であり、今回の結果は一施設の結果というより、一般の外来で生検が必要として施行された結果と考えて良いと思われる。微小円形もしくは淡く不明瞭、集簇性石灰化の悪性率は28.1%で決して低い値でなく、さらに浸潤癌、今後早期に浸潤癌となるだろうcomedo,solid typeが63.6%占めているため、経過観察より速やかに診断が行えるVABが適切と思われた。

PO11-4
術前非浸潤癌が術後浸潤癌と診断されるリスク予測モデルとSLNBへの活用

[1]大阪ブレストクリニック　乳腺外科、[2]大阪ブレストクリニック　形成外科、[3]大阪ブレストクリニック　病理科、[4]大阪ブレストクリニック　放射線科
柳沢　哲[1]、友池　力[1]、榎本　敬恵[1]、藤田　倫子[1]、稲上　馨子[1]、井口　千景[1]、宮川　義仁[1]、金　昇晋[1]、野村　孝[1]、青野　豊一[1]、矢野　健二[2]、春日井　務[3]、沢井　ユカ[4]、芝　英一[1]

背景：術前診断が非浸潤癌の際、術後に浸潤癌と診断されるリスクが分かれば、SLNBの適応に関して重要な指標となるが、そのような予測モデルは確立されていない。目的：術後浸潤癌と診断されるリスクの予測モデルを作成し、SLNBの適応へ活用した際の有効性を評価する。対象：2017年10月から2021年11月までに、当院で針生検で非浸潤癌と診断、SLNBを施行した629例。(再発、多発例除く)方法：当院手術データベースより抽出した臨床病理学的因子(年齢、画像所見、病理所見)を説明変数に、術後浸潤癌の有無を目的変数として、多変量解析により予測モデルを作成した。モデルの評価、検証、及び変数選択にROC、NRI、IDIを、内的妥当性の評価にブートストラップ法を用い、欠損値に対して多重補完を行った。結果：年齢中央値49歳、術後浸潤癌／腋窩リンパ節転移：87例／5例(13.8%／0.8%)、温存術(温存)369例(その内、浸潤癌52例(14.1%))、全切除術(乳切)260例(その内、浸潤癌35例(13.5%))。上記手法により説明変数として「年齢」(オッズ比(OR)1.96)、「マンモグラフィーサイズ」(OR 1.94)、「USカテゴリー」(OR 1.88)、「MRI所見有無」(OR 2.78)を採用し予測モデルを導出した(AUC=0.712)。算出されたリスク値の範囲は0.9 ～ 54.3% (中央値14.2%)。乳切の際、低リスク(8%未満)でSLNBを省略する場合、31例/260例(11.9%)が該当する(省略例の内、浸潤癌2例、腋窩リンパ節転移は無し)。温存の際、高リスク(16%以上)で一期的SLNBを行うと、65例/369例(17.6%)が該当し(その内、非浸潤癌は46例)、一方、33例/369例(8.9%)は二期的SLNBを要する。考察:広く実臨床で用いられる予測モデルは、今回のように測定が容易で、客観的な因子から構築される事が望ましい。また、リスクの閾値設定には、極めて低い腋窩リンパ節転移陽性率を踏まえた上で、コンセンサスを得る必要がある。結語：簡便な因子により浸潤癌となるリスクを比較的正確に予測できるモデルを作成し、SLNBの適応決定に有用である事を示した。今後、他施設も含めた外的妥当性の評価が必要である。

PO11-5
低リスクＤＣＩＳにおける非手術と浸潤癌Ｒisk及び対策について

[1]あきた乳腺クリニック、[2]秋田大学　医学部　病理部、
[3]秋田大学　医学部　放射線科、[4]秋田赤十字病院　乳腺外科、
[5]秋田大学　医学部　胸部外科
工藤　保[1]、南條　博[2]、石山　公一[3]、鎌田　収一[4]、伊藤　亜樹[4]、
寺田　かおり[5]、髙橋　絵梨子[5]、南谷　佳弘[5]

[はじめに]
超音波(US)画像上2cm以下の腫瘤径で、比較的多くの組織量(VAB11Gで４本以上)を採取した結果のDCIS診断が、術後浸潤癌に変更となった症例を中心に解析し、非手術の際の対策について検討したので報告する。
[対象]
2004年5月から2021年10月までの間に、診断された非浸潤性乳管癌(DCIS)180例中のUSガイド下(ステレオ下を除く)生検の144例、平均54才。
[方法]
腫瘤(低エコー域)径やバイオマーカー、VAB採取本数、MRI所見、さらに術後癌遺残の有無などを比較検討した。腫瘤(低エコー域)径は、便宜上、Tの亜分類に準じて、Tis1のa(1＜≦5mm)、b(5＜≦10mm)、c(10＜≦20mm)、Tisの2(20＜≦50mm)、Tis3(50mm＜)とし、低エコー域を認めない点状高エコーのみのものは、Tis0とした。診断機種は、US:HITACHI EUB-7500など,VAB:マンモトーム11G。
[結果]
生検でLow-Risk(低及び中核グレード)と診断され、術後浸潤癌が判明したのは、それぞれTis 0:0%(0/6)、Tis 1a:0%(0/22)、Tis 1b:8%(4/50)、Tis 1c:13%(3/24)、Tis2:25%(5/20)、Tis 3:50%(1/2)。Tis1bと1cからの術後浸潤癌7例では、VAB平均7本採取し、生検診断がHer2陽性2例、triple negative 1例、コメド壊死1例、並びに核グレード2が3例(うち2例は重複)が含まれていた。他の2例のみが核グレード1でER陽性。これら術後浸潤癌7例のMRIは生検前BI-RADSカテゴリー 4が2例、手術前カテゴリー 6が4例、他の1例はMRI不可。また術後深切り標本で癌遺残(－)だったのは、Tis0 50% (3/6)、VAB平均9本採取、Tis 1a 18% (4/22)、同5本、Tis 1b 16% (8/50)、同7本、Tis 1c 0%、同6本。これら癌遺残(－)の15例のMRIは、生検前カテゴリー4が2例。手術前カテゴリー6が10例、術前のMRI上の所見(－)が3例(3例ともTis 1a)。術前高核グレード群では、術後25%(5/20)が浸潤癌であった。
[考察と結語]
現在、低リスクDCISの非手術のTrialが行われており、早晩、治療戦略の変更がありえる。術前低リスクDCISで腫瘤径が5mm以下(Tis 0とTis 1a)では、術後浸潤癌が0%(0/28)と低く、VAB採取本数が多い場合には、手術省略可の蓋然性は高い。しかし、腫瘤径が5＜≦10mmのTis 1bでは術後浸潤癌 8%、Tis 1c(10＜≦20mm)では、術後浸潤癌13%。Tis 1b以上では、多くの採取本数以外に、核グレード1かつER陽性例(Her2陽性やコメド壊死を除く)など、最も低リスクのものを非手術の対象とすることが有力な対策となると考えられた。

PO12-1
当院での乳癌症例の視触診、マンモグラフィ、超音波の比較検討

[1]くにとみ外科胃腸科医院、[2]岡山県医師会
岡﨑　憲二[1]、岡﨑　邦泰[1]、松山　正春[2]

現在、検診の現場から視触診は、廃止の方向に向かいつつある状況である。マンモグラフィ単独検診では、特に不均一高濃度～極めて高濃度乳腺の症例では、癌の見逃しが起こるのではないか？ この点を明らかにする為に自検例で、視触診、マンモグラフィ、エコーの其々の診断率について比較検討を行った。【症例】平成24年から令和2年までの9年間に当院を受診し、乳癌と診断された252症例を対象とした。【結果】252症例の内訳は、Tis 27例、T1 148例、T2 65例、T3 6例、T4b 6例であった。Tis 27例中21例は視触診及びマンモグラフィで、15例はエコーで異常所見が認められた。次にT1 148例中視触診で136例、マンモグラフィで131例、エコーで147例に異常所見が認められた。 一方、視触診で11例、マンモグラフィで17例、エコーで1例は異常所見が確認できなかった。マンモグラフィで異常所見の無かった17例中、8例に血性乳頭分泌と腫瘤、6例に腫瘤、1例に血性乳頭分泌を認め、2例は視触診で異常所見を認めなかった。 T2症例65例では、視触診及びエコーでは全例異常所見を認めた。マンモグラフィでは、63例に異常が認められ たが、不均一高濃度乳腺の2例に異常所見が見られなかった。【考察】従来からマンモグラフィ単独検診では、癌の見逃しが起こる可能性があると指摘されてきた。私共の検討でも マンモグラフィに異常所見が認められない症例が、252例中25例認めた。 マンモグラフィで異常所見の認められないT1 症例では、88%以上の症例(17 症例中15 症例)で視触診で異常所 見を認め、T2 症例では、ほぼ100%視触診で異常所見を認めた。 平成27年度の岡山県の乳癌発見率は、視触診単独方式で、0.169 % で、消化管検診での胃癌、大腸癌の癌発見率とほ ぼ同等の結果であり、検診の場で視触診を廃止された事には疑問が残る。 ガイドライン上､高濃度乳腺の問題に関して補助的診断モダリティは、現在示されていない。 対応策として、ブレストアウェアネスが検討されているが、現在十分に普及されていない状況である。乳癌検診にエコーが導入出来ない現状では、マンモグラフィ単独ではなく視触診マンモグラフィ併用が最も有効な検診方法と考えられた。

PO11-6
再発巣にてHER2陽転化を生じた６例の検討

[1]聖マリアンナ医科大学　乳腺・内分泌外科、
[2]聖マリアンナ医科大学　病理診断科
佐々木　美紀[1]、西川　徹[1]、杉山　瑠奈[1]、山田　都[1]、伊藤　一希[1]、
喜多島　美奈[1]、瀧下　茉莉子[1]、金山　益佳[1]、坂本　菜央[1]、田雑　瑞穂[1]、
中野　万理[1]、黒田　貴子[1]、敦賀　智子[1]、志茂　新[1]、都築　麻紀子[1]、
本吉　愛[1]、小島　康幸[1]、川本　久紀[1]、津川　浩一郎[1]、小池　淳樹[2]

【背景】乳癌治療において、HER2評価は治療方針決定に重要な指標となる。一方で転移・再発乳癌治療において原発巣と再発巣でのHER2不一致を認めることがあり、再発巣に対して積極的に生検を行い、治療方針を決定することが望ましい。今回我々の施設において原発巣と再発巣でのHER2不一致を認めた症例の検討を行った。【対象と方法】2013年1月から2020年12月までの当院手術症例5713例のうち再発を認めた310例(5.4%)を対象とした。再発巣の生検により組織採取した190例(61%)でHER2の再検索を行った。【結果】初発時HER2陰性から再発巣でHER2陽性に変化したのは6例であった。患者は全例女性、年齢中央値は46歳(28~84歳)であり、原発巣のサブタイプはLuminal Typeが5例、Triple negative Typeが1例であった。また、組織型は浸潤性乳管癌が5例、浸潤性小葉癌が1例であり、初発時臨床病期はStage Ⅱが4例、Stage Ⅲが2例であった。再発部位は局所再発4例、肝転移1例、甲状腺転移1例であり、治療は、全例にトラスツヅマブまたはトラスツヅマブ・ペルスツヅマブ+化学療法を導入した。局所再発症例では1年間のトラスツヅマブ投与後にホルモン療法を導入した。また、肝転移症例はトラスツヅマブ・ペルスツヅマブ+パクリタキセル、甲状腺転移症例はトラスツヅマブ・ペルスツヅマブ+Nab-パクリタキセルを投与した。現在までに、1例が死亡、5例が生存加療継続中である。
【考察】乳癌の転移・再発部位でHER2不一致が確認されることは、再発治療法選択の重要な指標となる。転移巣でのHER2陰転化は約19%、HER2陽転化は約10%と報告されており、特にHER2陽転化は稀である。当院でのHER2陽転化は約2%であり、文献と比較し低い傾向にあるが、これは再発巣に対する生検が61%にしか出来ていないことが影響していると考える。また、HER2陽転化を来す原因は諸説あるが、腫瘍組織自体の不均一性や、化学療法や内分泌療法の修飾によりHER2シグナルを主としたバイオロジーが変化したことなどが考えられる。転移巣でHER2陽転化を認めた場合には治療選択が増える為、再発巣の生検による再度のサブタイプ診断を含めた病理学的評価を積極的に行うことで、適切な治療方法の選択に繋がると考える。

PO12-2
診断カテゴリーとその推奨マネージメントに基づく乳がん検診精密検査の検討

神戸市立西神戸医療センター　乳腺外科
奥野　敏隆、林　雪

【背景】乳がん検診における乳房画像検査の精度管理と標準化を目的に2019年7月，診断カテゴリーが新設された．そして診断カテゴリー別の推奨マネージメントが定められ，Quality Indicator(QI)としてPositive predictive value 3 (PPV3) = (乳癌数)/(診断カテゴリー４，５の症例数)が推奨されている．
【目的】PPV3をはじめ，当院における乳がん検診精密検査の精度管理の指標を評価した．
【対象】2019年9月から2021年11月までに乳がん検診で要精査となった256例を対象とした．年齢は24歳～84歳，中央値は51歳．主な検診方法はマンモグラフィー (MG)が166例，乳房超音波検査 (US)が79例，MG+USが10例であった．検診カテゴリーは2が1例，3が186例，4が58例，5が11例であった．
【結果】精査方法はUSのみが52例，USとMGが109例、USとMGとMRIが93例，USとMRIが2例であった．診断カテゴリーは1が39例，2が50例，2Dが1例，3が37例，3Dが6例，4が97例，4Nが3例，5が23例であった．カテゴリー別の生検方法と判定及び診断は2Dおよび3Dで細胞診7例(良性が4例，検体不適正が3例)，4で細胞診51例(良性25例，検体不適正12例，鑑別困難4例，悪性10例)と針生検(CNB)41例(良性14例，乳癌27例)と吸引式乳房組織生検(VAB)5例(良性2例，非浸潤性乳癌3例)，5で細胞診2例(悪性2例)とCNB21例(悪性21例)であった． PPV3は53% (64/120)であった．指導区分は検診推奨である1が35例，同じく2が51例，良性で経過観察する3が34例，良性病変の疑いで要経過観察である4が68例，要治療の6から9が合わせて68例であった．診断カテゴリー 3及び4で経過観察せずに検診に戻った症例がそれぞれ4例と2例あった．良性病変対乳癌の生検比率は62対65と良性が多く，画像誘導下CNB/VABで乳癌と確定診断した割合は76% (51/67)と許容値を上回っていた．
【考察】PPV3が53%と目標値の33.8%を大きく上回っていた．しかし生検例における良性対乳癌は62対65と許容値である1対2よりも良性の比率が高かった．良性の生検法の多くは細胞診であったが生検適応基準の再考が求められる．また256例中カテゴリー 2，3の生検が7例，経過観察すべきところを検診に戻った症例が６例あり，適正なマネージメントが求められる．

PO12-3
乳腺クリニックにおけるマンモグラフィ偽陰性症例の特徴と乳房超音波検査の意義

新都心レディースクリニック
甲斐　敏弘

【はじめに】マンモグラフィ（以下MG）検診においてはMG偽陰性乳癌への対処として現実的には超音波検査（以下US）を如何に組み込むのか課題となっている．一方，乳腺クリニックにおいては乳腺診療や検診で日常的にMGと超音波検査（以下US）を行っている施設が多いと思われ，当院では保険診療ではほぼ全員にUSを行っている．このような立場からみた発見乳癌症例におけるMG偽陰性症例の割合と高濃度乳房等のその要因，またUSの意義について，2020年度に発見された乳癌症例132例について検討した．【対象と方法】この期間でMG：7,269件，US：7,312件を実施し，発見された乳癌は132例．このうち比較対象可能な110例を対象とし，MGカテゴリー１，2のMG偽陰性症例をA群（30例），MGカテゴリー３，４，５のMG陽性症例をB群（80例）をとし比較検討した．【結果】年齢はA群50.7歳，B群55.6歳とA群が若く（p=0.0438），高濃度乳房の比率はA群96.7%，B群67.5%とA群が高く（p=0.0035），乳腺量測定ソフトによるFG%（乳腺に占める乳腺実質の割合）の平均値もA群42.8%で，B群35.3%でA群が高かった（p=0.0111）．病理所見が確認できた浸潤癌A群19例，B群48例で病理学的浸潤径平均はA群13.1mm，B群18.4mmでA群の浸潤径が小さかった（p=0.0367）．説明変数を乳腺濃度，浸潤径，MGとUSの検査間隔として数量化II類で解析すると，レンジはUS検査間隔＞MG検査間隔・浸潤径＞乳腺濃度であった（相関比0.4275，的中率81.71%）．【考察】今回の検討からMG偽陰性乳癌の要因として高濃度乳房は重要であるが，それ以上に浸潤径と検査間隔，特にUS検査間隔の寄与が大きく，US検査間隔が短い症例ではMG偽陰性の段階で乳癌を発見している可能性が考えられた．検診でのUS併用には多くの課題があるが，検査間隔も無視できない問題であると思われた．

PO12-4
対策型乳がん検診のデジタル化、ペーパーレス化実証実験の検討

湘南記念病院　乳がんセンター
土井　卓子、井上　謙一、三角　みその、水野　香世、川崎　あいか、有泉　千草、廣瀬　知子

目的:乳がん検診は受診票、問診、結果報告が数枚綴りの紙で運用されている。受診者の記入、検診機関で電子カルテ入力、結果は読影ソフトと検診ソフトに二重入力、用紙に再記入、二重読影で用紙を見ながら読影ソフト入力、用紙に記載して受診者と自治体へ発送、自治体で再入力という入力の無駄とミス、多量の紙の無駄が繰り返されている。無駄解消、省力化、各自治体間とドック型、職域検診の連動を目標に検診のデジタル化とペーパーレス化を行う実証実験を鎌倉市で行った。問題点と利点、全国展開の可能性について検討した。方法：ペーパーレス化はアプリの使用、自治体間、ドック型と対策型の連動はマイナンバーの使用で行った。アプリから受診申し込み、問診入力を行い、検診機関はオーダーを入力、読影結果を入力、アプリに送る。アプリから受診者へ結果送信、問診表と一体化して自治体に送信、入力完了となる方式を開発した。３人の受診者で検証を行った。結果:判明した問題点は３点あった。１：医療機関は検診ソフトでデータ管理するが、検診ソフトからデータをアプリに抽出するには契約と多額の費用が必要という問題があった。全国で行うには多種のソフトが使用されており大きな障害となることがわかった。対策として検診ソフトを使用せず、読影ソフトからXMLファイルで直接送信する方法を構築した。簡便に施行可能であったが、事務員が検診ソフトの変更に抵抗を示した。慣れることで解決できた。２：自治体へ送信するには問診と読影結果の統合が必要という問題があった。今回はアプリ製作スタッフが担当した。3:スマートフォンを持たない人がいるという問題があった。スタッフが受付で代理入力した。結論：デジタル化とペーパーレス化は医療資源の省力化と省資源に非常に有用であった。鎌倉市では今後正式運用が可能と考えられた。全国での運用は、自治体ごとに問診表、検診結果の書式CSVと受診番号がバラバラであることが障害であるが、マイナンバーの導入と学会主導での書式の標準化ができれば容易に可能と考えられた。今後、画像をクラウドなど統一部分に保存して、どの医療機関でも参照できるようにしたいと考えている。

PO12-5
新型コロナウイルス感染症による当院での乳がん検診の推移

金沢メディカルステーション　ヴィーク　乳腺科
横山　浩一、前川　一恵、藤井　久丈

a91062

新型コロナウイルス感染症で、医療体制に大きな影響がでている。受診控え、検診の中止、受検数制限、自己抑制等があり、検診受診者が減少した。日本対がん協会は2020年の乳がん検診は約30%減少したと報告している。当院の2019年とコロナ禍の2020年、2021年の乳がん検診受診者を検討した。

2019年の乳がん検診受診者は5,921名であったが、2020年は5,302名と10.5%減少した。特に4月と5月の減少が大きかった。が、6月からは住民検診の再開もあり急激に回復し、11月以降は逆に2019年よりも増加傾向であった。2021年はトータルでは6,149名と過去最多となったが、月ごとの受験者数は密を避けるための予約制限により2018年のピーク1,014名より2020年は794名(22%減)、2021年は826名(19%減)と減少した。

要精検率、発見乳癌数、PPV、乳癌発見率は2020年はわずかに上昇していたが、2021年は2019年とほぼ同じ状態となった。保険診療も含めた当院での発見乳癌数は2019年は97名であったが、2020年は119名、2021年は113名と増加している。

2020年は検診受検者の減少にもかかわらず、発見乳癌が増加している。要因については詳しく検証する必要はあるが、当院が入院病棟を有していないこと、乳腺科と婦人科は女性ゾーンで診療を行っており、受付以外は内科と離れていることが大きい、と推定している。

With Corona時代の中で、乳がんの発見の遅れ、治療機会の遅延を来さない様に関係者と連携し、感染予防措置を行いながらさらなる乳がん検診の精度向上に勤めていきたい。

年	検診受診者数	要精検率	発見乳癌数	PPV	がん発見率
2019	5,921	1.33%	17	21.5%	0.29%
2020	5,302	1.55%	23	28.0%	0.43%
2021	6,149	1.43%	18	20.5%	0.29%

PO12-6
検診受診率が向上する革新的医療「個別検診・自宅検診」のための技術「小型マンモグラフィ撮影車」の現状

吉岡医院
吉岡　泰彦

【はじめに】
1990年以降乳癌の予後を改善させてきた革新的な医療技術とは何か？　それは「癌告知」である。告知なしに現在の治療法は成り立たない。
一方がん検診による死亡率減少には高い受診率が必要だが伸び悩んでいる。今後どんなに優秀な技術が開発されても受診率が低ければ意味がない。
では受診率を上昇させる「癌告知」のような革新的な医療とは何か？　それは健診センター・集団検診から個別・自宅検診への意識改革である。「検診をする側の都合の場所、日時に受診者を集める」という上からの発想から「受診者の希望にあわせる。こちらから出向く」への変革である。これは感染対策にもなる。
この意識改革を実現する技術の一つが小型マンモグラフィ撮影車を用いA）かかりつけ医を週に1回1～2時間巡回し「胸部X線のごとく」かかりつけ医でマンモグラフィ撮影を行う。B）「ピザの宅配のごとく」受診者の求めに応じて受診者宅の駐車場等に赴き撮影する。ことである。
今回、この車両の開発における問題の経過／現状を報告する。
【今までの成果】
私は普通駐車場一台分の大きさの、旧々普通免許で運転可能で、医師1人で運用する充電式小型撮影車を開発し、上記A) 法で10年以上巡回運用している。かかりつけ医でマンモグラフィ検診が完了すれば受診率が向上することを論文化した。
【現在の開発目標】
現在の普通免許で運転でき、診療放射線技師1人で運用可能なマンモグラフィ撮影車
【問題の経過／現状】
1) 医療法制：以前は巡回先で医師の立ち合いが必要／令和3年10月より診療放射線技師だけで撮影可能に。ただし受診者が1人の場合は医師が撮影する必要があるという不合理な法的障害が残る。
2) 車両法制：普通免許では、以前は総重量8トン未満／現在は総重量3.5トン未満のみ運転可能。車載する機器、電源の重量で超過する。
3) 撮影機器：以前はCR／現在はDRが主流だが小型車両は温度変化が著しくDRの運用は困難。CRは読取装置の重量で車載困難。
4) 電源：以前はディープサイクル鉛蓄電池／最近は新型蓄電池が期待されるが試験段階。巡回先から200V電源をもらうことは実質不可能。
【解決の見込み】
ア) 1) は法解釈の変更。イ) CR並みに温度変化に強いDRの開発。ウ) 作業用電源を組み込んだEVトラックプラットホームをメーカーが発売。で解決する。ウ) は既定路線であり、CRが搭載できれば検診の革新的な医療技術の一つは数年後に実現する。

PO13-1

高齢者のT1原発性乳癌における乳管内進展の広狭を予測する因子の検討

船橋市立医療センター
南村　真紀、青柳　智義、清水　辰一郎、仙波　義秀、水内　里美、
笹原　奈津美、吉原　ちさと、松崎　弘志

【目的】高齢者は若年者と比較して乳腺密度が低く、血流も少ない。また、浸潤癌周囲の乳管内進展の範囲が若年者より狭い傾向を示唆する報告もあるが、乳腺の画像所見と乳管内進展の範囲の関連性を研究した報告は見られない。高齢者は局所麻酔下での手術も珍しくなく、手術時の麻酔薬の量の制限や、術後の放射線治療が不可な場合もあり、切除範囲の正確な評価は重要である。本研究の目的は、高齢者乳癌における乳管内進展の広狭と背景乳腺の画像所見および臨床病理学的因子との関連性を検討することである。
【対象と方法】2013年1月～ 2019年12月に原発性乳癌に対し当院で手術を施行した70歳以上の456例中、T1かつマンモグラフィ（ＭＧ）とＭＲの両方を施行した145例。両側乳癌症例や術前にホルモンまたは化学療法を施行した症例、対側乳癌の既往がある症例は除外した。浸潤癌周囲の乳管内進展の範囲を15㎜未満の群（n=88 ）と15㎜以上の群 (n=57)にわけた。これらの2群と臨床病理学的因子 (年齢、組織型、核グレード、ER、PgR、HER2) および、MGは乳腺濃度が脂肪性または散在性と、不均一高濃度または高濃度の2群、MRはBackground parenchymal enhancement（BPE）がnoneと、minimal以上の染まり有の2群で評価した。単変量解析はχ二乗検定、多変量解析はロジスティック回帰分析を用いた。
【結果】年齢中央値は76歳（70 ～ 90歳）。MRIのBPEがnoneは、乳管内進展が15㎜未満で88例中58例（65.9%), 15㎜以上の群で57例中10例（17.5%）だった。MGの背景乳腺が脂肪性または散在性は、15㎜未満が88例中68例（77.3%), 15mm以上が57例中34例（59.6％）だった。BPEがnone、背景乳腺が脂肪性または散在性、HER2増幅有が単変量解析で有意に15㎜より狭い乳管内進展だった（各々 p<0.01、0.027、0.014)。多変量解析ではBPEのみが乳管内進展における独立予測因子であった（p＜0.01)。全症例におけるBPEはnoneが68例，minimalが73例，mildまたはmoderateが4例であり、高齢者ではminimalのような弱い染まりでも、染まりのない乳腺より乳管内進展が拡がっている傾向が見られた。
【結論】高齢者のT1原発性乳癌において、MRでBPEがnoneであると、浸潤癌周囲の乳管内進展の範囲も狭い可能性が高い。一方、BPEが見られる場合、弱くても染まりがあれば、範囲診断がnoneの場合よりやや難しくなるだけでなく、病理学的にも、乳管内進展の範囲が広くなる可能性が高かった。

PO13-2

乳癌腋窩リンパ節転移の確率を推定するために作成した形状分類の有用性

[1]医療法人　英仁会　大阪ブレストクリニック　医療技術部、
[2]医療法人　英仁会　大阪ブレストクリニック　乳腺外科
山西　昌子[1]、藤井　直子[1]、古川　博子[1]、小西　章子[1]、友池　力[2]、
榎本　敬恵[2]、宮川　義仁[2]、藤田　倫子[2]、柳沢　哲[2]、稲上　馨子[2]、
井口　千景[2]、金　昇普[2]、青野　豊一[2]、野村　孝[2]、芝　英一[2]

a90443
【背景・目的】乳腺超音波検査(US)時に悪性を疑う症例には所属リンパ節(LN)の検索を行っている。当院ではLNを６種に分類した形状分類(Shape Classification :SC)を作成し、第29回乳癌学会学術総会で発表した。SCの検証・有用性の確認を行う。【対象】2021年１～ 10月の期間、US時に腋窩LN検索しSCを用いて転移の有無の判定を行った392例。【方法】SCを用いて、形状Ⅲは乳腺内病変(Breast lesions :BL)がT2以上かつC5であるものはⅢ:T2C5、それ以外はⅢ:not(T2C5)とし、以下を検討。1) BLの病理結果別LNの形状。2)BL悪性のうち穿刺吸引細胞診(FNA)実施症例のSC評価とFNA結果の照合。【結果】1)BL良性62例中にVが１例あり、同側にCovid19ワクチン接種(CV)後であった。BL悪性330例うち104例にFNAを実施。2) 転移あり46例、転移なし58例。Ⅰ･Ⅱは全て転移なし(0/17)、Ⅲ:not(T2C5)は6.7%転移(1/15)、Ⅲ:T2C5は37.0%転移(10/27)、Ⅳは41.7%転移(5/12)、Ⅴは89.3%転移(25/28)、Ⅵは全て転移(5/5)であった。Ⅴで転移なし3例は全て同側CV後であった。【考察】SCの活用により、Ⅰ・Ⅱは転移なし、Ⅲ:not(T2C5)は転移なし＞ありと判定し基本的にFNA不要、Ⅲ:T2C5・Ⅳは転移の有無判断つかず、Ⅴ・Ⅵは転移ありと判定し医師にFNA実施を勧めることは妥当である。Ⅲ:not(T2C5)は基本的にはFNAは不要であるが他のモダリティーの結果なども加味しFNAの実施を考慮する。CV後の接種側腋窩LNがⅤを呈し乳癌のLN転移と形状では判断困難事例もあり、CVが転移判定を難しくしている。CV歴の聴取なども重要である。【結語】SCは乳癌のLN転移の確率を推定するうえで簡便かつ有用であるが、問診によるCV歴の確認も必要である。

PO13-3

乳腺悪性リンパ腫の超音波像における内部エコーの成因

[1]がん研究会有明病院　画像診断センター　超音波診断・IVR部、
[2]がん研究会有明病院　超音波検査部、[3]がん研究会有明病院　乳腺センター、
[4]がん研究会有明病院　乳腺センター外科、[5]がん研究会有明病院　病理部、
[6]がん研究会がん研究所　病理部
國分　優美[1]、大迫　智[5,6]、坂井　威彦[4]、加藤　千絵子[2]、圓岡　有里[2]、
秋谷　昌史[6]、高畑　史子[4]、上野　貴之[4]、大野　真司[3]、松枝　清[1]

a91811
【背景・目的】乳腺悪性リンパ腫は稀ではあるが急速に増大するものがあり、早期に正確な診断を行う必要がある。超音波(US)では多彩な像を呈する。正確な生検と診断に活用することを目的とし、US像に対応する病理組織所見を探索した。
【対象・方法】対象は2010 ～ 2021年に当院で乳腺悪性リンパ腫と診断され、USおよび針生検病理標本が見直し可能であった37病変(36症例)。病理標本における腫瘍細胞、乳腺間質、脂肪組織の面積比および非腫瘍組織の島状混在の有無とUSの内部エコーを対比した。
【結果】対象は全例女性、平均年齢58.3歳(22 ～ 83歳)、組織型はびまん性大細胞型B細胞リンパ腫30例(83%)、MALTリンパ腫４例(11%)、その他2 例(6%)であった。37病変のUS所見は腫瘤34病変(92%)、非腫瘤性病変3病変(8%)であった。標本上周囲との境界が評価不能の3病変を除いた腫瘤31病変の内部エコーは、高低混在7病変(23%)、等低混在13病変(42%)、低11病変(35%)であった。内部エコーが高低混在では腫瘍細胞の割合が高く、非腫瘍組織の島状混在が約半数にみられた(表)。高エコー部は皮下脂肪組織に浸潤する腫瘍細胞であった。等低混在では間質の割合が比較的高く、非腫瘍組織の島状混在が大部分にみられた。低では腫瘍細胞の割合が高く、非腫瘍組織の島状混在は少なかった。
【結論】乳腺悪性リンパ腫の腫瘤における内部エコーは約2/3が高低もしくは等低混在、約1/3は低であった。内部エコーレベルは腫瘍細胞の割合、非腫瘍組織の島状混在、脂肪織浸潤の3つの要素により変化し、低は腫瘍細胞、等は乳腺間質、高は脂肪織浸潤に対応すると考えられた。以上より生検は低エコー部から行うことが望ましいと考えられる。

生検標本における腫瘍細胞・乳腺間質・脂肪組織の面積比平均値(%)
および非腫瘍組織の島状混在が認められた病変数
n=31

内部エコーレベル		腫瘍細胞	乳腺間質	脂肪組織	非腫瘍組織島状混在(+)の病変数
高～低混在 n=20		74	18	8	14 (70%)
	高低混在 n=7	86	6	8	3 (43%)
	等低混在 n=13	68	24	8	11 (85%)
低 n=11		87	10	3	2 (18%)

PO13-4

実際の低用量FDG投与による専用乳房PETの画質評価

山梨PET画像診断クリニック　放射線診断科
佐藤　葉子

目的：実際の低線量^{18}F-2-フルオロデオキシ-D-グルコース（FDG）による乳房専用PET（dbPET）画像の臨床的実現可能性を、全線量画像と比較して評価した。方法：乳癌の既往歴がなく、過去3年以内に通常の臨床FDG量（3 MBq/kg）によるdbPETが施行されたことのある女性9名（中央値49歳、41 ～ 60歳）を対象とした。インフォームドコンセントに基づいて、臨床用量の50%のFDGの投与後60分後と90分後に、dbPETで各乳房を10分ずつ撮像した。心筋のFDG集積の影響を避けるために、右乳房のdbPET画像のみを評価した。リストモードデータを収集開始から1,3,5,7,10分に分割して得られた再構成画像が、視覚的・定量的に比較された。結果：50%投与・7分収集の画像は、100%投与の臨床画像と比べて脂肪と乳腺のコントラストは同等で、よりノイズが少なかった。 50%投与・スキャン開始時間60分と90分の画像の画質に差はありませんでした。 さらに、50%投与時、収集時間が7分と10分の画像の画質にも差はありませんでした。 乳腺のSUVmeanは50%投与画像で低かったが、CVは100%投与画像とほぼ同様であった。結論：50%量のFDG投与によるdbPETの画質は十分に高く、臨床使用可能と考えられた。ただし、病変と正常な乳腺のコントラストがより高くなるため、投与後90分からの撮像が望ましい。

PO13-5

PET/CTと造影MRIに基づく浸潤性乳管癌の腋窩リンパ節マクロ転移予測モデル ―識別能評価と内的検証の報告―

[1]虎の門病院　乳腺・内分泌外科、[2]虎の門病院　病理診断科
川口　駿[1]、田村　宜子[1]、西川　文[1]、柴田　章雄[1]、田中　希世[1]、小林　蓉子[1]、佐藤　順一朗[2]、木脇　圭一[2]、川端　英孝[1]

【背景と目的】
浸潤性乳管癌の症例において，US, PET/CT, 造影MRIといった，各modalityの腋窩リンパ節転移予測能には限界があり，腋窩の侵襲的評価は不可避とされている．今回，センチネルリンパ節生検の回避が考慮されうるlow-risk集団の術前の同定を目的とし，PET/CTとMRIの所見の組み合わせによる腋窩リンパ節マクロ転移予測モデルの識別能評価，ならびに，その内的検証を行ったため，報告する．
【対象と方法】
2017年4月から2020年3月にかけ，当院で手術した乳癌症例850例中，術前にPET/CTとMRIの検査を行った浸潤性乳管癌の370症例(NAC症例除く)を対象とし，乳癌原発巣の長径と，腋窩リンパ節短径，長径をMRIで計測した．SUVmax値については，当院放射線科医の読影を参考とした．まず，2017年4月から2019年3月までの211症例をモデル導出コホートとし，腋窩リンパ節マクロ転移の有無を目的変数とするROC解析で，各説明変数の閾値を定め，単変量解析し，有意差(p<0.05)を認めたものの中で，多変量ロジスティック回帰分析を行い，識別能を評価した．次に，各説明変数のオッズ比を四捨五入して整数スコアを定め，症例毎に合計得点を配分し，腋窩リンパ節マクロ転移の陰性適中率が95%を上回るようにカットオフ値を設定し，それを下回る得点の患者群をlow-risk集団とした．最後に，2019年4月から2020年3月までの159症例を内的検証コホートとし，先程導出した整数スコアシステムを用い，陰性適中率を再評価した．
【結果】
単変量解析で有意差を認めたのは，腋窩リンパ節SUVmax (LN-SUVmax)≧1.2，乳房SUVmax (p-SUVmax)≧4.6，原発巣長径(p-ld)≧20(mm)，リンパ節長径(LN-ld)≧8(mm)，短径(LN-sd)≧5(mm)だった．多変量解析では，PET/CT, MRI, PET-CT+MRIモデルのc統計量は，各々，0.779, 0.844, 0.895だった．オッズ比から求めた整数スコア(LN-SUVmax; 6点，p-SUVmax; 2点，p-ld; 4点，LN-ld; 3点，LN-sd; 2点の合計17点)のカットオフ値は，陰性適中率(NPV)が97%，low-risk集団が全体の66%となる7点とした．検証コホートでは，NPVが96%，low-risk集団は全体の62%と同等の性能を示した．
【考察】
ラジオアイソトープ・色素併用法のセンチネルリンパ節生検のNPVは，94%前後との報告があり，本モデルは，それに劣らない診断能を示した．対象患者の半数以上をlow-risk集団として同定できた点や，PET/MRIの有用性を支持する点についても，本研究は有意義と考える．

PO14-1

乳房非触知病変ファントムを用いた磁性体探知器検出システムと従来法の比較試験の報告

[1]昭和大学医学部外科学講座乳腺外科部門、
[2]日本医科大学医学部乳腺外科学講座、
[3]東京大学大学院農学生命科学研究科附属食の安全研究センター、
[4]東京大学大学院工学系研究科、
[5]横浜市立大学データサイエンス推進センター、[6]マトリックス細胞研究所
松柳　美咲[1]、垂野　香苗[1]、榎戸　克年[1]、栗田　智子[2]、坂巻　顕太郎[5]、橋本　梨佳子[1]、桑山　隆志[1]、繋永　礼奈[1]、時田　益次郎[2]、柳原　恵子[2]、武井　寛幸[2]、中村　清吾[1]、田辺　記生[6]、斎藤　逸郎[6]、関野　正樹[4]、日下部　守昭[3,6]

【背景】画像診断の進歩や術前化学療法の進歩で乳房非触知病変の手術症例が増加傾向である。従来、Wire-Guided Localization（以下WGL法）による手法を利用することが多いが、様々な機器開発が進んでいる。我々は、乳房非触知病変に対する手術手法として、磁気プローブとガイディングマーカーシステム®を利用した手術（以下磁気法）を報告し、単アーム試験にての非触知乳房手術での磁気法の有用性を報告した。本手法はWGL法と比較し、病変の位置を体表より検知できターゲットの位置をワイヤーの感覚のみでなく把握できる利点がある。非触知乳房病変を再現した乳房ファントム（KOTOBUKI Medical社、径16㎝、14kPa、病変径1㎝、深度3㎝）を用い、WGL法と磁気法の手法の比較試験を行ったので報告する。
【方法】8名の乳腺専門医が磁気法とWGL法にて、非触知病変を再現した乳房ファントムより、病変をそれぞれ1例ずつ施行し、合計16例で検討を行った。4名ずつグループA、Bに分け、Aは、磁気法を先行、BはWGLを先行して行った。主要評価項目はマーカーの摘出、病変の完全摘除、副次評価項目は摘出標本の重量、手術時間とした。病変の摘出は、目視での残存の有無確認に加え、検体撮影にて行った。手術時間は、超音波検査下に各マーカーを挿入し、検体摘出後に標本内に各マーカーを確認するまでの時間とした。
【結果】16例全例でマーカーが摘出可能であった。16例中15例でoff targetとならずに病変を切除可能であった。先行で磁気法を施行した1例でoff targetとなった。Aで先行して施行した磁気法で1例、Bで先に実施したWGL法で1例切除断端が陽性/擬陽性であった。摘出標本重量の中央値は磁気法20.7g（6.72-59.93g）、WGL法30.6g（6.45-58.08g）であった。手術時間の中央値は磁気法544秒（441-952秒）、WGL法620秒（353700秒）であった。WGL法に対する磁気法の差異は摘出標本重量で -32%、手術時間で -12%であり、両群間で差異は認めなかった。
【考察】磁気法にて1例off targetとなった症例は、先行して行った症例で、術者の不慣れなどのバイアスがかかった可能性がある。
【結語】磁気法とWGL法は手技において、摘出、重量、手技時間において差異を認めなかった。乳房非触知病変に対する手法として磁気法の利点を生かし、今後実臨床での応用が期待できる。

PO14-2

回転型強度変調照射(VMAT)による乳房切除後の胸壁・領域リンパ節（CW+LN）一括照射の妥当性と有用性の検討

[1]富山県厚生農業協同組合連合会高岡病院　放射線治療科、
[2]富山県厚生農業協同組合連合会高岡病院　乳腺外科、
[3]富山県厚生農業協同組合連合会高岡病院　外科
高仲　強[1]、高　将司[1]、尾山　佳永子[2]、加藤　洋介[3]、大島　正寛[3]

【目的】腋窩転移陽性例での乳切後のCW+LNへの術後照射は必要な治療であるが、その施行は容易ではない。当科ではCW+LNを一括にVMATにて照射しており、今回当科でのVMATによるCW+LN一括照射の妥当性と有用性を検討した。
【対象と方法】2018.9 ～ 2021.9に腋窩リンパ節転移を伴う乳癌に対し乳切後にVMATでCW+LNを一括に術後照射を施行した36例を対象とした。全例女性で、年齢は32 ～ 88才（中央値59才）、右側17例、左側19例、術前20例、術後12例に化学療法が施行されている。手術は全例腋窩郭清を伴う乳切術で、内胸骨は郭清されていない。術後照射は左側は深吸気呼吸停止(DIBH)下で、呼吸性移動あれば右側でもDIBH下で照射計画用CT撮像を行い、患側下頸部から鎖骨上窩、level2, 3、症例によってlevel1を含む腋窩、内胸骨、胸壁を一括にCTVとし、5mmマージンを加えてPTVとした。皮膚面は3-5mm程度残した。また、患側胸壁下肺野に胸壁から5mm程度の距離にPTVの位置に胸壁にそって厚さ1cm程度のダミーblockを描いた。照射計画は、Elekta MonacoVer5.0 Monte Carlo法によるVMATにてPTVを標的に1arc 220°～ 240°の往復2回転照射で、6MVX、胸壁5mmボーラス使用を基本に50Gy/25frを処方した。線量制限は全肺野、健側肺野、肺ダミーblock、脊髄、食道、患側甲状腺、患側上腕骨頭等におき、計画終了後のDVHで線量パラメーターを評価した。
【結果】平均PTV D95 91.9±7.6% (95% C.I. 89.3-94.4%)、原体指数(ICRU83) 0.92±0.08 (95% C.I. 89.3-94.4)、均一指数(ICRU83) 0.13±0.04 (95% C.I. 0.12-0.14)と良好な原体性、均一性をもってPTVに対して良好な照射が可能であった。一方、全肺V20Gy 16.80±3.70% (95% C.I. 15.6-18.1%)、V5Gy 54.1±19.2% (95% C.I. 47.6-60.6%)、平均肺線量10.8±1.83Gy (95% C.I. 10.2-11.4Gy)でV5がやや大きいが許容範囲の肺線量で、照射後1例のみに患側肺にGr1の肺炎像を認めた。最大脊髄線量は平均32.1±6.4Gy (95% C.I. 29.9-34.2Gy)で問題なく、皮膚炎は全例Gr2以下であった。
【結語】VMATは照射野を分割することなく複雑な照射野形成が可能で、当科での乳切後のVMATによるCW+LNへの一括照射は良好な線量分布で、障害の少ない照射が可能であった。

PO14-3

鎖骨上部を含めた胸壁/温存乳房へのHybrid VMAT照射後に生じた症候性リンパ浮腫発症率とリスク因子の検討

[1]広島がん高精度放射線治療センター、[2]広島大学病院放射線治療科
土井　歓子[1]、中尾　稔[1]、権丈　雅浩[1]、永田　靖[1,2]

目的
我々は鎖骨上部を含む胸壁/温存乳房照射症例に対して標的体積への照射線量の均一性および集中性を目的として、従来の胸壁/温存乳房への接線照射と鎖骨上部および胸壁/温存乳房を標的とした強度変調回転照射（VMAT）を組み合わせた照射方法（Hybrid VMAT）を行っている。今回、Hybrid VMAT照射後に生じた症候性リンパ浮腫発症率およびそのリスク因子について検討した。
対象と方法
対象は2016年10月～ 2019年3月に当科にて乳癌術後に対してHybrid VMATを施行した症例のうち、照射前よりリンパ浮腫を発症している症例や術後再発症例、遠隔転移を有する症例を除外し、かつ1年以上経過観察可能であった134症例を対象とした。標的体積は臨床情報とRTOG breast cancer atlasを参考に、胸壁/温存乳房とリンパ領域（Level IからLevel IIIと鎖骨上部）を設定した。症候性リンパ浮腫発症の定義はCTCAEv5.0を基準に視診上での確認や症状を呈する状態とした。リンパ浮腫累積発症率を解析し、また照射開始時のBMI、術前および術後に施行された化学療法の詳細、手術時に認めた腋窩リンパ節の転移個数および郭清個数、放射線治療に関する因子（PTVに対する線量集中性や均一性、リンパ領域およびその周囲への照射線量、45Gy ～ 5Gyの照射体積）を単変量および多変量解析を行った。
結果
経過観察期間中央値は38か月（12か月-58か月）。13人（9.7%）が症候性リンパ浮腫を発症、2年累積発症率は9.0%であった。単変量解析では、Level IIの郭清個数（リンパ浮腫なし1.33±2.14個 vsリンパ浮腫あり3.08±2.75個，p=0.003)、リンパ節総郭清個数（リンパ浮腫なし10.1±6.79個 vsリンパ浮腫あり13.62±5.98個，p=0.033)に有意差を認めた。しかし、照射時BMIや化学療法の詳細、放射線治療に関わる因子を含め、その他の検討因子に明らかな有意差は認めなかった。また、多変量解析ではいずれの因子も有意差を認めなかった。
結論
本研究で対象としたHybrid VMAT施行症例に関して、照射後に生じた症候性リンパ浮腫発症は諸家の報告と比較して低頻度であった。リンパ浮腫発症に関わるリスク因子にはさらなる詳細な検討を要すると考える。

PO14-4

乳がん患者の急性放射線皮膚炎に対する保湿薬の有用性についてのシステマティックレビュー－に基づく推奨

[1]苑田会放射線クリニック　放射線科、
[2]東京都健康長寿医療センター放射線治療科、[3]順天堂大学浦安病院放射線科、[4]関東労災病院　放射線治療科、[5]国立がん研究センター東病院放射線治療科、[6]名古屋大学医学部附属病院放射線科
関口　建次[1]、角　美奈子[2]、齋藤　アンネ優子[3]、荒平　聡子[4]、全田　貞幹[5]、奥村　真之[6]

【目的】乳がん患者における照射中の急性放射線皮膚炎に対する保湿薬の有用性は確立していない。急性放射線皮膚炎に保湿薬は推奨されるか？というクリニカルクエスチョン(CQ) に対してシステマティックレビュー－(SR)に基づく推奨を試みた。【方法】Minds診療ガイドラン作成マニュアル2017に従い、PROSPEROに登録[CRD42020211347]し、SRを行った。「アピアランスケアの手引き2016年版」で系統的に抽出された文献に加え、Pubmed、Cochrane Library、Cinahlおよび医中誌のデータベースを用いて2015年4月から2020年3月まで系統的に検索した。乳がん患者を対象とした放射線皮膚炎を扱い、対照を無治療、介入は保湿を主たる目的とする外用薬（貼付剤は除く）としたランダム化比較試験は6編であった。評価 項目は放射線皮膚炎のグレードおよび皮膚関連QOL（疼痛、掻痒感）とし定性的・定量的SRを行った。メタアナリシスの手法はランダム効果モデル、効果指標はリスク比および平均値差を用いた。これらの作業は令和2年度厚生労働科学研究費（20EA1016）による「アピアランスケアガイドライン2021年版」の一部として実施された。【結果】乳がん胸部照射では保湿薬使用により無治療と比べてG2以上の皮膚炎発症のリスク比は1.08(0.86-1.35)で差はなかった(p=0.49)。G3以上のリスク比は0.62(0.34-1.11)と軽減傾向ではあったが、有意差はなかった(p=0.11)。無治療時の疼痛(VAS評価)の平均値と信頼区間は15.1±21.6であったが、保湿薬により5.7±11.2へと軽減したが、差は境界域であった(p=0.06)。掻痒のVAS評価は同様に14.2±22.5から8.6±16.8へ軽減したが差はなかった(p=0.35)。エビデンスの確実性についてはすべてのアウトカムで介入方法の非直接性が高く、サンプルサイズも小さく不精確さや出版バイアスも非常に深刻であり、「弱」と判定した。以上のように放射線皮膚炎の悪化予防およびQOL改善に保湿薬の効果はあってもかなり限定的であるが、基本的に害はないので益が害を上回ると考える。放射線治療により皮膚のバリア機能が障害され、角層内水分量や皮脂量が減少するので保湿薬でそれらを補い、皮膚を照射前の状態に近づけることは合理的である。この結果を受けて診療ガイドライン作成パネル会議で討議し、合意率94%で、以下の推奨文を作成した。【結論】乳がん術後の胸部照射による放射線皮膚炎の悪化予防のために保湿薬を外用することを弱く推奨する。

PO15-1

BRCA1/2遺伝学的検査保険収載後の当院におけるHBOC診療の成績

[1]筑波大学附属病院　乳腺甲状腺内分泌外科、
[2]筑波大学医学医療系　乳腺内分泌外科
白谷　理恵[1]、坂東　裕子[2]、吉田　瑞穂[1]、佐藤　璃子[1]、竹内　直人[1]、
寺崎　梓[1]、岡崎　舞[1]、上田　文[1]、市岡　恵美香[2]、井口　研子[2]、原　尚人[2]

【背景】2020年4月にHBOC診断目的のBRCA1/2遺伝学的検査（GT）やHBOC症例に対するリスク低減乳房切除（RRM）、卵巣卵管切除術（RRSO）が保険適応となり、HBOC診断としてのGT数は増加した。
【目的】2020年4月以降の当院におけるHBOC診断としてのGTやHBOC診断後の治療および経過を把握し、今後の課題について検討する。
【対象と方法】対象は2020年4月から2021年11月に当院で原発性乳癌手術およびRRMを施行した484例。GTが保険適応となる症例数、そのうちGTを実施した症例数、保険適応となった項目の内訳、BRCA1/2変異を認めた症例とその後の経過を診療録より収集した。
【結果】GTが保険適応となる症例は254例（52.5%）、そのうち検査実施は101例（20.9% 年齢中央値49歳）、未実施は153例（31.6% 年齢中央値51歳）。GT適応症例のうちGTを実施したのは45歳以下では44.4%、46歳以上では37.2%、乳癌既往症例では44.4%、卵巣癌既往症例では85.7%、乳癌同時多発症例では47.4%、HBOC関連癌家族歴を有する症例では46.3%、65歳以下のトリプルネガティブ乳癌では57.5%であった。BRCA1遺伝子12例、BRCA2遺伝子5例に各遺伝子の病的変異もしくはその疑いを認め（全症例の3.5%、GT実施数の16.8%）、1例にBRCA2遺伝子のvariant of uncertain significance（VUS）を認めた。術前にHBOCと診断された全症例で患側の乳房全切除術を行った。他院でHBOCと診断された4例を含め、11例にRRMを行った。7例は卵巣癌やその他の理由ですでに卵巣切除後であった。RRSOは現時点で4例に実施し、さらに複数名は現在実施を検討中である。
【考察】全乳癌の約4%がBRCA1/2遺伝子変異に起因するといわれ、HBOCは決して稀な疾患ではない。HBOCの診断は、術式やリスク低減手術を行うかの意思決定にも関わり、詳細な既往歴・家族歴の聴取や年齢、サブタイプを考慮して適切に情報提供をすることが重要である。当院では遺伝診療部との連携し、初診時に既往歴・家族歴を評価し情報提供を行なっている。本検討ではGTを希望したのは保険適応の症例の半数以下にとどまり、GTを行うかの選択は個々の患者で異なる。HBOCと診断された患者本人への遺伝カウンセリング、リスク低減手術、サーベイランス、血縁者への遺伝カウンセリングやサーベイランス等は他科や多職種、他施設とも連携して行っていく必要がある。

PO15-2

乳癌術前のBRCA1/2遺伝学的検査による術式選択への影響と課題について

北野病院　乳腺外科
藤本　優里、小松　茅乃、吉本　有希子、髙原　祥子

【背景】2020年4月から一部の乳癌既発症者に対する*BRCA1/2*遺伝学的検査(GT)，さらに病的バリアント(PV)陽性者に対するリスク低減乳房切除(RRM)が保険収載された．これに伴い術前ＧＴ施行例では乳癌手術の術式選択への影響が考えられ，術後ＧＴ施行例では残存乳房や対側乳房のRRMが増加している．
【目的・対象】保険収載後から2021年12月までに当院で手術を受けた原発乳癌患者268例中GT対象者119例の検査実施のタイミングと術式への影響を調査した．また保険収載前に手術を受けたGT対象者720例の検査実施割合，GT結果が及ぼす影響について調査した．
【結果】保険収載後に手術を受けたGT対象者119例の診断時年齢中央値54(30-88)歳，女/男=114/5 (例)，検査実施81例(67%)，検査実施時期は術前69例(85%)，術後12例(15%)であった．術前69例のGT結果は*BRCA1*-PV/*BRCA2*-PV/*BRCA2* VUS/inconclusive/陰 性=1/5/3/2/58(例)で，検査結果に基づく術式変更は*BRCA*陽性例で温存→全切除3例(4%)，陰性例で全切除→温存20例(29%)，計33%に生じた．術後実施12例中2例に*BRCA2*-PVを認めたがいずれもRRMの希望はなかった．検査未実施38例中18例(47%)はGT結果が術式に影響しないことが検査を行わない一因となっていた．
保険収載前に乳癌手術済みのGT対象者のうちGTを実施したのは244例(34%)，うち12例(5%)に*BRCA*-PVを認めたが，RRM希望は1例のみであった．
【考察】術前GT実施例ではPVを認めた場合に乳癌手術と同時にRRMを選択した症例は半数にみられ，これは乳癌の初回治療において化学療法が必要であった場合には再び乳癌を経験したくないという思いや、一度の手術や入院で済ませたいという考えによるものが多かった．一方，乳癌手術から期間があいている場合にはPVの結果であってもRRMを希望されない傾向にあった．術前GT実施例では結果を考慮した乳癌手術の術式やRRMも行うかどうか，限られた時間内に意思決定を求められる．中には乳癌の治療を優先し、遺伝的な問題については後回しになることもある．GT結果は一生涯変化しない個人情報でもあり，その結果は患者のみならずその家族にも影響のあるものである．術式決定以外の影響にも留意しつつ，そのような場合にも継続的にサポートを行い，意思決定を支援していけるように関わっていくことが重要と考える．

PO15-3

当院で行ったHBOC症例に対するリスク低減手術の実際～保険適応前後での変化～

[1]公益財団法人　星総合病院　外科、
[2]公益財団法人　星総合病院　遺伝カウンセリング科
長塚　美樹[1]、後藤　かおり[1]、岡野　舞子[1]、松嵜　正實[1]、片方　直人[1]、
勝部　暢介[2]、野水　整[1]

当科では1991年より「がんの遺伝外来」を開設し、約30年にわたりHBOC、FAPやLynch症候群などの遺伝性腫瘍疾患の遺伝学的検査と遺伝カウンセリングを実施してきた。「がんの遺伝外来」では2014年までの東北地方の共同研究として約400例が登録された。これらの症例を含め「がんの遺伝外来」には2021年10月末までに乳癌は449家系539症例登録され、遺伝学的検査は397家系478例（内訳として保険適応前204家系274例、保険適応後193家系204例、うちコンパニオン診断55例）に実施し、病的変異は*BRCA*遺伝子60家系87例（保険適応前40家系64例、保険適応後20家系22例）に確認されている。2020年4月にHBOCの*BRCA*遺伝学的検査と乳房および卵管卵巣の予防切除が保険適応となり、*BRCA*遺伝学的検査はHBOCの確定診断のみならず、HBOCが疑われる症例においては術式選択や再発治療の選択に今や不可欠なものとなっている。リスク低減手術に関しては、保険適応の約7年前である2013年11月に「家族性・遺伝性乳癌および遺伝性乳癌卵巣癌における予防手術に関する倫理指針」を院内で定め、遺伝学的検査で変異が判明したのち、遺伝カウンセリングを行いリスク低減手術を希望された場合、倫理審査を経て承認されたのちにリスク低減手術を施行できる体制を構築した。
リスク低減手術を行った保険適応前の症例は、実際は全例保険病名が付き、保険適応でのリスク低減の意味を兼ねた卵管卵巣（＋子宮）切除9例、対側乳癌疑いという病名でリスク低減目的での乳房切除2例を行っており、2020年4月から2021年12月現在まで保険適応として、RRSO10例とRRM 5例を行った。今後さらに症例が増加する状況に対応できるようスムーズな検査、治療体制を充実させるべく、当院で施行したリスク低減手術全症例について検討した。

PO15-4
HBOC乳癌患者のリスク低減対側乳房切除術の決断におよぼす要因

[1]国立病院機構　北海道がんセンター　がんゲノム医療センター、
[2]国立病院機構　北海道がんセンター乳腺外科
箕浦　祐子[1]、桑原　小百合[2]、太刀川　花恵[2]、前田　豪樹[2]、山本　貢[2]、富岡　伸元[2]、渡邊　健一[2]、高橋　将人[2]

【背景】
遺伝性乳癌卵巣癌症候群（以下HBOC）と遺伝学的検査（以下GT）によって診断のついた乳癌既発症の患者に対しては、リスク低減のための対側乳房切除術（以下CRRM）がオプションとして提案される。
【目的と対象】
当院で2021年11月までにHBOCと診断された乳癌既発症の患者108名のうち、両側乳癌を発症し両側全摘術を施行されている12名および、2020年4月までまたはその後のGT時で卵巣癌発症又は進行再発乳癌の診断となっている27名を除く70名（BRCA1;34名、BRCA2;36名）について、CRRMの施行率やGTからの経過期間など、手術を受ける意思決定に影響しうる条件について電子カルテより後方視的に検討した。統計解析にはEZRを用い、2群間の比較にはMann-WhitneyのU検定を、二値変数に対する多変量解析は口ジスティック回帰分析を使用した。
【結果】
2020年12月時点でCRRMを実施した症例（RRM群）は、BRCA1;14名41.2%、BRCA2;6名16.7%だった（保険収載後BRCA1;10名71.4%、BRCA2;6名100%）。保険収載後にRRMを実施した16名中、初発乳癌発症がRRM保険収載後だったのは9名、うち患側と同時に手術を実施したのは8名88.9%だった。その他、RRMの保険収載を待っていたのが2名、MRIで良悪性の判断のつかない所見がみられたため決断したのが3名だった。最終の乳癌発症年齢からCRRMまでは、平均2.55年中央値1.0年、GTからCRRMまでは平均1.50年中央値0.0年だった。CRRM実施平均年齢は45.55歳だった。CRRMを実施していない症例（未RRM群）では、最終の乳癌の診断から現在まで、平均6.52年中央値5.0年経過している。最終の癌発症からGT実施まで、RRM群では平均1.1年中央値1.0年だったのに対し、未RRM群では平均4.7年中央値1.5年と、未RRM群は癌の診断からHBOCと診断されるまでの期間が有意に長かった（p=0.00498）。また、小学生以下の子どもの平均人数はRRM群で0.65人、未RRM群で0.18人だった。これは、最終の乳癌発症年齢と子どもの総数で調整しても有意にRRM群で多かった（p=0.0158）。
【考察】
CRRMの実施を検討する際には、入院期間やそれにかかる費用、整容性の変化、未発症組織の摘出に関する葛藤など、さまざまな懸念事項が生じ、その選択を左右する事由は、個人の価値観に応じて非常に多様である。当院の検討では、乳癌発症からHBOCの遺伝学的診断までの期間が短く、小学生以下の子どもが多いことが、CRRMを積極的に検討する要因となりうることが示唆された。

PO15-5
当科における*BRCA1/2*病的バリアント保持者へのリスク低減乳房切除術の現状

岡山大学病院　乳腺・内分泌外科
間森　智加、河内　麻里子、大谷　悠介、吉岡　遼、藤原　みわ、中本　翔伍、鈴木　陽子、宇野　摩耶、鳩野　みなみ、安部　優子、高橋　侑子、岩本　高行、枝園　忠彦、平　成人、土井原　博義

【背景】当科における*BRCA1/2*病的バリアント保持者に対するリスク低減手術（risk reducing mastectomy; RRM）の現状を、考察を加え報告する。
【方法】2020年4月～2021年12月に、当科においてRRMを施行した*BRCA1/2*病的バリアント保持者14例の臨床病理学的背景を後方視的に検討した。
【結果】14例全例で乳癌既往や現病があり、乳癌未発症で両側RRMを施行した症例はなかった。また、全例で術前に臨床遺伝専門医と認定遺伝カウンセラーによる遺伝カウンセリングが行われていた。14 例中*BRCA1*陽性9例（64%）、*BRCA2*陽性5例（36%）。乳癌初発時の年齢中央値は43 歳（28-59歳）、RRM施行時の年齢中央値は43.5歳（33-63歳）であった。再建を行った症例は7例（50% ）あり、自家組織再建1例、人工物再建6例、乳頭温存乳房全切除術（nipple-sparing mastectomy; NSM) 5例、皮膚温存乳房全切除術（skin-sparing mastectomy; SSM) 3例であった。また、リスク低減卵管卵巣摘出術（risk reducing salpingo-oophorectomy; RRSO）を行った症例は9例であった。
*BRCA1/2*遺伝学的検査を施行した時期は乳癌術前が7例、乳癌術後が7例であった。乳癌術後に遺伝性乳癌卵巣癌症候群（hereditary breast and ovarian cancer syndrome; HBOC）の診断を受けた7例はいずれも乳癌手術時には*BRCA1/2*遺伝学的検査が保険適応となっていなかった。乳癌診断時から HBOCと診断されるまでに、7例中1例で卵巣癌発症、1例で対側乳癌発症があり、5例で乳房部分切除術、1例で乳房切除術、1例で乳房部分切除術後に対側乳房切除術の手術歴があった。乳房部分切除後の残存乳房切除術および／または対側RRM（contralateral RRM; CRRM）を施行し、いずれも切除した乳腺内に病理学的に悪性所見は認めなかった。
乳癌手術前にHBOCと診断された全症例で、CRRMが乳癌手術と同時に実施され、二期的にCRRMをした症例はなかった。また、CRRMの術後病理検査で、1例に術前未診断の非浸潤性乳管癌が指摘された。
【結語】自験例におけるRRM施行例をまとめた。今回、乳房部分切除後の残存乳房切除術もRRMの症例として報告した。乳癌手術前にHBOCと診断されCRRMを行った全症例で、乳癌手術と同時にCRRMを行っていた。今後、RRM症例の増加が予想され、適切な情報提供や遺伝カウンセリング、患者の意思決定の支援が重要である。

PO15-6
卵巣がん再発患者に対する予防的乳房切除の意義と適応決定のプロセス

姫路赤十字病院　乳腺外科
大塚　翔子、小坂　麻耶、北川　遥香、渡辺　直樹

【はじめに】2019年4月よりBRCA1/2遺伝子変異陽性患者における予防的乳房切除（以下RRM）が保険収載された。対象は乳癌または卵巣癌既発症者で遺伝子変異を有する患者となるが、担癌状態の患者が適応となるか等その適格基準は明確にされていない。この判断は実臨床に携わる婦人科・乳腺外科医に委ねられているのが現状であるが、乳腺外科にRRM希望として紹介される患者の中には卵巣癌の再発・転移を有する患者、要するに長期予後が保証されない例も含まれる。しかしその心理を考えれば予後の予測から彼女らの希望を断る事は難しい。またRRMの恩恵を受ける患者は一定の割合で存在する可能性がある。そこでこの場をお借りし特に卵巣癌再発患者におけるRRMの意義やその適応決定のプロセスについて提案したい。【方法と考察】乳癌の既往・卵巣癌の再発巣を有するRRM希望の患者において、どの様に予後を規定されたか、予防的切除の適応と考え得るかを患者視点から検討文献的考察を交え検討した。そもそも卵巣癌の再発があり担癌状態である患者がなぜ積極的にRRMを希望するのかという疑問については、「癌への不安を取り除き子供と過ごす時間を長くしたい」、「度重なる抗がん剤治療の経験から新規乳癌に付随する治療を何としても避けたい」というものが明らかとなった。つまり「何度も癌を経験した」という経験こそ予防切除を強く希望する根拠となる現実を我々は目の当たりにした。実際、再発や乳癌の既往が無い患者では精神的な余裕からか遺伝子変異があっても予防的手術までは希望されず、画像サーベイランスのみに留まる傾向がある。一方、担癌状態でRRMを行う現実的なメリットとしては、乳癌自体を早期発見できても付随する可能性のある長期のホルモン剤内服や化学療法などの治療負担そのものを回避可能な点が挙げられる。【結論】上記内容を踏まえこれからのRRM適応決定のプロセスを提唱したい。1.卵巣癌再発の有無や転移の所在などを確認する。2.腫瘍量やその所在、治療歴から一定期間の予後が期待できる理由を明らかにする。 3.遺伝子検査レポートをもとに個々の乳癌発症リスクを年齢別に理解する。4. 1-3の検討結果を基にメリット・デメリットを明確にした上でともにDecision makingを行う。5.再建を希望する場合はその方法についても検討する。今後増加するであろうRRM希望者において、このプロセスを利用・吟味し実臨床に役立てていきたい。

PO16-1
NET-CAGE法による乳がんのエンハンサー活性化領域の同定

[1]九州大学病院別府病院　外科、[2]藤吉乳腺クリニック、
[3]たなか乳腺・外科・内科クリニック
安東　由貴[1]、増田　隆明[1]、久松　雄一[1]、藤吉　健児[2]、田中　文明[3]、三森　功士[1]

＜背景＞遺伝子の転写を促進するDNA上の配列であるエンハンサーは、がん細胞では正常細胞と異なる活性をもつことが知られている。既存のエンハンサー同定手法であるChIP-seqやATAC-seqはクロマチン状態を評価する方法であり活性化されたエンハンサー領域をとらえることができなかった。NET-CAGE法（Native Elongating Transcript-CAGE; Hirabayashi S et al. Nat Genet. 2019）を用いることにより塩基レベルで活性化されたエンハンサー領域をとらえることが可能となった。
＜対象と方法＞乳がん細胞株（MCF-7、MDA-MB-231、SK-BR3、ZR-75-1、AU-565）、膵がん細胞株6種および胆管がん細胞株4種を用いて、NET-CAGE法を実施した。双方向に発現するエンハンサー RNA（eRNA）発現部位を活性化エンハンサーと規定した。eRNA発現量をCPM値（Count Per Million）で補正した数値をエンハンサーの強度シグナルと定義した。また、10,000bp以内に近接するエンハンサーを一つの集合体とし、スーパーエンハンサーと定義した。各エンハンサーあるいはスーパーエンハンサーの活性強度を評価した。
＜結果＞ 全17細胞株の総計で53,563箇所のエンハンサーを同定し、乳がん細胞株に特異的な18,570箇所のエンハンサーを同定した。乳がん細胞株のエンハンサーの活性は膵がんや胆管がん細胞株と異なる挙動を示したが、それぞれ近似していた。SPINT2遺伝子のイントロン領域に認めた４つのエンハンサーは、乳がん、膵がん、胆管がんでそれぞれ活性化されたエンハンサー領域が異なっており、乳がんにのみ認める活性化されたエンハンサー領域を同定した。次いで、乳がん細胞株において最も活性の高いエンハンサーは、8番染色体長腕に存在する5つの連続した集合体であった。この集合体は長鎖ノンコーディングRNA（lncRNA）であるPVT1遺伝子座に存在し、最も近いコーディング遺伝子はMYCであった。膵がん、胆管がんでは同様の結果は得られなかった。
＜考察＞ SPINT2は乳がんにのみ認める活性化されたエンハンサー領域を認め、癌種により特異的な活性を持つことが示唆された。lncRNAであるPVT1は大腸癌においてMYC発現と関連し、大腸がんにおいてはエンハンサーとして働くことが報告された（Shigeyasu K et al. Mol Cancer. 2020）。特定のがん種ではlncRNAではなくエンハンサーとして機能し、MYC発現を調節する可能性があり、今後乳がんでの生物学的意義を探求していく。

PO16-2

シングルセル解析を用いたER陽性乳癌における*ESR1*⁺および*ESR1*⁻細胞に対するエストロゲン治療の影響

[1]福岡赤十字病院　外科、[2]シティ・オブ・ホープ　癌生物学分野
森　瞳美[1,2]、Chen Shiuan[2]、鬼塚　哲[1]、本山　健太郎[1]、永井　英司[1]、
中房　祐司[1]

a90474

内分泌療法を選択する際、必ずしもER100%陽性である必要はない。しかし、ホルモン依存性乳癌のER⁻細胞に関する情報はほとんどない。また、通常エストロゲンはERα活性化を通じてホルモン依存性乳癌の増殖を促進するが、一方でER⁺乳癌のエストロゲン誘発性腫瘍抑制が報告されている。本研究では、エストロゲンにより刺激(SC31)または抑制(GS3)される患者由来異種移植片モデルを確立した。SC31/GS3を有するマウスに、エストラジオール(E2) 1mg/プラセボペレットを移植し、治療後の腫瘍からシングルセルを分離した。シンルグルセル解析を行い、*ESR1*⁺および*ESR1*⁻細胞に対するエストロゲンの影響を評価した。SC31/GS3のERαに遺伝子変異を認めなかった。 E2は、SC31/GS3双方でエストロゲン応答遺伝子の発現を誘導した。しかし、E2はSC31で細胞周期を促進し、GS3では抑制した。また、E2治療後、SC31でイントーフェロンα/γ応答遺伝子発現が減少し、SC31/GS3双方でTNFA/NFκB関連遺伝子発現が減少した。これらの遺伝子発現変化は、同じ腫瘍内の*ESR1*⁺/*ESR1*⁻両細胞で見られ、*ESR1*⁻細胞に対するエストロゲンの効果を初めて示した。
E2はGS3のみで腫瘍抑制遺伝子*IL24*を誘導し、間欠的E2治療によりGS3がエストロゲン非依存性を獲得した後は、*IL24*発現レベルが低下した。E2治療後の*IL24*⁺細胞では、アポトーシス関連遺伝子発現が増加し、腫瘍増殖関連遺伝子発現が低下した。以上より、エストロゲンはER⁺乳癌対し、異なる反応(腫瘍増殖/抑制)を誘導し、*ESR1*⁺/*ESR1*⁻両細胞に影響を及ぼした。本研究では、*IL24*の発現が、E2療法適応患者の選択および治療効果予測のバイオマーカーになる可能性を示唆した。

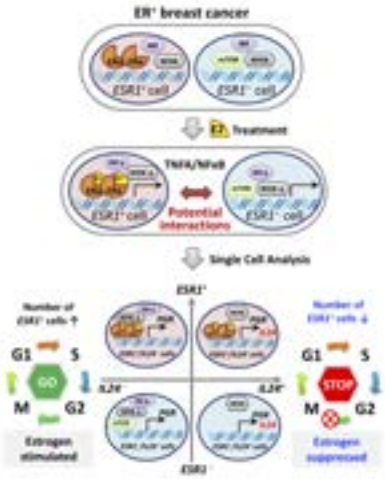

PO16-3

GLP-1を中心とした糖尿病における乳癌の進展及び増悪リスクに関する臨床病理学的検討

[1]那覇西クリニック乳腺科、[2]東北大学病理診断学分野、
[3]那覇西クリニック内科、[4]東北大学病院乳腺内分泌外科
滝上　なお子[1,2]、國吉　真平[2]、玉城　研太朗[1]、上原　協[1]、鎌田　義彦[1]、
三木　康宏[2]、照喜名　重治[3]、金井　綾子[4]、宮下　穣[4]、石田　孝宣[4]、
玉城　信光[1]、笹野　公伸[2]

＜緒言＞糖尿病(以下DM)は乳癌の発症、予後への影響は既に種々の検討がなされてきた。DM治療薬として用いられるGlucagon-like peptide-1(GLP-1)について、その使用により他臓器の悪性腫瘍発症リスク増加に関する報告は散見されるが、乳癌組織でのGLP-1受容体(GLP-1R)発現動態と糖尿病既往が乳癌の生物学的因子に与える影響はいまだ不明であり、今回検討することにした。
＜方法＞DM既往を有する乳癌患者125例(DM群)とDM既往のない乳癌患者58例(非DM群)の手術標本を対象に、乳癌組織と周囲の正常乳腺組織におけるGLP-1R発現を評価した。次に、GLP-1R関連因子である Fibroblast Growth Factor 7(FGF7)とその受容体Fibroblast Growth Factor Receptor 2(FGFR2)の発現動態を評価し、GLP-1R発現状態との相関を検討した。合わせてKi-67 labeling index (LI)や無増悪生存期間(DFS)との比較検討を行った。
＜結果＞乳癌組織でのGLP-1R発現は、非DM群と比較するとDM群でより高い陽性率を示した(p=0.044)。一方、糖尿病の既往の有無に関わらず、GLP-1R陽性率は正常乳腺組織に比して乳癌組織で有意に高い値を示した(DM群 p<0.001、非DM群　p<0.001)。また、浸潤癌組織に限定するとDM群でGLP-1Rの陽性率が有意に高く(p<0.01)、非浸潤癌組織や正常乳腺組織ではこの傾向は見られなかった。そして、GLP-1R発現のある癌組織ではFGF7発現が有意に亢進していた(p=0.02)が、FGFR2発現とGLP-1R発現間には相関関係は認められなかった(p=0.15)。更にGLP-1R陽性と陰性症例間で患者のDFSに有意差は見られなかった(p=0.88)。次にエストロゲン受容体(ER)陽性症例に限って検討すると、GLP-1R陽性症例では腫瘍細胞のKi-67 LIが14%を超える高増殖群が占める割合が高い傾向を示した(p=0.070)。
＜まとめ＞DM患者では乳癌組織、とりわけ浸潤癌組織においてGLP-1R発現が亢進しており、乳癌の進展に関与する可能性が示された。

PO16-4

5-ALAを用いた新たな蛍光細胞診断技術の開発

京都府立医科大学　内分泌・乳腺外科
森田　翠、阪口　晃一、田口　哲也

近年、光線力学を応用した組織内の癌細胞の検出や可視化についての研究が注目されている。天然のアミノ酸である5-アミノレブリン酸 (5-ALA) は、ミトコンドリアのヘム合成経路におけるヘム前駆体として働くが、同経路の中間産物であるプロトポルフィリンIX (PpIX) は蛍光を呈する。癌細胞では、このPpIXが選択的に蓄積する傾向があるため、PpIXの蛍光を指標として癌細胞を光学的に検出することで乳癌の光学的診断法を確立することを目的として、本研究を実施した。

まずin vitroで、乳癌細胞株MCF7・MDA-MB-231と、正常乳腺細胞株MCF10Aを用いて、5-ALA添加の至適濃度と至適添加時間を検証し、その条件下で5-ALA暴露後のPpIX蛍光強度を測定したところ、5ALAやPp IXの輸送に関係する5-ALA Signaling Pathway Modulatorを併用することで癌細胞は非癌細胞と比較し有意にPpIXの蓄積が増加することが確認できた。次に、蛍光細胞診断への応用を踏まえて、生体癌組織から穿刺吸引サンプルで同様の結果が得られるか否かを、ex vivoで検証した。GFP標識したMDA-MB-231細胞を樹立し、BALB/cヌードマウスの皮下に移植した。増大した腫瘍結節の細胞を穿刺吸引し、5-ALAと5-ALA Signaling Pathway Modulatorを添加し、蛍光強度を分析した結果、薬剤処理後のGFP陽性細胞で蛍光強度の有意な増加が認められた。さらに、乳癌手術時に摘出された乳癌原発巣の細胞サンプルで同様に検証を行ったところ、癌細胞と正常細胞との蛍光強度に有意差を認め、我々の確立した方法は実際の穿刺吸引サンプルにおいても有用であることが示唆された。
この新たな細胞診断技術は、通常のFNA(穿刺吸引細胞診)で採取した細胞サンプルを体外操作で確認するため、リアルタイムで診断可能な上、体外操作で患者負担はない。診断評価が短縮できれば、その後の乳癌治療を速やかに行えるため医療者側・患者側の双方の負担が軽減できる。さらにランニングコストも安価であるため医療費の低減にも寄与し、実臨床におけるメリットは大きいと予想され、乳癌細胞の検出においてより期待できる手法であると考えられた。現在、実臨床における本手法の有用性について検討している。

PO16-5

hERO1-Lαを標的としたトリプルネガティブ乳癌の新規治療戦略

[1]札幌医科大学　消化器・総合、乳腺・内分泌外科学講座、
[2]札幌医科大学　病理学第１講座
和田　朝香[1,2]、九冨　五郎[1]、廣橋　良彦[2]、島　宏彰[1]、空閑　陽子[1]、
里見　蕗乃[1]、鳥越　俊彦[2]、竹政　伊知朗[1]

【背景と目的】トリプルネガティブ乳癌 (以下TN乳癌) は悪性度が高く治療標的がないため、新規治療の開発が望まれているサブタイプである。我々は細胞の小胞体内に存在する酸化還元酵素であるhuman Endoplasmic oxidoreductin 1-Lα (以下hERO1-Lα)に着目し、hERO1-Lαの発現は癌特異的であり、TN乳癌ではhERO1-Lαの高発現が予後不良因子であることを報告した。これまでの研究結果からhERO1-LαはTN乳癌の腫瘍増殖能に関与し予後に影響するものと考え、治療選択肢の少ないTN乳癌における新規の標的分子として着目してきた。hERO1-Lαは癌の転移や浸潤に関わる上皮間葉転換(Epithelial to Mesenchymal Transition ;EMT) に関与することが過去の報告から示唆されている。そこで今回、hERO1-Lαが乳癌のEMTに与える影響を検証し、ERO1-Lα阻害剤の抗腫瘍効果やEMT抑制効果を解明することを目的とした。
【方法】ERO1-Lα shRNAでノックダウンした乳癌細胞株(MDA-MB-231)の細胞形態の変化を確認し、EMT表現型の変化をwestern blot法を用いて解析した。またWound healing assayにて細胞運動能の解析を行った。
次に、ERO1-Lα阻害剤(ERODOXIN, EN460)を0-25μM添加して培養後、同様に細胞形態やEMT表現型の変化、細胞運動能の解析を行い、WST-8 assayで細胞増殖能を解析した。また、乳癌細胞株を移植したNOD/SCIDマウスにおいてERO1-Lα阻害剤投与群での抗腫瘍効果及び腫瘍の病理学的な評価を行った。
【結果】ERO1-Lαノックダウン乳癌細胞株では細胞形態が間葉系の紡錘形から上皮様の形態に変化し、30%程度の運動能の低下がみられた。また、EMT表現型としてsnailの減弱が見られた。ERO1-Lα阻害剤添加でも同様の結果が得られた。また、ERO1-Lα阻害剤添加下では濃度依存性に細胞増殖が有意に抑制され、ERO1-Lα阻害剤投与群のマウスで腫瘍増殖が有意に抑制された。
【結語】ERO1-Lα発現低下は腫瘍細胞のEMTや浸潤能を抑制する可能性が示唆され、阻害剤(ERODOXIN, EN460)ではさらに抗腫瘍効果を示した。hERO1-Lαは腫瘍増殖や転移に関与しており、TN乳癌の新たな分子標的治療薬の候補となる可能性が示唆された。

PO17-1
AYA世代患者の乳房再建と妊娠・出産

[1]岡山大学病院　形成再建外科、[2]岡山大学病院　乳腺内分泌外科、
[3]岡山大学病院　看護部
中桐　僚子[1]、雑賀　美帆[1]、向井　裕子[1]、北口　陽平[1]、渡部　聡子[1]、
高橋　侑子[2]、河内　麻里子[2]、岩本　高行[2]、枝園　忠彦[2]、平　成人[2]、
露無　祐子[3]、土井原　博義[2]、木股　敬裕[1]

【背景・目的】挙児希望者に対しては術後の妊娠・出産を考慮した再建方法の説明が必要である。本研究の目的は挙児希望の有無が術式決定に与える影響について調査し、再建術後の妊娠･出産の問題点や課題を抽出することである。
【方法】2016年4月から2021年3月までの間に一次乳房再建を希望し当院を受診した患者のうち40歳未満の患者97例について挙児希望の割合、挙児希望と選択術式の関連を調査した。さらに、再建術後に妊娠・出産に至った症例について治療経過、妊娠・出産経過の検討を行った。
【結果】97例のうち挙児希望ありは41例(42.3%)だった。挙児希望ありのうち33例が再建を施行し(腹部皮弁5例、広背筋皮弁(LD)6例、インプラント(SBI)21例、脂肪注入1例)、8例が施行しなかった。挙児希望なしまたは不明のうち43例が再建を施行し(腹部皮弁14例、大腿皮弁1例、LD5例、SBI23例)、13例が施行しなかった。術後妊娠した症例は11例で、出産が確認できた症例は8例(腹部皮弁2例、ＳＢＩ6例)だった。腹部皮弁で再建した症例は2例とも胎児適応で帝王切開術となり、そのうち1例は出産後に腸管イレウスとなった。また、TE留置中の再建完遂前の妊娠が2例あった。そのうち1例は初回術後約1ヶ月に妊娠したため出産後(初回術後12か月)にSBI入れ替えの手術となったが、授乳期間中で健側乳房が大きくなり、インプラントサイズの選択に苦慮した。もう1例は術前に挙児希望がなかったがTE挿入期間中(初回術後8か月)に妊娠が確認され、入れ替え手術が延期となった。
【考察】当院では挙児希望者であっても合併症の可能性を十分に説明したうえで腹部皮弁での再建も施行しているが、挙児希望例では腹部皮弁の選択が少なくSBIの選択が多い傾向があった。また、腹部皮弁による再建例には腹部皮膚の進展性を考え術後早期の妊娠を避けることを推奨している。しかし、TE/SBIによる再建でも2回目手術前の妊娠により再建完遂が遅延する可能性があり、再建方法に関わらず再建完遂後の妊娠を推奨する必要があると考えられた。さらに、術前に明らかな挙児希望がなくても術後に妊娠した症例もあり、挙児希望の有無だけでなく、妊娠の可能性がある患者に対しては妊娠・出産を考慮した説明が必要である。

PO17-2
脂肪付加広背筋皮弁によるスカーレスな全乳房再建

大阪大学　医学部　形成外科
冨田　興一、田港　見布江、久保　盾貴

【背景】広背筋皮弁(LDF)への脂肪注入を併用した脂肪付加LDF(F-LDF)は、LDFの弱点であるボリューム不足を補えるという点で画期的手法である。さらには、皮膚の補充を必要としない場合、LDFを筋弁としてスカーレスに採取することが可能である。
【方法】①側胸部切開のある再建症例： 側胸部切開の尾側端が乳房下溝外側の高さ位まで低位であれば、追加切開無しでLDFを採取できる。1次再建では術前に乳腺外科医と切開線を打ち合わせておき、2次再建では必要時側胸部切開を延長する。まずライト付き鈎補助下で皮弁裏面の剥離を行い、次に筋体外側を牽引しながら、同様に広背筋表面(浅筋膜直下)を剥離する。その後、皮弁外側を離断し、続いて側胸部尾側のスタブ切開からLigaSure Maryland 23(Covidien)またはEnseal X1 Curved Jaw 25(Ethicon)を挿入、皮弁尾側→内側の順で離断する。仰臥位とし、腹部又は大腿から脂肪採取を行い、LDF内と大胸筋内へ脂肪移植を行う。LDFはC領域尾側半分およびBD領域の充填に用い、A領域とC領域頭側半分は大胸筋への脂肪移植のみで再建する。術後の脂肪吸収と皮弁萎縮を想定し、皮弁重量(g)と移植脂肪量(ml)の合計値は切除標本重量(g)の値の1.5倍程度としている。術後3か月間で乳房容量減少とともに再建乳房は柔らかくなり、術後6ヵ月程度で容量はほぼ一定となる。
②側胸部切開のない再建症例： まず胸部切開(瘢痕)から可能な範囲で広背筋表・裏面の剥離を行う。その後、採取予定の広背筋尾側縁から約5cm頭側に、4cm切開を置く。同切開より残りの広背筋表面を剥離後、①と同様にエネルギーデバイスを挿入し、LDF裏面剥離と内外側起始部の離断を行う。その後の手順は①と同様である。
【結果】これまで①を21例、②を12例に対し施行した。①と②の内訳は1次1期がそれぞれ10例と1例、1次2期が7例と6例、2次1期が3例と4例、2次2期がそれぞれ1例であった。1例で背部術後出血に対し止血術を施行した他は大きな合併症は認めなかった。1例で1カ月を超えて穿刺を必要とする背部漿液腫を認めた。
【考察】スカーレスまたは背部4㎝切開でLDFが採取可能となり、瘢痕を嫌う若年患者や肥厚性瘢痕・ケロイド体質の患者などにおいて、F-LDFは有力な自家組織再建法と思われる。

PO17-3
BREAST-Qから見る乳房再建の有用性

[1]がん・感染症センター都立駒込病院　形成再建外科、
[2]がん・感染症センター都立駒込病院　乳腺外科
冨田　祥一[1]、永井　啓太[1]、松永　宜子[1]、ド・ケルコフ　麻衣子[1]、
藤井　海和子[1]、寺尾　保信[1]、熊木　裕一[2]、米倉　利香[2]、岩本　菜織子[2]、
石場　俊之[2]、本田　弥生[2]、有賀　智之[2]

【目的】乳房温存術は乳房の大部分を残すことで整容性の高い乳がん治療が可能である。腫瘍径の小さい早期癌を適応とすることで、乳房全摘術と同等の生存率が得られるが、術後に放射線治療を要すること、乳房全摘術に比べ局所再発率が高いことがデメリットと考えられる。当院ではより多くの選択肢を提示し患者と共に乳癌治療法を選択するため、乳房温存術が可能な患者にも乳房再建を含めた乳房全摘術の選択肢を提示している。そのため当院の乳房温存術は31.0%と、平成31年度NDBオープンデータが示す44.6%に比べ低い傾向にある。
　一方で、乳房全摘後の乳房再建術が乳房温存術後と同等の患者満足度を提供できているかその有用性は明らかではない。本研究ではBREAST-Qを用いたPatient Reported Outcome を指標に非再建症例と比較することで乳房再建術の有用性を検討した。
【対象・方法】当院にて乳がん手術もしくは乳房再建後１年以上経過し、2020年9月から2021年8月の期間に外来受診した患者を対象にBREAST-Qを用いた横断的調査を行った。乳房全摘術のみを受けた全摘群116例(年齢63.6±12.2歳)、乳房温存術を受けた温存群64例(年齢60.8±12.2歳)、乳房再建を受けた再建群1001例(年齢54.8±9.2歳)を対象とした。BREAST-Qの心理社会的健康観、胸部身体的健康観、性的満足度、乳房の満足度を対象評価項目とし、統計学的解析を行った。
【結果】心理社会的健康観は再建群(62.3±18.3)が全摘群(50.7±16.9)、温存群(57.0±23.6)に比べて有意に高かった。性的満足度、乳房の満足度は全摘群(29.7±18.8、41.7±17.7)が温存群(45.8±26.6、58.3±17.5)に比べて有意に低い結果となった。一方、再建群(46.2±20.2、58.9±15.4)は温存と同等のスコアが得られた。
【考察・結語】乳房温存術は乳房全摘術に比べ心理社会的健康観、性的満足度、乳房の満足度で有意によいスコアを示した。一方で乳房再建を行うことで乳房温存術と比べ、性的満足度、乳房の満足度は同等となり、心理社会的健康観は有意に向上した。乳房温存術が適応の症例に対する乳房再建を前提とした乳房全摘術は、十分に考慮に値する選択肢であると考えられた。

PO17-4
乳房部分切除シミュレーターが、術前説明の満足度や術式決定に与える影響に関する検討

愛知県がんセンター　乳腺科
尾崎　友理、澤木　正孝、服部　正也、吉村　章代、小谷　はるる、片岡　愛弓、
堀澤　七恵、遠藤　由香、能澤　一樹、髙塚　大輝、磯谷　彩夏、岩田　広治

a90650
乳房部分切除術(Bp)による乳房の形態変化は多くの女性にとって精神的影響を与えるが、Bp後の乳房形態を術前からイメージできることで術後形態の受容へつながることが推察される。また、乳房全摘出術(Bt)とBpに加え、Bt＋乳房再建術と術式の選択肢がふえており、術後形態を患者自身がよりイメージできることが術式決定支援にもつながると考えられる。当院では、術前説明時に、口頭での説明や他患者の写真等に加え、乳房部分切除シミュレーターによる乳房形態の予測図を示して術式決定の参考としてもらっている。今回、Bp後の乳房形態に関する術前説明の満足度を調査し、術後形態を患者がよりイメージしやすくする説明方法を検討することとした。
2020年6月から2021年10月に術前説明を行った、Bp可能な乳癌患者を対象にアンケートを施行した。Bp後の乳房形態に関する術前説明の満足度、Bp後の乳房形態をイメージするのに有用であった方法、乳房部分切除シミュレーターを用いた説明の満足度を調査した。また、実際にBpを受けた患者には、乳房部分切除シミュレーターによる形態予想と、実際の術後形態との相違の程度も調査した。Bt±乳房再建術をうけた患者には、その術式を選択した理由を調査した。165人が対象であり、すべての対象患者が手術を終えた2022年1月の時点で解析予定である。本調査を通じ患者目線に立った術前説明の方法を検討するとともに、乳房部分切除シミュレーターの実臨床下での有用性について発表する予定である。

図）左CD領域乳癌に対してBp施行した場合の乳房形態シミュレーションの一例

PO17-5
自家組織再建術後の再発形式とその特徴

自治医科大学　消化器一般移植外科
芝　聡美、原尾　美智子、丸藤　琴音、扇原　香澄、佐々木　裕美子、
西田　紗季、櫻木　雅子、水沼　洋文、北山　丈二、佐田　尚宏

【はじめに】乳癌の根治性と乳癌治療後の整容性追求目的で生まれた手術手技を表す、乳房オンコプラスティックサージャリーの概念が提唱されてから久しい。乳房再建術の一つに自家組織再建術があるが、施行可能な施設が限られることもあり、その再発や転帰についての報告は少ない。【目的】乳房全切除術後に遊離深下腹壁動脈穿通枝皮弁（DIEP flap）による再建術を行った患者のうち、再発率、再発部位、臨床病理学的因子、転帰について検討した。【方法】当院で1984年1月1日から2021年8月31日までに乳房全切除術を行い、DIEP flapによる自家組織再建術を施行した100例を対象とした。病理所見のうちER、PgR、HER2、Ly、V、NGに関しては検討可能だった56症例を対象とした。【結果】再発症例は7例（7.0%）であり、非再発症例は93例（93.0%）であった。再発症例のうち、乳房切除後からのDFIは平均5.2年であった。術前化学療法は非再発症例6例のみ施行した。術後診断で再発症例のT因子はT1が6例（85.7%）、T2が1例（14.3%）であった。非再発症例では、T0が2例（2.2％）、Tis35例（37.6％）、T1が46例(49.4%)、T2は9例（9.7％）T3が1例（1.1%）であった。pN陽性は、再発症例で1例（14.3%）、非再発症例で11例（11.9%）であり、差を認めなかった。切除断端陽性は再発症例で1例（14.2%）、非再発症例で9 例（9.7%）であり、再発の有無と切除断端陽性に関連は認めなかった（p=0.69）サブタイプ分類では、再発・、非再発症例いずれもER陽性HER2陰性の割合が多く差は認めなかった。脈管侵襲のうちLyに関しては、再発症例で6例（85.7%）、非再発症例で7例（14.2%）であり、再発症例において有意にLy陽性を多く認めた（p＜0.001）。vおよびNGは再発の有無との関連は認めなかった（p=0.89、0.48）。初再発部位は、再建乳房内4例、局所（胸壁、リンパ節）3例、遠隔転移（肝、肺、骨、脳）3例であった。局所再発症例4例のうち切除可能な症例であった症例は2例であり、そのうち1例は局所切除後再発兆候なく5年経過している。転帰は再発症例で乳癌死2例（28.6%）を認めた。【考察】DIEP flapによる再建後の再発は浸潤径、リンパ節転移の有無、断端、サブタイプにはよらず、リンパ管侵襲が強く関与することが示された。術前にLy陽性と関与のある因子について今後検討をおこないたい。切除可能な再発であった場合、長期予後が見込める可能性が示唆された。

PO17-6
再建術後12年でBreast Implant-Associated Anaplastic Large Cell Lymphomaの診断に至った1例

[1]聖路加国際病院　乳腺外科、[2]聖路加国際病院　放射線科、
[3]聖路加国際病院　病理診断科、[4]ブレストサージャリークリニック、
[5]聖マリアンナ医科大学　乳腺内分泌外科
吉田　敦[1,4]、名倉　直美[1]、竹原　侑里[1]、難波　俊文[1]、竹井　淳子[1]、林　直輝[1]、八木下　和代[2]、鹿股　直樹[3]、角田　博子[2]、津川　浩一郎[5]、岩平　佳子[4]、山内　英子[1]

症例は63歳女性、12年前に右乳癌（pT2N0M0 pStage IIA）に対し右皮膚温存乳房全切除術＋センチネルリンパ節生検＋ティシューエキスパンダー挿入術を施行、その1年後シリコンインプラント（テクスチャードインプラント）へ入れ替えを行った。術後補助療法は2年間のLH-RHアゴニストを行い、タモキシフェンの内服は術後8年まで継続し、その後半年毎に定期フォローを施行されていた。術後12年目のフォロー外来時に右乳房内側皮下の腫瘤自覚の訴えがあり、診察では再建乳房内側に約3cmの境界明瞭な分葉状腫瘤を認めた。USでは被膜下インプラント周囲には明らかな液体貯留は目立たず、腫瘤部位に一致し被膜内部から被膜を貫通し皮下に及ぶ約4cm大の不整形低エコー腫瘤を認めた。針生検の結果、Anaplastic large cell lymphoma（ALK陰性、CD30陽性）の診断となり、経過からBIA-ALCL（Breast Implant-Associated Anaplastic Large Cell Lymphoma）が強く疑われた。全身検索で所属リンパ節転移や遠隔転移は認めず、診断的治療目的に、乳腺腫瘤切除術、皮膜合併インプラント摘出術を施行した。
手術時には腫瘍直上皮膚を安全域を含み切除し、病変遺残なく被膜損傷を防ぐように切除を行った。胸壁側の被膜は肋骨や肋間筋と癒着がみられ、数か所で被膜の損傷があったが、一部では肋間筋、骨膜を合併切除し、内容物の露出は見られなかった。病理学所見肉眼像では被膜と皮膚の間に境界不明瞭な腫瘤をみとめ、被膜には複数の肥厚部位や小結節を認めた。顕微鏡的には腫瘍部には核小体の目立つ大型の異型細胞を認め、生検時と同様のALCLの所見で、このような腫瘍は被膜の内部にびまん性に付着し、被膜のほぼ全域に及んでいた。総合的に腫瘍はインプラント被膜内が主座で、一部で被膜、皮下に結節状の浸潤を起こしていると考えられた。
手術時に経皮的に採取した被膜内の貯留液にも同様の腫瘍細胞が確認された。
腫瘍は被膜を超え浸潤しており（pT4）Stage IIAと判断し、骨髄浸潤は認めず、今後血液内科でBV-CHP（brentuximab vedotin plus cyclophosphamide, doxorubicin, and prednisone）による全身治療を施行予定である。
BIA-ALCLは本邦では現時点でわずか2例の報告がなされている極めてまれな病態であり、詳細な画像所見、病理初見とともに報告する。

PO18-1
当科におけるホルモン受容体陽性乳癌転移症例へのCDK4/6阻害剤の現状

[1]産業医科大学　医学部　第1外科学（消化器・内分泌外科）、
[2]北九州総合病院　外科、[3]青葉台病院　外科、
[4]つるどめ乳腺・大腸・肛門クリニック
井上　譲[1]、田上　貴之[1]、是枝　侑希[1]、佐藤　永洋[1]、勝木　健文[2]、
永田　貴久[3]、鶴留　洋輔[4]、平田　敬治[1]

はじめに：現行の乳がん診療ガイドラインにおけるホルモン受容体(HR)陽性HER2陰性乳癌の転移・再発症例への1st line薬剤であるCDK4/6阻害剤が保険収載されて4年が経過した。臨床試験ではいずれも無増悪生存期間(PFS)を2倍に延長したが、実臨床ではその効果は定かではない。
目的：当科における(HR)陽性乳癌転移症例への治療の実際を検証する。
方法：当科で2010年4月以降2021年12月まで経験したHR陽性HER2陰性乳癌の転移・再発症例、51例を対象に、臨床病理学的因子や再発後生存期間を検討した。さらにCDK4/6阻害剤を投与した29例については投与経過を追跡、検討した。
結果：転移・再発乳癌の診断時年齢の中央値は64歳(37-88歳)、51例中女性が49例、男性が2例であった。乳癌診断時の臨床病期はStage Iが 6例、Stage IIが23例、Stage IIIが5例、Stage IVが17例。治療開始後転移・再発までの期間は中央値が49 ヶ月(3-190 ヶ月)、転移臓器は骨38例、リンパ節15例、肺18例、肝24例、脳10例、皮膚4例、局所1例、対側4例、他の臓器が18例、再発後の生存期間は中央値42 ヶ月(1-236 ヶ月)であった。
CDK4/6阻害剤を投与した29例のうち、ガイドラインで推奨されている2nd Lineまでに投与したのが20例、CDK4/6阻害剤によるPFSは中央値が10 ヶ月(1-34 ヶ月)であった。3rd line以降でも24 ヶ月以上のPFSを得た症例が4例あり、その中央値は29 ヶ月(26-34 ヶ月)であった。パルボシクリブを25例、アベマシクリブを8例に投与、副反応は間質性肺炎が各1例ずつ計2例、下痢が1例。また2例が経済的理由で治療を断念された。CDK4/6阻害剤の後治療はパルボシクリブとアベマシクリブの順次投与２例、エベロリムス＋エキセメスタン2例、フルベストラント、レトロゾール、メトキシプロゲステロン、S1、ECがそれぞれ1例、最終治療が11例であった。
考察：HR陽性HER2陰性乳癌の転移・再発症例への臨床試験ではCDK4/6阻害剤は2nd. Lineまでしかその有効性を示したものがないが、当科での3rd. line以降の症例でも、1st lineでの臨床試験で示された24 ヶ月以上のPFSとなる有効性を示した。投与開始間も無く、継続中の症例も多くあり、その実際については今後の経過観察が必要と考える。
結語：当科でのCDK4/6阻害剤投与したHR陽性HER2陰性乳癌の転移・再発症例への現状を、若干の文献的報告とともに報告する。

PO18-2
当院におけるCDK4/6阻害薬の１次および２次治療の有効性の検討

[1]東京医科大学病院　乳腺科、[2]東京医科大学八王子医療センター　乳腺科、
[3]東京医科大学茨城医療センター　乳腺科
寺岡　冴子[1]、松本　望[1]、山本　麻子[1]、岩井　真花[1]、安達　佳世[1]、
小山　陽一[1]、織本　恭子[1]、上中　奈津希[1]、淺岡　真理子[1]、上田　亜衣[1]、
河手　敬彦[1]、宮原　か奈[1]、海瀬　博史[3]、山田　公人[2]、石川　孝[1]

【背景】
CDK4/6 阻害剤は、ホルモン陽性HER2陰性の手術不能進行再発乳癌の無増悪生存期間(PFS)を有意に延長し、一次治療としての使用が推奨されている。我が国でもパルボシクリブとアベマシクリブが保険適応されているが、実臨床におけるCDK4/6阻害剤の使用ラインについてはまだ議論の余地があると考える。
【対象と方法】
我々は、2018年以降に当院にてパルボシクリブまたはアベマシクリブを使用した手術不能進行再発乳癌症例の中で、1次治療もしくは2次治療でこれらの薬剤を使用した症例を対象とし、その抗腫瘍効果と治療奏功期間について後方視的に観察した。
【結果】
2018年以降に当院でCDK4/6阻害薬を使用した全124例のうち、1次もしくは2次治療として使用した症例は62例であり、1次治療19例、2次治療43例であった。
1)画像による治療効果判定を行うことができた45例の効果は、CR 2例(4%)、PR 11例(24%)、SD 23例(51%)、long SD 9例(20%)、PD 9例(20%)であった。1次および2次治療における奏効率はそれぞれ64%と18%であり、1次治療の奏効率が有意に高かった。(p = 0.0034)
2) CDK4/6阻害薬のPFSを確認し得た48例（1次治療15例、2次治療33例）に関して、再発に対する内分泌療法を開始した時点からのPFSを比較した。再発転移時の年齢中央値64歳(38-88歳)、転移再発46例(96%)、手術不能進行2症例(4%)であった。転移臓器数の中央値は、3臓器(1-5臓器)で、内臓転移は32例(67%)に認めた。1次治療のPFSは、13 ヵ月(3-28 ヵ月)であった。2次治療における前内分泌療法＋CDK4/6併用治療でのPFSは36 ヵ月(6-70 ヵ月)であり、前治療のホルモン単剤によるPFSは18 ヵ月(4-60 ヵ月)であった。
【考察】
少数例の検討で観察期間も不十分であり、また1次と2次治療の患者背景の違いが結果に影響している可能性がある。しかしホルモン単剤で長い奏功期間が得られる症例は少なからず存在するため、CDK4/6阻害剤の治療ラインに関しては今後のランダム化比較試験の結果が待たれる。

PO18-3
アベマシクリブの長期投与に関する検討

[1]静岡県立総合病院　乳腺外科、[2]静岡県立総合病院　乳腺外来、
[3]静岡県立総合病院　薬剤部
常泉　道子[1]、岩崎　祥子[1]、粂田　瞳子[1]、山口　慧[1]、松沼　亮一[1]、
速水　亮介[1]、中村　有希[2]、成澤　誠[2]、富士野　ひより[3]、嘉屋　道裕[3]、
中村　和代[3]

【背景・目的】ER陽性HER2陰性進行再発乳がんに対するCDK4/6阻害剤のアベマシクリブ(ABE)は2018年12月から使用開始となり3年経過し、実臨床での長期投与症例が集積されてきている。今回、投与期間を1年で区切り、1年以上(長期群)と1年以下(短期群)に分けてその背景と効果、副作用について検討した。
【対象】2018年12月～ 2021年12月にER陽性HER2陰性進行再発乳がんにABEを投与した88例で、長期群21例、短期群67例について検討した。
【結果】長期群の年齢は47 ～ 85歳(中央値61歳)、投与日数は394日～1098日(中 央 値729日)、Stage4は6例(28.6%)、 再 発15例(71.4%)でDFIは1年～ 15年(中央値5年8か月)であった。短期群の年齢は34 ～ 86歳(中央値64歳)、投与日数は5日～ 355日(中央値98日)、Stage4は21例(31.3%)、 再 発46例(68.7%)でDFIは3か月 ～ 21年(中 央 値5年10か月)であった。転移部位(長期群 / 短期群)は骨：71.4% / 50.7%、リンパ節：71.4% / 59.7%、肝：14.3% / 41.8%、 肺：38.0% / 41.8%、 脳：4.8% / 3%であり肝転移は短期群に多かった。前治療歴(長期群 / 短期群)は治療なし：4.8% / 9.0%、ホルモン治療あり：95.2% / 80.6%、化学療法なし：71.4% / 58.2%、化学療法あり：28.6% / 41.8%であり、短期群に化学療法歴が多かった。最良効果(長期群 / 短期群)はCR：4.8% / 0%、PR：76.2% / 16.7%、SD：19.0% / 35.4%、PD：0% / 47.9%、奏効率：80.9 % / 17.0%であった。減量なし(長期群 / 短期群)は28.6% / 40.2%、中止は8例 (38.0%) / 62例 (92.5%)で中止理由はPDが37.5% / 50%、副作用が50% / 41.7%であった。G3以上の副作用は両群に差は認められなかったが、副作用の全G発現は(長期群 / 短期群)、下痢52.3% / 73.1%、ANC低下47.6% / 64.1%、 貧血80.9% / 40.2%、PLT低下52.3% / 26.8%、腎障害71.4% / 49.2%と長期群では下痢やANC低下が短期群より少なかった。肺障害は19.0% / 14.9%で短期群にG4が1例あった。
【まとめ】ABE長期投与症例は奏効率が優れており、骨やリンパ節転移症例が多く肝転移症例は少なかった。それを反映してか前治療歴はホルモン治療のみで化学療法を行っていない症例が多い傾向があった。今回の結果よりホルモン感受性が保たれ比較的進行の緩徐な症例がABE長期投与を可能にしていると考えられた。また、適宜減量しながら副作用には対応し投与していた。

PO18-4
サイクリン依存性キナーゼ阻害薬２剤の当院における治療経過の比較

東京大学大学院　医学系研究科　外科学専攻　乳腺・内分泌外科学
笹原　麻子、小西　孝明、良本　貴子、鹿間　健志、森園　亜里紗、山下　智、
原田　真悠水、佐藤　綾花、丹羽　隆善、西岡　琴江、田辺　真彦、
瀬戸　泰之

【目的】サイクリン依存性キナーゼ(CDK4/6)阻害薬の発売開始以降(パルボシクリブ2017年12月、アベマシクリブ2018年11月)、ホルモン受容体陽性転移・再発乳癌の治療では、従来のホルモン治療と併用してCDK4/6阻害薬が広く用いられるようになった。しかし、その2剤の効果や副作用を比較した研究は限られている。本研究では、当院におけるCDK4/6阻害薬の治療経過を比較検討することを目的とする。
【方法】2017年12月から2021年10月に当院でCDK4/6阻害薬を処方開始されたのべ78例を対象とした。1ヶ月未満の処方例を除外し、アベマシクリブの継続例(Abe群)とパルボシクリブの継続例(Pal群)の患者背景(性別・年齢・Body mass index・Performance Status)、乳癌の背景(再発/de novo・転移臓器)、治療背景(併用ホルモン剤・既治療ライン数)、処方経過(継続期間・最終減量段階・終了理由・有害事象)を比較した。継続期間に対しては生存時間分析を行った。
【結果】1ヶ月未満でアベマシクリブを終了した6例とパルボシクリブを終了した14例を除外した、Abe群27例とPal群31例を対象とした。Abe群はPal群より高齢(中央値66歳 vs. 61歳, p=0.001)であった。Body mass indexは同等(22.4 vs. 21.5 kg/m^2)で、Performance Statusはほぼ全例で0であった(93% vs. 94%)。再発症例の割合(67% vs. 55%)や転移臓器も両群で同様で、転移臓器は骨(62%)・リンパ節(52%)・肺(43%)・肝(36%)であった。併用薬はフルベストラントが多く(47%)、Abe群は有意に治療ライン数が多かった(p=0.034)。Abe群では有意差はないものの処方継続期間が長く(中央値211日 vs. 149日, p=0.35)、有意に減量をせずに投与継続していた(p=0.026)。投与終了理由には有意差がなく、Abe群では11例(41%)が病状進行、6例(22%)が有害事象のため、Pal群では16例(52%)が病状進行、9例(29%)が有害事象のため投与終了していた。Grade2以上の有害事象として、Abe群のうち13例(48%)に下痢、5例(19%)に好中球減少、4例(15%)ずつに倦怠感と悪心がみられた。Pal群では28例(90%)に好中球減少、3例(9.7%)ずつに倦怠感と肝機能障害がみられた。
【結論】Abe群はPal群と比較して高齢で治療ライン数が多かったが、減量が少なく、継続期間も長い傾向があった。有害事象としてはAbe群では下痢が半数程度に、Pal群では好中球減少が9割の症例に見られた。

PO18-5
当院におけるCDK4/6阻害剤使用症例の検討～ CDK4/6阻害剤２剤目の効果～

医療法人警和会　大阪警察病院　乳腺内分泌外科
塚部　昌美、下　登志朗、安野　佳奈、高久保　宏美、長谷川　庚美、鳥　正幸、
吉留　克英

【はじめに】再発治療にCDK4/6阻害剤を2剤とも使用した症例が増えており、２剤目CDK4/6阻害剤の適切なタイミングや効果予測因子は明らかでない。そこで当院におけるCDK4/6阻害剤使用症例の検討、特に2剤使用した症例における後方視的解析を行った。【結果】当院においてCDK4/6阻害剤＋内分泌療法を施行した60例に対し検討を行った。De novo18.3%、術後内分泌療法中再発50%、術後内分泌療法終了後再発30%、内臓転移71.7%であった。CDK4/6阻害剤を再発一次治療として使用したのが26.7%、二次治療5.0%、三次治療以降68.4%とLate lineが多く含まれていた。前治療の化学療法歴38.3%、初回内分泌療法で6ヶ月以上の奏効を得られなかった症例が21.7%含まれていた。治療成功期間TTF中央値 9.5ヶ月(0.9-31.1ヶ月)、奏効率46.7%、CBR58.3%、とLate lineが多いにも関わらず良好な結果であり、Early line でTTFはより良好であった(p=0.03)。次にCDK4/6阻害剤を2剤とも使用した12例に対し検討を行った。De novo17%、術後内分泌療法中再発17%、術後内分泌療法終了1年以降の再発が58.3%を占めていた。多くは3次治療以降の2剤使用であり、半数で化学療法歴があった。また全例で1剤目Palbociclib、2剤目Abemaciclibであった。1剤目TTF中央値11.3ヶ月、2剤目9.0ヶ月、2剤目併用時の奏効率は8.3%、CBRは66.7%、Long SDが多かった。順次使用した6例中5例で、2剤目の奏効期間は6ヶ月以上であった。1剤目にて奏効が得られている症例では、内分泌療法の治療歴や効果に関わらず2剤目においても奏効が得られることが多く、一方1剤目で奏効が得られなくても2剤目で奏効を得られる症例もあった。2剤目TTFと、TFI、再発一次内分泌治療期間、直前の内分泌治療期間との関連はみられなかった。【まとめ】1剤目CDK4/6阻害剤で奏効を得られた場合、Life threateningでなければ後治療に2剤目の使用を十分検討できる。2剤目の効果予測因子として、1剤目の治療期間が参考となる可能性が示された。症例数を増やして検討を行う必要がある。

PO18-6
アベマシクリブ誘発性肝機能障害に関与するリスク因子についての検討

[1]大阪国際がんセンター　乳腺・内分泌外科、
[2]大阪国際がんセンター　腫瘍内科
谷口　梓[1]、橘高　信義[1]、中島　聡美[1]、瀬戸　友希子[1]、日馬　弘貴[1]、
松井　早紀[1]、西尾　美奈子[2]、藤澤　文絵[2]、中山　貴寛[1]、玉木　康博[1]

【緒言】アベマシクリブ(ABE)は現在転移再発乳癌においてホルモン陽性HER２陰性転移再発乳癌に対して使用する標準治療であり、２０１２年１２月には術後補助療法でも承認された。今後さらに使用症例は増加していくと思われ、同時に有害事象へのより適切な対応も求められる。中でもABM誘発性肝機能障害は臨床試験において約２０％に認められており日本人にやや多い傾向がある。肝障害が重症化あるいは長期化することで薬剤選択に制限が生じ、予後にも影響が生じる可能性があるため、肝障害発症のリスク因子を把握することは極めて重要と考えられる。
【対象・方法】２０１８年１２月から２０２１年１０月までに転移再発乳癌の１次または２次治療としてABE併用ホルモン治療を行なった５２例を対象に、カルテ記録より臨床病理学的因子を抽出し、肝障害に関連するリスク因子についてロジスティック回帰分析を行った。
【結果】全５２例の背景は、平均年齢６０．６歳(３７- ８７歳)、de novo/術後再発は１２例/ ４０例、肝転移あり/なしは１７例/ ３５例、１次/ ２次治療は３４例/ １８例、併用ホルモン剤AI/FULは１２例/ ４０例であり、ABM開始後に肝障害を発症したのは１５例(２９%)であった。肝障害発症１５例の内ABE中止症例は７例(４７%)、中止後減量再開した症例は３例(２０%)であり、肝障害の発症時期は開始後３ヶ月以内に発症した例が１２例(８０%)と４ヶ月以降に発症した症例と比較して有意に多かった(p=0.023)。また肝障害の回復率に関しては発症から３ヶ月時点で６３．３±１２．９%であった。肝障害発症群と非発症群の比較からリスク因子を検討すると、単変量解析では年齢６５歳以上(p=0.047)、脂肪肝(p=0.047)、糖尿病(p=0.068)、AI剤併用(p=0.002)が見出され、多変量解析ではAI剤併用のみが独立したリスク因子として同定された(オッズ比9.82 [95%CI:1.92-50.15]; p=0.006)。
【結語】本解析よりAI剤併用がABM誘発性肝機能障害の最も有意なリスク因子であることが示された。AI剤とABM併用がいかなるメカニズムで肝機能障害を引き起こすかは今後さらなる研究が必要になるが、本結果はその他の肝障害リスク因子を有する症例に対し薬剤選択を検討する上で有益な知見になるものと考えられる。

PO19-1
閉経後ホルモン受容体陽性乳癌に対する短期術前内分泌療法の有用性

帝京大学医学部　乳腺外科
前田　祐佳、佐藤　綾奈、山田　美紀、松本　暁子、池田　達彦、神野　浩光

背景：閉経後女性では術前内分泌療法による乳房温存率の向上は明らかとなっているが、予後への関連は不明である。術前化学療法におけるpCRに相当する有効な予後予測因子の探索が現在の術前内分泌療法の課題である。本研究では手術待機期間に内分泌療法を施行したホルモン受容体陽性乳癌を対象として、PEPI scoreを含めた臨床病理学的因子と予後との相関を検討した。
対象と方法：2012年10月から2021年11月までの期間に、アナストロゾールまたはレトロゾールによる内分泌療法を手術待機期間に行ったStage I-IIIの閉経後ホルモン受容体陽性乳癌309例を対象とした。
結果：年齢の中央値は68歳(41-91)で、ER陽性が98%(304/309)で、PgR陽性が87%(271/309)だった。309例のうち269例が浸潤性乳管癌、その他が40例だった。腫瘤径2cm以下が199/309(64%)例、2cm以上が110/309(35%)、リンパ節転移陰性が235/309(76%)、リンパ節転移陽性が69/309(22%)だった。
内分泌療法の投与期間の中央値は43日(2-538)だった。腫瘍径は内分泌療法前後で中央値が1.67cmから1.42cmに有意に縮小した(p = 0.01)。また、Ki67値は内分泌治療前後で中央値が10.0%から3.0%と有意に低下を認めた(p < 0.01)。また、PgRは22% (69/309)で陰転化していた。術式は乳房部分切除術が63%(196/309)で乳房全切除術が35%(111/309)だった。PEPI scoreは0点92例、1-3点165例、4点以上52例だった。術後補助化学療法が8.9% (30/336) で施行され、施行された20/30 (66%) はリンパ節転移陽性の例だった。また残りの10例はKi67値が50%以上や、T4bの症例、オンコタイプDXを施行し化学療法の施行となった。観察期間の中央値1184日の時点で、再発19例、死亡6例を認めた。再発率はPEPI score 0点で1.9%(2/98)、1-3点で6.8%(9/131)、4点以上で17%(8/46)と有意な相関を認めた(p < 0.01)。
考察：腫瘍径の有意な縮小とKi67値の低下が認められ、またPEPI scoreが予後と相関することが確認され、手術待機期間の内分泌療法の有用性が示唆された。

PO19-2
健康成人女性を対象としたエクオール含有食品エクエルと乳がん内分泌療法薬の相互作用に関する薬物動態試験

[1]昭和大学　先端がん治療研究所、
[2]昭和大学　医学部薬理学講座臨床薬理学部門、
[3]昭和大学　薬学部臨床薬学講座臨床研究開発学部門、
[4]昭和大学　臨床薬理研究所、[5]理化学研究所　生命医科学研究センター、
[6]大塚製薬株式会社　佐賀栄養製品研究所
今村　知世[1]、三邉　武彦[2]、肥田　典子[3]、山崎　太義[3]、水上　拓也[2]、龍　家圭[4]、福永　航也[5]、莚田　泰誠[5]、宮川　春菜[6]、内山　成人[6]、内田　直樹[2]、小林　真一[4]

【背景】エクオールは大豆イソフラボンの一種であるダイゼインが腸内細菌により分解されて生成するイソフラバンジオールであり、エクオール含有食品エクエル®はホットフラッシュの回数などの更年期症状を改善させることが二重盲検プラセボ対照比較試験の結果として報告されている。乳がん内分泌療法においては更年期様症状としてホットフラッシュや関節痛が発現することから、その副作用対策としてエクオール含有食品の摂取を試みる患者も多い。そこで我々は、エクオール含有食品エクエル®と乳がん内分泌療法薬の間における薬物動態学的相互作用の有無および程度を評価する目的で、健康成人女性を対象とした薬物動態試験を行った。
【方法】タモキシフェン、アナストロゾール、レトロゾール、エキセメスタンの承認用量において、各群6例のクロスオーバー法にて単剤投与時およびエクオール含有食品エクエル®を*S*-エクオールとして10mg併用時に経時的採血を行い、血漿中の薬物濃度および*S*-エクオール濃度をLC-MS/MS法にて測定した。ノンコンパートメント解析により内分泌療法薬の$AUC_{0\text{-}24}$を求め、単剤投与時とエクオール含有食品併用時の曝露量を比較検討した。なお事前のスクリーニング結果に基づき、各群6例にはエクオール産生者と非産生者を各3例ずつ含むこととし、更にタモキシフェン投与群ではエクオール産生者と非産生者の各3例中にタモキシフェンの代謝酵素であるCYP2D6のExtensive metabolizer、Intermediate metabolizer、Poor metabolizerを1例ずつ含むこととした。
【結果と考察】タモキシフェン、アナストロゾール、レトロゾール、エキセメスタンの$AUC_{0\text{-}24}$は、いずれにおいても単剤投与時とエクオール含有食品併用時との間で有意な差は認められなかった。また24例におけるエクオール含有食品摂取時の*S*-エクオール最高血漿中濃度は1.0 ～ 34.0 nMであり、*in vitro* でのヒト肝ミクロソーム実験により報告されたエクオールによるCYP3A4の阻害定数38.47±2.32 μM (*Xenobiotica*, 47, 324-331, 2017)の約1/1000以下であることが確認された。以上より、乳がん内分泌療法薬タモキシフェン、アナストロゾール、レトロゾール、エキセメスタンの臨床用量とエクオール含有食品エクエル®の通常摂取量において、薬物動態学的相互作用は存在しないことが明らかとなった。

PO19-3
治療標的に基づいたトリプルネガティブ乳癌の分類

[1]神戸大学医学部附属病院　乳腺内分泌外科、
[2]和歌山県立医科大学附属病院　臨床研究センター、
[3]加古川中央市民病院　乳腺外科
水本　紗千子[1]、國久　智成[1]、井上　翔太郎[1]、山本　真由子[1]、三木　万由子[1]、山下　祐司[1]、馬場　基[1]、中村　はる菜[3]、土屋　和彦[3]、佐古田　洋子[3]、荻野　充利[3]、谷野　裕一[2]

【背景】
トリプルネガティブ乳癌(Triple Negative Breast Cancer : TNBC)は、ER陽性乳癌とHER2陽性乳癌以外の乳癌、という位置づけであることから不均一な集団であることがわかっている。これまでは細胞障害性抗がん剤のみが適応となってきたが、近年PARP阻害薬や免疫チェックポイント阻害薬が新たに加わり、分類と個別化治療の重要性が示唆される。しかし、これまでの分類は遺伝子発現解析で行われたもので、治療選択を目的としているものではなかった。そこで我々は、TNBCの今後の新規治療を想定し、①BRCAness(BRCAの機能不全状態)、②AR(Androgen receptor)、③HER2-Low、③PD-L1、④non-basal-like、⑤その他、の5分類を考案した。
【対象と方法】
手術先行で、2018年1月1日から2019年7月31日に治療が行われたTNBC患者17例、および2021年2月17日から2021年12月31日の間に術前化学療法の有無にかかわらず手術を実施したTNBC患者9例の合計26例を対象とした。手術標本のFFPE(Formalin fixed paraffin embedded)サンプルを用いて、MLPA法を用いたBRCAness遺伝子解析とAR、HER2、PD-L1(SP142抗体)、CK5/6、EGFRの免疫染色を行った。HER2-Lowは免疫染色でscore1または、score2かつISH (in-situ Hybridization) 陰性と定義し、non-basal-likeはCK5/6とEGFRのいずれも陰性と定義した。BRCAness遺伝子検査では、スコアが0.5以上をBRCAnessと判定した。
【結果】
年齢の中央値は77.5歳。組織学的分類は、浸潤性乳管癌15例(58%)、アポクリン癌5例(19%)、化生癌4例(15%)、浸潤性小葉癌2例(8%)であった。遺伝子検査ではBRCAnessが7(30%)例であり、AR陽性は13例(50%)、HER2-Lowは18例(69%)、PD-L1陽性は9例(35%)、non-basal-likeは6例(23%)であった。BRCAnessかつAR陽性の症例はなく、HER2発現なし(score0)/BRCAnessは4例、HER2発現なし(score0)/AR陽性は5例であった。その他、PD-L1とnon-basal-like については他項目との明らかな関係性を認めなかった。
【考察】
今回の研究では、症例数が少なく患者背景の偏りはあるものの、BRCAnessかつAR陽性はなく、TNBCにおいてはBRCAnessとAR陽性は異なったバイオロジーであることが推測された。その他の大きな集団としてはHER2-Lowを認めており、TNBCに対して治療を見据えて分類を行う場合、HER2-Low、BRCAness、AR陽性、その他で分類することでTNBCのバイオロジーを反映した個別化治療への可能性が考えられた。

PO19-4
乳癌薬物療法における薬剤性間質性肺炎の現況

北海道がんセンター　乳腺外科
山本　貢、渡邊　健一、富岡　伸元、前田　豪樹、太刀川　花恵、桑原　小百合、高橋　將人

【背景・目的】乳癌薬物療法に伴う薬剤性間質性肺炎(ILD)は以前から散見されてはいたが、近年の分子標的治療薬の増加に伴い、頻度が著しく増加している印象がある。乳癌診療への悪影響を最小限に抑えるためILDの現況を正しく把握する必要がある。
【対象・方法】当院で過去5年間(2016年12月～ 2021年11月)に乳癌薬物療法が原因で発生したと考えられるILD症例について、後方視的に検討を行った。
【結果】症例は63例。原因薬剤はエベロリムス(EVE) 16例(ILD発症率18.6%)、アベマシクリブ(ABE) 13例(9.2%)、タキサン 9例(2.2%)、アンスラサイクリン 7例(1.1%)、トラスツズマブデルクステカン(T-DXd) 7例(25.0%)、エリブリン 3例(2.2%)、その他 8例。2018年11月までは年平均6.5例の発症であったのに対し、2018年12月以降は年平均17例と急増していた。重症度はGrade1 20例(32%)、Grade2 40例(63%)、Grade3 3例(5%)。Grade3を来した薬剤はEVE、オラパリブ、ペムブロリズマブであった。周術期治療 15例ではアンスラサイクリンおよびタキサンが87% (13例)を占め、転移再発治療 48例ではCDK4/6阻害剤・EVE・T-DXdが75% (36例)を占めていた。対応は原則休薬または中止で、Grade1はステロイド投与なし、Grade2の55% (22/40例)でステロイドが投与され、Grade3はステロイドパルスを行っていた。症状軽快後に再投与をおこなったのは10例で多くはEVE(6例)であった。治療が中断したのは30例、中断期間は中央値49日(16-91日)。中断期間中に病勢が進行した症例は12例(36%)であった。
【考察】比較的最近発売された薬剤であるEVE・ABE・T-DXdで約6割を占めていた。2018年12月以降にILD発生数が急増しているのはABEが2018年11月30日に本邦で発売となったことが影響していると思われる。呼吸器内科と連携して治療を行っており重篤化した症例は無かったが、Grade2以上では治療中断・ステロイド投与を要したことで病勢進行に繋がる例もあり、早期発見できるよう努める必要がある。

PO19-5
日本人乳がん患者の静脈血栓塞栓症の実態：大規模前向き観察研究Cancer-VTE Registryサブ解析

[1]国立病院機構北海道がんセンター　乳腺外科、
[2]国立病院機構四国がんセンター　乳腺外科、
[3]名古屋市立大学病院　乳腺外科、
[4]埼玉医科大学国際医療センター　乳腺腫瘍科、
[5]東京医科大学　乳腺科学分野、[6]茨城県立中央病院　乳腺外科、
[7]福山市民病院　乳腺甲状腺外科、[8]国立がん研究センター東病院　腫瘍内科
渡邊　健一[1]、大住　省三[2]、近藤　直人[3]、小坂　愉賢[4]、石川　孝[5]、
北原　美由紀[6]、久保　慎一郎[7]、向井　博文[8]

背景
Cancer-VTE Registry（UMIN000024942）は6種の固形がんの日本人患者を対象に静脈血栓塞栓症（VTE）の臨床転帰を1年間観察した大規模、多施設、前向き研究である。今回、乳がん患者を対象に事前に計画されたサブ解析を実施した。
方法
Cancer-VTE Registryの登録患者10,202例のうち、乳がん患者を解析対象とした。登録時に全例でVTEスクリーニング（D-dimer測定を含む）が実施され、がん治療開始前のVTE併発有無を調査した。その後、1年間追跡調査を行い、VTEやその他の重要なイベントの臨床転帰を登録時のVTE併発有無別、乳がんのステージ別やサブタイプ別に検討した。
結果
乳がん患者993例が解析対象となり、平均観察期間は376.2日であった。患者背景は平均年齢58.4歳、ステージII期73.4%、III期16.6%、IV期10.0%、平均D-dimer値0.86 μg/mL、エストロゲン受容体（ER）陽性74.5%、プロゲステロン受容体（PgR）陽性59.8%、HER2陽性25.3%であった。登録時のVTEスクリーニングにおけるVTE併発率は2.0%であった。なお、全体主解析（6がん種：解析対象9,630例）では同5.9%であった。観察期間中のイベント発現率は、症候性VTEが0.4%、治療を要する無症候性VTEが0.1%、これらを合計した複合VTEが0.5%、出血（大出血＋臨床的に重要な非大出血）が0.2%、脳梗塞/一過性脳虚血発作/全身性塞栓症が0.2%、全死亡が2.1%であった。なお、全体主解析では同順に、0.5%、1.2%、1.7%、1.4%、0.8%、12.8%であり、いずれも乳がん患者は全体主解析と比べ低かった。症候性VTEのうち1例が肺塞栓症を原因に死亡した。登録時VTE併発有無別にみた観察期の症候性VTEの発現率は、併発有が5.0%、併発無が0.3%であった（HR 17.6, 95%CI:1.9-159.5, Gray検定 p <0.001）。ER、PgR、およびHER2の陽性・陰性別に比較したところ、ER陽性患者は非陽性患者と比較して、症候性VTE（0.5% vs 0.0%）や複合VTE（0.7% vs 0.0%）の発現頻度が高い傾向がみられたが、PgRやHER2では陽性と陰性の間で違いはみられなかった。また、ステージ別のVTEの発現率に大きな違いはみられなかった。
結論
日本人乳がん患者におけるVTEの発現実態を大規模前向き観察研究により初めて明らかにした。肺塞栓症により致死的な転帰をたどる症例もみられたが、乳がん患者では他がん種と比べて、がん治療中のVTEの発現頻度は低かった。

PO20-1
センチネルリンパ節転移陽性浸潤性小葉癌の腋窩リンパ節転移個数と腋窩郭清省略の妥当性についての解析

[1]国立病院機構　九州がんセンター　乳腺科、
[2]国立病院機構　九州がんセンター病理部
岡本　正博[1]、田尻　和歌子[1]、厚井　裕三子[1]、伊地知　秀樹[1]、古閑　知奈美[1]、
中村　吉昭[1]、田口　健一[2]、徳永　えり子[1]

【背景】乳癌手術において、センチネルリンパ節（SN）生検による腋窩郭清の省略は標準的な手技として確立されている。ACSOG Z0011試験などの結果を受けて、当院ではSN転移が2個以下の場合、術後放射線治療の追加で腋窩郭清を省略している。一方で、腋窩リンパ節転移個数は重要な予後因子であり、ステージ分類に影響する。また、ホルモン受容体（HR）陽性HER2陰性乳癌の場合、多遺伝子解析や術後化学療法の適応を決定する要素ともなりえる。浸潤性小葉癌（ILC）は、乳癌の10 ～ 15%を占めるが、センチネルリンパ節生検の結果について、浸潤性乳管癌（IDC）と同様の考え方が適応できるかどうかは結論が出ていない。
【目的】SN転移陽性のIDCとILCにおいて、SN生検結果で腋窩郭清（ALND）を省略した場合に、ステージや術後治療の方針が変わるかどうか検討した。
【方法】2000年～ 2021年に前治療なしに手術を行い、SN転移を認めた片側ILCもしくはIDC乳癌患者569例を対象として解析した。
【結果】569例中、SN生検に引き続き、ALNDが行われた（Ax群）414例（ILC29例、IDC385例）では、ILCでT因子、N因子が有意に高かった。SN生検個数やALNDリンパ節個数は同等であったが、SN転移個数（2.2個vs1.5個，p<0.0001）や腋窩リンパ節転移個数（7.0個vs 3.1個，p <0.0001）はILCで有意に多かった。SN転移2個以下の症例のうち、SN以外のリンパ節に転移を認める頻度（50.0% vs 40.5%）や、ALND省略した場合ステージが過小評価される頻度（38.8% vs 17.9%）は、ILCで高いが有意差を認めなかった。HR陽性HER2陰性乳癌では、SN転移2個以下、ALND追加で腋窩リンパ節転移4個以上となる頻度も、ILCで多い傾向を認めた（37.5% vs 17.4%）。しかし、SN転移2個以下のHR陽性HER2陰性ILC16例のうち、化学療法を省略したのは、SN以外に転移を認めなかった3例のみであった。
一方、SN生検で転移を認めたが、ALNDが行われなかったnon-Ax群155例（ILC9例、IDC146例）については、HR陽性HER2陰性のILC8例中4例で化学療法が省略された。
【考察】ILCではSN転移を認める場合、リンパ節転移個数が有意に高いことが分かった。SN生検の結果で腋窩郭清省略した場合、ILCでステージを過小評価する危険性が高いと考えられたが、症例の蓄積が必要である。今後、リンパ節転移個数で適応が決まる多遺伝子解析の解釈や術後療法のDe-escalationに関して、ILCの取り扱いについては注意する必要がある。

PO19-6
術後薬物療法における患者の期待する生存率改善効果についてのアンケート調査

常滑市民病院　外科
岡田　明子、渡邉　博行、宇野　雅紀、竹之内　靖

（背景と目的）当院では術後薬物療法を検討する際、オンライン予後予測ツールである Predictの結果を患者に提示し参考にしてもらっている。一見客観的と思えても、患者は数字に実感がわかず、治療選択に悩む例も散見される。今回、生存率が何％改善するならば患者がその治療を受けようと思えるかの調査を主目的に、治療後の患者の満足度、現在も残存する治療の副作用、経済的な問題の有無についてアンケート調査を行った。
（対象と方法）術後薬物療法を受けた現在無再発の患者のうち、2021年10月から同12月までに当院外来を受診し、アンケートへの回答を承諾した108名を対象とした。担当医が概要を説明し、無記名で回答を依頼し回収した。
（結果）手術時の年齢（平均）は59.2歳、pStage Ⅰ:47名(43%)、Ⅱ:44名(41%)、Ⅲ:15名(14%)。受けた治療（重複あり）はホルモン療法:89名(82%)、化学療法:46名(43%)、抗HER2療法:5名(5%)。ホルモン療法を受けようと思える生存率改善効果は、0.1-2%:48名(45%)、2.1-5%:17名(16%)、5.1-10%:12名(11%)、11-20%:9名(8%)、21%以上:11名(10%)だった。化学療法を受けようと思える生存率改善効果は、0.1-2%:27名(25%)、2.1-5%:4名(4%)、5.1-10%:16名(15%)、11-20%:14名(13%)、21%以上:27名(25%)、何%でも受けたくない:3名(3%)だった。ホルモン療法を受けてよかったと思うが69名(78%)、化学療法が40名(87%)で、いずれの治療でも後悔している患者はなかった。今も残る副作用については、ホルモン療法で、なし:17名(19%)、ホットフラッシュ/骨粗鬆症/髪の悩みが各5名(6%)だった。化学療法で、なし:17名(37%)、髪の悩み:16名(35%)、手足のしびれ:13名(28%)、味覚障害:6名(13%)だった。医療費については、ホルモン療法で、高いが工面できた:20名(23%)、想定内:58名(65%)、安い:11名(12%)、化学療法で、高いが工面できた:20名(44%)、想定内:22名(48%)、安い:2名(4%)だった。
（考察）ホルモン療法では、生存率改善効果が2%未満でも治療を受けてもいいと思う患者が最多だったのに対し、化学療法では21%以上ないと治療を受けたくないという患者が最多だった。治療を受けたことについては概ね満足が得られていた。治療後にも副作用に悩む患者もいるため、治療開始時に副作用が遷延する可能性の説明が必要である。医療費は化学療法で高いと感じる患者が多かったが、工面に苦労した患者はいずれの治療でもいなかった。

PO20-2
de novo 転移性乳癌における炎症性マーカーと予後の関連性についての検討

がん・感染症センター　東京都立駒込病院　外科（乳腺）
米倉　利香、足立　未央、才田　千晶、中津川　智子、熊木　裕一、
岩本　奈織子、石場　俊之、本田　弥生、有賀　智之

【背景】
乳癌患者の末梢血から得られる炎症性マーカーと予後の相関については様々な報告がみられる。転移再発乳癌のエリブリン治療においては、好中球/リンパ球数比（NLR）が予後予測因子となることを当院からも報告した。しかしながら、de novo 転移性乳癌における炎症性マーカーと予後の関連性については明らかになっていないところがある。
【目的】
de novo 転移性乳癌において、治療開始時の末梢血の炎症性マーカーが予後予測因子となりうるかを検討した。
【対象と方法】
2007年1月から2015年12月に当院でde novo 転移性乳癌と診断され、薬物治療が開始された症例から、他院既治療例と1stライン終了前の転院などで十分な予後が確認できない症例を除き、治療開始から7日前までに末梢血データがある症例を対象とした。
炎症性マーカーはNLR、リンパ球/単球数比（LMR）、血小板/リンパ球数比（PLR）、リンパ球数/CRP比（LCR）とし、リンパ球数（ALC）も検索した。統計ソフトはEZRを使用し、各々の閾値はROC曲線で設定した。1stラインから3rdラインの各治療開始後の予後をLog-rank検定で比較検討し、治療開始時に予後予測因子となりうるかを検討した。
【結果】
対象症例は131例で、年齢中央値は57歳（31-89歳）、subtype内訳はLuminalが81例（62%）、Luminal-HER2が13例（10%）、HER2が24例（18%）、Triple negativeが13例（10%）、観察期間は中央値で41.7ヶ月（0.8-143.8ヶ月）であった。
1stライン治療開始時（n=131）の閾値はNLR：3.9、LMR：3.6、PLR：21.3×10^4、LCR：3846、ALC：1000で、NLR<3.9、PLR<21.3×10^4、LCR≥3846、ALC≥1000で有意に予後良好で、LCRが最も予後と相関していた。LMRでは予後に差はみられなかった。
2ndライン治療開始時（n=101）、NLR、LMR、PLRは予後に差がみられず、ALC≥1080で有意に予後良好であった。CRPが測定されていた症例のLCR（n=87）はLCR≥617で有意に予後良好であった。
3rdライン治療開始時（n=73）、NLR<3.1、PLR≥242.4×10^4、ALC≥1190で有意に予後良好であったが、LMRでは予後に差がみられなかった。CRPが測定されていた症例のLCR（n=63）はLCR≥5708で有意に予後良好であった。
【結論】
de novo 転移性乳癌において、初回治療開始前の末梢血の炎症性マーカーではNLR、PLR、LCRで予後に差が生じ、LCRが最も予後と相関していた。各治療開始前のリンパ球数が高い症例の方が予後良好の傾向がみられた。

PO20-3
トリプルネガティブ乳癌におけるGD2発現と予後の検討

[1]三重大学医学部附属病院　腫瘍内科、[2]三重大学医学部附属病院　乳腺外科、
[3]三重大学医学部附属病院　病理部、
[4]三重大学大学院医学系研究科　個別化がん免疫治療学分野
齋藤　佳菜子[1]、東　千尋[2]、小塚　祐司[3]、藤原　弘[4]、石原　幹也[1]、
水野　聡朗[1]、石飛　真人[2]、小川　朋子[2]

【背景】ガングリオシドGD2は、神経芽腫に代表される複数の固形癌の標的抗原になると考えられ、特異的免疫療法の開発が進んでいる。我々の施設においても、GD2特異的キメラ抗原受容体導入T細胞（CAR-T）療法の独自開発を進めている。乳癌細胞株を用いた解析においてGD2はトリプルネガティブ乳癌（TNBC）細胞株で発現が高く、中でも乳癌幹細胞の性質を有する腫瘍で高発現していることから治療抵抗性との関連が示唆されている。しかしながらTNBC腫瘍組織での発現頻度や予後への影響は明らかにされていない。
【方法】2012年から2015年までに当院で手術を受けた原発性乳癌患者の中でTNBC 80例を対象とした。Tissue microarrayを作成し、抗GD2抗体（14G2a）にて免疫染色し、腫瘍細胞上のGD2発現を陽性と陰性に分類（1% cutoff）した。GD2発現と臨床病理学的因子との関係および無病生存期間（DFS）、全生存期間（OS）における影響を解析した。
【結果】GD2陽性、陰性TNBCはそれぞれ36例（45%）、44例（55%）であった。腫瘍径、リンパ節転移の有無、病期、核グレードなどの病理学的因子はいずれもGD2発現との間に有意な関連を認めなかった。5年DFSはGD2陽性75%、GD2陰性95%であり、GD2陽性TNBCで有意に不良であった（p=0.014）。また5年OSはGD2陽性87%、GD2陰性 97%であり、GD2陽性TNBCで悪い傾向が見られた（p=0.096）。さらにGD2陽性TNBCを腫瘍浸潤リンパ球（TIL）の高低（10% cutoff）で比較したところ、GD2陽性低TIL腫瘍の5年DFSは66%、5年OSは80%であり、ともに有意に予後不良であった（DFS; p=0.012, OS; p=0.04）。DFSに関する単変量解析では、腫瘍径（pT1 vs pT2-4, p=0.011）、病期（Stage 1 vs Stage2-3, p=0.018）およびGD2発現（陽性vs陰性, p=0.014）に有意差を認めた。また多変量解析では腫瘍径（オッズ比：7.100；95%CI：1.499-33.630；p=0.014）、GD2発現（オッズ比：6.765；95%CI：1.429-32.018；p=0.016）が統計学的に有意差を持って予後因子となる事が示された。
【結論】GD2陽性TNBCはGD2陰性TNBCに比べてDFSにおいて有意に予後不良であった。またGD2陽性かつ低TIL腫瘍はさらに予後不良であり、我々のGD2特異的CAR-Tを標的とした治療開発の有用性を支持するものと考えられた。

PO20-4
PD-L1(SP142)陽性率が1%未満でも、凝集するクラスター内の陽性細胞数により予後予測が可能である

[1]国立病院機構　北海道がんセンター　乳腺外科、
[2]国立病院機構　北海道がんセンター　病理診断科、[3]北海道大学病院　臨床研究開発センター　研究開発推進部門　生体試料管理室、
[4]北海道大学病院　病理診断科、
[5]北海道大学病院　ゲノム・コンパニオン診断研究部門
富岡　伸元[1]、畑中　佳奈子[3]、奥山　大[2]、桑原　小百合[1]、太刀川　花恵[1]、
前田　豪樹[1]、山本　貢[1]、清水　亜衣[4]、鈴木　宏明[2]、渡邊　健一[1]、畑中　豊[5]、
高橋　將人[1]

【背景】トリプルネガティブ乳癌（TNBC）に対し、術前化学療法（PST）に抗PD-L1抗体、もしくは抗PD1抗体を併用することでpCR率が改善し、特にリンパ節転移陽性例では良好な治療効果が期待される。
【目的】TNBCの原発腫瘍領域に局在する免疫担当細胞のPD-L1(SP142)陽性率が1%未満であっても、散在するPD-L1陽性細胞のクラスターのサイズ（PD-L1陽性細胞数）は様々であり、そのサイズと予後との関係から臨床試験の結果について考察する。クラスターを構成するPD-L1陽性細胞とTLS（Tertiary Lymphoid Structure）の関係性についても検討を始めている。
【対象・方法】2002年から2016年までに、当科で切除した腋窩リンパ節転移陽性TNBCは109例であり、PST未施行例（PST(-)）は71例、施行例（PST(+)）は38例であった。これらの原発巣の免疫担当細胞に対しPD-L1(SP142)抗体を用いた免疫染色にて発現状況を評価した。病理医の評価した腫瘍領域内での免疫担当細胞の陽性率（10%以上からは10%刻みで評価）の内訳は（PD-L1陽性率：症例数＝0%:5、<1%:41、1%:10、2%:1、3%:1、5%:4、10%:3、20%:3、30%:1、50%:1）であった。さらにPD-L1(SP142)陽性細胞のクラスターを構成する陽性細胞の数を凝集dot数としてカウントし、その最大数をその症例のdots数とし予後との関係性を検討した。
【結果】原発巣でのPD-L1(SP142)陽性率1%未満は46例（65%(46/71)）であり、クラスター内dot数の最大値は350dots、平均値85dots、中央値50dotsであった。再発の有無でROC解析を施行し、70dotsが無再発生存期間（DFS）のみならず全生存期間（OS）の予測因子となり得た（70dots未満：15例、70dots以上：31例、DFS: p<0.001、OS: p=0.012）。さらにこの46例に対し、年齢、腫瘍径、リンパ節転移個数の3因子によるPropensity Score Matching(PSM)を行い、臨床病理学的因子の影響を排除し抽出された各15例においても70dotsで予後予測が可能であった（DFS: p=0.004、OS: p=0.020）。さらにPD-L1(SP142)陽性率1%以上であった25例を1%未満かつ70dots以上の群に加えても、その予測能は揺がなかった（DFS: p<0.001、OS: p=0.002）。しかし、PD-L1(SP142)陽性率1%未満と1%以上の2群間では（DFS: p=0.138、OS: p=0.154）有意な予測能は認めなかった。
【考察】PD-L1(SP142)陽性率が1%未満でも、凝集する陽性細胞数の程度により予後予測が可能であり、ICIの上乗せ効果がITT集団全体に期待できる背景因子の一つと推測された。

PO20-5
腫瘍組織浸潤リンパ球の程度に伴うPDL-1 pathway上の遺伝子発現解析によるPDL-1阻害薬の効果予測因子の検討

日本生命病院　乳腺外科
中内　千暁、西田　幸弘

[背景] 腫瘍組織浸潤リンパ球（tumor-infilatrating lymphocytes；TIL）は、近年、免疫治療の効果予測因子となる可能性があるとして注目されている。PD-L1（programmed cell death - ligand 1）陽性を示す化学療法未施行の切除不能あるいは転移トリプルネガティブ乳癌に対して、PD-L1阻害薬が承認され、効果予測因子に注目が集まっており、TILの程度がどのような影響を及ぼしているのか？ pathway解析を用いて検討した。また、TILの程度はPD-L1阻害薬の効果と相関することが示されており、PD-L1阻害薬の効果予測因子となりうる遺伝子を検討した。
[対象と方法] public database(GSE36765)より、ホルモン受容体陽性5人（内、TIL high 2例、TIL low 3例）、ホルモン受容体陰性5人（内、TIL high 2例、TIL low 3例）、計10人の転移再発乳がん患者について、TIL high or lowの情報と原発腫瘍の遺伝子発現情報をmicroarrayのCEL情報を抽出した。TIL high群TIL low群で発現量の異なる遺伝子を解析し、pathway解析施行し、TILの程度に関わるpathwayを検討。また、その遺伝子を、KEGG PDL-1 pathway(hsa05235)上にある遺伝子のみに絞りpathway map上に記し、このpathway上で両群にて発現が異なる遺伝子が、PD-L1阻害薬の効果予測因子となりうる可能性ありとして検討した。
[結果] 遺伝子数が多いため有意とは言い難いが、p<0.05としてTIL high群TIL low群にて発現の異なる傾向のある遺伝子を使用しpathway解析施行し、KEGG HIF-1 signaling pathway(hsa04066)やPDL-1 pathway(hsa05235)がTILの程度に関連するpathwayとして同定できた。次に、その遺伝子をPDL-1 pathway(hsa05235)上の遺伝子のみに絞ると、ホルモン受容体陽性乳癌の解析にて10遺伝子、ホルモン受容体陰性乳癌の解析にて6遺伝子、全症例の解析にて20遺伝子を同定。この中で、JUN(transcription factor AP-1)遺伝子は、ホルモン受容体陰性群、全症例群にて、2probesがp<0.05を満たし、また、上流遺伝子であるErk(mitogen-activated protein kinase 1/3)もp<0.05を満たしていることより、PDL-1 pathwayの上でTILの程度に関連がある遺伝子と言える。
[結論] JUN遺伝子の発現状況がTILの程度により異なる可能性が示唆された。TILの程度はPD-L1阻害薬の効果と相関することが示されており、今後の免疫学的検査を必要とするが、JUN遺伝子の発現状況は、PD-L1阻害薬の効果予測となり得る可能性が示唆された。

PO20-6
乳がんにおけるがん免疫サイクル機能不全分類の重要性

[1]熊本市民病院　乳腺・内分泌外科、[2]恵佑会札幌病院　呼吸器・乳腺外科、
[3]札幌医科大学　病理、[4]ロズウェルパーク癌センター　乳腺外科
竹下　卓志[1]、鈴木　康弘[2]、鳥越　俊彦[3]、高部　和明[4]

背景： 癌免疫サイクル（CIC）は、免疫系による癌の制御を示す一連の自立した段階的なイベントです。そのステップは、まず死んだがん細胞からがん抗原が放出され（①）、この放出されたがん抗原を「樹状細胞」が捕まえ覚え込みます（②）。その後、樹状細胞はリンパ節に出向き、がん抗原を持ったがん細胞を攻撃するように「T細胞」を教育します（③）。細胞傷害性T細胞（CTL）は、血管内を移動して腫瘍に向かい（④）、腫瘍近傍に到着後、腫瘍内部への侵入をはかります（⑤）。腫瘍内に潜入したCTLは、自分の覚え込んだがん抗原を持つがん細胞を見つけ出し（⑥）、攻撃を仕掛け対象を殺傷します（⑦）。我々は、CICの機能不全の表現型が、乳がんに臨床的に重要であると仮定しました。
方法：TCGAコホートからの1075例、METABRICコホートからの1904例の計2979例の乳がん患者を分析しました。CIC機能不全の表現型を次のように分類しました：活性T細胞浸入型（HTI）：CIC正常、非活性T細胞浸入型（CTI）：⑦不全、およびT細胞非侵入型（non-inflamed）：⑤不全。
結果：腫瘍免疫微小環境の分析では、HTI群において免疫刺激因子だけでなく、免疫抑制因子も有意に上昇し、M1マクロファージやNK細胞などの癌免疫活性細胞が優位に上昇し、M2マクロファージやTregなどの癌免疫抑制細胞が有意に減少したことを明らかにした。予後解析では、両コホートにおいて、HTIは優位な予後良好因子であった。またトリプルネガティブ乳がん患者において、CTIは優位な予後不良因子であった。さらに、hallmarks of cancerにおいて、HTIはエストロゲン応答性シグナル伝達と逆相関の関係にありました。
結論：CICの機能不全の表現型は、抗癌免疫機能障害の程度を示すだけでなく、予後バイオマーカーとしても機能し、HTIはエストロゲン応答に逆相関することを示しました。

EP1-1

治療抵抗性を示す乳癌臨床検体1例でのsingle-cell RNA-seq解析

[1]公益財団法人がん研究会 NEXT-Gankenプログラム、
[2]公益財団法人がん研究会がん研究所　がんエピゲノムプロジェクト、
[3]公益財団法人がん研究会有明病院　乳腺センター
尾辻　和尊[1]、佐伯　澄人[2,3]、高橋　洋子[1,3]、大野　真司[1,3]、上野　貴之[1,3]、丸山　玲緒[1,2]

【目的】乳癌Stage Ⅳ患者の原発巣及びリンパ節転移巣の手術検体を用いてsingle-cell RNA sequencing (scRNA-seq) を行い、乳癌のバイオロジーや治療抵抗性メカニズムの解明に迫る。
【対象】症例は70代女性で、臨床診断は右浸潤性乳管癌(硬性型) T1cN0M1(肝・骨)。原発巣の免疫組織化学染色結果はER (+; Allred score 5+3)、PgR (+; 同2+2)、HER2 (1+)、Ki-67 (50%)であった。約2年間の内分泌療法・化学療法の後、局所制御目的に右乳房切除術・腋窩リンパ節サンプリングを行った。リンパ節は8個中2個に転移を認めた。
【方法】原発巣とリンパ節転移巣の検体の一部を一細胞化し、BD Rhapsodyを用いてscRNA-seqを行った。解析には主にSeurat4.0を用いた。
【結果】次元削減後にUMAPで可視化したところ、3,134個の細胞がC0からC12の13個のクラスターに分類された。いずれのクラスターでも原発巣由来・リンパ節転移巣由来の細胞が混在していた。Cell type annotationではC7/8/12が上皮細胞に相当したが、C7とC8ではゲノムコピー数異常が推定され、これらが乳癌細胞の集団と考えられた。C7とC8はコピー数異常のパターンが異なることから、原発巣で発生した不均質な乳癌の一部が集団でリンパ節に転移し、治療修飾を経て二つのクローンの癌が生き残った可能性が示唆された。C8は*ESR1*遺伝子の発現がほとんどなく、C7は*ESR1*の発現がわずかにみられるもののCDK4/6阻害薬抵抗性との関連が報告される複数の遺伝子が発現しており、内分泌治療抵抗性の一因である可能性が考えられた。
【結語】乳癌臨床検体を用いてシングルセル解析を行うことで、癌の治療抵抗性の解明や新たな治療戦略の構築が期待される。

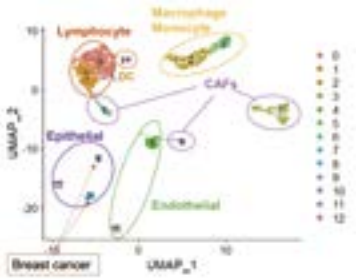

EP1-2

乳癌患者由来オルガノイドの樹立と単一細胞エピゲノム解析による腫瘍内不均一性の検討

[1]がん研究会　がん研究所　がんエピゲノムプロジェクト、
[2]がん研究会 NEXT-Gankenプログラム、[3]がん研究会有明病院　乳腺センター
佐伯　澄人[1,3]、髙橋　洋子[2,3]、尾崎　由記範[3]、尾辻　和尊[2]、大野　真司[2,3]、高野　利実[3]、上野　貴之[2,3]、丸山　玲緒[1,2]

【背景】近年様々な正常組織や腫瘍組織において組織の形態や機能、多様性を維持したままインビトロで培養を行うオルガノイド培養の技術が確立されつつある。
【目的】乳癌臨床検体を用いたオルガノイド培養の最適な条件検討を行い、得られたオルガノイド株からどのような情報が得られるかについて検討をする。
【対象と方法】2019年4月以降、当施設において、診断・治療のために採取された検体のうち、患者の同意を得られた98例(原発巣88例・転移リンパ節3例・胸水6例・腹水1例)について、オルガノイド培養を試みた。その中から、安定して増殖を認めた29例の単一細胞エピゲノム解析(scATAC-seq)を行った。
【結果】オルガノイド培養を試みた98例(組織検体10mg ～ 50mg、体腔液50 ～ 100ml)のうち、50例以上において増殖を確認し、41例のオルガノイド株を凍結回収した。各オルガノイド株は症例毎に異なった表現型の可塑性を示し、同一症例由来であっても各種バイオマーカーに不均一な発現パターンを認めるものが存在した。29例の単一細胞エピゲノム解析では、クロマチンアクセシビリティのパターンに基づいて細胞が約20個のクラスターに分類された。この中には各症例由来の細胞から特異的に形成されるクラスターと、いくつかの症例由来の細胞によって共通して形成されるクラスターが存在した。
【考察】オルガノイドの培養条件の検討を重ねることで、より安定して乳癌患者由来オルガノイドを樹立することが可能となった。これらのオルガノイドにおける単一細胞エピゲノム解析により症例毎に異なる細胞種が同定され、各々が固有のエピゲノムを有していると考えられた。オルガノイド培養は微量な検体からも、細胞量を増やすことが可能であり、今後様々なオミックス解析をするうえで有用な基盤となることが期待される。また、薬剤反応性試験や遺伝子編集等の機能的解析も可能とし、病理解析や遺伝子解析では得られない腫瘍の機能的特性に関する幅広い知見が得られることも期待できる。
【結語】乳癌臨床検体から腫瘍の不均一性を保ったままオルガノイド培養ができるようになり、さらなる検討を重ねることで、今後の解析にとって有用な基盤となることが期待される。

EP1-3

乳癌におけるp62/SQSTM-1の発現様式と臨床病理学的因子の関連性について

[1]福島県立医科大学　医学部　乳腺外科学講座、
[2]福島県立医科大学　医学部　病理病態診断学講座、
[3]福島県立医科大学　医学部　解剖組織学講座
阿部　貞彦[1]、東條　華子[1]、星　信大[1]、村上　祐子[1]、野田　勝[1]、岡野　舞子[1]、立花　和之進[1]、田村　直輝[3]、植村　武文[3]、喜古　雄一郎[2]、橋本　優子[2]、和栗　聡[3]、大竹　徹[1]

背景：乳癌は4つのサブタイプに分類されるが、予後不良とされるTriple negative Breast Cancer(TNBC)でも化学療法が奏功し予後が良好な症例を経験する。また、代表的な乳癌予後予測因子であるKi-67は、その評価法が標準化されていない。したがって、より有効なマーカーの開発が必要である。p62/SQSTM1 (p62) は選択的オートファジーレセプターおよび各種シグナリングハブとして機能するタンパク質であり、種々のストレスにより発現が亢進して封入体を形成する。また、p62のリン酸化がKeap1-Nrf2経路の活性化を介して肝細胞癌の悪性化に寄与することも報告されている。本研究では、ヒト乳癌におけるp62発現の意義を明らかにすることを目的とする。
方法：福島県立医科大学附属病院において2011年1月から2021年3月までに原発乳癌で手術を行った275症例を対象とした。パラフィン包埋切片を用いた免疫組織化学法を行い、p62あるいはリン酸化p62を含む封入体の有無と臨床病理学的因子との関連性について、後ろ向きに解析した。
結果：ウェスタンブロット法により、p62あるいはリン酸化p62タンパク質の発現は症例間で差が認められた。また、免疫組織化学法では多くの症例において細胞質にp62あるいはリン酸化p62陽性の封入体が認められ、二重免疫蛍光法では両者は共局在していた。p62陽性封入体あるいはリン酸化p62陽性封入体の有無とKi-67値との関係を調べたところ、これら封入体を持つ症例は持たない症例よりKi-67値が有意に高かった(P<0.0001; Mann-Whitney U検定)。さらに、これら封入体の有無が無浸潤疾患生存期間もしくは無増悪期間に及ぼす影響について調べたところ、封入体を持つ症例は持たない症例よりも有意に期間が短かった(p62陽性封入体: Log rank test; p = 0.0318/リン酸化p62陽性封入体: Log rank test; p=0.0031)。
結論・考察：以上の結果は、p62封入体もしくはリン酸化p62封入体を有する乳癌症例は細胞増殖能が高い傾向があり、予後予測マーカーとなる可能性を示唆する。

EP1-4

乳癌における細胞株を用いた*ADCY9*発現値の予後予測マーカーとしての有用性の検討

名古屋大学医学部付属病院　乳腺内分泌外科
杉野　香世子、柴田　雅央、安立　弥生、福岡　恵、一川　貴洋、稲石　貴弘、岩瀬　まどか、添田　郁美、高野　悠子、武内　大、菊森　豊根、増田　慎三

【背景】乳癌患者に対する"個別化医療"を進めるために、より鋭敏な予後予測マーカーの開発が望まれている。*Adenylate cyclase type 9*(*ADCY9*)はcAMPの形成を触媒する膜結合酵素のひとつで、乳癌における役割やその発現意義については不明である。我々は、昨年の乳癌学会中部地方会において、臨床検体における*ADCY9*の発現意義について報告した。今回、乳癌細胞株における*ADCY9*発現値を調べることで、乳癌細胞における*ADCY9*発現の意義を明らかにすることを目的とした。
【方法】13種類の乳癌細胞株と2種類の非腫瘍性乳腺細胞株を対象に、定量的RT-PCR法を用いて*ADCY9* mRNA発現量を測定した。次に、RT² Profiler™ PCR Array Human Oncogenes & Tumor Suppressor Genesを用いて、84のがん関連遺伝子と*ADCY9*の発現値の相関を検討した。さらに、多数の乳癌細胞株での検討を目的とし、Cancer Cell Line Encyclopedia(CCLE)を用いて、58種類の乳癌細胞株における*ADCY* 9 mRNA発現値を抽出し、サブタイプとの関連について検討した。
【結果】当院で保管している13種類の乳癌細胞株と2種類の非腫瘍性乳腺細胞株を用いた検討では、いずれの細胞株においても*ADCY9* 発現が認められ、乳癌細胞株と非腫瘍性乳腺細胞株の間に差はなく、乳癌細胞株においてはサブタイプと*ADCY9*発現値の間に関連性は認められなかった。PCR Arrayを用いた検討では、*TGFB1*、*CDKN1A*等 、13種類の癌遺伝子と*ADCY9*発現値の間に正の相関が認められた。CCLEを用いた58種類の細胞株についての検討では、ER陽性株、PgR陽性株でそれぞれの陰性細胞株と比較して、*ADCY9*発現値が高かった。
【考察】我々の保有する細胞株を用いた検討では、*ADCY9* とサブタイプの間に関連は見られなかったが、さらに多くの細胞株を対象としたCCLEを用いた検討では、ER陽性株・PgR陽性株で*ADCY9* 発現値が高かった。これは、我々が以前に報告した臨床検体における発現解析と一致している。乳癌における*ADCY9*の働きについては不明な点が多いが、*ADCY9*発現がホルモン感受性乳癌においてなんらかの働きをしている可能性が考えられる。今後、さらに細胞株を用いた機能解析を進めることで、*ACDY9* の乳癌における役割を明らかにしたい。

★：優秀ポスター

EP1-5
乳癌原発巣における*ESR1*遺伝子変異の高感度検出

大阪大学大学院　医学系研究科　乳腺・内分泌外科学
橋本　陽子、加々良　尚文、增永　奈苗、阿部　かおり、吉波　哲大、
三宅　智博、多根井　智紀、下田　雅史、直居　靖人、島津　研三

【背景】乳癌の約70%はエストロゲン受容体 (ER) 陽性であり、内分泌療法の適応となる。しかし、多くは治療中に耐性を生じる。その耐性機序の一因として*ESR1*遺伝子の変異がある。過去の報告では、原発巣での変異は非常に稀であることから、AI治療によって*de novo*に発生すると考えられてきた。一方で、digital-PCR (dPCR) などを用いた先行研究では、低アレル頻度の*ESR1*変異マイナークローンの存在を示唆する報告もなされているが、大規模な研究報告はなされていない。そこで本研究では、検出感度向上のために従来のdPCRにPCR clamping法を導入し、従来見逃されていた可能性のある乳癌原発巣中の微量な*ESR1*変異の検出を試みた。
【方法】Stage Ⅰ/Ⅱのホルモン受容体陽性乳癌患者(n=218) を対象とした(2009年～ 2015年)。原発巣手術検体の新鮮凍結組織からmRNAを抽出し、逆転写したcDNAを解析対象とした。変異解析においては、従来のdPCR法に、*ESR1*のwild-type 配列に特異的かつ非可逆的に結合する clamping oligonucleotideを併用し、検出感度の向上を図った。このPCR clamping法を併用したdPCRを用いて、*ESR1*遺伝子変異(Y537S, D538G)を解析した。背景エラーの確認には、正常乳腺の凍結組織 (n=26) を用いた。
【結果】Clampingを行うことにより、*ESR1*変異の検出感度は0.01%から0.002%に向上した。抄録作成時点で73例の乳癌原発巣を解析し、Y537Sの変異を2例 (2.7%), D538Gの変異を2例 (2.7%)、合計４例 (5.5%)の*ESR1*遺伝子変異を認めた。変異アレル頻度はそれぞれ、0.158% (Y537S), 0.003% (Y537S), 0.011% (D538G), 0.006% (D538G) であった。残りの症例に関しても、引き続き解析中である。
【結論】PCR clamping法を用いた高感度dPCRにより、乳癌原発巣内にすでに極低アレル頻度の*ESR1*変異が存在する可能性が示唆された。今後、ESR1変異陽性再発例を対象に同様の解析を行い、変異発生機序の解明を進める予定である。

EP1-6
当院におけるエストロゲン受容体低発現乳癌の実態調査

[1]東京医科大学病院　乳腺科、[2]東京医科大学　茨城医療センター　乳腺科、
[3]東京医科大学　八王子医療センター　乳腺科
山本　麻子[1]、寺岡　冴子[1]、松本　望[1]、岩井　真花[1]、安達　佳世[3]、
小山　陽一[1]、呉　蓉榕[1]、織本　恭子[1]、上中　奈津希[2]、淺岡　真理子[1]、
宮原　か奈[1]、河手　敬彦[1]、山田　公人[3]、海瀬　博史[2]、石川　孝[1]

【 目的】
エストロゲン受容体(ER)の発現レベルが低い乳癌は、ER陽性乳癌の約２～5%を占め、ER陰性乳癌に類似したバイオロジーを示すことが報告され、別のサブタイプと考えるべきかもしれない。今回、我々はER低発現乳癌について後方視的に臨床病理学的な観察を行った。

【方法】
2007年6月から2016年11月までに当院で手術を行ったER低発現乳癌の臨床病理学的特徴とその予後を観察した。ER低発現乳癌の定義はAllred scoreにてER発現がPS1+IS 1、PS 1+IS2またはPS 2+IS 1とした。

【結果】
2007年6月から2016年11月に手術を施行したER陽性HER 2陰性乳癌946例のうち、ER低発現乳癌の症例は32例(3.4%)であった。年齢の中央値は58歳、臨床病期はStage 0, I, II, IIIがそれぞれ4例(12.5%)、5例(15.6%)、19例(59.4%)、4例(12.5%)と進行例が多かった。病理学的には23例(71.9%)が腺癌であり、Ki67は50±28.6であった。32例のうち経過が追跡可能であった18症例について、6例(33.3%)で術後に内分泌療法が施行され、15例(83.3%)には術後または術前に化学療法が行われていた。観察期間の中央値は9.0年で、再発を5例(27.8%)に認め、無再発生存期間(DFS)は8.0年であった。

【結論】
ER低発現乳癌は比較的進行した状態で発見されており、Ki67は高い傾向であった。またほとんどの症例で化学療法が施行されているにもかかわらず、再発率は高く、新たな薬剤による治療が必要なサブタイプと考えられた。

EP1-7
V-ATPaseのサブユニットであるATP6V1Aの乳がんにおける役割の検討

名古屋市立大学大学院　医学研究科　乳腺外科学分野
遠藤　友美、近藤　直人、浅野　倫子、久田　知可、上本　康明、加藤　明子、
寺田　満雄、山中　菜摘、遠山　竜也

背景：V-ATPaseは真核生物のほとんどの膜系に存在するプロトンポンプであり、小胞を酸性化することで、シグナル伝達物質の濃縮や、抗原の提示、分泌蛋白質のプロセシングなど細胞の生存に重要な役割を果たしている。最近の研究において、V-ATPaseは癌細胞の細胞膜にも多く発現し、増殖や転移に関与し、薬物療法抵抗性にも深くかかわっていることが報告された。一方、私たちはこれまでの研究で、V-ATPaseを構成するサブユニットの一つである、ATP6V1A(ATPase H^+ transporting V1 subunit A)が、乳癌のキードラッグのひとつである、タキサン耐性に関与する可能性を見出した。
目的：ATP6V1A発現と乳癌の増殖や転移との関係を検討する。また、薬物療法耐性への影響を探索する。
方法：2001年から2012年に名古屋市立大学病院にて周術期薬物療法としてタキサン系抗がん剤を使用した119例の凍結乳癌組織からTotal RNAを抽出し、*ATP6V1A*遺伝子 mRNA発現と予後について検討した。また、そのうち102例では免疫染色によりATP6V1A蛋白発現と予後について検討した。現在複数の乳癌細胞株を使用し、ATP6V1A高発現株と低発現株を樹立した。今後それらの細胞株を使用し、乳癌の増殖能、転移能、薬物療法に対する影響等を検討する予定である。
結果：Kaplan-Meire解析では、*ATP6V1A*のmRNA高発現の乳がん症例は、Disease-free survival (*P* <0.0001)、Overall survival (*P* = 0.002)ともに予後不良であった。また、Cox比例ハザードモデルを使用した多変量解析において、*ATP6V1A*遺伝子mRNA発現は有意な予後因子であった(RR 3.85, 95%CI 1.43-9.89, *P* = 0.009)。ATP6V1A蛋白が高発現の乳がん症例ではDFS、OSともに予後不良な傾向にあったが、有意差は認めなかった。
結語：ATP6V1A発現は、タキサン系抗がん剤を使用した乳癌の予後因子であることが示唆された。現在ATP6V1Aのさらなる機能解析、薬物療法への影響を検討するため、細胞実験を行っている。

EP1-8
合成microRNA-145-5pの乳癌抗がん効果の検証

[1]大阪医科薬科大学　乳腺外科、
[2]大阪医科大学附属病院　一般・消化器外科学教室、[3]大阪医科大学大学院研究支援センタートランスレーショナルリサーチ部門、
[4]大阪医科大学医学部　生命科学講座　解剖学教室、
[5]岐阜大学大学院　連合創薬医療情報研究科
冨永　智[1]、谷口　高平[2,3]、柴田　雅朗[4]、赤尾　幸博[5]、木村　光誠[1]、
猪俣　陽介[2]、碇　彩菜[1]、前沢　早紀[1]、坂根　純奈[1]、田中　亨明[1]、
青木　千夏[1]、川植　永里加[1]、太田　紅仁香[1]、奥　浩世[1]、岩本　充彦[1]

【目的】トリプルネガティブ(TN)乳癌に代表される難治性乳癌は、新たな治療モダリティの開発が急務である。本研究では、難治性乳癌に対してmicroRNA(miRNA)創薬の実現に向けた検証を行う。
【方法】ヒト乳癌組織及び、すでにTN乳癌細胞株と同定しているBJMC3879Luc2中のmiRNA-145-5pの発現量を解析し、合成miRNA-145-5pの浸潤転移能を中心とした抗がん活性をin vitroで検証する。
【結果】マウス移植腫瘍組織片中のmiRNA-145-5pの発現は、正常マウスと比較して有意に低下していた。また、乳癌ヒト検体でも同様に発現低下が観察された。さらにTN乳癌におけるmiRNAの網羅的解析でもmiRNA-145-5pの発現低下を認めた。また、合成miRNA-145-5p導入した際の標的遺伝子群に対する効果をFSCN1で確認しmiRNA-145-5pと同様の導入効果を確認し、コントロール群と比較し、TN乳癌細胞株に対し浸潤転移能を阻害していることを確認した。
【結語】合成miRNA-145-5pがTN乳癌細胞に抗がん活性を有することから、合成miRNA-145-5pが乳癌の新規治療モダリティとして有用であると考える。

★：優秀ポスター

EP1-9
CAPS1はトリプルネガティブ乳癌細胞の増殖・遊走・浸潤を促進する

[1]社会医療法人　真泉会　松山まどんな病院　乳腺外科、
[2]愛媛大学医学部附属病院乳腺センター、
[3]愛媛大学プロテオサイエンスセンター病態生理解析部門、
[4]愛媛大学医学部肝胆膵・乳腺外科
山下　美智子[1]、青木　玲奈[2]、宇都宮　果歩[2]、中村　萌美[2]、野田　令菜[2]、日下部　恵梨菜[2]、田口　加奈[2]、西山　加那子[2]、村上　朱里[2]、亀井　義明[2]、今井　祐記[3]、高田　泰次[4]

＜緒言＞
近年、一般型の乳癌においては遺伝子発現プロファイルに基づくサブタイプ分類による個別化治療が確立され、治療成績が向上している。しかしながら、化学療法抵抗性で予後不良な組織型である化生癌では、その恩恵が全く得られていない。これまでに我々は化生癌の中でも軟骨化生を伴う化生癌の遺伝子発現プロファイルに着目し、ビックデータを用いた解析から新規治療標的候補遺伝子としてCAPS1を同定し本学会で報告した。これまでの解析から、トリプルネガティブ乳癌（TNBC）では正常乳腺組織に比べCAPS1の発現は有意に高く、basal typeの乳癌においてCAPS1の遺伝子発現が高い群では、低い群と比較して有意にRFSが短く（HR1.37(p=0.045)）、予後不良因子であることを見出した。CAPS1は神経内分泌細胞において、ゴルジ体から細胞膜への分泌顆粒の輸送、エキソサイトーシスに関わることが報告されているが、乳癌細胞におけるCAPS1の機能についてはこれまでに報告がなく不明である。
＜方法＞ TNBC乳癌細胞株BT-549細胞にsiRNAを用いてCAPS1をノックダウンし、細胞形態、増殖能、遊走能、浸潤能を評価し、CAPS1の乳癌細胞における機能を解析した。
＜結果＞
CAPS1のノックダウンにより、BT-549細胞の紡錘形の突起様構造の伸長が消失し、細胞形態の縦横比が低下した。増殖能は24時間、48時間では差が見られなかったが、72時間後から差が見られはじめ、96時間後には有意に増殖能が低下した。CAPS1のノックダウンにより、スクラッチアッセイによる遊走能も有意に低下し、さらに浸潤能が著明に減少した。
＜考察＞
CAPS1のノックダウンにより浸潤能が大きく低下し、乳癌細胞の浸潤にCAPS1が深く関与していることが示唆された。これらのことから、CAPS1は、TNBCおよび化生癌の新たな治療標的となる可能性がある。今後は、既報のCAPS1の機能である分泌顆粒のエキソサイトーシスと乳癌細胞の浸潤との相関、また浸潤する際の細胞膜の伸展による細胞形態の変化へのCAPS1の関与について、解析を実施する予定である。

EP1-11
KRT80遺伝子高発現は乳癌の独立した予後不良因子である

名古屋市立大学大学院　医学研究科　乳腺外科学分野
加藤　明子、近藤　直人、遠藤　友美、浅野　倫子、久田　知可、上本　康明、寺田　満雄、山中　菜摘、遠山　竜也

＜背景・目的＞ホルモン受容体陽性乳がんにおいて、薬剤耐性を獲得することと腫瘍浸潤の関連については十分に理解されていない。Keratin-80（KRT80）は、アロマターゼ阻害薬抵抗性を示した乳がん細胞株で細胞骨格の再構成を促進し、癌細胞の浸潤を促進することが指摘されている。そこで私たちは、乳癌組織における*KRT80* mRNA発現と乳癌の予後との相関を検討するために本研究を行った。
＜対象と方法＞ 対象は1992 ～ 2008年に当院で手術を施行した病期Ⅳを除く浸潤性乳癌619例（観察期間中央値、12.0年）。乳癌組織からtotal RNAを抽出し、TaqMan real-time PCR systemを用いて、乳癌組織における*KRT80* mRNA発現を定量的に測
定し、*KRT80* mRNA発現量と予後および臨床病理学的因子との相関について検討した。統計解析は、Kaplan-Meier法およびcox比例ハザードモデルを用いて行った。
＜結果＞ *KRT80* mRNA高発現症例は低発現症例と比較し、無病生存期間（DFS）・全生存期間（OS）ともに有意に予後不良であることが示された（P=0.0027, P=0.0028）。また、*KRT80* mRNA発現の上昇は、高い腫瘍グレード、腋窩リンパ節転移陽性と有意な相関関係を示したが、その他のERα、PgRなどの予後不良因子との関連は認めなかった。多変量解析では、*KRT80* mRNA高発現は、DFS・OSをともに有意に増悪させることが示された（HR, 1.44; 95% CI 1.03-2.01, P = 0.034. 1.5; 1.0-2.23, P=0.0495）。
＜結論＞本研究結果から、*KRT80* 遺伝子の高発現は、乳癌における独立した予後不良因子であることが示された。*KRT80* 遺伝子が転移促進に関与していることから、*KRT80* 遺伝子は乳癌の治療標的になる可能性があると考えられた。

EP1-10
高転移マウス乳癌細胞株由来細胞外小胞の生物学的特徴

大阪医科薬科大学　乳腺内分泌外科
碇　綯菜、木村　光誠、奥　浩世、冨永　智、前沢　早紀、坂根　純奈、田中　亨明、青木　千夏、太田　紅仁香、川植　永里加、岩本　充彦

【目的】がんの転移には、がんが分泌する細胞外小胞(EV)に内包される情報伝達物質が、転移に先立ってニッチを形成し、転移が成立するとされている。われわれはリンパ節や肺へ高率に転移するマウス由来乳がん細胞(BJMC3879Luc2)を用いた先行研究で、リンパ管内皮増殖因子であるVEGF-Cの高発現がリンパ行性転移に寄与することを明らかにしている。今回、BJMC3879Luc2が分泌するEVが転移に果たす役割と移動の機序を検討するために、EV中のリンパ行性転移に関与する因子としてVEGF-C、VEGFR-3、miRNA-27b移動に関与する因子としてヒアルロン酸（HA）とレセプターであるCD44に注目した。
【方法】Normoxia（20% O_2）と固形腫瘍内部の微小環境に近いHypoxia（1% O_2）の条件下でBJMC3879Luc2を72時間培養後、細胞培養上清よりEVを採取した。両条件下で細胞およびEV内のVEGF-C、VEGFR-3、VEGF-C/VEGFR-3シグナル下流にあるPhospho-Akt、CD44の発現をWestern blot法（WB）と免疫染色法を用いて、miRNA-27bの発現をRT-PCRを用いて解析した。また両条件下で、細胞にmiRNA-27bを導入し、VEGF-Cの発現をWBで比較し、VEGF-Cの発現を調整しているか検討した。Hypoxiaにおける増殖能の変化はMTT assayを用いて検討した。
【結果】BJMC3879Luc2はEVを分泌していることを確認した。BJMC3879Luc2はNormoxiaにおいてVEGF-C、VEGFR-3、Phospho-Aktを高発現しており、miRNA-27bもEV内で高発現であった。一方、HypoxiaではNormoxia下よりVEGF-C、VEGFR-3が高発現にもかかわらず、Phospho-Aktの発現は低下していた。また、EV内miRNA-27bはNormoxiaより低下していた。しかし、miRNA-27bを導入した細胞のVEGF-Cの発現は、両条件下でコントロールと比較して大きな差は認められなかった。HypoxiaにおいてBJMC3879Luc2の増殖能の低下はみられなかった。
【考察】NormoxiaとHypoxiaで分泌されるEVの性質は異なっていた。Normoxiaにおいて、EVにmiRNA-27bを多く含み、破棄することで細胞内のVEGF-Cを一定に調整していると考えられた。Hypoxiaにおいて、EVはNormoxiaより多くのVEGF-Cを含んでいたが、miRNA-27bは低下していた。すなわち、転移先でのリンパ管形成などのニッチ形成に有利な内容物を含むと考えられた。また、
EVはCD44の発現を認めたことから、HAの流動を介してリンパ行性に移動すると考えられた。今後、VEGF-Cをtargetとする他のmiRNAについても検討していく。

EP1-12
高悪性度乳癌にみられる血管擬態を標的とする新規治療法の開発

大阪大学大学院　医学系研究科　乳腺・内分泌外科
増山　美里、下田　雅史、阿部　かおり、吉波　哲大、增永　奈苗、草田　義昭、三宅　智博、加々良　尚文、多根井　智紀、島津　研三

【背景】悪性度の高い癌種では、癌細胞が血管内皮様の形質に変化して管腔を形成し、血管と接続することで癌巣内に血流を誘導する現象、すなわち血管擬態（vascular mimicry, VM）が認められる。VMは癌の増大・転移に重要な役割を果たしており、癌巣内のVMの存在は予後不良因子である。我々は、HER2陽性乳癌をモデルとして、癌細胞がトラスツズマブへの耐性化に伴って血管内皮様の形質を獲得すること、術前化学療法でnon-pCRであったHER2陽性乳癌症例では、残存する癌巣内に治療前よりも多くのVMが認められること、in vitroの検討では細胞運動の障害によりVMが抑制されうることを見出した（Hori et al., Breast Cancer Res. 2019）。そこで、細胞運動において重要な役割を持つfocal adhesion kinase（FAK）に着目し、FAKの阻害薬であるデファクチニブがVMに与える影響について検討した。【方法と結果】細胞株として、VMの性質を有するトラスツズマブ耐性HER2陽性乳癌細胞株（JIMT-1）とトリプルネガティブ乳癌細胞株(MDA-MB-231)の2種を用いた。In vitroでのVM抑制作用の評価には、チューブ形成アッセイを用いた。2種の乳癌細胞株でデファクチニブのFAK阻害作用を検討したところ、①デファクチニブがFAKの活性化に必要なY397とS732のリン酸化を阻害すること、およびその下流因子で接着斑の形成に必須のpaxillinやp130Casのリン酸化も阻害することを確認した。蛍光免疫染色やタイムラプス顕微鏡を用いて形態学的検討を行ったところ、②FAKを阻害する濃度（10μM）において、デファクチニブが細胞の形態を変化させること、③細胞内アクチン線維やインテグリンの局在を変化させること、④細胞運動の障害からチューブ形成をほぼ100%抑制することを見出した。【考察】本研究において、FAKの阻害がVMを抑制する可能性があることを示した。現在、マウスモデルを用いてデファクチニブの投与がVMに及ぼす影響を検討しており、最終的にFAKの阻害が高悪性度乳癌における新規治療法となりうるかどうかを示したい。

★：優秀ポスター

★EP1-13
トリプルネガティブ乳癌における腫瘍局所の免疫担当細胞と治療効果の関係

[1]東京医科大学病院　乳腺科、[2]東京医科大学病院　病理診断科
上中　奈津希[1]、川井　沙織[1]、淺岡　真理子[1]、佐藤　永一[2]、石川　孝[1]

【背景】術前化学療法（neoadjuvant chemotherapy : NAC）の効果は局所の免疫反応と関連し、腫瘍内浸潤リンパ球 (Tumor Infiltrating Lymphocytes : TILs) に富む症例では奏効率が高いことが報告されている。そのリンパ球は細胞傷害性T細胞 (CD8+)、ヘルパー T細胞 (CD4+)、B細胞 (CD19+)、マクロファージ (CD14+/ CD11c+)、樹状細胞 (CD11b+) などの多彩な免疫担当細胞で構成されているが、それらがどのように抗腫瘍作用に影響するかについては不明である。【方法】2007年1月から2016年12月までの当院及び東京医科大学八王子医療センターのTriple negative breast cancer (TNBC) でNACが施行された56例の治療前針生検組織のホルマリン固定パラフィン包埋標本を用いてCD8、CD4、CD19、CD14、CD11b、CD11cについて蛍光多重染色を行って免疫組織化学的な解析を行った。それぞれの浸潤リンパ球の数をカウントしてNAC後の治療効果 (cli1nical complete response ; cCR及びnon-cCR) との関連を観察した。【結果】それぞれの浸潤リンパ球の多寡を平均値で2群に分け、ノンパラメトリック検定を行ったところ、細胞傷害性T細胞（CD8+）の多い群ではcCR率が高かった (p=0.019)。それぞれの浸潤リンパ球数の多寡で層別化すると、ヘルパー T細胞（CD4+）の浸潤数が多い群 (p=0.008) とマクロファージ（CD14+）の浸潤数が多い群 (p=0.028) では、細胞傷害性T細胞（CD8+）の浸潤数とcCR率が相関した。一方、それらの浸潤数が少ない群では、細胞傷害性T細胞（CD8+）とcCR率に有意な相関はなかった。【考察】細胞傷害性T細胞（CD8+）の浸潤数とTNBCのcCR率の相関には、ヘルパー T細胞（CD4+）、マクロファージ（CD14+）の浸潤が影響を与えていることが確認された。細胞傷害性T細胞が機能するためには、ヘルパー T細胞やマクロファージなど多様な免疫担当細胞が局所で同時に機能する事が必要であると示唆された。

EP1-14
化学療法後の乳癌細胞は細胞外HSP70の分泌を介してマクロファージの腫瘍促進作用を誘導する

[1]東北大学大学院　医学系研究科　病理検査学分野、
[2]東北大学　災害科学国際研究所　災害産婦人科学分野、
[3]東北大学大学院　医学系研究科　病理診断学分野、
[4]東北大学大学院　医学系研究科　乳腺・内分泌外科学分野、
[5]東北大学病院　病理部
山口　美桜[1]、高木　清司[1]、三木　康宏[2]、岩渕　英里奈[3]、宮下　穣[4]、笹野　公伸[3,5]、鈴木　貴[1]

腫瘍浸潤マクロファージ（Tumor associated macrophages; TAMs）は液性因子を介して腫瘍の進展を促進する。TAMsの腫瘍促進作用は化学療法耐性化に寄与することが知られているが、一方、当分野では免疫組織化学法により、TAMsの悪性形質が化学療法を施行した乳癌症例において亢進することを見出した。そこで本研究では、化学療法後の乳癌細胞がTAMsの悪性形質を誘導する可能性を検討した。
抗癌剤であるエピルビシン（EPI）に曝露した乳癌培養細胞MDA-MB-231およびMDA-MB-453を用いて、ヒト単球系白血病細胞株THP-1由来マクロファージを刺激した。刺激したマクロファージの培養上清を乳癌細胞に添加したところ、増殖能および遊走能が亢進した。続いて、EPI刺激後のMDA-MB-231と、当分野で樹立したEPI耐性MDA-MB-231の培養上清およびエクソソームにおいてHeat shock protein (HSP) 70の発現が亢進することを見出した。また、蛍光免疫組織化学法の結果、EPI刺激に伴い、MDA-MB-231の細胞質におけるHSP70の発現が増加した。HSP70は分子シャペロンとして重要な役割を果たすが、近年、細胞外に分泌されることが明らかになっている。そこで、siRNAを用いて、HSP70の分泌を抑制したMDA-MB-231の培養上清をマクロファージに添加した結果、腫瘍促進型マクロファージのマーカーであるCD163の発現が減少した。さらに、HSP70を抑制した培養上清をMDA-MB-231に添加した結果、マクロファージの腫瘍促進作用に寄与する複数のサイトカインの発現が減少した。続いて、乳癌組織116例を用いて免疫組織化学法によりHSP70の発現意義を検討した結果、乳癌細胞の細胞質におけるHSP70の発現は悪性度と相関し、予後不良因子であった。また、術前化学療法を行った乳癌症例においてHSP70は高頻度に発現していた。さらに、HSP70陽性症例においてのみTAMsの浸潤は健存期間の短縮と関連し、HSP70陰性症例でこの傾向は認められなかった。
以上より、化学療法後の乳癌細胞はHSP70を分泌し、TAMsに直接的に、または乳癌細胞のサイトカインの発現を調節し、TAMsの悪性形質を誘導する可能性が示唆された。

EP1-15
乳癌原発巣と転移を伴うリンパ節、転移を伴わないリンパ節におけるT-cellの分化と分布

[1]札幌医科大学　消化器・総合、乳腺・内分泌外科、
[2]札幌医科大学　病理学第一講座
島　宏彰[1]、九冨　五郎[1]、空閑　陽子[1]、和田　朝香[1]、里見　露乃[1]、
廣橋　良彦[2]、鳥越　俊彦[2]、竹政　伊知朗[1]

【背景】リンパ節は二次リンパ器官に分類され、naïve T-cellは抗原提示を受けcytotoxic T-lymphocyte (CTL)へと分化する場として免疫学的に特殊性の高い臓器である。ただ、健常者における免疫と担癌状態における癌免疫とは異なる可能性がある。乳癌ではしばしば腋窩リンパ節転移を伴うが、原発巣とリンパ節におけるリンパ球がどのような分布・集積を示すかについては未解明である。本研究ではリンパ節転移を有する乳癌患者のT-cellの分化程度と分布を解析した。
【方法】2012年2月から2015年11月に既治療歴がなく手術先行でセンチネルリンパ節生検にて腋窩リンパ節転移が明らかとなった、原発巣(P)、転移を伴うリンパ節(CaLN)、転移を伴わないリンパ節(non-CaLN)の3点がそろった乳癌18症例を対象とした。各症例のP、CaLN、non-CaLNについて、HEにおけるリンパ球、および、CD8（T-cellマーカー）、TIA-1（CTLマーカー）陽性細胞数をカウントした。腫瘍部(stroma/intra-tumor)についてPとCaLNを比較し、非腫瘍部についてCaLNとnon-CaLNを比較した。
【結果】年齢中央値59歳、pT1/2- 6/12例、pN1/2- 12/6例、ER+/HER2-15例、サブタイプはER+/HER2+1例、ER-/HER2-2例であった。腫瘍部stromaにおける細胞数はHEでCaLN中央値（四分位点）133(30-251)個、P32(15-66)個であった(p=0.0290)。CD8でCaLN26(14-46)個、P12(8-28)個、TIA-1でCaLN0(0-1)個、P0(0-0.5)個であった。Intra-tumorにおける細胞数はHEでCaLN中央値（四分位点）10(3-32)個、P4(3-15)個であった。CD8でCaLN15(2-32)個、P3(1-6)個(p=0.0111)、TIA-1でCaLN0(0-0)個、P0(0-0)個であった。リンパ節内の非腫瘍部の細胞数では、HEでCaLN中央値（四分位点）1022(864-1193)個、non-CaLN998(900-1189)個であった。CD8でCaLN95(43-141)個、non-CaLN65(34-124)個、TIA-1でCaLN1(0-1)個、P1(0-2)個であった。
【考察】原発巣に対しリンパ節転移巣ではstromaでリンパ球が、intra-tumorではCD-8陽性T-cellが多い傾向を示したが、TIA-1はいずれにおいてもごく少数のみであった。非腫瘍部CaLNとnon-CaLNではCD8陽性細胞数は大差なく、TIA-1陽性細胞数はいずれも非常に少なかった。TIA-1陽性細胞は転移の有無によらず非常に少ないこと、転移巣を伴うリンパ節内と伴わないリンパ節内の非腫瘍部においては大きな違いは見られいことは、リンパ節内の多くのリンパ球はnaïve T-cellである可能性が示唆された。

★EP1-16
microRNAの発現変化による乳癌Paclitaxel耐性機構の解明

大阪医科薬科大学　乳腺・内分泌外科
高井　早紀、木村　光誠、奥　浩世、碇　絢菜、冨永　智、坂根　純奈、
田中　亨明、青木　千夏、太田　紅仁香、川植　永里加、岩本　充彦

【背景・目的】進行再発乳癌治療において、化学療法薬の長期使用により耐性が獲得され、治療変更や断念を余儀なくされる。本研究では、乳癌化学療法で頻用するタキサン系薬剤であるPaclitaxel(以下PTX)における薬剤耐性機序をmicroRNA（以下miRNA）の観点から解明することを試みた。
【方法】先行研究で乳癌細胞株MCF-7に長期間PTXを曝露し、PTX耐性乳癌細胞株(MCF-7/PTXR)を作製した。次世代シーケンサーを用いて、MCF-7とMCF-7/PTXRにおけるmiRNAの挙動を網羅的に解析した。MCF-7に対して、MCF-7/PTXRで発現が上昇しているmiRNA群、発現が低下しているmiRNA群を同定し、miRNA関連データベースより機能解析を行うmiRNAを選定した。選定したmiRNAを細胞導入しPTX耐性能の変化をMTTアッセイで検証し、着目するタンパクやmiRNAの発現変化をウエスタンブロッティング（WB）法やRT-PCRを用いて検証した。選定したmiRNAとその標的遺伝子の結合性を検証する為にLuciferase Reporter Assayを施行した。
【結果】作製したMCF-7/PTXRは、MCF-7と比較して約20倍の耐性を有していた。miRNAの網羅的発現解析から、MCF-7/PTXRで発現が低下しているmiRNAを67種同定した。既知の化学療法耐性に関わる遺伝子として、ABCトランスポーターであるABCB1の発現を比較すると、MCF-7/PTXRで顕著に発現が亢進していた。そこで、発現低下を認めたmiRNAの内、ABCB1を標的とするmiRNAとしてmiRNA-Xを選定した。miRNA-XをMCF-7/PTXRに導入しPTXを併用投与したところ、PTXに対するIC_{50}は改善傾向を認め、また、miRNA-Xを導入した細胞では、ABCB1の発現低下を認めた。Luciferase Reporter Assayでは、野生型はLuciferaseの発光減少を認め、変異型ではLuciferaseの発光減少を認めなかった。
【考察】実験結果からmiRNA-XがABCB1の翻訳抑制を介して、PTXに対する耐性を一部解除している可能性が示唆された。PTXはP糖タンパクであるABCB1の基質であるため、ABCB1タンパクの発現低下によりPTXの排出が抑制された可能性がある。また、PTX耐性獲得に関しても、miRNA-Xの発現低下によりABCB1の発現が亢進し、PTX耐性に寄与した可能性がある。今後、同定したmiRNAの標的遺伝子の解析をさらに進め、化学療法不応症例に対する新規治療法としてmiRNA創薬の可能性を検証するとともに、PTX治療のサロゲートマーカー導出に向けた研究基盤を構築する。

★：優秀ポスター

EP1-17
乳癌細胞株マウス皮下移植モデルにおけるエピガロカテキンガレ-ト金ナノ粒子表層修飾製剤の治療効果の検討

神戸大学医学部附属病院　乳腺内分泌外科
馬場　基、水本　紗千子、山下　祐司、三木　万由子、山本　真由子、
國久　智成、谷野　裕一

【背景】乳がんは、現在日本女性の最も罹患するがんで、毎年約1万5千人近い女性が亡くなっている。放射線治療は、皮膚を含めた体表に近い組織にびまん性腫瘍の存在や繰り返される転移巣へ、より低被ばく量で効果のある方法や再照射が可能になる方法など改善すべき研究余地が多くある。【目的】本研究では、放射線増感剤としての光電子効果(放射線による放出されるエネルギーの大きさ)が大きく人体に対する毒性が少ない金粒子(Au)に着目し、がん組織へ選択的に取り込まれる茶成分(エピガロカテキンガレート；EGCG)を表面コーティングすることで、低線量でがん組織へ集積させ、正常組織へ低侵襲である新しい乳がん治療における放射線療法の確立を目指した。神戸大学大学院工学研究科応用化学専攻・大谷研究室と共同研究を行い、同研究室で開発されたエピガロカテキンガレート金ナノ粒子表層修飾製剤(以下AuEGCG)を用いて、放射線療法との併用治療効果の検討を開始した。一昨年ならびに昨年、実験結果(肝臓への集積が少なく腫瘍への集積があった)を含め報告した。より効果的な組織移行性を求め研究をすすめている。【方法】AuEGCG製剤(EGCGとAuを1:1配合)、より低濃度(5㎎/ml)で、新たなバッファー剤(アルギン酸から低分子デキストラン)に変更し研究をすすめている。当科実験施設にて乳がん細胞株 MDA-MB-231を用いた皮下移植マウスモデルにおいて治療効果を検討する。【結果】昨年報告の第1回実験では、肝臓への集積が少なく、腫瘍への集積を認めた。1）AuEGCGが腫瘍に選択的に取り込まれていること、2）主要な臓器組織、血液を採取し、正常臓器への毒性、代謝への影響、3）条件検討として、照射する放射線量ならびにAuEGCG の至適な投与量の検討、4）放射線照射＋ AuEGCGの併用療法群の効果の比較検討について、現在研究が進行しており、乳癌学会にて発表する。

EP1-18
乳がん細胞を用いた抗スクレロスチン抗体の安全性の検討

京都府立医科大学　乳腺外科
大橋　まひろ、加藤　千翔、松本　沙耶、中島　鑑、伊藤　智咲、阪口　晃一、
直居　靖人、田口　哲也

乳がん治療の臨床において、癌治療に関連した骨量低下をしばしば経験するが、これまで骨粗しょう症治療薬剤の主流であったゾレドロン酸、RANKL阻害剤に加えて、新規に抗スクレロスチン抗体が承認された。骨粗しょう症治療薬剤として、これまで主流であったゾレドロン酸、RANKL阻害剤に加えて、新規骨粗しょう症治療薬抗スクレロスチン抗体が承認された。スクレロスチンはWNTシグナル経路の抑制因子であるが、これを阻害することで破骨細胞と骨芽細胞に異なる効果を示し、骨形成促進作用と骨吸収抑制作用を両方有するとされる。スクレロスチンはほとんど骨細胞選択的に発現しており、WNTシグナル経路は主にオートクライン/パラクラインで局所的に制御されるため、抗スクレロスチン抗体の骨細胞以外の細胞への影響は限定的であると考えられている。ただし、乳がん細胞・乳がん組織にスクレロスチンが発現しているということ、WNTを過剰発現させた乳腺細胞は過形成を経て腫瘍形成するなどの報告があり、乳がん患者への抗スクレロスチン抗体投与の影響は未知である。我々は今回、スクレロスチンの発現が確認された乳腺正常細胞及び乳がん細胞株(MCF10A, MDA-MB-231, MCF7, SK-BR3)を用いて、抗スクレロスチン抗体Romosozumabの効果を検討した。まず、細胞増殖アッセイにて、0-80mg/mLの濃度のRomosozumabがいずれの細胞の増殖にも影響を与えないことを確認した。次に形質の評価として、10mg/mlのRomosozumabによりいずれの細胞のE-cadherin, N-cadherinの発現も影響されないことを確認した。CBA assayによるサイトカインの検討では、トリプルネガティブ乳がん細胞MDA-MB-231においてIL-6の誘導が増強される可能性が示唆されたが、その意義についてはさらなる検討を要する。以上の結果より、ホルモン療法中の乳がん患者の骨粗しょう症治療に抗スクレロスチン抗体を用いることを躊躇する根拠はないと言える。

EP1-19
乳癌のシングル細胞遺伝子発現解析プラットフォーム構築による腫瘍内不均一性の解析

[1]国立がん研究センター中央病院　乳腺外科、
[2]国立がん研究センター研究所　病態情報学ユニット、
[3]国立がん研究センター中央病院　病理診断科
椎野　翔[1]、都倉　桃子[2]、吉田　正行[3]、渡瀬　智佳史[1]、村田　健[1]、
神保　健二郎[1]、高山　伸[1]、首藤　昭彦[1]

【背景】シングル細胞遺伝子発現解析技術の発展により、組織内に含まれる細胞集団の不均一性の解明や希少な細胞集団や新規細胞種の同定が相次いで報告されている。一方で、その解析コストの観点から大規模な症例数による腫瘍内不均一性の解析は困難であった。そこで、我々は自施設内で実施した乳癌のシングル細胞遺伝子発現解析データと公共データベース(GEO: The Gene Expression Omnibus database)内に登録されている各データセットを統合することで、より信頼性の高い大規模な乳癌シングル細胞遺伝子発現解析プラットフォームを作成し、治療抵抗性の一因となる腫瘍内不均一性に関する詳細な解析を実施した。
【方法】自施設内で実施した乳癌のシングル細胞遺伝子発現解析データ15症例と公共データベースに登録されているデータセット75症例(GSE118389、GSE161529、GSE176078、GSE180286)の全90症例を解析対象とした。低品質の細胞データを除去し、380, 857細胞の遺伝子発現データが得られた。
【結果】症例内訳は、原発巣82例(浸潤性乳管癌：75例、非浸潤性乳管癌：7例)、転移巣8例であった。サブタイプ別には、luminal型が47症例、HER2型が24症例、Triple negativeが19症例であった。原発の浸潤性乳管癌症例に対してクラスタリング解析を実施したところ、上皮細胞・各種免疫細胞・内皮細胞・間質系細胞等のクラスターで構成されていた。さらに、上皮系マーカー(*KRT8*)発現のある細胞集団を抽出し、Luminal型症例に絞ってクラスター解析を行ったところ、乳癌関連遺伝子(*ESR1*・*PGR*・*ERBB2*・*MKI67*・*MYC*等)発現において不均一な分布が確認された。特に、*MKI67*発現の高いクラスターが一部で確認され、かつ有意に高発現な遺伝子群が同定された。同クラスターの機能解析とともに、高増殖能に関与する新規バイオマーカーを探索中である。また、*ESR1*・*PGR*・*ERBB2*いずれも低発現を示すクラスターがluminal型内で確認され、同クラスター内の遺伝子発現状況を調査中である。他、HER2型やTriple negative症例内での腫瘍内不均一性や、原発巣-転移巣間の不均一性といった観点に基づいた解析も今後計画している。

EP1-20
マンモグラフィにおける平均乳腺線量の表示値と実測値の誤差評価

[1]高知大学医学部附属病院　医療技術部放射線部門、
[2]鈴鹿医療科学大学　医療科学研究科　医療科学専攻
北野　雅子[1,2]

【背景】
Digital breast tomosynthesis (以下DBT)は従来のFull field digital mammography (以下2D)に追加して撮影を行うため、被ばく線量の増加が問題となる。マンモグラフィによる被ばくは、放射性感受性の高い乳腺における吸収線量である平均乳腺線量(以下AGD)が最も妥当な評価方法であるとされている。ICRP Pub.135 (2017)において、オペレータの技量まで含めた評価を行うために、臨床における実際の患者の線量データを用いることが推奨されたことから、DRLs2015のPMMA40 mmにおけるAGDに加えて、DRLs2020では臨床データに基づく2DおよびDBTのAGDによる被ばく線量評価が追加された。そこで、マンモグラフィ装置に表示されるAGD表示値の精度を確認する必要があると考えた。

【目的】
AGD表示値と実測値の誤差を明らかにし、被ばくを推測する指標としてのAGD表示値の精度を評価する。

【方法】
2D とDBT (STモードおよびHRモード)について、20,30,40,50,60,70 mm厚のPMMAをマニュアル撮影し、装置のコンソール画面に表示される値をAGD表示値とした。入射空気カーマ測定と半価層測定を行い、Danceの式を用いて、2DにおけるAGDの実測値を算出した。一方、DBTにおけるAGDの実測値は、管球を0°に固定した静止モードで照射するため、EUREFプロトコールの表によってメーカー毎の値が与えられている係数 T(θ) で異なる投影角度を補正し、算出した。測定回数は3回とした。AGD表示値と実測値に何%の誤差があるのかを確認し、PMMA厚に対する相対誤差について評価した。

【結果】
AGD表示値は実測値と比較して高い傾向にあった。AGD表示値と実測値の相対誤差の最大値は2Dで16.0%、STで16.3%、HRでは19.3%であった。PMMA厚が大きくなるに従い、AGD表示値と実測値の相対誤差は大きくなる傾向がみられた。特に、ST・HRのPMMA厚70mmにおいて、その傾向が顕著にみられた。

【考察】
PMMA厚が大きくなるに従い、AGD表示値と実測値の相対誤差が大きくなった要因としては、内挿法で係数gおよび係数cを算出する近似式の誤差による影響が考えられた。

【結語】
PMMA厚が大きくなるに従い、AGD表示値と実測値の相対誤差は大きくなる傾向がみられた。特に、DBTのPMMA厚70mmで、その傾向が顕著であった。AGD表示値は撮影条件や圧迫乳房厚から推定した値であるため、今回報告した程度の誤差があることを把握した上で使用することが望ましい。

★：優秀ポスター

EP1-21

乳癌新規治療法の開発への応用を目的とした、ペリオスチン選択的スプライシングバリアント局在解析

[1]大阪大学大学院医学系研究科　乳腺・内分泌外科、
[2]大阪大学大学院医学系研究科　臨床遺伝子治療学
金本　佑子[1]、赤澤　香[1]、吉波　哲大[1]、眞田　文博[2]、谷山　義明[2]、
森下　竜一[2]、島津　研三[1]

【背景】乳癌診療において、治療抵抗性の克服は重大な課題である。我々は治療抵抗性の一因である上皮間葉転換(EMT)に関わる因子を網羅的に探索し、細胞外マトリックス蛋白であるペリオスチン(PN)を見出した。PNは特に乳癌においてEMTマーカーとの相関が高く、中でもトリプルネガティブ乳癌では予後予測因子となっていた。一方でPNは生理的にも発現を認め、骨形成、創傷治癒等に関与する。我々はPNのC末端に存在する選択的スプライシングバリアント(ASV)に注目し、悪性腫瘍においてExon 17または21を含有するPNバリアントが発現していること、同バリアント特異的な抑制は原発巣縮小と転移抑制をもたらすことを明らかにし、乳癌新規治療薬の開発を目指している。しかしながら各組織におけるPN-ASV発現パターンについては、これまでほとんど報告されていない。
【目的】マウス・ヒト正常組織および乳癌組織におけるPN-ASVの分布・局在を明らかにする。
【方法】PN-ASV特異的モノクローナル抗体・プライマーを作成し、マウス・ヒト正常組織および当院で乳房全切除術を施行した乳癌患者検体12症例について、免疫沈降ウェスタン法、リアルタイムPCR法を用いて発現解析を行った。またTissue micro array(TMA 110症例)を用いてIn situ hybridization(ISH)を行い、全PN及びExon 21含有PN分布パターンの解析を行った。
【結果】正常マウス・ヒト臓器検体では、特に肺・皮膚・胃・大腸において生理的にPNの発現を認めた。生理的なバリアントはExon 17/21を含有しない短いASVにほぼ限局されていた(p<0.01)。患者乳癌組織においては、腫瘍対側の正常乳腺組織と比較し全PNの発現が優位に亢進していた(p<0.01)。また正常乳腺組織にはExon21含有バリアントがほとんど存在しない一方、乳癌組織では有意に発現が亢進していた(p<0.01)。ISHを用いたTMAの検討からは、良性乳腺組織と比較し乳癌組織において全PNおよびExon21含有PN(病的PN)発現が優位に亢進しており(p<0.01)、乳癌組織においてPNおよび病的PNは、主に腫瘍周囲間質細胞(線維芽細胞、内皮細胞など)から分泌されていることが明らかとなった。
【結語】病的PNの疾患特異的な発現パターンは、乳癌の新たな診断・治療ターゲットとなる可能性を示唆していると考えられた。今後はがん微小環境におけるPNを介した癌細胞と腫瘍周囲間質細胞との相互作用について、更なる検討を行っていきたい。

EP1-22

OCT1は乳がん患者の予後不良因子でありNCAPHを誘導し乳がん細胞の増殖を亢進する

[1]東京都健康長寿医療センター研究所　システム加齢医学、
[2]虎の門病院　乳腺・内分泌外科、
[3]東京大学大学院医学系研究科　加齢医学講座、[4]虎の門病院　病理診断科、
[5]埼玉医科大学　ゲノム応用医学
小倉　拓也[1,2]、東　浩太郎[1,3]、佐藤　順一朗[4]、木脇　圭一[4]、高山　賢一[1]、
竹岩　俊彦[1]、川端　英孝[2]、井上　聡[1,5]

Octamer transcription factor 1(OCT1)は様々ながんの予後不良因子として報告されている転写因子である。しかし、乳がんにおけるOCT1の臨床的意義は十分には分かっていない。本研究では、倫理基準を満たした108人の患者から採取したエストロゲン受容体(ER)陽性乳がん組織におけるOCT1の免疫組織化学法による解析を行なった(虎の門病院研究倫理審査委員会承認番号845/1327、東京都健康長寿医療センター研究部門倫理委員会承認番号J48)。OCT1陽性患者群は陰性群と比較して無病生存期間(disease-free survival; DFS)が有意に短かった(*P*=0.019)。ER陽性乳がん細胞であるMCF-7細胞およびそれ由来の長期エストロゲン枯渇耐性(long-term estrogen-deprived; LTED)細胞においてsmall interfering RNA (siRNA)の手法を用いてOCT1の発現を抑制すると、細胞増殖が抑制された。一方で、OCT1を安定的に過剰発現させたMCF-7細胞では増殖が亢進した。MCF-7細胞を用いたマイクロアレイ解析を行い、non-structural maintenance of chromosomes condensin I complex subunit H(*NCAPH*)を新たなOCT1の標的遺伝子として同定した。免疫組織化学法による解析より、NCAPHとOCT1の免疫反応性に有意な正の相関を認めた。また、NCAPH陽性例は、陰性例と比較してDFSが有意に短かった(*P*=0.041)。MCF-7およびLTED細胞でNCAPHの発現をsiRNAにより抑制すると細胞増殖が抑制され、NCAPHの過剰発現は、OCT1の発現抑制により減弱したMCF-7細胞の増殖を部分的に回復させた。以上の結果より、OCT1とその新規標的遺伝子であるNCAPHは、ER陽性乳がん患者の予後不良因子であり、治療標的になりうることが示唆された。

EP1-23

FBP1の低発現は乳癌の予後不良因子である

名古屋市立大学病院　乳腺外科
浅野　倫子、近藤　直人、鰐渕ー遠藤　友美、久田　知可、上本　康明、
加藤　明子、寺田　満雄、山中　菜摘

背景：上皮間葉転換 (EMT：epithelial-mesenchymal transition) は癌の浸潤能を高め、癌幹細胞様の特性を腫瘍細胞に付与する。乳癌細胞において、フルクトース-1,6-ビフォスファターゼ (FBP1:fructose-1,6-biphosphatase)の発現低下はEMTに関与していると報告されている。今回、私たちは乳癌において、FBP1のmRNA発現と蛋白発現、臨床病理学的因子、および予後との関連について検討した。
方法：2000年から2008年までに当院で手術を行った624例の初発乳癌に対しmRNA発現をTaqMan PCR解析にて、組織マイクロアレイにて解析が可能であった291例を対象に蛋白発現を免疫組織学的に検討した。蛋白とmRNAの相関関係について、Spearmanの順位相関係数(r)を用いて検討した。生存曲線は，Kaplan-Meier法にて、予後因子の単変量および多変量解析には，Cox比例ハザード回帰分析を用いて解析した。
結果：624例を対象に行った予後解析では、FBP1 のmRNA低発現は無病生存期間(DFS：Disease-free survival) と乳癌特異的生存期間(BCSS：breast-cancer-specific survival)のいずれも短い傾向にあった(P =0.072、 P =0.064)。腋窩リンパ節転移陽性症例のみを対象に解析するとmRNA低発現症例ではDFSおよびBCSSは有意に予後不良であった(P=0.00021、P=0.00028)。次に蛋白発現について291例を対象に検討した結果、FBP1蛋白が低発現であるとBCSSが有意に不良であり(P=0.031)、特に、腋窩リンパ節転移陽性の症例において悪かった(P<0.01)。mRNA発現と蛋白発現の間には正の相関関係を認めた。単変量・多変量解析を施行したところ、腋窩リンパ節転移陽性と同様に、FBP1 mRNAの低発現は全生存期間において独立した予後不良因子(P=0.011)であった。さらに、FBP1蛋白の低発現においても、全乳癌(P=0.031)および腋窩リンパ節転移陽性症例(P<0.01)で、独立したBCSSの予後不良因子であった。
結論：FBP1は、乳癌における予後予測のバイオマーカーおよび治療ターゲットの候補となる可能性が示唆された。

EP1-24

RNAシークエンシングによるシングルセル解析を用いたHER2陽性乳癌薬剤耐性機序の網羅的遺伝子解析

[1]九州大学大学院　臨床腫瘍外科、[2]福岡赤十字病院
林　早織[1]、久保　真[1]、甲斐　昌也[1]、森崎　隆史[1]、森　瞳美[2]、山田　舞[1]、
金城　和寿[1]、黒木　瑠美[1]、髙尾　由佳[1]、島﨑　亜希子[1]、中村　雅史[1]

【背景】HER2陽性乳癌に対して、HER2標的治療薬としてトラスツズマブをはじめとする抗体薬とチロシンキナーゼ阻害薬(TKI)であるラパチニブ が国外内で保険承認されている。HER2/EGFR阻害TKIであるラパチニブに対し新規TKIのネラチニブは、HER2に加えHER1(EGFR), HER4を不可逆的に阻害する汎HER-TKIであり、今後HER2治療抵抗性乳癌に対して本邦でも使用可能となることが期待されている。
【目的・方法】本研究では、ラパチニブとネラチニブを用いて、HER2陽性乳癌における治療抵抗性および耐性克服のメカニズムとバイオマーカーを探索することを目的としたHER2陽性ホルモン受容体陰性乳癌細胞株SK-BR-3を用いて、SK-BR-3-naive(BR01)、ラパチニブ耐性株(BR02)、ラパチニブ耐性株へネラチニブ投与(BR03)を作成した。10x Genomicsのchromium systemを用いて、シングルセルRNAシークエンシング解析を行い、発現遺伝子の変動を評価した。
【結果】doublet細胞を除去し、3サンプルで合計16205細胞の解析を行った。UMAP上で10 クラスターに分類され、本来は単一のクローン集団である細胞株においてもheterogeneityの存在が示唆された。BR01がほぼ独立したクラスターとして描出され、BR02とBR03は一部がオーバーラップしていた(Figure)。HERファミリーでは、BR02, BR03で*EGFR(HER1)*を発現している細胞の割合が増加しHER2ダイマー下流のシグナル伝達経路に含まれる*PIK3CA*, *AKT1*, *MTOR*の発現はBR03で著明に低下していた。さらにGSEA解析では、BR02で細胞周期の促進やmTORシグナル伝達に含まれる遺伝子セットが、BR03でTP53経路、アポトーシスに関連する遺伝子セットの発現が増加していた。TP53経路に含まれる遺伝子セットのうち、5遺伝子(*RACK1,STOM,NURP1,GM2A,PTPN14*)が合致していた。このうち、*NURP1は*naiveの細胞株から耐性株への過程で発現が低下し、ネラチニブ投与したBR03で著明に上昇した。
【考察】pure-HER2タイプであるSK-BR-3ではラパチニブ耐性獲得後にネラチニブを投与すると、細胞周期やHER2ダイマー下流シグナル経路の抑制、アポトーシス関連シグナル伝達経路の亢進が見られた 。さらに特異的なマーカー遺伝子について解析し報告する。

★：優秀ポスター

EP2-1
対照的な経過となったマンモグラフィ検診で石灰化を認めた乳癌の２例

[1]鳥取大学医学部附属病院　呼吸器・乳腺内分泌外科、
[2]鳥取大学　医学部　病理学
門永　太一[1]、野坂　祐仁[1]、宮本　竜弥[1]、大島　祐貴[1]、深谷　由美[1]、
松居　真司[1]、城所　嘉輝[1]、細谷　恵子[1]、窪内　康晃[1]、若原　誠[1]、
春木　朋広[1]、鈴木　喜雅[1]、中村　廣繁[1]、梅北　善久[2]

【はじめに】マンモグラフィ (MMG)で認められる微細石灰化は分泌型、壊死型に分けられる。初期の段階では淡く不明瞭な石灰化だったが、対照的な経過となった２例を経験したので報告する。
【症例1】50代女性。６年前より､右乳房微細石灰化で前医フォローされていた。１年前は前医受診せず、本年度の乳癌検診で、左乳房に異常を指摘され、当科受診。左乳房に悪性所見なかったが、MMGで右乳房 ML・O領域に淡く不明瞭な石灰化を区域性に認めた。６年前のMMGでも、淡く不明瞭な石灰化は指摘でき､石灰化が漸増していた。乳腺エコーで､右乳房CD境界区域に10×7.5 mmの範囲で乳管拡張病変を認め、同部位の穿刺吸引細胞診、針生検で乳管癌と診断した。造影MRIや造影CTでは明確な病変範囲を指摘できなかった。右乳癌 cTisN0M0 stage 0と診断し、MMGで認めた石灰化をすべて含むような右乳房扇状部分切除術＋センチネルリンパ節生検施行した。標本MMGで標的とした石灰化がすべて含まれていること、迅速組織診で乳腺切除断端がすべて陰性であることを確認して、手術を終了した。永久病理組織診でDuctal carcinoma in situ, pTisN0(sn)M0 stage 0, van Nuys: Grade 1, Luminal typeの診断であった。乳管内病変はsolid papillary, cribriform patternが主体であった。
【症例2】50代女性。6年前から定期的に乳癌検診を受診され、異常なし。本年度の乳癌検診で右乳房 L・I領域に多形性石灰化 区域性分布を指摘され、当科受診。乳腺エコーで、右乳房BD境界区域に8.4×8.8 mm大の境界不明瞭な多角形腫瘤を認め、同部位の針生検で浸潤性乳管癌と診断した。造影MRIや造影CTで右乳房BD境界区域に1cm大の造影結節を認め、BD区域に広範な区域性濃染を認めた。右乳癌 cT1bN0M0 stage Ⅰと診断し、右乳房全切除術＋センチネルリンパ節生検を施行した。センチネルリンパ節に転移を認め、腋窩リンパ節郭清を追加した。永久病理組織診でInvasive ductal carcinoma with a predominant intraductal component, other type, pT3N1aM0 stage IIIA, Luminal-HER2 typeの診断であった。非浸潤巣 (comedo, cribriform, solid)が広範囲に存在した。２年前のMMGを見直すと、右乳房 L・I領域に淡く不明瞭な石灰化が集簇していた。
【まとめ】同じような石灰化の所見でも、壊死型石灰化であれば比較的短期間に増加するため、初期段階で指摘し、適切にフォローを行うことが重要と考えられる。

EP2-2
乳腺量定量ソフトウェアと医師による乳房構成判定の一致度

[1]千葉西総合病院　乳腺外科、[2]三和病院
柿本　應貴[1]、山崎　信義[1]、長谷川　圭[2]

＜対象と方法＞マンモグラフィーによるスクリーニングにおいて高濃度乳房はマスキング効果により乳癌検出感度が低いことが知られており、今後は乳房構成に応じ追加検査を選択していく方針が確立されていくと予想される。乳房構成の判定については各カテゴリーが数値で定義されているものの、あくまで判定は読影医の感覚に依っており医師間で必ずしも一致しない。また一人の医師においても同一の画像を見て100%同じ判定を繰り返せるとは言えないのが現状である。カテゴリーの定義は乳腺領域における高濃度部分と低濃度部分の割合であり、閾値を適切に定義すればデジタル画像において再現性のある判定が可能である。今回FUJIFILM乳腺定量ソフトウェアと2名の医師により乳房構成の判定を比較しその精度について検討した。＜対象と方法＞乳腺濃度の分類は精度管理中央機構の定める乳房構成分類の4カテゴリーに従った。2021年10月当院人間ドックに乳腺定量ソフトウェアを導入後の連続150症例を対象とし、A認定読影資格を持つ2名の医師と、ソフトウェアによりそれぞれ4段階の乳腺濃度評価を行った。医師による判定は両側MLOを見て行い、ソフトウェアによる判定は左側MLOによることとした。それぞれの一致度（カテゴリーが完全に一致した割合）を計算した。＜結果＞対象の平均年齢は53.9歳、ソフトウェアによる判定で左右が異なったものは19例あり差異はいずれも1段階であった。一致度は医師A-医師B間0.600、ソフト-医師A間0.600、ソフト-医師B間0.587であった。2018年のFUJIFILM MEDICAL資料によるとソフト-医師間の平均が0.602、医師間の平均0.607と報告されておりほぼ同様の結果であった。＜考察＞ソフトウェアと医師による判定の一致度は医師間のそれと同程度であった。またそれぞれの一致度は既報と極めて近い値であり再現性があった。ソフトウェアによる乳腺量判定は原理的に客観性においては人間による判定を上回っており、またその精度は医師によるものと同等であると考えられる。積極的利用が望まれる。

EP2-3
中間期乳癌症例の特徴と課題

[1]鳥取赤十字病院　外科、[2]鳥取赤十字病院　看護部
山口　由美[1]、山代　豊[1]、田村　五月[2]

【はじめに】当院の地域では、住民検診は２年ごとのMMG単独検診で行われている。今回、当院で経験した中間期乳癌を検討した。【対象と方法】2011年以降の中間期乳癌40例を対象とした。一方、同時期の無症状の検診発見乳癌は141例であった。中間期乳癌と検診発見癌の臨床病理学的特徴を比較検討した。中間期乳癌のうち、検診から１年未満の症例（早期例）と１年以降の症例（後期例）の比較も行った。【結果】中間期乳癌の前回検診からの平均期間は13.7ヶ月であった。中間期乳癌と検診乳癌の平均年齢はそれぞれ58.5歳、58.6歳で、差を認めなかった。臨床病期に関しては非浸潤癌、Stage Ⅰを併せた早期癌の割合は中間期乳癌で35%、検診乳癌で83.6%であり、有意差を認めた。MMGの乳房構成に関しては中間期乳癌/検診乳癌できわめて高濃度11/21例、不均一高濃度18/46例、乳腺散在11/62例、脂肪性0/12例であり、中間期乳癌で有意に高濃度症例が多かった。乳癌のsubtypeに関しては、Luminal (ER陽性HER2陰性)、HER2、triple negativeは中間期乳癌/検診乳癌でそれぞれ26/77例、6/15例、7/12例であり、subtypeの統計学的な差は認めなかった。増殖能に関してはKi67>30%、10<Ki67≦30%、Ki67≦10%の3段階で評価し、中間期乳癌において有意に増殖能が高かった(Mann-Whitney U-test : p = 0.023)。予後に関しては中間期乳癌の2例に乳癌死を認めたが、検診乳癌では認めなかった。中間期乳癌の早期例は19例、後期例は21例で、乳癌の臨床病期、MMGにおける乳房構成、subtype、増殖能の比較を行った。早期例は26.3%が早期乳癌で、後期例は42.9%が早期乳癌であったが、有意差は認めなかった。subtypeにおいてluminal typeの比率は早期例で63.2%、後期例で70.0%と差を認めなかった。乳房の構成は、早期例の89.7%、後期例の57.1%で高濃度乳房であり、両群に差を認めた。増殖能に関しては両群の差を認めなかった。【考察】中間期乳癌は検診発見乳癌と比較し、高濃度乳房に多く見られ、増殖能も高く、aggressiveな性質を持つと考えられる。中間期乳癌のうち、早期例は高濃度乳房の症例が多いが、増殖能は後期例と差がないことを考えると、高濃度乳房における病変の見逃しが課題であると考えられる。これらの対策として、高濃度乳房の被検者への通知や、breast awarenessの啓発、リスクに応じた検診の個別化なども検討していく必要があるかもしれない。

EP2-4
川越市における対策型乳がんマンモグラフィ検診の視触診検査廃止による影響の検討

[1]豊仁会三井病院　乳腺センター、[2]埼玉県川越市医師会乳がん検診部会
秦　怜志[1,2]、阿部　直子[1]、朴　英智[1]、君塚　圭[1]、添田　大司[1]、山川　知己[1]、
黒野　健司[1]、竹内　英樹[1]

【初めに】埼玉県川越市では対策型乳がんマンモグラフィ検診において2017年度より視触診検査を廃止し以後４年が経過した。今回視触診検査廃止による影響を考察すべく、廃止前（Before,以下B 群）と廃止後（After,以下A群）それぞれ前後４年間の検診データ（年間平均値）を用いて検討した。
【結果】
受診者数（受診率）はB群6063人（20.2%）A群5338人（17. 8%）で、A群はB群に比べて725人（12%）減少した。
要精検者数（率）はB群655人（10.9%）A群424人（8.0%）とA群はB群に比べて231人（27%）低下した。
精検受診者数（率）はB群616人（94.5%）A群404人（95.4%）でA群はB群に比べて212人減少したが、受診率は同等であった。
乳がん発見数（率）はB群28.8人（0.48%）A群25.5人（0.49%）でA群はB群に比べて2.3人減少したが、発見率は同等であった。
その結果、陽性反応的中度はB群 4.7% 、A群6.3%とA群はB群に比べ34%上昇した。
【考察】
川越市の乳がん検診精度管理は国によるガイドライン目標を満たしていた。
B群における年間受診者数（受診率）の低下はCovid19感染のため2020年度の検診規模縮小による受診者数の減少が大きく影響した。
A群における要精検率の明らかな低下にも関わらず乳がん発見率は低下しなかったことから、視触診検査廃止による擬陽性が無くなった影響が大きいと考えられた。
以上より当自治体における検診データの検討において、視触診検査廃止によって乳がん発見率の低下は認められなかった。そして陽性反応的中度も上昇したことより、検診精度管理の質の向上が得られている可能性が示唆された。

★：優秀ポスター

EP2-5
当院における宝塚市乳がん検診について―総合判定を行って―

[1]こくふブレストクリニック、[2]甲南医療センター
国府　育央[1]、宮下　勝[2]

宝塚市乳がん検診（2015 ～ 2020年度）について報告する。
当院における宝塚市乳がん検診は、9347例（2015年度1813例、2016年度1691例、2017年 度1421例、2018年 度1411例、2019年 度1556例、2020年度1455例）であった。年齢では、40歳代が4974例（53.2%）、50歳以上が4373例（46.8%）であった。うち8328例（89.1%）に同時に超音波検査を行った。マンモグラフィ検診の要精査数は、765例（8.18%）で、40歳代が480例（9.65%）、50歳以上が285例（6.52%）で、40歳代で高かった。乳がん発見数は、52例（0.56%）で、40歳代が16例（0.35%）、50歳以上が36例（0.95%）であった。陽性反応的中度は、6.80%で、40歳代が3.33%、50歳以上が12.6%と高齢者がかなり高かった。同時に超音波検査を受け総合判定を行った症例（8328例）では、マンモグラフィで8.50%（40歳代が9.59%、50歳以上が7.20%）、超音波検査で3.24%（40歳代が4.53%、50歳以上が2.99%）が要精査であった。総合判定での要精査数は552例（6.63%）で40歳代が349例（7.69%）、50歳以上が203例（5.35%）であった。マンモグラフィの所見別の要精査数は、総合判定を行うと石灰化によるものは、モニター診断していることもあり要精査数が多く総合判定で変わりはなかったが、腫瘤、ＦＡＤによるものはかなり減少した。総合判定での乳がん発見数は、70例（0.84%）で、40歳代が28例（0.62%）、50歳以上が42例（1.11%）であった。陽性反応的中度は12.7%（40歳代が8.02%、50歳以上が20.7%）と高く、特に高齢者でかなり高かった。マンモグラフィで診断できなかった腫瘤を93例（1.12%）認め、40歳台で多く、うち乳癌を17例（40歳代 11例、50歳以上 6例）に認めた。
今回の結果では、受診者は無料クーポンの影響で、40歳代で多く、要精査数も多かったが、乳がん発見数、発見率、陽性反応的中度は５０歳以上でかなり高かった。総合判定を行うとマンモグラフィの所見別の要精査数は、腫瘤、ＦＡＤによるものはかなり減少したが石灰化によるものは変わりはなかった。陽性反応的中度は、マンモグラフィ検診より総合判定で約２倍高かった。今回マンモグラフィ検診で発見された乳がん症例は、腫瘍径の小さいものが通常の乳がんより多かったが、年齢では特に傾向を認めなかった。また、マンモグラフィで診断できなかった乳がんを17例認め、４０歳台に多く見られ、超音波検査の重要性が示唆された。

EP2-6
当院におけるFAD（Focal asymmetric density）で要精査となった症例の検討

[1]イーク丸の内、[2]国立がん研究センター中央病院
遠藤　芙美[1,2]、首藤　昭彦[2]、栗田　安里沙[2]、小川　あゆみ[2]、渡瀬　智佳史[2]、村田　健[2]、椎野　翔[2]、神保　健二郎[2]、高山　伸[2]

背景）検診マンモグラフィ（MG）においてFADは解釈が広いため、診断精度を落とす可能性がある。今回、腫瘤と比較し、FADの検診精度の違いを調べた。
対象）当院の検診①MG＋超音波（US）の総合判定による検診、②MG単独検診、③US単独検診の中から受診者自身がmodalityを選択している。2020年4月1日から2021年3月31日年の間MG単独検診を行った患者のうち、FADの所見で要精査となった81例と、腫瘤の所見で要精査となった82例とを対象として比較した。結果）FADと診断した81例のうち未受診者ないし不明者17例を除く64例に対して追加検査を行った。このうち過去に当院受診歴があり、比較読影ができたのは24例だった。患者年齢中央値は45歳（34-69歳）で全員に超音波検査を行い、その結果何らかの所見が認められたのは31例（48%）だった。画像診断としては嚢胞16例、線維線種8例、乳腺症3例、過誤腫2例、乳瘤1例、副乳1例で、悪性を示唆する所見は1例もなかった。病変部に対して針生検（CNB）を行ったのは１例、細胞診（FNA）を行ったのも1例でいずれも線維線種の診断であった。また、2例では偶発的にみつかった対側所見に対してCNBを行い、結果はそれぞれductal adenoma，線維線種だった。腫瘤と診断した82例は、未受診ないし不明者27例を除く55例に対して追加検査を行った。このうち受診歴があり比較読影ができたのは21例だった。患者年齢中央値は46歳（30-60歳）でFADの患者群とほぼ同じだった。FAD同様、全員に超音波検査を行い、何らかの所見があったのは35例（64%）だった。画像診断は嚢胞17例、線維線種11例、乳腺症1例、乳瘤1例、過誤腫1例で、乳癌が4例だった。乳癌と診断された4例に対してCNBを行い、浸潤性乳管がんの診断を得られた。また、偶発的に見つかった対側所見に対して１例でFNAを行い、線維線種の診断であった。結語）対象期間においてMG検診でFADカテゴリー 3となった症例には乳癌が認められなかった一方で、対側も含めて4例に生検を行っていた。今回の検討では初回検診者が多く含まれており、比較読影できたのが全体の38%と低かったことも偽陽性の高さにつながっている可能性がある。一方で腫瘤と判断された55例中4例で悪性診断に至っており、MGの腫瘤所見に対してはより注意が必要と思われる。今回の検討では症例数が少なかったため、今後症例数を増やしてさらに検討してゆきたいと考えている。

EP2-7
対策型乳癌検診におけるマンモグラフィ非検出乳癌の検討

[1]ささきたクリニック　乳腺外科、[2]西宮市立中央市民病院、[3]兵庫県立西宮病院
先田　功[1]、林田　博人[2]、小西　宗治[3]、木場　愛子[1]

目的：対策型乳癌検診における視触診が多くの自治体で省略されつつある。マンモグラフィ（ＭＭＧ）単独検診の推進に向けて、ＭＭＧ非検出乳癌の実態を明らかにし、視触診省略による対応について検討した。
方法：兵庫県西宮市における過去３年間の乳癌検診データより個人情報をすべて除外したデータファイルを用いた。検診結果、精密検査結果、乳房で気になることなどのデータよりＭＭＧ非検出乳癌を抽出し、その実態を検討した。
結果：受診者13,504人のうち、MMG検査からの要精検は1,116人、要精検率は8.26%であった。このうち44人に乳癌が発見され、陽性反応的中度は3.94%、乳房で気になることの記載が44人中20人（45.4%）にあった。一方、視触診のみからの要精検は104人、要精検率は0.77%であった。このうち4人に乳癌が発見され、陽性反応的中度は3.85%、乳房で気になることとして、4人中3人がしこりと答えていた。全受診者のうち、何らかの自覚症状がある者は2,332人（17.3%）おり、その内容として、痛みが1,452件（62.3%）と最も多く、続いてしこりが625件（26.8%）、分泌物が200件（8.6%）であった。自覚症状の内容別に癌発見率を比較したところ、しこり無しの者の癌発見率0.2%に比べ、しこり有りの者の癌発見率は2.56%と有意に高かった。また、分泌物無しの者の癌発見率0.32%に比べ、分泌物有りの者の癌発見率は1.5%と有意に高かった。一方、痛みの有無では癌発見率に有意差はなく、痛み有りの者の発見率は0.48%、痛み無しの者の発見率は0.32%であった。
考察：過去３年間の検診発見乳癌44人中４人はMMGで異常を指摘されなかった。検診から視触診を廃止した場合、この４人の乳癌は発見されない可能性があった。ただし、この4人中3人は乳房で気になることとして、しこりと答えていた。本来自覚症状のある者は検診対象にはならないが、受診者のおよそ6人に1人は自覚症状があることが判明した。また、しこりや分泌物の自覚症状のある者は有意に乳癌発見率が高いことも明らかとなった。視触診によるMMG非検出乳癌への対応策として、これらの自覚症状に着目した受診勧奨の啓発、問診の徹底と観察、医師への伝達など多職種による連携、並びにブレストアウェアネスの普及が重要であることが示唆された。

EP2-8
当院におけるMMG・超音波併用検診の年齢層別検討

[1]海老名総合病院検診センター　検診、[2]海老名総合病院乳腺外科、
[3]海老名総合　放射線科、[4]北里大学乳腺外科
岡本　隆英[1]、阿部　豊[1]、伊東　明美[1]、上島　知子[2]、國友　和善[2]、内山　史生[3]、奥本　忠之[3]、仙谷　紀彦[4]

【背景・目的】マンモグラフィー（MMG）検診は年齢により有効性・精度は異なる。本邦において40歳代のMMG検診の感度は、50歳以上に比較して低くなることが報告されている。30歳代においては確立した方法はない。J-STARTにより40歳代では超音波検査追加することにより有意に感度が高くなることが報告された。併用により要精査率が高くなることが課題であるが、総合的判定が有効であると考えられる。今回われわれは当院における年齢層別のMMG超音波併用検診（MMG+US）の成績を検証することとした。【対象・方法】2008から2020年において、当院のMMG+USを行った30歳以上の受診者を対象とした。3624件が対象となった。MMG撮影は全員MLO CCの２方向で行った。MMG読影は認定された放射線科医により行った。超音波検査は検査技師が行い、JABTSに準じた総合判定が行われた。癌の診断は病理検査の結果によるものとし、二次検査依頼の返書などを参照にした。30-39, 40-49, 50-59, 60-69, 70歳以上に区分した年齢層おける要精査率recall rate（要精査数÷件数）、乳癌の発見率detection rate（癌診断の人数÷件数）、陽性反応的中率PPV（癌診断の人数÷要精査数）を計算した。2008-2019でのMMG単独（MMG）による検診について同様に行い、各々の年齢層で比較を行った。統計処理はχ2検定を行い、p<0.05を有意とした。 乳房触診の結果は考慮しなかった。【結果】30-39, 40-49, 50-59, 60-69, 70歳以上におけるMMG+USは、それぞれ620, 1479, 983, 413, 129件であった。recall rate(%)は6, 5, 4, 7, 7　乳癌の診断がされたのは、それぞれ0, 5, 1, 0, 3人 detection rate(%)は0, 0.3, 0.1, 0, 2 またPPV(%)は、0, 6, 3, 0, 33 一方MMG は、それぞれ年齢層で1545, 4303, 2822, 1414, 281件、recall rate(%)は6, 10, 8, 8, 8　detection rate(%) 0, 0.3, 0.1, 0.4, 0.7 またPPV(%) 0, 2.5, 2, 5, 10であった。40-49におけるMMG+USのrecall rateはMMGに比し有意に低く、PPVは高い傾向を示した（p<0.001, p=0.085）。50-59におけるMMG+USのrecall rateは有意に低くかった（p<0.001）。他では有意差なし。【考察】40歳代のMMG+USでは、総合判定により不必要な要精査を減らす可能性が示唆された。今回の限界としては、年齢層で検査数に偏りがあること、またMMG+USの件数がMMGより少ないことである。

★：優秀ポスター

EP2-9
マンモグラフィ（MMG)の石灰化カテゴリー診断とRecurrence Score(RS)との関連解析

[1]及川病院　乳腺外科、[2]及川病院六本松乳腺クリニック、
[3]九州鉄道記念病院　臨床検査科・病理診断科
瀬戸口　優美香[1]、及川　将弘[1]、榎本　康子[2]、久松　和史[1]、濱田　哲夫[3]、及川　達司[1]

【背景】乳癌の石灰化は大きく分泌型と壊死型に分類され、MMG検診において存在診断および拡がり診断に利用される。今回我々は、MMGにおける石灰化病変と乳癌のBiologyの関連を、RSを用いて検討した。
【対象と方法】2014年4月から2021年12月の間に当院でOncotype DX(ODX)を受けた60症例とCureBest 95GC (95GC)を受けた58症例の計118症例を対象とした。多型性石灰化と樹枝状石灰化を壊死型石灰化と定義し、検診マンモグラフィ読影認定医（A判定）がマンモグラフィ読影ガイドラインに準じて判定した。95GC症例におけるRSの計算はRecurrence Onlineを用いて計算した。RS risk分類はRS 10以下をlow-risk、11-25をmedium-risk、26以上をhigh-riskとした。
【結果】MMGを撮影した116例中カテゴリー 3以上の石灰化は47例(40.5%)で認めた。カテゴリー 3以上の石灰化を伴う症例は石灰化を伴わない症例に対して有意に核グレード2-3の割合が多かった(68% vs 42%, P= 0.008)。RSとの関連では、カテゴリー 3以上の石灰化を伴う症例は石灰化を伴わない症例に対して有意にRS高値であった(中央値 35 vs 23, P= 0.001)。 RS risk分類との関連では、カテゴリー 3以上の石灰化を伴う症例は石灰化を伴わない症例に対して有意にhigh-risk 及び medium-riskの割合が高かった(47%/34% vs 19%/47%, P= 0.001)。核グレード1の症例に限った解析では、カテゴリー 3以上の石灰化を伴う症例は、有意ではないものの石灰化を伴わない症例に対してRS high-riskの割合が高い傾向を認めた(20% vs 10%, P= 0.24)。
【まとめ】乳癌に伴う石灰化は、癌の存在診断のみならずBiologyも反映しているものと考えられた。また、MMGの石灰化カテゴリーでMGAでの悪性度が予測でき、周術期の全身療法の決定に有用だと思われた。

EP2-10
当院のトリプルネガティブ乳癌の診断・治療からの考察―マンモグラフィによる検出の難しさ―

[1]独立行政法人国立病院機構　名古屋医療センター　乳腺科、[2]同　乳腺外科、
[3]同　放射線科、[4]同　病理診断科、
[5]独立行政法人国立病院機構　東名古屋病院　乳腺外科
森田　孝子[1]、須田　波子[1]、高橋　優子[1]、林　孝子[2]、加藤　彩[2]、大岩　幹直[3]、西村　理恵子[4]、岩越　朱里[4]、村上　善子[4]、市原　周[4]、遠藤　登喜子[3,5]

【はじめに】トリプル　ネガティブ乳癌（TN乳癌）は、予後不良の乳癌で、病理組織による悪性度の違いや、病態の差があると言われている。一方、乳がん検診で予後の悪い乳がんを早期に検出することが乳癌死亡率減少効果に最も寄与すると考えられるが、マンモグラフィ (MG)検診が始まって20年、TN乳癌の早期検出が難しいことをたびたび経験する。また、1㎝未満で検出、診断しても、再発、死亡例をも経験する。当院の治療例を振り返り、今後の検診における注意点や、治療方法を考察する。【対象と方法】当院で診断、治療を受けた2004年から2015年までの乳癌症例2023例のうち、TN乳癌274例(うち両側同時TN乳癌3例)を対象として、カルテ記録により後方視的に検討した。【結果】0期乳癌は他病死2例を除き35例生存、I期は他病死10例、原病死2例、生存41例、IIA期は他病死4例、原病死8例、生存62例、IIB期は他病死4例、原病死15例、生存25例、IIIA期は原病死12例、生存17例、IIIB期は他病死1例、原病死15例、生存11例、IIIC期は4例生存、IV期は7例原病死であった。病期別の死亡率は、0期0%、I期3.8%、IIA期10.8%、IIB期34.9%、IIIA期40%、IIIB期53.8%、IIIC期0%、IV期100%であった。平均年齢は0期63歳、I期61歳、II期60歳、III期56.4歳、IV期62歳で病期別に差はなく、MIB-1rateの平均値は、I期55.0%、II期56.5%、III期60.3%、IV期65%で有意差はなかった。検診発見例は、0期9例、I期20例、II期14例、III期2例でこのうちI期1例とIII期1例が再発・死亡されていたが、I期の症例はMG検診で非常に淡いFADを契機に検出されるも、MIB-1 rateが20%で腫瘍径が6mmだったため、化学療法はされていなかった。III期の症例は毎年MG検診をされていたが、高濃度乳房であり、早期検出が困難であった。【考察】IIA期までに診断され、適切な手術、 0期以外は全身療法がなされていれば、TN乳癌であっても、予後は良好である。ただし、年齢が若年から高齢まで分布し、MIB-1 rateが高いことから、どの年齢からも乳癌が発生し、短期間で圧排増大するために早期に検出できる期間が短い可能性が示唆された。

EP2-11
当院におけるInveniaABUS導入と運用の検討

[1]まつえ城下町レディースクリニック、[2]松江赤十字病院　乳腺外科
原田　敦[1]、槇野　好成[2]、曳野　肇[2]、村田　陽子[2]

当院は2021年5月29日に新規開業した乳腺専門クリニックで、医師1人、診療放射線技師1人（開業3か月目より2人）、看護師3人、医療事務2人で構成されている。J-STARTの経過報告からもマンモグラフィ検査（以下MMG）を参照しながら乳房超音波検査を行う同時併用乳がん検診が望ましいとされているが、両方の検査を担う当院の診療放射線技師のマンパワーを考慮すると検査件数が多くなってきた場合、現実的に運用が難しいと考えられた。そこで当院では同時併用検診を地域に啓発していくため、デジタルマンモグラフィ装置（トモシンセシス機能付き）、従来型ハンドヘルド乳房超音波装置（以下HHUS）に加えて、乳房用3D自動超音波装置InveniaABUS（以下ABUS）を開業と同時に導入した。運用は乳がん検診のみとし、乳房超音波検査の併用を希望された患者様に対してHHUSとABUSの違いを説明したうえで、ABUSを選択された場合は技師の指導ものと主に看護師が検査を行い、読影はMMGとABUSを同時に行い、診断結果レポートを後日郵送にて報告している。開業から約半年間でMMGにABUSを併用した乳がん検診症例を60例経験した。その利便性や操作性、運用の問題点、今後の展望について文献的考察を含めて報告する。

EP2-12
超音波併用乳癌検診の導入期とその後の比較検討

柏崎総合医療センター　外科
植木　匡

【はじめに】2002年より開始されたマンモグラフィー検査（MG）検診の要精検率の安定には導入後11年かかった．当会では超音波検査(US)併用検診を2014年に導入し8年目となったが，導入時の要精検率がMG検診に較べ高く，要因を検討しフィードバックしてきた．その効果を検証する目的で，併用検診導入時とその後の結果を比較検討した．
【対象と方法】対象は，MG検診と併用検診の開始年から2020年度末までとした．併用検診を2014から2017年度末までをA群， 2018から2020年度末までをB群とし，比較検討した．各項目は，検診精度管理報告と要精検者の検査結果を用い後方視的に検討した．併用検診法は，35歳以上の女性を対象として任意型検診のオプションとして募集し，MGを撮影した後にUSを行った．
【結果】併用件数は，A群が256件で64件/年・B群が373件で124件/年と年間検診数が約2倍に増加した．年代別では50歳以上がA群41%・B群55%であった．併用検診の割合は，A群が1.8%（256/14171）・B群が3.6%（373/10364）であった．要精検率は，A群5.1%（13/256）・B群4.8%（18/373）とB群が低かった．精検受診率は，いずれも100%であった．癌の発見数は，A群が3例・B群が1例であったが，A群の3例ともMGがC3以上であったが，B群のMGはC1で超音波がC3と併用検診が有用な症例であった．要精検率を年度別に見ると，検診全体では2002年から2011年までは11.4から3.1%内で上下したが，2012年から4.2%以下に安定し2021年は2.7%であった．併用検診ではA群が6.9%から2.6%，B群が6.6%から2.2%といずれも変動があり安定していなかった．検診カテゴリーと精密検査所見は，MGのC3以上がA群69%（9/13）・B群29%（4/18）で，特に腫瘤の指摘が減少していたことから，総合判定の効果と思われた．一方，超音波のC3以上がA群77%(10/13)・B群83%(15/18)といずれも高く．6から12mmの腫瘤指摘がA群4件・B群12件とB群で増加していた．
【考察】併用検診の陽性率増加には医師と技師の要因があり，医師は総合判定の実施、技師は腫瘤の判定技術の向上が上げられる．今回の検討では要精検率がMGでは減少したが，超音波での10mm前後の腫瘤と嚢胞内腫瘤の指摘が増加しており，再評価が必要である．
【結語】要精検率に減少がみられたが，さらなる安定には継続的な検討結果のフィードバックが必要である．

★：優秀ポスター

EP2-13
当院乳癌検診において希望者に施行した乳腺超音波検査の検討

[1]京都山城総合医療センター　乳腺外科、[2]高清会高井病院、
[3]京都山城総合医療センター　リハビリテーション科
須藤　萌[1]、松田　高幸[1]、德川　奉樹[2,3]、小野　陽子[3]

当院乳癌検診では希望者を対象にマンモグラフィーに加えて乳腺超音波検査を施行している．2020年4月1日から2021年3月31日までの当院検診受診者635例の内，乳腺超音波検査を希望した375例を対象に検討した．年齢は40歳から84歳までであり，平均は60歳であった．マンモグラフィー背景乳腺は脂肪性17例(4.5%)，乳腺散在129例(34.4%)，不均一高濃度223例(59.5%)，極めて高濃度6例(1.6%)であった．乳腺超音波検査で経過観察となったのは48例(12.8%)，経過観察中に乳癌と診断した症例は1例(0.3%)であった．超音波検査で乳癌を疑い生検を施行したのが5例(1.3%)，乳癌と診断したのは3例(0.8%)であった．乳癌症例4例中，マンモグラフィー C3以上を指摘したのは2例であり，いずれもFADであった．マンモグラフィーで指摘できなかった2症例は共に70代の症例であり，1例目は背景乳腺は脂肪性乳腺，超音波検査でA区域に2㎜大の低エコー腫瘤を同定し半年後の経過観察で腫瘤が増大したため生検し，乳癌の診断した．手術時はpT1bであった．2例目は背景乳腺が不均一高濃度乳腺，超音波検査でC区域に5mm大の低エコー腫瘤を認め，生検で乳癌の診断となった．
今回の検討では，通常は超音波検査を施行しないマンモグラフィー C1，2の2例(0.6%)に乳癌を認めた．いずれも早期で発見することが出来ており超音波検査の恩恵と考える．より効果的な検診超音波検査を行うために，70代，80代の症例でも高濃度乳腺を認めることから，今後は年齢を制限するよりは症例を不均一高濃度乳腺，高濃度乳腺に絞るなどの工夫を検討する．

EP2-14
妊婦に対する乳癌の教育・啓発と乳房超音波検診の実際 ～ AYA世代乳癌（妊娠関連乳癌）早期発見のために～

坂井市立三国病院　産婦人科
加藤　栄一

【背景】
日本乳癌学会診療ガイドラインによると，「妊娠関連乳癌の診断は極端に遅れることが多々あり、これが予後不良の一因になっている感は否めない。妊娠、授乳中の女性に対しては産婦人科医や助産師との連携を深めて、乳房の変化を観察することの重要性を教育、啓発しできるだけ早い段階で乳癌を診断出来るように努める必要がある。」と記載されている。
出産年齢の高齢化により、乳癌の好発年齢と出産の時期が重なるので妊娠関連乳癌罹患の増加が危惧されている。妊婦健診は、年間約65万人が受けており、期間は約10ケ月間ある。この期間を利用することにより、教育・啓発や、乳房超音波検診を行える。しかし、妊娠期乳房超音波検査導入に関しては賛否両論があり、社会的合意形成が必要な課題である。AYA世代乳癌（妊娠関連乳癌）早期発見には、産婦人科医の参加が必要であると思われる。
産婦人科医の私が行っている、教育・啓発と妊婦乳房超音波検診結果について報告する。

【目的】
妊婦に対する乳癌の教育・啓発効果と妊娠期乳房超音波（Pregnancy Breast Ultrasonography ,PBUS）検査結果を検討し、罹患率が低いAYA世代乳癌（妊娠関連乳癌）早期発見に対する社会的合意形成の参考資料にする。

【方法】
2013年から2020年の8年間に730件の妊娠期乳房超音波検を行った。年齢は18歳から44歳まで、平均年齢31.4歳であった。2020年の1年間に妊婦100人に、ブレスト・アウェアネスに基づく教育・啓発を行いその効果を評価した。

【結果】
730症例の結果は、要精検数32例、要精検率は、4.4%、精検受診率は、100%、がん発見率は、０%でした。右側乳房のカテゴリー３が18症例、カテゴリー４が1例、左側乳房のカテゴリ3が13例でした。腫瘤32例の生検結果は、FNACでは、検体不適正11例、良性15例、鑑別困難6例、癌0例。　CNB結果は、良性24例、経過観察で１年間変化なしが8例でした。32例を腫瘤径で分類すると、1.0cm以下は、20例63%、1.1~2.0cmが9例28%、2.1cm以上が3例９%でした。途中からの集計結果ですが、乳癌家族歴ありが58例でした。
教育・啓発を受ける前にセルフチェックをしていたのは、100人中29人であったが、妊婦に教育・啓発を行ったところ妊娠中期には、55人に増加した。

【結論】
産婦人科医が、教育・啓発と乳房超音波検診を行うことが、AYA世代乳癌（妊娠関連乳癌）を早期に発見できる方法のひとつである。

EP2-15
乳房用超音波画像診断装置を用いた超音波検査併用乳がん検診の精度管理と今後の展望

[1]昭和大学江東豊洲病院　乳腺外科、[2]昭和大学藤が丘病院　乳腺外科、
[3]大手町さくらクリニック in 豊洲
吉田　美和[1]、西山　寿子[3]、榎戸　克年[2]

目的：乳房用超音波画像診断装置 Automated Breast Ultrasound System (ABUS) は検者の技量に左右されることなく、自動スキャンで全乳房のボリュームデータを一定時間で取得し、乳房の複数断面表示による効率的な病変の局在診断が可能である。さらに、ABUSを用いた超音波検査併用乳がん検診では、検査を行う順番を問わず、マンモグラフィ所見を参照した超音波画像の読影および総合判定が可能であることから、診断精度の向上が期待できる。ただし、画像取得や読影の方法がHand-held ultrasound (HHUS) と異なるため、ABUSに特化した精度管理が必要である。本研究では、ABUS併用乳癌検診の要精査症例の精密検査およびフォローアップ結果を集計し、精度の評価を行った。対象と方法：2017年9月から2020年3月のABUS併用乳癌検診の要精査症例を検討した。マンモグラフィは2重読影、ABUS画像は1人の医師がマンモグラフィの情報なしに読影を行い、マンモグラフィとABUSとで判定に乖離を認めた症例では第2読影医がマンモグラフィを参照してABUS画像を読影し、総合判定カテゴリーを決定した。精密検査ではHHUSを追加し、診断カテゴリー BI-RADS 4・5の症例では針生検を施行した。結果:ABUS併用検診の総合判定でカテゴリー 3・4・5と判定され要精査となった116例中、精密検査を受診し結果が判明しているものが96例(83%)で、このうち43例に針生検が施行され、31例が乳癌と診断された（陽性的中度 PPV1 27%/PPV3 72%)。マンモグラフィで検出できず、ABUSでのみ検出した乳癌は2例で、いずれも浸潤癌だった。また、ABUSでカテゴリー 3と判定したが、精密検査のHHUSで診断カテゴリー 1・2と判定したものが21例で、ABUSの画像取得の際に生ずるアーチファクトによる偽陽性が多くみられた。結論：マンモグラフィとABUSの併用検診により、浸潤癌の検出率を向上できることが示唆された。問題点として、ABUS特有のアーチファクトに関連する偽陽性があげられ、ABUS併用検診のさらなる精度向上への取り組みとして、スキャンや読影方法、ABUS特有のアーチファクトの解釈に関するABUSに特化したトレーニングコースの拡充や精検結果のフィードバックが求められる。

EP2-16
常勤専門医が不在の地方病院における乳癌検診の運用改善

[1]広域紋別病院　医療技術部　放射線科、[2]広域紋別病院　外科、
[3]さっぽろ北口クリニック　乳腺外科、[4]東札幌病院　ブレストケアセンター、
[5]札幌医科大学　消化器・総合、乳腺・内分泌外科
叶　亮浩[1]、曽ヶ端　克哉[2]、西川　紀子[3]、大村　東生[4]、九冨　五郎[5]

【はじめに】
当院は北海道紋別市に位置する2次医療圏人口35,000人ほどの地域中核病院であるが、乳腺外科は常勤医がおらず、月に2回、遠方の都市部から専門医が出張し診療を行っている。乳がん検診は、マンモグラフィ（MG）と視触診により消化器を専門とする一般外科が通常診療日に対応しているが、多くは乳腺外科の診療日に集約されている現状である。このため、出張の乳腺専門医は僅かな診察日の中で専門的診療と検診を、常勤の一般外科医は通常診療に加え専門外の乳腺診療を請け負う事になりそれぞれの負担が大きい。また、受診者にとっても診療制限などの不都合があり受診機会を逃す要因とも思われていた。
そこで今回、乳がん検診の運用を見直し、受け入れ態勢の改善と医療スタッフの負担軽減を目指した。
【方法】
①対策型検診の契約に盛り込まれていた医師による視触診を廃止し、検査枠を拡充・受診導線を簡略化して結果は後日通達式とした。②超音波検査(US)を導入し、個人的な希望者にはMGとの併用に加え任意型検診の場合はUS単独受診も受け入れる事を考慮した。③MG、US共に同一部署（放射線科）で対応し検査管理の一元化を行った。
【結果】
①視触診が廃止された事で診察に要する時間が無くなり、医師の負担軽減・受診の手軽さに繋がり、受診機会の間口が広がった。②USを導入したことで受診件数の増加と診断精度の向上が示唆され、専門医の診察が必要な症例を精練し乳腺外科診療日に集約することが出来た。③検査の一元管理を行う事で予約や導線の煩雑さを回避することができ、スタッフの乳腺診療に対するスキルアップにも繋がった。
【結論】
乳がん検診の運用を見直したことで、診療側・受診側の双方にメリットが生まれ、医療資源の限られた地方においても気軽に十分な乳腺診療行える環境づくりのきっかけになる事が示唆された。

★：優秀ポスター

EP2-17
breast awarenessを広めよう

[1]ふるかわクリニック、[2]古妻クリニック
古川　順康[1]、古妻　嘉一[2]

[はじめに]乳がん患者数、死亡者数とも上昇が続いている。早期乳がんを発見するのは乳癌検診のみであると考えられているが乳がん検診受診率はさほど増えていない。しかし自己発見乳がんは多い。日本乳癌学会の乳がん登録では約6割の患者が自覚している。多くの人は自分が乳がんになるとは思っていない、そのため乳がん検診には行かないし自分でなにもしていない。心配性な人は2年に1回の検診でよいのかと不安になっている。乳がん検診を補うには自己検診が大事であるといわれてきたのが否定され、いまはbreast awarenessといわれるようになった。厚労省はbreast awarenessを「乳房を意識する習慣」といい、2年に一度の乳がん検診とあわせその間にbreast awarenessを行いましょうといっているがその実施方法については何も言われていない。受診者にbreast awarenessということを知っていますかと聞いても知りません、乳房も触っていませんという返事が返ってくる。いつもの乳房との違いを分かるにはどうしたらよいのかを考えたほうがよいと考える。[目的]当院の症例でどれだけの人が検診発見であり、自己発見で受診しているのかその進行度はどうであるのかを考え、breast awarenessを知っているのかを調べた。[結果]2018年―2020年まで124例の乳がん患者があり2割が検診発見8割が自己発見であり、自己発見の5割が早期乳がん、breast awarenessを知っていたのは0人であった。[考察]自分の乳房に関心があるのは授乳時期だけでありその時期を除けば関心がない人が大半である。日本人にとってbreast awarenessという言葉はなじみにくく意味のわからない言葉である。知っているのは乳癌検診に関心のある一部の医療関係者のみである。ましてや一般の人には届いていない。女性が自分の乳房を触るのは着替えの時と入浴の時である。その際を利用して腫瘤を探さずに自分の乳房をよく知ろう。いつもと違う感じがしたら受診しよう。いつもと変わらないのならそれを確かめに乳がん検診に行こう。それがbreast awarenessということであり、それを医療関係者が広めていくべきである。自分の乳房を大切にしましょう。

EP2-18
婦人科クリニックでの乳がん検診

まつ婦人科クリニック
松　敬文

【緒言】当院は,婦人科のクリニックで乳癌検診と子宮癌検診を主に行っている.宮崎市が市郡医師会に委託している乳癌検診は,基本的には30歳以上で逐年の超音波(US)検診である.また,40歳以上では奇数年齢,隔年でマンモグラフィ(MMG)の追加を行っている.当院では,マンモグラフィ同時検診を自己負担3,000円+消費税で検診受診者に勧め,より精度の高い検診を目指している.また,乳癌検診と子宮癌検診と同時に受けることも可能である.また,近隣の自治体や検診センターからの依頼も受けている.今回,当院の令和3年度の検診結果について検討した.【対象】令和3年4月1日から11月30日までに当院で行った,市から市郡医師会が受託した乳癌検診受診者3,455人と自費で検診を受けた253人、その他243人のあわせて3,951人について検討した.【結果】当院で乳癌検診をおこなった3,951人の検診受診者のうち,同日に自費でマンモグラフィを希望し,撮影した人が1,896人だった.宮崎市からの補助でのマンモグラフィ検診を受けた受診者が1,606人,その他の検診で243人,合わせて3,745人の受診者が,マンモグラフィを同時に受けていた.乳癌と診断した症例は29症例であった.【考案】マンモグラフィを同時に受けた受診者が94.8%であった.今まで通り,マンモグラフィ検診の重要性を説明することで,自費でもマンモグラフィを受ける動機になることが分かった.また宮崎市の補助以外でも,他の自治体や検診センターからの依頼分で,多くの受診者がMMG併用で検診を受けていた.当院では,受診後に次年度の予約を勧めており,受診者数の維持につながっているものと思われる.二次検査によるがん診断も含め、当院で29症例のがんが発見された.昨年のこの時期は21症例だったことをふまえると、発見癌症例はやや増加したとみることができる.当院での検診はいわゆる総合診断の形での検診であり,MMGとUSの相互の特徴を使い,乳癌発見に寄与できているものと思われる.今後も,より多くの乳癌をより早期に発見できるように,検診精度を上げて生きたいと思う.

EP2-19
市川市マンモグラフィ検診、コロナ禍で得た副産物

市川乳腺クリニック　乳腺外科
小石　彩

当クリニックは千葉県市川市にあり、市のマンモグラフィ検診を請け負っている。市川市では40歳以上に対して2年に1回のマンモグラフィ検診を対策型検診として導入している。40代は2方向撮影のため個別検診で、50歳以上は1方向撮影で集団検診(バス検診)となっている。

例年、検診対象者は約170000人で受診者は17000人程度で、対人口受診率は10%程度とあまり高くない。毎年集計されたデータをみると、50代の受診率が他の年代に比べ若干低いことがわかった。日本人の乳がん罹患率が40代後半から50代前半にピークがあることを考えると、50代の受診率が低いことは問題だと考えた。50代で受診率が下がる一つの原因として、個別検診から集団検診に切り替わることが考えられた。個別検診は指定施設(5か所)での受診で、集団のバス検診よりも場所と時間の都合がつけやすい。50代は働く世代で子育て世代でもあり、個別検診ならば受ける機会があったが、集団になることで受診機会が減ってしまうのではないか。数年前から市川市と医師会の検診検討委員会で、50代は個別検診も選べるようにしたらどうかと提案したが、受け入れ施設が少ないという理由で実行されるにはいたらなかった。しかし、新型コロナウイルスの蔓延によって感染対策をとった検診を実施するために、集団検診の対象者が個別検診を選択できる機会を与えられた。

完全に年度を通して選択できるようになった2020年度の統計では、全体の受診率が10%から9%と1%減であったものの、問題となっていた50歳代の受診率は前年度9%から10%と1%増加していた。50代の検診受診率の低さの原因の1つは、検診システムによる受診のしにくさが一因だったと考えられた。

EP2-20
OECD加盟国における乳がん検診受診率と国ごとの医療費のGDP比・一人当たりの医療支出の関係について

[1]大阪大学大学院医学系研究科　外科学講座　心臓血管外科、
[2]東京慈恵医科大学附属病院　外科学講座　乳腺・内分泌外科、
[3]京都大学　医学部、[4]鳥取大学　医学部、
[5]名古屋市立大学　大学院医学研究科　乳腺外科学分野、[6]がん研有明病院、
[7]ダナ・ファーバー癌研究所、[8]一般社団法人 BC Tube
金田　恵理[1,8]、伏見　淳[2,8]、岡本　佳奈子[3,8]、大端　周[4,8]、紙浦　愛佳[4,8]、
寺田　満雄[5,8]、家里　明日美[6,8]、田原　梨絵[8]、山下　奈真[7,8]

【背景】日本における乳がん検診受診率は40%程に留まり、先進国であるにも関わらず、依然として低い水準にある。日本では、検診受診者へのアクセス方法について市町村に一任されており、検診の受診方法やそれを周知する方法に統一感がないことは、地域における受診率の格差に繋がっていると考えられているが、定かではない。世界的に検診制度そのものを評価する指標は現在のところ存在せず、実際にどのような要素が乳がん検診率を規定するかは不明である。
【目的】乳がん検診受診率の高低に関与する項目を明らかにする。
【方法】OECD36カ国の乳がん検診平均受診率62%と比較し、平均よりも高い国 (n=9, 乳がん検診平均受診率 74.4%)、平均よりも低い国 (n=11, 乳がん検診平均受診率 42.6%) を選定した。なお、OECDが提供する2種類の文献にて同国のデータで乳がん検診受診率に15%以上の開きがある国は除外した。 次に、乳がん検診受診率・医療費のGDP比・一人当たりの医療支出の項目の3パターンの組み合わせについて、Correl関数を用いて相関係数 r をそれぞれ求めた。
【結果】上記の組み合わせについて、以下のような相関係数 r が求められた。(ⅰ)より、医療費のGDP比と一人当たりの医療支出には強い相関があった。(ⅱ)(ⅲ)より、国が医療に費やす予算が大きい、または、一人当たりに充当する医療費が高くなると、検診率も高くなる傾向(正の相関)があった。
(ⅰ) 医療費のGDP比と一人当たりの医療支出　r=0.936
(ⅱ) 医療費のGDP比と乳がん検診受診率　r=0.457(p=0.043)
(ⅲ) 一人当たりの医療支出と乳がん検診受診率　r=0.521(p=0.019)
【考察】国が医療に費やす予算が大きい、または、一人当たりに充当する医療費が高い国では、乳がん検診受診率が高い傾向にあることから、今回調べた2つの項目は乳がん検診受診率を決める重要な要素であることが示唆された。日本の医療費のGDP比(日本10.9% vs OECD36カ国 平均8.8%)、ならびに一人当たりの医療支出(日本4766ドル vs OECD36カ国 平均3394ドル)は世界的に見ても高い水準にあるが、今回の解析に反し、乳がん検診受診率は例外的に低水準に留まっていることから、他に影響の大きい規定因子が存在するものと考えられた。引き続き、規定因子の探索を行う。

★：優秀ポスター

EP2-21
乳癌の発見方法と、腫瘤の存在部位に関する考察

[1]姫路赤十字病院　乳腺外科、[2]にしはら乳腺クリニック
真田　知佳[1]、渡辺　直樹[2]、大塚　翔子[1]、小坂　摩耶[1]、北川　遥香[1]

【はじめに】当科に乳腺腫瘤を主訴に来院される患者さんは、“自己検診でしこりを触知した”、開業医などで定期的にフォローされており“施設健診で異常を発見された”、そして市町村健診などで“MMG検診で異常を発見された”症例と、大きく3つに分類できる。自己触知、MMG検診、施設定期健診を比較した場合、おそらく最も精度が高く、見落としも少ないのが施設健診となることは予想できる。それと比較して、自己触知、MMG（のみによる）検診では、乳腺のABCDE領域のどの部位の発見が弱くなるか、当院の症例を後ろ向きに検討した。
【対象】2010年から2021年まで、当院を受診された症例で、来院時主訴が上記3つに分類できる症例を対象とした。統計的にPearson's Chi-squared test(two-side)検定を用いて検討している。
【結果】施設健診で発見された症例の内、主たる異常の存在部位をABCDE領域に分類した。それぞれn(%)で表し、A:83(23.1%), B:35(9.7%), C:151(41.9%), D:47(13.1%), E:44(12.2%)であった。自己触知では乳腺の厚くなるE、Dで発見が難しいと思われたが、それぞれA:392(25.3%), B:154(9.9%), C:689(44.5%), D:153(9.9%), E:160(10.3%)と、p=0.3053となり有意差はなかった。MMG検診ではA:214(26.7%), B: 63(7.8%), C: 366(45.6%), D: 102(12.7%), E:58(7.2%)と、p=0.0418と有意差を示した。特にE領域の発見に弱さを示している可能性が示唆された。
【結論】クーポンによる行政検診が始まっている現在でも、当院のデータからは56.4%を超える症例が自己発見である。しかし予想に反して自己検診では有意差をもって(p<0.0001)進行ガンではあるものの、部位による発見率に差がなかった。対してMMGでは発見時Stageでは施設健診よりも優れていたが、E領域の腫瘤に対し、感度が低い可能性が示唆された。

EP2-22
OECD加盟国における乳がん検診費用・受診勧奨方法と乳がん検診受診率の調査

[1]京都大学　医学部医学科、[2]東京慈恵医科大学　乳腺・内分泌外科、
[3]大阪大学大学院　医学系研究科　心臓血管外科、[4]鳥取大学　医学部医学科、
[5]名古屋市立大学　大学院医学研究科乳腺外科学分野、
[6]がん研有明病院　乳腺外科、[7]ダナ・ファーバー癌研究所、
[8]一般社団法人 BC Tube
岡本　佳奈子[1,8]、伏見　淳[2,8]、金田　恵理[3,8]、大端　周[4,8]、紙浦　愛佳[4,8]、寺田　満雄[5,8]、家里　明日美[6,8]、田原　梨絵[8]、山下　奈真[7,8]

【背景・目的】日本の乳がん検診受診率は50%を下回っており、OECD加盟国の平均61.7%に対して低水準である。乳がん検診受診率と関わりの深い事項の一つに検診対象者への受診勧奨方法があり、あらかじめ指定された検診日時を含んだ手紙を対象者に送付することが受診率の向上に繋がるという報告がある（SF Hurley, et al. J Natl Cancer Inst. 1992）。一方、日本では乳がん検診の費用や通知方法は自治体によって異なるのが現状である。そこで、本邦における検診受診率向上の手がかりを探索する事を目的として、OECD加盟国における乳がん検診費用および受診勧奨方法と検診受診率の関係について調査した。
【対象・方法】2019年時点のOECD加盟国36ヶ国の内、乳がん検診受診率上位10ヶ国（平均検診受診率 80%）、下位10ヶ国（平均検診受診率 42.3%）を対象とした。各国政府と検診を主導する団体のウェブサイト、EUとOECDのレポート、論文を調査資料として利用した。①検診無料化の有無、②検診対象者へ受診票の送付の有無、③受診票への予約日時の記載の有無、について調査した。
【結果】検診受診率上位の10ヶ国中10ヶ国が、下位の10ヶ国中7ヶ国が国全体で乳がん検診を無料で実施していた。国全体で検診を無料で実施していないのはスイス、日本、メキシコの3ヶ国（いずれも受診率下位のグループ）であった。受診率上位の10ヶ国中9ヶ国が検診対象者全てに受診票を送付しており、9ヶ国中7ヶ国で受診票に検診の予約日時を含んでいた。受診率下位の10ヶ国中、検診対象者全てに受診票を送付していたのは4ヶ国で、その内2ヶ国で受診票に検診の予約日時を含んでいた。
【考察・結論】検診受診率上位の国の多くが国全体で検診料を無料とし、検診の予約日時を含む受診票を対象者に送付していた。この手法は今後の本邦における検診率向上に活かせる可能性がある。日本を含む検診受診率下位の国では、検診の無料化、受診票の送付について国内での地域差が大きな国が多く、検診率向上に向けて、課題の一つと考えられる。

★EP2-23
血中DNA Palindrome配列発現解析による乳癌早期発見法の開発

[1]順天堂大学医学部附属浦安病院　乳腺・内分泌外科、[2]Cedars-Sinai Medical Center Department of Surgery
猪狩　史江[1,2]、藤田　知之[1]、石川　裕子[1]、松澤　円佳[1]、明神　真由[1]、岩間　敬子[1]、須田　健[1]、福永　正氣[1]、田中　尚[2]、Armando E. Giuliano[2]、今井　延年[1]

■概要
血液中の癌細胞や癌由来のDNAの検出は、治療が必要な浸潤癌を確実に発見できる可能性がある。ただし癌の早期発見法の開発に関しては、いかに多量の正常DNAを取り除き、癌特異的なDNA検出感度を上げるかが大きな課題である。我々はこれらの問題点を改善すべく、癌特異的なDNA 回文配列(Palindrome配列) に着目した。少量のDNAから“Genome-wide Analysis of Palindrome Formation (GAPF)”を経て抽出したPalindrome配列を用い、次世代シークエンサー(NGS: Next Generation Sequencer)で解析する(GAPF-Seq)法を開発した。今回は乳癌組織検体を用いたGAPF-Seq法の結果を報告する。
■方法
DNA検体から正常DNAを除去し、Palindrome配列を抽出する “GAPF”の手法(Tanaka et al.,*Nat Genet* 2005)を用いた。ctDNA由来のPalindrome配列をPCRで増幅させ、NGSを経て得られたデータをバイオインフォマティクス解析する。
■結果1:GAPF-Seq法の有用性確認
血液から分離した Buffy Coatから抽出したDNAを正常対象とし、乳癌組織検体46症例から抽出したDNAと比較しGAPF-Seqで解析した。ROC曲線で評価した結果、AUC=0.9837、感度91.3%、特異度100%を示した。 また30ng程の極微量なDNAと100ngで行ったGAPF-Seq法は、遜色のない結果であった。
■結果2: 正常検体と癌検体の差異
各染色体におけるGAPFの hot spot分布の解析を行った結果、正常検体ではGAPFの hot spotは全染色体に均一に分布、一方乳癌検体ではある特定の染色体に偏在し、正常検体と癌とでは染色体分布が異なることを確認した。
■結果3: 臨床病理学的検索
DCIS全例でGAPF-陰性、2例を除く浸潤癌全例でGAPF-陽性を確認した。Luminal症例でCCND1領域にPalindromesの集積が見られ、癌特異的なPalindromeは、ある特定の染色体部位に集積する傾向があることが確認された。
■まとめ
本結果から、我々の確立した解析フローチャートは、極微量なDNAからでも高感度に正常と癌とを鑑別可能で、GAPF-Seq法の有用性が示された。つまり早期癌のような極少量のDNAからでも癌の検出が可能であることが期待される。またDCIS全例でGAPF-陰性であった結果から、DCISと浸潤癌を区別し、治療が必要な浸潤癌のみを抽出できる可能性があると考えた。
■今後の展望
今後乳癌患者の血液検体から同法を用いて解析を行う予定である。またDNA Palindromesの生物学的機能意義について、サブタイプ特異的な集積など検索を進める。

EP2-24
カテゴリー3以上の乳腺病変のフォローアップ中に乳癌の診断に至った症例の臨床病理学的所見の検討

昭和大学江東豊洲病院　乳腺外科
巣山　かれん、吉田　美和、髙丸　智子、吉沢　あゆは、永田　彩

【目的】精密検査で良性の可能性が高いと診断された症例のうち、その後のフォローアップ中に乳癌の診断に至った症例の診断ツール・フォローアップ期間・臨床病理学的背景から、適切なマネージメントを検討する。【方法】精密検査で診断カテゴリー3と判定、または診断カテゴリー4以上で組織診断にて良性と診断された乳腺病変のフォローアップ中の症例のうち、2017年1月から2021年11月に乳癌の診断に至った全17症例の診療録をもとに後方視的に検討を行った。【結果】本研究対象の年齢中央値は47（36-71）歳。精密検査時点の乳房構成は、17例中14例が極めて高濃度または不均一高濃度に分類され、フォローアップ病変の検出モダリティーはマンモグラフィ（MMG）+乳房超音波（US）14例、USのみ 2例、MMGのみ 0例だった。画像所見は腫瘤 10例、非腫瘤性病変 2例、MMGでのみ検出する石灰化病変 5例。精密検査時またはフォローアップ中の針生検により良性の診断が得られていたものが5例（乳腺症 1例、乳管内増殖性病変 1例、乳頭腫 1例、放射線状瘢痕 1例、詳細不明 1例）。乳癌の診断に至るまでのフォローアップ期間は6か月以内 5例、6-12か月 3例、12-24か月 2例、24 ヶ月以上 7例。フォローアップ病変が最終的に乳癌の診断に至った症例が11例、新規病変が乳癌の診断に至った症例が6例。乳がん病変診断時の検出モダリティーはMMG＋US 7例、USのみ8例、MMGのみ 2例で、画像所見は腫瘤 15例、非腫瘤性病 1例、MMG石灰化病変 1例だった。乳癌の内訳はpTis/ T1a/ T1b/ T1c/ T2 8/ 1/ 0/ 4/ 4例, pN0/ N1/ NX 15/ 2/ 0例）。浸潤癌のサブタイプはLuminal-A 7例、Luminal-B 2例、Luminal-HER2 0例、HER2 2例。Luminal-BおよびHER2乳癌はいずれも精密検査時に非腫瘤性病変として検出されたが、診断時にはⅡ期（pT2N0 or N1）であり、フォローアップ中の早期診断が難しい傾向にあった。【結語】精密検査で良性の可能性が高いと診断された症例のうち、その後のフォローアップ中に乳癌の診断に至った症例の多くは、USのみで検出する早期癌だった。悪性度が高いサブタイプでは早期診断が難しく、MMGとUSを併用した慎重なフォローアップがのぞまれる。

★：優秀ポスター

EP2-25
コロナ禍における当院の乳癌診療について

[1]高山赤十字病院　放射線科部、[2]高山赤十字病院　外科、
[3]朝日大学病院　乳腺外科
川邊　美穂[1]、長瀬　奈美[1]、井川　愛子[2]、川口　順敬[3]

【目的】新型コロナウィルス（COVID-19）が感染拡大して約２年が経過したが、まだ現在も終息には至っていない。この事態に対し全国的に乳癌検診や診療は大きな影響を受けたと予想される。今回は当院の乳癌診療がどう影響を受けたか、コロナ流行前期間となる2019年度１年とコロナ流行期間2020年度１年を比較・検討し報告する。
【対象および方法】2019年４月から１年間をコロナ前期間とし、緊急事態宣言の発出された2020年４月から１年間をコロナ期間として、乳腺外来受診患者のうち乳癌と診断された症例を対象に受診動機、ステージ、術式を後方視的に調査した。（2021年度分は後に追って報告する。）
【結果】乳腺外来の受診者数は2019年1263名、2020年1134名であった。
受診動機：自覚症状/ 救急より紹介/検診異常/定期受診中/他疾患ﾌｫﾛｰ中の発見/とし、
2019年は24名（57%）、1名（2.3%）、12名（29%）、5名（12%）、1名（2.3%）。
2020年は25名（61%）、2名（4.8%）、5名（12%）、7名（17%）、2名（4.8%）。
ステージ別割合：0- Ⅰ/Ⅱ/Ⅲ/Ⅳ期
2019年は25症例（58%）、14症例（33%）、4症例（9.3%）、0症例。
2020年は20症例（49%）、9症例（22%）、4症例（9.7%）、8症例（20%）。
術式：Bt + SNLB/ Bt + Ax/ Bp + SNLB/ Bp + Ax/手術不能症例とし、
2019年は28症例（65%）、6症例（14%）、5症例（12%）、1症例（2.3%）、0症例。
2020年は15症例（37%）、7症例（17%）、10症例（24%）、0症例、8症例（20%）。
遠隔転移：M0/M1は2019年43症例/0症例。2020年33症例（80%）、8症例（20%）。
組織型割合：浸潤癌/非浸潤癌は2019年37症例（86%）、4症例（9.3%）。
2020年35症例（85%）、6症例（15%）。
【まとめ】当院の場合はコロナ期の受診者数に大きな変化は見られなかった。飛騨圏内はコロナ感染者のピークが2021年1月、5月にあったが、他の県内の地域より感染者数が少なかったため受診控えも少なかったと考えられた。自覚症状ありの受診については2020年、2019年ともに大きな変化は見られなかったが、2020年の検診異常での受診については2019年と比較して減少した。これは検診業務の停滞・遅延が少なからず影響していると思われた。ステージ、遠隔転移について2020年は2019年と比較して病期は進行傾向にあった。組織型については大きな違いは見られなかったが､ステージⅣが多く、このことにおいては何らかの影響があったと思われる。

EP2-26
糖尿病が乳癌患者の予後に与える影響の検討

[1]順天堂大学医学部付属　順天堂医院　乳腺腫瘍科、
[2]総合病院国保旭中央病院　乳腺外科
戸邉　綾貴子[2]、堀本　義哉[1]、神定　のぞみ[2]、平野　稔[2]

＜背景＞
糖尿病は乳癌発症のリスク因子であることが知られているが、乳癌の予後に対しどのような影響を及ぼすかについては共通した見解は得られていない。そこで今回我々は糖尿病の乳癌患者の予後に与える影響を明らかにするため、後ろ向きの検討を行った。
＜方法＞
2006年から2018年の間に当院にて乳癌に対し根治術が施行された日本人女性332人を対象とした。Haemoglobin A1c (HbA1c)が治療開始半年前以内に調べられており、かつ観察期間が１年以上に達する患者を対象とし、初診時に遠隔転移を認めた患者は除外した。無遠隔転移再発率（distant metastasis-free survival; DMFS）および全生存率（overall survival; OS）をアウトカムに設定し多変量解析を施行した。また治療開始前のHbA1c計測値を用いて糖尿病既往患者を血糖コントロール良好群（HbA1c≦7%）と不良群（HbA1c＞7%）に分け、DMFSやOSとの関連について解析した。
＜結果＞
乳癌診断時に糖尿病を罹患していた患者は106人であった。全患者の内、浸潤性乳癌と診断された296人では観察期間（中央値45か月）中に36人が遠隔転移を来していた。その内16人が原病により死亡し13人はその他の原因で死亡していた。多変量解析では糖尿病、腫瘍径、ER陰性がDMFS（p=0.038, p<0.001, p=0.006）に関連する独立因子であった。OSについてはER陰性のみが独立した因子であった（p<0.001）。Kaplan-Meier曲線による解析では、ER陰性乳癌においてのみ、糖尿病のある患者ではDMFSとOS（p=0.045, p=0.029）が有意に短い傾向があった。一方で、乳癌治療開始時のHbA1cの値はERに関わらずDMFSおよびOSとの関連を認めなかった。
＜結論＞
糖尿病を持つ乳癌患者では高い遠隔転移再発率を認め、ER陰性の場合に予後が不良であった。一方で乳癌治療開始時のHbA1cの値によって予後に違いが観察されなかったことから、乳癌患者においては糖尿病の一次予防が肝要であることが示唆された。

EP2-27
当院における切除不能乳癌の受診遅延・臨床病理学的因子についての検討

名古屋徳洲会総合病院　外科
山本　真也、吉本　信保、高山　悟、川手　章史、横山　希生人、高山　昇龍、河井　伸午

【背景・目的】 乳癌の早期発見と治療には、定期的な乳癌検診受診や有症状時の早期受診が重要である。現在、新型コロナウイルス感染症(COVID-19)が医療現場に大きな影響を与えている。そこで当院における切除不能乳癌について検討し、その受診遅延の理由やCOVID-19の流行との関連について臨床学的特徴を解析した。
【対象・方法】 当院を2018年3月から2021年11月までに受診した切除不能乳癌を対象とした。受診までの経過や遅延した理由、臨床病理学的因子をレトロスペクティブに解析した。
【結果】 対象となった症例は10例であった。年齢の平均値59.5歳(35 - 83歳)、全例女性、病悩期間の平均値は、16 ヵ月(0.5 - 60 ヵ月)であった。両側乳癌が2例・片側乳癌が8例、核グレード1が7例・核グレード2が3例、ホルモンレセプター陽性が9例・陰性が1例、HER2陽性が1例・陰性が9例、Ki-67は平均24.5% (10-50%)であった。受診遅延の理由としては、仕事や家庭の事情が2例、乳癌発覚への恐怖感が3例、インフルエンザの流行が1例、COVID-19の流行が2例、異常とは思わなかったが1例、不明が1例であった。8例は、現在も生存し薬物療法を継続中であるが、2例は乳癌の進行に伴い死亡した。
　受診遅延の理由としては乳癌発覚への恐れが最も多い傾向にあるがインフルエンザやCOVID-19といった感染症の流行による受診遅延が3例と比較的多い傾向にあると考えられた。
【結語】 乳癌は検診の定期的受診や自覚症状出現後の早期受診により、他の癌種より良好な経過をたどることが多い。今回の検討でCOVID-19を含めた感染症の流行が受診遅延の理由となり切除不能乳癌の増加に影響を与えている可能性が考えられた。さらなる同様の症例の蓄積を行い、受診遅延の理由、受診までの病悩期間などを解析し、検診の啓蒙や感染症の流行下でも安心して受診できる環境調整により早期受診の促進につなげていきたい。

EP2-28
コロナ禍における「早期乳がんの発見割合」の推移

広仁会　広瀬病院　乳腺外科
御鍵　寛孝

[背景]
コロナ禍でのがん検診受診率の低下により、2020年にがんと診断された患者が前年より9.2%減ったことが日本対がん協会より公表されている。何の症状もないのにコロナ禍の病院にがん検診を受けに行くことは感染リスクになると認識されていることが要因と思われるが、主な5種のがん（胃・大腸・肺・乳房・子宮頚部）で、推計約4万5千人の診断が遅れたと公表された。同時に、今後は進行した状態で発見されるがんが増えることと、患者の予後や死亡率にも悪影響を与えることも懸念されている。

[方法]
当院でもコロナ禍ではなかった2019年と比較すると、コロナ禍の2020年で乳がんと診断した患者数自体は減少していた。その中で「乳がん検診で発見された割合も減少したのか」と、それによって「早期乳がんの割合まで減少したのか」を全症例を集計して比較検証した。

[結果]
2019年に行った乳がん（Stage 0 ～Ⅲまで）の根治手術が79例で、2020年は67例であった。これらの発見契機を、「乳がん検診」と「それ以外（有症状や定期フォローで偶然発見など）で分類すると、乳がん検診で発見された割合は2019年が32%（25人）で、2020年が21%（14人）であった。（95% CI：32%±10.3%）
しかし、手術の結果早期乳がん（Stage 0 ～Ⅰ）と診断された割合は、2019年が68%で、2020年が67%であり有意差はなかった。
なお、手術症例を年齢別で分類すると、50歳未満の割合が47%と31%であり、閉経前乳がんの減少が有意に見られた。

[考察]
乳がんは一般的に進行が遅いがんとされているため、診断が１～２年遅れても早期乳がんのまま治療に結びつくと思われる。しかし、2022年1月現在、日本はコロナ禍の第6波を迎えており、終息の兆しも見えていない。
今後は進行乳がんとして発見される割合が増えることが懸念される。

★：優秀ポスター

EP2-29
当院における新型コロナウィルス感染症による横浜市対策型乳がん検診への影響

[1]戸塚共立第１病院附属サクラス乳腺クリニック　乳腺外科、
[2]戸塚共立第１病院附属サクラス乳腺クリニック　臨床検査科、
[3]戸塚共立第２病院乳腺外科
飯塚　美紗都[1]、岡本　直子[1]、西澤　昌子[3]、高野　裕子[2]

【背景】新型コロナウィルス感染症(COVID-19)により医療体制がひっ迫、検診・外来ともに縮小が余儀なくされた。2020年4月には緊急事態宣言発令に伴う検診の原則延期が要請され、同年6月ごろより再開された。当院では再開後も感染防護策により注意し、その一環として待合室が混雑しないよう受診時間や受診人数の調整を行った。COVID-19が当院での横浜市対策型乳がん検診に及ぼした影響を検討した。【方法】2017年4月-2020年3月（平成29－31（令和1）年度）の3年間の平均とCOVID-19が感染拡大した2020年4月-2021年3月（令和２年度）の期間に当院で実施された横浜市対策型乳がん検診を読影用紙・電子カルテから検査件数、読影判定、外来での診療情報を後ろ向きに検討した。【結果】COVID-19感染症以前の３年間の受診人数は平均2051人/年、令和２年度は1903人と8%減少。特に令和２年4月-5月に神奈川県含む７都府県に出された第1回目の緊急事態宣言を含む上半期（4－9月）は例年に比べ27.7%減少。ほぼ全世代で減少がみられるも特に60代・70代・80代が著明で各々 17%・17%・23%と受診数減少がみられた。癌と診断された件数や病期、要精査数はいずれの年度でも差はみられなかった。【考察】COVID-19の影響によると考えうる市乳がん検診の受診者減少がみられた。しかしその後、徐々に持ち直し令和２年度下半期（10－3月）からは微増に転じた。検診は早期発見・早期治療につながる。より一層の感染防護策を十分に行い、受診者・医療者が安心安全に検診・外来受診できるよう配慮が必要であると考える。

EP2-30
COVID-19が当院の乳癌診療に与えた影響

[1]市立貝塚病院　乳がん高度検診・治療センター、[2]市立貝塚病院　病理診断科
高橋　裕代[1]、泉井　綾香[1]、大城　智弥[1]、梅本　郁奈子[1]、矢竹　秀稔[1]、
山崎　大[2]、稲治　英生[1]

【背景】新型コロナウイルス（COVID-19）の世界的流行により、日本でも2020年4月7日以降、幾度に渡り緊急事態宣言およびまん延防止等重点措置が発令され、その影響は医療分野に広く及んでいる。当院においては、2020年4月14日から5月30日まで乳癌検診の中止、良性疾患に対する手術待機などの対応を行った。
【目的】COVID-19感染が当院の乳癌診療に及ぼした影響について検討する。
【対象・方法】2019年4月～ 2020年3月を非コロナ群、2020年4月～ 2021年3月をコロナ群とし、乳腺外科初診数、紹介患者数、乳癌検診受件者数、原発性乳癌手術件数およびその内訳（手術時年齢、病期、術式、サブタイプ等）について二群間の比較検討を行った。
【結果】初診数は1373例/994例（-28%）（非コロナ群/コロナ群）、紹介患者数は826例/657例（-20%）、検診受件者数に関しては超音波検査が421件/301件（-29%）、マンモグラフィが1810件/1496件（-17%）、原発性乳癌手術件数は206件/177件（-14%）であった。原発性乳癌の臨床病期は0期：46例（23%）/23例（13%）、Ⅰ期：81例/81例、Ⅱ期：64例/55例、Ⅲ期：13例/12例であり、コロナ群は非コロナ群に比べて有意に0期症例が少なかった（p=0.024）。術式においては、コロナ群は61%（108例）に乳房切除術が施行されており、非コロナ群の51%（104例）に比べて有意に高い割合であった（p=0.039）。また、コロナ群は非コロナ群に比べて術後に放射線治療を受けた症例が有意に少なかった（非コロナ群/コロナ群：48% /37%、p=0.034）。手術時年齢、術前全身薬物治療歴、腋窩郭清施行件数、乳房再建数、サブタイプ内訳に関しては両群間に有意な差を認めなかった。
【考察、結語】COVID-19感染による外来・検診の受診控え、日常診療の縮小により、乳癌の早期発見率が低下する傾向が認められた。また、コロナ群では乳房切除術がより多く施行されており、外来放射線治療を要する温存術を回避した患者が増えたことを反映した結果と考えられた。乳癌早期発見による予後改善、患者の希望に沿った術式選択を叶えるため、長期化するCOVID-19感染の中でも安心した医療提供ができる体制構築が今後も求められる。

EP2-31
アンケートによるコロナ禍の乳がん検診への意識調査及び患者動向の把握

[1]社会医療法人　高清会　高井病院、
[2]日本医療機能評価機構認定病院　京都山城総合医療センター
戊亥　美咲[1]、玉井　宏征[1]、鶴井　裕和[1]、蜂須賀　崇[1]、松田　高幸[2]、
石本　悠[1]、徳川　奉樹[1]

奈良県の乳がん検診受診率は45%と全国平均47%より下回り、当施設のある天理市では10%とかなり少ないのが現状である。2019年新型コロナウイルスが発見され、奈良県でも徐々に感染者が増えてきた。その中2020年には緊急事態宣言やまん延防止措置がとられ、2021年はワクチン接種も進む中の感染拡大で、この2年間は検診の数も減少傾向がみられた。またコロナ禍の影響で病院への診療も足が遠のき、当施設では自覚症状はあったが感染リスクの不安もあるために様子を見ていた方が、受診された時には進行がんとして診断されたケースも何例か見られた。
今回我々は、コロナ禍によって検診者数の減少にともない、市町村が行っている乳がん検診は2年に1度であることから、当病院における乳がん検診受診者及び系列検診センターの2018年と2020年、2019年と2021年の乳がん検診の受診者数を算出し比較を行った。次に緊急事態宣言が発令された2020年とワクチン接種が始まった2021年の受診者の割合も比較した。また2回目のワクチン接種が終わりかけているなか、乳がん検診に対する意識調査アンケートを2021年10月より2か月間行い、検診への関心やコロナ禍での検診について調査を行った。アンケート内容は年代、検診回数、コロナ禍で抑制されたのかを、奈良県全体をイメージしたうえで総合的に評価を行った。さらに年代別に振り分け、コロナ禍での乳がん検診に対する意識の違いなどを集計した。
結果、コロナ禍では2020年のワクチン接種が始まっていない時期の検診率はコロナ禍以前と比べ大きく減少が見られた。しかしワクチン接種が進んだ2021年では2019年の総検診数まで戻ってはいないが、徐々に増加傾向が見られた。アンケート調査でも、コロナ禍では外出などに対する心配の声が多かったが、病院、検診センターの感染対策がなされていることで安心感をうけて受診されている事がわかった。検診に対する年代における意識の大きさや違いも把握することが出来た。その中でも乳がん検診への感心は大きいことも理解でき、この結果を踏まえ奈良県全体の検診率を上げるため患者の意識動向をより理解し、今後感染状況の変化もあるが、感染対策を怠らず、安心、安全な検診を行えるように今後の啓蒙活動へ生かす。

EP2-32
COVID-19が対策型乳がん検診に与えた影響について

[1]医療法人倚山会　田岡病院　乳腺甲状腺科、
[2]医療法人倚山会　田岡病院　放射線部、
[3]医療法人倚山会　田岡病院　外来看護部
三木　仁司[1]、沖津　奈都[1]、開野　友佳理[1]、田中　隆[1]、山崎　眞一[1]、
森本　忠興[1]、吉田　志穂[2]、辰野　紗希[2]、吉田　純佳[2]、芳崎　真梨子[3]、
瀧上　眞理[3]、秋山　由美子[3]、森　洋子[3]、添木　早予子[3]、福田　久美[3]、
藤原　洋子[3]

【はじめに】2020年初めよりCOVID-19が流行し始めたことによりいろいろながん検診の受診者数が減少していることが知られており、乳がん検診も例外ではないと思われる。そこでCOVID-19が徳島市の対策型乳がん検診にどのような影響を与えているのか、当院の乳がん検診受診者数から検討してみた。
【対象及び方法】対象は当院における徳島市が行う対策型乳がん検診（毎年7月から翌年3月末まで）の受診者である。なお当院は2013年より徳島市が行う対策型乳がん検診施設となり、ここ数年は徳島市内で乳がん検診受診者数が最多の施設である。方法は受診者数の推移と徳島県COVID-19感染者（以下感染者）数の関連性を検討した。【結果】1．年度別乳がん検診受診者数：2013年は393名であったが徐々に受診者数が増加し、2017年には739名となった。しかしその後減少に転じ2019年には550名となり、COVID-19が流行し始めた2020年はやや減少し529名となったが、それほどの影響はみられなかった。2.月別のCOVID-19感染者数と乳がん検診受診者数の関連性：2020年2月に徳島県で初めての感染者が発見され、同年8月に当院職員にも感染者が発見され18日間当院の検診業務が停止した。また同月の感染者数も徳島県で105名発見されたこともあり、当院の乳がん検診受診者数はここ数年8月は60名以上いたのが23名と激減した。その後徳島県の感染者数が12月まで毎月10名台と推移したため受診者数も増加した。以後、感染者数は2021年3月まで毎月60名以上あったが、結果的には2020年度の受診者数は2019年とほぼ同じ程度まで回復した。しかし2021年度となると8月を除くすべての月でCOVID-19が流行し始めた2020年度より受診者数が少なくなり（2021年11月末現在）、COVID-19の乳がん検診受診者数に及ぼす影響が顕著となってきている。【考察】COVID-19が流行し始めた2020年度には一時的影響はあるものの、全体的に乳がん検診受診者数にそれほど影響はみられなかった。しかし、2021年度になると乳がん検診受診者数が前年度より明らかに減少しておりCOVID-19がかなり影響を及ぼしていると考えられた。

★：優秀ポスター

EP2-33
コロナ禍における乳癌診断遅延と予後への影響－受診控えと検診停止における検討－

[1]第二川崎幸クリニック　乳腺外科、[2]川崎幸病院　外科
木村　芙英[1,2]、中村　幸子[1,2]、関　晶南[1,2]、後藤　学[2]、小根山　正貴[2]、
國澤　美智代[1]、田邉　真由美[1]、藤田　範子[1]、関川　浩司[1,2]

【背景】COVID-19の影響により進行癌の増加が予想されている。過去に当院を含む4施設での検討においても発見乳癌の減少、特に検診発見乳癌の減少を認め、それに伴う増殖活性の高い乳癌の進行とStageの上昇に伴い10年後の生存率が4%低下する予測となった。緊急事態宣言発令以降の6か月間の検診者数の減少と受診控えが影響したと思われた。
【目的】コロナ禍における医療機関の停止や患者自身の受診控えにより症状発現から受診日までの経過日数を検討する。
【方法】当院での診療録における初診問診のデータを参考とした。対象は2019年4月～ 2020年3月までの初診患者のうち、自覚症状を機に乳癌と診断された症例（非流行時群57例）と2020年4月～ 2021年3月までの症例（COVID流行時群72例）に分けて検討した。各群における病悩期間（症状発現から受信日までの日数）を算出し、ステージ別に検討した。検定方法はMann-WhitneyのU検定を用いた。
【結果】病悩期間の中央値は非流行時群、流行時群ともに30日（1-3650日；$p = 0.528$）だった。Stage別（非流行時/流行時）では、Stage Ⅰ　（22例/22例）　=（18日/14日）、Stage Ⅱ　（23例/22例）=（21日/17日）、Stage Ⅲ（11例/21例）=（16日/30日）、Stage Ⅳ（1例/7例）=（1800日/700日）だった。コロナ禍による受診までの経過日数に変化を認めなかった。両群ともにStage Ⅳでは病悩期間が長い傾向にあった。
【まとめ】本結果よりコロナ禍における患者自身の受診控えは認められなかった。一方でStageの進行は見られており、半年近くの検診の停止により増殖活性の高い乳癌が早い段階で検出する機会が減少しStageの増加へと繋がった可能性が考えられた。また、自覚症状出現から30日以上経過しての受診タイミングとなるケースも半数いることから、検診を受けない住民への適切なブレストアウェアネスが必要と思われる。乳癌に対する無関心層への検診の勧奨やブレストアウェアネス等の教育活動が将来的な乳癌死を増やさない対策と考えられた。

EP2-35
経年受診者と初回受診者における発見乳癌の検討

大宮シティークリニック
三浦　弘之、川井　沙織

【背景】経年受診者は初回受診者に比べ癌発見率は低いと報告されているが、発見された癌の進行度は様々な報告がある。
【対象】2017年から2020年に当院で診断した乳癌患者のうち、経過の追えた９８例を対象とした。経年受診者57例と初回受診者41例に大別した時の臨床病理学的差異を後方視的に検討した。２年以内に検診を受診した患者を経年受診者とした。
【結果】発見動機別にみると経年受診者では超音波（US）26例、マンモグラフィー（MMG）23例、両者併用８例で、平均52.4歳、初回受診者ではそれぞれ、18例、14例、９例で、平均40.6歳であった。MMGを比較すると、経年受診者ではDCIS ２例を除き、最大腫瘍径は６から33mmで、そのうち10mm以下が８例（38.1%）であった。初回受診者ではDCISは２例で、その他の最大腫瘍径は８から25mm、10mm以下は４例（30.8%）であった。USを比較すると、経年受診者の最大腫瘍径は５から22mmで、10mm以下が10例（38.5%）であった。初回受診者では10から20mmが13例、40mmを超える症例が５例あった。MMGとUS併用では、経年受診者で最大腫瘍径が８から22mmであったのに対し、初回受診者ではDCISが２例にみられ、６例が20mm以下であったものの、50mmを超える症例が１例あった。USの経年受診者26例のうち、10例はなんらかの形で低エコー域が過去に認められており、２例は嚢胞、２例は線維腺腫を推定し、１例は悪性を疑ったものの、患者の受診がなかった症例であった。リンパ節転移が認められた症例は、経年受診者ではMMGの５例（21.7%）、併用２例（25%）、US ２例（7.7%）、初回受診者ではMMGの２例（11.1%）、併用１例（7.4%）US ６例（66.7%）であった。詳細な組織型・Intrinsic subtypeに関しては調査が及ばなかった。
【考察】MMGではDCISの割合に差は認められず、経過の長さが反映されているものと考えられた。腫瘍径に差がないのは、進行の早い腫瘍が含まれている可能性が示唆された。USでは初回受診者に腫瘍径が大きい症例が多数認められた。腫瘤を自覚して受診した症例が要因と考えられた。USで10mm以下の充実性腫瘤でD/W比が低いものはカテゴリー２に分類されるが、経過観察による比較検討により進行することなく乳癌診断に直結した。患者受診の遅れが生じないようにすることも肝要である。

EP2-34
新型コロナ感染流行による乳がん検診業務への影響

[1]誠馨会　新東京病院　乳腺外科、[2]新東京クリニック　健診センター
森園　英智[1]、渡邉　真[1]、市村　佳子[1]、鈴木　智史[2]、溝上　裕士[2]

新型コロナ流行に伴い、2020年の検診受診率は約30%減少したといわれ、今後、進行した癌の発見が増えることを懸念する。当施設における新型コロナ流行前後の乳がん検診受診者数の動向を検証した。
目的）新型コロナ流行による乳がん検診への影響を検証する。
対象と方法）2019年1月から2021年12月までの当院検診センターにおいて施行したマンモグラフィー（MG）と超音波検査（US）による検診受診者数の推移、および種別割合を比較検討した。
結果）各年毎の検査件数は、（MG/US：対策型/任意型）2019年（3253件/2790件：1140件/4521件）2020年（2612件/2318件：594件/3996件）2021年（3478件/3045件：4757件/980件）であった。2019年に比べ総検査数では19%減、特に対策型検診が48%減と顕著であった。検査種別毎の月別推移を示すグラフでは。例年、年度初めは検診受診者が少ないことが示されている。2020年の5月前後に当院の健診業務全体を約2か月間完全休業とした影響が示されている。2021年には新型コロナ流行前の状況に戻り受診者数の回復が示されている。
考察）2020年の健診全般で受診控えが起こったことは事実で、当院の乳がん検診に限っても約20%減少していたが、比較的速やかに回復し、2021年には以前より件数が多いことは、前年に受けられなかった方が含まれる可能性がある。今後、要精査数や乳癌発見率が一時的にでも増加するのであれば、新型コロナ流行が乳がんの発見が遅らせ、進行に影響することが懸念される。
まとめ）当院における新型コロナ流行前後の乳がん検診受診者数を検証した。2020年の減少は対策型での割合が多く、任意型への影響は少なく、2021年には例年通り行えるまでになった。

EP2-36
再発乳癌の発見契機と再発診断におけるNCC-ST-439の有用性の検討

[1]国立病院機構大阪医療センター　乳腺外科、[2]名古屋大学大学院医学系研究科　病態外科学講座　乳腺・内分泌外科学
林　千恵[1]、増田　慎三[2]、今村　沙弓[1]、岡田　公美子[1]、水谷　麻紀子[1]、
八十島　宏行[1]

【背景】乳癌術後の血清腫瘍マーカーの測定による生存率、QOLの改善を示す結果が得られていない一方で実臨床で腫瘍マーカーが定期的に測定されている。さらに腫瘍マーカーはCEA、CA15-3が広く用いられているがNCC-ST-439の測定は施設によって異なる。再発症例の発見動機とNCC-ST-439によるモニタリングの有用性について検討した。
【方法】2001年5月から2019年12月までに原発性乳癌術後フォロー中に診断された初再発乳癌255例を対象とした。再発の発見動機は自覚症状を主訴に受診した症例、定期の胸部レントゲンや患者によってはCT検査・骨シンチグラフィーなどの画像検査が契機となった症例、血清腫瘍マーカー（CEA、CA15-3、NCC-ST-439、血清HER2）陽性を契機に精査により診断された症例に分類した。
【結果】病理組織学的診断はStage Ⅰ 51例（20.0%）、Stage II 154例（60.4%）、Stage III 46例（18.0%）、詳細不明4例（1.6%）であった。発見動機は自覚症状群88例（34.5%）、画像検査群61例（23.9%）、腫瘍マーカー群75例（29.4%）、画像検査と腫瘍マーカー両方の群31例（12.2%）だった。手術から再発までの期間は全症例で2カ月―24.8年（中央値4.0年）、発見動機別は自覚症状群2カ月―24.8年（中央値3.6年）、画像検査群4カ月―14.9年（中央値3.9年）、腫瘍マーカー群8カ月―19.6年（中央値4.0年）、画像検査と腫瘍マーカー両方群11カ月―13.9年（中央値4.2年）であった。受診契機となった自覚症状は胸部腫瘤（局所再発）、疼痛や骨折（骨転移）、呼吸器症状（肺・胸膜転移）、上肢浮腫や嗄声（リンパ節転移）、頭痛や嘔気（脳転移）があった。画像検査群は胸部レントゲン48例（51%）、CT38例（40%）、その他8例（9%）が発見契機となっていた。全再発症例の中でNCC-ST-439陽性例は60例あり、その中でも定期画像検査と他の腫瘍マーカーの異常を認めずNCC-ST-439が単独上昇した症例は8例あった。バイオロジーはER陽性HER2陰性例7例、ER陽性HER2陽性例1例、手術から再発までの期間は1.8年―14.9年だった。術後生存期間の中央値は自覚症状群33カ月、腫瘍マーカー群95カ月、5年生存率はそれぞれ35.4%、57.8%で有意に自覚症状発見群が予後不良だった（logrank検定：P=0.0064）。
【結論】NCC-ST-439の上昇が再発を発見する契機となった症例は8例ありモニタリングを行う意義がある。また腫瘍マーカーにより再発が発見されれば予後が期待できると考える。

★：優秀ポスター

EP2-37
乳腺ドックを契機に発見された乳癌症例の検討

まきの乳腺クリニック　乳腺外科
牧野　春彦

当院では2017年の開院以来、触診、マンモグラフィ、超音波検査を同時に行い、総合判定を行って異常所見、乳癌の有無を診断する乳腺ドックを実施してきた。今回乳腺ドックを契機に発見された乳癌を検討したので報告する。(対象)開院以来､乳腺ドックを受診した1000例の患者を対象とした。(方法)ドックを契機に発見された乳癌を①ドックで発見されたドック発見乳癌、②ドックで良性所見が認められ、その後、経過観察中に乳癌がみつかった経過観察後乳癌、以下F/U乳癌③ドックでは異常なく、その後症状を認め再来し乳癌が見つかったドック後乳癌の3型に分類し検討した。(結果)乳腺ドック症例1000例の年齢分布は19歳から83歳で中央値は43歳であった。対象を39歳以下(1群)と検診対象年齢の40歳以上(2群)との2グループに分けて検討した。1群は365例であり、ドック発見乳癌は認められず、F/U乳癌、ドック後乳癌が1例ずつ認められた。2群は635例でありドック発見乳癌は10例であった。初回ドックで8例(癌発見率1.26%),2回目ドックでは224例中2例(同0,89%)、3回目以降137例では発見乳癌は認められなかった。F/U乳癌は3例、ドック後乳癌は2例認められた。合わせると発見乳癌は635例中15例(2.36%)であった。2群のドック発見乳癌はDCIS　4例、早期乳癌3例(腫瘤径は0.8cm,1.2cm,1.8cm)、T2乳癌(3cm)1例の8例であった。F/U乳癌はDCIS　1例、腫瘤径1.6cm,1.2cmの早期癌の3例であった。(結語)症例数が少ないもののマンモグラフィ、超音波検査の同時併用、総合判定では乳癌発見率は高い傾向が認められ、DCIS、浸潤径の小さい乳癌が多かった。繰り返し検診では発見率が低くなり、やはりリピーターバイアスがあると思われる。ドック後に症状を認め、再来し乳癌が診断される場合もありブレストアウェアネスの啓蒙が重要と思われた。

EP2-38
検診乳房PETで要精査となり当院へ紹介受診された症例の検討

[1]名古屋大学医学部附属病院　乳腺・内分泌外科、
[2]名古屋大学医学部附属病院　放射線科
添田　郁美[1]、角田　伸行[1]、一川　貴洋[1]、杉野　香世子[1]、岩瀬　まどか[1]、
稲石　貴弘[1]、柴田　雅央[1]、高野　悠子[1]、武内　大[1]、菊森　豊根[1]、
石垣　聡子[2]、佐竹　弘子[2]、増田　慎三[1]

«目的»
近年、乳癌検診はマンモグラフィや乳腺エコーだけではなく、乳房PETを用いた自費検診も一部の施設では行われている。当院は精査・治療機関として乳房PETを含め検診異常と評価された患者の診療にあたっている。今回当院に乳房PETで異常集積を認め要精査となった症例について検討した。
«対象・方法»
2016年8月～ 2021年8月に検診乳房PETの異常集積で要精査となり、当院へ紹介受診された症例を対象とし、後方視的にカルテレヴューを行った。
«結果»
該当症例は82例であった。全例検診でマンモグラフィと乳腺エコーともに行われていた。年齢の中央値49.9(35.6-78.4)歳で、検診マンモグラフィでも異常を認めた症例が22例、乳腺エコーでも異常を認めた症例は40例であった。当院での画像検査の結果病理学的検索をした症例は56例(68.3%)で、そのうち乳癌と診断された症例は22例(39.3%)であった。また、乳癌の診断となった症例で、検診マンモグラフィと乳腺エコーで異常を指摘されていなかった症例は1例のみであった。乳癌の診断・治療となった症例の内訳はDCIS12例、浸潤がん10例であった。浸潤性乳癌の症例はすべて2㎝以下でリンパ節転移を認めなかった。
«考察»
検診乳房PETで異常集積を指摘され、乳癌の診断・治療となった症例が26.8%であり、2018年度の乳癌検診の要精密検査者数に対する乳癌症例の割合が4.6%であったことから(地域保健・健康増進事業報告より)、乳房PETで異常集積を認めることは、陽性反応的中率を上げる可能性がある。

EP2-39
Real size 3D model of the breast cancerおよび演劇ビデオによる乳がん検診啓蒙への当院の取り組み

熊本労災病院　乳腺外科
林　裕倫、竹野　雅子

(はじめに)乳癌診療においてがん拠点病院である当院の意義を改めて考えたとき、乳がんの診断治療はごく普通のことである一方、乳がんの早期発見に貢献すべく地域密着の乳がん検診啓蒙活動は重要との考えから常日頃から実践している。しかしながら、コロナ感染蔓延状況など日々変化する日常生活環境下では従来の乳がん検診啓蒙活動では十分対応できなくなってきていると言える。そこで、コロナ感染状況などの人々の行動変化を来している日常生活で、乳がん検診受診率の改善向上がすぐみられるとは難しいとの考えにより、乳がん検診の啓蒙活動は工夫の方法があるのではないかという視点から、2021年度の当院における新しく乳がん検診啓蒙を試みた。
(目標)
乳がんの自己検診を行う意識を向上させる。そして、検診の機会があれば積極的に検診受診をしていただくことを目標とした。
(方法)
Real size 3D model of the breast cancerについては乳癌のMRI画像を3Dプリンターで実物大にプリント作製。複数個のサイズ別(直径1.5cm､2.5cm､3.5cm)を使用。日常の診療および乳癌検診に際してはReal size 3D modelを複数個準備しておいて患者さんに実際に触って乳癌を実感してもらう。これに加えて、演劇ビデオを作成。配役などは当院の中から人選を行い、乳腺科女性医師による乳がんに関してレクチャーおよび実際の乳がん検診を実体験できるようにマスコットを使用して検査の概要を収録した。このビデオを外来および病院ホームページで参照できるように準備した。
(実施および状況結果)
外来患者診察待合および会計前など複数の箇所で演劇ビデオを放映。
多数の方が演劇ビデオの前で閲覧されていた。意外に目立ったのは聴衆の大半以上は男性の方であった。
(考察)乳がん検診に関して女性のみでなく、男性の方が多く聴衆されていたことは予想としなかったことだけに驚きを覚えた。

EP2-40
当院受診者の乳房痛の実際

いながき乳腺クリニック
稲垣　麻美

背景：乳腺クリニックには乳房痛を主訴に受診する者が多く、そのほとんどが痛みの原因が乳癌でないことを確認したいと考えて受診している。海外では、乳房痛に対する適した下着の指導や投薬などが記載されているものもあるが、日本では乳腺専門医であっても乳房痛に関する十分な知識を持って患者を指導している診療は少ない印象である。
目的：受診者の乳房痛の有無や痛みの程度、その対処法について把握し、どのような介入を希望するか推測する。
対象・方法：2021年4月から12月に、当院に初回受診した者(有症状、検診、紹介など)を対象に乳房痛についてのアンケートを行った。
結果：回答内容が有効と考えられるアンケート回答者は1245人で、そのうちの約60%にあたる725人が乳房痛の経験があると回答した。以降は、乳房痛があったと回答した者についての結果を提示する。
年 齢 は10代7人、20代110人、30代209人、40代239人、50代121人、60代25人、70代22人、80代2人であった。
乳房痛を自覚するのは、「月経が関係」519人が71.6%と多くを占めており、「合わない下着を装着した時」28人、「運動時」が25人、「その他」が135人だった。
痛みの程度は、「問題がないなら気にならない程度」497人、「 つい手を当てたくなる程度」171人、「痛みが治まる薬があるなら欲しい程度」19人、「眠れない程度」9人であった。
乳房痛に対して実行していることは、「なにもしない」551人が76.0%と多く、「胸を抑える」90人、「下着を外す」55人、「温める」15人、「痛み止めを飲む」9人、「冷やす」5人、「その他」28人であった。
また下着についての質問として、下着の工夫を「している」130人、「していない」575人、適した下着の「紹介を希望する」304人、「紹介を希望しない」386人であった。
まとめ：当院初回受診者のアンケートから見ると、乳房痛を自覚する者が半数以上を占めており、またその中でも月経に関連する痛みと答えた者が多かった。痛みの程度としては、問題が無いなら気にならない程度が68.6%と一番多く、そのために適した下着の指導などはそれほど多くの者が希望しなかったと推測される。
診察や検査によって乳房痛の原因が乳がんなどの治療を必要とする疾患ではないことを示し、乳房痛の原因を丁寧に説明することは、正しく乳がんを心配することに繋がると考えられた。

★：優秀ポスター

EP2-41
当院における豊胸術後患者に対する乳腺診療

いとう新検見川クリニック
松本　華英、伊藤　靖

緒言　乳腺の診療をしていると、しばしば美容目的に施行された豊胸術後の症例を診察する機会がある。豊胸術後の乳腺は検査にて異物陰影が認められるなどして、診断に苦慮する場合も多いが、これまでにまとまった報告は少ない。今回は当院でこれまでに経験した豊胸術後の症例について報告する。
方法　当院にて2015年1月1日から2021年10月31日まで施行したマンモグラフィ検査（以下MG）または乳房超音波検査（以下US）のうち、過去に美容目的で豊胸手術を受けていた55例を対象に検証した。なお、乳癌術後のインプラント症例は除外している。抽出した項目は受診時年齢、受診動機、豊胸手術時年齢、豊胸手術方法、検査モダリティ、受診回数、細胞診施行件数とその結果、組織診施行件数とその結果とした。
結果　年齢中央値は41歳（20-78歳）であった。受診動機は健診が30例(54.4%)、他院での健診後要精査となり受診したのが2例(3.6%)、乳房痛13例(23.6%)、しこり感8例(14.5%)、乳房違和感1例(1.8%)、乳汁分泌1例(1.8%)であった。豊胸手術を受けた年齢中央値は31歳(20-48歳)で、豊胸手術方法はシリコン等のバックプロテーゼ法(以下バック法)が28例(50.9%)、自家脂肪等の注入法(以下注入法)が27例(49.1%)であった。検査モダリティはMGのみを受けていたのが1例(1.8%)、USのみを受けていたのが20例(36.4%)、両方受けていたのが34例(61.8%)であった。千葉市が提供する乳癌検診クーポンを使用していたのは11例(MG10例、US1例)であった。バック法を受けていた28例のうち53.6%(15例)にMGを施行しており、注入法後の27例では88.9%(24例)にMGを施行していた。
受診回数は31例(56.4%)で1回受診して以降の定期通院はなく、2回が12例(21.8%)、3回が4例(7.3%)、4回が7例(12.7%)、5回が1例(1.8%)であった。細胞診を施行したのは1例で結果は良性であった。組織診を施行したのは3例で3例とも浸潤性乳管癌の診断となった。
結語　乳腺の診療をするにあたって、豊胸術後の画像特性を熟知し、乳癌の可能性も念頭におく必要がある。

EP2-42
検診発見 triple negative 乳癌症例の検討

[1]三豊総合病院　外科、[2]三豊総合病院　看護部
久保　雅俊[1]、大塚　智昭[1]、藤川　貴子[2]

【はじめに】乳癌検診の受診率の向上に伴い，検診発見による早期乳癌比率の上昇が認められている．しかし，最も予後の悪いtriple negative(TN)乳癌は増殖速度が速く，検診発見率が低いといわれており，TN乳癌における検診の意義は依然不明である．今回，検診で発見されたTN乳癌症例について検討を行い，その特徴について自己発見TN乳癌症例と比較検討を行った．【対象と方法】2011年から2021年10月までに当院で治療を行った乳癌症例550例中，検診発見TN乳癌（検診群）11例と自己発見TN乳癌（自己群）39例（いずれも非浸潤性乳管癌を除く）を対象に臨床病理学的特徴について比較検討を行った．【結果】乳癌症例550例中，検診発見193例，自己発見224例，その他133例で，検診発見によるTN乳癌の比率は5.7%(11/193例)で自己発見TN乳癌17.4%(39/224例)より有意に低かった(p=0.0018)．年齢は検診群66.9歳(53-83歳：全例閉経後)，自己群68.9歳(33-98歳：閉経前6例，閉経後33例)で差はなく，MMG所見（腫瘤，FAD，石灰化，distortion）も両群で差は認めなかった．腫瘍径では検診群1.5cm(0.6-2.7)，自己群2.5cm(0.7-5.6)で、検診群で有意に小さく(p=0.002)，また腫瘍径1cm以下の割合は検診群45.4%，自己群5.1%(p=0.0036)であった．リンパ節転移陽性率では検診群9.1%(1/11)，自己群43.6%(17/39)，病期分類では検診群 stage 1:7例，stage 2:4例，自己群 stage 1:11例，stage 2:17例，stage 3:10例，stage 4:1例で、stage 1の割合は検診群63.6%，自己群28.2%で、いずれも検診群で良い傾向がみられたが有意差はなかった(LN:p=0.08，stage:p=0.07)．病理組織学的所見では検診群：浸潤性乳管癌4例（腺管形成1，充実型1，硬性型3），特殊型6例（アポクリン癌5，紡錘細胞癌1），自己群：浸潤性乳管癌31例（腺管形成型12，充実型14，硬性型5），特殊型8例（小葉癌1，アポクリン癌6，紡錘細胞癌1）であり，検診群でアポクリン癌などの特殊型が多い傾向がみられたが有意差はなかった(p=0.07)．【結語】検診発見でのTN乳癌の比率は5.7%で，一般的なTN乳癌の発生頻度10 ～ 15%を考えると低く，やはりTN乳癌は検診での発見は難しいと考えられる．検診発見では腫瘍径，リンパ節転移，ステージなどで自己発見より良い傾向がみられ，検診自体の有効性が示唆される反面，TN乳癌の中で比較的予後のいい特殊型のタイプが多く発見される傾向があり，検診の意義についてはさらなる検討が必要と考えられる．

EP2-43
当クリニックでの細胞診と針生検症例の検討

鶴見はまかぜクリニック
山上　良

【はじめに】
　当院は、神奈川県横浜市内のJR京浜東北線の鶴見駅西口徒歩１分の所に、2020年8月開業いたしました。主に鶴見区で港北区と神奈川区の一部が主な診療圏である2020年8月から2021年11月まで、延べ 4626人の来院があった。
【目的】
　当クリニックで、診察とマンモグラフィや超音波の検査を行い、その後精査目的で細胞診と針生検を行った症例に関して検討を加えた
　上記期間中に細胞診を236例に実施
　細胞診は22 Gの針に、延長チューブで25ccのシリンジと接続し、エコーガイド下で医師が穿刺し、看護師さんに吸引の補助をしてもらう形で実施した。
　針生検は110例に実施した。針生検は全例バードマグナムを使用、針は16Gで実施した。
【結果】
　細胞診を実施したうち、classⅢ以上の判定が51例あり、うち乳癌であった症例は8例であった。
　針生検は延べ110人に実施。悪性の診断は 72例､良性の診断は38例であった。
　72例は乳癌の診断で、手術等の加療ができる施設へ紹介となった。
　良性の診断に至った症例は、当院で経過観察を行うか、加療目的で他施設への紹介となった。症例の中には細胞診で3aと判定されていても乳癌であったり、画像診断と針生検の結果が乖離している症例も認められた。

【考察】
　当クリニックでの積極的な細胞診や針生検での乳腺疾患の診断に関して検討を加えた。
クリニックでの診断は、その後の紹介先との病診連携がスムーズに行えるので患者さんにとっても有益なものと考えられた。
しかし、中には診断に難渋する症例もあるので、乳腺専門医のいる地域の中核病院などと、連携をとりつつ地域の患者さんの健康に寄与する必要があると考えられた。

EP2-44
当院乳腺センター受診者にアンケートを実施して

岐北厚生病院　外科
森光　華澄、石原　和浩、徳山　泰治、川尻　真菜、小塩　英典、
杉山　恵みり

（はじめに）当院では乳癌診療に力を入れており、検診が整備される以前から長年にわたってスクリーニング検査を希望し受診している者が多い。そのため診療と検診との違いを説明してもなかなか検診受診が許容されず、有症状者や検診要精査者の外来受診を脅かす状況が生まれている。そこで、診療と検診を受診者がどのように捉え、なぜ外来受診を続けようとするのかを明らかにすることを目的とし受診者へのアンケート調査を行った。
（方法）対象は2021年8月1日から2021年10月31日の3ヶ月間に当院乳腺センターを受診した外来患者465例。診察終了時に担当医師よりアンケート用紙を手渡し、無記名で記載後、診察室外に設置したポストに自身で投函し、後日集計を行った。
（結果）受診理由は経過観察が206例と最も多く、ついで検診目的184例、検診要精査38例、有症状27例であった。予約受付から受診までの期間は平均6.4ヶ月で、検診要精査者で2.9ヶ月、有症状者で1.3ヶ月であった。受診から診察終了までに要した時間は平均86.7分で、有症状者や検診要精査者でそれぞれ98.3分、91.6分と長い傾向が見られた。受診の結果、異常なしまたは検診へ行くことを勧められた症例は327例、70.3%を占めた。これら検診を勧められた人のうち今後は検診を受診すると答えたのは14.0%、引き続き外来受診すると答えたのは60.5%であった。その理由として、検診より外来での検査は精度が高い、医師から説明を聞くことができる、結果がその日にわかるなどの意見が多く見られた。
（結語）乳癌検診は整備され精度管理も行われるようになっているが、受診者にその事実が浸透していない状況が窺える。検診の精度管理を行うだけでなく、スクリーニングとして遜色ない精度が得られていることを伝えていく必要があると考えられた。

★：優秀ポスター

EP2-45
乳がん早期発見への推進活動 ブレストアウェアネスに関心を持っていただくために

さきたクリニック　医療部
王　千寿、先田　功、伊井　直美、藤末　由紀江、坂東　輝代

我が国における乳がんは、女性がんの第1位を占めており、おおよそ10人1人とされ、乳がん死亡率は年間約14000人と乳がん罹患数、罹患率、死亡率ともに依然増加の傾向にある。
コロナ渦において、がん検診の受診率は約30%減との報告があり、がんの早期発見、早期治療の遅れが懸念される状況にある。特に、乳がんは予防が難しい疾患であり早期発見、早期治療が重要であるとされる。
早期発見の手段としてピンクリボン啓発運動や自己触診の推進、市民検診助成など検診率の向上のため様々な活動が行われている。中でも自己触診の実施については、無料で実施できる簡易な手法であり誰もが気軽に実施できると考えられるが、実際の自己触診の実施について、乳がん検診の受信者でも約4割に留まるという報告があり6割は実施していない状況である。その理由として「知らない」「よく分からない」「時間がない」「面倒」「高齢だから関係ない」などがあげられている。自己触診には「自分で発見する」「診断する」など「がんを見つける」というニュアンスの意味が含まれるため、自己触診という言葉に問題や課題の指摘もある。近年、ブレストアウェアネスの推進活動が広がりをみせている。乳がん早期発見、早期治療という観点から、これらを普及すべく活動の取り組みが重要である。
当クリニックの受診患者内訳の平均推移は、乳がん検診約3割、乳腺良性疾患約6割、乳腺悪性疾患乳約1割である。年間約100症例が当クリニックで乳がんの診断を受けている。医療、検査が病院の中ではなく地域の検診センターや診療所へ変化する中、病診連携によって各施設と病院との機能的役割を分担することでクリニックの特性を生かした効果的な活動を展開する必要があると考える。当クリニックの来院患者は症状別でみると、しこり、痛み、違和感、かゆみ、えくぼ、引きつれ感、脇の下張れ、分泌など乳房の変化に気づいて受診するケースが多い、早期がんのほとんどは症状が全くない。いずれも早期発見に大切な要素である乳がん検診、自己触診、ブレストアウェアネスは、一般受診者、検診者に限らずフォローアップ中の乳がんサバイバー患者、遺伝性乳がん、家族性乳がんに不安を持つ患者など幅広い対象者への普及効果が求められる。当クリニックでの通院患者を対象にブレストアウェアネスへの普及活動において報告する。

EP2-46
乳腺専門クリニックにおける乳癌症例の検討（コロナ禍の開院3年目）

ゆあさ乳腺クリニック
湯淺　壮司

【目的】これまで乳腺専門クリニックが存在しなかった兵庫県加古川市に令和元年5月に乳腺クリニックを開院して1年3ヶ月目から2年2ヶ月目のコロナ禍の12ヶ月間に124例の乳癌を診断した。その傾向を検討し発表する。
【対象・方法】令和2年9月から令和3年8月までに当院で診断した乳癌124例の検診歴、病悩期間、自覚症状、家族歴、組織型、腫瘍径、腋窩リンパ節転移について検討した。
【結果】検診発見26例、非検診発見98例(検診歴なし55例、2年より過去の検診で異常なし24例)。病悩期間1週間以内　38例、1年以上13例。非検診発見の自覚症状:腫瘤89例、乳頭異常分泌3例、痛み1例、違和感4例、乳頭陥凹1例。検診発見の所見:MMGの微細石灰化2例、FAD5例、腫瘤影15例、USの低エコー腫瘤4例。家族歴あり17例(1度近親者11例、2度近親者5例、3度近親者1例)。組織型: IDC 95例、ILC 5例、DCIS 18例、EPC 3例、Apocrine ca. 1例、Mucinous ca. 2例。画像所見での最大径：5mm以下　6例、5mmより大きく10mm以下 22例、10mmより大きく20mm以下 20例、20mmより大きい 53例。腋窩リンパ節転移あり:非検診発見39例(39%)、検診発見3例(11%)。
【考察】検診発見率20%(26/124)と1年目の8.8%、2年目の15%より向上しているが加古川全体では検診受診率がそれほど向上してはおらず、当院の認知度が上がった結果と思われる。病悩期間1年以上の症例がいまだに多いが、1週間以内の症例も多く、当院の受診のしやすさが反映されている。乳癌死をゼロに近づけるために最も大切なことは十分に精度管理された乳腺専門クリニックでMMG、USを受ける機会を一人でも多くの方に提供し、定期的に継続して検査を受けていただくことである。受診者数の増加・検診発見率の向上からも加古川でも早期発見の重要性に対する理解が徐々に広まっていることを実感しているが、まだまだこれからである。

EP2-47
コロナ禍における地方一般診療所における乳腺外来受診者の動向

医療法人社団　上原医院
上原　正弘、大石　妙枝

(はじめに) 2020年初頭から新型コロナウイルス感染症の影響が多方面で出ており社会生活の過ごし方もテレワークやオンライン授業など大いに変化した。当院は地域の一般診療所であるが、乳腺専門外来を併設しマンモグラフィーや乳腺超音波などを使用した検診や診療も行なっている。そこで、コロナ渦におけるがん検診受診者減少が叫ばれる中、当院での乳腺外来受診者の動向を検討した。(症例と結果) 当院乳腺外来受診者のうち、2016年4月～ 2020年3月までの3970例 (グループA) と2020年4月～ 2021年3月までの1057例 (グループB) を比較した。グループAの年齢は平均47.4歳であり、グループBの年齢は平均49.5歳であった。乳癌発見率についてグループAは1.54～3.38%(平均2.41%)、グループBは1.89～3.16%(平均2.51%)であった。乳腺外来受診者の傾向を検討した結果、各年代ともに30歳台から50歳台が中心で、コロナ渦の2020年度は初診患者の減少傾向を認めたが、受診者の年齢割合は著変を認めなかった。(考察) 当院乳腺外来受診者は乳房痛などの非特異的な症状からしこりや硬結など腫瘍を疑う症状まで多岐にわたる。地域住民の健康を預かる地域の診療所として、コロナ禍における乳腺外来の受診動向を検討した。コロナ渦では初診患者が減少に転じていたが、30 ～ 50歳台の患者が各々の年代で50%以上を占めており受診者の年齢割合は著変なかった。(結語) 当院でのコロナ禍における乳腺外来の受診者数は減少傾向にあったものの，大きな低下には至らず，受診者の年齢割合も変化を認めなかった.

EP2-48
当院における乳癌術後晩期局所再発の検討

[1]大阪公立大学　大学院　医学研究科　先端予防医療学、
[2]大阪公立大学　大学院　医学研究科　乳腺・内分泌外科
田内　幸枝[1,2]、柏木　伸一郎[2]、高田　晃次[2]、後藤　航[2]、浅野　有香[2]、森崎　珠実[2]、高島　勉[2]、平川　弘聖[2]、大平　雅一[2]

【はじめに】乳癌再発は手術後5年以内が多いとされているが、10年後以降にも再発を生じる事があり、特にホルモン受容体陽性乳癌では晩期再発が多く認められる。当施設では主に乳癌術後10年以上を経過した無再発症例でサーベイランスを終了した希望者に対し、主に局所再発の有無について年1回のフォローアップを行っている。【目的と方法】2018年1月から2021年11月までに、当施設でフォローアップ中の術後10年以上無再発で経過した56例について局所再発の状況を検討した。【結果】56例のうち3例(5%)で温存乳房内再発を認めた。無再発症例53例の手術時年齢の中央値は50歳に対し、再発症例は31歳(29-40)であった。再発症例3例の初回手術時の病期はそれぞれ0期、Ⅰ期、ⅡA期であり、DCIS(low grade)症例以外のサブタイプはLuminal typeであった。初回術式はDCIS症例1例が乳管腺葉区域切除で、その他2例が乳房部分切除であった。再発症例全例が温存乳房に対し術後照射を行い、初回浸潤癌症例では補助ホルモン療法が行われていた。初回手術日から局所再発までの期間は1例で14年、2例で15年であった。初回浸潤癌の1例で自覚症状及び視触診で異常を認めず、乳房超音波検査上、局所再発腫瘤の腫瘍径は初回DCISの症例が5mm、初回浸潤癌の1例が6mm、他の1例が1cmと2㎝の多発であり、再発腫瘤の位置は初回術創部周囲や同一領域であった。再発時の針生検では全例浸潤癌であり、初回と同様のLuminal typeであった。3例中1例でBRCA検査遺伝子検査が行われたが、変異は認めなかった。【考察】術後長期無再発の症例はサーベイランスを終了している事が多く、定期的な乳癌検診や、自己触診異常・自覚症状出現時の早期受診を勧めている。今回の検討では晩期局所再発の全例がLuminal typeであり、サブタイプによっては晩期再発のリスクが高い事に留意し、フォローアップ期間の調整や患者教育を行う必要があると考えられる。今回の再発症例ではBRCA遺伝子変異症例は認めなかったが、初回術後無再発で10年以上経過した若年発症例にもHBOC症例が含まれている可能性を考慮し、フォローアップ期間や局所再発時の治療方針について決定する必要があると考えられる。

★：優秀ポスター

EP2-49
当院における乳癌術後リンパ浮腫への取り組み

すずかけの木クリニック
奥川　帆麻

当院は乳腺外科専門のクリニックであり多くの乳癌術後患者の治療を行なっている。
その中でリンパ浮腫を認め治療を必要とする患者の相談が多く、これまで医師の外来診察のみの相談や指導であったが、不十分であったためリンパ浮腫外来を開設した。看護師のセラピストを養成し、セルフケア、上肢測定、リンパマッサージ、弾性着衣、生活指導などを行い患者のQOLの向上を目的に活動している。またその他の看護スタッフへの指導や教育を行うことで看護師のリンパ浮腫の対する知識を広め、共通の認識で外来患者の早期リンパ浮腫を発見することができれば、患者への働きかけが増え、リンパ浮腫の重症化を予防できると考える。当院での取り組みと成果を報告する。

EP2-50
乳房痛とブレスト・アウェアネス

練馬駅前　内視鏡・乳腺クリニック
佐貫　潤一、片山　信仁

医療資源、財源が限られる中、効果的に乳癌を発見し診断する柱としてブレスト・アウェアネスが注目されている。この理念を浸透させ、効果を最大化させるためには、単なる提唱だけでなく、理念を提供する手段の確保が重要である。検診の際の情報提供、ピンクリボン運動と連携した啓蒙活動のほか、乳腺外来でも乳房痛の患者にターゲットを絞って啓発普及に努めることができるのではないかと考えた。乳房痛を自覚する女性は多く、女性の８０%は乳房痛を自覚しているとの報告がある。当院の外来でも初診患者の主訴の33%（平均年齢43歳）が乳房痛であった。一方で、乳房痛患者の中に乳癌は非常に少なく０～３%という報告があり、当院の結果でも0%であった。この乳房痛で受診する患者の多くは、検診の受診者と比べ切実に乳癌を危惧して来院しており、乳癌のヘルスリテラシーを真に欲している環境にある。単に、乳房痛は乳癌の症状としては珍しいと説明するのではなく、このチャンスを生かし、乳房の状態を知る、早く乳房の変化に気づく、乳房の変化に気づいたら、すぐ医師に相談する、４０歳になったら乳がん検診を受ける、といった情報提供を、若年者の多い乳房痛患者に積極的に行っていくことが有効だと考える。当院では、乳房痛で来院した患者に、原因と対処法の他、乳癌の乳房の変化（しこりや血性分泌物）や検診の勧めを書いた印刷物を渡し説明している。本学会では、当院の主訴別受診頻度と主訴別乳がん罹患率、ブレスト・アウェアネスを意識した乳房痛の患者に対する情報提供の試みについて発表する。

EP2-51
乳がん手術後リンパ浮腫未発症者に対するリンパ浮腫予防行動の尺度開発

[1]順天堂大学　保健看護学部、[2]順天堂大学医学部附属静岡病院、
[3]順天堂大学医学部附属順天堂医院、[4]順天堂大学医学部附属浦安病院、
[5]順天堂大学医学部附属練馬病院
中林　菜穂[1]、田中　顕一郎[2]、齊藤　光江[3]、藤田　知之[4]、清水　秀穂[5]、
栗原　明美[1]、近藤　ふさえ[1]

目的：乳がん手術後のリンパ浮腫未発症者に特化した、リンパ浮腫予防行動を評価できる指標を開発すること。

方法：乳がん手術後患者のリンパ浮腫予防行動に関して、先行文献からリンパ浮腫予防行動を抽出した後、計16項目の質問票を作成した。質問項目にない個別の対処行動については、自由記載欄を設けた。乳がん手術後３ヶ月以上３年未満のリンパ浮腫未発症の患者を対象に臨床病理学的特徴や属性を調べ、作成したリンパ浮腫予防行動に関する質問（16項目）、外的基準としてセルフケア能力（SCAQ）について、無記名自記式質問紙調査を行った。

結果：質問用紙は4施設158名に配布し、107名から回答が得られ（回収率67.7%）、有効回答は94名（有効回答率87.8%）であった。リンパ浮腫予防行動（16項目）のうち、度数分布や平均点に偏りのあった4項目を除き、計12項目で因子分析をおこなった結果、3因子が抽出された。第Ⅰ因子を「患肢の皮膚を保護する」、第Ⅱ因子を「圧迫を避け早期発見する」、第Ⅲ因子を「患肢の負荷や体重を管理する」と命名した。リンパ浮腫予防行動（12項目）に対するCronbach'sα係数は.860であった。リンパ浮腫予防行動の質問項目にない個別の対処行動に関する自由記述では、14名の記述があり、19コード抽出された。コードは、5つのカテゴリーに整理し、「患肢の皮膚を保護する」「圧迫を避ける」「患肢の負荷を管理する」「体重を管理する」「リンパの流れを促す」と命名した。
属性を用いて各因子を層別化したところ、第Ⅱ因子「圧迫を避け早期発見する」は就業していないと回答した群の方が、平均点が高かった。病期、術後の経過期間、術式、リンパ節切除範囲、治療歴では、有意差はみられなかった。また外的基準（SCAQ）とは、有意な関連性が認められた。

結論：本研究で作成した尺度の妥当性および信頼性がCronbach'sα係数の値から確認された。本尺度によって、乳がん手術後リンパ浮腫未発症者の、リンパ浮腫予防行動の評価ができる可能性が示唆された。

付記：本研究は、令和●年度 ●●大学大学院●●分野の修士論文の一部であり、第●回●●学会学術集会で発表したものに関連する研究である。

EP2-52
当健診センターで４年間のマンモグラフィ検診により発見された乳癌44人のサブタイプと臨床リスクの現状

四日市羽津医療センター　外科
李　由紀、鈴木　桜子

癌検診は低臨床リスクでの発見が期待される。乳癌の予後予測にはサブタイプが重要であり、サブタイプによって低臨床リスクとなる腫瘍径条件は異なる。当健診センターのマンモグラフィ検診により発見された乳癌のサブタイプと臨床リスクの現状から、低臨床リスクでの癌検診発見を増やすための課題を考えた。
対象：2017年4月から2021年3月までのマンモグラフィ検診受診者25326人から乳癌の診断となった44例
結果：非浸潤癌は3例（6.8%）、浸潤性入館がんのうちT1発見は26例（59.1%）、T2発見は15例（34.1%）であった。
T1発見26例中、N0は23例（88.5%）で、サブタイプはホルモン受容体陽性/HER2陰性かつKi67 20%以下（LA）19例、ホルモン受容体陽性/HER2陰性でLA以外（LB）2例、ホルモン受容体陰性/HER2陰性(TN)2例であった。T1発見かつリンパ節転移陽性は3例（11.5%）で、T1N1のTN1例とT1N2以上のLA2例であった。
T2発見15例中、N0は8例（53.3%）で、LA2例、LB1例、ホルモン受容体陽性/HER2陽性（LH）3例、TN2例であった。T2かつリンパ節転移陽性は7例（46.7%）で、T2N1がLA2例、LB2例、LH2例の計6例と、T2N3のホルモン受容体陰性/HER2陽性（H）1例であった。
浸潤癌41例中、MINDACT試験の基準で低臨床リスク発見は25例（61.0%）で、LA21例、LB3例、TN1例であった。
考察：当健診センターはほとんどの受験者が職域検診の任意型繰り返し受診である。MINDACT試験の基準を用いるとLA以外のサブタイプはT2以上で全て高臨床リスクになり、HER2陽性やTNの多くはT1b以下でないと低臨床リスクにならない。当健診センターの現状ではT1発見はLA主体であり、LA以外の16例中12例（75.0%）がT2 発見となっていた。特にHER2陽性の6例は全例T2発見であった。TNは5例中3例（60%）がT1発見であったが、1例はT1ながらリンパ節転移陽性であり、他の2例もgrade2以上のため低臨床リスク発見にはT1b以下発見が必要条件であった。現行のT2発見癌を小さく発見するためには検診間隔の再考やエコーの利用が考えられるが過剰診断増加は危惧される。

★：優秀ポスター

EP3-1
微細円形集簇石灰化を伴う非腫瘤性病変症例における組織診適応判断基準の検討

桜新町　濱岡ブレストクリニック
高石　和伽奈、小倉　絵莉、濱岡　剛

【目的】微細円形集簇石灰化を伴う非腫瘤性病変症例について、経過観察とするか組織学的確定診断を行うかの判断は困難な場合がある。今回マンモグラフィ(MMG)カテゴリー3石灰化症例且つ超音波検査(US)にて石灰化特定可能な非腫瘤性病変を呈した症例(NML)に絞って焦点を置き、MMG画像より組織診適応症例に対する診断方針指標の確立を目的とし比較検討を行った。【方法】マンモグラフィガイドラインに準じ微小円形集簇石灰化及び淡く不明瞭な集簇石灰化をカテゴリー3石灰化症例とした。MMG画像より5mm^{2}中の石灰化個数20個以上、比較画像を有する症例の石灰化増加、石灰化と同部位の局所的非対称性陰影(FAD)の有無の3項目を悪性因子とし、悪性因子を認めない群を3-1(経過観察群)、悪性因子を1項目でも認める群を3-2(組織診適応群)に分類し比較検討した。【対象】2018年4月～2021年8月に当院にて、MMGカテゴリー3石灰化症例且つUSにてNMLを認め、USガイド下Vacuum assisted biopsy (VAB)を施行した全19症例。病理診断は乳癌10例(DCIS 6例,IDC 4例)、良性9例(乳腺症5例,繊維腺腫3例,分泌石灰化1例)であった。【結果】全症例の5 mm^{2}中の石灰化個数は平均19.4個。5 mm^{2}中の石灰化個数は平均値より20個以上を良悪性の分類基準とした。比較画像を有する10例全てで石灰化は増加し、うち乳癌6例は1年で11個以上の増加が認められた。その他2例でFADを認めた。判定の結果、全19例中3-1は7例(良性5例,悪性2例)、3-2は12例(良性4例,悪性8例)となり、全19例中悪性10例(52.63%)から分類後3-2では12例中悪性8例(66.67%)に上昇した。【結論】MMG所見よりカテゴリー3石灰化症例を二分化することで悪性判定率は約14%上昇した。3-1に分類された乳癌症例2例は石灰化個数20個/5mm^{2}以下でFADを伴っていないが、比較画像のない症例であった。今回の判断基準はあくまでも診断の補助的な指標であるため最終判断は主治医に委ねられることになるが、今後症例数をさらに増し診断基準をフィードバックしていくことで微細円形集簇石灰化症例に対する組織診適応症例を絞り込める可能性が示唆された。

EP3-2
乳癌症例におけるマンモグラフィの圧迫乳房厚の臨床学的意義についての検討

[1]がん研究会有明病院　乳腺外科、[2]がん研究会有明病院　超音波検査部、
[3]がん研究会有明病院　画像診断部、[4]がん研究会　がん研究所　病理部、
[5]がん研究会有明病院　乳腺センター
中村　暁[1]、宮城　由美[1]、高橋　洋子[1]、高畑　史子[1]、國分　優美[2]、
加藤　千絵子[2]、圓岡　有里[2]、菊池　真理[3]、五味　直哉[3]、大迫　智[4]、
上野　貴之[1]、大野　真司[5]

【背景と目的】マンモグラフィ（MG）施行時の圧迫乳房厚（Compressed Breast Thickness；CBT）について、CBT30mm未満の乳房では高濃度乳房でも乳癌の検出率は低くないことが報告されている。また、CBT30mm未満で腫瘤の自覚がある症例ではStage0もしくはⅠ期の早期乳癌比率が高いとする報告もある。しかし、これらの他にCBTの臨床的意義について検討した報告は少ない。本研究ではCBTと臨床病理学的因子の相関を検討し、その臨床的意義について考察した。
【対象と方法】2007年から2009年に当施設で手術を施行した初発・片側乳癌症例のうち、健側のMGが撮影されている2666例を対象とし、健側のCBT 30mmを基準として臨床的背景や予後を後方視的に検討した。
【結果】CBT30mm未満（A群）が716例、CBT30mm以上（B群）が1950例であり、CBTの平均値は全体で38mm（A群：24mm、B群：43mm）となった。乳房の構成について高濃度乳房の割合はA群で77%、B群で43%であり、CBTが小さくなるほど高濃度乳房の割合が増えたが、診断時にMGで病変が検出できなかった症例はA群で13%、B群で12%と両群に差は認めなかった。乳癌発見契機は両群で差を認めず自己発見が57%、検診（自覚症状あり）が7%、検診（自覚症状なし）が32%、その他が4%であった。早期乳癌比率は検診（自覚症状なし）の場合、A群で80%、B群で74%とどちらも高かった。一方、自覚症状を有する症例（自己発見もしくは検診）の場合は、A群で55%、B群で41%となり、B群の方が有意に低かった（p<0.05）。症例全体の早期乳癌比率ではA群が64%であったのに対し、B群では53%とCBTが小さい乳房で早期乳癌比率が高かった（p<0.05）。10年全生存率は両群で差を認めなかったが、乳癌死はA群が27例（3.8%）であったのに対し、B群では113例（5.8%）とB群で乳癌死が多かった。
【考察】自覚症状なく検診で見つかった場合、CBTによらず早期乳癌比率が高いことから、定期検診の重要性は非常に大きい。CBTが小さい乳房では自覚症状を有してから医療機関を受診しても早期乳癌比率をある程度確保でき、定期検診を含めたBreast Awarenessの啓発がより重要となる。CBTが大きい乳房では自覚症状を有する症例の早期乳癌比率が大きく低下するため、Breast Awarenessの啓発に加え画像検診が必要と考える。CBTはMGを撮影するだけで得られる客観的な数値であり、今後はCBTも考慮した検診の補助的モダリティを検討する必要があると思われる。

EP3-3
診断マンモグラフィカテゴリーを用いた微小円形または淡く不明瞭な集簇石灰化の検討

[1]糸島医師会病院　放射線技術科、[2]糸島医師会病院　乳腺センター、
[3]糸島医師会病院　放射線科、[4]医療法人社団　昭友会　たなかクリニック、
[5]医療法人社団　正診会　乳腺病理診断科　正診会クリニック、
[6]糸島医師会病院　外科、[7]糸島医師会病院　生理検査科
ウィリアムス　純恵[1]、渡邉　良二[2]、藤光　律子[3]、田中　千晶[4]、秋山　太[5]、
興梠　紀子[1]、立石　紗代子[1]、宗　栄治[7]、濱崎　理香[7]、柳田　真由美[7]、
冨田　昌良[6]

【はじめに】
精密検査機関において、日常的に遭遇する微小円形または淡く不明瞭な集簇石灰化は取り扱いに苦慮することがある。診断マンモグラフィ（以下MG）カテゴリーを用いることにより、前述の石灰化のカテゴリー判定は、数が少なく密度が低いものは3-1、数が多く密度が高いものは3-2となる。当院の石灰化症例において後方視的に診断MGカテゴリーを用いて分類し、悪性の可能性を判断する一助となりうるか検討を試みた。
【対象と方法】
2014年4月1日から2021年10月31日の期間にステレオガイド下組織吸引生検を施行した167例中、微小円形または淡く不明瞭で他の形態を認めない集簇石灰化、つまりMGカテゴリー3の136例について診断MGカテゴリー3-1、3-2別での悪性の割合を調べた。
【結果】
ステレオガイド下組織吸引生検を施行した167例中乳がんは66例（39.5%）で、それらの病理組織診断は、非浸潤性乳管癌60例、浸潤性乳管癌6例であった。今回対象であるMGカテゴリー3の136例中乳がんは43例（31.6%）で、それらの病理組織診断は、非浸潤性乳管癌40例、浸潤性乳管癌3例であった。さらにそれらを診断MGカテゴリーで分類してみると、診断MGカテゴリー3-2が95例でそのうち乳がん41例（43.2%）、3-1が41例でそのうち乳がん2例（4.9%）であった。
【まとめ】
石灰化を読影する際に、石灰化の密度を考慮した診断MGカテゴリーは悪性の可能性を判断する一助となりうると考える。

EP3-4
マンモグラフィ石灰化症例の良悪性鑑別における経時変化と片側性の所見への活用

[1]医療法人　英仁会　大阪ブレストクリニック　医療技術部、[2]放射線診断科、
[3]乳腺外科
小西　章子[1]、藤井　直子[1]、古川　博子[1]、山西　昌子[1]、沢井　ユカ[2]、
友池　力[3]、榎本　敬恵[3]、宮川　義仁[3]、藤田　倫子[3]、柳沢　哲[3]、稲上　磬子[3]、
井口　千景[3]、金　昇普[3]、青野　豊一[3]、野村　孝[3]、芝　英一[3]

【背景・目的】当院ではマンモグラフィ(以下MG)ガイドラインに則って撮影技師も所見を作成している。2021年4月ガイドライン第4版が出版され、石灰化症例の経時変化と片側性に関して新たに記載された。MG所見での良悪性鑑別における経時変化と片側性の活用を検討する。
【対象】2015年1月～2020年12月、FPD搭載装置で拡大撮影も行い、ステレオガイド下吸引式組織診(以下ST-VAB)を施行した石灰化1337症例のうち、a:経時変化・b:片側性を①集簇性・②区域性の分布毎に評価出来たa-①364例、a-②100例、b-①958例、b-②332例。
【方法】a:経時変化は不変/増加、b:片側性はなし/ありを評価し、Fisher's Exact Testを用いて単変量解析を行い、有意差を求めた。良悪性診断はST-VABで評価し境界病変は良性に分類した。
【結果】各群の悪性数、経時的増加･片側性を認めた悪性数/症例数(悪性割合)、有意差、オッズ比、95%信頼区域を以下に示す。a:経時変化について、①集簇性:93例、85/299例(15.4%)、p＜0.01、OR2.82[1.26-7.14]。②区域性:34例、1/13例(7.7%)、p=0.055、OR0.14[0.003-1.02]。b:片側性について、①集簇性：181例、134/653例(20.5%)、p=0.063、OR1.41[0.97-1.83]。②区域性:97例、81/211例(38.4%)、p＜0.01、OR4.07[2.20-7.93]。経時的増加がみられた集簇性石灰化、片側性を認めた区域性石灰化の場合、悪性の割合が有意に高かった。
【考察・結語】経時的に増加した集簇性石灰化、片側性を認めた区域性石灰化は有意に悪性の可能性が高くなり、生検を考慮する一因になり得るため、所見に記載すべきと考えられる。

★：優秀ポスター

EP3-5
当院におけるステレオガイド下マンモトーム生検についての検討

[1]千鳥橋病院　放射線科、[2]千鳥橋病院　乳腺外科
日下部　美奈子[1]、島　知江[2]

（背景）当院では2014年4月よりステレオガイド下マンモトーム生検を施行している。しかし、業務体制、手技の煩雑さ、ランニングコスト面などの理由により、他施設と比較して検査数が少ない。また、近年では超音波診断装置の石灰化描出能が向上しており、生検が必要と判断された石灰化病変は、超音波での確認が困難な場合にステレオガイド下マンモトーム生検が検討されるようになった。今回、これまでの症例検討と、期間が開いても安全且つ正確に検査を行うための準備についてまとめたので報告する。（対象と方法）2014年4月～ 2021年11月の期間に当院において生検が施行された石灰化病変17例について、年齢層、MMGカテゴリー、MRI検査、検査適応となった要因、結果について検討した。また、ステレオガイド下マンモトーム生検の検査マニュアルを作成し、自作のファントムにて検査前にトレーニングを行なった。（結果）年齢層は40代が9名、50代が6名、20代と60代が1名ずつであった。MMGカテゴリーはカテゴリー3が13例、カテゴリー4が4例であった。MRIで造影効果ありが11例、造影効果なしが5例、未実施が1例であった。検査適応要因は、MRI検査結果が4例、患者希望が4例、検診精査にて医師の判断によるものが3例、石灰化増悪が3例、超音波ガイド下生検となった症例では同部位に低エコー域ありが2例、手技的要因が1例であった。結果は、正常あるいは良性が4例、乳腺症が8例、放射状瘢痕が1例、DCISが4例であった。超音波ガイド下生検では検体をMMGで撮影し、石灰化を確認した。全ての検査において石灰化は採取できた。（考察）検査対象者は40代50代が多く、MMGカテゴリー 3が殆どであった。MMGカテゴリー 4が必ずしも悪性ではなかった。DCISの全例でMRI造影効果がみられた。検査適応要因としてはMRIの結果や患者が確定診断を望む場合が多かった。事前準備として、医師と打ち合わせを行い、検査時の体位と穿刺方向の決定を行なった。その上で、検査当日までにマニュアルを用い技師がトレーニングを行うことで、当日の検査をスムーズに行うことができた。（まとめ）検査が少ないからこそ事前準備を綿密に行う必要がある。今後も適切な検査が行えるような環境整備をし、次世代の育成にも役立てていきたい。

EP3-6
ステレオガイド下マンモトーム生検を安全に行うための工夫と展望

[1]三菱京都病院　乳腺外科、[2]三菱京都病院　放射線科
多久和　晴子[1]、綿引　由利子[2]、松浦　礼佳[2]、和田　真由子[2]、竹内　恵[1]

背景
マンモグラフィ検診の普及・啓蒙により正確な診断、治療が提供できれば死亡率減少効果が得られると期待される。ステレオガイド下マンモトーム生検は多くの場合、非浸潤癌に伴う石灰化病変の診断目的に行われ、石灰化病変診断において非常に重要な役割を担う。しかしながら血管迷走神経反射などの合併症が多いことが知られており、特に欧米人と比較して乳房厚の薄い日本人では検査時に工夫を要する必要がある。今回自験例を後方視的に観察し、ステレオガイド下マンモトーム生検を安全に行うための検討を行った。
方法
当院で2018年4月から2021年10月にステレオガイド下マンモトーム生検の適応と考えられる石灰化病変に対し生検を行った76例を後方視的に観察した。うち9例は乳房圧が薄い、迷走神経反射を頻回に起こすなどの理由から超音波ガイド下にマンモトーム生検を行い、採取組織の軟線撮影で石灰化採取確認を行った。生検装置はMammotome revolve®STまたはUS(DEVICOR™ Medical Japan, Inc., Tokyo, Japan)を用い、生検針は10Gを使用した。
結果
検査を受けた患者の年齢中央値は52歳(31-80歳)、ステレオガイド下生検時の平均曝射回数は8.0回(5-18回)；うちDBT曝射は2.0回(1-5回)であった。平均乳房厚はステレオガイド下例が36.0㎜(15-66㎜)；超音波ガイド下例が29.7㎜(14-56㎜)(p=0.253)、平均組織採取量はステレオガイド下が5.4本(2-8本)；超音波ガイド下が3.4本(2-6本)(p=0.002)であった。ステレオガイド下生検時の乳房厚とスペーサー使用有無(p<0.001)、針の開口部を半開口にして組織採取(p<0.001)にはそれぞれ統計学的有意差がみられた。乳癌の診断を得た30症例(39.5%)のうち乳癌診断率/DCIS診断率はST 36.3%/31.8% , US 66.7%/33.3%であった。血管迷走神経反射、検査後出血などの検査に伴う有害事象はステレオガイド下で11例(16.6%)、超音波ガイド下で1例(11.1%)に発生した。
結語
超音波ガイド下に石灰化ターゲッティングができれば、診断に必要な採取組織量が少なく、仰臥位で検査ができて検査時間も短いため有害事象の発生頻度が低いが、超音波ガイド下に組織採取が可能な例は病変範囲がある程度広かったり、USで明らかな低エコー域や腫瘤形成を呈していなければ困難が予想される。超音波ガイド下に石灰化の同定を的確に行う方法や機器の改良により、更に安全に生検を行うことが可能であると思われる。

EP3-7
トモシンセシスとの比較読影による乳房造影MRIでの微細石灰化病変部位同定についての検討

[1]赤心堂病院　放射線科、[2]赤心堂病院　外科
宮澤　昌史[1]、橋本　昌幸[2]、矢島　沙織[2]、黒田　徹[2]

【背景と目的】乳房画像診断では、主腫瘍外のMRI濃染病変とMMGの微細石灰化の部位一致が問題となる。当院では2021年4月にトモシンセシス(DBT)対応MMGを導入した。DBTとの比較による微細石灰化のMRIでの部位同定について後方視的に検討した。
【対象と方法】2021年4月から12月の期間に当院でDBTと造影MRIの両方を撮影し患側乳房に微細石灰化（悪性疑いと良性疑いの両方を含む）を認めた乳癌術前22症例が対象。MMGはGE社製Senographe Pristinaで、2Dは2方向、DBTはMLOのみ。主腫瘍内と主腫瘍外についてそれぞれ主な微細石灰化をDBTで2カ所まで確認し対象とした。MRIは水平断脂肪抑制T1強調像で造影1分後の撮影、2mm厚、matrix320*256、pixel size1.09*1.37mm。MMGのMLO撮影時の斜位角に合わせた斜位の1mm厚の再構成（MPR）画像を患側乳房について追加作成した。患側乳房についてMPR画像を中心とするMRI画像とDBTを中心とするMMG画像を比較読影し、脂肪の中の乳腺組織の分布を頼りに部位同定を試みた。
【結果】主腫瘍内微細石灰化はDBTにて12カ所認め、全例でMRIにて腫瘍部位が良好に指摘可能であった。主腫瘍外の微細石灰化はDBTにて21カ所認め、うち16カ所（76%）がMRIのMPR画像上で同定可能であった。指摘困難5例の理由は、4例が乳腺の表面から離れた部位に位置していたこと、1例が大きな乳腺腫瘍の近傍に存在しDBTで腫瘍の重なりがあったためであった。主腫瘍外微細石灰化付近の乳腺に造影効果を認めた6カ所のうち5カ所（83%）で微細石灰化と乳腺造影効果の部位一致が確認可能であった。
【考察及びまとめ】DBTと同じ斜位角のMPR画像を詳細に比較読影することで、脂肪の中の乳腺組織の分布を頼りに、乳腺の造影効果の有無に関わらず微細石灰化の部位同定が高い確率で可能であった。ただし、乳腺の深部や大きな腫瘍と重なる部位では部位同定の手がかりが乏しく評価困難であった。CC方向のDBTを撮影している施設では水平断MRIとの対比も可能であり有用と思われるが、被曝増加を考慮するとDBTはMLO一方向でも十分と考える。

EP3-8
Digital Breast Tomosynthesis搭載乳房撮影装置における2D最適撮影条件および画素値の検討

[1]大阪鉄道病院　画像診断センター　放射線部門　放射線室、
[2]大阪鉄道病院　放射線科
泉　陽美[1]、加藤　武晴[2]

目的
ファントム実験にて考案した撮影条件Table.1が実臨床にて問題ないか検討を行う。

方法
研究内容（大阪鉄道病院倫理委員会通知（受付）番号 2021 No.18）に賛同頂けた20名、40乳房における1画像当たりのAGDが2.4mGy以内であるか、診断参考レベルDRLs2020における臨床画像に基づく2DのAGD1.4mGy（75パーセンタイル）と当院のAGD（中央値）の比較を行い、同等程度であるか確認を行う。また、脂肪、ベース、乳腺の画素値を測定し、基準値と比較する。なお、Table.1では初期6症例時点で、高線量傾向がみられたため、右乳房はTable.1、左乳房はAGDを下げるために感度調整した撮影条件Table.2を使用して撮影した。

結果
1画像当たりのAGDは基本的に2.4mGy以内であった。Table.1条件下ではAGD2.0mGyと高線量域となり、Table.2ではAGD1.34mGyと低線量域であった。また、画素値評価では、Table.2で基準値に近い値および基準値を満たす値であった。

考察
CBTが厚い症例では画質を担保する上でAGD2.4mGy以上になってしまうと考える。また、Table.2はTable. 1から大幅に線量を下げすぎ、CBTが厚い症例ほど粒状性が悪かったため、乳房厚をより細かく分けた条件を考える必要があると考えた。再調整した条件をTable.3としたが、Table.3では4症例しか撮影出来ていない。しかし、1画像あたりのAGDを満たし、DRLs2020より少し高いAGD1.63mGy、画素値もTable. 1およびTable.2よりTable.3が最適であったため、今後症例数を増やしてTable.3の条件検討が必要であると考えた。

結語
Table.1は臨床では適用外であるが、Table.3は臨床で適用可能と示唆した。今後も、症例数を増やし、適宜撮影条件の最適化に努めていきたい。

★：優秀ポスター

EP3-9
Digital Breast Tomosynthesis検査におけるMLO撮影時のフェイスガード使用の有無による水晶体線量の検証

聖マリアンナ医科大学附属研究所ブレスト＆イメージング先端医療センター附属クリニック
後藤　由香、古谷　悠子、福田　護

【背景】
2011年の国際放射線防護委員会(International Commission on Radiological Protection: ICRP)勧告で水晶体透過線量限度が大幅に引き下げられた．本邦でも2021年4月に厚生労働省の定める電離則において水晶体線量限度が引き下げられ，医療従事者だけでなく患者の水晶体被ばくへの関心も高まっている．
マンモグラフィでは，患者は装置に密着した状態で検査を受けるため，X線管や被写体と水晶体の距離は近く，散乱線の影響を受けやすい．装置には照射野内への患者頭部の映り込み防止のフェイスガード(face guard: FG)が付属しているが，頭尾方向 (cranio-caudal: CC)撮影では，FGによる水晶体防護の効果があると報告がある．
一方，内外斜位方向(medio-lateral-oblique: MLO) 撮影の場合，ポジショニングをする際に映り込み防止目的のFGを必要としないことが多いため，取り外しや退避が可能になっている装置がある．しかしDigital Breast Tomosynthesis(DBT)ではX線管球が移動するため，FGを使用しないMLO撮影時に，FG使用の有無が水晶体周囲線量に影響するかは不明確である．
【目的】
MLO方向におけるDBT検査時のFG使用時の水晶体周囲線量変化を，撮影パラメータが異なる複数のDBT装置で測定し、比較する．
【方法】
管球の動き(ContinuousまたはStep&Shoot)，撮影角度(15°または25°)，投影回数(9, 15, 17回)などの撮影パラメータが異なる3台のDBT装置を使用した．個人線量をリアルタイムに把握できる線量計を人体ファントムの眼窩に貼り付け，右側MLO撮影時と同様の配置になるよう設置した．被写体としてPMMAをDBT装置のFPDに配置し，PMMA厚を20,40,60mmと変化させ，臨床で使用している自動露出制御(Auto Exposure Control : AEC)モードにてDBT撮影した．そして上記の実験をFGありとなしの場合で行い，3台の DBT装置ごとに散乱線による水晶体周囲線量を比較した．
【結果】
3つのDBT装置において，PMMA厚が厚いほど散乱線による水晶体周囲線量は増加した．また左右の水晶体周囲線量に差はなかった．さらにFGがある場合とない場合における差は10%前後であり，大きな差は認めなかった． また本検討で計測した最大値は7.5μSvであり，MLO方向のDBT検査時の水晶体周囲線量はわずかであった．
【結論】
撮影パラメータが異なる複数のDBT装置において，MLO方向におけるDBT検査時のFGによる水晶体周囲線量の変化は小さいことがわかった．

EP3-10
マンモグラフィにおける拡大撮影条件についての検討

[1]市立貝塚病院　乳がん高度検診・治療センター、
[2]岡山大学大学院　保健学研究科、[3]市立貝塚病院　乳腺外科
矢竹　秀稔[1,2]、村山　沙紀[1]、泉井　綾香[3]、高橋　裕代[3]、大城　智弥[3]、稲治　英生[3]

【背景】マンモグラフィ拡大撮影のフルオート撮影は，設定された拡大撮影用テーブルの撮影条件が適用される．しかし，拡大撮影の石灰化描出が標準撮影よりも劣化していることがある．【目的】標準撮影の石灰化描出を拡大撮影で改善するために必要な撮影条件を検討すること．【材料と方法】①PMMA厚1，4，7cmをAMULET Innovality(富士フイルム)を用いてフルオートで標準撮影と拡大撮影を行い，撮影条件を調べる．②模擬石灰化試料(試料)0.2mmをPMMAに貼り，①で調べた各厚みの撮影条件における管電圧を固定して，その試料が確認し難い描出になるまでmAs値を下げて標準撮影を行い，コントロール画像とした．③そのmAs値を0.8，1.0，1.2倍にした拡大撮影画像とコントロール標準撮影画像の試料描出を技師5名がROC評価で比較した．なお試料は6カ所で位置を変えてそれぞれ4回曝射して，試料あり24枚となし26枚の計50枚の画像を作製し，各厚みと各mAs値の拡大画像と標準画像で計600枚を無作為に並べた．④評価ではROC曲線下面積を求めて，各拡大撮影と各標準撮影をDunnett's testで多重比較した．【結果】各厚みのフルオート撮影では，拡大撮影は標準撮影に対して約0.8倍のmAs値設定であった．評価の結果，PMMA1cm厚で標準撮影よりも危険率5%で有意に試料の描出が改善した拡大画像は，標準撮影の1.0倍以上のmAs値の撮影条件であり(P<0.001)，0.8倍のmAs値では有意差を認めなかった(P=0.06)．PMMA4cm厚で標準撮影よりも有意に試料の描出が改善した拡大画像は，標準撮影の1.2倍のmAs値の撮影条件であり(P<0.001)，0.8倍と1.0倍のmAs値では有意差を認めなかった(P=0.13, P=0.09)．PMMA7cm厚で標準撮影よりも有意に試料の描出が改善した拡大画像は，標準撮影の1.2倍のmAs値の撮影条件であり(P<0.001)，0.8倍と1.0倍のmAs値では有意差を認めなかった(P=0.94, P=0.17)．【考察】現在，最新バージョンのInnovalityはフルオート拡大撮影時に従来比で1.3倍のmAs値(本研究では約1.0倍のmAs値に相当)の撮影条件に設定しているため，本研究の結果により乳房厚が薄い場合の石灰化描出改善が期待できる．しかし乳房厚が増加(4㎝以上)すると,標準撮影時の1.2倍程度のmAs値が必要であると考える.【結語】拡大撮影条件は，薄い乳房厚では標準撮影の1.0倍のmAs値で石灰化描出が改善し，少なくとも4㎝以上の乳房厚では1.2倍のmAs値で改善する．

EP3-11
マンモグラフィ CADの教育ツールとしての有用性の検討

[1]聖隷横浜病院　画像診断センター、[2]聖隷横浜病院　乳腺センター
阿部　宏美[1]、吉村　朋子[1]、鳥山　遥希[1]、串間　可菜[1]、釜谷　秀美[1]、徳田　裕[2]、劉　孟娟[2]

【背景】
当院はコニカミノルタ製マンモグラフィ CADを応用した「CAD navigated US screening」(以下CAD Navi)を導入した．
本来CAD(Computer-aided Diagnosis:コンピュータ支援画像診断)とは,医用画像をコンピュータによって定量的に分析し,その結果を医師による診断の補助として使用するものである.医師がCADを使用した場合の臨床的有用性を問う研究は数多くなされているが、一次読影を行う我々診療放射線技師を対象とした研究は多くない．
【目的】
診療放射線技師の一次読影に対するCAD Naviの有用性を教育的観点において検討する．
【方法】
2021年6月~2021年10月に撮影されたマンモグラフィ画像でCADによる所見の検出があった症例から100例をランダムに選択した.マンモグラフィ業務従事1年未満の診療放射線技師5名が読影を行い,CADの解析結果と比較した.当院の検診マンモグラフィ読影認定医師2名も同症例を読影し,CAD結果,診療放射線技師の読影結果と比較した．
【結果】
マンモグラフィ従事1年未満の診療放射線技師はCAD,医師が共に指摘箇所があった症例において所見を見落とした症例が見られた.CADと医師の所見指摘箇所は概ね合致するが,CADは医師がFADと判断した所見を腫瘍様所見として検出しやすく,医師と比べて指摘箇所は多くなる傾向にあった．
【結語】
診療放射線技師がCAD Naviを使用することで自身の読影能力を簡便に評価することができ,マンモグラフィ読影の教育ツールとして有用であると言える．乳腺の画像診断に携わる診療放射線技師はマンモグラフィの読影に精通している者ばかりではなく,マンモグラフィの読影能力には差がある.CAD Naviを使用することで診療放射線技師の読影能力差による患者利益の不均一を防ぐことができる可能性が示唆された

EP3-12
マンモグラフィ読影教材の制作。この１２年間の教育効果の考察。

[1]国家公務員共済組合連合会　立川病院　乳腺外科、[2]服部外科胃腸科医院、[3]服部外科附属メディカルスクエア
服部　裕昭[1,2,3]、服部　昭夫[2,3]、服部　俊昭[2,3]

【背景】当院においてマンモグラフィ読影の教育は、２０１０年より「mhFiles」というオリジナルの教材を製作し、この教材を使用して読影のトレーニングをしてきた。【目的】２０１１年～２０２１年のマンモグラフィ読影試験の成績を前半と後半で「比較・検討し、より良い教材の製作につなげることを目的とした。【方法】２０１１年～２０２１年までの間にマンモグラフィ読影試験を初回受験した２５名の医師の成績を前半５年間と後半５年間で比較し検討した。【結果】２０１１年～２０２１年までの間にマンモグラフィ読影試験を初回受験した２５名の医師の成績は、合格者２３名（９２%）、AS: 7名（２８%）、A：４名（１６%）、B、B-1、B-2：１２名（４８%）であった。２０１６年以降の成績を見てみると、初回受験した１０名の医師の成績は、合格者１０名（１００%）、AS: 3名（３０%）、A: 3名（３０%）、B、B-1、B-2: 4名（４０%）であった。【結果】症例数や模擬試験の問題数のより多い２０１６年以降の成績を２０１１～２０１５年までの成績と比べると、合格率や、AもしくはAS取得率が２０１６年以降で高い傾向が見られた。２０１６年以降ではA以上の成績取得者が６０．０%（１０名中６名）であった。【結語】この１２年間でのマンモグラフィ読影教育用の教材「mhFiles」は症例数を増やしながらアップデートを重ねより使いやすい教材を目指しており、受験者の成績も教材の改善や症例数の増加に伴いより良い成績となってきている。「mhFiles」は教材として非常に有用なツールであると考えられた。

★：優秀ポスター

EP3-13
当院マンモグラフィにおける読影者間の判定一致率に対する評価

領愛会　大嶋クリニック
藤田　由佳

目的：臨床業務において画像診断を行う際、読影医によって診断が異なることがある。マンモグラフィ判定でも、本来はどの読影医が行っても同じ判定となることが理想である。今回当院マンモグラフィ判定における一致率について評価する。
対象と方法：2021年1月から12月の期間に当院でマンモグラフィを撮影した1474人2901乳房に対し、読影医2名A、Bによってカテゴリー判定を行った。判定したカテゴリーをカテゴリー 1，2（精査不要）とカテゴリー 3,4,5（要精密検査）の2段階で評価し、読影医2名の読影者間の判定一致率を評価した。
結果：対象2901乳房のうち、読影医A、Bともに要精密検査としたのは63乳房、読影医Aが要精密検査、読影医Bが精査不要としたのは16乳房、読影医Aが精査不要、読影医Bが要精密精査としたのは27乳房、読影医A、Bともに精査不要としたのは2795乳房であった。読影医2名の判定一致度は63+2795/2901=0.991であった。そしてこの結果における、一致度を評価する指標k(kappa statistic)は0.835(≧0.6)とgoodであった。
考察：当院マンモグラフィにおける読影者間の判定一致率の評価は良好であった。一方、読影者間で判定の異なった症例については、関心領域については共通するもカテゴリーの判断が異なった症例で、再読影をしても判定を迷うような症例であった。ときにマンモグラフィの判定は難しく、読影者間で意見の異なることも少なくない。今後、このような症例に対し画像所見と病理組織学的検査等で得られた結果を対比検討し、さらなる読影精度向上につなげていきたい。

EP3-14
乳癌術後の内分泌治療開始後の乳腺密度の変化について

がん・感染症センター　都立駒込病院　外科（乳腺）
岩本　奈織子、足立　未央、熊木　裕一、才田　千晶、米倉　利香、石場　俊之、中津川　智子、本田　弥生、有賀　智之

【背景・目的】
タモキシフェン(TAM)を内服したホルモン受容体陽性乳癌症例において，乳腺密度の低下は局所及び全身の再発リスクの低下に関連すると報告がある．また，本邦では高濃度乳房が多いとされるものの，日本人乳癌患者の乳腺密度に関する報告は少ない．今回，われわれは乳腺密度測定ソフトウェア(Volpara®)を使用し，乳癌症例の乳腺密度の変化について検証したので報告する．
【対象と方法】
2019年4月から2020年7月までに乳癌手術が施行された乳癌症例のうち，閉経前でTAMを内服した77例（TAM群）と閉経後でアロマターゼ阻害薬（AI）を内服した65例（AI群）を対象とした．両側乳癌症例，乳癌の既往を有する症例，術前化学療法施行症例，内分泌療法を未施行の症例は除外した．乳腺密度は，Volpara®により計測されたVolumetric breast density(VBD)を用い，両群における診断時と術後１年時のマンモグラフィ (MG)から計測されたVBDの変化について，t検定を用い解析した．
【結果】
診断時年齢中央値はTAM群:47歳, AI群:69歳．診断時BMIはTAM群:21.7, AI群:22.8．TAM群のうち，18例(23%)はLHRH-agonistを併用．術後補助化学療法はTAM群:29例(38%)，AI群:10例(15%)で施行．診断時のMGにおけるVBD中央値は，TAM群:18.9%，AI群:9.2%．診断時のMGにおけるVolpara density grade(VDG)の内訳は，TAM群:a:0例，b:3(4%)例，c:20(26%)例，d:54(70%)例，AI群:a:1(2%)例，b:16(25%)例，c:34(52%)例，d:14(22%)例．VBDの変化（術後１年時―診断時）は，TAM群:-3.0%，AI群:0.1% (p<0.001)．術後１年時のMGにおけるVDGの内訳　は，TAM群:a:0例，b:7(10%)例，c:31(40%)例，d:39(51%)例，AI群:a:3(5%)例，b:15(23%)例，c:32(49%)例，d:15(23%)例．
【結論】
TAMを内服した閉経前乳癌症例のうち，96%がVDGのcまたはdに分類され，いわゆる高濃度乳房であった．また，AIを内服した閉経後乳癌症例においても，7割が高濃度乳房であった．さらに，AI群では術後１年で乳腺密度の低下は認められなかったが，TAM群では有意な低下を認めた．今後は，さらなる長期観察を行いVBDの低下と予後との関連についても検証する必要がある．

EP3-15
マンモグラフィ非検出乳癌の検討

複十字病院　乳腺科
小柳　尚子、武田　泰隆、生魚　史子

【背景・目的】日本における対策型乳がん検診は視触診単独で始まり、視触診とマンモグラフィ併用となったのち、マンモグラフィ単独へと切り替えられつつある。しかし日常診療においてマンモグラフィで同定されない乳癌と遭遇することは稀ではない。マンモグラフィで異常所見と指摘しえない乳癌の傾向について検討した。
【対象】2012年1月から2020年8月までに当院で手術が施行された乳癌症例のうち、マンモグラフィでカテゴリー１もしくは2と判定されていた症例について検討した。乳房の構成、病変の局在、発見契機などについて検討した。MMGが前医にて撮像されており、画像が確認できない症例は除外した。
【結果】全例女性で年齢は31 ～ 80歳（中央値 57.5歳）、58人58病変について検討した。
乳房の構成は高濃度３例、不均一高濃度29例、散在性24例、脂肪性２例であった。また温存術後乳房が４例であった。
【考察】58例中50例は病変の長径が２㎝未満であった。乳房の構成は高濃度２例、不均一高濃度25例、散在性22例、脂肪性１例であった。過半数は不均一高濃度以上であった。発見契機は腫瘤自覚19例、人間ドックでの指摘14例、分泌物自覚１例、違和感自覚３例、術後f/u中６例、対側乳癌術前検査で発見が６例であった。サイズが小さいほどマンモグラフィでの検出は困難と思われた。長径２㎝以上であった症例のうち３例はDCISやPaget病、硬性型の浸潤癌ではあるがMRI所見からは収縮性変化に乏しく、既存構造に沿うように進展する病変であった。１例は基礎疾患として神経線維腫症I型があり、多発する皮膚病変と乳癌の鑑別が困難であった。１例はsolid typeであったが、中心部に広範な壊死を伴っており、マンモグラフィで病変の濃度が上がらなかった要因なのかもしれない。１例はretrospectiveに観察するとmAs値の左右差が顕著であり、カテゴリー３と判定すべきであったのかもしれない。１例は乳頭直下の病変で周囲は乳腺組織に囲まれていたため腫瘤としての辺縁が指摘困難であったと考えられた。１例は副乳癌でscan範囲外であった。
【結語】
乳腺濃度が高いと病変の同定は困難となる。自分の乳腺濃度を知って濃度が高い場合は少なくとも視触診、できればUSでの検診も考慮すべきと思われた。
自覚症状を有する検診受診者への専門外来受診勧奨、問診の徹底、ブレスト・アウェアネスの普及が重要と考える。

★EP3-16
当院におけるマンモグラフィ陰性症例の検討

秋田赤十字病院　乳腺外科
柿崎　綾乃、伊藤　亜樹、若木　暢々子、鎌田　収一

【はじめに】乳がん検診においてマンモグラフィは死亡率低減効果のエビデンスが科学的に証明された唯一の検診法である。しかし日常診療においてマンモグラフィで有意な所見を認めない乳癌症例も目にすることがある。今回はマンモグラフィ陰性と判断された乳癌症例に関してその特徴を検討した。【対象と方法】2018年1月から2020年12月までの期間に当院で乳癌に対し手術を施行した395例の中から、マンモグラフィーでカテゴリ１もしくは2と診断された症例42例のうち、対側乳房術後の症例を除いた40例について検討した。【結果】年齢は36 ～ 80歳（中央値52.5歳）、発見契機は腫瘤や血性乳頭分泌など自覚症状ありが8例であった。乳房の構成は極めて高濃度9例(22.5%)、不均一高濃度16例 (37.5%)、乳腺散在16例 (40%) で脂肪性は認めなかった。腫瘍の局在はA区域7例 (17.5%)、B区域5例 (12.5%)、C区域17例 (42.5%)、D区域7例 (17.5%)、E区域4例 (10.0%) であった。腫瘍径 (非浸潤性乳管癌:以下DCISの場合はMRIで判断した病変の範囲) の中央値は9mmであり20mmを超えるものは4例 (10.0%)、10-20mmは13例 (32.5%)、5-10mmは15例 (37.5%)、5mm以下は8例 (20.0%) であった。組織型はDCIS 12例 (30.0%)、浸潤性乳管癌の腺管形成型6例 (15.0%)、充実型7例 (17.5%)、硬性型10例 (25.0%)、その他5例 (12.5%) であった。浸潤性乳癌28例のうちサブタイプはLuminal A Like 13例 (46.5%)、Luminal B (HER2陰性) type 8例 (28.5%)、Luminal B (HER2陽性) type 4例 (14.3%)、Triple negative type 3例 (10.7%) であった。臨床病期では2例がStage II以上であった。術前化学療法は3例施行され、Luminal B (HER2陽性) type 2例とTriple negative type 1例であった。腋窩リンパ節転移は4例に認めた。【考察】マンモグラフィ陰性症例の中で、乳腺濃度での比較では高濃度乳房の症例では乳腺散在の症例よりも腫瘍径が大きいものや周術期に化学療法が必要な症例やリンパ節転移症例が多い傾向を認めた。局在での比較ではE区域の症例が3例あり、やはり高濃度乳房症例や乳頭付近の病変はマンモグラフィでは見逃しやすく注意すべきだと思われる。しかし本検討では4割が乳腺散在の症例であり、超音波検査の重要性も再認識させられた。また、自覚症状を有した症例を8例認め、自己触診や有症状時は検診ではなく医療機関を受診するような正しい受診行動の啓発も大切と思われる。

★：優秀ポスター

EP3-17
当院における40歳・60歳時高濃度乳腺例の乳癌発症率について

おおもと病院
高間　雄大、村上　茂樹、松本　柱、磯﨑　博司

【はじめに】マンモグラフィ（以下MMG）上、高濃度乳腺（以下DB）症例では乳癌発症率が高いとの報告があり、乳癌診療ガイドラインでもリスク増加は確実であると記載されている。しかし臨床上それを実感することがない。そこで今回我々は、当院におけるDB症例の乳癌発症率について検討を行ったので報告する。【対象】2010年5～12月の期間に当院でMMGを実施した39～41歳364例（以下40歳）、59～61歳546例（以下60歳）を対象とし、高濃度乳腺群（D群）と非高濃度乳腺群（ND群）に分け比較検討を行った（40歳D群248例 ND群116例、60歳D群152例 ND群394例）。また、2010年MMG実施時（以下初検時）に対側乳癌既往のある者と初検時に乳癌が発見された患者を初検時乳癌例と定義した。さらに非初検時乳癌例の内、初検時以降も受診歴のある40歳164例（D群118例 ND群46例）、60歳251例（D群84例 ND群167例）を追跡症例と定義した。【検討項目】①初検時乳癌例率（Fisher's exat test）②新規乳癌発症率：追跡症例における2021年11月までの乳癌発症率（Kaplan-Meier曲線・Log-rank test）【結果】①初検時乳癌例率：40歳D群7例（2.8　%）vs.40歳ND群15例（12.9%）p=0.0005。60歳D群24例（19.1%）vs.60歳ND群72例（18.3%）p=0.5327。②新規乳癌発症率：5年・8年発症率 40歳D群2.7%・6.1% vs.40歳ND群 0%・7.8% P=0.0834。60歳D群3.6%・6.6% vs.60歳ND群2.4%・3.2% p=0.2419【まとめ】当院の検討では、DB症例だからといって乳癌発症率が高くなることは無く、検査間隔を短くするような配慮は必要ないと思われた。しかし、海外の多数症例を対象とした報告では、DB症例の乳癌発症率は有意に高く今回の結果とは相反する。これが人種差からくるものなのか、今後対象者数を増やして検討していく必要があると思われた。

EP3-18
浸潤性乳管癌４亜型におけるマンモグラフィの特徴

[1]国立病院機構高知病院　外科、[2]山川乳腺クリニック
森下　敦司[1]、本田　純子[1]、福山　充俊[1]、日野　弘之[1]、山川　卓[2]

【はじめに】日本乳癌学会より発行されている乳癌取り扱い規約は2018年に第18版が発刊となった．その改訂点の中で，浸潤性乳管癌はそれまでの第17版まで乳頭腺管癌・充実腺管癌・硬癌の3亜型に分類されていたが，腺管形成型・充実型・硬性型・その他の4亜型に分類されたことはトピックスである．今回我々は，改定後，当院において最終的に病理学的に4亜型に診断された浸潤性乳管癌162例についてマンモグラフィの特徴を中心に検討を行ったので報告する．【対象】第18版へ改定後，当院で新分類を記載開始した2018年7月から2021年10月までの手術症例のうち，浸潤性乳管癌4亜型に分類され，病理結果が不明確な症例やマンモグラフィ未撮影症例を除く162例．【方法】4亜型に分類されたそれぞれの割合とマンモグラフィにおける特徴について検討した．【結果】162例の内訳は腺管形成型51例(31.5%)，充実型33例(20.4%)，硬性型69例(42.6%)，その他9例(5.6%)であった．マンモグラフィの所見において，腺管形成型は腫瘤29例(C-3/4例，C-4/18例，C-5/7例)，FAD10例，石灰化10例(微小円形2例，淡く不明瞭2例，多形性6例)，構築の乱れ6例，所見なし1例，充実型は腫瘤26例(C-3/0例，C-4/26例，C-5/0例)，FAD5例，石灰化7例(淡く不明瞭2例，多形性5例)，構築の乱れ0例，硬性型は腫瘤44例(C-3/1例，C-4/33例，C-5/10例)，FAD16例，石灰化8例(淡く不明瞭3例,多形性5例),構築の乱れ10例,その他1例であった(いずれも重複所見あり)．【考察】今回の検討での浸潤性乳管癌における4亜型の割合は，2018年次全国乳がん患者登録報告での割合と比較してほぼ同様の傾向となった．マンモグラフィの所見において，腺管形成型は色々なバリエーションを認めた．構築の乱れやspiculated massが多い点で線維性増生を示す硬性型は硬癌の特徴を，圧排性発育の形式をとる充実型は逆にそれらが全く認められず，腫瘤としての所見が多い充実腺管癌の特徴を踏襲した形となったことから，マンモグラフィの所見としては改定前後で概ね変わらないという結果であった．【おわりに】浸潤性乳管癌の4亜型それぞれが占める割合とマンモグラフィの特徴について検討した．

EP3-19
乳房内リンパ節との鑑別が困難であった乳癌の一例

[1]国立病院機構　霞ヶ浦医療センター　外科、
[2]国立病院機構　霞ヶ浦医療センター　研究検査科
島　正太郎[1]、近藤　譲[2]、田地　佳那[1]

症例は70代女性．X-8年から1～2年毎に当院乳がん検診を受診していた．X-3年にマンモグラフィでL－U・Oに非対称陰影を2か所に認めたが，周囲乳腺と等濃度で淡い陰影であることからカテゴリー1の診断であった．X-2年再検診時に上記2つの陰影が明瞭で高濃度であったことからカテゴリー3，要精査となった．乳房超音波で左乳房2時方向末梢に5mmの楕円形腫瘤を2つ認めた．いずれも境界明瞭平滑で低エコーの腫瘤内部に高エコー像を伴うことや血管近傍に認められることから乳房内リンパ節と診断された．X年（今回）の検診超音波では再び乳房内リンパ節の指摘であったが，マンモグラフィで陰影がさらに明瞭化し一部辺縁微細鋸歯状を呈したことから要精査となり当科を受診した．2nd lookの超音波で上記陰影はhaloや内部点状高エコースポットを伴う腫瘤として描出されたことから穿刺吸引細胞診を施行した結果，リンパ球は見られず結合性低下や核の集積を伴う乳管上皮細胞集塊を認めることからclassⅢと診断された．針生検を行い，浸潤性乳管癌の確定診断を得た．乳房MRIで左乳房3時方向に7mm大の早期濃染する不整形腫瘤を2つ認めることからいずれも浸潤癌と考えられた．同一区域内病変であることから乳房温存可能であり乳房部分切除術＋センチネルリンパ節生検を施行した．病理検査の結果，2つの腫瘤は8x5mm,7x5mmの大きさでいずれも浸潤癌であり周囲に17mmの範囲の乳管内進展を認めたが切除断端は陰性であった．組織学的グレードは1で ER Allred score 7，PgR Allred score 5，HER2 score1，Ki-67 index 5%であった．センチネルリンパ節に転移を認めず，pT1bN0(sn)Mx，pStage Ⅰと診断された．術後は放射線療法を追加し，現在内分泌療法中であるが再発所見なく経過している．乳房内リンパ節は特に上外測に多く，通常は3～10mm程度の大きさである．その特徴的な所見から診断は容易で検診カテゴリーは1～2となる．一方，今回のように悪性度が低く緩徐な増大傾向を呈する乳癌は腫瘤径が小さい場合良性腫瘤やリンパ節などの良性疾患と誤認されることがある．今回検診の経時的比較読影により軽微な所見の変化から乳癌の検出が可能であった一例を経験した．

EP3-20
病変の形態によるfat-lesion-ratio精度の検討

日本大学　医学部　乳腺内分泌外科
原　由起子、福本　咲月、鈴木　佑奈、松本　京子、榎本　克久、
多田　敬一郎

【背景】乳房超音波検査においてエラストグラフィー検査が普及しており、半定量的な硬さの評価方法として、fat-lesion-ratio（FLR）が用いられる。FLRの精度について、B-modoでの形態にわけて検討した。【対象】対象は2011年11月から3年間にFLRを測定しかつ生検を行い、良悪性の判明した780例である。【方法】solid mass（586例）、non-mass lesion（140例）、mixed mass（54例）のグループに分けて感度特異度を検討し、ROC曲線を作成した。超音波装置はHITACHIメディコ社製Aviusを使用した。【結果】対象症例の平均年齢は52.39±14.44歳、FLRの平均値は11.7±33.0であった。FLRの平均値は，solid massとnon-mass lesion群では悪性と良性で差があったが，mixed mass群では差がなかった。病理組織学的得検査の結果、悪性病変は359例(DCIS61例を含む)、良性病変は421例であった。全症例について検討すると、FLRのカットオフ値を4.8としたとき、感度82.9%、特異度91.7%であり、最も良悪性の鑑別に有用であった。solid mass群では感度89.0%、特異度91.5%、non-mass lesion群では感度60.0%、特異度94.7%、mixed mass群では感度45.0%、特異度85.3%であった。【考察】今回の検討ではsolid massに関しては感度特異度ともに保たれていた。non-mass lesionに関して、感度は低下するが特異度、NPVは保たれており、不要な生検を減らす目的にFLR測定する意義はあると考えた。mixed mass 群では感度特異度ともに不十分な結果となり、Bモードにエラストグラフィー検査、FLR測定を追加する意義は少ないと考えた。【結語】FLR測定は充実性腫瘤、非腫瘤性病変において有用であるが、混合性腫瘤に対しては精度が不十分である。

★：優秀ポスター

EP3-21
自動全乳房超音波検査装置におけるAI判定システム：QVCADの有用性（第４報）

[1]医療法人DIC 宇都宮セントラルクリニック　乳腺外科、
[2]医療法人DIC 宇都宮セントラルクリニック　放射線科、
[3]獨協医科大学日光医療センター　外科
伊藤　淳[1]、石塚　梓[1]、山口　悟[3]、佐藤　俊彦[2]

自動全乳房超音波検査装置は、自動的に走査する専用の大きなプローブを用いて両側乳房のフルボリュームデータを取得・保存し、ワークステーションで3断面（coronal, transverse, sagittal）の画像を同時に表示出来るシステムである。施行者間の技術差が解消されること、乳房超音波のcoronal像が得られることなど、従来のUSには無かった大きなメリットを有する反面、1症例当たりの情報量が多くなるために、読影に多くの労力を要する懸念がある。
QVCADは、QView Medical社によって開発され、初めてFDAの認可を得た自動全乳房超音波用CADプログラムである。 20,000例以上の自動超音波教師データをもとにディープラーニング手法を用いて開発され、教師データの約半分が欧米人、もう半分がアジア人であり、人種間の乳腺密度の差も考慮されている。
当院の任意型乳がん検診における超音波検査は、基本的に全例、自動全乳房超音波を施行し、QVCADを利用した判定を行っている。今回、前回の発表から症例数を増やした検討結果を報告する。
QVCADを導入した2017年12月から現在2022年1月までの総検査数は延べ8,210例であった。2020年8月までの自動超音波のみでの判定結果解析は以下の通りである。全受診者5,147例中、要精査264例（要精検率5.1%）、うち2次精査として当院を受診されたのは185例（当院精検受診率70.1%）。そのなかで11例が組織診で乳癌と判明した（乳癌発見率0.214%、陽性反応的中度4.2%）。この乳癌11例のうち10例がQVCADで指摘されたものであり、症例数としては少ないものの、QVCADの感度は90.1%であった。またQVCADで指摘の無かった1例は4mmほどのごく小さな低エコー域の所見であり、HHUSでもその同定は難しく、乳房全体のUS画像を何度も見直すことができる自動超音波であったからこそ発見できた病変であると思われた。
一方QVCADの現時点のデメリットとして、AI判定の偽陽性率の高さが挙げられる。これまでの検討で、偽陽性となる例の大部分はアーチファクト（プローブの密着不良やクーパー靭帯の陰影など）であることがわかった。撮像時のアーチファクトをより少なくすることで、この偽陽性率は今後改善できる可能性がある。
昨年11月末、GEヘルスケアのInvenia ABUS 2.0に、このQVCADが組み込まれることが発表された。今後日本において乳房超音波検診がより普及していく際、ABUSとQVCADの組み合わせが有用な選択肢となることを期待したい。

EP3-22
乳腺腫瘤の超音波動画を画像サインで診断 –画像サインの心理学的な考察-

松波総合病院　乳腺外科
森　美樹、花立　史香、平田　伸也

【はじめに】画像診断の分野では疾患に特有の画像をサイン（sign）と呼んで診断の一助にすることは広く知られている。最も有名なのはアップルコアサインであろうか。我々は以前から乳腺腫瘤画像を菓子の形態にサイン化してスイーツサイン法と名付け、超音波検査の初期教育に活用している。具体的にはカテゴリー３・４・５の乳腺腫瘤の超音波静止画像をそれぞれ大福餅・サーターアンダギー・金平糖の３つの形にサイン化してカテゴリー診断を行っており、これがカテゴリー診断を容易にすることを示してきた。（発表：2016年日本乳癌学会、論文：日臨外2021；82・6）【目的】今回我々はスイーツサイン法が超音波の動画にも適用可能かを検討した。さらにその上でサインが画像診断を容易にする理由はなぜなのかを心理学的な考察を加えた。【方法】乳腺超音波初心者3名にスイーツサイン法について説明し、その後に乳腺超音波の動画１０症例（所見なし２症例・所見あり８症例）を視聴させカテゴリー３以上の所見の有無を解答させた。【結果】１０点満点で全体の平均は7.3点と好成績であった。特に腫瘤所見の5症例に限れば3名とも正答率１００%であった。一方で非腫瘤性病変の正答率やや低かった。【考察】有名な画像サインには我々になじみの物体の名がつけられていることが多い（apple core sign, Bull’s eye sign, target sign 等）。画像診断は所見を的確に拾い上げることから始まるが、初心者にとっての乳腺超音波動画は非常に混沌として見えるようである。その中に既知の物体の形態が把握できれば所見の拾い上げは容易になる。これは心理学分野のパレイドリアという現象で説明できる。パレイドリアとは我々が視覚刺激を受けると既知の形態パターンを本来はそこに存在しないにもかかわらず心に思い浮かべる心理現象である。雲や天井のシミが何かの形（食べ物や人の顔）に見えることは誰もが経験したはずである。初心者には混沌としてみえる白黒の濃淡画像の中に日ごろ見知った形が浮かべば即座にそれをピックアップできるのは無意識にパレイドリア現象の助けをかりている。この心理学的現象が画像診断においてはサインとして古くから現在に至るまで利用されてきたとは言えないだろうか。【結語】乳腺超音波動画における腫瘤性病変のピックアップにはスイーツサインが有用であった。

EP3-23
Anatomical Intelligence for Breastを用いた新たな乳癌超音波画像診断法の検討

[1]千葉大学　臓器制御外科学、[2]千葉大学　臨床試験部　生物統計室
榊原　淳太[1]、山本　寛人[1]、山田　英幸[1]、高田　護[1]、藤本　浩司[1]、長嶋　健[1]、大塚　将之[1]、小澤　義人[2]、仕子　優樹[2]

【緒言】USはCT/ MRIと比べて客観性が乏しいが、フィリップス社が開発したAnatomical Intelligence for Breast（AI Breast）は、磁気マットより構築される磁場により腫瘍の空間的位置情報を取得しBody Mark内のカーソルがUS走査に連動し、更にはAuto Annotate機能により乳頭から腫瘍の距離と方向（時計盤表示）が自動表示されるため、検者に依存しない検査法としてその有用性が期待されている。しかし、現在のところAI Breast の信頼性についてCT/MRIと比較した研究の報告はない。そこで本研究では、AI Breastを用いた新たな乳癌病巣への局在診断能と従来のCT/MRIの局在診断を比較検討する。【目的】Gold standardであるCT/MRIによる腫瘍の局在診断と比較しAI BreastのAuto Annotate機能による腫瘍の局在診断の精度と再現性を評価すること。【対象】20歳以上の乳癌患者、CT/MRI施行、USによる測定可能病変を有する50名を対象とする。【方法】AI BreastのAuto Annotate機能において病巣の局在（時計盤表示）を記録する。CT/MRIから算出される乳頭腫瘍間距離、腫瘍の方向とAuto Annotate機能で取得した腫瘍の局在を比較検討する。また、USのvolume dataから再構築された冠状断面画像とCT/MRIの冠状断面画像の形状も比較検討する。
本研究は、先行研究がないために探索的な研究として実施するものであり、AI Breast機能の有用性が証明された暁には、更なる検証的な研究を実施する予定である。具体的には、術前化学療法症例の治療後に不明瞭化した病巣部位の同定やその縮小方向の追尾、また造影MRIやCTでのみ描出される偶発病巣の2nd look USの際の病巣同定などに広く応用可能であり、乳癌の超音波画像診断の向上へ大きく寄与すると考えられる。
なお、本研究は米国フィリップス社との受託研究であり、臨床研究倫理審査委員会の承認と被検者の同意を得た後に実施する。本会では、本研究の取り組みを報告する。

EP3-24
乳房超音波３Ｄプローブを利用した乳線腫瘤体積の計測

[1]朝日大学病院　放射線部、[2]朝日大学病院　乳腺外科
松波　梨乃[1]、川瀬　沙枝加[1]、川口　順敬[2]、北澤　舞[2]

【目的】乳腺腫瘤の検査方法にはマンモグラフィ（ＭＭＧ）、乳腺超音波（ＵＳ）、乳腺ダイナミックＭＲＩ（ＭＲＩ）、乳腺造影ＣＴ（ＣＴ）などがある。なかでもＵＳ検査は簡便かつ侵襲の少ない検査として、ＭＲＩ検査は術式決定や術前薬物治療効果判定などの腫瘤の大きさや広がり診断に有用とされている。当院では２０２０年よりＵＳ検査において３Ｄプローブを導入し、乳腺腫瘤の多断面再構成や体積測定などが可能となった。今回３Ｄプローブで測定したＵＳ検査の腫瘤体積とＭＲＩ検査で測定した腫瘤体積を比較検討した。
【対象および方法】対象は２０２０年２月～２０２１年１０月までに当院で乳房手術を行った４２例。平均年齢６２．４歳。病理内訳は、非浸潤性乳管癌４例、浸潤性乳管癌腺管形成型１１例、充実型４例、硬性型１７例、浸潤性小葉癌３例、粘液癌２例、葉状腫瘍（葉状嚢胞肉腫）悪性１例。術前に３Ｄプローブを用いたＵＳ検査（組織診前、３名の技師による計測）と、術前ＭＲＩ検査（組織診前、腫瘤が最も濃染された造影画像にて計測）をし、それぞれ３Ｄ画像を作成し体積を測定。この２つの方法で測定した体積を比較した。
【結果】ＵＳ検査での測定体積は平均２．７８ｃｃ、ＭＲＩ検査での測定体積は平均３．７２ｃｃであった。ＵＳ検査での測定のほうが平均０．９４ｃｃほど小さく測定され、ＵＳ検査の腫瘤体積はＭＲＩ検査の６６．９%の体積となった。組織学的差異は、非浸潤性乳管癌６３．５%、浸潤性乳管癌腺管形成型６６．３%、充実型６６．４%、硬性型６７．６%、浸潤性小葉癌６７．３%、粘液癌６７．３%、葉状腫瘍（葉状嚢胞肉腫）悪性６７．７%となり、いずれもＵＳ検査の腫瘤体積のほうが小さく、その差異は認められなかった。
【考察】当院の測定ではＵＳ検査での腫瘍体積がＭＲＩ検査と比べ小さく測定されることが明らかとなったが、ＵＳ検査の特性、腫瘍径計測時の術者の特性、体位、プローブの圧迫による腫瘍の縮小、などが原因と考えられる。今後ＵＳ検査の症例を蓄積し、術者による差異の検討、ＭＲＩ検査によって作成される３Ｄ画像や病理標本、組織学的所見などとの対比を行い、ＵＳ検査の３Ｄ作成や体積測定をすべきだと考える。
【結論】現時点の当院の体積測定方法では、ＵＳ検査の測定体積はＭＲＩ検査より小さく測定される。今後の検討課題も示唆された。

★：優秀ポスター

EP3-25
DCISの診断と治療における High End 超音波装置の有用性

[1]河北総合病院　乳腺外科、[2]河北総合病院　リハビリテーション科、
[3]いとう　新検見川クリニック
安田　秀光[1]、安藤　美知子[1]、松本　華英[1,3]、松本　貴恵[1]、小松　桂子[2]、
小口　佳奈[2]、武田　史織[2]

【はじめに】検診や各種画像診断の普及により,多くの微小な病変が精査の対象となるが,適切な時期に早期発見し,必要十分な治療を施すのは必ずしも容易ではない.我々は18MHzや24MHのプローブが使用可能なHigh Endの超音波装置を用いることにより,DICSの早期発見と的確な治療を行うことができた.【対象及び方法】対象は,2018年4月から2021年12月までに手術したDCIS 34症例36病変.1mm以下の微小浸潤 2 例も含めた.装置は Canon APLIO i900.プローブはPLI-2004BX(24MHz ～ 8.8MHZ),PLI-1205BX(18MHz ～ 4.0MHZ),PLT-1005BT(14MHz ～ 3.8MHZ)を用いた.病変の質的診断や広がり診断はMRと比較した.微小非触知病変にはリバースワイヤ,21G＊120mm（八光）を病変部に挿入した.乳管孔の同定には,中村式涙管洗浄用二段針曲（27G）を用いた.石灰化病変には,クリップマンモグラフィ（MG）や術中標本MGを施行した.術中USも併用した.【結果と考察】発見契機は,MG61%,US20%,CT11%,自覚8%.MG所見では石灰化が86%と多かった. CTでの発見も注目すべき点であった. 超音波所見は,低エコー域72%,腫瘤17%,乳管異常8%,点状高エコー主体3%であった.低エコー域の73%は石灰化を伴っていた.病変のドプラ血流は2+以上が61%,1+が31%,無が8%であった.DCISの診断にドプラ,特にSMIが有効であった. MRは91%症例に施行した.USと比較し,悪性の正診率はMRが78%,USが97%正診した.癌の範囲はMRが78%,USは69%正しく診断できた.質的診断はUS,広がり診断はMRが優位であった. 手術はBpが67%(24/36)で,その内断端陽性で再手術を受けたのは17%(4/24)であった.再手術例の中央値は5cmとかなり広範な症例であった.【結語】High End超音波装置を用いることにより,検診MGで指摘された石灰化病変などを正確に同定し,ドプラ血流を参照しながら,生検の適応を決めることができた.また,MRやCTを参照しながら,切除範囲を正確にマークすることができた.非触知のDCISの診断と治療に,High End超音波装置は重要であった.

EP3-26
乳房温存術後の適切な局所フォローアップについての検討 USとMMGの比較から

国立がん研究センター中央病院　乳腺外科
神保　健二郎、渡瀬　智佳史、村田　健、椎野　翔、高山　伸、首藤　昭彦

背景
現在、乳癌検診においてマンモグラフィ（MG）のみが乳癌の死亡率を下げることが証明された唯一のモダリティである。そのため、通常の乳癌検診のみならず術後の定期フォローにおいてもMGのみを年1回行うことがガイドライン上で推奨されている。しかしながら、MGの癌検出精度は背景乳腺に影響を受けることが知られており、手術侵襲が加わった術後温存乳房においてMGが十分な癌検出能を有しているかは不明確である。そこで、本研究では乳房温存術後の局所再発に対してMGと超音波（US）の検出率を比較することで、適切な乳房温存術後のフォローモダリティを考察することを目的とした。
方法
1990-2017年において当院で乳房温存手術を施行し、温存乳房内に新規癌病変（IBTR）を認めた39例を対象とした。IBTRの検出率をMG、USで比較し、それぞれの検出所見の特徴を比較した。
結果
全IBTR 39例のうち、USのみ施行8例、MGのみ施行0例、US、MGともに施行29例であった。IBTR検出感度はＭＧで51.7%（15/29）、USで91.8%（34/37）であった。MGとUSをともに施行した29例中においてMGのみで検出されたIBTRは3例（10.3%）、USのみで検出されたIBTRは14例（48.2%）であり、USのほうがIBTRの検出率は優位に高かった。MMGのみで検出されるIBTR所見は石灰化病変のみが多かった。MG発見病変とUS発見病変の臨床病理学的な特徴の差はみられなかった。
結論
USはMGに比較して乳房温存術後のIBTR検出率が有意に高く、IBTRの早期発見を目的とした術後のフォローアップに有効なモダリティである。一方で石灰化病変などMGのみで検出できるIBTRも存在するため、乳房温存術後のフォローアップにはMGにUSを併用することを考慮すべきである

EP3-27
ステレオガイド下マンモトーム生検装置等の無い施設における乳房微細石灰化巣に対する組織診断について

[1]厚生連　阿南医療センター　乳腺外科、[2]徳島大学病院　病理部、
[3]徳島大学大学院　胸部・内分泌・腫瘍外科学分野
駒木　幹正[1]、上原　久典[2]、井上　寛章[3]

ステレオガイド下マンモトーム生検装置(以下マンモトーム)や3D Mammography (Tomosynthesis)の無い施設では,マンモグラフィにおける診断カテゴリー３・４の微細石灰化巣は良悪性の鑑別に苦慮することが多く,長期の経過観察後に乳癌の存在が明らかとなる場合もある。微細石灰化巣症例の鑑別診断にはMRI検査も有用だが確定診断に至るものではない。組織診断にはマンモトームによる組織採取,あるいは3D Mammography撮影後に超音波ガイド下で組織採取を行うが，われわれの施設のようにこれらの装置の無い医療機関も多い。今回,診断カテゴリー３（一部,4)の微細石灰化巣に対して,乳房超音波画像にて病巣部位を補足し得たと思われる症例に超音波ガイド下穿刺組織診のみで組織採取できた症例につき,その結果を報告する。【対象】診断カテゴリー３（一部,4）の微細石灰化巣を呈し,超音波画像で病巣を捕捉し得たと考えられる症例に対し超音波ガイド下穿刺組織診を行った8症例。【方法】組織採取後,直ちに中性ホルマリンに5-10分間浸漬,濾紙にて水分を取り標本撮影を行い石灰化巣の有無を確認。石灰化巣のみられた部位の所見を中心に病理診断を得る。乳房超音波装置はARIETTA 70(Prob L64),乳房Ｘ線撮影装置はAmulet S(FDR MS2000)。【結果】対象症例はsegmental/punctate 3例, cluster/punctate3例, cluster/amorphous･pleomorphic2例。石灰化巣の平均最大径はsegmental(3例)49.0mm, cluster(5例)11.6mm。8例中5例で微細石灰化が穿刺標本中に確認され,病理診断が得られた。1例のみ異型成分が見られたが他4例に悪性所見は無かった。【考察】マンモトーム生検は有用な検査であるが,その侵襲は決して低くなく患者負担は大きい。また,マンモトーム生検で石灰化巣を採取した場合,石灰化巣が取り尽くされ,根治的な切除手術時に病巣部位の捕捉に難渋する場合もある。微細石灰化巣が超音波画像で的確に捕捉される場合は,本方法が組織診断を得る上で有用であるが,捕捉の困難なことも多い。捕捉の困難な症例は緻密な経過観察が重要であり,またカテゴリー４相当の症例等は積極的に診断機器の整った施設に紹介するべきである。

EP3-28
術前化学療法後の臨床的リンパ節転移陰性乳癌症例におけるセンチネルリンパ節生検の検討

[1]福井大学　医学部　乳腺内分泌外科、[2]福井大学　医学部　第一外科、
[3]福井大学　医学部　病理部
河野　紘子[1]、前田　浩幸[1]、高橋　瑞穂[1]、今村　好章[3]、五井　孝憲[2]

はじめに
臨床的リンパ節転移陰性(cN0)乳癌においてセンチネルリンパ節生検（SLNB）転移陰性の場合の腋窩郭清省略が標準化されている.一方でNSABP -B18試験の結果をうけ,術前化学療法(NAC)の適応が広がり症例が増えている.増加する症例には治療前からcN0の症例も含まれ,乳癌ガイドラインでもNAC前後でcN0を確認された場合はSLNBを行うことを弱く推奨するとなっている.今後はリンパ節転移の有無を見分ける方法を確立する必要が出てくる.我々はNACを行い,治療前後にcN0と判断した症例でSLNBを行った6症例を検討した. 今後は,臨床的腋窩リンパ節転移陽性(cN＋)乳癌に対して、NAC後SLNBを行う対象をどのように選択するかであり,cN＋でypN0となった6症例の腋窩リンパ節の特徴についても検討した.
方法と対象
2020年1月から2021年11月までのcN0のNAC症例でSLNBを行った6例(cT1-T4bN0)を後方視的に検討した.当科で定めるcN0の判断基準(触診で固いリンパ節を触れない,皮質の厚み2.8㎜以下かつFDG集積　SUV MAX1.30以下または転移が疑われても細胞診で転移陰性と診断された症例)に従い治療前後に腋窩リンパ節を評価し,cN0と診断した症例を選択した.SLNBは色素法とRI法を併用した.
結果
cN0症例の内訳はcT1N0が１例,cT2N0が3例,cT4bN0が2例で, サブタイプはLuminal type 4例,HER2 type 1例,triple negative type 1例,化学療法による縮小率はPR 6例であった.原発巣の組織学的治療効果はgrade 1bが4例,grade 2が1例,grade3が1例であった.センチネルリンパ節は1 ～ 8個同定でき(同定率100%),いずれも術中迅速組織診断で転移陰性と診断された.
cN＋でypN0となった6症例ではNAC前には全例2.8㎜以上の腋窩リンパ節の皮質の肥厚がいずれも2.0㎜以下となっていた.
考察
当科で定めた判断基準でcN0と判断した6例は全例SLNBでpN0の判断に至っており,今後もこの基準を継続したい.
今後はcN+症例でNAC後のリンパ節は縮小し,通常のリンパ節よりも皮質が菲薄化している症例が多い.皮質の厚みに関しては厳しい基準に設定する必要があると考える.またKimらの報告ではcN＋症例ではSLN陰性を確認できれば郭清省略できる可能性を示しているが,転移が残存している場合にはどのような大きさのリンパ節転移であっても郭清追加するべきと述べており今後も検討していきたい.

★：優秀ポスター

EP3-29
術前化学療法症例のUS画像所見、治療効果評価についての検討

国立がん研究センター中央病院　乳腺外科
岩本　恵理子、首藤　昭彦、高山　伸、神保　健二郎、椎野　翔、村田　健、渡瀬　智佳史

背景：
術前化学療法(NAC)症例における病理学的完全奏功(pCR)は良好な予後予測因子である。
その差は、ホルモン受容体陽性・HER2陰性乳癌よりも、HER2陽性乳癌やトリプルネガティブ乳癌の方が大きい可能性がある。一方で､化学療法で癌細胞･周囲の間質に変性、壊死、線維化等の修飾が加わることで、画像診断は難しくなる。NAC後MRによる遺残腫瘍の正診率は、ＭＭＧより有意に高く、USとは有意差ないとされている。
目的：
NAC症例の画像所見、腫瘍遺残およびpCR評価について検討する。
対象・方法：
2021年1月～ 7月に手術を施行した術前化学療法後・原発性乳癌症例40例。病理学的因子、US画像、縮小パターンや腫瘍遺残につき評価する。
年齢：35-76歳（平均52、中央値52.65歳）。
臨床病期：stage1/ⅡA/ⅡB/ⅢA/ⅢB/ⅢC（1/12/13/9/1/4人）。
針生検病理組織（治療前）：
組　織　型：IDC/invasive carcinoma/Mucinous carcinoma/ILC/Invasive micropapillary carcinoma　(32/4/2/1/1人)。組織学的グレード(HG)：1/2/3 (3/13/24人)。
サブタイプ：ホルモン陽性Her2陰性/ホルモン陽性Her2陽性/ホルモン陰性HER2陽性/triple negative (12/10/10/8人)
結果：
臨床的治療効果：CR/PR/SD/PD（11/25/2/2人）。
病理学的治療効果：Grade0/1a/1b/2a/2b/3　(0/8/7/8/5/12人)。pCR率30% (12/40)。
pCR症例(12例)において、治療前針生検サブタイプはHER2陽性が11例(ホルモン陽性6/陰性5)、トリプルネガティブが1例。治療前のUS画像は8例が孤立性の腫瘤形成性、４例が多発腫瘤や腫瘤＋腫瘤非形成性、腫瘤非形成性タイプ。治療後、孤立性の腫瘤形成性８例は治療後に求心性に縮小を示した。うち5例で治療後US所見は不明瞭となり、４例は血流信号不明であった。多発腫瘤や腫瘤非形成性を示した４例は、US上多発腫瘤はそれぞれ不明瞭化、低エコー領域は平たくまたは斑状に不明瞭化を示した。
結論：
NAC後pCRの大半がHER2陽性であった。pCR症例12例中７例で、治療後に認識可能なUS所見を描出した。孤立性腫瘤病変は求心性に縮小し所見不明となる症例も認め、多発腫瘤や腫瘤非形成性所見を伴う病変は既存範囲に不明瞭に縮小する傾向が見られた。画像所見、病理組織につき検討する

EP3-31
温存術後乳房における超音波所見の変化についての検討

湘南記念病院　乳がんセンター
三角　みその、水野　香世、井上　謙一、有泉　千草、川﨑　あいか、海野　敬子、北田　翼、土井　卓子

温存術後乳房における局所再発の早期発見のために超音波検査は有効であるが、創部変化については評価が容易ではない。術後の経過観察や検診移行後に瘢痕変化と局所再発の判断が難しい症例を経験することがある。温存術後の創部所見をどのように判定するかは今後の検討課題と考え、乳房温存術後の創変化を検討した。

【対象】2016 ～ 2018年に乳房温存手術を施行した原発性乳がん症例（術後断端陽性で全摘施行、術後他院f/u症例などは除く）323例
【方法】術後の経過観察超音波にて術後変化所見が描出されている検査のうち、最も経過の長いものを見直した。
【結果】瘢痕は多彩な像がみられたが､①構築の乱れ ②構築の乱れ（筋状/索状）③腫瘤様 ④sci/ILC様 ⑤皮膚付着 ⑥肉芽腫様 ⑦低エコー域 ⑧その他：所見混在、過誤腫様 ⑨所見ほとんどなし、のパターンに分類することができた。
【考察】術後の創変化は乳房のサイズや形などの個人差に加え、切除量・部位・授動などの整容性を保つ工夫により様々な所見を呈する。２－４年経過例では構築の乱れパターンが一番多く、経時的にみると長期経過例で「所見ほとんどなし」「構築の乱れ（筋状・索状）」が増加、それ以外の所見は減少していた。少数ではあるが「腫瘤様」「sci/ILC様」パターンの場合は経時比較しないと判断が難しく、検診など他施設での検査継続となる場合には画像を渡すなどの工夫がスムーズな連携に必要と考えた。

EP3-30
超音波fusion技術を用いた乳房温存手術でのMRI non-mass enhancementの局在診断;多施設共同研究(中間解析)

[1]愛知医科大学　乳腺・内分泌外科、[2]大垣市民病院　外科、
[3]岐阜大学　医学部　腫瘍外科、[4]聖フランシスコ病院　放射線科、
[5]静岡がんセンター　乳腺画像診断科、[6]昭和大学　医学部　乳腺外科、
[7]昭和大学江東豊洲病院　乳腺外科、[8]岡山大学　乳腺・内分泌外科、
[9]慶応義塾大学　乳腺外科、[10]名古屋大学　放射線科
中野　正吾[1]、亀井　桂太郎[2]、二村　学[3]、磯本　一郎[4]、植松　孝悦[5]、明石　定子[6]、吉田　美和[7]、鳩野　みなみ[8]、髙橋　麻衣子[9]、佐竹　弘子[10]

【背景】乳房MRIは乳癌広がり診断に多く用いられている。非腫瘤性病変であるnon-mass enhancement (NME)は腫瘤性病変であるmassやfocusに比べ、second-look USでの検出率が低く、また乳房温存手術における断端陽性率や再手術率が高いことが知られている。近年、NMEの局在診断において磁気位置追尾システムを用いた超音波fusion 技術の有用性が報告され(Ultrasound Med Biol. 2018, J Med Ultrasonics. in press)、これらのpreliminary studyをもとに、我々はNMEを伴う乳癌に対する乳房温存手術への超音波fusion技術の有用性の検証を行うために多施設共同前向き臨床試験(FUSION 02 study)を開始した。今回、FUSION 02に登録された症例の中間解析を行った。【対象と方法】組織学的に乳癌の診断が確定し、prone MRIによるNME造影径がUS腫瘍径を上回り、かつ乳房温存手術の適応となる10症例を対象とした。体表コイルを用いてsupine MRIを追加撮像後、real-time virtual sonography (RVS)/volume navigation (Vnav)を用いたsecond-look USにて造影域の広がり診断を行った。造影域端乳腺内の乳頭側と乳頭側対側にRVS/Vnav下に植込み型病変識別マーカー（UltraCor Twirlブレストマーカー）を留置後に乳房温存手術を行った。切除マージンは2cmとし、断端陽性率および再手術率を検証した。【結果】NMEの造影径中央値31mm (18-48mm)、分布はsegmental 8例、focal 2例であった。USの腫瘍径中央値18mm (9-32mm)、USの形態像はmassが5例、non massが5例であった。植込み型病変識別マーカーを切除端のランドマークとして全例に乳房円状部分切除術が施行でき、標本重量の中央値63 g (54-105g)であった。最終病理診断はDCISが6例、IDCが4例(Luminal 3例、triple negative 1例)、全例切除断端陰性であり、再手術例はなかった。【結語】超音波fusion技術（RVS/Vnav）は、NMEを有する乳癌の乳房温存手術におけるsurgical outcomeの改善に寄与することが示唆された。

EP3-32
新型コロナワクチン接種が乳腺診療に与える影響についての検討

大通り乳腺・甲状腺クリニック
亀嶋　秀和

【背景】新型コロナワクチン接種が現在加速度的にすすめられている。ワクチン接種後の乳房診察で腋窩リンパ節腫大がみられ、結果の解釈に苦慮する症例が散見された。当院でのワクチン接種後の腋窩リンパ節腫大症例について検討したので報告する。
【対象・方法】2021.4-7に当院で乳癌検診もしくは定期フォローなどで乳房診察を受け、新型コロナワクチン(以下ワクチン)の摂取歴が判明している71例。腋窩リンパ節所見に着目し、接種後日数、乳房所見、腋窩リンパ節所見、腋窩リンパ節左右差、リンパ節最大径、リンパ門有無などについて検討した。
【結果】接種後乳房診察までの日数は平均42.8日(2 ～ 127日)であった。腋窩リンパ節の左右差が17例(23%)に見られ、リンパ節最大径は平均13.2mm(4-40mm)であった。腋窩リンパ節所見を正常(LN1)、皮質の肥厚所見あり(LN2)、リンパ門消失・類円形腫大(LN3)の3所見に分けると、それぞれ51例(72%)、16例(22%)、4例(6%)であった。リンパ節所見を接種後日数30日で分けた結果、30日未満が33例あり、LN1が12例(36%)、LN2、3が21例(64%)であり、30日以上は38例あり、LN1が32例(84%)、LN2、3が6例(16%)と、接種後1か月経過するとリンパ節所見は軽度になっていた。また、71例中70例は異常なしもしくは良性であったが、1例が乳癌であった。この1例は受診直前に患側腕にワクチン接種、診断直後のCTで造影される腫大リンパ節が複数個みられリンパ節転移が疑われたが、リンパ節のFNAでは悪性所見なく、1か月後の手術直前のCTではリンパ節縮小し、手術時のセンチネルリンパ節生検も悪性所見認めなかった。
【結語】日常臨床で腋窩リンパ節腫大を認めたときは、感染性、乳癌・肺癌など悪性腫瘍によるリンパ節転移、悪性リンパ腫、自己免疫性疾患などを考える。乳腺診療にあたっては、診察前に新型コロナワクチン接種の事前聴取が望ましく、リンパ節腫大例には受診者への説明が必要であり、確実な鑑別診断が必要である。

★：優秀ポスター

EP3-33
新型コロナワクチン接種における反応性リンパ節腫大の検討

[1]東邦大学医療センター大森病院　臨床生理機能検査部、
[2]東邦大学　医学部　外科学講座　乳腺・内分泌外科分野（大森）
三塚　幸夫[1]、齊藤　芙美[2]、須磨崎　真[2]、緒方　秀昭[2]

【はじめに】最近，新型コロナワクチン（ワクチン）接種後のリンパ節腫大に遭遇する機会が増えてきた．ワクチン接種における反応性リンパ節腫大に関してはすでに複数の報告があり，乳癌発症リスク因子のない一般女性に対する乳がん検診は6 ～ 10週間あけて，また乳癌患者の術前・術後の必要な画像診断は延期することなくおこなうことが推奨されている．日常臨床においては患側に接種されている例もあり，ワクチン接種に伴う反応性リンパ節腫大について，十分に把握しておく必要性を感じている．そこで我々は，ワクチン接種における反応性リンパ節腫大の頻度や部位について検討した．
【対象・方法】対象は，2021年6月～ 12月に当院で乳房超音波検査（US）をおこない，ワクチン接種歴を聴取できた患者．精度均一化のため，特定の1名の検査者がUSおこなったもののみを対象とし，両側接種例，乳癌およびその既往のある症例，他の要因による腫大の可能性のある症例，USでの評価困難例は除外した．LevelⅠは健常者でもUSで描出されることから対側と比較して形態が異なるものを，LevelⅡ・Ⅲおよび内胸についてはリンパ節がみられたものを所見ありと判定した．
【結果】対象は72人（女性69人，男性3人），年齢の中央値は52.5歳．ワクチン接種歴は未接種者10人，1回接種者（接種後7 ～ 25日，中央値19.5日）8人，2回接種者（接種後2 ～ 203日，中央値56日）54人．リンパ節所見ありを接種側／対側で示すと，未接種者：0人／0人，1回接種者：7人（87.5%）／0人，2回接種者：24人（44.4%）／1人（1.9%）と，未接種者および接種者の対側と比較して接種側で高頻度にみられた．リンパ節所見ありの部位は，接種側に所見ありとした31人中，LevelⅠで19人（61.3%），LevelⅡで27人（87.1%），LevelⅢで9人（29.0%）と，LevelⅡ・Ⅰで高頻度にみられた．2回接種者のうち，10週未満の32人中18人（56.3%），10週以上の22人中6人（27.3%）が接種側に所見ありだった．
【結語】接種側のリンパ節では，未接種者や接種者の対側と比較して高頻度で所見ありとなり，特にLevelⅡ・Ⅰに高頻度にみられた．また接種後10週以降においても接種側に所見がみられる例もあり，ワクチン接種後は接種歴を加味して慎重に評価する必要がある．

EP3-34
COVID-19のコロナワクチン接種に伴う反応性リンパ節腫大の時期別超音波像

糸島医師会病院　乳腺外科
渡邉　良二、濱崎　里香、宗　栄治、浅井　あさい、興梠　紀子、
ウイリアムス　純恵、立石　紗代子、二宮　百香、白石　君江、藤光　律子、
冨田　昌良

（はじめに）
COVID-19に対するワクチン接種側の片側性の反応性リンパ節腫大により臨床や検診の現場で混乱を招く可能性があり、乳癌検診学会より「乳がん検診にあたっての新型コロナウイルス感染症（COVID-19）への対応手引きVer2.1より」が出て、新型コロナワクチン接種に伴う反応性リンパ節腫大に対する適切な対応についての推奨マネジメントも付記された。それによると6-10週間までは腫大する可能性があると記載されている。今回、自験例での超音波による腋窩リンパ節腫大（皮質厚）の推移を検討したので報告する。
（対象と方法）
期間：2021年7月から10月。対象：新型コロナワクチン接種を施行後に当科外来を受診した415例。平均年齢：59才（20-96才）方法：超音波により腋窩リンパ節の皮質厚の最大径の計測。ワクチン接種後の週ごとの最大径の平均値（19週まで）と日毎別の最大径の平均値（50日）までを検討した。
（結果）
ワクチン接種後の各週ごとのリンパ節の皮質厚の最大径の平均値は、2週目にピークがあり3.7mmで、6週目の平均値は2.6mm、10週目の平均値は2.1mmであった。日毎の検討では9日目にピークがあり47日目までは3mmを超える症例があった。また、基礎疾患にアトピーやリウマチ疾患等がある症例は、16週目でも平均3.6mmで腫大を認めた。
（結語）
新型コロナワクチン接種に伴う反応性リンパ節腫大は、アレルギーや自己免疫等の基礎疾患がなければ手引き通り10週間経過すればほぼ正常化していることが確認できた。

EP3-35
乳癌術前の腋窩リンパ節細胞診が偽陰性であった症例の検討

[1]昭和大学藤が丘病院　乳腺外科、[2]昭和大学病院　乳腺外科
榎戸　克年[1]、松柳　美咲[1]、小松　奈々[1]、永田　彩[1]、明石　定子[2]、
中村　清吾[2]

【目的】超音波ガイド下腋窩リンパ節細胞診は、初期治療時のステージングを目的に、腫大したリンパ節に対して広く行われている検査である。初期治療時の腋窩リンパ節転移の有無を正確に診断することは、リンパ節転移が認められればセンチネルリンパ節生検を省略し腋窩郭清術を施行する、術前化学療法を導入するなど適切な治療方針を決定することができる。しかし細胞診が良性の結果であってもセンチネルリンパ節生検で転移陽性（偽陰性）となる症例も少なくない。本研究では、術前の腋窩リンパ節細胞診が偽陰性となった症例の検討を行った。
【方法】2016年11月から2020年6月までに、97例の原発性乳癌患者に腋窩リンパ節細胞診が行われた。細胞診断は陰性，鑑別困難、疑陽性，陽性性に分類し、採取した検体量が不足して診断困難なものは検体不適性例とした。細胞診陰性で、原発巣の手術でセンチネルリンパ節生検(SNB)を施行した38例を対象とした。センチネルリンパ節が転移陽性であった症例の超音波画像および病理学的所見について後方視的検討を行った。
【結果】97例の腋窩リンパ節細胞診の結果は、正常あるいは良性38例（39.2%）、鑑別困難5例（5.2%）、悪性疑い8例（8.2%）、悪性41例（42.2%）、検定不適正5例（5.2%）であった。術後病理結果は、転移陰性29例（29.9%）、転移陽性68例（70.1%）で、検定不適正を除いた検査の精度0.87、感度0.79、特異度0.92、陽性的中率0.96、陰性的中率0.66、偽陰性率0.21、偽陽性率0.08であった。細胞診が正常あるいは良性と診断された38例のうち、真陰性24例、偽陰性14例であった。原発巣の平均腫瘍径はそれぞれ37.2±4.6㎜、26.0±6.3㎜（p=0.16）、リンパ節径13.1±0.9㎜、11.6±1.3（p=0.37）であった。リンパ節の形態や中心脂肪脱落の有無、組織型、臨床的サブタイプなどに有意差は認めなかった。
【結語】腋窩リンパ節細胞診の陰性的中率は高くない。偽陰性となる腋窩リンパ節の特徴的な所見は認めなかった。腋窩リンパ節転移診断の精度向上のために症例の集積と検討を継続する。

★EP3-36
内胸リンパ節の超音波所見に関する検討

[1]がん研究会有明病院　超音波検査部、
[2]がん研究会有明病院　超音波診断・IVR部、
[3]がん研究会有明病院　細胞診断部、[4]がん研究会有明病院　乳腺センター、
[5]がん研究会有明病院　病理部、[6]がん研究会がん研究所　病理部
圓岡　有里[1]、國分　優美[2]、宮城　由美[4]、加藤　千絵子[1]、池畑　浩一[3]、
中村　暁[4]、高畑　史子[4]、高橋　洋子[4]、大迫　智[5,6]、松枝　清[2]、上野　貴之[4]、
大野　真司[4]

【背景・目的】乳癌治療において内胸リンパ節転移の有無によりステージングや治療方針が変わるため、正確な診断が求められる。今回、内胸リンパ節の超音波像の特徴や感度、特異度について検討した。
【対象と方法】2017年7月から2021年7月当院において乳癌術前または術後経過観察中に内胸リンパ節の腫大が認められ、超音波ガイド下穿刺吸引細胞診が施行された123例中、インプラントによる再建術後を除いた117症例（術前82例、術後35例）を対象とし、超音波画像におけるリンパ節の所見について検討した。
【結果】細胞診の結果は、悪性44例（38%）、正常あるいは良性44例（38%）、不適正29例（24%）であった。以下、不適正を除いた88例を対象とした。細胞診で悪性であった44例中、超音波で転移もしくは転移疑いとしたものは32例（73%）であった。細胞診で正常もしくは良性であった44例中、超音波で反応性としたものは30例（68%）であった。腫大部位は悪性で第1肋間18例（41%）、第2肋間17例（39%）、他、9例（20%）と全体の80%を第1,2肋間で占めていた。正常あるいは良性も同様であった。悪性と診断されたリンパ節の平均値は長径13.0mm(4-32mm)、短径9.9mm(3-25mm)、厚み5.6mm(2-20mm)、正常あるいは良性は長径10.3mm(6-19mm)、短径7.9mm(4-17mm)、厚み4.2mm(2-10mm)で、長径と厚みに有意差がみられた(P<0.05)。存在部位は内胸動静脈に対し内側36例(41%)、外側47例(53%)、その他5例(6%)であり、悪性と正常あるいは良性との間に有意差はなかった。形状は楕円形が最も多く悪性、正常あるいは良性ともに41例ずつ(93%)で差は認められなかった。また、限局した皮質の肥厚は悪性、正常あるいは良性ともにみられなかった。リンパ節門が確認できたものは悪性4例(9%)、正常あるいは良性18例(41%)で有意差がみられた(P<0.05)。乳癌の存在部位は悪性でA区域11例(25%)が最も多く、次いでC区域が9例(20%)、AC区域7例(16%)であった。
【考察・まとめ】内胸リンパ節は超音波上、正常では描出されないことが多く、超音波で描出可能な腫大が認められた場合でも悪性とは限らない。今回の検討では、感度、特異度は7割前後であった。内胸リンパ節の長径、厚み、およびリンパ節門の有無に関して、良性と悪性の間に有意差を認めたが、大きさの差はわずかであり、正確な診断には穿刺吸引細胞診による確認が必要と考えられた。

★：優秀ポスター

EP3-37
乳癌術前化学療法症例におけるTILs-US scoreと組織学的治療効果の検討

富山西総合病院　乳腺外科
棚田　安子、荒井　美栄、江嵐　充治

【背景】腫瘍組織浸潤リンパ球(TILs)はトリプルネガティブ乳癌(TNBC)やHER2陽性乳癌における予後や薬物治療の効果予測に有用として注目されている。TILsが高発現している乳癌(LPBC)には3つの特徴的な超音波(US)所見があり、これをスコア化したTILs-US scoreは組織学的LPBC評価と同等の診断能があることが報告されており、病変全体を反映する正確で簡便なLPBC診断および治療効果予測因子として臨床応用が期待されている。また当院は常勤の病理診断医がおらず、TILsの評価をしてもらうことも難しい環境にあることからTILs-US scoreの有用性について検討することとした。今回、TNBCおよびHER2陽性乳癌術前化学療法施行例におけるTILs-US scoreと組織学的治療効果について検討した。【対象】2019年4月から2021年10月までに術前化学療法後に根治手術を施行したTNBCおよびHER2陽性乳癌11例を対象とした。術前化学療法前のUS所見からTILs-US score(0 ～ 7点)を算出した。手術標本で組織学的治療効果を判定した。【結果】年齢中央値は52歳(33 ～ 77歳)。サブタイプはTN 4例、HER2 2例、Luminal-HER2 5例。組織型は浸潤性乳管癌硬性型8例、充実型2例、その他1例。臨床病期はcStage1/2/3/4が0/8/2/1例。NG1/2/3は0/5/6例。Ki67 index 30%未満 2例、30%以上 9例。使用レジメンはEC followed Taxan 4例、HPD(Trastuzumab+Pertuzumab+Docetaxel) 6例、HPD followed FEC 1例 であった。化学療法後の画像的効果判定はCR 3例、PR 7例、PD 1例。術式は全例Btで、Axあり8例、Axなし3例。手術標本における組織学的効果判定はGrade3/2b/2a/1b/1aが5/3/1/1/1例でpCRが5例あった。一方TILs-US scoreは、4点以上が9例(7/6/5/4点が0/3/6/0例)、3点以下が2例(3/2/1/0点が1/1/0/0例)であった。pCR症例のUS scoreは全例高値であった。奏功例は組織型やサブタイプに依らず形状は小型分葉形、内部エコーは低～極低、後方エコーは増強～強増強を示し、硬性型の典型像とされる後方エコー減弱する不整形腫瘤はなかった。【結語】TILs-US scoreは術前化学療法による組織学的治療効果と概ね相関しており、TILs発現を反映している可能性が示唆された。組織学的TILsの評価が得られない環境ではTILs-US scoreで代用することでTNBCおよびHER2陽性乳癌における術前化学療法の治療効果予測や治療のプランニングに活用できる可能性が示唆された。

EP3-38
マンモグラフィで所見がなく、超音波検査で描出された乳癌症例の検討

[1]市立貝塚病院　乳がん高度検診・治療センター、[2]市立貝塚病院　乳腺外科
村山　沙紀[1]、矢竹　秀稔[1]、泉井　綾香[2]、高橋　裕代[2]、大城　智弥[2]、
稲治　英生[2]

【背景・目的】乳房撮影検査では、マンモグラフィ (MMG)で所見がなく、超音波検査(US)で描出される乳癌を経験することがある。本研究は当院におけるそのような症例の臨床病理学的特徴をretrospectiveに検討することを目的とする。
【対象・方法】2021年1月から11月までに当院にて治療したPaget病をのぞいた乳癌170例のうち、術前にMMGとUSが実施された164例を対象とした。異時性両側乳癌や乳房温存術後の乳房内再発も対象に含めた。
MMGとUS画像の評価で要精査所見を呈したものを陽性、呈さなかったものを陰性とし、MMG陰性、US陽性であった乳癌症例を臨床病理学的に検討した。
【結果】MMGとUS共に陽性は145例(88%)、MMG陰性でUS陽性は14例(9%)、MMG陽性でUS陰性は4例(2%)、MMGとUS共に陰性は1例(1%)であった。
MMG陰性でUS陽性のMMGによる乳房構成は、極めて高濃度2例、不均一高濃度7例、乳腺散在5例で高濃度乳房は64%を占めていた。病理組織学的診断は非浸潤性乳管癌が5例、浸潤癌が9例(浸潤性乳管癌/腺管形成型2例、硬性型2例、その他2例、浸潤性小葉癌1例、アポクリン癌1例、管状癌1例)、病期分類はStage Ⅰが6例、Stage Ⅱが3例であった。
MMG陰性でUS陽性14例のうち、乳癌術後フォロー中に発見された乳癌症例が7例(対側乳房切除術〈Bt〉後4例、対側乳房温存術〈Bp〉後2例、同側Bp後1例)含まれていた。そして全164症例中、乳癌術後の新規乳癌と再発は11症例(対側Bt後5例、同側Bp後4例、対側Bp後2例)であり、その6割をこの7症例が占めていた。
【考察】MMG陰性でUS陽性症例の半数が乳癌術後フォロー中の症例(対側Bt後4例、Bp後3例)となった理由として、対側Bt後かBp(対側、同側)後かにかかわらず、MMGにおいて左右の比較が難しい場合に乳癌の検出が困難である可能性が高い。このことからMMGにおける乳癌検出には左右の比較が重要であることが示唆された。したがって、術後症例ではUSで注意して検査する必要があると考えられた。
【結語】MMGで所見がなく、USで描出された乳癌症例について検討した結果、高濃度乳房症例が高率を占め、また乳癌術後の対側乳癌や乳房内再発の率が高く、術後フォローにおけるUS検査の重要性が確認された。

EP3-39
乳癌術前化学療法前後の腋窩転移リンパ節超音波検査の腋窩手術における意義

[1]がん研究会有明病院　超音波検査部、[2]がん研究会有明病院　乳腺センター、
[3]がん研究会有明病院　病理部
加藤　千絵子[1]、坂井　威彦[2]、圓岡　有里[1]、國分　優美[1]、高畑　史子[2]、
大迫　智[3]、松枝　清[1]、上野　貴之[2]、大野　真司[2]

[背景]近年薬物療法の進歩に伴い、術前化学療法(NAC)で腋窩リンパ節転移巣の完全消失(ycN0)が得られる症例が増えてきている。腋窩郭清の省略が可能な症例を適切に選択することが求められているが、ycN0診断に適した画像診断についてはまだコンセンサスが得られていない。
[目的]NAC前・中・後のリンパ節超音波検査(LNUS)によるycN0評価の意義を明らかにする。
[対象]2021年1月に開始した「腋窩リンパ節転移陽性乳癌に対するNAC後の腋窩郭清省略を目的としたセンチネルリンパ節生検の妥当性を検討する前向き介入研究」に登録され、LNUSでycN0と診断した13例を対象とした。
[方法]細胞診で転移が証明された腋窩リンパ節に対して、LNUSをNAC前に施行し、NAC中・後とLNUSで追跡し、画像を評価した。手術前日に追跡してきたリンパ節の直上皮膚にエコー下でマークまたは点墨を行い、手術時に摘出(Target Axillary Dissection:　TAD)し、病理組織検査で転移の有無を判定した。
[結果]13例は全例女性で、初診時の臨床病理学的因子は平均46.1歳、原発巣の腫瘍径は平均34㎜、StageはⅡA：2例、ⅡB：9例、ⅢA：2例であった。NAC前の推定リンパ節転移個数は1 ～ 7個(平均3個)、転移が証明されたリンパ節のサイズは長径7 ～ 26㎜(平均17㎜)、皮質厚4 ～ 13㎜(平均8㎜)。原発巣の組織学的効果判定はgrade1aおよび1b：0例、grade2a：5例、grade2b：1例、grade3：7例であった。LNUSで転移が証明されたリンパ節を追跡できた症例は12/13例(92%)。追跡可能だったリンパ節はリンパ節門が明瞭化し、皮質が菲薄化していた症例が10例、リンパ節門ははっきりしないが、リンパ節が縮小していた症例が2例であった。センチネルリンパ節生検＋TADを行い、摘出したリンパ節はすべて術中迅速診断が行われ、全例転移はみられなかった。
[考察・まとめ]腋窩リンパ節転移陽性乳癌にNACを施行し、腋窩リンパ節に画像上明らかな転移所見がみられなかった場合に郭清を省略することができれば、患者の侵襲も少なく、QOLの向上が期待される。NAC前のステージングでリンパ節転移が何個、どこまであったのか、そしてそれがNACでどのように消えているのかを画像で診断することができれば、腋窩手術の縮小につながると考えられる。今後の前向き試験で、LNUSや他の画像診断と転移遺残との関係についてさらなるデータの蓄積が期待される。

EP3-40
当院で経験した線維腺腫と葉状腫瘍における術前鑑別診断についての検討

[1]北九州総合病院　乳腺外科、[2]産業医科大学第一外科、
[3]きたやま乳腺クリニック、[4]青葉台病院、[5]つるどめ乳腺･大腸･肛門クリニック
勝木　健文[1]、櫻井　晶子[1]、秋山　泰樹[1]、井上　譲[2]、北山　輝彦[3]、
永田　貴久[4]、鶴留　洋輔[5]、花桐　武志[1]、日暮　愛一郎[1]、佐古　達彦[1]、
永田　直幹[1]

線維腺腫と葉状腫瘍は、組織学的分類上、結合織性および上皮性混合腫瘍に分類され、葉状腫瘍は病理学的に良性の線維腺腫に類似したものから高異型度の肉腫に近い悪性のものまで幅広いのが特徴である。葉状腫瘍の手術の際は、遺残や再発を防ぐため腫瘍辺縁から少なくとも1cmの正常組織まで含めた切除が推奨されているが、線維腺腫と似た画像所見を呈するため術前の鑑別が困難である。今回我々は、当院で過去10年間に乳腺腫瘤の手術を施行し、最終病理結果が線維腺腫あるいは葉状腫瘍だった51症例 (線維腺腫 35例、葉状腫瘍 16例)に対し、臨床所見やエコーを中心とした画像検査所見等を比較検討した。平均年齢は線維腺腫群が36 (18-61)歳、葉状腫瘍群が45 (13-63)歳。平均腫瘤径は線維腺腫群が37 (11-160)mm、葉状腫瘍群が59 (14-154)mmで、明らかな増大傾向を示す割合は、線維腺腫群が19例 (54.3%)、葉状腫瘍群が13例 (81.3%)だった。腫瘤の形状は線維腺腫群が円～楕円形11例で分葉形～不整形 24例、葉状腫瘍群は円～楕円形　2例で分葉形～不整形 14例だった。縦横比は線維腺腫群が平均0.51 (0.27-0.91)、葉状腫瘍群が平均0.66 (0.42-0.93)。腫瘤内に嚢胞様構造やスリットを伴う割合は、線維腺腫群が19.4%、葉状腫瘍群が平均73.3%だった。内部エコーは、線維腺腫群が均一 15例、不均一 20例、葉状腫瘍群が均一 4例、不均一 12例だった。血流や石灰化の有無、後方エコーに関しては、両群間に明らかな傾向は認めなかった。エコーとマンモグラフィのカテゴリー分類は殆どが3あるいは4であったが、線維腺腫の場合はマンモグラフィでカテゴリー 1の症例も散見された。術前のコア針生検でほぼ正確な診断がされていたが (正診率 90.5%)、初期の細胞診のみ施行された症例では、悪性や悪性疑いの診断で手術を施行された症例もみられた。葉状腫瘍は線維腺腫と比較し、やや高齢、腫瘍径が大きい、増大傾向がある、分葉形～不整形を呈するものが多い、縦横比がやや大きい、嚢胞様構造やスリットを伴うことが多い、不均一な内部エコーを呈することが多い、等の特徴を有していた。また今回の検討ではコア針生検の正診率が高く、術前に施行することが必須であると考えられた。

★：優秀ポスター

EP3-41
術前化学療法効果判定の超音波検査で完全奏効を予測した乳癌17例についての検討

[1]社会医療法人　神鋼記念会　神鋼記念病院　生理検査室、
[2]社会医療法人　神鋼記念会　神鋼記念病院　乳腺科、
[3]社会医療法人　神鋼記念会　神鋼記念病院　放射線診断科、
[4]社会医療法人　神鋼記念会　神鋼記念病院　病理診断科
磯部　祥子[1]、結縁　幸子[2]、松本　元[2]、御勢　文子[2]、大久保　ゆうこ[2]、
矢内　勢司[2]、矢田　善弘[2]、一ノ瀬　庸[2]、山神　和彦[2]、門澤　秀一[3]、
田代　敬[4]

【目的】術前化学療法(NAC)により病理学的完全奏効(pCR)が得られる乳癌は、超音波検査(US)で内部エコー輝度の上昇や境界不明瞭化が報告されている。今回、NACの効果判定US(2020年8月～ 2021年10月)で病変の内部エコー輝度の上昇・境界不明瞭化を認めpCRを予測した乳癌17例について、US上の病変サイズ縮小率、病理学的治療効果との関連性を検討した。
【方法】NAC開始前、タキサン終了時(中間効果判定)、アンスラサイクリン終了時(最終効果判定)のUS画像より、病変の長径と厚みの縮小率((初回の径－効果判定時の径)/初回の径 x 100)を算出し、病理学的治療効果・サブタイプを検討した。
【結果】病理学的治療効果はpCR7例(HER2: 3例、Luminal B-like: 1例、Luminal-HER2: 3例)、pCR+DCIS9例(TN: 2例、HER2: 2例、Luminal-HER2: 3例、Luminal B-like: 2例)、Grade2 b 1例(Luminal-HER2)。US画像は全例で中間効果判定から内部エコー輝度上昇・境界不明瞭化の所見を認めた。US病変サイズ縮小率は中間効果判定:長径0 ～ 100(中央値40.7)%、厚み26 ～ 100(中央値58.3)%、最終効果判定:長径9.5 ～ 100(中央値58.3)%、厚み42 ～ 100(中央値66.7)%。中間効果判定と最終効果判定の縮小率の比較では長径・厚みともに有意差無しであるが、中間効果判定での厚み縮小率は長径縮小率よりも有意に高かった(p=0.01)。中間効果判定で病変消失2例(縮小率100%)はいずれもpCRでHER2タイプであった。Grade2 b症例は病理組織像で広範な浮腫状変化を伴う2mmの浸潤癌を認めた。US病変サイズ縮小率は中間効果判定:長径26%、厚み37%、最終効果判定:長径41%、厚み42%と中央値以下だがpCR症例との区別は困難であった。pCR+DCIS 症例のDCISは1-2mm未満の病巣が散見され、USでは検出困難であった。
【考察】今回対象とした17例は1例を除き広義のpCRが得られ、内部エコー輝度上昇・境界不明瞭化のUS所見は診断的意義が高いことが確認できた。加えて、中間効果判定に高い厚みの縮小率が得られた場合、pCRをより強く疑う所見と考えられた。一方、pCR 症例においてもUSで計測可能な病変を確認できる例が多く、術後病理所見との対比からは浮腫状変化を伴った瘢痕組織を計測していると思われた。またpCR症例の75%がHER2陽性のサブタイプであった。本検討から、術前化学療法効果判定のUSでは中間効果判定の所見、サブタイプを意識することでpCRをより正確に予測できる可能性が示唆された。

EP3-42
10mm以上の充実性腫瘤像を呈したDCIS症例

[1]聖マリアンナ医科大学　乳腺・内分泌外科、
[2]聖マリアンナ医科大学　病理診断科、[3]ブレスティアたまプラーザ、
[4]ハク　ブレストケア　クリニック、
[5]聖マリアンナ医科大学　ブレスト&イメージング先端医療センター
西川　徹[1]、佐々木　美紀[1]、喜多島　美奈[1]、瀧下　茉莉子[1]、金山　益佳[1]、
田雜　瑞穂[1]、坂本　菜央[1]、中野　万里[1]、黒田　貴子[1]、敦賀　智子[1]、
志茂　新[1]、都築　麻紀子[1,5]、本吉　愛[1]、小島　康幸[1]、川本　久紀[1,5]、
福田　護[5]、津川　浩一郎[1,5]、白　英[1,4]、河原　太[1,3]、小池　淳樹[2]

【目的】充実性腫瘤像を呈するDCISは少なくないが、10mm以上の腫瘤となると浸潤癌との鑑別に難渋することも少なくない。当院で治療された症例を検討した。
【対象と方法】2020年1月～ 12月に当院において乳がん手術を受けた患者で、10mm以上の充実性腫瘤を認め、病理組織学的診断によりDCISと確定し、嚢胞内腫瘤を呈した症例や充実性腫瘤の周囲に非腫瘤性病変を認める症例を除外した症例の超音波所見、病理組織型、サブタイプなどを後方視的に検討した。
【結果】対象期間の手術総数は648症例であり、病理組織学的にDCISと診断された106症例(16.4%)のなかで、10mm以上の腫瘤を形成したDCISは20件(18.9%)であったが、嚢胞内腫瘤や非腫瘤性病変を認める症例を除外した症例は5症例であった。3例は孤立性腫瘤であり、2例では小結節が近接していた。超音波検査での腫瘤最大径は16 ～ 28mmであり、形状は分葉状1例、多角形1例、不整形2例、境界明瞭1例。血流は豊富1例、あり2例、なし2例であった。病理組織型はcomedo typeが2例、non-comedo typeが3例でありpapillary type、solid-papillary type、encapsulated papillary carcinomaが1例ずつであった。異型度はlow gradeが1例、intermediated gradeが4例であった。サブタイプは全例でLuminal typeであった。【考察】10mm以上の充実性腫瘤像を呈したDCISは浸潤癌との鑑別に難渋することが多く、術前針生検にてDCISと診断されても浸潤癌を念頭にした手術治療を検討する必要がある。当院で経験した症例を提示しDCISの特徴をさらに検討したい。

EP3-43
経過観察中に診断された乳癌症例における超音波検査結果：過去画像の検討（第２報）

[1]大阪ブレストクリニック　乳腺外科、[2]大阪ブレストクリニック　形成外科、
[3]大阪ブレストクリニック　病理科、[4]大阪ブレストクリニック　放射線科、
[5]大阪ブレストクリニック　医療技術部
野村　孝[1]、友池　カ[1]、榎本　敬恵[1]、藤田　典子[1]、稲上　馨子[1]、柳沢　哲[1]、
井口　千景[1]、宮川　義仁[1]、金　昇晋[1]、青野　豊一[1]、矢野　健二[2]、
春日井　務[3]、沢井　ユカ[4]、藤井　直子[5]、小西　章子[5]、古川　博子[5]、
山西　昌子[5]、芝　英一[1]

検診あるいは良性・悪性疾患術後の経過観察において、超音波(US)所見の変化を認め、精査にて乳癌の診断に至る症例を時に経験する。経過観察の過程で乳癌が判明するのであれば，非浸潤癌か小さな浸潤癌のうちに発見することが望まれる。前回これらの症例の過去画像とその後の変化を検討し、改善点を検討したが(第1報)、今回その後の2年間の症例を加えて検討した。
(対象)2017年1月～ 2021年12月までの当院乳癌手術症例3367中過去3年以内に受診歴があり、前回は良性と診断された症例56症例57病変を対象とした。(結果)前回受診時の主たる受診動機は検診13例 乳癌既往12例、線維腺腫10例 、乳腺症 5例、その他の良性 17例であった。また、前回US所見は、腫瘤像 17例、腫瘤像非形成 25例(低エコ-域：16 乳管拡張：7 多発小のう胞：2) 指摘なし 15例。経過観察(平均12..0月3 ～ 29月)後の変化は、新たに出現15例、増大25例、明瞭化9例、形状変化6例、変化なし2例であった。増大の多くが腫瘤像であり、形状変化の内容は乳管拡張像、多発小のう胞像、低エコー域がそれぞれ腫瘤として認識できるようになった例であった。前回受診時に細胞診は16例針生検は6例に行われたが、悪性の診断は得られなかった。最終診断時の病理診断は浸潤癌 42例 非浸潤癌 14例であった。前回US所見にて線維腺腫と診断された病変の多く (8/12)が10mm以下の腫瘤像であり、その多くが経過観察中の増大にて診断に至った。それぞれの一部についてUS画像を提示し報告する。(考察)経過観察症例の多くが、腫瘤径が小さい、あるいは形状が非典型的であるため、早期診断には至らなかったが、前回気づくべきであったかと反省すべき症例もある。前回US所見で腫瘤像と判定した病変(14/17)および腫瘤像非形成病変のうち、低エコ-域と判定した病変(13/16)の多くが浸潤癌であり、その他の腫瘤像非形成病変は非浸潤癌が多数であった。浸潤癌の多く(36/43)が診断時StageⅠであったが、進行例(StageⅡA2例、StageⅡB2例、StageⅢ1例 StageⅣ1例)もみられ、これらの多くがルミナルBおよびTNタイプであり、Ki-67標識率が高値(21 ～ 80%)であった。また、再診までの期間が長い傾向があった。なお、第1報の2年間とその後の2年間を比較すると、StageⅡ以上の進行例は前期に多くみられ(前期4/28 後期2/29)前期の検討が、その後の早期診断に役立った可能性がある。

EP3-44
当院における浸潤性小葉癌の診断について

福井赤十字病院
樋上　明音、田中　文恵、吉田　誠、広瀬　由紀、土居　幸司、川上　義行、
青竹　利治

【背景】浸潤性小葉癌(ILC)は乳癌の5-10%で、近年増加傾向にある。ILCは、浸潤性乳管癌と比べホルモン受容体陽性の割合が高く、予後は比較的良好とされるが、ホルモン受容体陰性のILCは予後が不良との報告もある。ILCはMMGでの発見が難しいとされ、乳房超音波診断ガイドラインでは、ILCは①後方エコー減弱を示す不整な低エコー腫瘤で縦横比が小さい②低エコー域、構築の乱れを伴う低エコー域の所見を呈するとされている。【目的】当院におけるILC症例の超音波画像と治療成績を評価し検討を行った。【方法】当院で2011年1月から2021年12月までにILCと診断された30例について診断時年齢、臨床的病期診断、サブタイプ、画像、手術、治療、予後などを調査した。調査は診療録より後方視的に行った。【結果】30例の診断時年齢の中央値は63(40-87)歳であった。フォローアップ期間の中央値は46(1-129)ヶ月であり、サブタイプはLuminal typeが26例(86.7%)、Luminal-HER2 typeが2例(6.7%)、TNBC typeが2例(6.7%)だった。cStageⅠは10例(33.3%)、cStageⅡが13例(43.3%)、cStageⅢは3例(10%)、cStageⅣは4例(13.3%)だった。StageⅣ症例4例、術前化学療法中を中止した1例を除く全症例で手術が施行されていた。pStageⅠは7例(29.1%)、pStageⅡが12例(50%)、pStageⅢは5例(20.8%)だった。腫瘍径が評価できた24例中7例(29.1%)はpT3以上だった。pT3の症例はUSでは全例低エコー域として描出されたが、pT1-2の17例のうち低エコー域として描出されたのは7例(41.1%)で、10例(58.9%)は腫瘤として描出された。境界明瞭粗造な腫瘤が6例(60.0%)、境界不明瞭なものが4例(40.0%)だった。発見契機はpT3以上では6例(85.7%)がしこりを自覚し受診していたが、pT1-2症例では9例(52.9%)が検診発見であった(MMG：6例、US：3例)。pT3症例では2例(28.6%)で遠隔再発していたが、pT1-2症例では再発はなかった。【考察】当院で診断されたILCではpT3以上症例では典型的なUS画像を認めたが、pT1-2症例では6割が境界明瞭粗造で縦横比の大きい腫瘤として描出されており、典型的な所見ではなかった。今回の検討では浸潤径の小さいILCは非典型的なUS画像を呈する可能性が示唆された。pT1-2症例では再発を認めておらず、浸潤性乳管癌と同様に早期発見が予後の改善に繋がると考えられ、検診・診断の場において早期のILCは非典型像をとるものもあることを留意する必要がある。

★：優秀ポスター

EP3-45
乳房悪性リンパ腫４例の超音波画像の検討

豊田厚生病院　外科
加藤　真由子、丹羽　多恵、久留宮　康浩、加藤　健宏、権田　紘丈、世古口　英

【はじめに】乳房悪性リンパ腫は稀であり、乳房悪性腫瘍の中の0.05~0.53%程度と報告されている。その画像所見に関する知見の集積は十分ではなく診断は容易ではないが、乳房悪性リンパ腫と乳癌およびリンパ腫以外の乳房原発腫瘍とでは大きく治療方針が異なるため、稀な疾患ではあるが正確な診断が要求される。

【対象】2019年1月から2021年12月までに当院で経験した乳房悪性リンパ腫4例を検討した。年齢は55歳～ 85歳、全例女性。主訴はそれぞれ腫瘤の自覚、他疾患精査目的CTでの指摘、検診US異常、皮膚発赤腫脹と様々であった。 組 織 型 はdiffuse-large B-cell lymphoma 3例（GCB type 1例、non-GCB type 2例）、low grade B-cell lymphoma 1例であった。いずれも乳腺および同側腋窩リンパ節以外には病巣を認めなかったため、原発性乳房悪性リンパ腫として当院血液内科に転科し治療が行われた。

【結果】超音波像として、腫瘤と非腫瘤性病変から成る所見が3例、非腫瘤性病変が1例であった。腫瘤部分の内部エコーは低エコー 2例、高エコーと低エコーが混在するものが1例であった。後方エコーは胸筋に及ぶ病変であった1例は評価困難であり、増強１例、不変１例であった。非腫瘤性病変の１例は境界不明瞭な低エコー域で、内部構造は既存の乳腺構造内に生じた索状低エコーであり、非浸潤性乳管癌での低エコー域とは異なる構造を示した、後方エコーは不変であった。血流は３例で見られ、１例で欠いていた。

【考察・結語】乳房悪性リンパ腫は腫瘍細胞の浸潤形式により多彩な超音波所見を示すが、「腫瘤形成、高低混在する内部エコーや均一な極低エコー、後方エコー増強、豊富な血流」などを呈することが多いとされる。今回経験した４例では、上記のエコー所見を示した症例もあったが、所見に乏しく診断に難渋した症例も存在した。日常の診療において、乳癌・葉状腫瘍・線維腺腫などの頻度の高い乳腺疾患と画像が合わない場合は悪性リンパ腫を鑑別にあげ、エコー検査で病変の内部構造をよく観察することが重要である。

EP3-46
授乳期に変化をきたした乳腺線維腺腫の２例

岐阜県総合医療センター　外科
長尾　育子、河合　純兵、神品　壮史、中神　光、前田　健一、小木曽　敦子、國枝　克行

経過観察中の乳腺線維腺腫を持ったまま、妊娠出産、授乳を経験する女性は少なくない。我々は授乳期に乳腺良性腫瘍内に多数の小嚢胞様の変化をきたした2症例を経験したので報告する。(症例1)35歳女性。既往歴、家族歴に特記すべきことなし。主訴は右乳房のしこりと痛み。2015年8月から右乳房外側下方領域の境界明瞭な腫瘤について経過観察中であった。右乳房腫瘤の経過は、2015年8月腫瘤は触診で2cm大、超音波で17mm大、境界明瞭、内部は均質であった。2017年5月妊娠20週の状態で、右乳房腫瘤部の痛みが出現し、超音波では右乳房腫瘤の特徴は変化なし、20mm大とやや増大が疑われた。2018年6月授乳中に受診され、超音波で腫瘤22mm大、内部に嚢胞様の低エコー部を多数認めた。2018年12月卒乳後、腫瘤は境界明瞭20mm大で、内部の嚢胞形成は消失していた。2020年8月第2子を出産後授乳中、超音波で右乳房腫瘤は27mm大、内部に小嚢胞様の低エコー部を多数認めた。腫瘤が増大したことから念のために針生検を施行し、結果は線維腺腫が最も疑われるとの結果であった。2021年6月授乳は終了状態で、超音波にて腫瘤は境界明瞭で24mm大、内部は均質であった。今後は、腫瘤の増大傾向があれば切除予定である。(症例2)37歳女性。右乳房のしこりと乳房痛を主訴に受診した。家族歴は祖母が乳癌。現病歴は、6年前から右乳房腫瘤を自覚しており、他院で良性腫瘍と診断され経過をみていた。2021年4月から第3子出産後の授乳を開始したところ、その3か月後に腫瘤部分の痛みを自覚して当院を受診した。視触診では右乳房上方領域に2cm大の腫瘤を触知し、同部に圧痛を認めた。超音波では左上方領域に19mm大の腫瘤を認め、内部に小嚢胞様の所見を多数認めた。針生検の結果、悪性像はみられず線維腺腫を最も疑う所見であった。(まとめ)授乳期の乳腺良性腫瘍の2例を経験したので報告する。乳腺良性腫瘍は授乳期の生理的変化の影響を受ける場合があることを念頭に置き診療にあたる必要がある。

EP3-47
拡がり診断の難しい症例に対する仰臥位撮影MRIによる病変範囲決定の有用性

[1]千葉大学　医学部附属病院　臓器制御外科、
[2]千葉大学　画像診断・放射線腫瘍学
山田　英幸[1]、藤本　浩司[1]、長嶋　健[1]、高田　護[1]、榊原　淳太[1]、山本　寛人[1]、那須　克宏[2]、大塚　将之[1]

【目的】乳房造影MRIは乳癌への感度が高く、乳癌の拡がり診断に有効であるといわれている。近年では３Ｔ（テスラ）のＭＲＩも用いられ、より診断精度は向上している。その一方で、通常のＭＲＩ撮影は手術体位と異なる伏臥位で行われるため、画像情報を手術時の切除範囲設定に反映しにくい。この問題に対し、我々の施設では仰臥位（手術体位）ＭＲＩを撮影し、病変範囲の同定に役立ててきた。今回、我々は３Ｔの機器を用いた仰臥位ＭＲＩにおける検出感度を他のモダリティ（マンモグラフィ、超音波検査、造影ＣＴ）と比較し、病理学的な腫瘍の拡がりとの相関を評価した。
【方法】2015年から2020年12月に自施設において、他のモダリティでは病変範囲の特定が困難なことが予想され仰臥位ＭＲＩを施行後に手術を施行した症例を対象とした。手術時には仰臥位MRIを体表に投影し、病変範囲をマーキングした。術前化学療法施行症例は除外した。
対象症例で施行されたマンモグラフィ、超音波検査、造影CT、仰臥位撮影造影MRIにおいて、病変の検出感度及び画像上腫瘍径と術後病理学的腫瘍径との相関を後方視的に比較検討した。使用したMRIは前期GE Discovery MR750 3.0T、後期 Philips Ingenia 3.0T。
【結果】対象症例は68例であった。平均年齢は55 歳。最終病理学的診断はpTis:38例、T1mic：3例、T1a： 7 例、T1b：7例、T1c：7例 T2：6例であった。該当症例における各検査の感度はマンモグラフィ：71%、超音波検査：84%、造影CT：82%、仰臥位MRI：93%であった。病理学的腫瘍径と画像上腫瘍径が最も相関したのは仰臥位MRI（相関係数r = 0.63）であり、以下、造影CT（0.53）、超音波検査（0.26）、マンモグラフィ（0.17）の順であった。温存術が施行された症例における初回断端評価の結果は陰性51%、近接34.1%、露出14.6%であった。
【考察】病変位置特定に仰臥位造影MRIを用いた症例群に対する後方視的な解析ではあるが、他のモダリティでは同定が困難な病変の範囲、位置特定に仰臥位MRIは有用であると考えられた。

EP3-48
高解像度拡散強調画像とT1/T2強調画像を用いた非造影MRIによる乳房病変の診断アルゴリズム

[1]京都大学　大学院　医学研究科　放射線医学講座（画像診断・核医学）、
[2]京都大学医学部附属病院　病理診断科、
[3]京都大学医学部附属病院　乳腺外科、[4]京都桂病院、[5]関西電力病院
太田　理恵[1]、片岡　正子[1]、飯間　麻美[1]、三宅　可奈江[1]、大野　文美[4]、本田　茉也[5]、山田　洋介[2]、竹内　康英[2]、髙田　正泰[3]、戸井　雅和[3]、中本　裕士[1]

背景
高解像度拡散強調画像 (HR-DWI)は、既知乳癌病変の形態・広がり診断において造影MRIとの優れた一致が示されている。しかしHR-DWI単独の良悪診断では偽陽性・偽陰性が少なくない。T1/T2強調画像を組み合わせることで診断能の改善を試みた。HR-DWI用に修正したmodified BI-RADSにT1/T2強調画像を組み込んだ非造影MRI診断アルゴリズムを作成、その良悪診断能を腫瘤及び非腫瘤性病変別に検討した。

方法
2017年4月から2019年9月まで当施設にてHR-DWIを含む乳房MRI検査を受け、当該病変の診断が確認（病理及び1年以上の経過観察で良性と確認）できた108病変（悪性63、良性45）を対象に後見的に読影を行った。modified BI-RADSにT1/T2強調画像の所見を組み込んだ診断アルゴリズム決定木（左図）に基づき、放射線科医1名が病変をカテゴリー分類（カテゴリー４は4A､4B､4Cに細分類）した。カテゴリー5及び4Cを悪性として最終診断と比較した。

結果
全108病変のうち、腫瘤と非腫瘤性病変は各々 79及び21病変、非造影MRIで同定不可が8病変あった。非造影MRIアルゴリズムによる良悪性の診断能は腫瘤、非腫瘤性病変でそれぞれROC曲線下面積 (AUC)：0.91(95%信頼区間：0.82-0.96)、0.86(0.64-0.97)であった(右下図)。



考察・結論
形態をとらえるHR-DWIを軸とした非造影MRIアルゴリズムにより、腫瘤については高い良悪性診断精度が達成できた。非腫瘤性病変については改善の余地があり、描出困難例も今後の課題である。

★：優秀ポスター

EP3-49

術前化学療法を施行した乳癌患者に対する3D画像解析システムを用いた造影MRIでの治療効果判定に関する検討

[1]愛媛大学医学部附属病院　乳腺センター、
[2]愛媛大学医学部附属病院　放射線科、[3]愛媛大学医学部　肝胆膵・乳腺外科学
野田　令菜[1]、村上　朱里[1]、西山　加那子[1]、宇都宮　果歩[1]、中村　萌美[1]、
日下部　恵梨菜[1]、青木　玲奈[1]、田口　加奈[1]、松田　恵[2]、亀井　義明[1]、
髙田　泰次[3]

【背景】乳房造影MRIは病変の広がり評価において非常に有用な画像診断技術であり、術前化学療法(NAC)を施行された患者の効果判定にも用いられる。MRIにおいてNAC後の残存病変の評価を行うことで適切な術式選択に寄与しているが、完全奏効をより正確に予測できれば手術を施行せず経過を見ることも可能かもしれない。
富士フイルムメディカル製の3次元画像解析ワークステーションSYNAPSE VINCENTに搭載されている乳腺MRI解析ソフトでは、造影ダイナミック撮像における早期相と遅延相をカラーマッピング表示でき、造影強度・パターン毎の腫瘍体積の算出が可能である。
【目的】NACを施行した乳癌症例において治療前後の造影MRIにて造影強度・パターンなどの各種パラメータの変化が組織学的治療効果判定に有用であるか検討すること
【対象】当院にて2011年10月から2020年4月までにNACとしてアンスラサイクリンレジメン後にタキサンレジメンを完遂した原発性乳癌患者の内、MRIにて治療効果判定を施行した症例。StageⅣ、潜在性乳癌などは除外。
【方法】NAC前、1レジメン目終了後、NAC後の計3回MRIにて治療効果判定を行い、最大径や体積・造影パターンなどのデータを収集。奏効群(grade2, 3)および非奏効群(grade0, 1)の2群に分けて各評価項目のNAC前後での変化率と治療効果の関連について検討を行った。
【結果・考察】解析対象は54症例、56病変。結果は表1の通り。
奏効群で有意に最大造影強度(peak enhancement: PE)の低下率が高く(1レジメン目終了後：p=0.0197、NAC後：p=0.0003)、従来のRECISTによる最大径での評価とあわせ造影強度などを評価することでより正確に治療効果を予測しうることが示唆された。

表1

		奏効群(n=33)	非奏効群(n=23)	p値
最大径	アンスラ後	44.8%(11.4~100%)	25.3%(-1.0~89.2%)	<0.001
縮小率	タキサン後	73.0%(14.7~100%)	36.0%(-11.3~91.8%)	<0.001
全体積	アンスラ後	89.4%(32.2~100%)	55.7%(-4.9~99.7%)	<0.001
縮小率	タキサン後	96.5%(64.9~100%)	77.7%(-181.6~99.8%)	0.0160
PE	アンスラ後	15.1%(-29.6~100%)	5.6%(-50.4~70.1%)	0.0132
低下率	タキサン後	62.4%(-62.8~100%)	24.7%(-30.5~65.1%)	0.0020

EP3-50

乳癌肝転移診断におけるFDG-PETと全身拡散強調画像(DWIBS)の比較

[1]南労会　紀和病院　ブレスト(乳腺)センター、
[2]奈良医科大学消化器・総合外科、[3]はた乳腺クリニック、
[4]さくらい乳腺外科クリニック、[5]岸和田市民病院乳腺外科、[6]串本有田病院
梅村　定司[1]、横谷　倫世[2]、畑　和仁[3]、櫻井　照久[4]、吉村　吾郎[5]、
鈴間　孝臣[6]

背景
乳癌の全身遠隔転移診断にはFDG-PETが有用とされ広く用いられているが私たちの病院のある和歌山県においてPET保有施設は2施設のみでその2施設は和歌山市に集中しているため県内全ての乳癌患者が簡便に行える検査とは言い難い。その点MRIは保有施設も多く、MRIを用いた全身拡散強調画像(Diffusion-weighted whole body imaging with background body signal suppression,以下DWIBS)は骨転移診療ガイドラインにおいて骨転移の画像診断として推奨され,乳癌においても骨転移のみならず、それ以外の遠隔転移診断にも有用な可能性がある。またDWIBSは他の方法に比較して放射線被曝がなく、造影剤や核種の投与が不要、また保険診療上PETより安価で繰り返し検査が可能という利点も併せもつため乳癌遠隔転移の画像診断として期待されている。
目的
乳癌肝転移症例においてDWIBSとPETの転移診断能力を比較した。
対象と方法
対象は2018年4月から2021年12月までに乳癌術後で全身転移検索目的にPETおよびDWIBSを1ヶ月以内に併せて施行した22例。
MRI装置はCanon製Titan 3TでコイルはAtlas speeder(ヘッドベース＋ネックアンテリアル、スパイン、ボディ)を用いた。撮像条件は脂肪抑制併用DWI(b=800sec/mm2,TR/TE6800/60,TI 180ms,matrix 88×144,FOV 300mm×500mm,slice thickness 5mm)。
結果
症例22例の平均年齢59歳。最終的に肝転移と診断された症例は22例中9例でDWIBSの感度100% (9/9),特異度100%(13/13)。PETの感度77.8% (7/9),特異度100%(13/13)であった。PETにて診断困難でDWIBSにて診断された2症例はPETの腫瘍への集積が肝への生理的な集積と同程度であったため転移と判定できないものであった。また1cm以下の微小転移個数に関してはDWIBSの方が診断個数は多かった。
結語
今回の検討ではDWIBSは、乳癌肝転移診断においてPETを上回る診断能力があった。症例数が少なく、今後さらなる検討が必要と考えられるがDWIBSは乳癌術後の肝転移スクリーニング方法としてPET同様に有用な検査方法の可能性がある。

EP3-51

非造影乳房MRI検査の検診応用に関する検討：拡散強調画像による乳癌と良性疾患との鑑別法の確立

[1]香川大学　医学部　呼吸器・乳腺内分泌外科、
[2]高松赤十字病院　胸部乳腺外科、[3]香川県予防医学協会、
[4]おさか脳神経外科病院　放射線科、[5]伊達病院　外科
紺谷　桂一[1]、倉石　佳奈[1]、橋本　新一郎[1]、法村　尚子[2]、大谷　昌裕[3]、
本城　尚美[4]、伊達　学[5]、阿部　宣子[1]、横見瀬　裕保[1]

【背景】乳癌検診では最も有用な検査法としてマンモグラフィが使用されている。しかし40～50才台女性ではdense breastが多くそのために他の年齢層よりも検出率が低いこと、乳房圧迫による乳房痛が苦痛と感じることが多いなど欠点もある。苦痛がなくかつ検査精度が高い代替検査法の確立が必要である。【目的】非造影乳房MRI拡散強調像が乳癌と良性疾患の鑑別可能かを検討した。【方法】組織学的検査により証明された浸潤性乳管癌37例、非浸潤性乳管癌7例、線維腺腫5例、乳腺症6例に対して、MRI拡散強調像を複数の撮像パラメーターb値(1000、1500、2000s/mm2)を用いて得られたそれぞれのADC値およびADC値変化率[1-(ADCb2000 or 1500/ADCb1000)]を各群間で比較検討した。撮影はPhilips社Ingenia Elition X 3.0TおよびBreast 8ch coilを使用し患者は腹臥位にて撮影を行った。【結果】検査所要時間は25から30分、費用は15,400円であった。浸潤性乳癌、非浸潤性乳癌、線維腺腫、乳腺症群の年令と腫瘍径中央値はそれぞれ63才と1.8cm、58才と1.5cm、49才と1.3cm、45才と1.2cmであった。各群でのADCb1000、ADCb1500、ADCb2000中央値は浸潤癌群0.94、0.81、0.70、非浸潤癌群1.08、0.91、0.81、線維腺腫群1.62、1.46、1.30、乳腺症群1.29、1.17、1.09であった。悪性疾患と良性疾患間の比較ではいずれのパラメーターb値においても悪性疾患が有意に低値であった(p<0.05)。ADC変化率[1-(ADCb1500/ADCb1000)]、[1-(ADCb2000/ADCb1000)]を各群間で比較すると浸潤癌では他のすべての群と比較して[1-(ADCb2000/ADC1000)]が有意に高値であること、非浸潤癌では同変化率が2つの良性疾患群と比較して有意に高値であることが明らかになった。【結語】非造影MRI拡散強調像を複数の撮像パラメーターb値(1000、1500、2000 s/mm2)を用いてADC値およびADC値変化率を比較することによって浸潤癌のみならず非浸潤癌も良性疾患と鑑別が可能であることが明らかになった。

EP3-52

Quantitative Evaluation of Tumor Contour Complexity on Breast MRI: Automated System and Analysis

[1]国立病院機構　九州医療センター　乳腺センター　臨床研究センター　放射線科、[2]国立病院機構　九州医療センター　乳腺センター　乳腺外科　臨床研究センター、[3]純真学園大学　保健医療学部　放射線技術科学科
名本　路花[1]、岩熊　伸高[2]、小林　龍徳[3]、岡部　実奈[2]、杉原　利枝[2]

Objective
We previously found that aggressively proliferative invasive breast cancers (IBC) highly expressed vascular endothelial growth factor (VEGF) at the peritumoral area. VEGF induce immature tumor vessels and high permeability, contributing to peritumoral enhancement.
We aimed to quantitatively evaluate tumor blood vessel architecture and contrast agent uptake using MR images. We constructed a system for automated creation of an expanded image to thoroughly examine the peritumoral area's vasculature.
Furthermore, we evaluated the complexity of the tumor contours of each subtype of IBCs.
Methods or Background
We retrospectively reviewed the MRI images of 83 patients with pathologically proven invasive breast cancer. We created a program to convert the image data into a processed image. Pixel values of the expanded image were extracted from the processed image at each angle θ.
The volume of interest (VOI) of the contrast-enhanced MR image is set in the region including the tumor, centered on the location where the tumor exists.
Threshold and label the ROI to extract the region including the tumor and surrounding tissue. Extract contour lines from the tumor and surrounding tissue. The complexity (1/circularity, inverse of circularity) was then calculated.
Results or Findings
Pure HER2 type breast cancers significantly showed higher contrast-uptake than luminal-HER2 type breast cancers. The complexity of tumor contour of HER2-positive breast cancer was significantly higher than that of HER2-negative breast cancer (p<0.05).
Conclusion
We developed a program to create images that will contribute to estimation the subtypes of breast cancer based on the features of the peritumoral enhancement.
In present study, HER2-positive breast cancers had a higher complexity of tumor contour than others, while TNBC had significantly lower complexity. This may reflect the architecture of tumor blood vessels, which may also contribute to subtype classification by imaging.

★：優秀ポスター

EP3-53

超音波fusion技術を利用したMRI-detected lesionの病理組織の検討

[1]愛知医科大学病院　乳腺・内分泌外科、[2]愛知医科大学病院　放射線科
西塔　誠幸[1]、坂野　福奈[1]、伊藤　由季絵[1]、井戸　美来[1]、後藤　真奈美[1]、安藤　孝人[1]、毛利　有佳子[1]、高阪　絢子[1]、藤井　公人[1]、今井　常夫[1]、中野　正吾[1]、鈴木　耕次郎[2]

【背景】
Real-time virtual sonography（RVS）は磁気位置追尾システムを用いて超音波（US）施行中にUS画像とUS探触子走査面に一致したMRI/CT画像をリアルタイムで同一モニター上に表示できる超音波fusion技術であり、当院では乳腺領域での画像診断技術に応用している。我々は乳房MRIにて初めて同定されるMRI-detected lesionの検出においてRVSを用いたsecond-look USを行うことが有用であることを報告してきた。RVSを用いることで、術者の技量によらず客観的に再現性を確保しながらMRI-detected lesionを検出することが可能となる。今回、2015年から2021年のMRI-detected lesionとしてfocusまたはmassが検出され、RVSを併用したsecond-look USにて同定し、病理組織学的検査が施行された症例を検討した。
【方法】
2015年5月から2021年12月に通常のsecond-look USで同定できなかったMRI-detected lesionとしてfocusまたはmassが検出され、それらに対してRVSを併用したsecond-look USが施行され、エコーガイド下生検または外科的切除生検が施行された症例が対象である。体表コイルを用いて仰臥位MRIを追加後にRVSを併用したsecond-look USを行い、エコーガイド下生検または外科的切除生検が施行された症例を後方視的に検討した。
【結果】
対象は22症例であり、すべて女性であった。平均年齢は55.3歳だった。MRI-detected lesionの平均腫瘍径は6.81mm（3.82-16.72mm）であった。22症例中15症例にエコーガイド下生検が施行され、7症例に切除生検が施行された。focusは5症例であり、massは17症例であった。良性は16例（73%）、悪性は6例（27%）であった。focusの5症例の内訳は、2症例が悪性、3症例が良性であった。悪性の症例はそれぞれDCIS、IDC（Luminal A）であった。massの17症例の内訳は、4例が悪性、13症例が良性であった。悪性の症例は3例がDCIS、1例がIDC（Luminal B）であった。17症例が乳癌術前のMRIにてMRI-detected lesionを指摘されていた。主病巣、MRI-detected lesionがともに悪性の症例は2例、MRI-detected lesionは良性であった症例は15症例であった。ともに悪性の症例は主病巣がともにIDC（Luminal A）、MRI-detected lesionはそれぞれIDC（Luminal A）、DCISであった。
【結語】
MRI-detected lesionの検出にRVSは有用であり、通常のsecond-look USで同定できなかったfocus、massの27%に悪性病変を認めた。

EP3-55

穿刺吸引細胞診後に針生検を施行した症例の検討

[1]とくしまブレストケアクリニック、[2]高松平和病院、[3]東徳島医療センター、[4]徳島大学分子病理学
高橋　雅子[1]、何森　亜由美[2]、廣瀬　千恵子[3]、尾矢　剛志[4]、笹　三徳[1]

はじめに；当院では乳房の病変に対する組織検査として穿刺吸引細胞診（FNA）を第一選択としている。FNAで悪性（悪性疑い）の場合、画像所見等から臨床的に悪性と考えられる症例は精査加療施設へ紹介している。今回FNA後に針生検を施行した症例から針生検適応について検討した。
対象；20XX年にFNA後に針生検を施行した症例は92例96病変（乳癌術後症例、MRI後の2ndUSで同定した病変を除外）。FNAにて悪性、悪性疑い症例を除外した64例についてMMG、US、MRIの画像所見、病理学的所見を検討した。
結果；64例のFNAは鑑別困難51(80%)、正常あるいは良性7(11%)、判定不能6(9%)で針生検病理診断は悪性、良性、鑑別困難がそれぞれ(11(22%), 36(70%), 4(8%))、(2(29%), 5(71%), 0)、(1(17%), 5(83%), 0)であった。悪性の内訳は、浸潤癌13(93%)、非浸潤癌1(7%)、良性の内訳は、IDP13(28%)、FA/葉状腫瘍/fibroepithelial tumor12(26%)、乳腺症/過形成/腺症等19(41%)、その他2(4%)であった。MMG所見はC-1,2で針生検悪性6(20%)，良性22(73%)，鑑別困難22(73%)、C-3（5(19%), 19(73%), 2(8%)）、C-4(2(33%), 2(33%), 0)であった。US所見は不整形腫瘤で針生検悪性5(83%)，良性1(17%)，鑑別困難0、不整形以外の腫瘤(5(15%), 25(76%), 3(9%))、乳管内病変(2(25%), 6(75%), 0)、低エコー域(2(25%), 6(75%), 0)、その他(0, 7(88%), 1(12%))であった。40例のMRI所見はC-1が1例良性、C-3(悪性0，良性11(92%)，鑑別困難1(8%))、C-4(7(27%), 18(69%), 1(4%))、C-5が1例悪性であった。MRI C-4では、mass所見（悪性5、良性11）の内訳はそれぞれirregular(3/5(60%), 5/11(45%))、not circumscribed(4/5(80%), 7/11(64%))、heterogenous(5/5(100%), 6/7(64%))、NME所見（悪性2、良性7）ではsegmental(0/2(0%), 6/7(86%))、clumped(2/2(100%), 6/7(86%))でいずれも有意差なしであった。
考察；MMGやUSで悪性病変や乳管内病変を疑いFNAで鑑別困難以下の判定の場合、経過観察すべきか針生検すべきかの判断材料の一つにMRI所見が挙げられるが、MRIC-3の症例では悪性例はなく針生検せずに経過観察するのが妥当と考えられた。一方C-4の症例では26例中7例(27%)が悪性ではあったが偽陽性も多い。過剰診療を避けるためにもMRIC-4症例に対する生検適用について検討が必要と考えられた。

EP3-54

線維腺腫と葉状腫瘍の鑑別における3次元画像解析システムの有用性の検討

[1]愛媛大学医学部附属病院　乳腺センター、
[2]愛媛大学医学部附属病院　肝胆膵・乳腺外科学、[3]今治第一病院、
[4]愛媛大学医学部附属病院　放射線科
奥島　久美子[1,3]、西山　加那子[1]、宇都宮　果歩[1]、中村　萌美[1]、日下部　恵梨菜[1]、野田　令菜[1]、青木　玲奈[1]、田口　加奈[1]、村上　朱里[1]、松田　恵[4]、戸田　茂[3]、亀井　義明[1]、高田　泰次[2]

【背景・目的】線維腺腫（fibroadenoma：Fa）と葉状腫瘍（phyllodes tumor：PT）は共に結合織性及び上皮性混合腫瘍に分類され，生検検体による両者の鑑別に苦慮することは少なくない．葉状腫瘍の治療は外科的完全切除であり，腫瘍辺縁から正常組織を含めたmarginを含めた切除が推奨されているが，Faは腫瘍径が大きい場合等のみに腫瘤摘出術を考慮する．画像所見における両者の鑑別因子には腫瘤径や増大速度，隔壁様構造の有無などが挙げられるが確立したものはなく，更なる鑑別因子の検索は今後の診療に有益と考える．今回我々は3次元画像解析システム(SYNAPSE VINCENT®)を用いて，乳腺造影ダイナミックMRI解析から得られる情報の中から有用と考えられる因子を検討した．
【方法】2014年2月から2021年5月までに当院で乳腺造影ダイナミックMRIを撮像し，病理組織学的にFaまたはPTと診断した患者77例（内訳：Fa54例，PT23例）を対象とし，後ろ向きに検討した．対象部位に一致して解析可能な病変を持たない患者は除外した．3次元画像解析システムの腫瘤抽出機能を用いてROIを腫瘍全体に設定し，腫瘍体積及び腫瘍全体における各造影パターン（早期相：fast，medium，slow，後期相：persistent，plateau，washout）の占有率を算出し，病理組織学的結果との関連を検討した．
【結果】早期相でfast及びmediumに造影される占有率はPTがFaより大きい傾向があり(fast: 11.3 % vs 0.95% , p=0.052, medium: 24.8% vs 10.3%, p=0.080)，slowに造影される占有率はFaで有意に大きかった(60.3% vs 84.6%, p=0.029)．後期相の造影パターンでは有意な差は得られなかった．また，腫瘍体積はPTの方が優位に大きかった(7340㎟ vs 2980㎟, p=0.002)．
【考察】PTはFaと比較して腫瘍増殖能が高く，血流が豊富な腫瘍であることを反映した結果といえる．腫瘍体積は明らかにPTで大きい傾向があり，腫瘍体積の違いが今回の結果に関与した可能性は否定できない．今後，造影効果の不均一性や形状などその他の有用と考えられるMRI所見も併用し，両者の有用な鑑別法について検証を継続する予定である．

EP3-56

非触知乳頭分泌症例におけるMRIの有用性と限界―小浸潤癌と分泌責任病変との関連評価に難渋した一例

[1]日本赤十字社愛知医療センター名古屋第一病院　乳腺・内分泌外科、
[2]日本赤十字社愛知医療センター名古屋第一病院　病理部
太田　尚正[1]、岩瀬　拓士[1]、松本　理佐[1]、森　万希子[1]、照屋　なつき[1]、藤野　雅彦[2]、後藤　康友[1]

はじめに：血性乳頭分泌を認める疾患においてMGやUSで原因所見を認めない場合、造影MRI検査が有用とされている。今回、MRIを契機に診断され小浸潤癌と分泌責任病変との関連評価に難渋した一例を経験した。症例：65歳女性。左血性乳頭分泌を認め前医受診。分泌細胞診陰性で経過観察となるが症状継続し半年後当科紹介。腫瘤は触知せず、左乳頭12時方向から血性乳頭分泌を認めた。MG、USは異常なし。MRIは左BD区域に分泌物を含む拡張乳管を認めた。拡張乳管に相当する低エコー域を穿刺吸引細胞診（FNA）したが陰性。半年毎の経過観察とした。1年後MGで左ACに腫瘤影を疑った。初回MRIを見直し同部に造影結節を認めたため、セカンドルックUSで5mmの腫瘤を認めFNAを施行し悪性の診断となった。追加MRIで左ACに6mmの早期濃染腫瘤（図a）と、左BD区域に樹枝状高信号（図b）を認めた。両者間に造影所見や拡張乳管は認めなかった。分泌の責任病変は（b）と思われたが（a）との関連も含めて悪性の可能性を否定できず、（b）の樹枝状高信号を同定しUS下マンモトーム生検を実施した。病理で血液が充満した拡張乳管を認めたが悪性所見はなく、（a）に対しBp＋SNを実施した。手術標本は浸潤径7mmの充実型浸潤性乳管癌を認め、乳頭側に乳管内病変が広がり断端陽性と診断された。画像上連続性は認めなかったが、（b）にも広がる乳癌と考え乳房切除を追加した。手術標本では（a）から（b）に広がる広範な乳管内病変を認めた。まとめ：本症例はMRIを契機に小浸潤癌の診断に至った。一方MRIで所見の無い範囲にも管内進展が認められ、追加手術で広範な広がりが確認された。MRI診断の有用性と限界を認識させられた症例であった。

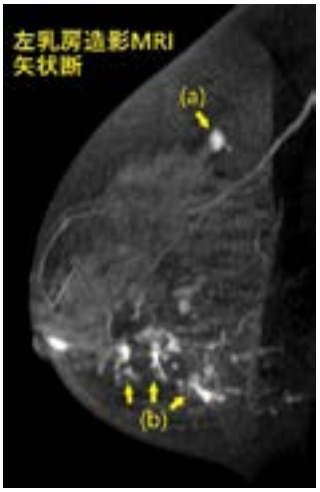

★：優秀ポスター

EP3-57
乳房紡錘細胞癌の特徴的なMRI所見の検討

[1]大阪大学大学院医学系研究科　放射線医学、
[2]サムスンメディカルセンター　放射線診断科、
[3]大阪国際がんセンター　病理・細胞診断科、
[4]大阪大学大学院医学系研究科　乳腺内分泌外科学
德田　由紀子[1]、Ko Eun Sook[2]、梁川　雅弘[1]、本間　圭一郎[3]、島津　研三[4]、富山　憲幸[1]

【目的】乳房紡錘細胞癌のMRI所見を後ろ向きに調査する。
【対象と方法】対象は手術標本で乳房紡錘細胞癌と診断された2施設の26例。すべての患者は術前に1.5Tあるいは3.0TのMRI装置で乳房専用コイルを使用し乳房造影MRI検査が施行され、検討には脂肪抑制T2強調像と造影ダイナミックシリーズを用いた。2名の放射線科医が独立してBI-RADS MRIに基づいて読影し、コンセンサスで所見を決定した。それぞれのMRI所見を病理所見との対比を含め解析した。
【結果】乳房紡錘細胞癌26例中、25例は腫瘤、1例は非腫瘤を呈した。ほとんどの病変は単発腫瘤を呈した(92.2%)。ほとんどの腫瘤は円形/楕円形(76.0%)、辺縁不整(88.0%)、rim enhancement(72%)、washout型増強(96%)を示した。脂肪抑制T2強調像では高信号を示し(84%)、かつ内部に早期増強を含み(56%)、脂肪抑制T2強調像で辺縁部に低信号を認めた(72%)。
【結論】ほとんどの乳房紡錘細胞癌は単発腫瘤を呈し、円形/楕円形、辺縁不整、rim enhancement、washout型増強を示した。脂肪抑制T2強調像では高信号を示し、かつ内部に早期増強を含み、腫瘤辺縁に低信号を認めた。

EP3-58
コロナワクチン後にMRIで腋窩リンパ節腫大を認め再発との鑑別が困難であった早期乳癌術後症例の報告

[1]神戸掖済会病院　外科、[2]神戸掖済会病院　病理
山野　智基[1]、仙波　秀峰[2]、大鶴　実[1]

コロナウイルスワクチンは本邦では2021年2月に始まったばかりであり、その副作用については未だ不明な点が多い。今回我々は早期乳癌術後フォロー目的で行ったMRI検査にて所属リンパ節の腫大を認めた症例を経験したので報告する。患者は50代半ばの女性。6年前に早期乳癌の診断で左乳房温存手術＋センチネルリンパ節生検を受けた。病理所見はpT1(1.6×1.2cm), pN0, g, ly0,v0, Nuclear grade 3、ER／PgRは90％以上、HER2(スコア2+、FISH(－)、Ki67：32%であった。術後は放射線治療、ホルモン療法(TAMとAIを計5年)を行い、術後5年間再発を認めなかった。2021年5月に6年目の検査の一つとして全身MRIを行ったところ、左鎖骨上窩及び左腋窩に複数のリンパ節腫大が認められた。1週間後のCTでリンパ節腫大は明らかでは無く、3週間後のPET検査では左鎖骨上窩にFDG集積を認めたものの、これは前回と同様の所見であり、腋窩リンパ節への集積は認めなかった。患者よりMRI検査の1週間前にコロナワクチン2回目の接種を左腕に受けたとの情報があり、コロナワクチン接種に伴う反応性腋窩リンパ節腫大が強く疑われたもののフルベストラント投与をPET検査後に開始した。文献検索によるとコロナワクチン後に行ったPET検査でも同様にワクチン側の反応性腋窩リンパ節腫大が認められる(1回目より2回目ワクチン後が高率)との報告があり、今回のMRI検査は2回目のワクチン接種後1週間であることから反応性リンパ節腫大と考えるのが妥当と思われた。今後もコロナワクチン接種は続けられる見込みであり、乳癌の転移診断への影響が考えられる事象であるため、文献的考察を加え報告する。

★EP3-59
乳癌におけるDual Energy CT でのヨード密度値と臨床病理学的因子との検討

[1]広島市立安佐市民病院　乳腺外科、[2]広島市立安佐市民病院　腫瘍内科、
[3]広島市立安佐市民病院　病理部
郷田　紀子[1]、伊藤　里紗[1]、佐伯　彬[1]、山北　伊知子[2]、北口　聡一[2]、金子　真弓[3]、木村　修二[3]、船越　真人[1]

【目的】Dual energy CT(以下DECT)は、管電圧の異なる2種類のX線で撮影し、その吸収値の差を解析して各組織を描出し、さらにヨード造影剤の投与下撮影において組織内のヨード密度マッピングにより高い分解能が得られる。乳癌におけるDECTの有用性を示す報告はあるが大規模な症例での検討は少ない。我々は2012年から乳癌患者に対してDECT撮影を診断や術前のマッピングのための標準的なモダリティとして採用している。今回我々は、乳癌診療におけるDECTの有用性について検討した。
【対象と方法】2012年1月から2021年8月まで当科でDECTを撮影した根治切除可能な乳癌患者858例を対象とした。DECT撮影機器は2管球搭載型SOMATOM Definition Flash(SIEMENS社製)で管電圧100kv・140kvに設定した。ヨード造影剤の注入完了50秒後にDECT撮影を行い、腫瘍全体におけるヨード密度の平均値(Iodine concentration: IC)を求めた。各患者の乳癌におけるIC値と臨床病理学的因子との関連を評価した。
【結果】臨床的因子は、年齢中央値は57歳(33-86歳、閉経前/後35％/65％)、BMI:20未満/20-25/25.1以上(18％/32％/30％)。MMGにおけるBIRADs Breast densityは脂肪性/不均一高濃度/高濃度(18%/63%/19%)であった。病理学的因子ではTis:8.5％/T1:48.2%/T2:23.4%/T3: 11.7%/T4:8.1%、N0:61.9%/1:38.1%。組織型は非浸潤癌:DCIS/LCIS:66/7例、浸潤癌:IDC:684例/特殊型101例。浸潤癌のsubtypeはLuminal:60.9%、HER2+:27.6%、TN:11.6％であった。正常乳腺のICは1.5±0.25 mg/dlで全ての患者において値の変動は少なかった。乳癌全体のICは4.2mg/dlで浸潤癌において組織学的グレード(1-2: 4.0±0.53 mg/dl vs 3: 3.5±0.56 mg/dl　p=0.015)、Ki-67(<20% 4.0±0.78 mg/dl vs ≥20% 3.5±0.63 mg/dl　p=0.002)と有意な相関を認めた。またサブタイプではluminal A群が最も高いIC値を示した(4.4±0.59 mg/dl)。組織型において、浸潤性乳管癌の亜型でのIC値の有意な変動は認めなかったが、特殊型において浸潤性小葉癌、粘液癌では低いIC値を呈するために他のモダリティとの総合的な判断を要する症例も認めた。
【結語】DECT画像は患者の臨床的因子の影響を受けにくく、IC値は乳癌の悪性度の関連した病理学的因子と相関していた。DECT画像は多様な病理学的因子の乳癌を高い分解能で描出し、一部の特殊型を除いては術前のマッピングにおいて優れている。

EP3-60
健側乳房および乳癌のDual energy CTで計測した物質量の検討

[1]浜松医科大学医学部附属病院　放射線診断科、
[2]浜松医科大学医学部附属病院　放射線部
芳澤　暢子[1]、藤井　真味[2]、江口　葵[2]、市川　新太郎[1]、那須　初子[1]、五島　聡[1]

【目的】健側乳房および乳癌においてdual energy CTで計測される物質量を検討する。
【方法】2021年6月～2021年11月の間に乳癌と診断され、CTの撮影を行われた症例。両側乳癌や造影プロトコールから逸脱した例等を除外し、30例(年齢中央値、62歳;範囲36–81歳)を対象とした。対象腫瘍30個(浸潤性乳管癌20個、浸潤性小葉癌4個、粘液癌2個、その他4個)。GE社のCT装置Revolution にてDual energy(80kV-140kV)にて単純CTおよび造影CT(600mgI/kg、30秒注入、70秒後撮影)を撮影した。専用の解析用work station AW(GE社)上で物質量の定量的測定を行った。単純CTでは健側乳房では乳頭を通る断面の乳腺にROIを置き脂肪濃度を測定、同一断面上で皮下脂肪織にROIを置き脂肪濃度を測定、腫瘍では腫瘍最大面で腫瘍の内側にROIを置き、脂肪濃度および水濃度を測定した。造影CTでは腫瘍最大面の内側にROIを置き、ヨード濃度を測定した。また腫瘍のヨード濃度と病理を比較した。
【結果】健側乳腺の脂肪濃度は平均123.5mg/cm3(標準偏差291.7)、皮下脂肪織の脂肪濃度は平均1040.6mg/cm3(標準偏差141.5)、腫瘍の脂肪濃度は平均-275.1mg/cm3(標準偏差139.6)、水濃度は1288.7mg/cm3(標準偏差149.9)であった。腫瘍のヨード濃度は平均2140μg/cm3、腫瘍ROIサイズが大きいと低下する傾向があった。腫瘍の組織学的グレードが大きくなるとヨード濃度は低下する傾向があった。浸潤性乳管癌のヨード濃度は平均2355μg/cm3、浸潤性小葉癌のヨード濃度は平均1777μg/cm3、粘液癌のヨード濃度は平均1131μg/cm3であった。
【結論】dual energy CTで脂肪濃度、水濃度、ヨード濃度の測定を行った。腫瘍では脂肪濃度がマイナスを示し、脂肪濃度および水濃度には誤差を含むと考えられた。腫瘍のヨード量は腫瘍サイズや腫瘍組織型により変化する傾向が見られた。

★：優秀ポスター

EP3-61
術前化学療法症例における3D CT-lymphography(CTLG)を用いたセンチネルリンパ節の治療効果予測

[1]山口大学　医学部　消化器・腫瘍外科、[2]小野田赤十字病院　外科、
[3]関門医療センター　外科、[4]宇部興産中央病院　外科、
[5]JCHO徳山中央病院　外科
前田　訓子[1]、鍋屋　まり[1]、鈴木　伸明[1]、武田　茂[1]、為佐　路子[2]、
長島　由紀子[3]、久保　秀文[4]、山本　滋[5]、永野　浩昭[1]

【はじめに】術前化学療法(NAC) は手術不能な局所進行乳癌に対してdownstagingを行い手術可能にし、乳房温存率を向上させるなど標準的治療になっており、その適応は早期乳癌にまで及んでいる。乳癌診療ガイドラインではNAC症例でNAC非施行例と比べSLNの同定率の低下と偽陰性率の上昇が問題とされており、治療前N0症例においてはSLN生検を行うことを弱く推奨、治療前N 1以上の症例では行わないことを弱く推奨している。しかしながら、サブタイプによっては腋窩リンパ節(ALN)転移も含めpCRを得られる症例が存在し、適格なSLN生検を行うことでALN郭清を省略できる可能性がある。適切なSLN生検のために治療前後のリンパルートおよびリンパ節を評価することが重要であり、3D CT-Lymphography(CTLG)法はこれらの評価に非常に有用な方法である。NAC前後でCTLGを行った症例でCTLG所見ならびに治療効果について検討を行った。【対象】2013年から2021年8月までにNACを施行した原発性乳癌でCTLGを行った40例を対象とした。NACはサブタイプに基づきAnthracycline(FEC/EC)⇒Taxane(DTX/weekly PTX)の逐次投与±Trastuzumab±Pertuzumabを施行した。NAC前N0症例の3例がSLN生検のみ、それ以外の症例はSLN生検に続き全例ALN郭清を行った。【結果】NAC前N0:5例、N1以上:35例。NAC前N0症例ではSLNは全例で同定可能であり、SLN生検のみの3例、ALN郭清を追加した2例でSLN、ALN転移陰性であった。NAC前N1以上症例でNAC前後ともCTLGでSLNとリンパルートの両方が造影されなかった2例でSLN同定できずALN郭清を行った。SLN同定可能であった33例でのリンパ節転移状況はSLN(-)ALN(-):16例、SLN(-)ALN(+):1例、SLN(+)ALN(-):8例、SLN(+)ALN(+):8例であった。NAC前N0症例ではSLN、リンパルートとも治療による変化は認めなかった。N1症例では陰影欠損、斑状の造影効果などのCTLGの典型的なリンパ節転移陽性所見を15例(42%)に認め、NAC後リンパ節の造影効果の改善を認めたが、主たるリンパルートに変化を認めなかった。NAC前N1以上の症例で治療後SLN、ALNとも転移陰性となった16例のサブタイプはluminal:1例、luminal HER2: 4例、HER2: 8例、triple negative: 4例であった。
【まとめ】NAC前後のCTLGによるSLNの評価は、治療効果ならびに手術の際のナビゲーションにおいても有用であり、適格なSLN生検は腋窩リンパ節郭清を省略できる可能性がある。

EP3-62
CT検査で偶然発見された乳癌症例の検討

社会医療法人敬愛会　中頭病院　乳腺外科
幸喜　絢子、阿部　典恵、座波　久光

【はじめに】CT検査は比較的簡便に施行でき，多くの診療科で日常診療に利用されている．乳癌発見の契機としてしこりの自覚や検診異常などが多いが，CT検査で偶発的に見つかる場合も少なくない．今回われわれは当院におけるCT検査で偶発的に発見された乳癌症例について検討を行なった．
【方法】2018年1月～ 2020年12月までの3年間で，当院で乳癌と診断された症例のうち，発見契機がCT検査であった症例を後方視的に検討した．
【結果】期間内の乳癌症例690症例のうち，CTで発見されたのは45症例(6.5%) で，うち16例 (35.6%) が単純CTであった．MMGが施行された43例のうち病変を指摘できたのは34例 (79.1%) で，9例 (20.9%) では病変を指摘できなかった．USは全例で施行され，カテゴリー 2と判断された1例を除く44例で病変を指摘，そのうち腫瘤性病変は34例 (77.3%)，平均腫瘍径は20.5 (7-51) mmであった．造影MRI検査は31例 (68.9%) で施行され，平均腫瘍径は16.5 (8-41) mmであった．CT指摘病変の平均値は17.6 (6-70) mmであり，概ね同程度であった．I期までに発見された症例が29例 (64.4%)，うち0期は12例であった一方，5例 (11.1%) はIV期であった．CT撮像理由で比較してみると，フォローなどの予定CT撮像例24例中I期までに発見されたのが19例 (79.2%) に対し，救急搬送などでの予定外CT撮像例21例では10例 (47.6%) にとどまった．サブタイプは，大半の40例 (88.9%) がLuminal typeであった．
【考察】CT検査で発見された乳癌の半数以上はI期以下であり，CT画像で撮像目的部位以外にも乳腺腫瘤の有無を確認することは乳癌の早期発見につながる可能性があると考えられる．

EP3-63
CT検査にて偶発的に発見された乳がん症例の検討

社会医療法人石川記念会 HITO病院　乳腺外科
小坂　泰二郎

はじめに）日本におけるCTの普及はOECDが公開している統計データを観ても100万人あたりの台数、総台数共に日本がトップであり、CT検査に比較的容易にアクセスできる環境にある。また、今後も慢性疾患の増加、高齢化の中で比較的簡便なCTの検査数は増えることが予想される。一方で、広範囲の検査が可能なため目的としている範囲以上の情報が得られ、偶発的に乳腺病変が発見され乳腺外来に紹介されるケースを多々経験する。後方的に当院におけるCT検査レポートを解析し、その頻度と対象を知ることは重要と判断し発表する。
対象）2016年11月から2020年01月末日までのCT画像報告書のうち、頭部CTを除く25768件のレポート文章に対して「乳がん」「乳癌」「乳房」「乳腺」のワードを含む571件のレポートを解析対象とした。
結果）乳がんと診断に至ったのは、12件（全CTの0.047%,病理診断に至らないものを含めると17件）であった。平均年齢78.2歳(66 ～ 94歳)、男:女　= 1:11、Stage 0:I:IIA:IIB:IIIA:IIIB:IIIC=1:4:1:4:0:1:1、Subtype Luminal:TNBC=10:1 (DCIS 1例を除く)であった。CT検査の目的は、他疾患精査（乳房検査とは異なる目的）が83%、後方的に過去のCTを確認して腫瘤を指摘できたのは50%であった。
考察）当院の対象としている患者の年齢層より、他院と比較してCT検査の年齢は高くなることは予想された。一方で発見時のStage II以上が67%であったが、Luminal typeが90%であり、後方的に腫瘤の存在を指摘できたのが50%であることから、当院においてCT検査で偶発的に発見される乳がんは進行が緩徐である可能性が示唆された。

EP3-64
乳房専用PETのDCIS検出感度に関する後方視的検討

[1]防衛医科大学校　外科学講座、[2]防衛医科大学校　病態病理学講座、
[3]永仁会シーズクリニック、[4]自衛隊中央病院　外科
大野　博貴[1]、山崎　民大[1]、瀧端　康博[1]、古賀　麻希子[1]、山岸　陽二[1]、
永生　高広[1]、小俣　二郎[4]、宇都宮　勝之[4]、小林　和貴[4]、工藤　美紀[1]、
荒木　八雲[1]、上野　秀樹[1]、石田　二郎[3]、津田　均[2]、岸　庸二[1]

【はじめに】乳房専用PETは2013年7月から保険適応となった新しい検査方法で、検出器が乳房に近接しているため全身用PET-CTに比べて空間分解能が高く高精度の画像評価が期待され、当科では2017年6月から乳房専用PET(Elmammo®)を用いた術前画像評価を実施している。一方、非浸潤性乳管癌(DCIS)はその進展様式から触診では腫瘤として触知されず、マンモグラフィでは石灰化のみであることが多く、超音波検査でも6割以上が非腫瘤性の低エコー域として示される程度である。また、Non-high grade DCISはMRIでも検出が困難な場合があり、診断に難渋することがある。今回我々は、乳癌手術後の病理診断でDCIS、および、DCISと病態が類似する被包型乳頭癌(EPC)と診断された症例を用いて、乳房専用PET、全身PET-CT、乳腺造影MRI検査のDCIS検出感度について後方視的に検討を行った。
【対象と方法】対象は2019年1月から2021年8月までの間に当院及び自衛隊中央病院にて乳癌手術を施行し、術後病理診断にてDCISまたはEPCの診断となった患者24例。男性乳癌患者は含まれず全員女性で、平均年齢67.9歳(34-90歳)、DCIS 19例、EPC 4例、DCISとEPCの重複 1例であった。核Gradeに関してはGrade 1が16例、Grade 2が4例、Grade 3が4例であった。これらの症例のうち、一部モダリティが不足していた3例(Grade 1 2例、Grade 3 1例)を除いた計21例につき、各デバイスの画像所見を比較検討した。
【結果】検出率は、全身用PET-CTでは76.2%(不検出5例)、乳房専用PETでは85.7%(不検出3例。うち、腫瘍が撮影範囲外であった1例を含む)、乳腺造影MRIでは100%(不検出0例)の症例で集積亢進または造影結節として検出された。全身PET-CTで不検出であった5例のうち2例は乳房専用PETで撮影範囲内でありながら不検出であったものと重複し、残りの3例は乳房専用PETでは小結節として検出された。なお、この双方で検出されなかった2例はそれぞれ核Grade 1のsolid-papillary type、Grade 3のsolid typeであり、どちらも吸引式乳房生検で確定診断された。
【結論・考察】今回の後方視的検討では、乳房専用PET及び全身専用PET-CTよりも乳腺造影MRIの方がDCIS検出感度は高いと考えられた。また、乳房専用PETは全身PET-CT不検出であった5例のうち3例を検出した点で、悪性診断においてより有用であることが示唆された。ただし、計21例と症例数が限定的であり、より多くの症例での検討が望まれる。

★：優秀ポスター

EP3-65

任意型乳房専用PET検診における点状集積の経過観察での減弱・消失と集積の深さ・SUVmaxとの関連

[1]京都大学大学院医学研究科　放射線医学講座（画像診断学・核医学）、
[2]京都大学大学院医学研究科　高度医用画像学講座、
[3]田附興風会医学研究所北野病院放射線診断科、
[4]京都大学医学部附属病院先制医療・生活習慣病研究センター、
[5]日本赤十字社和歌山医療センター乳腺外科、
[6]京都大学医学部附属病院　乳腺外科

片岡　正子[1]、三宅　可奈江[2]、石守　崇好[3]、松本　純明[4]、鳥井　雅恵[5]、
髙田　正泰[6]、八上　全弘[4]、磯田　裕義[4]、戸井　雅和[6]、中本　裕士[1]

背景・目的
当施設では2016年から任意型検診で乳房専用PET（dbPET）を用いている。点状集積は頻度が高い所見で、濃縮嚢胞や乳頭腫、乳腺症等良性病変、真の集積と明確に鑑別できないノイズも含む。経過観察中の点状集積減弱・消失は約7割であり、事前に予測できれば要精査例を減らすことができる。我々は、前回「ノイズもしくは集積ムラを疑う。」との読影レポート記載が経過観察中の集積減弱・消失と関連することを報告したが、より客観的な指標が望まれていた。今回は任意型検診のdbPETで要精査・要経過観察とされた点状集積につき、経過での減弱・消失と、点状集積の位置（深さ）・SUVmaxとの相関を検討した。

方法
対象は2018年に当検診施設にてdbPETを含む任意型検診受診者646名中、dbPETで点状集積が要精査もしくは要経過観察とされ、かつ2020年までに少なくとも1回dbPET検査での経過が追跡可能であった46名53病変。初回画像診断レポート及び2019年、2020年の同一受診者レポートを検索した。点状集積の深さは乳腺画像を専門とする核医学専門医がdbPETレキシコンに基づきanterior, middle, posteriorに分類、集積のSUVmaxは専用ビューワーを用い測定した。

結果
点状集積53病変中、最終的な集積は初回に比し消失、減弱、不変、増強がそれぞれ32、7、9、5病変であり、集積減弱・消失は39病変（74%）となった。集積位置に関しては、posterior に位置する22病変中21病変（95%）で集積減弱・消失、他方anteriorまたはmiddleに位置する31病変中経過での減弱・消失は18例（58%）で、集積位置（深さ）と経過での減弱・消失との間に関連がみられた（カイ二乗検定 p=0.002）。点状集積のSUVmaxは、集積減弱・消失群とそれ以外で有意差はなかった（平均値±SD 2.4±0.2 vs 2.2±0.1, Wilxocon順位和検定p=0.78）。

考察・結論
MIP像でPosteriorに位置する点状集積は高率で減弱・消失することが判明した。胸壁側はdbPET検出器の辺縁でノイズの頻度が高いことも原因と推測される。集積の深さはdbPETレキシコンに含まれ比較的簡単に判定可能であり、dbPET検診における要精査症例の絞りこみ・効率化に有用と期待される。

EP3-66

センチネルリンパ節生検にて転移を認めたcN0乳癌症例における原発巣のSUVmax値と転移の関連の検討

[1]愛媛大学　医学部附属病院　乳腺センター、
[2]愛媛大学　医学部付属病院　放射線科、
[3]愛媛大学　医学部附属病院　肝胆膵・乳腺外科学

中村　萌美[1]、野田　令菜[1]、宇都宮　果歩[1]、日下部　恵梨菜[1]、青木　玲奈[1]、
田口　加奈[1]、西山　加那子[1]、村上　朱里[1]、松田　恵[2]、亀井　義明[1]、
髙田　泰次[3]

【はじめに】cN0症例に対しては、センチネルリンパ節生検（SNB）を施行し、転移陰性であれば腋窩郭清を省略することが一般的である。しかし、術前画像診断における腋窩リンパ節転移の評価に関しては、術前PET-CT検査で腋窩リンパ節のSUVmaxが一定の値以上の場合に腋窩リンパ節転移を認めやすいとする報告など、PET-CT検査所見と腋窩リンパ節転移の有無に関する報告は散見されるが、一定の見解は得られていない。術前画像診断にて正確に腋窩リンパ節転移の有無を推測できれば、適切な症例を選択してSNB、あるいは術前化学療法を行う等、より適切な治療の提供が可能となる。
【目的】術前に腋窩リンパ節転移の有無をより正確に推測する方法を探索すること。
【対象】当院にて2018年10月～ 2020年3月に手術を受けた乳癌患者のうち、術前にPET-CT検査を施行し、臨床的に腋窩リンパ節に転移を認めずSNBを施行した症例。術前化学療法施行例、Stage Ⅳ症例は除外。
【方法】対象症例に対して後方視的に、年齢、サブタイプ、原発巣のSUVmax値などのデータを収集。各因子とセンチネルリンパ節転移の有無との関連を単変量解析により検討した。センチネルリンパ節転移の有無は、リンパ節中のサイトケラチン19mRNAの増幅数を測定するOSNA（One-Step Nucleic Acid Amplification）法を用いて診断した。
【結果】対象症例は65例で年齢中央値は53歳(34-90)。14例(21.5%)がセンチネルリンパ節転移陽性であり、このうち7例がOSNA（1+）、2例がOSNA（2+）、5例がOSNA（+I）であった。転移陽性群でcT2以上の割合が統計学的有意に高かった(27.5% vs 64.3%, p=0.0107)。乳癌原発巣のSUVmax中央値は、転移陰性群で4.0(0.965-18.9)、転移陽性群で5.2(1.96-10.64)と有意差は認めず（p = 0.7142）、カットオフ値も有意な値を定めることはできなかった。
【結論】cT2以上では有意にセンチネルリンパ節転移が多かったが、原発巣のSUVmax値と転移の有無に関連性は認めなかった。原発巣のSUVmax値のみから転移の有無を推測することは困難だが、他の臨床病理学的因子と組み合わせることが有用である可能性はある。さらなる検討を行いたい。

EP3-67

術前化学療法におけるPDG-PET検査の代謝パラメータと再発リスクの検討

[1]兵庫医科大学病院　乳腺・内分泌外科、
[2]兵庫医科大学病院　放射線医療センター核医学・PET診療部、
[3]むらせ乳腺外科クリニック

樋口　智子[1]、尾澤　宏美[1]、金岡　遥[1]、福井　玲子[1]、文　亜也子[1]、
藤本　由希枝[1]、今村　美智子[1]、永橋　昌幸[1]、村瀬　慶子[3]、高塚　雄一[1]、
北島　一宏[2]、三好　康雄[1]

【背景】術前化学療法（NAC）を実施した症例で、FDG-PET検査における代謝パラメータは病理学的完全奏効（pCR）を予測するのに有用である。我々の検討ではベースラインの代謝腫瘍量（MTV）とSUVmean（FDG摂取量の平均値）の早期変化率の組み合わせがpCRと相関することを明らかにした。本研究では再発を予測する代謝パラメータを同定することを目的とした。
【対象・方法】2009年2月から2018年5月までの間にNAC施行後に手術を受けた原発性乳癌65症例を対象とした。ベースラインと1サイクル後にPDG-PET検査を行い、SUVmax, SUVmean, SUVpeak, MTV, TLG(総腫瘍代謝量）ならびに変化率をソフトウェアGI-PET (AZE Co., Ltd, Tokyo, Japan) で算出し、無再発生存期間（RFS）との相関を検討した。
【結果】カットオフ値は、以前の検討においてpCRと最も相関する値をROC曲線から設定した。pCRは31例（47.7%）であり、9例（13.8%）に再発を認めた。pCR群はnon-pCR群に比べ、有意にRFSは良好であった（p=0.0047）。それぞれのパラメータとRFSとの相関を検討した結果、TLG変化率（ΔTLG）、MTV変化率（ΔMTV）が有意に相関した（それぞれp=0.0064, p=0.0116）。臨床病理学的因子（閉経、サブタイプ、腫瘍径、リンパ節転移、グレード）で調整した多変量解析では、pCR（ハザード比（HR）0.050、95%信頼区間（CI）0.004-0.603, p=0.0184）、ΔTLG（HR 0.270, 95%CI 0.085-0.854, p=0.0258）いずれも有意に独立してRFSと相関した。Non-pCR群においてΔTLG高値群は低値群に比べ、RFSは良好であったが有意差は認められなかった（5年のRFS: 0.909 vs 0.665, p=0.165）。pCRとの相関が最も強かったベースラインのMTVとΔSUVmeanの組み合わせはRFSと相関しなかった（p=0.481）。
【考察】pCRとRFSを予測する代謝パラメータは異なると考えられた。TLGの早期変化率は再発リスクを予測するのに有用と考えられた。また、ΔTLGはnon-pCR群における予後予測に有用であるかもしれない。

EP3-68

ER陽性局所進行乳癌症例における^{18}F-FES PETと^{18}F-FDG PETの乳腺所属リンパ節転移描出能の比較検討

[1]福井大学　医学部　第一外科、[2]福井大学　高エネルギー医学研究センター、
[3]福井大学医学部附属病院　病理部

髙橋　瑞穂[1]、前田　浩幸[1]、河野　紘子[1]、辻川　哲也[2]、今村　好章[3]、
岡沢　秀彦[2]、五井　孝憲[1]

【目的】^{18}F-fluoroestradiol PET(^{18}F-FES PET)は生体内のエストロゲン受容体(ER)の発現量を解析する画像診断法である。既存の報告にて、^{18}F-FES PETで集積を認めた病変は全てIHC法でER発現が陽性であった。今回、術前薬物療法を施行したER陽性乳癌症例における^{18}F-FES PETと^{18}F-FDG PETのリンパ節転移描出能を比較検討することを目的とした。
【対象】ER陽性乳癌（IHC法でのER発現≧1%）と診断され、術前診断Stage ⅢA-ⅢCの症例のうち、2018年10月から2021年10月までの期間に^{18}F-FDG PETおよび^{18}F-FES PETを施行したのち術前薬物療法を行った14例を対象とした。【結果】平均年齢は60.1歳(41-77歳)、ER高発現の症例(≧90%)が11例であった。治療開始前病期はStage ⅢA/ⅢB/ⅢC 2/4/8 例であった。乳腺所属リンパ節への集積が^{18}F-FDG PETと^{18}F-FES PETの両者で陰性であった症例は1例、^{18}F-FDG PETで陽性かつ^{18}F-FES PETで陰性であった症例は3例であった。^{18}F-FDG PETと^{18}F-FES PETの両者でリンパ節への集積が陽性であった症例は10例あり、内訳として^{18}F-FES PETと比べ^{18}F-FDG PETでより多くのリンパ節に集積を認めた症例が1例、^{18}F-FDG PETと^{18}F-FES PETで同数のリンパ節に集積を認めた症例が2例、^{18}F-FDG PETと比べ^{18}F-FES PETでより多くのリンパ節に集積を認めた症例が7例であった。その7例のうちN3と診断される鎖骨上または腋窩レベル3リンパ節、内胸リンパ節に^{18}F-FES PETでのみ集積が認められた症例が4例であった。^{18}F-FDG PETでのみリンパ節転移が描出された3例の特徴としては、ER発現が低く(≦30%)かつMib-1 indexが高値(≧60%)であった症例、またはER高発現を示す粘液癌の症例であった。^{18}F-FES PETでリンパ節転移の描出能がより高かった症例の特徴としては、ER発現が高値(1例を除き≧90%)かつMib-1 indexが比較的低い(1例を除き<30%)症例であった。7例のうち、4例で術前化学療法に内分泌療法を併用しており、リンパ節転移の縮小が得られていた。【考察】^{18}F-FES PETはER高発現かつMib-1indexが比較的低い症例において、^{18}F-FDG PETと比べ高いリンパ節転移描出能を示す可能性が示唆され、N3リンパ節転移の診断においても有用な画像診断ツールとなりうると考えられる。

★：優秀ポスター

EP3-69
乳癌術前の外傷性肋骨集積・針生検との因果関係を含めて

[1]獨協医科大学埼玉医療センター　放射線科、
[2]東京医科歯科大学　放射線診断科、[3]東京医科歯科大学　乳腺外科
久保田　一徳[1,2]、藤岡　友之[2]、森　美央[2]、山鹿　絵美[2]、八嶋　夕絵[2]、
小田　剛史[3]、中川　剛士[3]

【背景】乳癌の術前検査でのPET/CTや骨シンチグラフィ、MRIなどで、乳癌と同側の肋骨に外傷所見が見られることがしばしばある。針生検や他の術前検査の影響の可能性について検討した。
【方法】2011年から2021年までのPET/CTレポートをretrospectiveに検索し、乳癌術前で転移を疑う所見や化学療法施行後でない827例から、肋骨の異常集積を認めたものを拾い上げた。乳癌と同側・対側のどちらに集積があるかと、年齢、生検方法などについて調べるとともに、個々の症例についての検討を行なった。
【結果】肋骨の外傷性変化と思われる集積が見られたのは、乳癌と同側で12例、乳癌と対側に8例あり、平均年齢は64.7歳（44-83歳）であった。乳癌と同側の集積が見られたうち11例はCNB、１例がVABを施行されていた。他院での生検後の圧迫時から疼痛の訴えがあったものが1例、明らかな転倒による外傷歴があるものが1例あった他は、直接の因果関係は不明であった。
【考察】一定数の対側の肋骨集積が見られていたことから、同側の集積に生検や検査などとの因果関係のない外傷や時間が経った変化が混在していると思われる。一方で、生検の影響が疑われるものもあることや、MRIやマンモグラフィなどでの影響の可能性も残ると思われた。
【結語】乳癌術前の肋骨集積について知っておく必要がある。

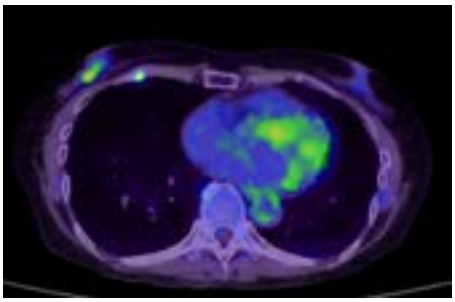

EP3-70
演題取り下げ

EP3-71
超音波検査でカテゴリー３と判定された症例における穿刺吸引細胞診の役割

横浜栄共済病院　乳腺甲状腺外科
俵矢　香苗、栗原　亜梨沙

背景：診断カテゴリーの考え方が提唱され、画像診断で診断カテゴリー３と判定された症例は、原則2年程度の経過観察が推奨されている。超音波検査で嚢胞、濃縮嚢胞の可能性が高いが、断定できないような症例もあり、そのような症例には穿刺吸引細胞診が有用なこともある。今回我々は当院の乳腺外来で超音波検査をしてカテゴリー３と判定された症例における穿刺吸引細胞診の役割について考察した。
対象と方法：2016年7月より2019年10月に当院の乳腺外来を受診し超音波検査を受けた女性患者は1,810名であった。超音波検査技師が判定したカテゴリー判定を採用し、複数病変がある場合は一番高いカテゴリーをその症例のカテゴリーとした。超音波検査カテゴリー３と判定した症例は423例であった。そのうち術後症例、豊胸術後、過去2年間に当院乳腺外来受診歴のある繰り返し受診者を除いた281例を対象とした。初回診察時の穿刺吸引細胞診(FNAC)、針生検(CNB,VAB)を施行状況と結果、初回診察後の経過観察の有無、経過観察後の追加の組織診断の状況、について検討した。
結果：初回診察時に超音波検査カテゴリー３と診断された281例中FNACを施行した症例は156例(55.5%)であった。FNACの結果は悪性、悪性疑いが８例、鑑別困難が17例、良性が131例であった。FNAC悪性、悪性疑い判定症例では７例が乳癌、１例が腺筋上皮腫の病理診断であった。鑑別困難判定17例のうち２例が乳癌と診断された（１例は初診時、１例は経過観察後に診断）。FNAC良性判定131例のうち６例が乳癌と診断された（３例は初診時、３例は経過観察後に診断）。FNACで良性と判定された131例のうち37例で乳汁や漿液性の内容が採取され嚢胞もしくは濃縮嚢胞と診断された。そのうち33例では経過観察は行わず検診へ案内されていた。FNACを施行し初診時に悪性と診断した症例は８例（カテゴリー３症例全体の２．８%、初診時に嚢胞、濃縮嚢胞として経過観察を避けられた症例は33例（カテゴリー３症例の11.7%）であった。
考察：当院の乳腺外来でFNACにより経過観察が避けられたと考えられる症例は、超音波カテゴリー３症例のうち約１５%程度であった。穿刺吸引細胞診は針生検よりもコストや合併症が少なく、うまく使えば経過観察を減らす一助になると考える。

EP3-72
術前化学療法前後に撮像したリングエコー画像の客観的評価

[1]東京大学　医学部附属病院　乳腺内分泌外科、[2]株式会社Lily MedTech
丹羽　隆善[1]、東　隆[2]、良本　貴子[1]、鹿間　健志[1]、森園　亜里紗[1]、
小西　孝明[1]、山下　智[1]、笹原　麻子[1]、佐藤　綾花[1]、西岡　琴江[1]、
田辺　真彦[1]、瀬戸　泰之[1]

【背景】我々は乳房を取り囲むリング状のアレイトランスデューサを用い，客観的な乳房断層像が撮像可能な新しい超音波診断装置（リングエコー；以下RE）を開発した．ハンドヘルドの超音波診断装置と異なり，REでは測定対象に接触を伴わずに3次元撮像が可能である．そのため，粘弾性体である乳房において，大きな変形を伴わずに撮像可能である．また，基準点（乳頭）から連続画像が得られるため，乳房全体の客観的なスクリーニングが可能である．これらは，術前化学療法の治療効果判定に有用であると考えられる．
【目的】REを用いた術前化学療法効果判定の有用性を検証する．治療効果判定のためには同一断面の画像が得られることが重要と考え，まずは化学療法による治療の前後で得られたRE画像を比較し，スライスの再現性が保たれるかどうかについて，アルゴリズムを用いて評価を行った．
【方法】当院で実施した術前化学療法症例の治療前後に撮像したRE画像を用いた．非病変部3か所について，治療前後で同一と考えられる領域を肉眼で選択した．それぞれの領域において，パターンマッチングによる解析をおこなった．具体的には，術前画像からパッチ画像（画像P）を作成し，術後の比較画像（画像C）に重ねることで画像の類似性を確認した．画像Pを画像C上で少しずつ移動させることにより相互相関演算を実施し，同一画像の相互相関値で規格化することで2つの画像の類似性を評価した．
【結果】画像Pと画像Cの解析において，治療前後での相関値は0.82であった．比較検証のため，治療後の対応領域画像を90度回転させた画像（画像C2）を用意し同様の検証を行った．画像Pと画像C2は相関が低いことが予想されたが，結果は相関値0.78で画像C1との解析と同様の傾向を示した．つまり相関演算を用いたパターンマッチングでは類似領域としての認識が出来ないという結果が得られた．
【考察】今後以下の点に配慮した検証を重ね，REで有効な治療効果判定が行えるよう開発を進めたい．
検査実施に際し，類似領域の判別が容易になるようポジショニング再現性をより厳密に制御する．
画像中の特徴点（線状構造の分岐点など）を検出し，特徴点の空間分布相互相関を調べる手法により，治療による変形やポジショニング変化の影響を受けにくい堅牢な類似性評価手法を開発する．
【謝辞】株式会社Lily MedTechの関美佳氏，奥美穂子氏に深く感謝申し上げます．

★：優秀ポスター

EP3-73
術前化学療法の効果判定および残存病変評価に対するPET-MRIの有用性

[1]国立がん研究センター中央病院　乳腺外科、
[2]国立がん研究センター中央病院　放射線診断科、
[3]国立がん研究センター中央病院　病理診断科
渡瀬　智佳史[1]、内山　菜智子[2]、栗田　安里沙[1]、
吉沢　あゆは[1]、小川　あゆみ[1]、遠藤　芙美[1]、三橋　愛[1]、椎野　翔[1]、
村田　健[1]、神保　健二郎[1]、岩本　恵理子[1]、吉田　正行[3]、高山　伸[1]、
首藤　昭彦[1]

【はじめに】
乳癌に対する術前化学療法（NAC）の治療効果判定に関し、PET-MRIの有用性についての詳細な報告は多くない。今回、我々はNAC症例におけるPET-MRIの有効性について検討した。
【対象と方法】
StageⅡ～Ⅲの原発性乳癌で、2016年4月1日～2021年3月31日の期間にNAC前後にPET-MRIによる化学療法の効果判定がなされた82例を対象とした。同側に複数病変を認める症例、サブタイプの異なる両側乳癌症例は除外した。診療録から後方視的に得られた効果判定に加え、PET-MRIで得られる造影MRIの画像と、FDG集積（SUV max）、およびNAC前後のSUV maxの減少割合であるΔSUV maxのデータを集積した。病理学的完全奏効（pCR）は乳房内に浸潤癌残存を認めないこと（ypT0～Tis）と定義し、腋窩リンパ節は評価の対象外とした。解析はSPSS ver.27を用いてχ2検定、t検定およびロジスティック回帰分析を行い、有意水準はp<0.05とした。またpCRの予測能をreceiver operating characteristic（ROC）曲線およびarea under ROC curve（AUC）値により評価した。
【結果】
患者背景は年齢中央値48歳（27-78歳）。StageⅡ：Ⅲ＝47例：35例。cN+ 64例。治療前の針生検では、浸潤性乳管癌 79例、特殊型3例。HR+/HER2- 30例、HR+/HER2+ 17例、HR-/HER2+ 11例、HR-/HER2- 24例。化学療法レジメンは全82例でAC療法＋タキサンが投与され、抗HER2療法は28例で投与された。手術はBt 57例、Bp 25例。腋窩郭清は68例で行われた。診療録の画像上CRは 33例、pCRは25例で、画像上CRとpCRの関係について、感度69.6%、特異度72.9%、陽性的中率（PPV）50.0%、陰性的中率（NPV）86.0%であった。ΔSUV maxによるpCR予測のROC分析ではAUC 0.839、Youden Indexによる最適cut offは0.85であった。
ロジスティック回帰分析では、HR陰性、HER2陽性、画像上massの遺残を認めないこと（病変指摘困難、あるいはnon mass enhancementの遺残）、ΔSUV max≧0.85がpCRの独立した予測因子であった。ΔSUV max≧0.85によるpCR予測の感度は82.6%、特異度78.0%、PPV 59.4%、NPV 92.0%であった。
【結論】
PET-MRIで得られるMRIおよびFDG集積の所見、さらにはサブタイプを組み合わせることで、より精度の高いpCR予測が可能となることが示唆された。

EP3-74
乳癌の拡がり診断における乳房専用PETとMRIの比較

県立広島病院　消化器・乳腺・移植外科
野間　翠、尾﨑　慎治、板本　敏行

（背景）現在乳癌の拡がり診断において主に用いられるMRIと新規モダリティである乳房専用PET（Dedicated Breast PET以下DB-PET）の比較や位置づけについて一定の見解は得られていない。当院ではDB-PETによる乳癌の術前精査を行っており、今回DB-PETによる拡がり診断についてMRIと比較検討を行った。
（対象と方法）2016年1月～2021年10月に乳癌の術前評価としてDB-PET（Elmammo）および造影MRI検査を施行した396例を対象とした。検査施行時に診断を得ていた「主病変」に対し、MRI・DB-PETで指摘された「副病変」について、DB-PET所見とMRI所見、病理診断との対比を行い、感度・特異度の比較、検出病変の内訳の検討を行った。
（結果）DB-PETまたはMRIいずれかで認識された副病変は169病変あり、うち80病変が悪性と診断された。副病変の検知について感度/特異度はMRIで100.0/74.4%、DB-PETでは82.9/81.6%であった。ただしMRI指摘158例中33例はMRIのみの評価では造影効果はあるものの病変として認識困難にもかかわらずDB-PET陽性のためピックアップされており、うち7例が悪性の結果であった。7例の内訳は対側乳癌5例、同側乳管内病巣2例であった。
また、DB-PETで指摘しえた副病変のSUVmax値の比較を行うと、良性3.7±2.7 悪性4.7±9.4 と優位に悪性で高値の結果であった。
（考察）乳癌の術前評価の副病変の検出おいてDB-PETは小さな乳管内病巣の検知が困難であり、MRIに感度で劣り、特異度で勝る結果であった。ただしMRI単独ではbackground parenchymal enhancement（BPE）と判定するような小病変でもDB-PETで有意であれば副病変として認識する判断がなされており、DB-PETがMRIの感度上昇に寄与している可能性が示唆された。
DB-PETはその特異度の高さを生かし、MRIおよび乳房専用PET両者で陽性であった病変やSUVmax高値の病変について積極的に組織診を行う判断にも有用と考えられる。
（結語）乳癌の術前評価におけるDB-PETの位置づけについて検討を行った。DB-PETとMRIは相補的な役割が期待され、結果を総合的に判断することで正診率の向上に寄与するものと考えられる。

EP3-75
乳がん領域のDWIBS検査について

[1]伊賀市立上野総合市民病院　外科　乳腺外科、
[2]伊賀市立上野総合市民病院　放射線科、[3]東京医科大学　放射線科
毛利　智美[1]、田中　光司[1]、岡田　幸法[2,3]

（初めに）全身拡散強調画像Diffuse-weighted Whole body Imaging with Background Suppression：以下DWIBS）は放射線被爆なく、薬剤を用いずにMR原理を使用して癌検索を可能にしている検査方法である。（目的）乳癌におけるDWIBSの診断精度を検討した。（方法）2019年1月-2021年12月までの間に当院にて初発乳癌と診断され、病期診断目的にDWIBSを施行した19症例を対象とした。DWIBSとほぼ同時期（1か月以内）に施行した全身CT（単純ないし造影）を比較対象とし、両者の読影結果の比較を行った。（結果） 症例は全例女性であり、年齢中央値は57±11.7歳であった。非浸潤癌症例3例、浸潤癌症例16例であった。Stageは0:I:IIA:IIB:IIIA:IIIB:IIIC:IV=3:5:0:1:1:3:2:4であった。stageIV症例の遠隔転移部位は骨転移：4例、肺転移：1例、肝転移：2例であった。腋窩リンパ節転移は10例で陽性であった。サブタイプはLuminalA:5例、Luminal B　HER2（-）:5例、Luminal BHER2（+）:0例、HER2:6例、Triple Negative:3例であった。DWIBS、CT所見の比較では、原発巣の同定はDWIBSでは全例同定可能であった。CTでは4例で原発巣の同定は不可であった（1症例は喘息で造影なし）。DWIBSでは最小5mmまでの原発巣が同定可能であった。腋窩リンパ節転移陽性であった症例の内9例でDWIBS、CTとも転移の可能性を指摘できた。一方で両検査ともリンパ節転移の可能性を指摘できなかった症例が1例、またリンパ節転移陰性であったが両検査とも転移の可能性を指摘していた症例が1例認められた。遠隔転移の読影所見の比較では、骨転移は4症例中4症例で、肝転移は1症例でCTでは同定されていない転移がDWIBSで同定された。肺転移はDWIBSでは指摘できなかった。（考察）今回の検討では、DWIBSは肺転移を除くとより正確に原発巣、遠隔転移の病態を指摘できており、CTと同等以上の診断能を有していると考えられた。

★EP3-76
MRI non mass病変に対するUS/MRI fusionモダリティを用いた乳房部分切除術断端陽性率減少への工夫

愛知医科大学　乳腺・内分泌外科
安藤　孝人、西塔　誠幸、坂野　福奈、伊藤　由季絵、井戸　美来、
後藤　真奈美、毛利　有佳子、高阪　絢子、藤井　公人、今井　常夫、
中野　正吾

【目的】乳房MRIにおけるnon-mass病変は，乳房超音波において，存在や腫瘍断端の正確な同定が困難である場合がある。当院ではMRI造影病変に対してreal time virtual sonography（RVS）を用い正確な病変位置を同定するプロトコルを実施している。本検討では，乳房MRIのnon-mass病変に対する部分切除術において，RVSを術前マーキングに用いる事で断端陽性率が減少するかどうかの検討を実施した。【方法】2011年から2021年に当院で乳房MRIにおけるnon-mass病変を指摘され、乳房部分切除術を行った41例を対象とした。RVS群に腹臥位MRIに加え仰臥位MRIを撮像し、仰臥位MRIと乳房超音波をfusionしたRVSにて術式決定・術前マーキングを行った。対照群は腹臥位MRIの情報を参考に乳房超音波単独で術式決定・マーキングを施行した。【結果】RVS群では断端陽性率は13%，対照群は57%であった（p=0.016）。このうち，背景乳腺がdense breastであった症例について，RVS群の断端陽性率は15%であるのに対し，対照群は67%であった（p=0.006）。【考察】RVSとは磁気位置センサーユニットを用いて超音波検査施行中に探触子走査面に一致したMRI/CT画像情報をリアルタイムに表示することができる画像診断システムで、当科では2005年より臨床応用を開始した。現在まで主にMRI-detected lesionに対する腫瘍位置同定や生検，術前マーキングに応用を行い，いずれも良好な成績を報告している。今回は，MRI造影病変の中でも乳房超音波のみでは位置同定が困難なことの多いnon-mass病変の位置同定、術前マーキングに応用したが，超音波単独のマーキングに対して有意に断端陽性率を減少させた。また，断端評価がより困難となる背景乳腺濃度の高い患者においても有意に断端陽性率を減少させた。【結語】存在位置同定が困難な乳房MRI non-mass病変に対してRVSは切除範囲決定に有用である。

EP3-77

Evaluation of an MRI/US fusion technique for the detection of non-mass enhancement of breast lesions

愛知医科大学病院　乳腺・内分泌外科
後藤　真奈美、西塔　誠幸、坂野　福奈、伊藤　由季絵、井戸　美来、安藤　孝人、毛利　有佳子、高阪　絢子、藤井　公人、今井　常夫、中野　正吾

Purpose: The aim of this study was to verify the utility of second-look ultrasound (US) using real-time virtual sonography (RVS), a magnetic resonance imaging (MRI)/US fusion technique, in identifying MRI-detected breast lesions with non-mass enhancement (NME).
Methods: Consecutive patients who had one or more NME lesions detected by MRI yet occult on the subsequent second-look US in conventional B (cB)-mode imaging were enrolled in the study between June 2015 and April 2020. Supine MRI of the lesions was performed and, using its data, second-look US using RVS was performed.
Results: Twenty patients with 21 NME lesions were included. The overall median lesion size on prone MRI was 23 mm (range, 5-63 mm). Supine MRI identified all the 21 NME lesions, and second-look US using RVS successfully detected 18 (86%) of them. RVS-guided biopsy was performed for histopathological evaluation, showing that nine of the 18 lesions were benign and the other nine malignant. Of the nine malignant lesions, two (22%) were invasive cancer and seven (78%) were ductal carcinoma in situ. In four of five patients who underwent prone MRI for preoperative evaluation, the diagnosis was benign and surgery was conducted as originally planned. In the other patient, the diagnosis was malignant and contralateral breast-conserving surgery was added. Three (14%) of the 21 NME lesions had no RVS correlates and were judged to be benign after 24-month follow up.
Conclusions: The results suggest that second-look US using RVS helps identify MRI-detected NME lesions that are occult on cB-mode second-look US.

EP3-78

乳房専用PETを用いた術前化学療法の治療効果予測に関する検討　―HER2陽性乳癌に着目して―

[1]防衛医科大学校　医学教育部　外科学講座、
[2]防衛医科大学校　医学教育部　病態病理学講座、[3]自衛隊中央病院　外科、
[4]永仁会シーズクリニック、[5]並木病院
山崎　民大[1]、佐藤　斗南[5]、瀧端　康博[1]、古賀　麻希子[1]、山岸　陽二[3]、永生　高広[1]、小俣　二郎[3]、宇都宮　勝之[3]、小林　和貴[3]、大野　博貴[1]、工藤　美紀[1]、荒木　八雲[1]、上野　秀樹[1]、石田　二郎[4]、津田　均[2]、岸　庸二[1]

【はじめに】乳房専用PETは2013年7月から保険適応となった新しい検査方法で検出器が乳房に近接しているため全身用PET-CTに比べて空間分解能が高く高精度の画像評価が期待され、当科では2017年6月から乳房専用PET（Elmammo® ）を用いた術前画像評価を実施している。一方、HER2陽性乳癌は極めて予後不良な乳癌のサブグループであったが、薬物療法の進歩により今や最も治療効果が期待できるサブグループとなっている。2018年10月にはペルツズマブの補助療法への適応拡大が承認され更なる治療成績の向上が期待されている。今回我々は、ペルツズマブを含む術前薬物療法を行った後に乳癌手術を実施したHER2陽性乳癌症例に着目して術直前の乳房専用PET、全身PET-CT、乳腺造影MRI検査の所見から薬物療法の治療効果が予測可能か後方視的に検討を行った。
【対象と方法】対象は術前にペルツズマブを含む薬物療法を実施した後に、2019年7月から2021年7月までの間に乳癌手術が施行されたHER2陽性乳癌患者16例。平均年齢57.6歳（42 ～ 78歳）、ホルモン陰性HER2陽性乳癌10例、ホルモン陽性HER2陽性乳癌6例であった。治療前の臨床病期は、Stage Ⅰ 4例、Stage Ⅱ 7例、Stage Ⅲ 3例、StageⅣ 2例であった。各デバイスの画像所見と病理学的治療効果を比較検討した。
【結果】全身用PET-CTでは100％、乳房専用PETでは93%の症例でCMR (complete metabolic response)判定であった。乳腺造影MRIでは14.2%（14例中２例）で索状の造影結節が指摘された。病理学的治療効果は、Grade 2a 1例、Grade 2b 1例、Grade 3(intraductal) 3例、Grade 3(complete) 11例であった。全て陰性所見は16例中12例あったが、病理学的治療効果の内訳はGrade 2a 1例、Grade 2b 1例、Grade 3(intraductal) 1例、Grade 3(complete) 9例であった。Grade 2a症例では、化学療法によってLuminal Aタイプへと形質転換した粘液癌成分の遺残が認められた。
【結論・考察】今回の検討では殆どの検査デバイスで陰性所見を示した。病理学的治療効果Grade 3は乳管内病変の有無でintraductalとcompleteに区別されるが、乳房専用PETの所見からは治療効果の区別は不能であった。Grade 3(intraductal) 3症例のうち2症例では、乳腺造影MRIにおいて索状造影結節が指摘されており、腫瘍遺残の検出は乳房専用PETよりも乳腺造影MRIの方が有用である可能性が示唆された。

EP3-79

乳腺組織ライセートライブラリにて開発した術前診断蛍光プローブの臨床応用の可能性

[1]昭和大学江東豊洲病院　乳腺外科、[2]昭和大学　乳腺外科
高丸　智子[1]、明石　定子[2]、中村　清吾[2]

【背景と目的】
線維腺腫（FA）と葉状腫瘍（PT）は画像診断等で鑑別に迷う症例を経験する。確定診断のために、針生検を必要とすることもある。
蛍光プローブは癌の存在部位を短時間で検出できる方法として注目されている。これは癌細胞に特異的に発現する酵素により非蛍光性から蛍光性へと変化する機能性分子を利用しており、癌の可視化を可能とするが、酵素活性に反応する部分を化学的に改変することで、癌細胞のならず良性腫瘍に対するリアルタイム診断の可能性も有する。そのため、良性および悪性の乳腺組織ライセートライブラリを用いて酵素活性を有するアミノ酸配列を検索、複数の蛍光プローブを複数作成してきた。
今回、開発された蛍光プローブのうち、可視化効率を最大化する蛍光プローブの蛍光特性を調べることによって、臨床応用の可能性を検討した。
【方法】
当院にておいて乳腺の手術を施行した患者のうち、同意を得たものを検体として対象とした。
手術検体に対してし、作成した蛍光特性を示すプローブをそれぞれ散布し、蛍光強度を測定した。対象検体ごとに各プローブの蛍光強度の平均値を算出し、その差を比較、蛍光特性と臨床応用可能性について検討した。
【結果】
蛍光プローブは、手術室、または処置室にて散布を施行した。いずれの場合でも適切にプローブを手術検体に散布可能であった。さらに、蛍光強度の測定が可能であった。蛍光強度は蛍光プローブの種類により、良性および悪性組織にてそれぞれ蛍光を認めた。
【考察】
蛍光プローブは手術検体に対して使用する場合、臨床現場において応用が可能であると考えられた。また、通常業務のワークフロー内で蛍光測定も可能であり、適切なプローブ選択により、良悪性組織のリアルタイムな可視化と臨床応用の可能性が示唆された。

EP3-80

検診の精検を行う診療所のPPV3を乳癌学会検診関連委員会案とは異なる方法で求める

[1]医療法人財団　医親会　マリンクリニック、[2]名古屋医療センター　乳腺科、[3]名古屋大学医学部付属病院　化学療法部
須田　波子[1,2]、森田　佐知[1,3]

【背景】乳癌学会検診関連委員会提案の「診断カテゴリ」は、検診の精検で画像検査を総合判定するステップのみにBI-RADSに倣ったカテゴリ判定（経過観察は3、生検をするなら4以上）を要求し、紛らわしい。この作業を経て計算されるPPV3の目標値は未知で、施設の性質により異なるともいう。これに対し、精検画像の総合判定にも日本の従来ガイドラインに倣いカテゴリ1、2、3A、3B、4、5（3A はほぼ良性と考えられ経過観察が妥当なもの、3Bは良性の可能性が高いが生検が望ましいもの）をつけ、カテゴリ別に細胞診・組織診のPPVを求め、「総合判定カテゴリ3B・4の合算」を「診断カテゴリ4」に読み替えればPPV3は求まる、施設間の比較も可能となる、という案がある（高橋ら、第30回日本乳癌検診学会ほか）。本件は主にセンターや病院の精検を想定して議論されているようだが、当院の如く外来部門を持つ検診施設などでも精検は行われている。【目的】当院のPPV3を上記対案で求める。【対象と方法】当院2021年の精検171例（他検診施設の要精検例を含む）に総合判定カテゴリ1、2、3A、3B、4、5を後ろ向きにつけ、カテゴリ別に細胞診のPPVを求め、PPV3を出した。医師2名間でも比較した。【結果】精検数；医師Aが49、Bが122名。総合判定カテゴリ別の症例数;（3B､4 ,5 の順に）医師Aが（23,4,0）、Bが（31,9,5）名。細胞診した症例数;医師Aが（22,1,0）､Bが（28,8,4）名。当院で確定した乳癌症例数；医師Aが（0, 1, 0）、Bが（2, 5, 4）名。細胞診のカテゴリ別PPV；医師Aが（0,100,－）Bが（7.1, 62.5, 100）%。PPV3；医師Aが4.3%、Bが27.5%、当院全体で19.0%。【考察】カテゴリ4，5の症例が少ないためPPV3が低い。細胞診で結論を早く出す方針でカテゴリ3BのPPVが低い。カテゴリ4，5のPPVは66.7%、100%で高橋らの試算に近い。医師間でカテゴリ3BのPPVが異なり、細胞診適応の差が考えられる。髙橋らの対案は診療所の精検の質評価にも有用である。鑑別困難（悪性疑い）になった症例、当初より細胞診に向かない症例・紹介先で生検予定とする癌の症例は、診療所のPPV3上昇に寄与しない。病院のPPV3は多くの下位機関での症例選別の影響を受けている。

★：優秀ポスター

EP3-81
陽性的中度（PPV3）の検討～診療放射線技師の立場から～

安城更生病院　診療放射線室
吉田　なお子、雨宮　剛

【はじめに】
2019年に日本乳癌学会から発刊された“検診カテゴリーと診断カテゴリーに基づく乳がん検診精検報告書作成マニュアル”の中で精検機関の乳房画像検査の質を評価するための指標として陽性的中度：positive predictive value3（以下PPV3）（乳癌数／診断カテゴリー 4.5の症例数）が取り上げられている。
【目的】
2020年1月から2020年12月までにマンモグラフィと超音波検査を行い、診断カテゴリーが判定されている症例より、PPV3を算出し、PPV3から見えてくる当院の乳房画像検査の傾向や問題点について検討を行った。
【結果】
全検査数は2095件、診断カテゴリー 4.5と判定し、針生検が施行された症例は219例、そのうち乳癌と診断された症例は176例であり、PPV3は81.7%となった（症例の件数は各乳房ごとにカウント）。カテゴリー 4.5と判定したが、乳癌ではなかった症例は43例。超音波検査で腫瘤性病変が16例（37%）、低エコー域が25例（58%）、その他（石灰化、乳管内病変）が2例（5%）と低エコー域と判断した症例で、乳癌ではない件数が多い結果となった。技師の経験値で判断すると、経験の多い技師では全症例数の16%（PPV3 84%）、経験の少ない技師では全症例数の38%（PPV3 62%）と、経験の少ない技師で乳癌ではない症例が多い結果であった。
【考察】
PPV3が81.7%と比較的高い結果となった背景には、乳癌と診断後、当院に紹介され来院される事例が多いことなど、施設の特徴による影響があると思われる。乳癌とされなかった症例の低エコー域の多くは乳腺症と判定されており、低エコー域として描出される症例に対する良悪性の判断が困難なことが要因になったと思われる。経験の少ない技師では、正常乳腺と異常所見の鑑別が難しい傾向にあり、経験の少ない技師はより悪性寄りに考えやすいく、また、検査時の探触子の操作や詳細な画像の判断に不十分な点があると思われる。
【結語】
今回の検討において、当院のPPV3は比較的高い結果が得られていた。しかし、経験の少ない技師が行った検査は、経験の多い技師と比べPPV3が低い値となっており、経験の少ない技師が行った検査に対してのダブルチェックや、さらなる教育を行う必要性があると思われた。

EP3-82
当院における乳房CT/腹臥位MRIとUS fusion画像の検討

岐阜大学医学部　乳腺外科
浅野　好美、二村　学、森　龍太郎、徳丸　剛久、間瀬　純一、吉田　和弘

[はじめに]画像融合機能搭載超音波診断装置（Real-time virtual sonography (RVS)/Volume navigation(V-nav)）はリアルタイムのUS画像と他のモダリティ（CT/MRI/PET-CT等）画像を同期させて、同一モニター上に抽出することが可能である。当院ではGE社のLOGIC E9を用いたImage Fusion技術(V-nav)を使用し、これまで主に2nd look USの際に、USと腹臥位MRIをfusionさせ腫瘍の同定・評価を行ってきた。その際に腹臥位MRIと仰臥位USでは検査体位の違いからfusionに難渋することを経験してきた。今回腹臥位で撮影されたMRIあるいはCTとUSのfusionを行った場合の各々の特徴や有用性、問題点について報告する。[対象]2021/6/1 ～ 2021/11/1当院において手術を行った患者の中で、US及び腹臥位MRI/CT上、腫瘤として描出された10例とした。[方法]術前主要評価の際、CT/腹臥位MRIとUS画像に関して、当院で使用しているGE社のLOGIC E9のImage Fusion技術（Vnav）を用いて、各々の画像の特徴等について評価した。[結果]年齢は36-71歳(平均54.4歳)、乳房の厚み（腹臥位MRIで乳頭から胸壁へ垂直に下ろした長さとして評価）は、33-135mm(平均76.5mm)、腫瘍径は6-23mm（平均12.6mm)、腫瘍存在部位はA，C，D，E領域が4，4，1，1例、乳頭腫瘍間距離は25-76mm（平均52.7mm）であった。CTは全例がUSのfusionは可能であったが、腹臥位MRIとUSのfusionは6症例で困難であった。[結語]今回の検討において、特に乳房の厚み、乳頭腫瘍間距離によってCT/腹臥位MRIとUSをfusionする際に難易度の違いを認めた。RVS/Vnavシステムを使用し腫瘍評価を行う場合、患者の特性、発見契機、施設の状況を考慮しモダリティを使い分けることが重要であると考えられた。

EP3-83
乳腺腫瘤におけるUS、MRIでの縦横比の変化率―良悪性腫瘤の違いについての検討―

[1]第二川崎幸クリニック　乳腺外科、[2]川崎幸病院　外科
関　晶南[1]、木村　芙英[1]、中村　幸子[1]、後藤　学[2]、小根山　正貴[2]、
國澤　美智代[1]、田邉　真由美[1]、藤田　範子[1]、関川　浩司[1]

【背景】乳房超音波画像において、典型的な線維腺腫は縦横比(D/W)の低い腫瘤として描出されることが知られている。これは線維腺腫の組織弾性が高いために、仰臥位で施行する超音波検査(US)において縦方向に重力の影響を受けるためと考えられる。乳房の画像診断においては、仰臥位で施行するUSと伏臥位で撮影するMRIで異なる方向からの重力を受けることから、検査によって腫瘤の形態が変化すると考えられる。また、この変化の大きさは腫瘤の組織弾性に依存すると考えられるが、これまで報告はない。
【目的】乳腺腫瘤は重力を受ける方向により形態が変化するのか、また腫瘤の組織型の違いによりその形態変化の大きさが異なるのかを調査する。これにより、USとMRIでの形態変化の大きさが腫瘤の良悪性の判断の一助となる可能性を探る。
【方法】線維腺腫と粘液癌は画像上境界明瞭な腫瘤として描出され、しばしば鑑別が困難であることが知られているため、これらの腫瘤において、USとMRIでのD/Wを計測し、その変化率(MRI/US)を組織型間で比較した。
【結果】当院で2019年1月から2021年9月までに線維腺腫または粘液癌と診断され、術前にUSおよびMRI検査が施行された症例について後方視的に調査した。対象となる症例は線維腺腫9例、粘液癌7例であった。線維腺腫のD/WはUSで中央値0.57(範囲0.31-0.77)、MRIで0.97(0.74-1.62)、粘液癌ではUSで0.64(0.56-0.86)、MRIで1.02(0.67-1.11)であり、いずれも、MRIでD/Wが大きかった。D/Wの変化率(MRI/US)の平均値は線維腺腫で2.08、粘液癌で1.39であり、統計学的有意に線維腺腫の方が変化率が大きい(p = 0.03)という結果であった。
【考察】今回の調査では、USとMRIにおいて、重力の方向によりD/Wが変化することが分かった。また、US、MRIでのD/Wの変化率は組織弾性が高い腫瘤で大きくなる可能性が示唆された。D/Wの変化率が腫瘤の良悪性を判断する際の一助となる可能性を調査するために、さらに症例を蓄積する必要がある。また、エラストグラフィとD/Wの変化率の相関についても今後調査したい。

EP3-84
演題取り下げ

EP3-85
GLS(global longitudinal strain)計測の実用性の検討

[1]市立敦賀病院　乳腺外科、[2]市立敦賀病院　外科、
[3]市立敦賀病院　医療技術部検査室、[4]福井大学医学部　第一外科
矢尾　祥子[1]、横井　繁周[1]、坊　直美[3]、河野　裕樹[3]、上藤　聖子[2]、
前田　浩幸[4]、五井　孝憲[4]

[緒言]化学療法の進歩に伴い，癌治療の選択肢の幅が増え，生存率の上昇につながっている．しかし，化学療法の多様化に伴い，CTRCD(cancer therapeutics-related cardiac dysfunction)が問題となってきている．当院では心エコーの際にGLS(global longitudinal strain)の計測を導入し，標準の評価項目に加えているが，検査の手間や時間等における実用性を後方視的に検討した．
心エコー検査において，一般的に心機能はLVEF(left ventricular ejection fraction)で評価される．LVEFは左室の短軸径，GLSは左室の長軸径で評価している．初期の心機能低下の検出において，GLSは感度が高いと考えられ，CTRCDに対してより早期に治療を開始することができると言われている．
[方法]当院において，2021年1月から12月までの乳腺症例で，定期的にGLS測定を施行している18症例を対象とした．心エコーの技師は2人で行い，通常の心エコー評価に加え，GLS測定も施行した．評価項目は，GLSを測定する際の追加検査時間，GLS測定の可否，LVEF値とGLS値の変動性について評価を行った．
[結果]GLS測定の所要時間は最短で15秒，最長で180秒，平均は38秒であった．また，LVEFとGLS値の解離が認められた症例は1例であった．検者間での測定時間の差や明らかな測定値の解離は認めなかった．GLS測定が不可能な症例はなかったが，通常の心エコー検査と同様に皮下脂肪が多く，poor imageの患者においては検査時間の延長が認められた．
[結論]GLSは通常の心エコー検査と比較し，検者間での測定誤差がなく，僅かな検査時間の延長で施行できると考えられた．

EP3-86
豊胸術後の乳癌症例における診断時画像所見の特徴

[1]ナグモクリニック　東京、[2]北里大学病理学部
松永　忠東[1]、佐野　文俊[1]、佐藤　大樹[1]、南雲　吉則[1]、前田　一郎[2]

目的;豊胸術が乳癌検診における病変部の同定、診断に与える影響を検討した。
対象と方法；2010年10月から2021年10月までに、当院で経験した豊胸術後の乳癌138件（両側乳癌５例を含む133症例）を対象とした。138乳房の豊胸方法は、インプラント95件、注入物43件（脂肪注入８件、ヒアルロン酸注入23件、吸水性ジェル６件、その他の注入異物６件）であった。触診、マンモグラフィ、超音波検査、造影MRI検査の病変検出率について検討した。
結果；豊胸種類別のモダリティ別病変検出率は、インプラント豊胸において、触診53%、マンモグラフィー 60%、超音波検査97%、造影MRIは54乳房に施行され、98%（内、７例；13%では良性の判定）であった。注入物による豊胸では、触診63%、マンモグラフィー 42%、超音波検査98%、造影MRIは35乳房に施行され、89%であった。MRI検査で異常なしだった４件は、ヒアルロン酸注入後の２症例と中国での注入物１例（両側性乳癌）である。このヒアルロン酸２症例では、微細石灰化像が診断のキー画像のDCIS症例と、病理学的進展範囲28mmと浸潤径９mm乳管内進展含めて10mmの硬癌症例であった。病変部の所見で、微細石灰化像は27件に認められ、生検組織診断の適応に寄与した微細石灰化像は21件であった。21件中18件は超音波でも病変部は低音響ないしは微細石灰化像として検出された。１症例では１年経過観察後に超音波で検出可能となった。
考察；豊胸術後の乳房では、乳腺は薄く、皮下脂肪、乳腺後脂肪層も菲薄である。脂肪が乏しいため、マンモグラフィーでは背景とのコントラストが乏しく、病変検出率は豊胸方法によらず低かった。しかし、微細石灰化像が発見契機となる症例が15%以上存在し、早期発見には不可欠である。超音波検査は腫瘍病変の描出は優れているが、菲薄な脂肪層と乳腺、また注入物豊胸では、悪性を示唆する浸潤像などの描出がされ難く、診断が過小評価される傾向があった。インプラント豊胸後は、触診で腫瘤、硬結を触知する症例が多く、自覚症状で来院することも多い。注入による豊胸後の検診では、常に注入異物が障害である。脂肪注入では石灰化、脂肪壊死、肉芽腫が経的時に発生し、障害となる。早期診断及び確定診断のための積極的な針生検組織診が必要である。

EP3-87
当院で経験した他癌からの乳房転移症例３例

[1]順天堂大学　乳腺腫瘍学、[2]順天堂大学人体病理病態学
仙波　遼子[1]、堀本　義哉[1,2]、荒川　敦[2]、齊藤　光江[1]

【背景】他癌からの転移性乳房腫瘍は比較的稀である。症例数が少ないことから、各癌からの乳房転移の画像的特徴は明らかではない。そこで当院において2012年から2019年の間に針生検で悪性固形腫瘍と診断された約3500例のうち転移性乳房腫瘍であった3例（0.09%）を経験したため、画像所見と病理学的所見を中心に報告する。
【症例】症例１：甲状腺癌の既往がある59歳の女性。肺及び卵巣転移が判明した後、乳房腫瘤を自覚し来院。乳房超音波上7mmの楕円形腫瘤を認め、縦横比が高く血流豊富であり、原発性乳癌を疑った。針生検で核溝を有する異型細胞の増殖を認め、免疫染色を施行し甲状腺癌乳房転移と診断した。 症例２：転移性脊椎腫瘍と診断された74歳の女性で、原発腫瘍検索のため来院。51歳時に胃癌と診断されていた。乳房超音波上嚢胞を含む不均一な低エコー領域を認め、MRI上は不均一な内部増強パターンを伴う非腫瘤性病変を示し、非浸潤性乳管癌を疑った。針生検では印環細胞様の腫瘍細胞が胞巣を形成しており、最終的に胃癌乳房転移と診断した。症例３：Stage IVの左足底明細胞肉腫と診断されていた33歳の女性で、右乳房腫瘤を自覚し来院。超音波上45mm大の腫瘤を認め、針生検によって明細胞肉腫の乳房転移と診断した。
【結語】今回経験した３例ではいずれも異なる画像所見を示し、原発性乳癌との鑑別が困難なものもあった。診断の際には他癌の存在を臨床情報や全身検索から把握し、転移性乳房腫瘍の可能性を念頭に置くことが肝要である。また乳房内転移が稀であることに加え、臓器ごとの転移形式により乳房転移巣の画像的特徴が異なる可能性があり、さらに症例を蓄積する必要があると思われた。

EP4-1
肉芽腫性乳腺炎軽快後に乳がんを発症した１例

[1]人形町乳腺クリニック、[2]虎の門病院　乳腺・内分泌外科、
[3]虎の門病院　病理診断部
師田　暁[1]、川端　英孝[2]、木脇　圭一[3]、佐藤　順一朗[3]

肉芽腫性乳腺炎は腫瘤形成や皮膚発赤で発症し、乳房が浮腫状に腫脹する炎症性乳がんや乳腺膿瘍とよく似た症状を呈する比較的稀な炎症性疾患である。出産後５年以内の女性に多いといわれている。今回針生検により肉芽腫性乳腺炎と診断し、ステロイド治療により軽快した後乳がんを発症した１例を経験したので報告する。症例は38歳女性。右乳房のしこり、痛みを主訴に受診された。受診の1か月ほど前まで授乳をされていた。触診で右乳房中央から外側領域に7cm大の硬結を触れ、皮膚発赤を認めた。USでは右乳房外側領域を主体とした低エコー域を認め、乳汁うっ滞に起因する急性化膿性乳腺炎および乳腺膿瘍と診断し切開排膿を行った。しかし、ほとんど排膿は見られなかった。また抗生剤の投与を試みるも軽快がなく、精査目的に連携施設受診となった。連携施設にてMRIと針生検を施行し、MRIでは右乳房外側領域主体の炎症性変化及び膿瘍の疑いの所見を認め、CNBにて肉芽腫性乳腺炎の診断となった。検体内に悪性所見は認めなかった。その後ステロイドの内服治療を開始し、約１年かけて漸減していき乳腺炎の所見は改善した。ステロイド治療終了後に触診にて右乳房C領域に硬結を認め、乳腺炎の治癒状況の確認の意味も含めてMRIを施行したところ同部に高信号域を認め乳がんが疑われた。CNBにてDCISの診断となった。手術は乳房切除＋センチネルリンパ節生検を行った。病理診断は浸潤径1.8mmの浸潤性乳管がんで乳管内成分の範囲はCDBE領域に広範囲に拡がっていた。肉芽腫性乳腺炎の診断、治療をした症例では経過中に炎症所見により乳がんの所見がマスクされてしまう可能性があり、乳腺炎の軽快後も慎重な経過観察が重要と思われた。

★：優秀ポスター

EP4-2
当院における肉芽腫性乳腺炎の４例

高山赤十字病院　外科
井川　愛子、永田　幸聖、篠田　智仁、櫻谷　卓司、佐野　文

肉芽腫性乳腺炎は多核巨細胞を含む炎症性細胞の浸潤を特徴とする良性の慢性炎症性疾患である。発生機序については不明なことも多いが、Corynebacterium属感染との関連が報告されている。治療についても確立したものはなく、症例に応じて抗生剤治療、切開排膿、ステロイド内服など施行されている。当院で経験した肉芽腫性乳腺炎４例を検討した。
症例１は37歳女性。断乳後約２年経過後、左乳房硬結にて外来受診した。画像上悪性を否定できない所見であったため、針生検を施行、肉芽腫性乳腺炎と診断した。経過観察を行ったが縮小せず､プレドニゾロン20mgで開始した。縮小をえられ、約８ヶ月かけて漸減中止となった。
症例２は39歳女性。右乳房に痛みを伴う10cm弱の硬結を触知し受診。悪性を否定できない所見であったため、針生検を施行、肉芽腫性乳腺炎と診断した。膿瘍形成を来したため数回穿刺吸引を行ったところ症状は改善した。
症例３は44歳女性。左乳頭直下に発赤を伴う腫瘤を指摘、外来受診した。抗生剤内服にて症状は改善したが腫瘤の鑑別の為に針生検施行、肉芽腫性乳腺炎と診断した。その後抗生剤内服のみで軽快した。
症例４は44歳女性。右乳房の腫脹・痛み・発赤にて当院外来受診した。視触診上、右乳房AC領域を中心に小児手拳大の疼痛を伴う硬結を認め、US上一部膿瘍形成を伴う蜂窩織炎状の低エコー領域を広範に認めた。培養検査にてCorynebacterium kroppenstedtiiが検出され、抗生剤を投与しつつ膿瘍部の穿刺吸引を繰り返し施行したが改善に乏しく、炎症性乳癌も否定できない所見であったため針生検を施行、肉芽腫性乳腺炎と診断した。膿瘍の有効なドレナージが難しく、症状も増強したため、大きく切開排膿を行い、連日洗浄を行った。排膿はほぼなくなったものの硬結・疼痛が改善しなかったため、プレドニゾロン10mgより開始したところ、速やかに硬結は縮小傾向、疼痛も改善傾向となった。その後症状の遷延は認めたものの増悪は認めず、ステロイドは１年程度かけて漸減を行い、終了した。
肉芽腫性乳腺炎は治療に難渋する症例も多い。原因の特定について、最近はCorynebacterium属の感染が関与している報告も多く、培養提出の際にはCorynebacterium属感染を念頭に置いた検査を行うことが重要である。また、どこまでの治療が必要になるかは症例によって様々であるため、症例に応じて治療方針を考える必要がある。

EP4-3
乳房に発生したmyofibroblastomaの一例

[1]京都山城総合医療センター　乳線外科、[2]高井病院
松田　高幸[2]、須藤　萌[1]、徳川　奉樹[2]

症例は59歳の男性。他疾患検索中のCT検査で左乳房腫瘤を指摘され、当科を紹介された。左乳房A区域に15×15mm弾性硬の腫瘤を触知した。MMGでは左upper/middle, round mass C3。エコーでは左A区域に12.6×7mm境界明瞭内部不均一な低エコー腫瘤を認めた。MRI検査では境界明瞭で辺縁が弱く造影され、ADC mapでは高信号で良性病変が疑われた。針生検の結果、小型の短紡錘形細胞が一部束状を呈し錯綜して増殖し、細胞間には浮腫や膠原繊維の沈着がみられた。紡錘形細胞の核は小型楕円形で多形性は乏しく、クロマチン濃染がみられた。免疫染色でCD34, desmin陽性、α-SMA陰性にmyofibroblastomaと診断した。経過観察も選択肢であったが、本人の希望にて局所麻酔下に摘出術を施行した。myofibroblastomaは，間葉系細胞由来の良性腫瘍で，比較的稀な疾患である。今回私たちは乳房に発生したmyofibroblastomaを経験したので若干の文献的考察を含めて報告する。

EP4-4
両側乳癌に併発し腋窩リンパ節転移との鑑別が困難であった副乳線維腺腫(FA)の一例

[1]市立伊丹病院　臨床研修センター、[2]市立伊丹病院　乳腺外科
藤井　小真貴[1]、三嶋　千恵子[2]、千原　陽子[2]、山本　正之[2]

【背景】副乳は乳房外の乳腺堤上に沿って発生する乳腺組織で、まれに腫瘍が発生することがある。今回、両側乳癌に副乳由来のFAが併発し、リンパ節転移との鑑別が困難であった一例を経験したことから報告する。
【症例】35歳女性。思春期の頃から両側の腋窩の硬結、９年前より右乳房腫瘤を自覚していた。検診要精査を契機に当院紹介受診、視触診で右はE 5cm、左Eに 3㎝大の腫瘤を蝕知し、両側腋窩に多発する硬結を蝕知した。MMGでは右はML・OIに区域性多形性石灰化を伴う構築の乱れを認めC5、左は領域性多形性石灰化とM・Oに構築の乱れを認めC4であった。エコーでは両側乳房E領域中心に低エコー腫瘤が多発し、右腋窩には硬結に一致して30 mmの皮下腫瘤、左腋窩には表在に15 mmの血流豊富な円形低エコー腫瘤を認め、転移の可能性が否定できなかった。造影MRIでは両側乳房に不均一な濃染を示す造影結節が多発し、針生検の結果は、非浸潤性乳管癌(DCIS)であった。PET-CTでは両側乳腺にのみFDG集積を認めた。腫瘍径の大きい両側乳癌で浸潤巣の存在も否定できず、NACも含めた治療方針決定のために腋窩リンパ節転移の鑑別が必要と考えた。表在の可動性のある腫瘤で針生検が困難であり、局麻下摘出生検を行った。両腋窩には標的病変の他、皮膚との境界が不明瞭な平盤な腫瘤が多発していた。病理診断の結果、左は副乳由来のFA、右は悪性所見を伴わないが腺管増生を伴う副乳組織であった。以上より術前診断両側乳癌cTisN0M0の診断で、両側SSM+SN+TEを施行した。両側乳腺の背景にはadenosisを伴う高度の乳腺症変化が目立っており、また同時に摘出した右副乳組織にも良悪の鑑別が難しい乳管内増殖巣を認めた。術後補助療法としてTAMの内服を開始し、無再発生存中である。
【考察】本症例は画像上腋窩リンパ節転移に類似した腋窩腫瘤を認め、術前診断に苦慮した。副乳組織内にFAを生じる例はまれであり、医中誌で1996-2021年を対象に「副乳」「線維腺腫」をキーワードとして検索したところ、会議録を除いて21例の報告があり、そのうち副乳癌併存例が1例、乳癌併存例は本例が初めての報告となる。乳癌患者の腋窩に腫瘍性病変を認めた場合、転移性病変が念頭に上がるが、副乳由来の病変の可能性も考慮し、正確な術前診断を行うことが重要であると考える。

EP4-5
急速に増大した葉状腫瘍内に乳がんを合併した２例

[1]千葉県がんセンター　乳腺外科、[2]千葉県がんセンター　臨床病理部、[3]コスモスクリニック
年光　亜水[1]、羽山　晶子[1]、山本　尚人[1]、中村　力也[1]、味八木　寿子[1]、玉貫　圭甲[1]、藤井　康矢[1]、伊丹　真紀子[2]、荒木　章伸[2]、川名　秀忠[2]、杉山　孝弘[2]、及川　麻理子[2]、牧瀬　尚大[2]、押田　恵子[3]、押田　正規[3]

【背景】葉状腫瘍内の上皮成分が悪性化することは稀である．今回，我々は葉状腫瘍内に乳癌を合併した２例を経験したので報告する．
【症例１】49歳女性．初診日の約５年前から右乳房に1cm大の腫瘤を自覚していたが，３カ月前より急速な増大と乳房皮膚の発赤,疼痛が出現してきたため当院を受診した．初診時，右乳房全体に10cm大の境界明瞭,可動性良好な腫瘤を認めた．針生検にて葉状腫瘍の診断となり，右乳房全切除術を行った．術後病理結果で，12x12x6cmの良性葉状腫瘍の内部5mmほどの範囲にDCIS, low nuclear gradeを認めた．術後は経過観察を施行している．
【症例２】51歳女性．初診日の５年前に検診で左乳房に16㎜大の腫瘤を指摘され，針生検で線維腺腫または葉状腫瘍の診断となった．近医で定期フォローを受けていたが約１年前より増大し約４㎝大となったため，摘出生検を勧められ当院を受診した．初診時，左乳房D区域に40mm大の境界明瞭な腫瘤を認めた．乳腺超音波検査では多角形，境界明瞭で内部は不均一なモザイク状低エコーであり一部に隔壁様のスリット構造を認めた．針生検にて線維性の背景に異型の乏しい紡錘形細胞の増殖を認め，取り込まれた乳管の上皮は過形成の部位もみられた．葉状腫瘍疑いの臨床診断にて局所麻酔下に摘出生検を行った．術後病理結果で，4.5x3.3x3.0cmの境界型葉状腫瘍の内部3.3x2.6x4.5cmの範囲に浸潤性乳管癌を認めた．葉状腫瘍の一部に被膜露出を認めたため，後日全身麻酔下に追加切除およびセンチネルリンパ節生検を施行した．浸潤性乳管癌はpT2N0M0, ER(+) PgR(+) HER2(2+) FISH増幅ありの診断であったため，術後治療として温存乳房照射，化学療法，抗HER2療法およびホルモン療法を施行した．
【考察】葉状腫瘍の内部に乳癌が合併する頻度は全葉状腫瘍の1-2%と報告されている．いずれも針生検での診断例は稀であり，多くは摘出生検内に偶発的な乳がん病変が指摘されている．本症例のように急速増大を伴う葉状腫瘍に対しては，悪性病変を合併している可能性も念頭に置いた診断や手術計画を行うことが必要と考えられる．

★：優秀ポスター

EP4-6
線維腺腫が発生母地と考えられる葉状腫瘍の一例

[1]埼玉医科大学国際医療センター　乳腺腫瘍科、
[2]埼玉医科大学国際医療センター病理診断科、[3]埼玉医科大学病院乳腺腫瘍科
柳川　裕希[1]、長谷部　孝裕[2]、榊原　彩花[1]、黒澤　多英子[1]、藤本　章博[1]、一瀬　友希[1]、貫井　麻未[1]、佐野　弘[3]、淺野　彩[3]、島田　浩子[1]、横川　秀樹[1]、松浦　一生[1]、小坂　愉賢[1]、石黒　洋[1]、大崎　昭彦[1]、佐伯　俊昭[1]

症例は33歳女性。特記すべき既往歴や乳癌家族歴はない。左乳房痛を自覚し近医を受診。左乳房C区域、AC区域にそれぞれ表面平滑な50mm×30mm大の多結節様の腫瘤、同様の15mm大の腫瘤を触知し、精査加療目的に当院紹介受診となった。マンモグラフィでは左乳房CD区域に分葉状腫瘤を認めカテゴリー３の診断であった。乳腺超音波検査では左乳房A～EDC区域にかけて約100mm×74mm×20mmの範囲で境界明瞭平滑な分葉状の腫瘤を認めた。内部は低エコーで均一、スリット状の線状エコーと血流信号を認めた。また造影MRI検査では左乳房外側領域を中心として長径65mm程度の多結節状に造影される腫瘤を認め、T2強調像で高信号となり、Dynamic studyでは早期濃染を示していた。以上の臨床経過から葉状腫瘍が疑われ針生検を施行した。生検結果では乳管の増生が散見されその周囲に紡錘形細胞からなる間質の増生も見られたが、間質・上皮とも細胞密度や核異型は軽度で、間質の葉状構造は見られず乳管上皮も筋上皮との二相性が保たれていたため線維腺腫と考えられた。しかし葉状腫瘍も鑑別診断となる巨大腫瘍で乳房痛も伴っていたことからmarginを確保した腫瘤摘出術を施行する方針とした。術後の病理組織学的検査では摘出された腫瘤は全体にわたり上皮成分と間質成分の増生がともに見られ、線維腺腫、periductal stromal neoplasm(PSN)、葉状腫瘍の成分が混在していた。葉状腫瘍成分は間質細胞異型と核分裂像が少量のみ見られ良性と判断されたが、典型的な葉状構造を示す領域は極めて少なく、多くは葉状腫瘍とPSNの中間型成分であった。これら3種の腫瘍成分が摘出腫瘍全体に散在して見られ三者の中間型も豊富に混在していることから、本腫瘍は線維腺腫が発生母地となってPSN、葉状腫瘍へと分化を示す線維上皮性腫瘍と考えられた。
線維腺腫と葉状腫瘍はともに上皮成分と間質成分の増生を認めるため鑑別が困難であることが多く、その違いについては以前より様々な見解が報告されている。両者は本質的に異なる疾患であるとする報告がある一方、近年の遺伝子解析の進歩により共通の遺伝子変異があることが分かってきており線維上皮性腫瘍における一連の腫瘍の可能性が示唆されている。この点に関して若干の文献学的考察を加え報告する。

EP4-7
葉状腫瘍手術症例の検討

[1]名古屋セントラル病院　乳腺・内分泌外科、[2]井戸田整形外科　乳腺科
小林　宏暢[1]、稲熊　凱[1]、井戸田　愛[2]

葉状腫瘍は不明な点も多く臨床経過もさまざまである。当院での葉状腫瘍手術症例について検討を行った。
2007年7月から2021年11月までの14年4か月を検討した。病理学的に葉状腫瘍と診断された手術症例は21例。18歳から55歳までの女性で平均年齢は39.1歳。右乳房8例、左乳房13例。腫瘍の大きさは23mmから176mmまで、平均58mm。術前から葉状腫瘍と診断されていた症例は17例。残りの4例は線維腺腫と診断し、手術後に葉状腫瘍と診断された。すべての症例で手術直前に増大傾向が認められた。手術後の病理結果は良性13例、境界病変6例、悪性2例だった。手術時に腫瘍が自壊していた症例が2例。一例は良性腫瘍だったが、腫瘍が大きいため乳房全切除を行い皮膚欠損が大きく植皮を要した。もう一例はやはり乳房全切除を行い、術後に境界型の葉状腫瘍とmetaplastic carcinomaの合併と診断された。再発症例は2例。①20歳代、70mm大の良性葉状腫瘍摘出術から3年5か月後に同側の前回手術部位に43mm大の腫瘤を認め摘出術施行。葉状腫瘍の境界型と診断された。②40歳代、74mm大の境界型葉状腫瘍摘出術から4年9か月後、同側の前回手術部位の近傍に40mm大の腫瘤を認め摘出術施行。葉状腫瘍の境界型と診断された。悪性葉状腫瘍の2例：①10歳代 乳房に急速に増大する腫瘤を認め、葉状腫瘍疑いにて腫瘤自覚から2か月後に全身麻酔下に腫瘤摘出術施行。病理検査にて悪性葉状腫瘍と診断された。手術から3か月後、咳嗽と発熱が出現し近医受診。側胸部に小皮下結節認め、胸部レントゲンにて両肺に腫瘤影多発。CTでは多発性肺転移、膵転移、肺門部リンパ節転移、多発脳転移を認めた。臨床経過から悪性葉状腫瘍の全身転移と診断。再発確認後から3週間で死亡した。②40歳代 線維腺腫の診断にて外来摘出術施行。術後の病理検査で悪性葉状腫瘍と診断。腫瘍の遺残を疑い、全身麻酔下に乳腺扇状切除施行。摘出標本の病理検査にて再遺残が否定できず、全身麻酔下に再々手術施行。皮下乳腺全摘術施行をおこなったが、葉状腫瘍の遺残は認められなかった。その後再発は認めていない。

EP4-8
乳腺Adenomyoepitheliomaの6例

[1]北つむぎ会　さっぽろ麻生乳腺甲状腺クリニック　乳腺外科、
[2]GLab病理解析センター、[3]室蘭日鋼病院病理
亀田　博[1]、小川　弥生[2]、高木　芳武[2]、山城　勝重[3]

【はじめに】乳腺Adenomyoepithelioma(AME)は乳管上皮と筋上皮の両方が増殖する比較的稀な腫瘍である。われわれは2001年10月から2021年7月までに6例のAMEを経験したので臨床病理学的に検討を加え報告する。【症例】年齢は50-81歳（平均66.7歳）、発生部位は近位3例、遠位3例、腫瘍径は1.6-3.7cm（平均2.4cm）、術前USカテゴリー３～５，MMGカテゴリー３～５、細胞診II2例、III3例、針生検は3例に行われいずれも良性診断。手術はexcision2例、dochetomy1例、Bp3例。病理は良性AME4例、AME with metaplastic ca.1例、AME with myoepithelial ca.1例。variantはtubular4例、intraductral papillary1例、spindle cell1例であった。ホルモン受容体は良性でER(+)であったが、原病死した悪性例ではER(-)PgR(-)であった。【まとめ】悪性2例を含む乳腺AMEの6例を報告した。AMEは閉経後高齢女性に多くみられ、腫瘤は限局性で、発生部位は乳輪近傍とは限らなかった。術前US,MMG検査で悪性を疑うカテゴリーが多かったが細胞診、針生検では悪性像は得られなかった。良性AMEは切除、Bpで全例生存していたが、悪性AMEの１例は遠隔転移を来たし原病死した。【考察】AMEの病理について最近、WHO分類の変更（第５版、2019年）があり、AME with carcinomaをmalignant AMEに、両方が悪性の腫瘍をepithelial-myoepithelial carcinoma、AMEを背景に悪性腫瘍が発生した腫瘍をAME with carcinopmaと呼ぶことに改定された。AMEのHR発現は陰性が強調されていたが、「部分的に陽性のことがある」と修正、発生部位は乳輪下主体→どの部位にも発生とした。また、ER陰性例と陽性例で遺伝子変異部に差異があるとされた(西村理恵子，病理と臨床，2021)。これはGeyer FCらの(Nature Communications, 2018)、ER(-)AMEではHRAS R61 hotspot mutaionが認められAggressive phenotypeを示すという報告によるもので、原病死した悪性AME症例はER(-)でこのhotspot mutationがあったことも否定できない。また、Rakha Eら（Histopathology,2021）はADEのvariantについてtubular, lubulated, spindle ceell, adenosisにintraductal papillary patternを加えて5亜型としたが、今回これを採用した。

EP4-9
生検にてmucocele-like tumor (MLT)と診断された４例

関西労災病院　乳腺外科
柳川　雄大、菊守　香、堀　亜実、大島　一輝

【序言】Mucocele-like tumor (MLT)はRosenにより提唱された疾患で、小唾液腺のmucoceleに類似した粘液様物質を含む多発性嚢胞と嚢胞の破綻による間質への粘液貯留を特徴とする。良性疾患ではあるが、しばしばADHや粘液癌を合併することが報告されており、病理学的検索を行い注意深く経過観察が必要とされている。2016年4月以降に当院において生検でMLTと診断された4例の臨床的特徴と最終病理診断について報告する。
【症例】生検時の年齢中央値は48.5歳(34 - 76)。主訴は乳房腫瘤と乳房痛を認めたのが1例・乳房痛のみが1例・検診異常が2例であった。マンモグラフィでは石灰化像を1例に認め、腫瘤像を1例に認めたが、残り2例は異常なしであった。乳房エコーでは、多発小嚢胞の集簇像を3例に認め、腫瘤を1例に認めた。細胞診は2例に施行され、2例とも擬陽性の判定であった。全例にエコー下マンモトーム生検が施行されMLTとの診断であったため、全例に摘出生検が施行された。最終病理結果は、ADH 1例、DCIS 1例、粘液癌 1例、浸潤性乳管癌(tubular forming type) 1例であった。乳癌であった3例は全例ER陽性であった。浸潤癌であった2例にはセンチネルリンパ節生検を後日施行し、浸潤性乳管癌であった1例は断端陽性であったため追加で乳房切除術も施行された。
【結語】当院で生検時診断がMLTであった症例に対して、全例腫瘤摘出術が行われ、75%と高率で乳癌の合併を認めた。MLTは多発の小嚢胞集簇像で発見されることが多く、43～53%に癌病変を伴っていたとの報告もある。一般に癌病変を伴っていても低悪性度であることが多いと言われているが、癌合併確率は高いため注意が必要である。

★：優秀ポスター

EP4-10
乳腺線維腺腫より発生したと考えられる非浸潤性乳管癌の１例

[1]地域医療機能推進機構　山梨病院　乳腺外科、
[2]地域医療機能推進機構　山梨病院　病理診断科
大森　征人[1]、野方　尚[1]、中村　暢樹[2]

症例は46歳女性。39歳時に検診乳房超音波検査(US)で左乳房12時方向に境界明瞭で縦横比0.7未満の低エコー腫瘤を指摘され当科受診。組織診で乳腺線維腺腫(FA)の診断であった。43歳時に検診マンモグラフィ(MMG)で左乳房M・O領域に石灰化を指摘され受診。USでは前回同様、左乳房12時方向に境界明瞭腫瘤を認めた。腫瘤内部に多数の点状高エコーを含んでいたが、過去の精検結果も踏まえ、FAの石灰化と考え経過観察の方針とした。45歳時にもMMGで左乳房M・O領域の石灰化増加を指摘され受診。FAと考えられる腫瘤の範囲を超えて石灰化が増加しており、エコーガイド下マンモトーム生検を施行したところ非浸潤性乳管癌(DCIS)であったため、乳房全切除術＋センチネルリンパ節生検を施行した。術後の病理所見からはFA内部から腫瘤境界を越えて多方向へと連続するDCISが確認された。初診時の組織診はFAであったこと、のちにFA内部に石灰化が出現して増加したことから、FA内部にDCISが発生し外部へ伸展したものと考えられた。FAに癌が発生する頻度は0.02 ～ 0.13%と報告されており、比較的稀な症例であると考えられるため、文献的考察を加え報告する。

EP4-11
術前診断がDCISであったが術後病理診断で浸潤性乳管癌にupgradeした症例の検討

[1]磐田市立総合病院　乳腺外科、[2]磐田市立総合病院　病理診断科、
[3]磐田市立総合病院　看護部、[4]磐田市立総合病院　放射線科、
[5]磐田市立総合病院　臨床検査科、[6]とものクリニック、
[7]浜松医科大学　乳腺外科
山﨑　宏和[1]、伊藤　靖[1]、後藤　圭吾[1]、嵩　眞佐子[2]、太田　由美[3]、
安澤　千奈[4]、久留島　幸路[5]、伴野　仁[6]、小泉　圭[7]

【背景】乳癌の早期発見・早期治療が重要であるがDCISと乳管成分優位の浸潤性乳管癌の鑑別は困難であり、DCISと診断しても術後病理診断でにup stageする確率が８～３８%と言われている。DCISであれば予後に影響しないだけでなく腋窩処置も不要であるため、術前に浸潤の有無を評価する必要性は高い。
【目的】術前にDCISと乳管内成分優位の浸潤性乳管癌の鑑別をして適切に治療するために当院で術前DCISと診断された症例について検討する。
【対象と方法】2021年1月から12月までに当院で全摘および部分切除を施行した73例のうち、術前診断がDCISであった症例は8例(10.9%)を対象とした。年齢、受診契機、家族歴、MMG所見、US所見、その他の画像、治療法、術後病理診断、術後治療について検討した。
【結果】年齢は36-78歳(平均56.3歳)。受診契機は、腫瘤自覚が６例のうち１例は乳汁分泌を認めた。健診MMG異常１例、他科CTで指摘された症例が１例であった。家族歴があったのは１例のみであった。MMGで石灰化が描出された症例は４例(50%)であった。US所見は、限局的斑状低エコー域３例、乳管拡張像２例、腫瘤３例。echogenic fociは６例。US径は20mmまでが２例、20-50mmが３例、50mm以上が３例であった。全例に血流信号亢進を認めた。手術は、７例が全摘、１例は乳管腺葉区域切除術。全例センチネルリンパ節生検が行われ、いずれも陰性であった。術後病理診断でup stageしたのは３例(37.5%)であった。追加治療としては、放射線治療１例、内分泌療法２例のうち１例は化学療法を施行した。
【考察】超音波ガイドライン４版において、乳管内成分優位の浸潤性乳管癌はDCISとの区別が難しいことが指摘されている。術前DCISと診断され、術後浸潤部がみつかるリスク要因としては、大きい腫瘍径、触知可能な病変、高grade、comedo壊死の存在、MMG上の腫瘤影、MRIで２ｃｍ以上の病変の広がり、年齢55歳以下、針生検による診断、ホルモン受容体陰性が報告されている。今回の当院の検討でも合致するものが多かった。生検前のMRI評価やMMTの積極的使用などが重要と考えられた。現状では、術後の最終診断でup stageする可能性を十分に説明し、治療を相談し決定するshared decision makingが肝要である。

EP4-12
術前に非浸潤性乳管癌と診断されるも術後病理診断で浸潤癌部分が存在した症例の臨床病理学的因子の検討

[1]愛媛大学医学部附属病院　乳腺センター、
[2]愛媛大学医学部附属病院　病理診断科、
[3]愛媛大学医学部　肝胆膵・乳腺外科学
日下部　恵梨菜[1]、宇都宮　果歩[1]、中村　萌美[1]、野田　令菜[1]、青木　玲奈[1]、田口　加奈[1]、西山　加那子[1]、村上　朱里[1]、北澤　理子[2]、亀井　義明[1]、高田　泰次[3]

【背景・目的】術前の診断が非浸潤性乳管癌(以下DCIS)であっても、術後病理診断にて浸潤癌にアップグレードする症例が存在する。浸潤癌部分の有無により治療方針が異なる場合があるため、術前にDCISか浸潤性乳管癌かを診断することは重要であるが、術前の組織診では腫瘍の一部のみを採取するため、術前には浸潤癌であるとの診断が困難な場合がある。
術前にDCISと診断されたが、術後病理診断にて浸潤癌が存在しアップグレードした症例の臨床病理学的因子について検討し、術前診断の精度を高めることを目的とする。
【対象】術前に組織学的検査にて非浸潤性乳管癌と診断し、2011年10月から2021年9月までに当院で手術を行った112例。
【方法】診療録を用いて後方視的に検討をおこなった。対象症例において、浸潤癌にアップグレードした症例としなかった症例の臨床的特徴(年齢、自覚症状、乳頭分泌の有無、病変の触知可否、マンモグラフィ所見、超音波所見、MRI所見、超音波での病変サイズ、MRIでの病変サイズ、生検方法、生検本数、家族歴など)と病理学的特徴(ER、PgR、HER2、Ki67など)を比較し検討した。
【結果】術前にDCISと診断された112例のうち、術後病理診断でもDCISであった症例は70例(62.5%)、浸潤癌であった症例は42例(37.5%)、そのうち微小浸潤癌であった症例は6例(5.4%)であった。また112例のうち108例でセンチネルリンパ節生検を施行し、3例がリンパ節転移陽性(うち微小転移2例)であった。
最終病理がDCISであった群(DCIS群)と術後に浸潤癌にアップグレードした群(アップグレード群)で比較した結果、生検方法(針生検(core needle biopsy:CNB)あるいは吸引式乳房組織生検)のみで有意差を認め、DCIS群において有意に吸引式乳房組織生検にて術前診断を行った割合が高かった(p=0.0340)。
【考察と結論】術前組織診DCISでの最終病理診断一致率は62.5%であり、術前にDCISとの診断であっても約４割が術後病理診断では浸潤癌との結果となった。しかし吸引式乳房組織生検にて診断した場合にはCNBで診断した場合と比べ、術前診断通りの結果となる可能性が高く、過去の報告と同様の結果となった。浸潤癌の有無は治療方針にも影響を与えるため、臨床上アップステージの可能性がある場合には、吸引式乳房組織生検での術前診断を考慮する必要がある。

★EP4-13
術前にHER2陽性非浸潤性乳管癌(DCIS)と診断された症例の臨床病理学的特徴

聖マリアンナ医科大学　医学部　乳腺・内分泌外科
酒巻　香織、本吉　愛、在原　卓、岩瀬　美紀、垣本　紗代子、喜多島　美奈、瀧下　茉莉子、坂本　菜央、田雜　瑞穂、中野　万理、黒田　貴子、敦賀　智子、志茂　新、小島　康幸、西川　徹、川本　久紀、福田　護、津川　浩一郎

【背景】術前にDCISの診断であっても術後病理では浸潤性乳管癌(IDC)の診断となり，再発・転移・死亡といった予後不良な転帰を来すことが稀に認められる．近年の研究ではHER2陽性であることがリスク因子の一つであるとの報告がある．今回，術前HER2陽性DCISと診断された症例の臨床病理学的特徴を検討した．さらに術後IDCの診断となった症例を抽出し，その臨床病理学的特徴についても検討した．【対象】2014年10月～ 2019年9月に術前HER2陽性DCISと診断され，当院で手術を施行した113例のうち，術前HER2 2＋でFISH増幅を認めたが術後にHER2陰性となった12例を除いた101例を対象とした．【結果】対象患者の平均年齢は52.4歳(29-83歳)で，身体所見として腫瘤を触知したのは51例(51%)だった．術前MMGで石灰化を認めたのは79例(79%)，そのうち52例(52%)が多形性もしくは線状石灰化だった．造影MRI施行92例中non-mass lesion71例(77％)，そのうちClustered ring enhancementを示したのは44例(62%)だった．造影所見の広がりの中央値は31㎜で，5㎝以上は28例(30%)だった．ホルモン受容体(HR)＋は57例(56%)，HR－は44例(44%)だった．術式はBpが42例，Bt・SSMが39例，NSMが20例で乳房温存率は42%だった．Bp症例の断端陽性例は8例(19%)，リンパ節転移陽性例はSLNB施行95例中１例(1%)だった．術後検体に癌病変を認めず吸引生検で取りきれたと判断された症例が１例あった．残り100例の術後病理結果で,comedo壊死を認めたのは89例(89%)で，核グレードは１が21例(21%)，２が42例(42%)，３が37例(37%),病変の広がりは中央値45㎜で5㎝以上が46例(45%)だった．術後IDCの診断となったのは39例(39%)で，うちpT1mi13例，1a12例，1b6例，1c5例，２以上３例であった．MMGでcomedo型石灰化を認めたのが23例(61%)，広がりの中央値55㎜，5㎝以上は20例(51%)だった．術後病理結果でcomedo壊死を認めたのは35例(90%),核グレード１は14例(36%)，２が14例(36%),３が11例(28%),病変の広がりは中央値63㎜，5㎝以上の症例は25例(64%)だった．【考察】HER2陽性 DCISはcomedo壊死の存在や核グレードが中～高悪性度，病変範囲が広いことが特徴とされており,当院症例でも同様の結果だった.特に術後IDC診断となった症例は病変の広がりが広い傾向にあった．【結論】術前にHER2陽性DCISと診断された症例の臨床病理学的特徴について検討した．若干の文献的考察を加え報告する．

★：優秀ポスター

EP4-14
HER2 IHC- and FISH- testing and breast cancer response to anti-HER2 therapy

[1]長野赤十字病院、[2]長野赤十字病院　乳腺内分泌外科、
[3]中澤ウィメンズライフクリニック、[4]長野赤十字病院　病理部
大島　知子[1]、中島　弘樹[2]、佐野　史穂[2]、横山　史朗[3]、里見　英俊[4]、
伊藤　以知郎[4]、浜　善久[2]

Background: Anti-HER2 therapy has performed dramatic effects upon HER2-positive (HER2+) breast cancer. HER2 status is tested by immunohistochemistry (IHC) or in situ hybridization (ISH), but sometimes there are gaps between protein expression and gene amplification. Inadequate application of the therapy will cause unnecessary adverse events in patients and large economic loss in hospital management. Our study aimed to reveal the relationships between HER2 IHC and ISH status at initial diagnosis and to verify which patient population should receive anti-HER2 therapy.
Methods: CNB specimens of 31 HER2+ invasive ductal carcinoma cases were evaluated. All patients were treated with neoadjuvant anti-HER2 therapy and underwent surgery. Tumor response was evaluated on surgically resected specimens using the histological grading system. Pathological complete response (pCR) was defined as Grade 3. Patients were assigned to four groups according to HER2 IHC and ISH status, i.e. IHC 3+ and FISH positive (Group 1), IHC 3+ and FISH negative (Group 2), IHC2+ and FISH positive (Group 3), and IHC 0/1+ and FISH positive (Group 4). Tumor pCR status was investigated in each group.
Results: Twelve patients (39%) were classified as Group 1, 11 (35%) as Group 3 and 8 (26%) as Group 4. No cases met the criteria of Group 2 in this study. The frequency of pCR was 75% in Group 1, 25% in Group 3 and 0% in Group 4. Group 1 showed higher pCR rate than Group 4 (p=.009) or Group 3+4 (p=.001), while no significances were detected between Group 1–Group 3 (p=.097) and Group 3–Group 4 (p=.466), presumably due to the small size of the study.
Conclusion: Our results indicated that IHC test results were related to pCR frequency, implying that HER2 protein expression level might be predictive of the outcome of anti-HER2 therapy. Further consideration will be needed on interpretation of IHC and ISH test results to optimize the strategy of extracting patients who can truly benefit from anti-HER2 therapy.

EP4-15
右腋窩原発性副乳癌の１例

[1]唐津赤十字病院　乳腺外科、[2]唐津赤十字病院　病理診断科
田渕　正延[1]、小原井　朋成[1]、明石　道昭[2]

腋窩にみられる副乳癌は稀である。最近我々は右腋窩の悪性腫瘍を認めたが皮膚原発癌か副乳癌が診断に難渋した１例を経験したので若干の文献的考察を加え報告する。
症例は82歳女性。主訴は右腋窩腫瘤。現病歴は2015年12月右腋窩の皮下に5mm大の腫瘤を認め、皮膚科を受診した。粉瘤疑いで手術を勧められたが拒否し、放置していた。徐々に増大してきたため2021年5月当科を受診した。受診時、右腋窩上腕側に３cmの膨隆あり、皮膚との境界不明瞭、可動性良好であった。MMGでは右腋窩リンパ節腫大でカテゴリー３であった。US検査では右腋窩に27mmの充実成分を含んだ嚢胞性病変と腫大リンパ節を認めた。MRI検査では右腋窩に嚢胞性＋充実性病変を認め、副乳癌の診断であった。そこで嚢胞内容液と充実部の穿刺吸引細胞診を行ったところ、Pap.class Vで悪性で粘液癌の診断であった。後日の腋窩リンパ節の穿刺吸引細胞診は陰性であった。CT、体幹MRI（DWIBS）、骨シンチ検査で他に転移を認めなかった。皮膚悪性腫瘍の可能性から皮膚科をコンサルトしたが切除による確定診断を勧められた。両者の可能性を考え、SNB（色素法）＋腫瘤摘出を行った。SNBは陰性のため腋窩郭清は省略した。病理は最終的に副乳癌の診断、アポクリン癌でTriple negativeであった。術後はパクリタキセル＋放射線照射を行った。腋窩副乳癌の治療については確立したものががなく若干の文献的考察を加え報告する。

EP4-16
EMTが起こり形質転換に加えサブタイプも変化した、一部に紡錘形細胞癌の形態をとる浸潤性乳管癌の一例

[1]産業医科大学　医学部　第２外科、[2]産業医科大学　医学部　第２病理
高　すみれ[1]、田嶋　裕子[1]、上田　彩加[1]、松田　有希[1]、有村　ゆう子[1]、
新野　大介[2]

症例は70歳代、女性。左乳房の自壊腫瘤を主訴に前医より紹介となった。視触診で左乳房全体を占める17×9cmの可動性良好な腫瘤を触知し、自壊部からは出血を認めた。乳腺超音波検査では境界明瞭粗ぞうな低エコー腫瘤が描出され、内部エコーは不均一であり、左乳房D区域では内部に嚢胞成分を認めた。造影CTでは左腋窩リンパ節と左内胸リンパ節腫脹を認めた。遠隔転移を疑う所見は認めなかった。針生検では異型高度な浸潤性乳管癌と紡錘形腫瘍細胞が連続するように認められた。また、乳管内病変も存在した。免疫染色にて乳管内病変はER(60%), PgR(40%), HER2(score 2)、浸潤性乳管癌はER(-), PgR(-), HER2(score 3), Ki67 40%、紡錘形細胞増殖部はER(-), PgR(-), HER2(score 1), Ki67 60%であった。AE1/AE3は浸潤性乳管癌と紡錘形細胞癌で少量であるが陽性であった。またp63が部分的に両者陽性であり、myoepithelial differentationを認めた。以上から一部に紡錘形細胞癌の形態をとる浸潤性乳管癌と診断した。
腫瘍縮小を期待し術前化学療法としてFEC療法を施行したが、血栓傾向となり肺血栓塞栓症を来し、さらに腫瘍からの出血による貧血の進行も来したため手術を行う方針とした。左乳房全切除＋胸筋一部合併切除を施行し、皮膚欠損部は人工真皮での被覆を行った。合併症があり手術時間を短時間にするため腋窩リンパ節郭清は行わなかった。人工真皮にて被覆した箇所は順調に上皮化が進んでおり、植皮は行わず経過観察中である。
術後病理では紡錘形細胞の上皮マーカー発現は明らかではないものの、生検時の所見や浸潤性乳管癌成分との移行像がみられることから、一部に紡錘形細胞癌の形態をとる浸潤性乳管癌の診断に至った。
現在補助療法としてweekly Paclitaxelを施行している。また、浸潤部にはHER２陽性の乳管癌が存在しており、今後Trastuzumabを上乗せする方針である。
HER2の遺伝子増幅または蛋白過剰発現は浸潤性乳癌の15～25%とされるが、その発現は同一腫瘍内でも不均質性を認めることがある。腫瘍全体に不均一にHER2を発現する散在性と領域的にHER2発現が減弱する領域性に分けられる。本症例では後者を認め、領域性不均質性はHER2陽性乳癌の約2%とされている。
今回、上皮間葉移行(Epithelial mesenchymal transition: EMT)が起こり、形質転換に加え、さらにサブタイプも変化した浸潤性乳管癌の症例を経験した。若干の文献的考察を加え報告する。

EP4-17
G-CSF産生乳癌の１例

[1]ベルランド総合病院　乳腺センター、[2]ベルランド総合病院　病理診断科
鎗山　憲人[1]、大原　亜子[1]、芳川　裕美子[1]、米田　玄一郎[2]、阿部　元[1]

【はじめに】癌患者のうち感染症や血液疾患がないにも関わらず，白血球増多症を示す症例がある．その原因の一つとしてGranulocyte colony stimulating factor(G-CSF)産生腫瘍が報告されている．G-CSF産生腫瘍の多くは肺癌で報告されており，乳癌での報告は比較的稀である．今回我々はG-CSF産生乳癌と診断された1例を経験したので，若干の文献的考察を加えて報告する．
【症例】73歳女性．数年前に白血球増加のため近医で精査を施行されたが，無症状かつ原因不明のため以後は経過観察となっていた．４ヶ月前から右乳房腫瘤を自覚し，増大傾向を示すため当院を受診した．右B区域に7×6cm大の腫瘤を触知した．超音波検査で同区域に，境界不明瞭かつ内部不均質な低エコー腫瘍を認めた．針生検により浸潤性乳管癌(NG:2, ER:4, PgR:0, HER2:1+, MIB-1 index:30%)と診断された．遠隔転移はなくcT3N0M0, cStage IIBと判断した．初診時の血液検査でWBC:13900/μL(好中球:10286/μL)と上昇していたが，末梢血液像に白血病を疑う異常所見はみられなかった．また感染症を疑う症状や所見，およびCT検査で感染巣はみられず，手術治療を先行する方針となった．右乳房全切除術＋センチネルリンパ節生検(0/4)を行い，術後1日目よりWBC:10200/μL(好中球:7660/μL)へ減少した．さらに術後4日目にはWBC:8300/μLと正常化を示した．摘出標本の病理検査はApocrine carcinoma(NG:3, ER:0. PgR:0, HER2:1+, MIB-1 index:30%)であった．病変内に好中球浸潤が目立ちG-CSF染色を追加したところ，陽性でありG-CSF産生乳癌と診断された．術後治療はTC療法(Docetaxel + Cyclophosphamide)後に，Anastrozoleの投与を行っている．
【考察】医中誌で検索したところ，本邦におけるG-CSF産生乳癌の報告は17例のみである．その多くは短期間で死亡に至っており，予後は極めて不良と報告されている．乳癌診断時に原因不明の白血球増多症を伴う場合は，G-CSF産生乳癌の可能性を念頭において，診断治療にあたる必要があると考えられた．

★：優秀ポスター

EP4-18
粘液産生により急速増大を認めた粘液癌の１例

順天堂大学医学部付属順天堂院　乳腺外科
牛山　裕美子

症例は61歳女性。来院2年前より左乳房腫瘤を自覚していた。来院6カ月前より急速に増大したため当院を受診した。
左C領域に直径13㎝大の乳房腫瘤を認めた。乳房USでは、測定困難な分葉形の巨大腫瘤を認め、3×3cmの充実性の部分と流動性のある部分が混在していた。充実成分に対して14G針でCNBを施行し粘液癌、ER＋(90%)、PgR＋(70%)、HER2陰性、Ki-67は5%程度の診断となった。流動成分は暗赤色の粘液と思われる排液があり細胞診にて腫瘍細胞を認めた。穿刺部位より持続的に粘液の流出があったため術前はドレーン挿入にて排液コントロールを行った。手術は左乳房切除術、腋窩リンパ節郭清を行った。手術検体の病理結果は、長径5㎝大の混合型粘液癌の診断となった。
粘液癌は緩徐な進行であり予後良好とされる。今回、粘液産生により半年間で急速増大した粘液癌の一例を経験したので若干の文献的考察を加え報告する。

EP4-19
演題取り下げ

EP4-20
乳腺粘液癌16症例の検討

[1]東京警察病院　外科、[2]東京警察病院　病理診断科
神谷　有希子[1]、鈴木　純子[1]、横山　宗伯[2]

当院における乳腺粘液癌の臨床学的・組織学的特徴を明らかにする。2008年4月から2018年12月までの期間、当院で施行された乳癌手術症例1033症例中、組織学的に純粋型粘液癌と診断された16症例について検討する。年齢の中央値は59歳(37-86歳)、受診動機は9症例が腫瘤自覚、7症例が検診発見(自覚なし)であった。術式は9症例に乳房部分切除、7症例に乳房切除が施行された。腋窩リンパ節に関しては12症例でセンチネルリンパ節生検のみ施行されており、1症例でレベルI以上の腋窩リンパ節郭清が施行された。腫瘍径の平均は2.2cm(0.6-10cm)で、病期はStage Iが11症例、Stage IIAが3症例、Stage IIBが2症例であった。サブタイプは10症例がluminal type、1症例がHER2 typeで、12症例でKi67LIが測定されており、平均22.5%(7.2-36.8%)であった。組織学的亜型分類ではType Aが14症例、Type Bが2症例であった。10症例で乳管内病変を伴っていた。平均観察期間は83.8か月(30-145か月)で、4症例が他病死したが、残り12症例では再発を認めない。今回の検索では乳腺粘液癌は腫瘍径が小さく、11症例で2.5cm以下であった。10㎝大の巨大腫瘤を呈する症例を1例認めたが、リンパ節転移はなく、78か月無再発生存している。組織学的検索も加え報告する。

EP4-21
当院における乳腺扁平上皮癌の臨床病理学的特徴

[1]聖マリアンナ医科大学　乳腺・内分泌外科、[2]聖マリアンナ医科大学　病理学
大井　涼子[1]、長宗我部　基弘[2]、黒田　貴子[1]、永澤　慧[1]、吉江　玲子[1]、
秋山　恭子[1]、都築　麻紀子[1]、志茂　新[1]、本吉　愛[1]、小島　康幸[1]、
津川　浩一郎[1]

«はじめに»乳腺扁平上皮癌 (SCC)は、乳癌取り扱い規約で特殊型の化生癌に分類される、稀な癌である。急速増大する特徴があり、治療に苦慮することがある。
«目的»SCCの臨床病理学的特徴を明らかにする。
«対象と方法»2013年1月から2018年12月の間に当院で手術施行した症例のうち、SCCと診断された7例について検討をする。
«結果»症例は全例女性で、年齢は中央値70.5歳(49-80歳)であった。主訴は、6例が乳房腫瘤自覚で、１例は腋窩腫瘤自覚であり、2例で皮膚浸潤を伴っていた。cStageは、cStage0は１例、cStage Ⅰは１例、cStage Ⅱが２例、cStage Ⅲが３例であった。術式は、乳房切除術が３例、乳房温存術が４例、腋窩郭清術が4例、センチネルリンパ節生検が3例であった。Subtypeは、triple negative typeが３例、ホルモン感受性陽性かつHER2陽性が１例、ホルモン感受性陽性かつHER2 陰性が３例であった。５例に対し、化学療法を行い、３例にホルモン療法、１例にホルモン療法と分子標的療法を行った。術後放射線療法を施行したのは3例であった。観察期間中央値71ヶ月(10-78ヶ月)の間に、転移再発を認めたのは３例であった。そのうちの１例は、術前化学療法中に肺転移が指摘され、姑息的に手術をしたが、術後12ヶ月で乳癌死に至った。また、１例は術後2ヶ月で肝・骨転移が出現し、術後10ヶ月で亡くなった。もう１例は、術後31ヶ月で、温存乳房内に再発し、切除後化学療法を行い、現在ホルモン療法中である。
«まとめ»当院で診断されたSCCの症例は、腫瘍の急速増大が特徴と言われているように、局所進行癌が多かった。また、治療抵抗性で、転移後も比較的急速な経過をたどっている症例が見られた。治療は、白金製剤が有効であるという報告があり、通常型乳癌で使用するアンスラサイクリン系やタキサン系の標準化学療法では不充分である可能性がある。近年では、PD－L1との関連も報告されており、治療効果についてはさらなる症例の蓄積が必要である。

★：優秀ポスター

EP4-22
当院で経験した化生癌の一例

[1]日本大学　医学部　乳腺内分泌外科、
[2]日本大学　医学部　病態病理学系　腫瘍病理学分野
谷村　薫[1]、榎本　克久[1]、原　由起子[1]、後藤　洋伯[1]、渡邉　美帆[1]、森　聡史[1]、福本　咲月[1]、石毛　俊幸[2]、多田　敬一郎[1]

(背景) 化生癌は乳癌取り扱い規約で特殊型に分類され、非常に稀な組織型である。針生検診断の段階では化生癌と判明しないことも多いが、急速に増大し化学療法の効果も乏しく、予後不良であることが知られている。そのため化生癌と診断された場合、そのほかの乳癌とは違った経過を想定する必要があると考える。特徴をとらえるために当院で経験した化生癌の一例を検討した。
(症例)4０歳代女性
乳癌検診で異常を指摘され精査目的に当院に紹介となった。MMGマンモグラフィー検査では左乳房LI区域に境界不明瞭腫瘤認めカテゴリー４と判断した。乳房超音波検査で右B区域に23×23×20mmの分葉状の低エコー腫瘤認めた。当該部位にUSガイド下MMT施行し、病理診断ではInvasive carcinoma,ER-,PgR-,HER-2:0,ki-6780%であった。CT検査施行し腋窩に有意な遠隔転移なし、腋窩に優位な腫大リンパ節は認めず、右乳癌cT2N0M0stage2Aの診断で右Bp+SN施行した。
術後病理組織診断では組織分類:Metaplastic carcinoma,t=29mm,ly+,v-,SN(0/1),margin:側方・皮膚側断端陽性,ER-,PgR-,HER-2:0,ki-67 LI:80%であった。断端陽性のため後日Bt施行した。
術後補助療法でEC、nabPTXを施行した。現在術後４年で転移再発を認めない。
(考察)上述のように化生癌の発生頻度は非常に低い。急速増大を来しホルモン受容体・HER-2受容体共に発現のないトリプルネガティブタイプが多い。リンパ節転移は稀であるが肺や脳への転移率が高く、予後不良とされている。本症例でもトリプルネガティブ乳癌を呈し、一般的なトリプルネガティブタイプの術後5年転移再発率は15%であるのに対し、化生癌の転移再発率は32.5%と報告されている。本症例は術後４年経過後も無再発で経過しているものの、転移再発のリスクは他組織型に比して高く、今後の厳重な術後フォローアップが必要と考えられる。
(結語)今回、一般的に予後不良とされる化生癌の一例を経験した。

EP4-23
診断が困難であった化生癌の一例

[1]桑名市総合医療センター　外科、[2]桑名市総合医療センター　病理診断科
杉澤　文[1]、小西　尚巳[1]、山門　玲菜[1]、伊藤　みのり[1]、東　千尋[1]、鈴木　秀郎[1]、町支　秀樹[1]、登内　仁[1]、仙波　玲美[2]、白石　泰三[2]

【はじめに】乳腺化生癌は乳癌取扱い規約第18版では浸潤癌・特殊型に分類され，扁平上皮癌，紡錘細胞癌，骨・軟骨化生を伴う癌，基質産生癌が化生癌に含まれる．これらの化生成分はしばしば混在することから，包括して化生癌（metaplastic carcinoma）という用語 が用いられることも多い．今回われわれは術前診断が困難であった化生癌の一例を経験したので報告する【症例】38歳女性．右乳房腫瘤を自覚し近医受診．細胞診で乳癌を疑われ当科紹介された．初診時乳房所見では右乳房C領域に10mm大の腫瘤を触知した．マンモグラフィでは右UOに境界明瞭平滑な等濃度腫瘤を認めカテゴリー３，乳腺エコーでは右乳房10時方向に約10mm大の不整形，境界不明瞭，haloを伴う低エコー腫瘤を認めた．針生検では，浮腫状の間質を背景に上皮細胞が索状および胞巣状に増生し，筋上皮マーカーは一部陽性を示すことから，多形腺腫などの二相性腫瘍が疑われたが確定診断には至らなかった．以上より診断治療目的に右乳房部分切除術を行った．摘出標本の病理組織所見では腫瘍は最大径8mm大で，線維性間質あるいは粘液腫状基質を背景に上皮が大小の胞巣を形成して増殖し，胞巣中心で角化傾向を認めた．免疫染色では明らかな腫瘍性筋上皮は認めず，化生癌と診断した．またER-，PgR-，HER2-，Ki-67 index 47%であった．以上より腋窩リンパ節郭清を行い，最終診断は化生癌T1N0M0 Stage Ⅰであった．術後化学療法および残存乳房に対し放射線照射を行い，現在術後１年６ヶ月を経過し無再発生存中である．

EP4-24
乳腺過誤腫に発生した紡錘細胞癌の１例

[1]鹿児島市立病院　乳腺外科、[2]鹿児島市立病院　病理診断科、
[3]鹿児島大学病院　消化器・乳腺甲状腺外科
林　直樹[1]、野元　優貴[1]、吉中　平次[1]、末吉　和宣[2]、矢野　華子[3]、佐保　葉月[3]、江口　裕可[3]、永田　彩子[3]、新田　吉陽[3]、大塚　隆生[3]

極めて稀な過誤腫内に発生した紡錘細胞癌の症例を経験したので，文献的考察を加えて報告する。
症例は85歳の女性で，左乳房腫瘤を主訴に近医を受診，同腫瘤に対して針生検が施行され，乳腺原発の紡錘細胞癌と診断された。下垂体腺腫術後，高度肥満など複数の併存疾患・既往があり，当院での加療を勧められ,紹介受診となった。画像上，腫瘤は二重構造を示し，脂肪濃度の8cm大の境界明瞭な腫瘤内に4.5cmの軟部濃度の不整な腫瘤が存在した。前医の針生検結果より，悪性度の高い腫瘍であること，明らかなリンパ節転移や遠隔転移を認めない限局性病変であること，高齢で複数の麻酔リスクを伴う併存疾患を伴っていることより，可及的に乳房部分切除術を施行した。最終病理診断は「乳腺過誤腫内に発生した紡錘細胞癌，pT2NxM0:Stage Ⅱ A, ER(-), PgR(-), Her2/neu(-), Ki-67 LI=17%」であった。術後は無治療経過観察とし，現在明らかな再発はみられていない。
乳腺の紡錘細胞癌は全乳癌の0.1 ～ 0.2%と稀で，化学療法抵抗性や早期遠隔再発などで予後不良とする報告が多い。取り扱い規約は比較的予後の良い線維腫症様化生癌も含めているが，WHO分類は両者を区別している。乳腺過誤腫は「breast in breast」と称され，乳腺良性腫瘍の5%未満の稀な腫瘍である。過誤腫に発生した乳癌の報告は少なく，これまでに紡錘細胞癌あるいは線維腫症様化生癌の報告はみられていない。

EP4-25
当院における乳腺spindle cell carcinomaの検討

済生会京都府病院　乳腺外科
安岡　利恵

【はじめに】乳腺spindle cell carcinomaは,乳癌取り扱い規約第18版において浸潤癌特殊型のうち化生癌の一亜型に分類され、全乳癌の0.08～0.72%という稀な組織型である.【症例1】85歳,女性.右C2㎝大の乳腺腫瘤自覚.右Bt＋Ax(2)施行.pT1cN1M0StageⅡB TNBCで,adjuvantの御希望なく経過観察中.術後半年経過で再発なし.【症例2】77歳,男性.右B3㎝大の乳腺腫瘤自覚.左A1㎝大乳腺腫瘤も判明.左右いずれもspindle cell carcinoma TNBC.多発肺転移および骨転移があり,急速な全身状態の悪化で約2カ月足らずで永眠.【症例3】59歳,女性.右D1㎝大腫瘤自覚.右Bp＋SLNB施行.pT1cN0M0StageⅠ TNBCでUFT2年内服され,術後3年間再発なく経過し,その後転院.【症例4】75歳,女性.左腋窩リンパ節腫大自覚.左Bt＋Ax(2)施行.pT 1 cN1M0StageⅡA TNBCでadjuvantをEC(90)4回＋nabPTX4回施行.術後1年半で肺転移出現しEribulinは1年半でPD,現在PTX＋AtezolizumabでPR維持しているが,irAEの出現あり.【考察】臨床症状は腫瘤触知が多く,境界明瞭な限局性腫瘤が特徴的である.病理組織学上,紡錘形細胞からなり肉腫様に観察されるが,一部に上皮性性格の明らかな癌細胞や扁平上皮化生を示す部分がみられることが多い.肉腫様の紡錘形細胞が上皮性であることの証明が診断確定に必要なため,サイトケラチン（CK）などの免疫染色を行うこととなる.また,サブタイプはTNBCであることが多く,転移形式ではリンパ節転移は少なく,血行性転移（肺,肝,骨など）が多いことが特徴とされる.当院の症例もすべて限局した乳腺腫瘤で,TNBCであった.最近,治療に難渋していた再発および進行TNBCに対して、ICI（＝抗PD-L1抗体薬であるAtezolizumabや抗PD-1抗体薬であるPembrolizumab）が適応となり,その効果が強く期待されている.当院の【症例4】でもAtezolizumabを使用しPRを得ているが,副腎不全や間質性肺炎の副作用を認めている.ICIがspindle cell carcinomaにも同様の高い効果が得られるのかは,今後の使用経験の症例集積が必要である.

★：優秀ポスター

EP4-26
Malignant solitary fibrous tumor in the breast : a rare case report

[1]春秋会 城山病院 乳腺センター外科、[2]大阪医科薬科大学 乳腺外科
新田 敏勝[1]、木村 光誠[1,2]、松谷 歩[1]、冨永 智[1,2]、高島 祐子[1,2]、
藤井 研介[1]、三好 和裕[1]、石橋 孝嗣[1]、岩本 充彦[2]

A 78-years Japanese woman was discovered an oval mass in the upper outer quadrant of the left breast. The size of the mass was about 3cm×1.5cm. Preoperative core needle biopsy was performed simultaneously. Histologically a hyper cellular spindle-cell tumour with epithelioid cells, overall severe cytological atypia and the tumor cells were strongly and diffusely positive for CD34 ,STAT-6 positive for BCL-2 by immunohistochemical staining . Therefore we diagnosed SFT in the breast preoperatively. Tumor cells were positive for CD34, STAT-6, BCL-2 . The Ki67 labelling index was 50% and high mitotic count (18mitoses /10 high-power fields) was seen in this tumor. Finally we diagnosed the malignant SFT in the breast . Only four cases (including our case) of malignant SFT in the breast has been reported in the PubMed and our case presents the first case of malignant SFT in the breast in Japan. Complete resection should be performed even if SFT in the breast is benign. The follow-up after resection should be also maintained for more than 10 years because SFT in the breast is potential malignancy.

EP4-27
INSM1 expression in breast carcinomas with neuroendocrine morphologies: future prospective

[1]埼玉医科大学国際医療センター 包括的がんセンター、
[2]埼玉石心会病院 ブレストチーム、[3]孝仁病院 乳腺外科
川崎 朋範[1,2]、田島 知明[1]、藤本 章博[1]、柳川 裕希[1]、杉山 佳奈子[1]、
一瀬 友希[1]、貫井 麻未[1]、淺野 彩[1]、島田 浩子[1]、宇佐見 陽子[1]、
松浦 一生[1]、馬場 康貴[1]、藤沢 美穂[2]、徳光 宏紀[2]、杉浦 良子[2]、
中村 靖[2,3]、相田 久美[2]、児玉 ひとみ[2]、多田 隆一[3]、解良 恭一[1]

Insulinoma-associated protein 1 (INSM1) is a zinc-finger transcriptional repressor initially isolated from a human insulinoma phagemid cDNA library. INSM1 was recently demonstrated to be a better diagnostic and prognostic indicator for small cell pulmonary carcinoma than the traditional 'gold-standard' neuroendocrine (NE) markers, i.e. chromogranin A and synaptophysin. Herein, for the first time, we present three cases with NE phenotype mammary neoplasms in which the NE nature of the tumors was confirmed solely by INSM1. This is also the first analysis to use INSM1, a promising antibody with high sensitivity and specificity, in the field of breast oncology. Three patients were, respectively, 42-, 58- and 64-year-old Japanese women with breast tumors showing characteristic NE morphologies. On immunohistochemical examinations, these malignancies showed diffuse nuclear expressions of INSM1, whereas chromogranin A and synaptophysin staining did not correspond to distinct NE features in the neoplastic cytoplasm, despite appropriate positive and negative controls having been provided for these NE stained sections. In addition, we could not detect INSM1-reactive cells in breast parenchyma surrounding the tumors. Neuroendocrine neoplasms (NENs) could be regarded as a rare, distinctive type of aggressive mammary carcinoma. Intriguingly, in the lung oncology field, it was very recently reported that outcomes were significantly poorer in NEN patients with high-INSM1 than those with low-INSM1 reactivity. Based on the establishment of INSM1 accompanied by our current immunohistochemical results, the frequency of detecting NE differentiation in systemic neoplasms, including breast NENs, is anticipated to increase. Our observations might ultimately contribute to the development of novel treatments including molecular-targeted therapies for these invasive tumor entities. (*Virchows Archiv*, 2021 and *Pathology*, 2021)

EP4-28
当院における乳房Paget病５例の検討

順天堂大学医学部附属練馬病院 乳腺外科
植木 優子、清水 秀穂、伊藤 真由子

【背景】
乳房Paget病は乳頭・乳輪の湿疹様変化を示し，病理学的に大型の明るい泡沫状の細胞質と大きく目立つ核を持つPaget細胞の乳頭・乳輪部表皮内への浸潤を特徴とする．しかし良性の難治性湿疹や皮膚炎などと診断され長期間軟膏処置などが行われ，確定診断までに時間を要することがある．画像所見では乳頭周囲に限局するものは捉えられないことがあり，随伴する乳腺内の病変を反映して捉えられることが多い．治療は乳頭・乳輪病変を含めて癌を完全切除することだが，術前にPaget病の乳管内進展の正確な診断ができず，乳房切除術を施行されることが多い．術後薬物治療ではPaget病の多くが非浸潤癌に分類されるため経過観察されることが多い．ただし随伴する乳腺内の浸潤癌を認める場合は，浸潤癌に応じて薬物療法を行うことが推奨されている．
【症例】
当院では2006年から2021年までに5例経験しており，平均年齢は67歳であった．1例は検診発見だが3例は乳頭びらんを，1例は乳房腫瘤を自覚していた．乳頭びらんを認めた例では最短で２か月前からの自覚であったが，軟膏処置が行われ診断に時間を要していた．乳頭びらんを認めた例では術前に皮膚生検を行い乳房Paget病の診断がついていたが，乳房腫瘤を認めた例では手術検体で偶発的に乳房Paget病を認めた．画像所見では4例で随伴する乳腺内病変を反映して石灰化や低エコー域、腫瘤などを認めたが，1例では乳頭病変を反映して乳頭乳輪皮膚の肥厚などを認めた．手術は全例で乳房切除術を行っていた．また画像所見で認める病変の範囲と手術検体で認めた病変の範囲に大きなずれは認めなかった。手術検体で浸潤部を認めた例は3例あり，化学療法、抗HER2薬、ホルモン療法などの薬物療法を行っていた．1例では術後３年で骨転移を認めたが他4例では確認できている範囲では無再発生存である．
【考察】
乳頭びらんのみの自覚の例では長期間軟膏処置が行われ，確定診断までに時間を要していたが，乳房Paget病を鑑別に挙げ皮膚生検を早急に行うことが重要である．また手術は全例で乳房切除術を行われていたが，当院での術前の画像診断と病理所見に大きな相違は認めなかったため，乳頭乳輪を含めた乳房部分切除術を検討できた例もあったと考える．浸潤部を伴う乳房Paget病は予後規定因子でもあるため今後も注意して経過観察していく必要がある．

EP4-29
乳房温存術後，放射線療法後に発症した乳腺血管肉腫の１例

製鉄記念室蘭病院
齋藤 崇宏、東海林 安人、藤田 美恫

【症例】80歳代女性．15年前に左乳癌の診断にて乳房部分切除および腋窩リンパ節郭清(レベルI)を施行された．術後の病理検査結果はInvasive ductal carcinoma, C-region, pT2, pN0(0/6), pStageIIA, Nuclear Grade 3, ER(-), PgR(-), HER2(1+)の診断であった．補助化学療法は行わず，温存乳房への放射線照射(45Gy/18回)のみが施行された．10年間の外来での画像フォローが行われた後に，終診となった．終診後４年目に左乳房A領域のしこりを主訴に再受診となった．乳房USでは左乳房に34mm大で低エコーと高エコーが地図状に混在する腫瘤を認めた．造影CT及び乳房MRIでは不均一でリング状に濃染される腫瘤を認めたが，リンパ節腫大などは認めなかった．PET-CTでは左乳房内にSUVmax76.0と非常に強い集積を認めたが，リンパ節や遠隔転移を疑う初見はなく，及び脳MRIで遠隔転移は認めなかった．乳癌の局所再発を疑い針生検を行い，Ivasive ductal carcioma, ER(-), PgR(-), HER2(-)の診断となった．高齢であったことから，NACを行わず手術先行の方針とした．手術は腋窩リンパ節郭清済みであったことから，左乳房全摘のみを施行した．病理組織学的検査では多数の洞状ないし枝状血管の集簇と内皮細胞の腫大が見られた．免疫染色ではvimentin陽性，AE1/AE3陰性，CD34陰性，CD31陽性，Factor VIII弱陽性であり乳房血管肉腫の診断となった．年齢を考慮し術後補助療法は行なっていないが，術後６ヶ月無再発生存中である．
【考察，結語】
乳房血管肉腫は血管内皮細胞から発生する非常に稀な疾患である．放射線誘発性の乳房血管肉腫があり，放射線照射後から経過時間が長くなるとともに発生率が上昇すると報告されている．残存乳房に放射線治療を追加する乳房温存術が，広く行われるようになってきており，乳房血管肉腫の発生の可能性を認識しておく必要があると考える．

★：優秀ポスター

EP4-30

葉状腫瘍との鑑別を要したfibrosarcomatous dermatofibrosarcoma protuberansの1例

[1]北海道大学病院　病理診断科、[2]北海道大学病院　乳腺外科、
[3]北海道大学　大学院医学研究院　形成外科学教室、
[4]北海道大学病院　検査・輸血部、[5]北海道大学病院　超音波センター、
[6]札幌医科大学附属病院　病理診断科
清水　亜衣[1]、岡崎　ななせ[1]、大川　紘也[1]、大塚　拓也[1]、高桑　恵美[1]、三橋　智子[1]、竹下　卓志[2]、石川　耕資[3]、岩井　孝仁[4,5]、表原　里実[4,5]、長谷川　匡[6]、松野　吉宏[1]

Dermatofibrosarcoma protuberansは線維芽細胞/筋線維芽細胞に由来し、体幹四肢の皮下組織に好発する軟部腫瘍である。良悪性中間群に相当するが、稀に悪性度の高い線維肉腫様成分を伴う(fibrosarcomatous dermatofibrosarcoma protuberans/FS-DFSP)。今回、葉状腫瘍との鑑別を要したFS-DFSPの症例を報告する。症例は20代女性。4年前より右乳房上内方の皮膚に皮下出血様の色調変化を自覚していたが、1か月前に同部にしこりが生じたため前医を受診した。穿刺吸引細胞診で葉状腫瘍が疑われ、加療目的に当院を紹介受診した。右A区域に結節性病変を触れ、直上の皮膚に紅色調変化と毛細血管拡張を認めた。MMGでは右U領域に高濃度腫瘤を認めた。USでは皮膚変色部の皮下に26x26x16mm大の境界明瞭平滑な低エコー腫瘤を認め、乳腺端のため境界線評価は困難であった。裂隙状嚢胞腔は明らかではないが、豊富な血流信号を伴い、葉状腫瘍として矛盾しないと考えられた。針生検では紡錘細胞のみからなる腫瘍が採取されており、間質細胞の増殖が顕著な葉状腫瘍や紡錘細胞癌、さらにはDFSPなどの軟部腫瘍が鑑別に挙がったため皮膚生検が施行された。皮膚生検でも上皮成分は認められず、真皮浅層から皮下脂肪織に小型紡錘形細胞が増殖し、深部に核異型が増したFS様領域がみられた。免疫染色ではpan-cytokeratin,p63,ER,PgR,HER2陰性、CD34は浅層で陽性、FS領域で陰性。FISH解析によりCOL1A1-PDGFB融合シグナルが検出されFS-DFSPの診断に至った。腫瘍切除検体では乳腺端より頭側に主座を置く50x48x30mm大の結節性病変で、右A区域の乳腺実質へ一部浸潤していた。一般にDFSPは肉眼的に境界明瞭でも一部浸潤性に発育する傾向があり、本例でも切除断端に及んでいたが、続いて施行された拡大切除術で十分な切除縁が確保され、最終的に断端陰性だった。前胸部皮下組織発生の軟部腫瘍が乳腺腫瘍と認識される場合があり、診断のピットフォールになり得る。とくに上皮成分がみられない場合、発生部位や臨床像によってはDFSPなどの軟部腫瘍の可能性も考慮して術前あるいは術後病理診断を明確にすることは適切な外科治療選択のために重要と考えられる。

★EP4-31

症例特異的遺伝子変異を標的としたセンチネルリンパ節転移診断法の開発

大阪大学　大学院　医学系研究科　乳腺内分泌外科
朴　聖愛、加々良　尚文、増永　奈苗、阿部　かおり、吉波　哲大、草田　義昭、三宅　智博、多根井　智紀、下田　雅史、直居　靖人、島津　研三

【背景】乳癌手術におけるセンチネルリンパ節(以下SLN)転移診断には、術中迅速病理診断の他、one-step nucleic acid amplification(以下OSNA)法が広く用いられている。OSNA法はSLN中のCK19mRNAを測定する方法で、病理診断と同等の診断精度をもつ。しかし、CK19mRNA copy数は、SLN中の転移総腫瘍量(total tumor load、以下TTL)を必ずしも正確に反映しない可能性がある(2007 Clinical Cancer Res, Tsujimoto)。一方、細胞当たりのDNAコピー数は、mRNAと比し一般に偏差が小さい。また、乳癌原発巣の全ゲノム解析では、症例毎に少なくとも1つ以上の遺伝子変異が同定されている(2016 Nature, Niki-Z)。以上から、原発巣の遺伝子変異を標的としてSLN中の腫瘍由来DNAを検出することで、OSNA法より正確なSLN診断が期待できる。今回我々は、乳癌に高頻度に変異を認める21遺伝子を対象として、腫瘍由来変異DNAに基づくSLN転移診断法の可能性を検討した。
【対象と方法】2017年4月から2019年3月までに当院でSLN生検を施行した96症例217SLNs、232リンパ可溶液を対象とした。全症例に対し、次世代シーケンサー(NGS)を用いて、原発巣における21遺伝子の変異解析を行った。原発巣に変異を認めた症例に対して、OSNA溶解液を用いてSLN内の変異DNAの検索を行った。SLNの変異解析には、hotspot変異(*PIK3CA* E545K, E542K, H1047R)はデジタルPCR(dPCR)を、その他の変異は分子バーコードを用いたNGS (MB-NGS)を用いた。
【結果】96症例中、64症例(66.7%)の原発巣で、1つ以上の遺伝子変異を認め、*PIK3CA*(33%)、*TP53*(12%)、*MAP3K1*(9%)の順に、計16種類の遺伝子に変異を認めた。*PIK3CA*遺伝子のhotspotに変異を認めた18例の42個のSLNに対してdPCRで変異検索を行い、OSNA陽性の6個のLN中、6個(100%)に変異DNAを認めた(24-7,660 copies)。OSNA陰性の残り36個のSLNにおいては、OSNA(-)14個中9個(64.3%)(3.4-60 copies)、OSNA(N.D.)22個中14個(63.6%)(3.0-20 copies)に変異DNAを検出した。Non-hotspot変異の解析は現在進行中である。
【結語・今後の展望】dPCRによる解析ではOSNAに対する偽陰性は見られず、より高感度に転移検索が可能であることが示唆された。MB-NGSによるnon-hotspot変異の解析を進め、腫瘍由来変異DNAに基づくSLN転移診断法の有用性をさらに検討していく予定である。

★EP4-32

乳癌術前化学療法による乳腺組織のテネイシンC発現の免疫病理組織学的評価に関する検討

[1]昭和大学　外科学講座乳腺外科部門、[2]昭和大学臨床病理診断学講座、
[3]東京大学大学院農学生命科学研究科
垂野　香苗[3]、三浦　咲子[2]、矢持　叔子[2]、中村　清吾[1]、日下部　守昭[3]

【背景】乳癌の術前化学療法(以下NAC)は、飛躍的に向上している。現段階ではNAC後の手術が必須である。奏功により腫瘍存在域が画像診断上困難になった場合、乳房部分切除を行う際の切除範囲の決定は困難な場合がある。今回我々は治療による組織障害部間質に出現する細胞外マトリックスであるテネイシンC(以下TNC)に着目し、癌細胞消失後もTNCの発現領域の広がりをみることで、化学療法の奏功後の乳癌存在部を判断しすることにつながると考えた。本研究では、NACを施行し乳癌手術を行った症例のNAC前・後の乳癌病理標本を用い、抗TNC抗体にて免疫染色することでTNCの発現領域を同定しNAC後の乳癌組織における発現、臨床病理学的因子も評価を行ったので報告する。
【方法】当院にてNAC後手術を施行した症例の余剰検体のうちNAC前後のペア検体がある検体16例(Luminal: 6 例、HER2:4例、LuminalHER2:3例、TNBC:3例)をTNC抗体にて免疫組織染色を行い、NAC前後での乳癌組織における乳腺組織のTNCの発現の変化を評価した。病理学的効果判定は、Grade1:3例、Grade2: 9例、Grade3:4例の症例にて検討を行った。
【結果】術前針生検検体は、腫瘍間質への発現は、Luminalタイプのうち3例でTNCは間質に弱発現であったが、そのほか13例はすべて腫瘍と周囲間質に強発現であった。術後検体にての染色では、病理学的効果判定Grade1: 3/3例、Grade2: 1/ 9例、Grade3:0/4例にてTNCは間質に強発現していた。病理学的効果判定Grade2:8/ 9例、Grade3:4/4例にてTNCは中 - 弱発現であった。Grade2,3症例では、わずかな癌細胞残存部周囲にもより強く染色が見られ、発現は弱いが、癌細胞が消失したと考えられる間質にも染色が認められた。
術前針生検検体におけるTNCの発現程度によらず、術後治療効果を反映し、化学療法後のTNCの発現は変化が見られた。しかし、完全奏効例でも弱発現にてTNC発現が認められた。
【結論】TNCはNACによる腫瘍消失後も組織間質に存在することが示された。特にNACの奏功効果の高いHER2、TNBCには術前より強く発現している傾向があった。今後の術前化学療法著効例に対し、抗TNC抗体を利用した生体イメージングを行うことで、手術療法への応用が期待される。今後さらなる症例検討をすすめる。

EP4-33

HER2陽性乳癌患者におけるHER2蛋白過剰発現と*HER2/neu*遺伝子増幅を有する腫瘍の比較

[1]順天堂大学医学部乳腺腫瘍学、[2]順天堂大学医学部人体病理病態学
堀本　義哉[1,2]、石塚　由美子[1]、植木　優子[1]、荒川　敦[2]、中井　克也[1]、飯島　耕太郎[1]、渡邉　純一郎[1]、齊藤　光江[1]

背景：HER2陽性乳癌は免疫染色(IHC)による蛋白の過剰発現 (3+)またはFISH法による遺伝子増幅によって定義される。従来からIHC(3+)を示す腫瘍とIHC(2+)FISH(+)の腫瘍はいずれも同じHER2陽性乳癌として扱われ、同じ薬物療法が提供されてきた。しかし両者の生物学的な相違については十分に解明されているとは言い難い。抗HER2薬が細胞膜表面に発現するHER2蛋白に結合することを考慮し、我々は抗HER2薬の効果がIHC(2+)FISH(+)腫瘍で低く、その結果として予後も不良である可能性を予測し、HER2陽性乳癌患者の臨床経過を後ろ向きに調査した。

対象と方法：2010年から2019年の間に当科で根治手術を受けたHER2陽性浸潤性乳癌患者447例について臨床病理学的因子及び治療経過を後ろ向きに調査した。HER2の評価は手術標本を基本としたが、術前化学療法を受けた患者については生検標本による評価を採用した。

結果：年齢、腫瘍径、リンパ節転移、ERが無再発生存率に関係する独立した因子であったが、IHC(3+)とIHC(2+)FISH(+)腫瘍の間に差は認められなかった。Kaplan-Meier解析では、抗HER2薬を含む化学療法を受けた患者(n=314)と受けなかった患者(n=129)に層別化しても、患者の転帰に差は認めなかった。術前化学療法を受けた患者(n=134)において、IHC(3+)とIHC(2+)FISH(+)腫瘍における病理学的完全奏効の割合はそれぞれ45%と21%と、前者で高い傾向が認められた(p=0.09)。しかしこの2群間で予後に差は認められなかった。

考察：IHC(2+)FISH(+)腫瘍患者の予後はIHC(3+)腫瘍と変わらなかった。昨今は遺伝子パネル検査が転移性乳癌の治療方針の決定に用いられ、蛋白が過剰発現していなくても遺伝子増幅を根拠に治療が推奨されることも少なくないが、実際の治療効果については十分に検証されていない。HER2蛋白の過剰発現の有無と治療反応性の関係については、さらに検討が必要と考える。

★：優秀ポスター

EP4-34
トリプルネガティブ乳癌に対するSP142の針生検と手術検体の比較検討

[1]東北大学　医学系医学科　乳腺内分泌外科、[2]宮城県立がんセンター、
[3]山形大学大学院医学系研究科医学専攻　外科学第一講座
小坂　真吉[1,2]、石田　孝宣[1]、大貫　幸二[2]、佐藤　郁郎[2]、佐藤　章子[2]、
河合　賢朗[3]、宮下　穣[1]、江幡　明子[1]、多田　寛[1]、濱中　洋平[1]、原田　成美[1]、
進藤　晴彦[1]、柳垣　美歌[1]、本成　登貴和[1]、角掛　聡子[1]

【はじめに】2019年8月ベンタナ OptiView PD-L1（SP142）をコンパニオン診断として抗PD-L1モノクローナル抗体「テセントリク 」（アテゾリズマブ）のホルモン受容体陰性かつHER2陰性の手術不能又は再発乳癌への適応拡大が承認された。トリプルネガティブ乳癌TNBCの転移再発の進行は早く、迅速な対応が望まれる。針生検検体と手術検体でのPD-L1の一致率を検討した報告は少なく、実際に染色を行い検討した。
【対象】2014年-2020年までに宮城県立がんセンターで針生検を施行された60例、手術を施行された60例のTNBCを対象とし、それぞれPD-L1染色（SP142）を施行した。評価対象から非浸潤癌は除いた。自施設で生検し術前化学療法により評価不能（pCR）となった症例やステージ4で非手術の症例は針生検のみ、前医で針生検され自施設で手術をうけ評価可能（non-pCR）であった症例は手術検体のみで染色を行った。
【結果】針生検検体の 9/59(15%)で、手術検体の36/59(61%)で陽性であった。針生検と手術を当院で施行し評価可能であった症例は24例あり、針生検(-)→手術(-): 8例、針生検(+)→手術(+): 2例、針生検(-)→手術(+): 14例、針生検(+)→手術(-): 0例であった。
【考察】染色部位候補として、初診時の腫瘍本体からの生検と手術検体と遠隔転移巣が挙げられる。遠隔転移巣の摘出や生検はときに困難なことがあり、TNBCであれば術前治療が施行されているケースが多い。IMpassion130試験ではPD-L1を発現している腫瘍浸潤免疫細胞ICの割合が1%以上で陽性と診断され、その陽性率は約40%であった。当院の結果では、針生検検体の陽性率が平均より低く、手術検体では高い結果となった。また、positive conversionとなった症例が14例認めた。針生検では、組織の検体量不足であったり染色の評価範囲が狭かったりと、正当な評価が困難なためと考えられた。初診時ステージ4症例や術前治療によりpCRとなった症例では、原発巣の針生検のみでの評価となりPD-L1陰性と判断される可能性がある。
【結語】今後奏効率の高い術前治療が導入されるにあたり、初診時の生検検体の重要性が増すと思われた。針生検検体でPD-L1染色を行う際は、陽性率が低い可能性があることを念頭におく必要がある。

EP4-35
針生検と手術標本のバイオマーカーの比較

さとう乳腺内科・健診クリニック　乳腺科
佐藤　成憲

乳がんの治療において薬物療法は外科療法、放射線療法と並び重要な治療である。その薬剤選択はバイオマーカーの結果により行っている。術前治療も多く行われる背景もあり、診断時の針生検のバイオマーカーの結果と手術標本におけるバイオマーカーの結果の変化を比較検討することにした。症例は、手術標本によるバイオロジーが確認できる浸潤性乳管癌で、針生検によるサブタイプ別にLuminal Aが10例、Luminal Bが6例、Triple negativeが2例の計18症例を対象とした。針生検について、当クリニックでは、HOLOGIC社 celero（11G、）を用いて最も浸潤傾向の強い部位を含むように採取することを心掛けて行っている。3回の採取を基準にしており、1回採取する毎に即ホルマリン液の容器に入れ固定している。検体は夕診後の配送にて検査センターに送り、免疫染色判定の推奨時間内に処理を行っている。結果は、ERとPRについてはほぼ変化は認められなかったが、Ki67においては針生検にて30%以上の結果であったLuminal B症例の8例中７例（87.5%）で手術標本では低値へと変化していた。Triple negativeの2症例を除くと、術前診断Luminal Bで術後診断Luminal Aとなった症例が6例中5例（83.3%）認められた。以上より、多遺伝子アッセイによる評価を行うことで化学療法の上乗せ効果を期待できる症例が埋もれている可能性があると考えられ、針生検によるバイオロジーも確認した上での薬物療法の検討をする必要がある。

EP4-36
免疫染色検査法の相違により、estrogen receptor (ER)陽性/陰性双方の病理診断が確認された乳癌の１例

[1]富士市立中央病院　外科、[2]富士市立中央病院　病理診断科
梶本　徹也[1]、良元　和久[1]、遠藤　泰彦[2]

症例：56歳女性。併存疾患：高血圧。乳癌/卵巣癌の家族歴なし。BRCA変異陰性。右乳腺腫瘍を自覚して、乳腺クリニックを受診。超音波検査で右Aに20mm以上の不整形低エコー腫瘤が確認された。針生検で、浸潤性乳管癌、estrogen receptor(ER): J score3b (Allred score 7)、progesterone receptor(PgR): J score0 (Allred score 0)、HER2:0、Ki67:80%と診断され、精査加療目的で当科を紹介受診。各種画像検査の結果、cT2(27mm) N0M0 StageIIAと診断された。借用プレパラートの当院病理科の病理診断は乳腺クリニックと同様であったが、追加借用したパラフィンブロックを病理科で再検査したところ、浸潤性乳管癌、ER:J score0(Allred score 0)、PgR: :J score0(Allred score 0)、HER2:1、Ki67:85%と紹介医とは異なる病理所見であった。当院病理科ではRoche社のVentana-Benchnark-Ultraという染色器を、ER抗体クローンはSP1を使用している。借用プレパラートではLeica社のBOND III(MAX)染色器、ER抗体クローンは6F11が使用されていた。Roche社およびLeica社に体外診断用推奨プロトコルを確認したが、双方とも病理診断手順に問題はなかった。他の２施設（1施設は当院と同じRoche社のVentana-Benchnark-Ultra染色器/ER抗体クローンはSP1を使用、他の1施設はDako社染色器/ER抗体クローンはEP1を使用）にも病理診断を依頼したが、共にER陰性であった。総合判断でER陰性と判断、最終的にtriple negative breast cancer(TNBC)と診断、術前化学療法を選択した。エピルビシン+シクロフォスファミドを４サイクル→ドセタキセルを４サイクル施行し、clinical complete response(CR)を獲得した。化学療法終了4か月後に乳房部分切除術(Bp)+腋窩センチネルリンパ節生検（SN）を施行した。最終病理診断でpathological CRを確認、SN転移は陰性であった。術後、残存乳房に対する放射線治療は終了し、今後は経過観察予定である。乳癌サブタイプは、乳癌診療において大きなウエイトを占め、ホルモン治療の有無は予後に大きく影響するため、検査精度は非常に重要である。今回の症例では、異なる染色器と抗体クローンにより同じ生検検体からER陽性と陰性という正反対の診断が得られた。若干の文献的考察を交えて報告する。

EP4-37
Concomitant use of PET-CT SUVmax is useful in the assessment of Ki67LI in CNB specimens

[1]長野赤十字病院　乳腺内分泌外科、
[2]信州大学医学部外科学教室　乳腺内分泌外科学分野、
[3]信州大学医学部附属病院　臨床検査部
中島　弘樹[1]、前野　一真[2]、伊藤　勅子[2]、金井　敏晴[2]、大場　崇旦[2]、
小野　真由[2]、上原　剛[3]、浜　善久[1]、伊藤　研一[2]

Background: Ki67 is a recognized proliferative and predictive marker in invasive breast cancer. However, results of Ki67 evaluation are affected by the method employed for sample fixation or biopsy, as well as by intratumor heterogeneity. Here, we aimed to compare the Ki67 labeling index (Ki67LI) between core-needle biopsy specimens (CNBSs) and surgically resected specimens (SRSs) of invasive breast cancer, and verify whether the discordance in Ki67LI can be reduced by analyzing the SUVmax obtained from pretreatment PET/CT in combination with Ki67LI.
Methods: Tumor tissues were obtained from 118 patients with invasive breast cancer. Ki67LI was evaluated in CNBSs and SRSs by immunohistochemistry. First, we directly compared Ki67LI between CNBS and SRS, “allowing a tolerance margin of 5%.” We divided the Ki67LI values into three groups (Low: 0 ≤ Ki67LI ≤ 10, Intermediate: 10 < Ki67LI < 30, and High: 30 ≤ Ki67LI) and the maximum standardized uptake value (SUVmax) into three groups (SUVmax ≤ 4, 4 <SUVmax <8, and 8 ≤ SUVmax). We then verified the concordance rate between CNBS and SRS in each group in combination with the SUVmax obtained by whole-body PET/CT.
Results: The median Ki67LI was 17.8 % (0.5-75.9) and 17.0 % (1.0-75.7) in CNBS and SRS, respectively. The overall Ki67LI concordance rate between CNBS and SRS was 37.3% (44/118). The concordance was improved in the Low and High Ki67LI groups by applying SUVmax thresholds of 4 (82.6% (19/23), p = 0.033 and 8 (92.3% (12/13), p = 0.009), respectively.
Conclusion: Our results indicated that CNBS Ki67LI alone was not able to reflect SRS Ki67LI with sufficient accuracy. By dividing CNBS Ki67LI into three classes in combination with SUVmax, tumor proliferation could be predicted with higher accuracy in patients with invasive breast carcinoma.

★：優秀ポスター

EP4-38
画像上小さな悪性病変に対して施行した乳腺穿刺細胞診の有用性についての検討

乳腺ケア泉州クリニック
米川　みな子、花木　眞里子、亀山　澄子、金森　博愛、萬福　允博、
亀山　伊豆美、住吉　一浩

【はじめに】画像上悪性を疑う病変に対しては針生検が第一選択であるが、10mm以下の小病変については画像的に良悪の鑑別が難しいことも多く、穿刺細胞診（FNA）の対象になりやすい。画像上10mm以下の悪性症例に施行したFNAの判定について検討した。【対象】2014年7月～ 2021年10月までに組織診で乳癌と診断されたのは624例で、そのうち画像上10mm以下は112例(17.9%)であった。そのうちFNAを施行した90例(90/112例　80.4%)【結果】10mm以下のFNA実施90例の内訳は、5mm以下が7例、5-10mmが83例であった。そして超音波カテゴリー (US-C)2が1例、US-C3が46例、US-C4が39例、US-C5が4例であった。10mm以下病変のFNA実施率は80.4%であった(11mm以上41.4%)。FNAの判定は、鑑別困難4例(4.4%)、悪性疑い4例(4.4%)、悪性82例(91.1%)であり、鑑別困難の4例は、いずれも上皮の増殖性病変で良悪の鑑別が困難で、最終組織診は、DCIS優位が3例、非浸潤性小葉癌が1例であった。FNAで悪性疑いの4例はFNA推定診断がDCIS疑い2例、浸潤性乳管癌疑い2例で、最終組織診はすべて浸潤性乳管癌であった。FNAで悪性の82例はUS-C3が40例、US-C4が39例、US-C5が3例で、FNAでの推定組織型はDCIS 21例、浸潤癌 61例であった。最終組織診は、DCIS 13例、微小浸潤癌1例、DCIS優位 4例、浸潤性乳管癌 56例、浸潤性小葉癌2例、特殊型6例(粘液癌2例、浸潤性微小乳頭癌2例、アポクリン癌1例、分泌癌1例)であった。【結論】10mm以下病変での細胞診判定は、悪性疑いと悪性をあわせ95.5%であった。特に5mm以下の病変7例はすべてFNAで悪性と判定でき、US-C3症例や腫瘤が小さくても判定が比較的容易であった。細胞診判定が、鑑別困難や悪性疑いの症例は非浸潤癌か乳管内病変優位の症例(小型で異型の弱い細胞像)や検体不十分(細胞の乾燥、変性)の症例であった。小さな悪性病変に対してのFNAは有用であった。

EP4-39
当院における乳腺領域の細胞診検査の現状～乳腺疾患の診断精度向上を目指して

[1]独立行政法人国立病院機構　東京医療センター　臨床検査科、
[2]独立行政法人国立病院機構　東京医療センター　乳腺外科
村田　有也[1]、松井　哲[2]、山根　沙英[2]、中小路　絢子[2]、笹原　真奈美[2]、
木下　貴之[2]

(はじめに)細胞診検査は安価で簡便であり、手技的にも組織診検査よりは安全である。近年、乳腺領域では細胞診検査が減少し、組織診検査が増加している。検体不適正例、鑑別困難例の存在と、偽陰性例・偽陽性例の問題から、確定診断の得られる組織診断検査の方に傾いているものと考えられる。
(目的)当院における細胞診検査の各種成績を把握し、組織診検査との使い分けにより乳腺疾患の診断精度向上を目指す。
(対象)2009年4月～ 2021年3月までに当院で乳腺領域の疾患に対して細胞診検査を施行した3794例。
(成績)検体不適正率は12.7%。悪性例10.5%、悪性の疑い例1.3%、鑑別困難例6.4%、正常または良性例69.1%。検体不適正例、鑑別困難例を除いた症例における感度は91.3%、特異度は99.7%であった。偽陽性例は9例あり、乳管腺腫が3例、線維腺腫が2例、乳腺炎が2例、乳腺症変化と授乳期乳腺組織が1例であった。偽陰性例は42例あり、非浸潤性乳管癌が19例と最も多く、次いでtubule forming type、scirrhous type の浸潤癌頻度が高かった。
(考察)検体不適正率は本邦の目標値よりやや高いが大きくは逸脱していない。偽陽性例、偽陰性例、鑑別困難例の頻度が高い疾患は、過去にも諸家が報告している症例が多く注意すべき疾患である。当院でも乳腺領域の細胞診検査は減少傾向にあり、近年では組織診検査の約1/2の症例数となっている。確定診断が得られることが多い組織審検査が増加することはやむを得ないが、細胞診検査が有用な場合もある。例えば良性疾患の確認、嚢胞性病変の内容液性状の検査などは安価で簡便な細胞診検査が向いていると思われる。組織診検査が困難な体腔液検体では細胞診標本と共に免疫組織学的検索が可能なセルブロック標本の作製も可能であり、当院では積極的に利用している。また、粘液癌は細胞診検査でも確定診断を下せる可能性が高い疾患である。症例、病態により組織診検査との使い分けが必要と考える。臨床と病理における情報共有、良好な相互コミュニケーションは乳腺領域の細胞診検査に限ったことではないが、診断精度向上のためには欠かせないことである。
(結語)細胞診検査は100%の精度を保証するものではなく、検体不適正例や鑑別困難例も存在するが、全例に組織診検査を行うというのは極論である。診断精度の向上のためには、細胞診検査と組織診検査の使い分け、臨床と病理間の情報共有、相互理解が必要である。

EP4-40
乳癌の診断における穿刺吸引細胞診は過去の遺物？：セルブロック法の併用でその適応を再考する

[1]国立病院機構名古屋医療センター　放射線科、[2]同　乳腺外科、
[3]同　病理診断科、[4]同　臨床研究センター　高度診断研究部
大岩　幹直[1,2,4]、森田　孝子[2,4]、須田　波子[2,4]、高橋　優子[2,4]、
林　孝子[2]、加藤　彩[2]、佐藤　康幸[4]、岩越　朱里[3]、村上　善子[3]、市原　周[3]、
遠藤　登喜子[1,4]、西村　理恵子[3]

【はじめに】
術前化療の適応を評価することが難しい穿刺吸引(FNA)細胞診はかつての有用性を失ったかに見える。2018年版乳癌診療ガイドラインでは、バイオマーカー検索が不要な良性が疑われる腫瘤においてFNAの診断価値は高いとされる。
我々は、FNAの診断的価値を高めるために、アルギン酸ナトリウム法によるセルブロック(CB)法を併用する取組みを行ってきた。
CB法は胸水や腹水などの体液中の癌細胞の診断に実績のある手技であり、組織構築を検討できる上に免染が可能のため、CK5/6やバイオマーカーも評価できる。
CK5/6はアポクリン化生を除く良性上皮増殖性病変では陽性を示すが、basal-like型を除く多くの乳癌では陰性になるために良悪の鑑別に有用なマーカーである。
また、FNA細胞診は、血液や嚢胞内容が引けて液状になった検体ではプレパラートに細胞を乗せることが難しいために検体不適正になりやすいが、CB法では、吸引された液状検体のすべてを用いて標本を作成することから、検体を有効に活用できる点からも有利である。
【対象と方法】
2016~19年度にFNA細胞診およびCB法が施行され、乳癌を手術された全200例が対象。
FNA検体の種類を、①嚢胞性病変(US)由来28例、②出血検体46例、③その他126例の3つに分類。
標的病変はUSガイド下にFNA。①嚢胞性病変は、内容液を可及的に吸引しつつ針先で壁から剥げ採るようにして細胞を採取。4倍量以上の10%ホルマリンに直接吹き出し24時間固定。針内に残った検体はプレパラートへ叩き出し細胞診。②吸引中に血液が吸引された場合で①に準じて。③その他は、2回穿刺を行い細胞診とCBように。
検体種類別のFNA細胞診とCBの乳癌診断能を比較することでCB併用の適応を検討した。
【結果と考察】
200例の手術病理診断は、DCIS 47例・IDC 127例・ILC 6例・粘液癌 1例・アポクリン癌 1例・浸潤性微小乳頭癌 6例。
FNA-細胞診の検体種類別の診断確定(C5)率は、①嚢胞50% (14/28)、②血性65% (30/46)、③他60% (76/126)。
CB法のC5率はそれぞれ、①嚢胞89% (25/28)、②血性87% (40/46)、③他55% (69/126)。
細胞診C4以下でCB法を加えたC5 up率は①嚢胞79% (11/14)、②血性69% (11/16)、③他34% (17/50)であった。
CB法のCK5/6の判定は陰性139例、陽性15例(未施行46)。陽性の内訳はTN 10例、HER2 3例、papilloma合併 2例であった。
CBを併用する良い適応は、USで嚢胞性病変、FNAで血液が吸引された場合である。

EP4-41
演題取り下げ

★：優秀ポスター

EP4-42
乳房バイオプシー装置の導入について 当科で工夫した臨床的評価方法について

[1]独立行政法人　国立病院機構　埼玉病院　乳腺センター、
[2]医療法人財団　興和会　右田病院、
[3]独立行政法人　国立病院機構　埼玉病院　病理部
田中　規幹[1]、山室　みのり[1]、鴨　宣之[2]、石田　剛[3]、三上　修二[3]、
小西　寿一郎[1]

薬事承認された吸引式組織生検用機器の導入は、通常であれば、簡単な試験穿刺を行い価格で導入が決まることが多い。われわれは、当科でのマンモトームエリート、EnCor、EleVation、Celero乳房バイオプシー装置の使用経験から、韓国 株式会社 タイヨウから発売された吸引式組織生検用機器 Bex Coreの評価を依頼された。このことをきっかけに、当科での評価を考案し行ったので報告する。方法：使用方法のレクチャーを受けた後、1.5ｃｍ大のピクルスを挿入した豚肩肉を用いて穿刺サンプル採取を行った。表在エコーで視認性と吸引圧とサンプル採取の適正の評価を行った。採取したサンプルがばらけているかどうか肉眼的評価を行った。引き続きdigital microscopyを用いて外見の評価とターゲットが採取できているかどうかの評価を行った。サンプルをホルマリン固定し、パラフィンブロック作成した。スライド作成後、バーチャルスライドスキャナー NanoZoomer S210を用いてスライドをデーター化しミクロ的に評価を行った。硬い硬癌は、サンプル採取が困難なことがあるため、ビーフジャーキーを挿入した豚肩肉を用いて同様に評価を行った。実際に臨床で使用した医師による使用感の評価を行った。結果：エコー下での穿刺針の視認性も良好であった。可変的な吸引圧も適切にサンプル採取ができた。肉眼的にも採取したサンプルは、まとまっていた。ターゲットであるピクルスも採取できており、digital microscopyで切り口もスムーズであった。スライド作成後、ミクロ的に評価を行ったが組織の挫滅もなく問題は、無かった。実際に、臨床応用を行い、病理学的診断を適正に受けた。硬い硬癌のサンプルも同様に適切に採取できた。医師による評価も、吸引圧の調整が可能であることも含め高評価であった。以上から、各乳房バイオプシー装置と比較し、そん色がないことが分かった。
今回 われわれは、独自に吸引式組織生検用機器 Bex Coreの臨床的評価を行ったので報告した。

EP4-43
乳癌手術標本の品質管理　～検体処理時間がHER2免疫染色動態に及ぼす影響～

[1]横浜市立大学　医学部　乳腺甲状腺外科、
[2]神奈川県立がんセンター　乳腺内分泌外科、
[3]神奈川県立がんセンター　病理診断科、
[4]神奈川県立がんセンター　臨床研究所　がん分子病態学部、
[5]神奈川県立がんセンター　臨床研究所　がん生物学部
菅沼　伸康[1]、松原　由佳[1]、松井　愛唯[2]、安川　美緒[2]、岡本　咲[2]、
戸田　宗治[2]、藤原　沙織[2]、山中　隆司[2]、吉岡　恵美[3]、河内　香江[3]、
横瀬　智之[3]、高橋　朋子[4]、中村　圭靖[4]、星野　大輔[5]、宮城　洋平[4]、
中山　博貴[1]、吉田　達也[1]、利野　靖[1]

【背景】組織検体から得られる情報は日常臨床に導入され、検体の品質管理は重要性を増している。我々は、乳癌手術症例に対して標本の状態に影響を及ぼす7つの因子 (1. Type of sample, 2. Type of collection, 3. Warm ischemia time (WIT), 4. Cold ischemia time (CIT), 5. Fixation type (FT), 6. Fixation time, 7. Long-term storage) を記録して品質管理を行うStandard Preanalytical Code (SPREC) を導入したことで、ASCO/CAP ER, PgR guideline の推奨処理時間の順守率と、検体処理時間のばらつきが改善したことを昨年の乳癌学会において発表した。今回、検体処理時間の違いが免疫組織染色動態に与える影響に関して報告する。
【方法】乳癌手術症例に対し SPREC に準じた品質管理を行い、WIT(組織の血流遮断から摘出までの時間), CIT(摘出から検体処理までの時間), FT(固定時間) の違いが、手術検体にどの程度影響を及ぼすかを評価するため、WIT, CIT, FTが全て記録された同一腫瘍組織の術前針生検検体をコントロールとして、乳癌治療において治療薬選択のための指標とされるER, PgR, HER2, Ki67の免疫組織染色動態を比較検討した。
【結果】2018年5月～ 2019年4月に神奈川県立がんセンターで施行した初回乳癌手術患者359例（うち同時性両側乳癌38例）に対して、SPRECに準じた記録が行われた。患者年齢の中央値は62歳（32-89歳）、術式は乳房温存術64例、乳房切除術295例、WIT は23±1.5分（乳房切除術；36±1.5分、乳房温存術；13±0.5分）、CIT 61±9.6分、FT 23±0.5時間であった。これらの条件において、WIT, CIT, FT 毎の手術検体と針生検検体のER, PgR, HER2, Ki67の染色動態を比較すると、ER, PgR, Ki67 では差を認めなかったが、HER2では WIT 60分以上の症例はそれより短い症例と比較して染色強度が上昇することが示された (p=0.043)。一方、CIT, FTはHER2染色強度に影響を及ぼさなかった(p=0.380, p=0.546)。
【結論】SPREC に準じた品質管理を行ったところ、HER2ではWITが長くなるほどその染色強度が上昇する可能性が示唆された。治療方針の策定に影響する事象であり、今後、乳癌細胞株を用いた基礎研究による本臨床データの立証を試みる予定である。

EP4-44
核グレード分類と組織学的グレード分類の比較

[1]九州大学大学院　臨床腫瘍外科、[2]九州大学大学院　形態機能病理学
森崎　隆史[1]、久保　真[1]、甲斐　昌也[1]、黒木　留美[1]、林　早織[1]、山田　舞[1]、
金城　和寿[1]、山元　英崇[2]、中村　雅史[1]

(1)緒言
HE標本を用いた病理学的グレード分類は、比較的簡便に実施可能で汎用性が高く、予後予測因子のみならず治療方針の決定にも用いられる。本邦では、核異型度と核分裂像から算出される核グレード(NG)は臨床的予後因子としての有用性が示され、長らくNG分類を「グレード」として評価してきた。しかし、WHO分類では組織学的グレード(HG)が採用され、UICC第8版のステージングにも使用されているため、乳癌取扱い規約18版(2018年5月出版)ではNGとHGが併記されるようになった。そこで、当施設では2018年12月よりNGに加えてHGを評価しており、今回両グレード分類を比較解析する研究を計画した。
(2)材料・方法
2018年12月～ 2020年12月に当施設で得られた手術検体のうち、NG分類およびHG分類が可能であった浸潤癌265例を対象とした。
(3)結果
265例中、両グレードの不一致率は29%(77例)であった。NG＜HGとなったのは34例(13%)、HG＞HGとなったのは43例(16%)であった。サブタイプ別での不一致率は、Luminal タイプで32%, Luminal HERで26%、pure HERで15%、TNBCで20%とLuminalタイプで不一致率が高い傾向にあった。各グレードとKi67値との関係は、NG1/2/3でKi67=10.8/20.1/45.5%(p<0.0001)、HG1/2/3でKi67値11.1/19.5/50.6%(p<0.0001)とグレードの上昇とともにKi67値が有意に増加した。
(4)結論
NGとHGとの診断が異なる割合は29%と決して低いとはいえず、特に抗癌剤の適応に関係するLuminalタイプで不一致率が高い傾向にあった。両グレードともKi67値と正の相関を示した。今後もNGおよびHG両者の評価を継続して行い、相違を評価した上で世界標準に準拠していく必要があると考えられる。

EP4-45
当院における遠隔による術中迅速診断の現状

[1]小山記念病院　乳腺外科、[2]小山記念病院　看護部、
[3]小山記念病院　診療技術部薬剤科、[4]小山記念病院　内科、
[5]小山記念病院　外科、[6]順天堂大学附属浦安病院　乳腺・内分泌外科
近藤　亮一[1]、久松　明貴子[2]、花香　淳一[3]、長嶺　寿秋[4]、高橋　真治[5]、
藤田　知之[6]

【はじめに】当院では2020年５月まで病理専門医による院内での術中迅速診断を行っていたが同年６月より、院内で迅速診断ができなくなったため、遠隔診断による術中迅速病理診断を行うことになった。その現状について報告をする。【対象】2020年６月から2021年１２月までに手術を施行し、術中迅速診断を行った乳癌症例95例を対象とした。【結果】年齢は31才から90才であった。迅速診断の内訳は、乳腺断端＋センチネルリンパ節(SN)48例、SNのみ45例、乳腺断端のみ2例であった。乳腺断端＋センチネルリンパ節(SN)48例のうち、断端陽性例は２例、断端診断困難は５例、SN陽性例は１例、SN診断困難は１例であった。SNのみ45例のうち、SN陽性例は8例であった。SN診断困難は認めなかった。乳腺断端のみの2例は断端陰性と診断された。全症例では、断端陽性例は２例、断端診断困難は5例、SN陽性例は９例、SN診断困難は1例であった。断端診断困難の5例は、最終病理診断にて全例断端陰性と診断された。SN診断困難の１例は最終病理診断にて、リンパ濾胞と診断されSN陰性と診断された。SN陽性例には全例腋窩リンパ節郭清を施行、断端陽性例には全例追加切除を施行した。【考察】術中迅速遠隔診断全95例のうち、乳腺断端診断困難は50例中５例(10%)、SN診断困難例は93例中１例(1%)であった。術中迅速遠隔病理診断にて乳腺断端は90%が診断可能で、SNは99%が診断可能であったことを考慮して、術中迅速遠隔病理診断は常勤の病理医が不在な施設にとって、有益な方法であると考えられる。ただし、遠隔診断に要する時間、運用費用等に課題があるため、今後検討を要する。

★：優秀ポスター

EP4-46
トリプルネガティブ乳癌研究のための症例セットとその問題点

[1]虎の門病院　乳腺内分泌外科、[2]虎の門病院　病理診断科
川端　英孝[1]、木脇　圭一[2]、佐藤　順一朗[2]、西川　文[1]、柴田　章雄[1]、
川口　駿[1]、田中　希世[1]、小林　蓉子[1]、小倉　拓也[1]、田村　宜子[1]

＜背景＞トリプルネガティブ乳癌（TNBC）は明確な治療ターゲットが得られておらず、また多様性のある集団と理解されている。我々はこの集団で発現している様々な因子やその予後に与える影響を調べるため手術検体においてこれらが検索できる症例セット作成を試みている。しかしながらTNBCは術前化学療法でpCRや、それに近い効果が出る症例が多く、手術検体で十分な腫瘍量が得られる症例には高齢者、腫瘍径の小さい症例、アポクリン癌などの特殊型、化学療法の効果が得られなかった症例が多く含まれるなどのバイアスが伴われることが予測される。

＜対象と結果＞手術検体において５mm以上の浸潤径を有するTNBCの症例セットを作成した（当院IRB番号845 ／ 1327、文書による患者の同意）。対象は2006年9月～ 2021年12月までの120症例、平均年齢57歳（30~97）、手術検体での浸潤径>20mmが36%、リンパ節転移の陽性例27%、病理組織型では乳管癌81 %、アポクリン癌10%、小葉癌7%、その他2%、術前化学療法施行例28%、化学療法施行症例73%、遠隔無再発5年生存率79%、5年生存率79%であった。年齢、化学療法の有無、術前化学療法の有無、浸潤径、リンパ節転移の有無、組織異型度の各因子についてCOX比例ハザードモデルによる多変量解析を行ったところ手術検体の浸潤径（p=0.0003）と年齢（p=0.001）が独立した予後因子となった（年齢は若年者が予後良好）。

＜考察とまとめ＞元々多様な集団とされるTNBCであるが、現在では過半数が術前化学療法の適応とされ手術検体において十分な浸潤組織が得られる症例はかなり偏った集団になることが予想される。今後このような集団の組織を研究に用いる場合は十分な症例数を確保して母集団の構成を明らかにすることが重要と思われた。

★EP4-47
初診時より強く悪性を疑ったにもかかわらず確定診断に時間を要したDCISを主体とした浸潤性乳癌の一例

[1]大垣徳洲会病院　乳腺・内分泌外科、[2]大垣徳洲会病院　病理検査科、
[3]大垣徳洲会病院　外科、[4]名古屋徳洲会総合病院　外科、
[5]福岡徳洲会病院　外科、[6]宇和島徳洲会病院　外科、[7]江南厚生病院　外科、
[8]西尾市民病院　外科、[9]渥美病院　看護部
間瀬　隆弘[1]、森　秀樹[2]、川手　章史[3]、高山　悟[4]、乗富　智明[5]、保坂　征司[6]、
飛永　純一[7]、和田　応樹[8]、村田　美恵子[9]

はじめに）初診時から強く悪性を疑ったにもかかわらず、確定診断に時間を要したDCISを主体とし多彩な組織像を呈した浸潤性乳癌を経験したので報告する。症例）40代女性　主訴：左乳房腫瘤と左乳頭の陥凹 マンモグラフィ（MMG）：左M ～ LOに淡く不明瞭な区域性の石灰化（カテゴリー 4）US：3 ～ 4時半に点状高エコーを伴った低エコー域（カテゴリー 4）MRI：左乳腺下外側部に造影増強効果が見られ漸増性の濃染パターン、T2WIで高信号域が乳頭まで連続する区域性分布 全ての画像所見が悪性を示唆していた。US下に吸引式組織生検を行った。病理結果はDuctal papilloma or Duct papillomatosis拡張した乳管内に石灰沈着（＋）。そこで3か月毎の経過観察となった。初診時より15か月後（以後15M）、MMGにて石灰化の増加傾向を認めたがステレオガイド下吸引式組織生検（以後ST-MMT）は望まれず。21M、石灰化が明瞭化し乳頭からの出血も見られた為、ST-MMTを施行。摘出検体で石灰化（+）、病理結果はFibrous diseaseであったが、左乳頭分泌物の細胞診ではDuctal carcinoma（以後ca.）が疑われた。24M、全身麻酔下に切除生検を施行。DCISの一部がIntraductal papillary ca.様の像を呈し、また3mmのInvasive ductal ca.とさらに小さいInvasive lobular ca.の像も認めた。T1a N0 M0: stage Iと診断し全身麻酔下に左乳房切除術＋センチネルリンパ節生検を行った。センチネルリンパ節は転移（-）、腫瘍の遺残も認めなかった。初期治療としてタモキシフェンの内服を行っている。考察）画像診断と初回の病理検査結果に乖離が見られた。確定診断までに時間を要した要因のひとつは、石灰化が捉えられていたとはいえ病理診断結果に固執していたことと考えられた。現在は組織採取に様々な選択肢がある。生検は侵襲を伴う検査ではあるが今後は切除生検も視野に入れて再検査を迅速に判断すべきと考えている。結語）初診時から強く悪性を疑ったにもかかわらず、確定診断に時間を要した浸潤性乳癌を経験した。画像と病理結果に乖離がある場合には積極的に再検査を行うことが改めて重要だと思わされた症例であった。

EP4-48
Encapsulated Papillary Carcinomaの検討

[1]横浜市立市民病院　乳腺外科、[2]横浜市立市民病院　検査科、
[3]横浜市立市民病院　病理科
笹本　真覇人[1]、門倉　俊明[1]、鬼頭　礼子[1]、千葉　康彦[2]、林　宏行[3]、
石山　暁[1]

【はじめに】Encapsulated Papillary Carcinoma（以下EPC）は2012年のWHO分類で新たに提唱された乳癌の一亜型である。乳癌取り扱い規約では第18版（2018年）から被包型乳頭状癌として 非浸潤性乳管癌の特殊型として分類されている。従来は境界明瞭な嚢胞壁様の構造を有することからIntracystic Papillary Carcinomaと呼ばれていたが、筋上皮細胞が消失し圧排性の発育を示すためEPCと名付けられた。EPCは被膜を超えた明らかな間質浸潤巣を伴わない場合、適切な局所治療を行えば、予後良好であり、非浸潤癌として取り扱うことが推奨されている。今回、EPCの臨床病理学的特徴、治療、予後について検討した。【対象】2015年から2021年までに当院で治療を行った原発性乳癌838例のうち、EPCと診断された16例（1.9%）。【結果】年齢は49-93歳（中央値73歳）、発見契機は腫瘤11例、血性乳頭分泌1例、検診他4例であった。エコー所見は全例腫瘤で、混合性14例、充実性1例、未施行1例であった。 マンモグラフィー所見は、腫瘤14例（随伴石灰化あり4例）、悪性所見なし1例、未施行1例であった。腫瘍径は1.1-9.0cmで、平均2.9cmであった。悪性診断モダリティは、針生検15例、細胞診1例で、針生検の組織診断はEPC 3例、papillary DCIS 3例、IDC 3例、鑑別困難 4例、mucinous ca. 1 例、DCIS 1 例であった。手術は乳房全切除術8例、乳房部分切除術3例、腫瘤摘出術 5 例、センチネルリンパ節生検11例、腋窩郭清0例、腋窩検索なし5例であった。病理学的T因子はpTis:8例、pT1:4例、pT2:3例、pT3:1例であった。病理学的N因子はpN0:11例、pNX:5例で、病理学的病期は0期:8例、I期:4例、IIA期:3例、IIB期:1例であった。ホルモン受容体は全例陽性、HER2は全例陰性であった。Ki67は5-20%で、平均13.3%であった。術後療法は、化学療法1例、ホルモン療法9例、放射線治療6例であった。転帰は、観察期間中央値42 ヶ月で、無再発生存13例、対側乳房再発1例、骨転移1例、死亡1例であった。【まとめ】これまでの報告通り、EPCは通常の乳癌より比較的高齢な女性に多く、予後がよい結果であった。今回、我々が経験した16例 のEPCに関して文献的考察を加えて報告する。

EP5-1
当院における乳管内乳頭腫の検討

[1]JCHO相模野病院　外科、[2]北里大学医学部脳神経外科
藁谷　美奈[2]、小嶌　慶太[1]、羽廣　健仁[1]、犬飼　円[2]、林　京子[1]

【背景】乳管内乳頭腫は良性乳腺腫瘍であるが，切除検体病理診断で乳癌とupgradeするリスクのある腫瘍でもある．当院での乳管内乳頭腫の取り扱いについてretrospectiveに検討した．
【対象】2016年4月1日から2021年10月31日までに乳房生検を施行した1592例中，病理診断で乳管内乳頭腫と診断された93例．
【結果】47例は検診もしくは経過観察となり（臨床腫瘍径3-22mm（中央値8.5mm）），4例は他院で精査となった（臨床腫瘍径9-55mm（中央値17mm））．腫瘍切除術を施行した42例中の最終病理結果で，浸潤癌は1例（臨床腫瘍径22mm），非浸潤癌11例（臨床腫瘍径3-96mm（中央値14.5mm）），乳管内乳頭腫23例（臨床腫瘍径5-55mm（中央値11mm））でうち異型乳管を伴うものは3例（臨床腫瘍径7-15mm（中央値8mm）），乳腺症7例（臨床腫瘍径5-17mm（中央値9mm））だった．非切除例の年齢中央値は50歳（38-81歳），切除例の年齢中央値は48歳（36-84歳）だった．乳房MRI結果と生検病理結果の不一致率は，非切除例で70.3%，切除例で86.0%だった．腫瘍切除術によるupgrade率は28.6%であった．生検前臨床診断は乳癌34例（腫瘍径3-96mm（中央値11mm）），乳管内乳頭腫21例（腫瘍径3-20mm（中央値8mm）），腫瘍27例（腫瘍径5-27mm（中央値9mm）），線維腺腫7例（腫瘍径7-55mm（中央値8mm）），乳腺症4例（腫瘍径8-15mm（中央値10mm））であった．
【考察】生検病理所見が①異型を伴う乳管内乳頭腫や，異型を伴わない場合でも，②大きさが10mm以上，③10mm未満でも画像所見と病理所見が不一致，④年齢が55歳以上，といった条件下では外科的切除を推奨する論文が散見される．当院では上記条件を満たす症例は腫瘍切除術を行っており，upgrade率は28.6%であった．乳癌は初期の段階から悪性度は規定されており，低悪性度のものは低悪性度を維持しつつ進行すると考えられている．乳管内乳頭腫からupgradeする乳癌は低悪性度と推定される．腫瘍切除術まで行う対象を更に選択するには，異型乳管から非浸潤癌に変化するメカニズムの理解が必要だが，この点の定義があいまいであり困難と思われる．
【結語】乳管内乳頭腫でも適応症例には腫瘍切除術が必要である．症例選択には分子病理診断など今までとは異なる視点からのアプローチも必要と考える．

★：優秀ポスター

EP5-2
当院における乳腺病変に対してCNB後にVABを追加施行した症例の検討

[1]乳腺外科、[2]消化器外科、[3]病理部
亀井　佑梨[1]、池田　克実[1]、瀬戸　郁美[1]、渡部　智加[1]、青松　直撥[2]、
奥野　高裕[3]、石井　真美[3]、井上　健[3]、小川　佳成[1]

【はじめに】VABは採取組織量も多く診断能はCNBより高いが侵襲的かつコストも高い。そのため当院では初回針生検はCNBを施行しているがVABを追加せざるおえない症例が存在し、VABを初回に施行するより患者負担が大きくなることがある。今回CNB後にVAB施行した症例の臨床像を検討し、初回生検をVABにした方がメリットの大きい症例があるかを調べた。【対象と方法】2016年9月～2021年12月に当院でVABした71例のうち、CNB/VABがともに良性;24例、CNBでADH(atypical ductal hyperplasia)の診断でVAB追加;13例、CNB陰性であったが臨床的に悪性を否定できずVABを施行し悪性(CNB-VAB+);12例であった。CNB-VAB+12例に関して年齢､US/MMG所見、腫瘍径等の臨床所見を検討した。【結果】平均年齢は58(47-86)歳、US腫瘍径の平均は16(3-36)mmであった。MMGはC1が1例､C3が4例(腫瘤;1例、FAD;2例、微小円形区域性石灰化;1例)、C4が4例(高濃度腫瘤;1例、構築の乱れ;1例、淡く不明瞭区域性石灰化;1例、多形性集簇性石灰化;1例)、C5が2例(スピキュラ伴う高濃度腫瘤;1例、多形性区域性石灰化;1例)であった。USはC3が9例(低エコー腫瘤;4例、腫瘤＋石灰化;1例、低エコー域;2例、低エコー域＋石灰化;1例、嚢胞性病変;1例)、C4が3例(低エコー域＋石灰化;1例、境界不明瞭な腫瘤;2例)であった。穿刺前の画像診断は、乳腺症;1例、DCIS;5例、IDC;6例で、乳腺症疑い症例は対側乳癌術後のMRI検査で病変部を指摘されたためVABを追加した。最終病理結果はIDC;8例(乳管形成型;1例、硬性型;3例、微小浸潤;1例、アポクリン癌;1例、その他;2例)、DCIS4例であった。【考察】CNB-VAB+12例のうちDCIS 4例中3例はMMG-C 3/4の石灰化を伴いUS-C3の低エコーないし腫瘤であり、IDC 8例の中には、MMGでスピキュラ伴う高濃度腫瘤、USで3cm超の低エコー腫瘤を認めたが、切除標本で腫瘍大半がDCIS病変で浸潤部が2㎜の症例も経験し、サンプルエラーや腫瘍の不均一性によりCNBでは診断困難であった可能性がある。またUS腫瘍径5㎜以下で硬性型の乳癌が2例あり、膠原繊維が多い小さな腫瘍はCNBでは診断困難なことも推察された。そのため、①MMG-C3以上の石灰化所見を伴うUS-C3以上の低エコー域ないし腫瘤、②腫瘍径が小さく、US所見での硬性型腫瘤に対しては、VAB先行してもメリットがあるように思われた。【結語】侵襲度やコスト面からCNB先行が基本だが、VABを先行するメリットがある症例もあると考える。

EP5-3
Feasibility of ultrasound guided VAB for the pathologic diagnosis of breast micro calcifications

桜新町濱岡ブレストクリニック
濱岡　剛、小倉　絵莉、高石　和伽奈、後藤　裕子

【Background and purpose】Stereo guided vacuum assisted breast biopsy (STVAB) with mammogram (MMG) is one of the major procedure for the pathologic diagnosis of breast Non-Mass like Lesions with micro calcifications (NMLc). Ultrasound guided vacuum assisted breast biopsy (USVAB) is less invasive for patients and more convenient method than STVAB. We evaluated feasibility and clinical benefit of USVAB for NMLc.
【Materials and methods】From Jul. 2017 to Aug 2021, a total of 41 patients who have diagnosed as grouped microcalcifications and detected by US have been performed Mammotome Elite (MMT). Calcifications in samples were identified by specimen MMG after MMT procedure. The cases which specimen MMG did not contain micro calcification first 5 samples, additional up to 10 sample were taken. Making (Hydromark) was inserted to mark the location of calcifications in 10 cases.
【Results】Patients' mean age was 51.1. 39 of 41 (95.1%) cases' samples contained calcification by specimen MMG. 4-10 samples were taken by USVAB for each patient, and calcifications were visible by specimen MMG in 61% of all samples. 2 cases who did not contain visible calcifications by specimen MMG reached path
ologic diagnosis, one is invasive ductal carcinoma and the other is mastopathy (sclerosing adenosis). Mean distribution diameter of calcifications was 17.4mm (4-100mm) in MMG, 11.8mm(7-25mm) in US. Malignant were 61.0% of all cases and 73.1% of malignant cases were ductal carcinoma in situ (DCIS). 16 cases (39.0%) were benign with 7 fibroadenoma and 9 mastopathy. Mean time from starting local anesthesia to finish taking samples was 3.7min.【Conclusion】USMMT for the pathologic diagnosis of grouped microcalcifications was feasible in the case of that calcifications were visible in US. Specimen MMG detected calcifications 39 of 41 cases and all cases reached pathologic diagnosis. USMMT for NMLc has clinical benefit with less invasive for the patients and shorter procedure time than STMMT.

EP5-4
携帯型吸引式組織生検装置の比較

[1]独立行政法人国立病院機構　大阪南医療センター　乳腺外科、
[2]独立行政法人国立病院機構　大阪南医療センター　外科
藤岡　大也[1]、萩原　精太[1]、堀内　哲也[2]

【背景・目的】
乳腺腫瘍の診断や治療方針の決定のため組織診が不可欠である。近年、吸引式組織生検(以下VAB装置)が広く普及し、正診率の向上に寄与している。最近は携帯型VAB装置が複数販売されており、検査の簡便さと保管のしやすさからクリニックでも多く導入されている。しかしながらVAB装置ごとに特徴があり、それらを客観的に評価している報告は皆無である。そこで我々は、現在販売されている代表的な携帯型VAB装置を比較した。
【方法】
当院で導入中である単回穿刺タイプの携帯型VABであるBD EleVationと、本体・針一体型タイプの携帯型VABであるCeleroを使用して生検を施行した。選択バイアスを減らすために使用器械は両者を交互に使用した。手技者による影響も考慮し、2名の乳腺外科医が交互に検査を担当した。EleVationに関しては12Gと14Gの2つの規格を用いた。
手技に要した時間や合併症・器械トラブルの有無を比較。腫瘍径やBMI、マンモグラフィの背景乳腺濃度などの因子が手技の時間に影響するかも検討した。針の貫通力も評価すべく、検査終了直後に硬度30°のシリコンゴム(消しゴム相当の硬さ)を貫通させて計測器(フォースゲージ FG-5005)を使用して貫通するまでに必要であった圧力を測定した。貫通力測定のみ、サンプルで入手したMammmotome eliteの針も追加測定している。
【結果】
生検に要する時間は、BD EleVationが短かった。しかし、器械の違いよりも手技者による因子の影響が大であった。出血等の検査に伴う合併症に差は認めなかった。器械のトラブルに関しては頻回ではないものの両者に認めた。具体的な生検困難症例としては嚢胞内腫瘍で、Celeroは初回穿刺で嚢胞が消失した場合に複数回の生検が困難となる。BD EleVationは嚢胞内腫瘍部分とともに液体も吸引するため、回収部分のサンプルコンテナに液体が充満し器械本体が汚れてしまう。といった事例があった。
【考察】
BD EleVationは、検査時間も短く優れた器械であるものの、針部分以外の本体は繰り返しの使用でありバッテリー充電が必要である。そして本体トラブルがあった場合は針と異なり替えが無いというリスクがある。Celeroは組織採取の度に穿刺が必要となるが、充電不要で本体と針が一体型であり共に使い捨てのため器械トラブルがあった場合に本体ごと替えがきくメリットがある。一長一短であるため、それぞれの施設にあった器械の導入が望ましいと考えられた。

EP5-5
BD EleVation Breast Biopsy Systemの使用経験

[1]横浜旭中央総合病院　乳腺外科、[2]山王台病院
小野田　敏尚[1]、阿部　江利子[1]、橋本　清利[1]、櫻井　修[2]

【はじめに】BD EleVation Breast Biopsy System(以下EleVation)は、単回の穿刺で複数の検体が採取可能で、Core Needle Biopsy (CNB)の簡便さとMammotome (MMT)の効率性を兼ね備えたVacumm Assisted Biopsy System (VAB)であり、本邦での普及が予想される。【対象と方法】当院では組織診の際に、CNB(バード社モノプティ)、VAB(マンモトーム、マンモトームエリート、EnCOR、Celero)を使用してきたが、外来診療でスピーディかつ確実に、また血液の暴露を可能な限り予防できるデバイスとして、2021年10月よりEleVationを導入した。今回2 7例を対象として、これまでのデバイスと比較したメリットとデメリットを考察した。【結果】患者の平均年齢は65.1歳、平均生検本数は2.7本であった。麻酔開始から組織採取終了、抜針までいずれの症例も検査時間は 10分以内であった。検査後に用手的な圧迫を5-10分間行うのみで、弾性包帯による圧迫は施行しなかったが、すべての症例で広範な皮下出血は確認されなかった。病理結果は、悪性が22例、良性は5例であった。検体不適正で再度生検を行った症例は見られず、また回収に伴う組織の物理的な変形は、病理診断の妨げとはならなかった。一方で嚢胞内腫瘍のように穿刺によって形状が変化してしまう症例では、MMTエリートやEnCOR同様に病変の部位を見失うことがなく、複数回サンプリングが可能であった。検査によるトラブルとして、サンプリング不可能な症例が2例で、組織片が針の内腔で閉塞したためと考えられた。従来プライミングは必要ないが、スマートモードがあるものの閉塞の可能性があることを頭に入れておく必要がある。メリットとして充電機能が優れていること、採取後に器械本体を容器に置くことができ、針先の危険も回避できること、サンプリングの際やサンプルコンテナから組織片を回収する際に 血液に暴露される危険が少ないことが挙げられる。【まとめ】EleVationは、単回の穿刺でのサンプリングが可能で、プライミングが不必要、血液暴露が少ない、暗闇での操作も望ましいVABである。当科での経験と併せて検討したい。

★：優秀ポスター

EP5-6
当院における超音波ガイド下針生検結果の検討

白水乳腺クリニック
白水　光紀、横江　亜沙子、矢次　直子、岡　美紀子、武田　波江、
溝口　美和子、緒方　久美

【背景】乳癌の術前病理診断には、一般的には穿刺吸引細胞診、超音波ガイド下針生検(CNB)、VAB、摘出生検が行われるが、当院では超音波下に穿刺可能な症例はCNBを中心に施行し、石灰化症例で超音波で確認困難症例は他院を紹介している。CNBの適応は、1)画像診断で良悪性不明な症例の良悪性診断、2)悪性が確実な症例の組織亜型とER、PgR、HER-2診断、3)良性が確実な症例の病理診断(例えば線維腺腫と葉状腫瘍の鑑別)のために行うようにしている。
第18回総会に開院当初6年間のCNB:1482例の正診率を調べ、CNBで悪性と診断された556例中2例、良性と診断された895例中9例に誤診を認めたことを発表したが、現在もCNBを中心に行なっている。
【目的】最近のCNB結果を調べ、当院のCNBの結果に問題がなかったかを検討した。
【対象、方法】R3.1月～ 12月の1年間に施行したCNB:376例を対象とし、性別、年齢、画像診断と病理診断の関係、悪性診断率を検討した。
【結果】
1、女性:374、男性:2。
2、年齢別症例数と年齢別乳癌診断率:10 ～ 20代:0% (0/15)、30代:18.2% (10/55)、40代:26.3 % (34/132)、50代:47.3 % (35/74)、60代:62.9 % (22/35)、70代:59.6% (28/47)、80歳以上:85.7% (12/14)。
3、病理結果：浸潤癌:113、非浸潤癌:28、borderline:1、良性:231、抄録提出時不明:3。(悪性の診断率:131/373(35.1%))
4、針生検前の画像診断では、良性確実例:62、悪性確実例:86、良悪性不明例:228。
1)良性確実例(62)の病理結果は、良性:58、悪性:4(浸潤癌:3、非浸潤癌:1)
2)悪性確実例(86)の病理結果は、全例悪性(浸潤癌:78、非浸潤癌:8)
3)良悪性不明例(228)の病理結果は、良性:173、悪性:51(浸潤癌:32、非浸潤癌:19)、borderline:1、不明:3
【まとめ、考察】
1)CNBの悪性の診断率は、131/373 (35.1%)。
2)今のところCNB悪性例から誤診例は出ていない。1例のみ良悪性の診断がつかなかった。
3)CNB良性例の結果にはもう少しの経過観察期間が必要であるが、この1年間のCNBの結果は十分良好であると考える。

EP5-7
当院における石灰化に対する超音波ガイド下VABについて

せとかいどう花井クリニック　乳腺外科
花井　雅志

マンモグラフィでカテゴリー 3の石灰化は超音波で所見に乏しく、仮に癌であっても非浸潤性乳管癌のことが多いため経過観察となることが多い。その中で、時に変化していく石灰化があり、癌の診断に至るケースがある。予後からするとそれで問題はないのであるが、患者心理として当初から診断できていればという思いをされることもある。その気持ちは逆の立場になれば十分に理解できるため、少しでも早く確定診断できないものかと考えていた。

当院のようないわゆる町医者ではステレオガイド下VABを導入するのはコスト的にかなりハードルが高く、さらに、この方法だとある程度の時間動くことができないため患者さんから検査は結構大変でしたと言われることもある。超音波ガイド下VABもそれなりに高価なため導入に二の足を踏んでしまうが、単回使用のVAB機器でコストもリーズナブルな吸引式組織生検用針キットHOLOGIC celero®を知り2018年7月より導入した。

マンモグラフィで要精査の石灰化を認めた場合に、精査超音波で点状高エコースポットが同定できればVABを施行している。そして、標本撮影は必ず行って石灰化の有無を確認している。導入後30例に精査超音波で点状高エコースポットを同定し、24例で癌と診断できた。カテゴリー 3の石灰化に限っては10例に点状高エコースポットを同定し、6例で癌と診断できた。

当院の検査システムはいずれもGE Healthcare製でマンモグラフィおよび標本撮影はSenographe DS VP®で撮影し、ワークステーションはMammo Bright Workstation®、超音波はLOGIQ P6 EXPERT®でML6-15プローブを使用している。超音波は上位機種ではないが、マンモグラフィでの石灰化の位置を考慮して精査すると所見を得られる場合が結構ある。マンモグラフィを理解し、超音波での目を肥やすことこそ早期診断につながるものと肝に銘じて通常診療にあたっている。

以上、石灰化に対する当院の取り組みについて症例を提示し発表させていただく。

EP5-8
当院におけるMMG石灰化症例の診断方針についての検討

白水乳腺クリニック
横江　亜沙子、白水　光紀、矢次　直子、岡　美紀子、武田　波江、
溝口　美和子、緒方　久美子

【背景】ＭＭＧの石灰化症例の検査方針については、ステレオガイド下(ST-)VAB装置を持つかどうかで大きく異なる。当院にはST-VAB装置はないため、カテゴリー 3の症例は、US所見を考慮したうえで当院で針生検(CNB)を施行するか、ST-VAB施行のために他院紹介するか、あるいは経過観察としている。カテゴリー 4、5の症例については、USで所見を認めた症例は全例にCNBを施行、US所見が不明瞭な症例は他院紹介としている。
【目的】当院のこの診断方針について検討した。
【対象】2020年７月から2021年6月までの1年間の症例でカテゴリー３以上の石灰化を抽出、新患者の67例と、経過観察中に憎悪を認めた10例の計77例を認めた。この77例を対象とし、カテゴリー別に診断方針と結果について検討した。(腫瘤など付随する所見があるものは除外した。)
【結果】カテゴリー別では、3が59例、4が16例、5が2例であった。
1) カテゴリー 3(59例)は、USで所見が認められた37例のうち21例にCNBを施行、3例が悪性(DCIS: 3 例)、16例が良性、2例が境界病変であった。この内、CNBの結果が境界病変であった2例と良性と診断されたが石灰化が採取されなかった2例の計4例は他院紹介とし、うち1例が悪性(DCIS)と診断された。
USで所見が認められたがCNB未施行の16例のうち、さらなる精査が必要と判断した2例と本人希望の4例、計6例を他院紹介とし、そのうち２例が悪性(DCIS: 1例、硬性型:1例)であった。USで所見を認められなかった22例は経過観察の方針としたが、本人希望の６例が他院紹介となり、1例が悪性(DCIS)であった。
2) カテゴリー４(16例)は、USで所見が認められた13例全例にCNBを施行し、結果は9例が悪性(DCIS: 8 例、アポクリン癌:1例)であり、４例が良性であった。USでの所見が不明瞭であった３例は他院紹介とし、1例が悪性(DCIS)、1例が良性、1例は不明であった。
3)カテゴリー５(２例)は､USで所見があり､1例にCNB施行し､悪性(硬性型)であった。1例は本人希望により他院紹介としたが、結果は不明である。
【まとめ】
1、カテゴリー 3の石灰化症例は、USで所見のあったものがCNBの適応となるが、石灰化の変化をより注意深く経過をみていく必要があると考える。
2、カテゴリー 4、5の石灰化症例は、ほぼCNBで十分である。

EP5-9
乳房微細石灰化病変における超音波ガイド下吸引式組織生検の有用性

住友病院　外科
徳本　真央、西村　重彦、孝橋　里花

【はじめに】マンモグラフィ（MMG）検診の普及により石灰化病変が指摘され、要精査となる機会が増えている。以前は超音波上腫瘤形成が不明瞭な石灰化病変はステレオガイド下マンモトーム生検が行われることが多かったが、近年超音波機器の性能向上に伴い微細石灰化病変を描出しうるようになり、超音波ガイド下マンモトーム生検により石灰化病変が採取可能となってきている。今回、当科で行った微細石灰化病変に対する超音波ガイド下マンモトーム生検について検討したので報告する。
【対象と方法】2016年から2021年の間に、腫瘤形成を伴わない微細石灰化病変に対する超音波ガイド下マンモトーム生検を行った20症例に対し、MMGカテゴリー・石灰化の性状や分布・組織結果につき後方視的に検討した。
【結果】MMGカテゴリーはカテゴリー 3が11例、カテゴリー 4が9例、石灰化形態は微小円形5例、淡く不明瞭12例、多形性3例であった。
超音波で腫瘤形成性病変はなく、低エコーを伴う点状高エコーが6例、点状高エコーのみが14例であった。すべての症例において生検で採取した組織の軟Ｘ線撮影で石灰化を確認できた。組織結果は15例が良性で5例が悪性であった。悪性のうち、4例が非浸潤癌で1例が浸潤癌であった。
【結論】微細石灰化病変に対しては、従来ステレオガイド下マンモトーム生検の適応となっていたが、超音波で同定可能な場合は超音波ガイド下マンモトーム生検も診断に有用であると考えられる。

★：優秀ポスター

EP5-10
マンモトーム生検前の石灰化の分布から最適な穿刺方向になる乳房ポジショニングは推定可能か

[1]市立四日市病院　医療技術部　中央放射線室、[2]市立四日市病院　乳腺外科
林　藍花[1]、稲垣　由美[1]、三原　裕子[1]、堀　瑞希[1]、水野　豊[2]

【背景】当院では乳房造影MRIでの所見を参考にMMGで米国放射線専門医会が作成した、BI-RADSカテゴリー 4a以上の石灰化に対して、Prone-Typeの装置（P-MMG装置）を用いてステレオガイド下マンモトーム生検（以下ST-MMT）を行っている。しかし、Up-Light TypeのMMG装置（U-MMG装置）とST-MM Tでは撮影体位が異なるため、石灰化が迅速に同定できない場合がある。そこで、U-MMG装置で指摘した石灰化の領域により、ST-MMTによる穿刺方向を推定して乳房をポジショニングすることで、迅速にST-MMT完遂可能な乳房ポジショニングを決定できるのではないかと考えた。【目的】U-MMG装置で同定した石灰化の分布からST-MMT時の最適な穿刺方向になる乳房ポジショニングの推定が可能か検討する。【方法】当院で2017年1月から2021年10月までに、ST-MMTを施行した196症例のうち不適格と判断した19症例を除いた177症例について、後方視的にU-MMG装置で同定した石灰化の位置4か所とST-MMTで穿刺した方向を８方向に分類して、有意差があるかを調べた。
【結果】石灰化の分布はA、B、C、Dすべての領域において、穿刺方向はLMO方向が最も多かった。石灰化分布がA領域とC領域の場合でそれぞれ二番目に多かった穿刺方向はCC方向であった。次いで、B領域、D領域の場合はそれぞれFB方向となった。さらに石灰化分布をAB領域とCD領域（外側と内側の群）で比較したところ、石灰化の分布が外側にある時のほうが内側の時よりもLMO方向でST-MMTが施行されていることが分かった。
【考察】ST-MMTを施行する前にU-MMG装置で撮影されたマンモグラフィにおける石灰化の分布に関係なく、ST-MMTの穿刺方向の第一選択はLMOが有効であることが示唆された。また、LMO方向で穿刺が困難な場合、各石灰化分布領域の第二選択肢、第三選択肢となる穿刺方向を試みることで、迅速なST-MMTが実施可能と考える。
【結語】事前にU-MMG装置で石灰化の位置を確認することで、P-MMG 装置を用いたST-MMT時の最適な穿刺方向になる乳房ポジショニングの推定が可能で、迅速なST-MMTの実施に寄与できる可能性が高いと考える。

EP5-11
ステレオガイドマンモトーム生検を中止した３症例の検討

[1]小倉記念病院　外科、[2]小倉記念病院　放射線科、[3]小倉記念病院　病理診断科
永田　好香[1]、福留　唯里加[1]、内山　大治[2]、上田　浩之[2]、山田　優衣[3]、
佐伯　俊宏[1]

【背景・目的】ステレオガイドマンモトーム（MMT）生検は、超音波検査（US）では描出不良な乳房石灰化や構築の乱れなどの病変に対して有用である。今回検査成績を解析したところ３例で検査を中止した事が判明。成績の更なる向上につなげるため、検査中止の原因に関して検討した。【対象・方法】当院では2017年３月より撮影装置をトモシンセシスに更新してMMT生検を施行している。2017年３月～ 2021年12月まで検査を予定した31例のうち、検査を中止した３症例を対象とした。診療録をもとに中止理由、乳房の構成、標的病変の画像所見、検査後の経過等を後方視的に検討した。【結果】検査を遂行した28例は、マンモグラフィ（MG）のカテゴリ3(C3)：13例、C4：９例、C5：６例であり、病理検査は悪性が９例（32%）であった。【症例１】乳房の構成は不均一高濃度。標的病変は構築の乱れC3であり、USで境界不明瞭な低エコー域。造影MRIでは早期より濃染し悪性が否定できず針生検を施行し良性の診断。より確定的な診断を得る目的MMTを予定。MMTで部分的に圧迫する3D撮影（MMT-3D）を行ったところ構築の乱れが不明瞭となり検査を中止した。以後２年間病変部の変化は認めない。【症例２】乳腺散在。2Dおよび3D-MGでは不明瞭、一部多形な石灰化が広めに集簇しておりC3。USで不整形の低エコー域、造影MRIで積極的に悪性を示す所見なし。MMT-3D撮影を行ったところ、血管と一致しており動脈硬化による石灰化病変であることが確認され検査中止とした。通常撮影と圧迫撮影の差は撮影時の体動の影響や圧迫でより鮮明に画像が分離されて生じたと推測された。低エコー域は半年後の検査を予定した。【症例３】乳腺散在。対側は乳癌の診断となり手術を予定。標的病変は構築の乱れでC3、USで病変部は描出できず、造影MRIは積極的に悪性を示す所見なし。MMT-3Dでは構築の乱れが不明瞭で血管が近接、圧迫角度を変更しても血管損傷のリスクは高く、この血管が構築の乱れの一部であったことが確認され検査中止とした。対側の手術とともに半年後の検査を予定している。【まとめ】３例とも圧迫後の画像評価で検査中止とした。部分的に圧迫することで病変部をより鮮明に評価でき正常の構造物との比較が可能となった。検査中止の可能性を詳細に説明する事で患者の理解を得ることができる。詳細な画像評価により検査適応を決定し、検査中止を含めた柔軟な対応が必要と思われる。

EP5-12
石灰化病変に経年変化を認め、２回目のST-VABで乳癌と診断された３症例の検討

総合上飯田第一病院
雄谷　純子、窪田　智行

（はじめに）触知不能でUSでも所見のないマンモグラフィの石灰化病変に対しては、ステレオガイド下吸引式組織生検（以下、ST-VAB）が有効な診断方法として確立されている。
今回、ST-VABで良性と診断された３～６年後に同一の石灰化病変に変化を認め、再度のST-VABを施行し悪性と診断された３症例を経験したため報告する．
（症例１）48歳時に検診のMMGで右乳腺の石灰化を指摘され紹介．右乳腺９時方向に微小円形・集簇性石灰化を認めた．USは所見なく、ST-VABを施行し良性石灰化と診断された．以後は検診等の受診なく、53歳時に乳房痛を主訴に当院受診した．その際のMMGで石灰化の増加と多形性石灰化への形態変化がみられ、再度ST-VABを施行しMicroinvasive carcinomaと診断された．
（症例２）55歳時に検診のMMGで左乳腺の石灰化を指摘され紹介．左乳腺２時方向に淡く不明瞭な集簇性石灰化を認めた．ST-VABを施行し良性石灰化と診断された．以後は、毎年それぞれ別施設で検診受診しており、要精査となったことはなかった．61歳時に受診した検診のMMGで左乳腺の石灰化を指摘されたため、当院受診した．左乳腺２時方向の石灰化は明瞭化し、同一区域内に広がりが見られた．再度ST-VABを施行し、DCISと診断された．
（症例３）41歳時に検診のMMGで左乳腺の石灰化を指摘され紹介．左乳腺７時方向に微小円形・集簇性石灰化を認めた．USは所見なくST-VABを施行し良性石灰化と診断された．以後は検診等の受診なく、44歳時に経過観察を希望し当院受診した．MMGで石灰化の範囲は変わりなかったが、数が増加し、大小不同や濃淡差が目立つようになっていた．再度ST-VABを施行し、DCISと診断された．
（考察）３症例ともに、１回目のST-VAB時の標本内には石灰化が確実に採取されており、mastopathyの所見と分泌型石灰化を認めた．必ず定期的に同一施設での経過観察を行うように説明をしていたが、３例ともに行っておらず、石灰化の比較がされていなかった．
乳癌診療ガイドラインでは、MMGの淡く不明瞭な石灰化病変に対するST-VABは、過剰診断つながる可能性が高く、必須とする根拠はない．と記載されている．しかし、今回の症例のようにより悪性を疑うような経年変化が見られた場合には、2回目の検査を行うことも考慮すべきと思われる．今後はさらに症例を重ねて、積極的な生検をするべき症例の検討を深めていきたい．

EP5-13
超音波で腫瘤描出のない石灰化病変に対するステレオガイド下マンモトーム生検の適応

岡崎市民病院　乳腺外科
佐藤　直紀、村田　透、村田　嘉彦、鳥居　奈央

【初めに】超音波検査で腫瘤を描出できない石灰化病変に対してステレオガイド下マンモトーム生検（ST-MMT）は有用な検査である。しかし長時間の身体拘束を要する検査である上、どの施設にもその設備がある訳ではない。一方でそのような石灰化病変が癌と診断された場合も大部分はDCISであり、さらにその中には数年ではほとんど進行しないlow risk DCISが多数含まれている。そのような病変は発見時にST-MMTをせずに数年間マンモグラフィー（MMG）で経過観察し、石灰化の増加が認められた後に癌と診断されたとしても患者の不利益にはつながらないと考えられる。そこでlow risk DCISは早急に診断しなくてよい病変と仮定した上で当院のST-MMT症例の結果を後ろ向きに検討し、石灰化病変に対するST-MMTの適応について考えた。
【方法】2009年１月～ 2016年12月までに当院でST-MMTを施行した619例をMMGカテゴリーで分類し、その病理結果を検討した。DCISについてはVan Nuys Pathologic classification（VNPC）でGrade 1,2 あるいは 3に区別して評価し、Grade 3のDCIS（high risk DCIS）と浸潤癌をすぐ診断すべき病変とした。
【結果と考察】カテゴリー別の病理結果をTable 1に示す。C-5については癌の割合が81%、high risk DCIS以上の割合も36%と高くST-MMTの絶対適応と考えられた。一方C-3については癌の割合が15.3%、high risk DCIS以上の割合も3.8%と低く、MMGによる経過観察も許容されると思われた。C-4については癌の割合が31%、high risk DCIS以上の割合は8.6%であり、ST-MMTの適応については造影MRI検査を追加して考慮すべきと考えられた（Table 2）。

★：優秀ポスター

EP5-14
トモシンセシスガイド下マンモトーム生検：微細石灰化分布面積と所用時間の検討から

[1]関西医科大学　香里病院　乳腺外科、[2]関西医科大学　香里病院　形成外科
綿谷　正弘[1]、兼松　清果[1]、田中　義人[2]、田中　崇誉[1]

【はじめに】乳癌検診受診率は年々上昇し新規の微細石灰化病変に遭遇する機会が増加している。当院は大阪北河内の中核病院であり、マンモグラフィ(MMG)検診で発見された石灰化病変の良悪性診断が求められることが多い。当院では2021年4月にトモシンセシス撮影可能なMMG装置が導入され、微細石灰化病変に対してトモシンセシスガイド下マンモトーム生検（3D-MMT）を実施している。今回、3D-MMTの有用性を検査対象となる石灰化分布面積、MMTに要した時間から検討した。【対象・方法】他施設でカテゴリー 3以上の石灰化として紹介された2021年4月から10月末までの3D-MMT施行44例。MMG撮影装置はFUJIFILM社製AMULET Innovality。石灰化分布面積はMLOとCCの2D撮影から計測。マンモトーム生検所用時間は石灰化の位置決めから採取後の標本撮影までとした。【結果】石灰化形態から微小円形16例、淡く不明瞭17例、多形性10例、粗大1例。分布形態では集簇性34例、線状区域性7例、領域性3例。石灰化カテゴリー分類でC2; 4例、C3; 28例、C4; 10例、C5; 2例。集簇性石灰化の分布面積中央値はMLO撮影で42 mm^2 (最小5-最大124 mm^2)、CC撮影で46 mm^2 (12-138 mm^2)。線状区域性分布ではMLO撮影328 mm^2 (113-770 mm^2)、CC撮影255 mm^2 (89-929 mm^2)。検査姿勢は座位5例、側臥位39例で、平均所用時間は集簇性分布例で17分、線状区域性分布例25分、石灰化形態別では微小円形例17分、淡く不明瞭例20分、多形性例17分であった。【まとめ】トモシンセシスガイド下マンモトーム生検では3D撮影で石灰化分布範囲が5 ～ 12 mm^2程度の狭小な症例でも石灰化の同定が容易がとなり、その結果石灰化位置決めから石灰化採取までの一連の所要時間が短縮され被検者の苦痛が大いに軽減される。

EP5-15
当院におけるトモシンセシスガイド下生検の経験と検査に長時間を要した症例の検討

[1]兵庫県立西宮病院　乳腺外科、[2]兵庫県立西宮病院　検査・放射線部
松尾　容子[1]、島田　菜津美[1]、曽山　みさを[1]、岡本　葵[1]、小西　宗治[1]、田島　美香[2]、廣瀬　悦子[2]、伊関　恵美子[2]

【背景】トモシンセシスガイド下吸引式組織生検（DBT-VAB）は、病変のXYZ軸の把握が容易でスカウト撮影の回数が少なくなるため、従来のステレオガイド下吸引式組織生検よりも乳房の圧迫時間や検査時間の短縮、被爆線量の抑制が期待できる。しかし実臨床においては予想外に検査時間が長くなる症例もあり、その事前予測と有効な対策は明らかでない。今回、当院のDBT-VAB施行例の特徴を後方視的に検討した。
【対象と方法】2019年2月から2021年11月までに当院でDBT-VABを施行した全75例のうち、迷走神経反射で検査を中止した2例と機械調整のため検査を中断した1例を除外した72例を対象とした。撮影装置は3 Dimensionsで生検ユニットはAffirm (Hologic)、吸引組織生検装置はATEC+Eviva 9G (Century Medical)を用いた。検査は全て座位で行った。これらの症例の標的病変、年齢、穿刺方向、乳房厚、検査時間等について検討した。
【結果】標的病変は全て石灰化であった。年齢は平均47.8歳、穿刺はvertical approachが67例、lateral approachが5例、乳房厚は中央値37mmであった。検査時間（ポジショニング開始から抜針まで）は中央値25分であった。検査時間の分布を調べると二峰性であり、短時間の群（中央値[最小-最大]：25 [14-43]分）と長時間の群(65 [56-67]分)に分けられた。長時間の群は4例 (5.6%)あり、この4例ではvertical approachが2例、lateral approachが2例、乳房厚の中央値が21mmであった。長時間群と短時間群で、撮影開始から標的設定までの時間に差はなかった(中央値：4分 vs 2.5分)が、組織採取に要する時間は明らかに長時間群で長かった(52分 vs 15分)。
【考察】本研究では、明らかに検査時間が長くなる一群が示された。撮影から標的設定までの時間は同等であり、組織採取に時間を要していることが分かった。初回の設定で標的を採取できない場合、その後の対応に難渋する傾向があると考えられる。初回のピアスによる穿刺路の形成が、より軌道の修正を困難にする因子と推測されたため、穿刺による病変の移動等をピアス前に把握することが有効ではないかと考え、当院では現在ピアス前にもトモシンセシス撮影を追加し、ピアス前の座標情報も加味することで正確性の向上に寄与できないかを検討している。

EP5-16
造影MRI所見を優先した適応基準でステレオガイド下マンモトーム生検を回避してよいか

[1]市立四日市病院　医療技術部　中央放射線室、[2]市立四日市病院　乳腺外科、[3]みたき総合病院　外科、[4]重盛医院・乳腺クリニック、[5]ひなが胃腸科内科・乳腺外科、[6]主体会病院　画像診断部
稲垣　由美[1]、水野　豊[2]、豊田　千裕[2]、宮内　正之[3]、重盛　千香[4]、久野　泰[5]、中村　和義[6]、田中　直[6]

【はじめに】当院では2016年まで日本版マンモグラフィ（MMG）カテゴリー3以上の片側性で密度のある石灰化に対してステレオガイド下マンモトーム生検(ST-MMT)を行ってきたが、MMGカテゴリー 3の石灰化で3T乳房造影MRI（MRI）の所見がない場合、約10%のlow-grade DCISを見逃すことを確認している。海外ではhigh or intermediate-grade DCISとくらべlow-grade DCISに対する手術治療は予後に与える影響が少ないことが報告され、当院ではそのエビデンスをもとに過剰診断を回避する目的で2017年からMRIの所見（石灰化が存在する関心領域に濃染あり）を優先したST-MMT適応基準を作成し、以後ST-MMT件数の低下（年平均71件→48件）と高いDCIS発見率（25%→45%）が得られた。一方で適応基準からST-MMTを回避した症例のフォローアップデータは未だ検討されていない。
【目的】MRIの所見を優先した適応基準からST-MMTを回避した症例のフォローアップデータを検討する。
【方法】2017年から2020年にST-MMTの適応判断のためMRIを施行した746症例中MRI所見のなかった257症例を抽出し、その後の経過を電子カルテを基に検討した。
【結果】MRIで所見のなかった257症例のうちMMGを Breast Imaging Reporting and Data System（BI-RADS）カテゴリー 4以上と判断しST-MMTを施行した症例は59例（23%）で、DCIS：21例（36%）、良性：38症例（64%）であった。MRIで所見がなく、MMGをBI-RADSカテゴリー 3以下と判断しST-MMTを回避し1年後MMGを再検査し終診又は検診へ移行した症例は182例（71%）、1年後MMGの所見からST-MMTを行ったのは3例（1%）であった。
【考察】MRIで所見を認めない場合でもMMGをBI-RADSカテゴリー分類に沿って石灰化病変を再評価することでさらにST-MMT適応基準の精度が高まるが、それ以上にMRIで所見を認めない多くの症例でST-MMTの回避が可能であった。また1年後にST-MMTを行った3症例はすべてlow-grade DCISであった。
【結語】石灰化病変に対するMRIの所見を優先したST-MMT適応基準はより精度の高い生検適応の判断と過剰診断を防ぐ生検回避の判断のどちらも有用であると考える。

EP5-17
動脈塞栓術を施行したのち完全切除し得た葉状腫瘍の一例

[1]大垣徳洲会病院　外科、[2]大垣徳洲会病院　乳腺・内分泌外科、[3]名古屋徳洲会総合病院　外科
川手　章史[1]、高山　悟[3]、間瀬　隆弘[2]

症例は診断時64歳女性。4-5年前より右乳房に腫瘤を自覚していた。X年5月に右乳房痛を伴ってきたため、当院を受診した。身体所見では25 cm×15 cm程度の右乳房腫瘍を認めた。皮膚浸潤を生じており浸出液を伴っていた。針生検施行したところ境界型葉状腫瘍であった。造影CTによる体積評価では2.7 Lの巨大腫瘍であった。腫瘍摘出術を行うには皮膚欠損面積が巨大になってしまう可能性があったため、腫瘍血管塞栓とモーズ変法処置を行うことで腫瘍体積減少を試みた。
X年6月に右橈骨動脈アプローチによる腫瘍血管塞栓術を施行した。栄養血管である右外胸動脈の外側枝と内側枝に対して、それぞれコイルによる塞栓を施行した。塞栓術後6日目の造影CTで腫瘍体積は1.41 Lへと減量していた。塞栓術後潰瘍からの出血は見られなくなった。
外来でモーズ変法処置を継続しつつ定期的に評価していたが、視診上でも著明な腫瘍縮小を認めた。
X年8月に造影CT施行、腫瘍体積は96 mLへと縮小していた。
X年9月に右乳房切除術 + 分層植皮術を施行した。術後経過は良好であり、入院12日目に軽快退院となった。摘出検体は針生検の結果と同様境界型葉状腫瘍であり、病変は全摘されていた。以後術後合併症を生じることなく外来通院されている。
我々は巨大腫瘍に対し術前に腫瘍血管塞栓術を行うことで体積を著明に減少させ、切除術を施行し得た一例を経験した。本症例は切除術のみでは皮膚欠損領域が大きくなりすぎ術後ADLの低下が予想できた。それに対し塞栓を行うことで術後のADL低下を大幅に改善することができた。今回私たちは、若干の文献的考察を加えて報告する。

★：優秀ポスター

EP5-18
針生検で診断に至らず追加検査を必要とした乳癌症例の検討

信州大学　医学部　外科学教室　乳腺内分泌外科学分野
金井　敏晴、森川　大樹、網谷　正統、清水　忠史、大場　崇旦、伊藤　勅子、前野　一真、伊藤　研一

【緒言】乳腺疾患の診断には穿刺吸引細胞診(FNAC)が有用で広く用いられているが、乳癌の確定診断には組織診断が不可欠であり、細胞診や画像で乳癌が疑われる場合は太針生検による組織診断が行われる。当科では原則として全例組織検査を施行しており、第一選択として16 ～ 18G針を用いた針生検(CNB)を施行している。しかしながらCNBでは確定診断に至らずマンモトーム生検(MMT)や切開生検(Open Biopsy:OB)が必要になる症例が存在する。
【目的】CNBで確定診断に至らなかった乳癌症例の特徴を解析し、選択すべき最適な組織採取法を考察する。
【対象・方法】対象は2010年～ 2020年に手術を行った乳癌症例で、CNBでは確定診断に至らずMMT and/or OBを必要とした112症例。臨床病理学的特徴を後方視的に解析し、最適な組織採取方法につき考察した。
【結果】平均年齢54.1±12.3歳(29~85歳)で全例女性。確定診断が得られた検査法はMMTが98例(87.5%)、OBが10例(8.9%)、MMT+OBが4例(3.6%)。79例(70.5%)では事前にFNACやCNBが行われており、残る33例(29.5%)はUSで描出困難病変で、MMGガイド下MMTが最初に行われた。CNBで確定診断に至らなかった主な理由は組織量の不足であった。MMTでも確定診断に至らなかった4例ではOBが行われ、USで同定可能であるが病変が微小な10例に対してはMMTを介さずOBが行われていた。最終病理診断は非浸潤癌84例(75%)で、平均腫瘍径28±26mmであり、浸潤癌28例(25%)で平均浸潤径7.5±10.2mm、乳管内病変を含む平均腫瘍径は36±25mmと、非浸潤癌、浸潤癌ともに広範な乳管内病変を伴う症例が多く、浸潤癌のうち23例(82%)は浸潤径10mm以下のpT1a, b症例であった。OB群は10例中8例が非浸潤癌で、7例(70%)で断端陰性が得られ追加手術は不要であった。観察期間中央値40 ヶ月で、局所・遠隔再発は認めていない。
【考察】CNBは腫瘤形成性病変からの組織採取に適するが1回の穿刺で採取できる検体量は限られており、診断能力には限界がある。本検討では、MMTを要した症例には非浸潤癌や広範な非浸潤成分が優位な微小浸潤癌が多く含まれており、腫瘤非形成病変のCNB検体での診断の難しさを示唆する結果と考えられた。また、悪性を疑う場合のOBでは周囲乳腺を含む摘出生検により根治的切除が得られた症例が多く、悪性を疑う微小病変に対して、OBは考慮すべき方法と考えられた。症例に応じて最適と考えられる組織診断方法を選択することが重要である。

EP5-19
当院における乳房画像検査の診断精度―PPV 3を含む陽性反応的中度―

[1]聖フランシスコ病院　放射線科、[2]長崎大学病院　放射線科、
[3]長崎大学　原研病理
磯本　一郎[1]、佐田　友貴乃[1]、福田　真妃[2]、高松　紘子[2]、中島　正洋[3]

【目的】現在、乳腺疾患の精密検査実施機関の画像検査におけるQuality Indicatorの一つとしてPPV3を算出することが推奨されている。今回、当院における乳房画像検査の診断精度を評価するため、PPV 3を含む細胞診・組織診を行った症例の陽性反応的中度を算出した。【方法】2014年1月から2021年12月までに、当院にて超音波ガイド下穿刺吸引細胞診(FNA)・組織診(コア針生検：CNB、吸引式乳房組織生検：VAB)を行った168乳房に他院に依頼し、ステレオガイド下VABが施行された1乳房を加えた169乳房を対象とした。マンモグラフィ（MMG)、超音波検査(US)およびMRIの総合判定を行い、最終診断カテゴリー4，5の乳房に対する陽性反応的中度(PPV3)と細胞診・組織診が行われた全乳房に対する陽性反応的中度(PPV-Total: PPV-T)を算出した。FNAは22Gカテラン針、CNBは18Gバネ式生検針(半自動式)、VABは13Gマンモトームエリート(ステレオガイド下VABはマンモトーム11G)を使用した。なお、一側の乳房の多発病変では最もカテゴリーの高い病変について評価した。【結果】FNAは44乳房(カテゴリー4，5は20乳房)、CNBは108乳房(カテゴリー4，5は103乳房)、VABは17乳房(カテゴリー4，5は16乳房)に施行された。検体不適正はFNAの4乳房のみであった。PPV 3はFNA50.0% (10/20)、CNB86.4% (89/103)、VAB75.0% (12/16)、全体79.9% (111/139)であった。PPV-TはFNA22.7% (10/44)、CNB83.3% (90/100)、VAB70.6% (12/17)、全体66.3% (112/169)であった。カテゴリー別ではカテゴリー2D全体0%(0/1)、カテゴリー3D全体3.4% (1/29)、C4全体50.0% (28/56)、C5全体98.8% (82/83)であった。【結語】PPV3を含む画像検査の陽性反応的中度を算出することは自施設の乳房画像検査の診断精度を評価するのに有用と思われる。

EP5-20
潰瘍からの出血を伴う局所進行乳癌に対して、経カテーテル動脈*塞栓術（TAE）*を施行した２例の経験

[1]亀田総合病院　乳腺科、[2]亀田総合病院放射線科、
[3]木更津乳腺クリニック・さか本
松本　築[1]、町田　洋一[1,2]、淺野　裕子[1]、中港　秀一郎[2]、渡邉　ゆきの[1]、関　裕誉[1]、梨本　実花[1]、角田　ゆう子[1]、坂本　正明[1,3]、越田　佳朋[1]、黒住　昌史[1]、福間　英祐[1]

【背景】局所進行乳癌において、潰瘍からの浸出液、悪臭また出血などの症状に対する治療に難渋する症例は少なくない。また、患者のQuality Of Life(QOL) は著しく低下する。今回、経カテーテル動脈塞栓術(transcatheter arterial embolization、以下TAE)により出血のコントロールが可能であった2例を報告する。
【症例1】
85歳女性。左乳房腫瘤や出血を自覚するも放置し、来院時には左乳房に皮膚潰瘍を伴う巨大腫瘤を認めた。針生検は浸潤性乳管癌(ER100% PgR70% HER2 1+ NG1)であった。腋窩リンパ節転移、骨転移、肺転移を認め左乳癌StageⅣと診断した。化学療法を拒否したため内分泌療法を開始したが、治療開始後7年目に出血によりHb低下を認め輸血が必要となった。CDK4/6阻害薬に変更したが出血のコントロールは困難でありTAEを検討した。左内胸動脈の分岐血管にTAEを施行し、現在施行後2か月目で出血は認めず、全身状態は改善して外来でアロマターゼ阻害剤継続中である。
【症例2】
82歳女性。右乳房腫瘤を自覚し来院した。初診時は右乳房に8cm大の腫瘤を認めた。針生検では浸潤性乳管癌(ER100% PgR100% HER2- Ki-67 10%)と診断された。骨転移を認め、右乳癌StageⅣと診断。内分泌療法が開始となった。治療開始後1年目に肝転移が出現しCDK4/6阻害薬を開始したが、徐々に肝転移は進行した。局所が潰瘍化し、そこから出血を認めたためTAEを施行する方針となった。右内胸動脈と右腋窩動脈の分岐血管にTAEを施行した。TAE後3か月目で腫瘍径が徐々に縮小し、浸出液と悪臭が軽減し、現在外来でエベロリムスとエキセメスタンで治療中である。
【考察】局所進行乳癌に対しては化学療法を行い、局所治療は手術や放射線療法を用いることが標準とされている。しかし、年齢や全身状態から化学療法の適応にならない症例も少なくない。今回の2症例は高齢のため侵襲の大きい外科治療や化学療法の適応はなく、放射線科医の協力を得てTAEを行った。TAE後は局所症状の改善を認め、通院による治療が可能となりQOLの向上につながった。乳癌に対するTAEの報告は少ないが、今後は出血を伴う局所進行乳癌の治療の選択肢の1つとなると考えられた。
【結語】局所進行乳癌におけるTAEは出血のコントロールに有用であった。TAEは出血を伴う局所進行乳癌に有用な治療戦略の一つとなると考えられた。

EP5-21
乳房切除後疼痛症候群に対して経動脈的微小血管塞栓術により疼痛改善した症例

オクノクリニック
中田　雅也、奥野　祐次、澁谷　真彦、杉原　英治、宮崎　宏一、藤原　圭史、小田　晃義

背景
乳房切除後疼痛症候群(PMPS：post-mastectomy pain syndrome)は乳がん切除後の２０－６０%に生じる前胸、腋窩、上腕内側の疼痛を特徴とする慢性疼痛である。炎症で生じた微細な新生血管を塞栓させる経動脈的微細血管塞栓術(transcatheter arterial microembolization; TAME)は、五十肩や変形性膝関節症に対する治療として開発され、その他の慢性疼痛にも応用されている。

症例
右乳癌にて右乳房全摘出術後の50歳代女性。摘出術から8か月後に腹直筋皮弁法で再建を行った。再建術後から胸骨右側に硬結性腫脹を自覚し、同部位から腋窩にかけて強い疼痛を認めた。近医でPMPSの診断にてNSAIDs、抗うつ薬の内服をしたが改善を認めず、４年が経過した時点で当院を受診した。当院初診時の痛みNRS(Numeric Rating Scale) = 7、NPSI（Neuropathic Pain Symptom Inventory)Score = 45、夜間痛、刃刺痛、灼熱痛を認めていた。重度PMPSに対しTAMEを施行した。疼痛領域を栄養する動脈(右内胸動脈、胸肩峰動脈胸筋枝、肩甲回旋動脈、外側胸動脈、外側乳腺動脈)を、一時的塞栓効果を有する微小粒子にて塞栓し、カテーテル抜去して止血し終了した。合併症は認めなかった。術後1か月ではNRS = 2、夜間痛は消失し硬結性腫脹部の縮小を自覚した。術後半年経過するが症状の再発なく経過している。

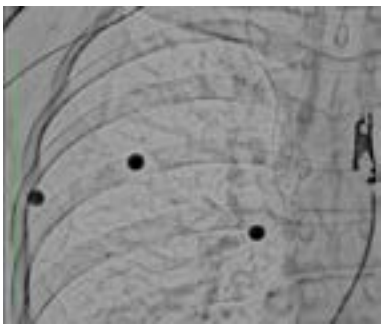

結語
難治性PMPSに対してTAMEが有効であった症例を経験した。今後の症例の蓄積及び前向き臨床研究が必要である。

★：優秀ポスター

EP6-1
Oncotype Dxを用いた免疫組織染色による乳癌術後ハイリスク症例の抽出について

東京西徳洲会病院　乳腺腫瘍科
渕上　ひろみ、竹田　奈保子、佐藤　一彦

【はじめに】ホルモン受容体陽性/HER2陰性の乳癌術後ハイリスク症例に対しCDK4/6阻害剤の追加効果が期待され,MonarchE試験ではその対象として腋窩リンパ節転移に加えKi67≧20%が使用された.しかしながら,免疫組織染色によるKi67を用いた悪性度の評価は,再現性やcutoffなど問題点も多く,またPg Rを加味したリスク評価の重要性も指摘されている.一方，Oncotype Dxは遠隔転移率や化学療法の追加効果を予測するのに客観的な検査であり,RxPONDER試験ではリンパ節転移3個までの閉経後症例における化学療法の追加効果はOncotype Dxの再発スコア(RS)25以下の場合では示されなかった.そこで今回は,免疫組織染色を用いたCDK4/6阻害剤の適応を検討すべく,RSとの比較から解析を行った.
【対象】2011年12月～ 2021年12月までに手術を行ったホルモン受容体陽性かつHER2陰性で,Oncotype Dx検査に供した181例を対象とした.平均年齢55.6才(28 ～ 80才),閉経前76例(42％)，閉経後105例(58％)であった.腫瘍浸潤径は平均14.7mm（micro-100mm),リンパ節転移陽性は14例(7.7%)に認められた.MonarchE試験でのKi67のcutoff値である20%以上は94例(51.9%)であった.
【結果】症例の内訳は,RS高値(50歳以上で26以上,50歳未満で16以上とした)の高リスク症例は44例(24.3%).そのうちKi67＜20％は14例(Pg R＜20％：8例，PgR≧20％：6例),Ki67≧20％は30例(Pg R＜20％:12例，PgR≧20％:18例)であった.一方,その他の低～中リスク137例のうち，Ki67＜2 0%は74例(Pg R＜20%:21例，PgR≧20%:53例),Ki67≧20%は63例(Pg R＜20%:4例，PgR≧20%:59例)であった．Ki67≧20%のみによるRS高リスクの陽性的中率は32.3%であり，PgR<20%を加味することにより75%へと有意に改善した(P＜0.05).同様に,陰性的中率においても84.1%から89.8%へと改善傾向を示していた(P>0.05).
【結語】今後,術後補助療法におけるCDK4/6阻害剤の要否決定には,遺伝子解析を用いたリスク評価が行われるであろう.今回のＲＳに基づくハイリスク症例の検討では,Ki67にPgRを加味した場合,陽性的中率も陰性的中率も上昇しており,免疫組織染色を用いた悪性度評価にはKi67に加えてPgRも加味することの必要性が示唆された.

EP6-2
ホルモン受容体陽性、HER2陰性乳癌の再発リスク因子解析から考えるOncotypeDXを施行すべき症例像

信州大学外科学講座　乳腺内分泌外科学分野
森川　大樹、網谷　正統、清水　忠史、大野　晃一、大場　崇旦、伊藤　勅子、金井　敏晴、前野　一真、伊藤　研一

【緒言】本邦にてOncotypDXが保険収載され、ホルモン受容体陽性、HER2陰性乳癌の術後再発リスク評価に多遺伝子解析による定量的評価が加わった。NCCNガイドラインでは浸潤径0.5cm以上の浸潤癌症例に対しOncotypeDXを推奨しているが、保険収載されてもなお高額な検査であり、全例でOncotypeDXを施行することは困難であると考えられる。
【目的】今後OncotypeDXを推奨すべき症例を考える際の指標を得るべく、現行の臨床病理学的因子を用いたリスク評価により術後化学療法を施行しなかった症例で再発した症例を後方視的に解析し、再発リスク因子を抽出する。
【方法】2010年1月～ 2018年10月に、当科にて術後化学療法非施行で内分泌療法のみ施行したホルモン受容体陽性、HER2陰性初発乳癌362例(年齢中央値60±13.7歳。Stage Ⅰ250例、Stage Ⅱ103例、Stage Ⅲ9例。リンパ節転移陰性299例・陽性63例)を対象とし、臨床病理学的因子を無再発群と再発群で比較解析した(観察期間中央値 78±27.1 ヶ月)。
【結果】無再発群344例(95.0%)、再発群18例(5.0%)。浸潤径は無再発群1.5±1.3cm、再発群3.3±2.2cmと再発群で有意(p<0.0001)に大きく、浸潤径1cm未満での再発例は認めなかった。BMI高値(≧25m/kg^2)の割合(p=0.025)、リンパ節転移陽性(p=0.014)、脈管侵襲陽性(p<0.0001)、Ki-67高値(≧20%)の割合(p=0.039)は、再発群で有意に高かった。ERおよびPgR(J-scoreで評価)、組織学的グレード、閉経状況、片側または両側、家族歴,組織型に有意差を認めなかった。単変量解析では浸潤径(p<0.0001)、リンパ節転移(p=0.026)、脈管侵襲陽性(p=0.0002)、BMI高値(p=0.034)が、多変量解析では浸潤径(p=0.0005)及び脈管侵襲陽性(p=0.0056)が独立した再発リスク因子であった。
【考察】今回の解析では、浸潤径と脈管侵襲陽性が再発リスク因子として抽出され、これまでの当院の臨床病理学因子による再発リスク評価では、これらが過少に評価されている可能性が推測された。OncotypeDXの解析遺伝子には、脈管侵襲との関連が考えられる浸潤関連遺伝子やKi-67以外の増殖関連遺伝子が含まれているので、今回再発が認められたような症例では、OncotypeDXを用いることで、従来の臨床病理学因子のみによる評価とは異なるリスク評価が得られる可能性があり、今後症例を集積しての解析が必要と考えられる。

EP6-3
ER+/HER2-乳癌においてKi-67とPgRの組み合わせによる予後予測は、Oncotype Dx RSのサロゲートとなりうるか

[1]北里大学北里研究所病院　乳腺・甲状腺外科、
[2]北里大学北里研究所病院　外科、[3]北里大学北里研究所病院　呼吸器外科、
[4]北里大学北里研究所病院　病理診断科
五月女　恵一[1]、前田　日菜子[1]、柳澤　貴子[1]、園田　啓太[2]、竹村　裕介[2]、浜野　郁美[2]、迫　裕之[2]、落合　大樹[2]、神谷　紀輝[3]、前田　一郎[4]、石井　良幸[2]、池田　正[1]、渡邊　昌彦[2]

【背景】HR+/HER2-乳癌の補助療法に関してSt Gallen 2019やNCCNガイドライン2020ではpT1aN0、低NG/LVI(-)のpT1bN0は化学療法不要、pN2以上は化学療法必要、それ以外はOncotype Dxやその他遺伝子検査が推奨で、これらができない場合は臨床病理学的特徴に基づき決定とある。【目的】(1) ER+/HER2-乳癌におけるKi-67/PgRの組み合わせによる予後予測の開発。(2) Ki-67/PgRの組み合わせと、Oncotype Dx RSに関係があるか、化学療法の適応決定にKi-67/PgRは有用か。【対象・方法】(1)2010年1月から2020年12月までに当院で手術したER+/HER2-乳癌のうち、TisやStageIII/IV例を除外し、Ki-67/PgR両者を測定した379症例。当院のHR+/HER2-乳癌のKi-67中央値20%にてKi-67≦10%を低値群、30%≦Ki-67を高値群、両者間を中間群とした。PgRのcut off値を、予後の差が最も出る(最低のp値をとる)30%に設定し、PgR 30%未満を低値群、PgR 30%以上を高値群とした。なお補助化学療法施行率は Ki-67低値群/PgR高値群:13.3%、Ki-67低値群/PgR低値群:13.6%、Ki-67中間群/PgR高値群:20.3%、Ki-67中間群/PgR低値群:25.0%、Ki-67高値群/PgR高値群:40.6%、Ki-67高値群/PgR低値群:50.0%。 (2)NCCNガイドラインでOncotype Dxが推奨の22例(pT1aN1:1例, pT1bN0:1例, pT1bN1:2例, pT1cN0:9例, pT1cN1:3例, pT2N0:3例, pT2N1:3例)のRSと、Ki-67/PgRの組み合わせによる予後予測に、関連の有無解析。【結果】(1) Ki-67低値群とKi-67高値群では、PgR低値群とPgR高値群間にRFS、BCSSに有意差ないが、Ki-67中間群では有意差を認めた(p<0.0001, p=0.0187)。(2) Oncotype Dx RSはPgR低値群の方がPgR高値群に比べ有意に高く(p=0.0161)、Ki-67高値群の方がKi-67中間群より高い傾向だった(p=0.1205)。化学療法上乗せ効果のあるRS>25症例はKi-67中間群15例中1例、Ki-67高値群7例中2例で、いずれもPgR低値群だった。なお Ki-67低値群にOncotype Dx 測定例はなかった。【結語】Ki-67高値群/PgR低値群であるLuminal B likeは予後不良で、化学療法追加が妥当(RS>25)であることが示された(2/3例)。Ki-67中間群ではPgR低値群(6例)が有意に予後不良であり、うち1例は化学療法上乗せ効果が認められたが、5例は上乗せ効果はないとされた。Ki-67/PgRの組み合わせによる予後予測は有用だが、化学療法上乗せ効果予測に関しては精度は低く(感度高いが、特異度低い)、別な因子も加えて解析する必要があるだろう。

EP6-4
当施設にてOncotype DX検査が施行された乳癌症例の検討

[1]埼玉県立がんセンター　乳腺外科、[2]埼玉県立がんセンター乳腺腫瘍内科、
[3]埼玉県立がんセンター病理診断科
戸塚　勝理[1]、松本　広志[1]、坪井　美樹[1]、平方　智子[1]、久保　和之[1]、藤本　祐未[2]、山田　遥子[2]、高井　健[2]、永井　成勲[2]、堀井　理絵[3]、井上　賢一[2]

【目的】Oncotype DX検査はER陽性HER2陰性乳癌において予後予測や化学療法の効果予測をするうえで有用な検査とされている。今回、当施設でのOncotype DX検査施行症例の検討を行った【対象と方法】2011年7月から2021年10月までに手術を施行された乳癌症例のうち、Oncotype DX検査を施行した92症例を対象とし、臨床病理学的因子と術後薬物療について後方視的に検討した。【結果】年齢の中央値は49.5(35-76)歳であった。閉経前が55例で、閉経後が37例であった。腫瘍径はT1a-b：24例、T1c：44例、T2：22例、T3：2例であった。リンパ節転移陽性例は17例であった。病期はⅠ：57例、ⅡA：26例、ⅡB：9例であった。Gradeは1：14例、2：53例、3：24例、不明：1例であった。Ki67は0≦Ki67＜10：8例、10≦Ki67＜30：44例、30≦Ki67：39例、不明：1例であった。再発スコア(recurrence score: RS)と臨床病理学的因子および術後治療の関係についてはリンパ節転移の状況別に検討をおこなった。まずリンパ節転移陰性症例の検討を行った。RSの区分をTAILORx試験に基づいて行ったところ、RS:0-10：17例、RS:11-25：44例、RS:26-100：14例であった。化学療法はRS:11-25症例で5例(11.4%)、RS:26-100症例で10例(71.4%)に施行された。TAILORx試験において、腫瘍径≦3cmかつgrade1、腫瘍径≦2cmかつgrade2、腫瘍径1cmかつgrade3を低リスクと定義し、低リスクの腫瘍径およびgradeの基準以外のすべてを高リスクと定義した臨床リスクとRSについての探索的解析が行われ、50歳以下でRS:16-25の症例のうち、臨床リスクが高リスクの症例やRS21-25の症例では中等度の化学療法のベネフィットが認められた。同様の症例は当施設では10例に認められ、このうち5例に化学療法が施行されていた。つぎにリンパ節転移陰性症例の検討を行った。閉経前が7例で、閉経後は10例であった。RSの区分をRxPONDER試験に基づいて行ったところ、RS:0-13：7例、RS:14-25：8例、RS:26-100：2例であった。化学療法はRS:14-25症例で1例、RS:26-100で2例に行われ、これらの症例はすべて閉経後の症例であった。【結語】Oncotype DX検査より算出される再発スコアはER陽性HER2陰性乳癌の術後補助薬物療法を決定するうえで有用なツールであると考えられるが、特に閉経前のリンパ節転移陽性症例には関しては、さらなる症例の蓄積を行い、その有用性について検討する必要があると考えられた。

★：優秀ポスター

EP6-5

ER陽性、HER2陰性乳がんで、多遺伝子アッセイ(Oncotype DX)を施行した症例における治療成績

三井記念病院　乳腺内分泌外科
太田　大介、辻　宗史、武田　美鈴、福内　敦

背景・目的
多遺伝子アッセイ(Oncotype DX)は今後適応拡大で症例は増加するものと思われる。当院で行われた症例での治療や予後などを後ろ向きに検討した。
患者と方法
2009年から2016年までにOncotype DXを行った36例を検討した。全例ER陽性、HER2陰性で、平均観察期間は90.5ヶ月(18-144)、平均年齢は50歳(33-74歳)、平均浸潤径は1.7㎝(0.2-3.3㎝)、リンパ節転移は陰性24例(ITC2例)、陽性12例、1個転移陽性は8例、2個転移は3例、3個転移が1例で、閉経後は13例であった。Oncotype DXのリスク分類は51歳以上で、risk score(RS)25以下は低リスク、26以上が高リスク、50歳以下ではRS20以下で低リスク、21以上で高リスクとした。
結果
低リスクは24例(67%)、高リスクは12例(33%)で、化学療法が行われたのは低リスクで1例、高リスクでは7例であった。
再発症例は6例(17%)で、その内、高リスクは2例で、それらは遠隔転移が2例であった。低リスクが4例で、局所領域再発が3例、局所領域再発から遠隔転移になった1例であった。低リスクでの再発は全例閉経前で50歳未満、3例にリンパ節転移陽性であった。
結語
閉経前でリンパ節転移陽性患者は、低リスクでも化学療法の検討も必要と思われる。

EP6-6

乳癌のOncotypeDx再発スコアと臨床病理学的因子との関連性の検討

[1]日本医科大学多摩永山病院、[2]日本医科大学付属病院　乳腺外科、
[3]日本医科大学付属病院　病理診断科
八木　美緒[1]、田村　美樹[2]、小林　光希[2]、関谷　健太[2]、佐野　恵美[2]、
范姜　明志[2]、栗田　智子[2]、坂谷　貴司[3]、大橋　隆治[3]、武井　寛幸[2]

【背景】Estrogen receptor(ER)陽性、Human epidermal growth factor receptor-2(HER2)陰性の乳癌では、全身的薬物療法として内分泌療法が標準治療であるが、再発リスクの高い患者には化学療法も投与される。実臨床では化学療法の適応に関して、年齢、病期、ER、Progesterone receptor(PgR)、HER2、Ki67などの臨床病理学的因子に加え、OncotypeDxによる再発スコア(RS)も用いられる。OncotypeDxとは、乳癌組織検体における21の遺伝子発現をPCRにて評価し、再発リスクとして数値化したもので、前向き試験により化学療法の効果予測の有効性が証明された唯一の多遺伝子検査である。OncotypeDXのRSが低値(25以下)の場合は、臨床病理学的に化学療法の適応が推奨される場合でも、化学療法を回避できる可能性がある。ただし、OncotypeDXが保険適応となり施行頻度が増加しても従来の臨床病理学的因子の重要性は変わらないと考えられる。【目的】本研究ではOncotypeDXのRSと臨床病理学的因子との関連性を解析し、乳癌術後の適切な化学療法の選択に寄与できる知見を得ることを目的とする。【対象と方法】日本医科大学付属病院にて2014年8月-2020年3月に乳癌手術およびOncotypeDxが施行された症例をデータベースから抽出し、RSと臨床病理学的因子との関連性を後視的に検討した。【結果】対象は55症例、年齢は31-71歳(中央値：53歳)、病理病期はpT1-2 N0-1 M0 StageI-ⅡBであった。OncotypeDXのRSは2-41(中央値：16)、低リスクと考えられるRS25以下は45例、高リスクと考えられるRS26以上は10例であった。実際に術後化学療法が投与された症例はRS26以上の10症例中8例と、RS25以下の45症例中4例であった。臨床病理学的因子のうち、PgR<30%(p<0.001)、静脈侵襲陽性(p=0.009)、閉経後(p=0.004)の各因子でRSが有意に高値となり、Ki67標識率≧30%でRSが高値となる傾向を示した。【考察】今回の検討でOncotypeDxのRSと関連性を有するPgR、静脈侵襲、閉経、Ki67は術後補助療法の適応決定にも重要である。乳癌術後の化学療法の適応決定においては、RSにこれら因子を加え、総合的に評価することが望ましいと考えられた。今後、OncotypeDxの検査数の増加も見込まれることから、症例数を増やしてさらなる検討を行いたい。

★EP6-7

MonarchE試験における再発高リスク群のOncotypeDx再発スコアの施設内検討

[1]亀田総合病院　乳腺科、[2]亀田総合病院　放射線科、
[3]木更津乳腺クリニック・さか本
梨本　実花[1]、松本　築[1]、渡邉　ゆきの[1]、関　裕誉[1]、佐川　倫子[1]、
中島　裕一[1]、角田　ゆう子[1]、坂本　正明[1,3]、淺野　裕子[1]、越田　佳朋[1]、
町田　洋一[2]、黒住　昌史[1]、福間　英祐[1]

【背景】
MonarchE試験の結果より再発高リスクのホルモン受容体陽性Her2陰性乳がんに対する術後療法としてCDK4/6阻害薬であるアベマシクリブと内分泌療法薬の併用が内分泌療法単独よりも優位に無浸潤疾患生存率(iDFS)を延長することが示された。
OncotypeDxは乳癌切除検体より21個の遺伝子発現を測定、スコア化(再発スコア、RS)し再発リスクを予測する検査法であるが、MonarchE試験の対象となった症例ではRSは検討されていない。
【対象と方法】
2016年1月1日から2020年12月31日までに当院でOncotype Dxを実施したホルモン受容体陽性Her2陰性原発性乳癌でリンパ節転移が4個以上、またはリンパ節転移が1-3個でかつ組織学的グレード3か腫瘍径50㎜以上のいずれか1つに当てはまる28症例を対象とし、RS、閉経状況、術後治療、転帰について検討した。
【結果】
28症例中、高RS群(> 31)が2例、中間RS群(18-30)が14例、低RS群(< 18)が12例であった。閉経前20例、閉経後は8例であった。術後治療は低RS群の1例、中間RS群の4例、高RS群2例が抗癌剤治療であり、その他は内分泌療法であった。中央観察期間は34.7か月で、中間リスク群で内分泌療法を行った2例に乳房内局所再発を認めたが，遠隔転移，死亡例を認めていない。
【考察】
MonarchE試験で定義される再発高リスク群28例の中で、高RS群は2例と少なく、全例抗がん剤治療が行われた．中間RS群，低RS群では内分泌療法単独を行われている症例が多かった(21/26例)。また，リンパ節転移陽性、RS<25の症例において化学療法を回避することが可能かを調べたRxponder試験では閉経前での化学療法の有用性が示されている。また、MonarchE試験で定義される再発高リスク群も対象にして、保険収載に伴うOncotype Dx施行件数の増加が見込まれる(とくに閉経後リンパ節1-3個転移症例)。 再発高リスク群に対して、OncotypeDxのRSを加味した術後補助薬物療法の選択が必要になると思われ、適切な薬剤選択のために今後の症例の集積が必要と思われる。

EP6-8

当院で施行されたOncotype DX ®56例の検討―遠隔転移再発症例を中心に―

[1]相良病院　乳腺・甲状腺外科、[2]相良病院　腫瘍内科、[3]相良病院　病理診断科
玄　安理[1]、佐藤　睦[1]、満枝　怜子[1]、藤木　義敬[1]、権藤　なおみ[1]、
川野　純子[1]、國仲　弘一[1]、寺岡　恵[1]、金光　秀一[1]、馬場　信一[1]、雷　哲明[1]、
松山　義人[1]、太良　哲彦[2]、大井　恭代[3]、相良　安昭[1]

【背景】ホルモン受容体陽性HER2陰性早期乳癌における術後補助療法選択として、Oncotype DX ®(ODX)をはじめとする多遺伝子アッセイは有用であり、保険承認に伴い、更に重要度が高まると予想される。今回、当院でこれまでにODXを施行した症例について報告する。
【対象・方法】2009年4月から2021年9月までの期間で、当院でODXを提出した症例(N = 56)について、RS・病理組織学的項目・臨床経過について後方視的検討した。
【結果】観察期間中央値は71.5ヶ月(四分位範囲：41.5-99ヶ月)。年齢中央値は53歳(四分位範囲：43.5-62歳)。閉経前が26例、閉経後が30例。RS>25が10例(18%)、RS11-25が33例(59%)、RS<11が13例(23%)。化学療法はRS>25では全例で施行され、RS11-25は5例で施行、RS<11は施行された症例はなし。卵巣抑制は20例で施行。核グレードと腫瘤径に基づく臨床リスク分類は、リンパ節転移陰性の症例(N=33)のうち、low riskが18例(55%)、high riskが15例(45%)。high risk 15例のうち2例がRS<11、11例がRS11-25、2例がRS>25。遠隔再発をきたしたものは全体で3例で、いずれも閉経前、RS11-25(RS13,15,20)、再発までの期間は32(RS15)、44(RS13)、109ヶ月(RS20)。N0が2例とN1micが1例で、核グレードと腫瘤径に基づく臨床リスク分類 は全てhigh riskで、化学療法未実施だが3～5年の卵巣抑制は施行された。
【考察・結語】TAILORx試験の結果と核グレードと腫瘤径に基づく臨床リスクを用いた探索的解析では、50歳以下のRS16-25の治療方針決定にはRSと臨床病理学的評価を踏まえて術後補助療法を選択することが有用であることが示唆されたが、本検討においてはclinical high riskでも上乗せがないとされるRS11-15に2例の遠隔転移再発を認めた。2例とも浸潤径はT2相当ではあったが、多発の浸潤部と広範囲な拡がりを認めており、早期再発であった。このように臨床的な再発リスク因子を有する場合は個別の検討が望まれる。また、閉経前の場合、化学療法の上乗せ効果は化学閉経の影響も加わっていることが考えられているが、本検討で再発症例は全てに卵巣抑制を使用していた。TAILORx試験自体が卵巣抑制を使用した割合が低く、化学閉経については今後の更なる検討が必要と考えられる。

★：優秀ポスター

EP6-9
測定支援ソフトを用いたKi-67値の自動測定でOncotype DXのリスク予測が可能か

昭和大学　乳腺外科
酒井　春奈、桑山　隆志、加藤　倫子、吉田　伶香、鶴我　朝子、津久井　理加、橋本　梨佳子、垂野　香苗、増田　紘子、明石　定子、中村　清吾

【背景】Ki-67は治療方針や予後判定に重要な指標となっている。しかし、目視カウントによる個人差や施設間の基準差のため客観性・再現性に乏しい。昨今では、測定支援ソフトを用いて測定を行う施設も増加している。ホルモン受容体陽性乳癌の術後治療の決定にはOncotype DX(以下ODX)などの多遺伝子アッセイが有用で、保険収載により今後さらに使用頻度が高くなると考えられる。Ki-67はODXの21遺伝子に含まれており、recurrence score(RS)と相関するとの報告もあり、測定支援ソフトを用いた詳細なKi-67値評価でODXのリスク予測が可能か検討を行った。【方法】当院にて2020年9月～2021年8月に手術を行ったホルモン受容体陽性、HER2陰性乳癌検体を使用した。検体は10%中性緩衝ホルマリンで24 ～ 72時間固定後、パラフィン切片を作成し、抗Ki-67抗体を用いて染色を行った。Ki-67値は目視・自動測定ともに、400倍で最も陽性率の高いhot spotを肉眼的に決定し判定部位とした。目視では4視野を病理医の主観により判定した。自動測定では4視野を撮影し、測定支援ソフトe-Count(e-Path社)を使用し平均値とした。検討に用いたのは、目視とe-Countの一致率確認のため105症例(5-10%、10-20%、20-30%、30-50%の４段階分類で判定)、RSとの相関検討のため目視でKi-67値が5-30%かつODXでRSを測定した29例。【結果】目視とe-Countとの４段階での一致率は全例では50%(52/105例)で、目視が5-10%で50%(15/30例)、10-20%で58%(15/26例)、20-30%で43%(10/23例)、30-50%で46%(12/26例)であった。ODXでRSを測定した29例のうち、リンパ節陽性は12例、腫瘍径は20㎜以下が18例、21㎜以上が11例であった。29例では目視とe-CountによるKi-67値の一致率は55%(15/29例)であった。RSは低リスク(10点以下)が9例、中間リスク(11~25点)が17例、高リスク(26点以上)が3例であった。Ki-67値とODXのRSとに強い相関性はなかった。e-CountでKi-67値が16%未満は8例(リンパ節転移あり6例、なし2例)あり、目視ではいずれも20%以下、RSは12点以下で、抗癌剤による再発リスク低下が期待される群に入ることはなかった。【結語】測定支援ソフトを用いた測定では、個人差や施設間の差がなく客観性を担保した結果が得られる。今回の結果では、e-CountでKi-67値が16%以下の場合はRSが高リスク群に入らない可能性が示唆されたが、症例数が少なく今後さらなる検討が必要と考える。

EP6-11
リンパ節転移陰性乳癌患者におけるOncotype DXを用いた再発スコアと臨床病理学的因子の検討

[1]順天堂大学医学部附属浦安病院　乳腺・内分泌外科、
[2]順天堂大学医学部附属浦安病院　消化器・一般外科
岩間　敬子[1]、明神　真由[1]、松澤　円佳[1]、猪狩　史江[1]、今井　延年[1]、須田　健[2]、石川　裕子[1]、藤田　知之[1]

【はじめに】リンパ節転移陰性ER陽性HER2陰性浸潤性乳癌患者において、TAILORx 試験での副次解析で腫瘍径や核グレードの予後因子では化学療法の利益について予測できないとされている。しかし、2021年の乳癌学会で我々は、ly・PgR・Ki67などの臨床病理学的因子が再発スコアの結果と一致する傾向であることを報告した。今回さらに症例数を追加することでOncotype DXの必要性が高い患者を臨床病理学的因子から抽出することが可能か検証した。【対象と方法】2017年12月から2021年8月までに当科でOncotype DXを施行したリンパ節転移陰性ER陽性HER2陰性乳癌54検体(52例(両側多発乳癌症例含む)を対象とし、臨床病理学的因子(年齢、浸潤径(pT)、核異形度、リンパ管侵襲(ly)、PgR、Ki67)と再発スコア(RS)について検討した。【結果】年齢中央値53(33-78)才、50歳以下23例、50歳超29例。浸潤径pT1が40検体、pT2が14検体。核異形度1が12検体、2が31検体、3が9検体(特殊型で核異形度評価なしが3例)。lyなしが37検体、ありが17検体。PgR20%未満が10検体、20%以上が44検体。Ki67が20%未満35検体、20%より高値が17検体であった。当院のPgRの染色率のカットオフ値を20%とすると、オンコタイプDXでのPgR陰性と全例一致した。RS26以上とされたうち、T1が3検体、T2が3検体、NG1は0検体・NG2が4検体・NG3が2検体、lyなし2検体・lyあり4検体、PgR 20%未満5検体・20%以上1検体、Ki67 20%以下1検体・20%より高値が5検体であった。Fisherの検定を行うと、全症例でlyあり・PgR 20%未満・Ki67が20%より高値、50歳超でlyありで、有意差が得られた($p < 0.05$)。50歳未満ではRS25 以上となった検体が1検体のみであり、pT1・NG2・lyなし・PgR陰性・Ki20%より高値であった。【考察】TAILORx試験ではリンパ節転移陰性乳癌患者における再発スコア26以上は約14%と言われている。オンコタイプDXを行う段階で、主治医による選択バイアスがある可能性を考えたが、今回の検討ではRS26以上が54例中11%と、TAILORxと同様の割合であった。【まとめ】ly・PgR・Ki67を考慮することでより化学療法を併用すべき群を抽出できる可能性が考えられた。Oncotype DXは治療選択に有用であるとされ、今回薬事承認を経て、保険適応となることが決定した。検査の必要性が高い患者を抽出することで、より有効な検査ができるのではないかと考えられた。

★EP6-10
健康保険下のOncotype DXの適応症例の検討

横浜市立みなと赤十字病院　ブレストセンター
盛田　知幸、須藤　知奈、門倉　俊明、藤田　亮、古田　奈穂、清水　大輔

【始めに】Oncotype DX検査は切除標本における21geneのRT-PCR asseyで、Recurrence score(RS)により、予後および化学療法の感受性を予測することができる。今までは自由診療であったが、健康保険適応となり、ホルモン感受性陽性(HR+)、HER2陰性(HER2-)の手術適応乳癌において、リンパ節転移陰性または1～3個までの陽性の症例につき保険が利用できるようになった。これにより、不必要な化学療法による身体的、経済的負担を減らすことが期待されるが、保険適応となっても高額医療であり、検査自体の経済的負担は残る。そこで今までの臨床病理学的因子からOncotype DXを省略が可能な症例について、実臨床での割合を検討した。
【方法】Web SiteのBreast Cancer Recurrence Score Estimator(www.breastrecurrenceestimator.onc.jhmi.edu)　で、リンパ節陰性症例においてER,PgR,Ki67及びElston gradeの代用としてnuclear gradeを指定、reccurence scoreが明らかに低い条件、高い条件を探索した。これらの条件に当てはまる群はOncotype DXを省略可能とし、当院で2019年4月から2021年3月までに手術を行ったHR＋、HER2-の浸潤性乳癌で、術前治療のないリンパ節転移陰性または陽性で3個以下の症例166例のうち、リンパ節転移陰性の132例を検討し、Oncotype DXを省略可能な症例の割合を求めた。
【結果】Breast Cancer Recurrence Score EstimatorでRSが低い条件を検索し、ER50%、PgR20%、Ki67 20%、Grade1を指定すると、90%の症例がRS5.5 ～ 23に当たり、RS25以上の症例は3.8%と少数であった。この条件に当てはまる当院症例は89例であった。逆にRSが高い症例を検索し、ER50%、PgR10%、Ki67 50%、Grade3を指定すると、90%の症例がRS27 ～ 65.3に当たり、RS25以下の症例は認めなかった。この条件に当てはまる当院症例は2例であった。
【考察】RSが明らかに低い群と高い群を合わせると、91例(保険適応症例のうち55%)であり、Oncotype DXの省略が可能と思われた。それ以外のリンパ節転移陰性の症例41例と、リンパ節転移陽性の34例にOncotype DXを施行すると75例(保険適応症例の45%)であった。また臨床病理学上低リスクと思われる症例のRSは低い傾向で予測しやすく、Oncotype DXは高リスク群のRS評価と化学療法の省略の可能性の評価に、より有用と考えられた。

EP6-12
OncotypeDxを用いた新たな乳癌診療を考える

[1]兵庫県立がんセンター　乳腺外科、[2]兵庫県立がんセンター　腫瘍内科、
[3]兵庫県立がんセンター病理診断部
高尾　信太郎[1]、広利　浩一[1]、田根　香織[1]、平尾　益美[1]、福田　千紘[1]、橋本　岳史[1]、松本　光史[2]、尾上　琢磨[2]、森田　充紀[2]、境　秀樹[2]、河村　美由紀[2]、佐久間　淑子[3]

【目的】OncotypeDx(ODx)が日本で保険収載され、今後Luminal type乳癌の術後内分泌療法に化学療法を上乗せする選択基準が大きく変わる可能性がある。NCCN Guidelineでは、pT>0.5cm,pN1以下がその対象になっているが、本邦での対象症例決定に寄与するreal world dataは少ない。
【対象と方法】2015年1月~2021年12月に当院においてODxによるRecurrence Score(RS)を測定し術後療法を決定したcN0 46例を対象に、臨床的再発リスク(Clin)との相違、Univ.Tennessee Medical Center RS予測モデルとの一致率、RSに臨床条件(年齢、腫瘍、組織学的異型度)を加えたRS Clinの有用性を後方視的に検討した。Clin high(H), low(L)はMINDUCT trialに準じ、RS<11をL群、11-25をM群、≧26をH群とした。
【結果】1)閉経前／後：13/33、pT1/2/3:17/28/1,pN0/1：34/12
HG1/2/3:10/26/10, ClinH/L:31/15,RS L/M/H:11/26/9であった。
2)ClinとRSの乖離率はN0群で44%、N1群で67%、CT省略、CT追加への変更は、N0群で57% ,23%,N1群で80%,0%であった。
3)閉経前後で見ると、閉経前では乖離率25%、全例 CT省略への変更、閉経後では、乖離率はN0 ／ N1群55% /73%、CT省略、CT追加への変更は、N0群:69%,33%、N1群80%,0%であった。
4)N0群34例中RS予測モデルでRS≦25である確率が85%以上は21例(62%)あったが、感度90.5%、特異度46.2%であった。
5)RSに臨床条件(年齢、腫瘍、組織学的異型度)を加えたRS Clinを用いると、閉経前ではRS16-25の7例中４例(57%)がCT不要,閉経後ではRS25以下15例中5例(33%)でCT追加となった。
【結論】
ODxによる予後予測と化学療法追加効果予測によって、これまで臨床的再発リスクのみで決定されてきたcN0,Luminal type乳癌の術後化学療法追加基準を見直し、特に化学療法を省略できる症例を見極め、再発リスクが高い症例には、CDK4/6阻害剤やPARP阻害剤の追加を検討する必要がある。

★：優秀ポスター

EP6-13
ER陽性率1-10%乳癌の予後検討

JCHO大阪病院　乳腺外科
大谷　陽子、南　有紀、笠原　千聖、笠島　綾子、木村　綾、塚本　文音

【背景】ER 陽性細胞割合が高い症例と低い症例では内分泌療法奏効性が異なることが知られている。以前はER陽性率10%がカットオフ値として広く用いられていたが、ホルモン療法の適応を広げるためにER 1%がASCO CAPで推奨された。このため、ER陽性率1-10%の症例は、種々の治験や臨床研究適応から外れていること少なくなく、病態について不明な点も多い。トラスツズマブがadjvantとして使用されるようになり、extendホルモン療法が行われだした時代におけるER陽性率1-10%症例の予後について検討した。
【対象】2009年6月から2016年12月に当院でER 1-10%と診断された初発乳癌18例。NAC症例は化学療法前の検体、手術症例は手術検体で評価した。
【結果】症例背景；年齢中央値 50.5歳(32~82歳)、閉経前9例 (50.0%) / 閉経後9例(50.0%)、NAC 2例(11.1%) / 手術先行 16例(88.9%)、HER2陽性 7例(38.9%) / 陰性 11例(61.1%)、pまたはypStage 0 1例(5.6%)/ Ⅰ 8例(44.4%) / Ⅱa 7例(38.9%) / Ⅱb 2例(11.1%)であった。
薬物治療うちわけは、ホルモン療法17例(94.4%)、化学療法10例(55.6%)だった。ホルモン療法は原則extendの方針としており、実施期間中央値は59.4ヶ月(範囲 4~120.4ヶ月)であった。HER 2陽性7例中6例(85.7%)でトラスツズマブ使用した。
フォローアップ期間中央値 76ヶ月の時点で、再発は2例(11.1%)で、乳癌関連死は1例(5.6%)だった。10年無再発生存率は84.4%、乳癌関連死のみをイベントとした10年生存率は90.0%だった。
【考察】ER1-10%の症例は、ER10%以上の症例より予後が悪く、ER陰性のものとDFSやOSが近似しているとする報告がある。しかし、今回の検討ではHistorical controlと比較して、ER 陰性より予後は良いように思われた。トラスツズマブ併用やextendホルモン療法が予後改善に寄与している可能性が示唆された。特にextend ホルモン療法に関してはER1-10%でも施行するべきか臨床では躊躇することも多いが、検討すべきと考えられた。

EP6-14
HER2陰性早期乳癌におけるER弱陽陽性の生物学的特性と臨床的意義

国立病院機構　九州がんセンター　乳腺科
田尻　和歌子、厚井　裕三子、古閑　知奈美、伊地知　秀樹、中村　吉昭、岡本　正博、徳永　えり子

【背景】
ASCO/CAPガイドラインにおいて1%-10%未満の染色強度を持つER弱陽性(ER-low)が新しい分類に追加された。しかし、HER2陰性早期乳癌におけるER-lowの生物学的特性や臨床的意義は十分に解明されていない。
【目的】
HER2陰性乳癌におけるER-lowの生物学的特性や臨床的意義を明らかにする。
【対象と方法】
2001年～ 2008年に当科で手術を施行したホルモン受容体陽性HER2陰性早期乳癌1895例を対象とした。ER－(ER<1%)、ER-low(ER 1-10%)、ER＋(ER 10%≦)の3群に分類し、臨床病理学的因子、予後との関連を解析した。
【結果】
ER－(266例：14.0 %)、ER-low(72例：3.8 %)、ER＋(1557例：82.2%)であった。ER＋群 vs. ER－群の比較では、ER＋群が有意に組織学的グレード(HG)が低く(p<0.0001)、PgR陽性(p<0.0001)、Ki67低値(p=0.0001)、低病期(p=0.0172)であり、術後化学療法非施行症例を多く認めた(p<0.0001)。ER-low群 vs. ER＋群の比較では、ER＋群が有意に腫瘍径小(p<0.0001)、低HG(p<0.0001)、PgR陽性(p<0.0001)、Ki67低値(p<0.0001)、低病期(p=0.0239)であり、術後化学療法非施行症例も有意に多かった(p<0.0001)。一方、ER-low群 vs. ER－群の比較では、ER-low群で有意にPgR陽性が多いものの(p=0.0097)、ほかの臨床病理学的因子では両群間に有意な差は認めなかった。ER-low群とER＋群の90%以上は術後内分泌療法を施行していた。予後に関する3群間の比較では、ER＋群が最も良好であった(無再発生存期間：p=0.0013、遠隔転移無再発期間：p=0.0005、全生存期間：p<0.0001)。
【結語】
ER＋に比較して、ER-lowは悪性度や増殖活性が高く、この2群では生物学的に様々な相違点があること、またER－とER-lowは多くの類似した性質があることが示された。このようにER弱陽性という新しい分類は早期乳癌の治療方針を考慮する上で重要な臨床的意義を有すると考える。

★EP6-15
HER2低発現乳癌の臨床病理学的特徴と予後

JA広島総合病院　乳腺外科
大原　正裕、佐々田　達成、梶谷　桂子

（背景と目的）新規抗HER2薬の開発により、HER2低発現(HER2-low)乳癌への関心が高まっている。HER2-low乳癌とHER2陰性(HER2-0)乳癌の臨床病理学的因子さらに予後を比較することにより、HER2-low乳癌の生物学的特性を明らかにすることを目的とした。
（方法）当科で2013年から2019年まで根治術を施行した浸潤性乳癌 669例のうち、HER2陽性 83例を除いた586例を対象とした。平均観察期間は49.4ヶ月。HER2の判定はASCO/CAPのガイドラインに従ってHER2 score 2+/FISH増幅なし、もしくはHER2 1+をHER2-lowとし、後方視的に解析を行った。
（結果）患者の割合は、HER2-low/ER陽性乳癌は418例(71.3%)、HER2-0/ER陽性乳癌は118例(20.1%)、HER2-low/ER陰性乳癌は37例(6.3%)、HER2-0/ER陰性乳癌は13例(2.2%)であった。
ER陽性群においてはHER2-low乳癌の方がHER2-0乳癌と比べリンパ節転移陽性の割合が多かったが(p <0.01)、一方でHER2-0乳癌の方がNuclear Grade3の割合が多かった(p <0.01)。その他、腫瘍径・脈管侵襲・Ki67 labeling indexに差を認めなかった。ER陰性群においては臨床病理学的因子についてはHER2-lowとHER2-0に差を認めなかった。予後についてはER陽性群においてHER2-lowとHER2-0に無再発生存期間(RFS)に差は認めなかったが、ER陰性群においてはHER2-low症例の方がHER2-0と比べ有意に予後良好であった(log-rank test p= 0.0372, 5年RFS 90.8% vs 65.3%)。多変量解析を行ったが、ERの発現にかかわらずHER2-lowは有意な予後因子とはならなかった。
（まとめ）ER陰性乳癌において、独立した予後因子ではないがHER2-lowであることはHER2-0とくらべ予後良好であることが示唆された。

EP6-16
乳癌の新たなサブタイプ：HER2低発現乳癌の特徴について

国立病院機構　渋川医療センター　乳腺・内分泌外科
横田　徹、横江　隆夫、佐藤　亜矢子

「目的」2021/7のLancet oncolで発表されたHER2低発現乳癌について今回当院の症例で検討した。
「対象と方法」過去15年間に当院で乳癌と診断され、詳細な病理結果と予後が判明している720例、HER2低発現の定義はIHCにてHER2: 1＋または2＋でかつFISH<2.0のものとした。対するHER2: 0のものをHER2非発現症例と定義した。Luminal-Bについては細胞数500個以上でMIB-1 indexがホットスポットとコールドスポットの平均が(Ki67) 20%以上のものと定義した。
「結果」HER2低発現は104例(19%)、HER2非発現は436例(81%)であった。サブタイプ別のHER2低発現率は、Luminal-A(n=369) 17%、Luminal-B(n=91) 29%,
Triple negative(TNBC) 17.5%であった。全体での5,10年無再発生存率は、HER2低発現で91.9,81.0%、HER2非発現で90.9,84.1%でほとんど差は認められなかった。Luminal-Aでは5,10年無再発生存率は、HER2低発現でそれぞれ96.3,96.3%、HER2非発現で96.1%と86.9%で5年以降非発現の方が不良な傾向にあったが有意差はなかった(p = 0.38)。Luminal-Bでは、5,10年無再発生存率は、HER2低発現がそれぞれ、93.8,77.9,%、HER2非発現が89.5,41.0%と有意差はつかなかったがHER2非発現で悪い傾向があった(p = 0.18) TNBCでは5,10年無再発生存率はHER2低発現がそれぞれ94.4、94.4%、HER2非発現が72.5、69.2%とHER2非発現が悪い傾向であった(p = 0.074)。
「結語」全体でのHER2低発現率は19%でLancet oncolの47.5%よりかなり低かった。Luminal-BとTNBCに関しては症例数が増えればHER2低発現の方が有意に良好なDFSになると予想され、これは先のLancet oncolの有意に長い生存期間と類似した結果であった。HER2-IHCによるHER0とHER2:1＋に関してはガイドラインがあるとはいえ、染色行程技術から病理医の判定も含めて施設間で差異が大きいと思われる。

★：優秀ポスター

EP6-17
ホルモン受容体及びHER2受容体低発現トリプルネガティブ乳癌症例の臨床病理学的特徴

[1]東京医科大学病院　乳腺科、
[2]東京医科大学病院八王子医療センター　乳腺科、
[3]東京医科大学病院茨城医療センター　乳腺科、
[4]横浜市立大学付属病院　乳腺科、[5]Roswell Park Comprehensive Cancer Center, Surgical Oncology、[6]東京医科大学病院　病理診断科
岩井　真花[1]、呉　蓉榕[5]、松本　望[1]、山本　麻子[1]、安達　佳世[2]、小山　陽一[1]、
織本　恭子[1]、岡﨑　美季[1]、上中　奈津希[3]、淺岡　真理子[1]、天谷　圭吾[2]、
寺岡　冴子[1]、宮原　か奈[1]、河手　敬彦[1]、海瀬　博史[3]、山田　公人[2]、
成井　一隆[4]、山田　顕光[4]、佐藤　永一[6]、石川　孝[1]

【背景】トリプルネガティブ乳癌(TNBC)の中でホルモン受容体やHER2がわずかに発現している症例があり、それらの生物学的特徴が注目されている。今回、術前化学療法(NAC)を施行したTNBCを対象にホルモン受容体およびHER 2が低発現の症例の予後について検討した。
【方法】2007年8月から2018年12月において東京医科大学病院、東京医科大学八王子医療センター、横浜市立大学付属病院および横浜市立大学付属市民医療センターにて根治手術を行ったTNBCのNAC症例を対象に解析を行った。ホルモン受容体(ER/PgR)の判定についてはALLRED スコア２以上をホルモン受容体低発現群(Low HR)とし、ALLRED スコア０をホルモン受容体無発現群(no HR)とした。HER2発現の評価は免疫染色で1+または2+かつin-situ hybridization 1 +/ 2 +をHER2低発現群(Low HER2)、免疫染色で０をHER 2無発現群(no HER2)とし、臨床病理学的因子について検討した。
【結果】NACが施行されたTNBC 304例で、生検時の組織でLow HRが61例(20.1 %)、no HRが243例(79.9 %)、Low HER2が157例(51.6 %)、no HER2は130例(42.8%)であった。診断時年齢の中央値はLow HRが53(26-79)歳、no HRが243例(26-66)歳、Low HER2で56(26-79)歳、no HER2で54.5(26-79)歳であった。臨床病期はLow HR/no HR/Low HER2/no HER2でStage Ⅰ 21.3%/12.8 % /14.0%/15.4 %、StageⅡ 54.1%/64.2%/63.7%/58.5%、StageⅢ 24.6% /23.0% /22.3% /26.2%であった。pCRは、Low HR 19例(33.3%)、no HR 82例(36.6%)、Low HER2 48例(33.3%)、no HER2 48例(39.3%)であった。無再発生存期間(DFS)および生存期間(OS)の中央値はLow HR/no HRでDFS 4.4年/3.8年(p=0.81)、OS 5.1年/4.1年(p=0.92)だった。Low HER2/no HER2ではDFS 4.2年/3.0 年(p=0.19)、OS 4.4年/3.8年(p=0.54)であった。
【考察】TNBCの中でもLow HER2はno HER 2と比較してNACの効果は同程度であったが、DFSは長い傾向が見られた。一方でLow HRとno HRではDFS、OSともに違いは見られなかった。TNBCの中でLow HER2がno HER2とは異なった生物学的特徴を持つ可能性が示唆され、また今後TDX-dなどの治療対象になる可能性もあり、更なる観察を行う意義があると考えている。

EP6-18
当院における若年性乳癌の特徴と再発リスク因子についての検討

北里大学医学部　乳腺甲状腺外科
大木　慶子、菊池　真理子、時任　崇聡、藤野　史織、横田　光央、加藤　弘、仙石　紀彦、三階　貴史

【背景】乳癌は他臓器の癌と比較して若年の罹患比率が高く，発見時に進行例が多いことから予後不良例が少なくない．若年性乳癌は治療に当たり，妊孕性の問題，遺伝的素因を考慮した診療計画が必要であり，リスク因子とのバランスで治療方針を決定する必要がある．当院での若年性乳癌の特徴と再発リスク因子を検討した．【対象と方法】35 歳以下の症例を若年性乳癌と定義し，2007 年 4 月から 2020 年 4 月までの若年性乳癌手術症例 81 例を対象とした．臨床病理学的因子，再発リスク因子，予後について解析，検討した．【結果】年齢中央値は 33 歳(24 – 35 歳)，乳癌家族歴あり 17 例(21.0 %)，術前リンパ節陽性 18 例(22.2 %)，初診時StageIV 5 例(6.2 %)であった．PSTは 28 例(34.6 %)に施行され，cCR 3 例(12 %)，cPR 18 例(72 %)，cSD 3例(12 %)，cPD 1 例(4 %)であった．手術はBt が 43 例(69.1 %)，Bp が 25 例(30.9 %)，腋窩郭清ありは 30 例(37.0 %)であった．腫瘍径中央値は1.6 ㎝，サブタイプはLuminal A 49 例(60.5 %)，Luminal B 10 例(12.3 %)，Luminal HER2 0 例(0 %)，HER2type 6 例(7.4 %)，TN 11 例(13.6 %)であった．術後内分泌療法は 59 例(72.8 %)，術後化学療法は 24 例(29.6 %)，術後放射線療法は 41 例(50.6 %)の症例に施行された．術後再発は 12 例(14.8 %)であり，再発までの中央値は111か月(6-153 か月)であった．死亡 は5 例(6.1 %)であり，死亡までの中央値は 114 か月(60-126 か月)であった．再発リスク因子について検討すると，cT3以上(p = 0.0190)，術後リンパ節陽性(p = 0.0445)で有意に再発が多かった．【結論】当院での若年性乳癌症例での再発リスク因子は，術前腫瘍サイズ，術後リンパ節陽性であり，早期発見が重要であることが示唆された．

★EP6-19
原発性乳癌のpT1a症例における予後予測因子の検討

[1]相良病院　乳腺･甲状腺外科、[2]相良病院　病理診断科、[3]相良病院　腫瘍内科
藤木　義敬[1]、満枝　怜子[1]、玄　安理[1]、権藤　なおみ[1]、佐藤　睦[1]、
川野　純子[1]、國仲　弘一[1]、寺岡　恵[1]、太良　哲彦[3]、金光　秀一[1]、
松山　義人[1]、馬場　信一[1]、大井　恭代[2]、相良　安昭[1]

背景と目的：
原発性乳癌において、予後予測因子の1つとして浸潤腫瘍径が知られており、浸潤腫瘍径が小さく(5mm以下)、リンパ転移、遠隔転移がない症例の予後は極めて良いことが報告されている。上記症例においては無治療で経過観察となることも多いが、その中で再発を来すものがあり、症例によっては治療を必要とする場合がある。上記症例において様々な検討がおこなわれているが、再発を来す因子として非浸潤部の広がりや浸潤部の数、脈管侵襲に対する検討は少ない。今回、pT1a(5mm以下)の原発性乳癌における予後予測因子を検討する。

対象と方法：
対象を2000年から2015年に当院で手術を施行し、術前治療、術後化学療法、分子標的療法を受けた症例を除外した原発乳癌患者4004例とした。術後病理標本にて浸潤径5㎜以下(pT1mic症例は除外)の症例を収集。乳管内病変の範囲や浸潤部の数、脈管侵襲が予後に与えるかどうか検討した。

結果：
対象となる4004例中、術後病理標本にて浸潤径5㎜以下の浸潤癌症例は313例(7.8%)であった。314人中、再発症例は9例(2.9%)であり、局所再発5例、遠隔再発4例であった。乳管内病変の範囲の中央値は、30mm(3-130)であった。乳管内病変の範囲や浸潤部の数と再発との関連については明らかな有意差は認めなかったが、脈管侵襲であるlyと再発には有意な関連が認められた(χ^2検定：p = 0.0269)。また、lyはDFSとの関連も認めた(log-rank test：p = 0.0001)。

結論：今回のpT1a症例での検討において、非浸潤径と浸潤部の数は、再発、予後との明らかな再発との関連は認められなかったが、脈管侵襲(ly)で予後との関連を認めた事は新知見であった。pT1a症例でも脈管侵襲は予後予測因子となり得る可能性があり、術後の治療戦略において術後補助療法を考慮する因子の1つになる可能性がある。

EP6-20
乳癌患者におけるBody mass indexと予後との相関について

熊本大学病院　乳腺・内分泌外科
後藤　理沙、藤川　和晃、日髙　香織、冨口　麻衣、末田　愛子、稲尾　瞳子、山本　豊

【背景】肥満は乳癌再発・死亡リスクを上昇させることが知られているが、過去にはやせと乳癌の関係性についても報告があり、今回我々は乳癌患者におけるBody mass index (BMI) と臨床病理学的因子や予後との相関について検討を行った。
【対象と方法】2007年1月から2018年12月に当院で乳癌と診断し、手術を受けたStage I-IIIの女性患者1774例を対象とした。追跡期間中央値は74.1ケ月であった。BMI 18.5未満の症例をやせ、30以上を肥満、それ以外を標準とし、臨床病理学的因子との関連や無局所再発期間、無再発生存期間(RFS)、無遠隔転移生存期間(DRFS)、全生存期間(OS)について検討した。全経過観察期間における生存時間分析に加えて、術後から5年の時点までと術後5年以降に限定した生存時間分析も行った。
【結果】標準群とやせ群、標準群と肥満群のそれぞれの比較ではRFS、DRFS、OSともに有意差を認めず、これは閉経前・閉経後のいずれも同様であった。また、症例全体では術後5年以内の再発・死亡とBMIの相関はみられなかったが、閉経後は標準群と比べてやせ群が術後5年以内での無局所再発期間において予後不良であり(p=0.048, HR 2.47, CI 1.01-5.22)、RFSも不良であった(p=0.040, HR 2.08, CI 1.04-3.76)。5年目からの予後の検討ではBMIとの相関は見られなかった。その他の臨床病理学的因子も含め多変量解析を行ったところ、5年目までの無局所再発期間との相関を認めたのはKi67(p=0.0003)、放射線治療歴(p=0.0007)であり、RFSとの相関を認めたのは腫瘍径(p=0.032)、リンパ節転移(p=0.0043)、Ki67(p=0.0002)であった。やせ群と標準群を比較したところ、やせ群に閉経前(p=0.0005)、糖尿病歴なし(p=0.0028)、スタチン投与歴なし(p<0.0001)が多かった。
【考察】対象の76%がホルモン受容体陽性であり、うち閉経後患者の多くに対し補助内分泌療法に5年間のアロマターゼ阻害剤が選択されていた。閉経後・やせの患者ではアロマターゼ阻害剤の効果が乏しく、5年以内での再発が多い傾向になったと推察された。また有意ではないがBMIが高い患者で再発時期が遅い傾向がみられており、検討に際して観察期間が不十分である影響が考えられた。
【結論】やせ・肥満の患者は標準群の患者と比較してOS, RFS, DRFSには差がみられなかった。閉経後のやせ患者は5年以内での再発リスクが高い傾向がみられたが、今回の検討において独立した予後因子としては示せなかった。

★：優秀ポスター

EP6-21
腋窩リンパ節転移数が10個以上で術後5年以上生存した症例の検討

聖マリアンナ医科大学　乳腺・内分泌外科
金山　益佳、本吉　愛、山田　都、伊藤　一希、杉山　瑠菜、岩瀬　美紀、在原　卓、酒巻　香織、喜多島　美奈、瀧下　茉莉子、中野　万理、坂本　奈央、田雜　瑞穂、黒田　貴子、敦賀　敦子、志茂　新、小島　康幸、西川　徹、川本　久紀、津川　浩一郎

【はじめに】高度リンパ節転移は予後不良因子であるが、10個以上のリンパ節転移を認めた症例で5年以上生存が可能であった症例の背景因子について検討された報告は多くない。【目的】高度リンパ節転移症例で5年以上生存可能であった症例の臨床病理学的因子などの特徴を明らかにする。【対象と方法】当院で2010年から2015年の間に手術を行い、腋窩リンパ節転移が10個以上であった47症例のうち、stageⅣ、追跡不可症例を除き5年以上生存可能であった32例(A)と5年未満であった12例(B)を後ろ向きに比較検討した。両群の比較はt検定、χ二乗検定で行い、p<0.05を有意とした.【結果】(A)の年齢中央値は53.5歳(29－79歳)、(B)は66.1歳(37－90歳)であった。病期は(A)はⅠ期:3例、Ⅱ期:19例、Ⅲ期:10例、(B)はⅡ期:6例、Ⅲ期:6例であった。再発数は(A)9例(28.1%)、(B)7例(58.3%)の結果であった。再発診断時の転移部位は局所再発6例、同側腋窩リンパ節転移8例、皮膚転移1例、遠隔リンパ節転移5例、骨転移8例、胸膜転移1例、胃腹膜転移1例(重複含む)であった。エストロゲン受容体(ER)陽性/プロゲステロン受容体(PgR)陽性/ HER2陽性はそれぞれ(A)30例(93.8%)/29例(90.6%)/2例(6.3%)、(B)7例(58.3%)/7例(58.3%)/3例(25%)であった。トリプルネガティブタイプは(A)2例(6.3%)、(B)4例(33.3%)であった。(A)(B)の比較においては病期や核異型度、術後病理での病変の大きさや術前術後化学療法の有無などで有意差を認めなかった。有意差を認めたのは、ERの発現(P値＝0.03)、PgRの発現(P値＝0.013)、術後放射線療法の有無(P値＝0.005)、再発の有無(P値＝0.035)であった。【結語】腋窩リンパ節転移数が10個以上の高度リンパ節転移であっても、ER陽性、PgR陽性の場合には術後放射線照射を含む集学的治療の施行により、予後が改善する可能性が示唆された。

EP6-22
癌幹細胞分画の解析

[1]埼玉県立がんセンター　乳腺腫瘍内科、
[2]埼玉県立がんセンター　臨床腫瘍研究所、
[3]埼玉県立がんセンター　乳腺外科、[4]埼玉県立がんセンター　病理診断科
高井　健[1]、山口　ゆり[2]、藤本　祐未[1]、山田　遥子[1]、永井　成勲[1]、坪井　美樹[3]、久保　和之[3]、平方　智子[3]、戸塚　勝理[3]、松本　広志[3]、堀井　理絵[4]、井上　賢一[1]

癌幹細胞は、腫瘍形成や転移開始、薬剤耐性に関与することが知られている。乳癌ではCD44(+)CD24(-)細胞が癌幹細胞分画として同定された。我々は昨年の日本乳癌学会学術総会で、Wntシグナル活性化に関与するLGR5が乳癌細胞の薬剤耐性マーカーとして利用できる可能性を報告した。今回は、LGR5(+)細胞と癌幹細胞分画との関係をflow cytometryで解析し、CD44(-)CD24(-)非癌幹細胞分画におけるLGR5(+)細胞の増加が薬剤耐性・転移に関与する可能性が示唆されたので報告する。我々は薬剤耐性由来で肺転移を起こすPDXマウスを4 line樹立し、腫瘍と肺転移巣においてLGR5・CD44・CD24の各抗体を用いたflow cytometryを行った。その結果、腫瘍においてLGR5(+)細胞(34.9±9.5%)は、CD44(+)CD24(-)細胞(3.9±3.4%)より有意に多かった(p<0.01)。CD44(+)CD24(-)細胞中のLGR5(+)細胞の割合(88.4±13.4%)はCD44(-)CD24(-)細胞中のLGR5(+)細胞の割合(31.2±10.6%)より有意に高かった(p<0.01)。腫瘍と比べて肺転移巣ではCD44(+)CD24(-)細胞(12.4±6.8%)は増加傾向(p=0.076)にあり、LGR5(+)細胞(83.0±3.9%, p<0.001)及びCD44(-)CD24(-)細胞中のLGR5(+)細胞の割合(79.3±6.4%, p<0.001)は有意に増加した。次に乳癌患者8例の胸水腫瘍細胞においても同様にflow cytometryを行った。LGR5(+)細胞(49.6±28.3%)は、CD44(+)CD24(-)細胞(49.5±29.6%)と差がなかった(p=0.99)。CD44(+)CD24(-)細胞中のLGR5(+)細胞の割合(68.9±27.0%)はCD44(-)CD24(-)細胞中のLGR5(+)細胞の割合(30.8±26.5%)より有意に高かった(p<0.05)。これらの患者を胸水採取から8ヶ月以上生存した4例(A群)と4ヶ月未満で死亡した4例(B群)に分けて解析したところ、A群(29.0±11.6%)と比べてB群(70.1±24.6%)でLGR5(+)細胞が有意に高く(p<0.05)、CD44(-)CD24(-)細胞中のLGR5(+)細胞の割合がA群(11.9±6.4%)よりB群(49.8±25.1%)で有意に増加していた(p<0.05)。以上より、CD44(-)CD24(-)細胞中のLGR5(+)細胞の増加が薬剤耐性に伴う転移・生存期間短縮に関与することが示唆される。

EP6-23
術前化学療法を施行したLuminal B like乳癌における予後予測因子としての総リンパ球数の検討

[1]静岡県立静岡がんセンター　乳腺外科、
[2]静岡県立静岡がんセンター　乳腺画像診断科、
[3]静岡県立静岡がんセンター　女性内科、
[4]静岡県立静岡がんセンター　病理診断科
林　友美[1]、土屋　和代[1]、中島　一彰[2]、武藤　信子[1]、田所　由紀子[1]、菊谷　真理子[1]、西村　誠一郎[1]、渡邉　純一郎[3]、植松　孝悦[2]、杉野　隆[4]、高橋　かおる[1]

[目的]乳癌を含む様々な癌腫で末梢血中の炎症性バイオマーカー(IRB)が予後予測因子として有用であるとの報告が多くみられるが、Luminal B like乳癌に限定した検討は少ないため自検例で検討を行った。[対象・方法]2013年1月から2016年12月までに当院で手術を施行した原発性乳癌1560例中、化学療法を実施した後根治目的の手術を行ったLuminal B like乳癌65例(除外:両側乳癌、StageⅣ)を対象とした。総リンパ球数(ALC)のcut-off値は1500/μLとした。無再発生存率(RFS)と全生存率(OS)の算出と比較はKaplan-Meier法(Logrank検定)を用い、予後予測因子の検討はCox回帰比例ハザード分析を用いた単変量・多変量解析で行った。p<0.05を有意差ありとした。[結果]観察期間中央値80(9-115)ヶ月。StageI;0例(0%)、IIA;19例(29%)、ⅡB:22例(34%)、III;24例(37%)。N0;17例(26%)、1;32例(49%)、2以上;16例(25%)。N毎での検討ではRFSはN0;82.4%、1;74.9%、2;69.2%(p=0.67)、5年OSはN0;100%、1;93.8%、-2;81.2%(p=0.46)だった。ALC値での比較は、N1群で5年RFS:ALC-High;86.1% vs Low;50% (p=0.001)、5年OS:ALC High;100% vs Low;80% (p=0.006)とHigh ALC群で有意差を持って良好であったが、N0とN2では有意差は検出されなかった。予後予測因子はALC・N・Ki67・ER・PgR・HG・年齢を検討。High ALC; HR 0.29(95%CI;0.11-0.75、p=0.01)、High Ki67 (cut-off 30%); HR 4.3(95%CI;0.99-18.5、p=0.05)、若年(cut-off 50y.o.);HR2.5(95%CI;1.0-6.2、p=0.049)だったが、これらの多変量解析で有意差を残したのはHigh ALC; HR0.3(95%CI;0.12-0.78、p=0.01)、若年;HR2.5(95%CI;1.0-6.5、p=0.046)だった。[考察・結語]ALCは腫瘍周囲微小環境を反映していると言われ、様々な薬剤の使用下での予後予測因子として活用が期待されている。自験例でも特にN1において再発リスクの指標となる可能性が示唆された。

EP6-24
乳癌におけるemmprinとCD73の意義

[1]福岡大学医学部　呼吸器・乳腺内分泌・小児外科、[2]福岡大学医学部病理学講座
田中　益美[1]、野原　有起[1]、吉永　康照[1]、佐藤　寿彦[1]、青木　光希子[2]、鍋島　一樹[2]

【背景・目的】細胞外マトリックスメタロプロテアーゼ誘導因子(emmprin)は免疫グロブリンスーパーファミリーに属する細胞膜糖タンパク質で、間質の線維芽細胞によるMMP-2の産生を刺激し、腫瘍の浸潤を促進する。一方、CD73は細胞表面タンパク質であり、アデノシンシグナルの制御に重要な役割を果たしている。我々はこれまでにemmprinがCD73と複合体を形成し、MMP-2の産生の制御を介して上皮と間質の相互作用に重要な役割を果たしていることを示し、外耳道扁平上皮癌においては腫瘍細胞におけるemmprin高発現/間質CD73高発現の群でOS, DFSともに予後不良であったことを報告した。今回は乳癌におけるemmprin/CD73発現とそれらの予後との関連の有無について検討した。【対象と方法】2005年から2015年に当院で手術を行ったHER2陰性原発性乳癌のうち、予後が明らかになっているTNBC症例28例とLuminal-type症例34例、計62例を対象とした。HE染色によりTILを、免疫組織化学染色により腫瘍細胞におけるemmprinと間質におけるCD73の発現を評価し、臨床病理学的因子・予後との相関関係を検討した。【結果】62例中、ホルモン受容体(HR)陽性乳癌は34例(55%)、TNBCは28例(45%)で、emmprin高発現は20例(32%), CD73高発現は25例(40%)であった。TNBCはHR陽性と比較してemmprin/CD73高発現である症例が有意に多かった。予後についてはemmprin/CD73高発現群は低発現群と比較して予後不良の傾向にはあるが、明らかな有意差は見られなかった。CD73単独では、DFSにおいて有意に予後不良であった。リンパ節転移の有無、TILsにおいては、emmprin/CD73いずれも有意差が見られた。【考察】他臓器癌でも報告されている様に、乳癌においてもemmprin/CD73が予後不良因子である傾向が見られた。間質におけるCD73はTNBCとHR陽性乳癌で発現頻度が大きく異なっており、これはHR陽性乳癌とTNBCは上皮だけでなく間質も異なることを示唆している。今回は症例数不足もあり有意差は見られなかったが、今後より多くの症例数を以て検討を重ねていく必要があると考えられた。

★：優秀ポスター

EP6-25
乳癌における血中エンドカンの周術期の動態

[1]昭和大学医学部外科学講座乳腺外科学部門、[2]東京労災病院　乳腺外科、
[3]星薬科大学　製剤機能分析科学研究室
永田　彩[1]、金田　陽子[1,2]、大木　健多郎[3]、津久井　理加[1]、鶴我　朝子[1]、
中山　紗由香[1]、垂野　香苗[1]、橋本　梨佳子[1]、増田　紘子[1]、桑山　隆志[1]、
明石　定子[1]、加藤　良規[3]、中村　清吾[1]

【背景】 手術可能な乳癌は外科的治療で根治を目指し、転移・再発を予防することが治療の目標となる。現在、術後の転移・再発検索には多くの画像検査が用いられているが、より簡易的で軽微な侵襲の検査が求められる。
*ESM1*の遺伝子産物である血中エンドカンは多くの癌腫で発現することが知られているが、乳癌においては動物実験の報告やデータベース解析に留まっている。我々はこれまでに乳癌患者の血中エンドカンを測定することで、実臨床におけるエンドカンと乳癌の関連性を研究してきた。今回、治療介入の前後における血中エンドカンの推移に注目し、その動態を検討する。
【対象・方法】 2019年5月から前向き研究として、当院にて20歳以上の原発乳癌症例を対象に血液を採取し、血漿中のエンドカンをELISAにより定量した。糖尿病や感染症、重複癌を有する症例は血中エンドカンに影響を及ぼす可能性があるため対象外とした。また検体採取のタイミングは手術前・後、または術前薬物治療前・後とし、治療介入前後でその数値を比較した。
【結果】 上記対象にて適切症例は19症例であった。採血間隔は術後32日～161日(中央値67.5)、術前化学療法後184日～ 241日(中央値224)であった。治療前後で血中エンドカン低下は7症例(内3例は術前化学療法前後)、未変化・上昇はそれぞれ6症例であった。乳房切除術10症例、乳房部分切除術5症例、腋窩郭清術6症例であり、術式よる差は認めなかった。TE挿入による再建術は2症例であったが、低下・上昇ともに1症例ずつであった。術後治療においては内分泌治療、化学療法いずれも差は認めなかったが、術前薬物治療の3症例はいずれも低下していた。
【考察】 低下群はいずれも治療前の血中エンドカンはカットオフ値以上の高い値を示しており、治療後は著明な低下を認めた。7症例中、もともとの腫瘍サイズがT2以上の症例が5症例であり、治療による腫瘍ボリュームの縮小が関与していると考えられた。また術前薬物治療症例では全ての症例で低下しており、血中エンドカンの治療効果判定の指標としての可能性が示唆された。一方、上昇群では6症例中5症例(内TE挿入が1症例)で術後に創傷トラブルや過重運動を伴っており、上昇の原因として疑われた。未変化群は治療介入前の値がカットオフ値未満の症例が多く、変化を認めなかったと考えられる。今後、さらなる症例数の増加と継続検討が必要である。

EP6-27
当院における浸潤性小葉癌のPD-L1発現状況の検討

[1]聖マリアンナ医科大学　乳腺・内分泌外科、
[2]聖マリアンナ医科大学　病理診断科、[3]聖マリアンナ医科大学附属研究所ブレスト＆イメージング先端医療センター附属クリニック
田雑　瑞穂[1]、小池　淳樹[2]、小島　康幸[1]、中野　万理[1]、坂本　菜央[1]、
金山　益佳[1]、黒田　貴子[1]、敦賀　智子[1]、志茂　彩華[1]、志茂　新[1]、本吉　愛[1]、
都築　麻紀子[1]、白　英[3]、西川　徹[1]、河原　太[1]、川本　久紀[3]、福田　護[3]、
津川　浩一郎[1]

【背景】腫瘍細胞または腫瘍細胞浸潤免疫細胞に発現するタンパクであるPD-L1は、T細胞表面に発現するPD-1と結合することでT細胞の働きを抑制する。近年、転移を有する浸潤性小葉癌に対するアテゾリズマブとカルボプラチンの併用療法の有用性が報告されているが、浸潤性小葉癌におけるPD-L1発現を検討した報告は未だ少ない。本研究では、当院における浸潤性小葉癌のPD-L1発現と臨床病理学的因子及び予後との相関について検討した。
【方法】2013年1月～ 2018年12月に当施設において浸潤性小葉癌の診断で乳癌根治手術もしくは局所コントロール手術を行った122例を対象とし、手術検体のPD-L1発現状況と臨床病理学的因子との関連を後方視的に検討した。また、PD-L1発現の有無と予後との相関をFisherの正確確率検定を用いて検討した。
【結果】全122症例の年齢中央値は60(35 ～ 90)歳であった。全症例中19例(15.6%)はPD-L1陽性、94例(77.0%)はPD-L1陰性、9例(7.4%)は手術検体に浸潤部を認めず判定不能であった。ER陽性/HER2陰性乳癌では14/95例(14.7%)、ER陽性/HER2陽性乳癌では1/8例(12.5%)、ER陰性/HER2陽性乳癌では1/2例(50.0%)、ER陰性/HER2陰性乳癌では3/8例(37.5%)がPD-L1陽性であったが、ER(p=0.09)、PgR(p=1.00)及びHER2蛋白(p=0.68)の発現とPD-L1の発現に有意な相関は認めなかった。PD-L1陽性例では3例(15.8%)に再発を認め、1例(5.3%)が死亡した。PD-L1陰性例では13例(13.8%)に再発を認め、2例(2.1%)が死亡した。PD-L1発現の有無と再発(p=0.47)及び乳癌死亡(p=0.43)に有意な相関はみられなかった。
【考察】本検討では15.6%の症例にPD-L1発現を認め、ホルモン受容体やHER2蛋白の発現との有意な相関は認めなかった。浸潤性乳管癌を含む既知の報告ではPD-L1の陽性率は20%程度であり、特にER陰性/HER2陰性乳癌では40%程度と高くなるとされているが、浸潤性小葉癌では異なる傾向がみられた。また、PD-L1発現と乳癌の再発・死亡に有意な相関は認めなかった。再発死亡例が少数であったため結果に影響した可能性はあるが、浸潤性小葉癌ではPD-L1発現は予後に影響しない可能性が示唆された。

EP6-26
トリプルネガティブ乳癌におけるアンドロゲン受容体発現の多施設研究

[1]東京医科大学病院　乳腺科、[2]東京医科大学病院　病理診断科、
[3]東京医科大学　八王子医療センター　乳腺科、
[4]東京医科大学　茨城医療センター　乳腺科、
[5]横浜市立大学附属病院　乳腺科、[6]横浜市立大学附属市民総合医療センター
織本　恭子[1]、佐藤　永一[2]、松本　望[1]、山本　麻子[1]、岩井　真花[1]、
安達　佳世[3]、呉　蓉榕[1]、小山　陽一[1]、上中　奈津希[4]、淺岡　真理子[1]、
岡﨑　美季[1]、寺岡　冴子[1]、上田　亜衣[1]、宮原　か奈[1]、河手　敬彦[1]、
山田　公人[3]、海瀬　博史[4]、成井　一隆[6]、山田　顕光[5]、石川　孝[1]

【背景】
トリプルネガティブ乳癌(TNBC)はこれまでの遺伝子発現プロファイリングにて、複数の分子生物学的な分類に区分されることが判明している。特に、アンドロゲン受容体(AR)陽性のTNBCはホルモン受容体(HR)陽性乳癌との類似性が指摘され、近年注目されている。また、AR陽性のTNBCは化学療法への効果が弱いにも関わらず、AR発現のないTNBCに比べ比較的予後が良好であると考えられており、周術期薬物治療の選択に変化をもたらす可能性がある。
【目的】
TNBCにおけるAR発現状況とその臨床的意義について多施設の症例を用いて検討する。
【対象と方法】
2007年1月から2018年9月までに当院を含む多施設で手術を施行した原発性乳癌のうち、cStageⅠ～ⅢのTNBCを対象にAR発現の有無を観察する。腫瘍細胞が20%以上染色されるものをAR発現陽性、10%以上20%以下で染色されるものをAR発現弱陽性と定義した。
【結果】
自施設での対象症例は234例であった。ARの発現状況について、陽性は72例(30.8%)、弱陽性19例(8.1%)、陰性は143例(61.1%)であった。また、術前化学療法を施行された95例のTNBCの感受性を比較すると、AR陰性のTNBCにおいてpCR率が39.1%であったのに対し、AR陽性のTNBCでは11.5%であり、化学療法の感受性に有意差を認めた(χ^2=6.654, p=0.01)。
【結語】
TNBCのAR発現様式は従来の報告と同様であった。また、AR発現の有無により化学療法の治療効果に有意差を認めた。現在、多施設の対象症例を追加登録・解析中であり、無再発生存期間・生存期間など様々な項目について、臨床病理学的な解析を加える。ARはTNBCの新たな予後予測因子や治療標的になると期待されており、本研究におけるTNBCのAR発現とその臨床的意義について若干の文献を交えて考察する。

EP6-28
予後解析から見たStage IIIB乳癌の妥当性に関する検討

乳腺外科　仁尾クリニック
亀井　將子、仁尾　義則、坂本　万里華、坂本　享史、玉置　美賀子、
玉置　将司、今井　史郎

[目的] Stage(St)IIIB乳癌は、周囲組織浸潤(+)で、腫瘍径やリンパ節(LN)転移度と無関係に分類される。したがって、St-IIIBは腫瘍径やLN転移度により予後の異なるsubgroupを含む可能性がある。当院のSt-IIIBの予後を解析し、その妥当性を検討。[方法]2020年までの原発性乳癌St-IIIB 59例(3.2%:59/1852)の予後を、臨床病理学的に単変量解析(UVA)、多変量解析(MVA)で解析。年齢26 ～ 89歳(平均63)、右27例、左31例、両側1例、平均腫瘍径4.2cm、乳房切除(Mx)26例、温存手術(BCS)33例、腋窩LN郭清(AxDx):(-),11例; SNB,9例; Level-I,12例; II,17例; III,10例。全例が化学療法を、ホルモン受容体(+)は全例内分泌療法を投与。放射線療法(RT)(+)41例、(-)18例。無再発生存(DFS)率は、5年82.4%、10年82.4%、全生存(OS)率は、各々90.1%、78.8%。[結果]UVAでは、BCSはMXよりDFSが有意(p=0.0271)、OSが有意傾向で良好 (p=0.0913)。AxDx度別、LN転移度別DFS、OSは差なし。RT有無別DFS、OSは差がなく、RTと術式の組合せ解析でも差なし。ER(+)例は(-)例よりDFSが有意(p=0.0077)、OSが有意傾向(p=0.754)で良好、PgR(+)例のDFS、OSが(-)例より有意に良好(p=0.0144、0.0488)、一方、HER2(+)例のDFS、OSが(-)例より有意に不良(p=0.0188、0.0375)。特殊型を除く浸潤性乳管癌ではDFS、OS共に有意差なく、Solid typeがDFS不良傾向。Subtype別では、HER2(+)のHER2型、Luminal-HER2型のDFS、OSが不良であったが有意差はなし。MVAでは有意変数なく、PgR(+)が有意傾向のDFS良好変数(p=0.0930)、HER2(+)が有意傾向のDFS、OS不良変数 (p=0.0762、p=0.0907)であった。[結論]現行のSt-IIIBの予後は形質や術式など治療の影響が大きく、腫瘍サイズやLN転移度からは異なるsubgroupに分類できず、当院のような小規模施設にも適用可能で妥当と考えられた。

★：優秀ポスター

EP6-29
術前薬物療法によりpCRが得られなかった乳癌患者の予後予測因子の検討

川崎医科大学　乳腺甲状腺外科
山本　裕、佐々木　梓、福間　佑菜、三上　剛司、岸野　瑛美、緒方　良平、小池　良和、惣田　麻衣、野村　長久、田中　克浩、紅林　淳一、齋藤　亙

目的：原発乳癌に対する術前薬物療法 (NAC)は、適応が拡大してきている。NACの効果の評価としては、病理学的完全奏効 (pCR)の有無が重要視されている。しかし、non-pCR症例の予後は様々であり、予後を予測できる因子が確立すれば、術後の追加治療の必要性を判断できる。そこで、non-pCR例の予後を予測する因子を解析した。
方法：当科で2010年1月～ 2019年12月にNACを受けた原発乳癌141症例を後方視的に調査した。予後に影響することが予想される臨床病理学的因子で群分けし、無再発生存率 (DFS)、全生存率 (OS)を検証した。
結果：対象患者の年齢の中央値は54歳（28 ～ 79）、臨床病期はstage Ⅰ 1例、II 67例、III 73例、サブタイプはHR陽性/HER2陰性が58例、HR陽性HER2陽性が13例、HR陰性HER2陽性が27例、HR陰性HER2陰性が38例で、アントラサイクリン薬剤 (A)単独使用が10例、Aとタキサン系薬剤 (T)使用例が82例、T単独使用例が1例、抗HER2薬使用例が38例。全例におけるpCRは22.7%（32/141）であった。Non-pCR例におけるDFSの予測因子としては、単変量解析ではNAC前の臨床病期Ⅲ、臨床的治療効果がNC/PD、NAC後の遺残腫瘍の核異度 (NG)Ⅲ、組織学的異型度 (HG) Ⅲ、Ly陽性、V陽性が有意の再発危険因子であった。多変量解析の結果、NGⅢ、臨床病期Ⅲ、臨床的治療効果がNC/PDが抽出された。NGⅠ/Ⅱ、臨床病期Ⅰ/Ⅱ、治療効果cCR/cPRの22症例の5年DFSは、それ例外の症例に比べ有意に良好であった（95.0% vs. 61.2%, P = 0.0033）。OSの予測因子としては、単変量解析では臨床的治療効果がNC/PD、NAC後の遺残腫瘍のNGⅢ、HGⅢ、Ly陽性、V陽性、Ki67標識率10%以上、トリプルネガティブが有意の死亡危険因子であった。多変量解析では、NGⅢ、臨床的治療効果がNC/PDが抽出された。NGⅠ/Ⅱ、治療効果cCR/cPRの59症例の5年OSは、それ例外の症例に比べ有意に良好であった（91.7% vs. 73.2%, P = 0.0006）。
考察:今回の解析結果により、術前薬物療法の術前臨床病期、臨床的治療効果、遺残腫瘍のNGを考慮することにより、pCR症例と同等の予後を期待できる症例を絞り込むことが可能であることが示された。

EP6-30
演題取り下げ

EP6-31
術前化学療法後に手術を施行した乳癌患者における骨格筋指数/体格指数比の予後予測因子としての意義

信州大学　医学部　外科学教室　乳腺内分泌外科学分野
大場　崇旦、清沢　奈美、森川　大樹、網谷　正統、清水　忠史、大野　晃一、伊藤　勅子、金井　敏晴、前野　一真、伊藤　研一

【諸言】乳癌を含む多くの固形癌で骨格筋量と予後の関連が報告されており，われわれは2021年の本学会で，術前化学療法(NAC)中の骨格筋量指数(SMI)の低下が予後予測因子となることを報告した．しかし，SMIが同じ患者でも体格差があり，SMIと体格指数(BMI)の比を用いることで体組成に対する骨格筋量の意義をより正確に評価できる可能性がある．
【目的】NACを施行した乳癌症例で，SMI /BMI比(SMI-BMI ratio;SBR)と予後の関連を後方視的に解析し，SBRが予後因子となりうるか検討する．
【対象と方法】2010-2018年にNAC後に手術を行った158例．SMIはCTで測定したL3レベルの骨格筋量(cm^2)を身長の2乗で除し算出した．
【結果】観察期間中央値は80 (3-150) ヶ月．NAC前のpre-SMI,pre-BMI,pre-SBRは46.7±7.6, 22.3±3.5, 2.1±0.2, NAC後(post-SMI,post-BMI,post-SBR)は46.5±8.1, 22.3±3.6, 2.1±0.2でいずれもNAC前後で有意差を認めなかった(SMI; p=0.81,BMI; p=0.98,SBR; p=0.59). 39例に再発を認め，再発群と無再発群の比較では，年齢,stage,組織型,subtype,術式,pCR率,pre-SMI,pre-BMI,post-BMI,pre-SBRに有意差を認めなかったが,post-SMIは無再発群47.8±8.4,再発群42.5±5.8 (p<0.01),post-SBRは無再発群2.1±0.2,再発群1.9±0.2(p<0.01)と，再発群で有意に低下していた．Post-SMI,post-SBRをROC曲線より算出したcut off 値(post-SMI; 45.5,post-SBR; 2.0)で high,low群に分けて無病生存率(DFS)を比較すると,post-SMIでは2群間に有意差を認めないが(p=0.17),post-SBR high群はpost-SBR low群よりも有意にDFSが良好であった(p<0.01).
【結語】SBRはSMIよりも有用な予後予測因子となる可能性が示唆された．

EP6-32
70歳以上の乳癌患者における血小板分布幅の臨床的意義

大分大学医学部　呼吸器・乳腺外科
武内　秀也、安部　美幸、橋本　崇史、宮脇　美千代、小副川　敦、杉尾　賢二

【目的】高齢の乳癌患者は併存疾患、家族の支援状況や患者希望等を包括的に評価して診療することが望まれる。予後因子は治療決定に有用な指標であるが、70歳以上の乳癌患者における予後因子は確立されていない。血小板は、転移臓器への細胞接着の促進や、血小板内顆粒より放出される成長因子やサイトカイン等により癌の転移を促進する。血小板容積指数である血小板分布幅(platelet distribution width ; PDW)、および平均血小板体積(mean platelet volume; MPV)は、虚血性心疾患や脳血管障害の重症度指標として用いられているが、最近は悪性腫瘍の予後因子としての有用性が報告されている。今回、70歳以上の乳癌症例におけるPDWおよびMPVの臨床的意義を検討した。【対象と方法】対象は、当科にて2006年4月より2021年5月に手術を施行した70歳以上の乳癌患者で解析が可能であった163例。非浸潤性乳管癌症例、両側性乳癌症例、男性乳癌および初診時に遠隔転移を伴う乳癌症例、術前化学療法症例、透析症例、膠原病症例は除外した。各血小板容積指数をROC curveを用いて設定したcut off値により低値群、高値群の2群に分類し、臨床病理学的因子（年齢、Grade、腫瘍径、ER、PgR、Her2、リンパ節転移、脈管侵襲）との相関、および予後因子（無再発期間）としての有用性の検討を後方視的に行った。【結果】①平均観察期間は48か月であった。PDWのAUCは0.642、特異度；0.685、感度0.692であった。②臨床病理学的因子との比較では、PDW高値群はER陰性率が有意に高く（p<0.05）、腫瘍径が大きい傾向を認めた（p=0.06）。③予後の検討では、単変量解析において、リンパ節転移（p<0.01）、腫瘍径（p<0.01）、RDW（p<0.05）が有意な予後因子であったが、MPVは有意な予後因子とは認められなかった（p=0.15）。以上の有意な因子を対象にして行った多変量解析では、腫瘍径（HR: 5.269, 95%CI; 2.39-11.61, p＜0.01）、PDW（HR: 2.067, 95%CI; 1.02-4.17, p＜0.05）が有意な予後因子であった。④上記期間の全乳癌手術症例（425例）を対象にした解析では、多変量解析で腫瘍径およびリンパ節転移のみが有意な予後因子であった。【結論】簡易に計測可能なPDWは、全手術症例を対象とした場合は有意な予後因子と認められないが、70歳以上の乳癌症例を対象とすると有意な予後因子であり、高齢者乳癌患者の治療選択において有益な指標になりうると考えられた。

★：優秀ポスター

★EP6-33
閉経後乳癌術後化学療法施行症例における治療前血小板値の再発予測因子としての有用性

九州がんセンター　乳腺科
伊地知　秀樹、田尻　和歌子、厚井　裕三子、古閑　知奈美、中村　吉昭、岡本　正博、徳永　えり子

【はじめに】血小板は止血、血液凝固を担う血球成分であるが、様々な機序で癌の増殖や転移に関与し、血小板増多は種々の癌の予後不良因子であると報告されている。我々もこれまで、術前未治療の閉経後乳癌手術症例おいて、血小板高値であることは有意な遠隔再発予測因子であると報告してきた。さらに、閉経後乳癌術前化学療法施行症例において、治療前血小板低値である方が有意にpCR率が高いと報告してきた。今回我々は、閉経後乳癌手術症例における、術前血小板値の術後化学療法施行有無との関連、及び再発予測因子としての有用性を検討したので報告する。
【対象・方法】2003年10月から2017年12月までに手術を施行した、Stage I ～ III閉経後原発性乳癌症例1406例を対象とした(同時性両側性乳癌、重複癌、及び術前化学療法施行症例は除く)。これらの症例について、ROC曲線から求めた術後再発を予測する術前血小板値のcut off値を24.5万/μLとし、24.5万/μL以上の症例を高値群、24.5万/μL未満の症例を低値群として、臨床病理学的因子及び予後との関連を比較検討した。
【結果】平均年齢64歳、臨床病期I期762例、II期607例、III期37例であり、高値群568例、低値群838例であった。血小板群と臨床病期、サブタイプ、核異型度に相関は認めなかった。術後化学療法施行症例においては、低値群と比較して高値群の方が、無遠隔転移生存率(DMFS)が不良であったが、全生存率(OS)に有意差は認めなかった。一方で、術後化学療法非施行症例においては、DMFS、OS共に両群間で有意差を認めなかった。術後化学療法施行症例510例において検討すると、高値群221例、低値群289例であり、血小板群と臨床病期、サブタイプ、核異型度に相関は認めなかった。単変量解析及び多変量解析共に、術後化学療法施行症例においては、cT2以上、リンパ節転移陽性及び術前血小板高値群であることは有意な独立した遠隔再発危険因子であった。
【まとめ】閉経後乳癌手術症例において、術前血小板値は、術後化学療法施行症例における遠隔再発予測因子として有用である可能性が示唆された。

EP6-35
パルボシクリブの効果を予測しうる臨床学的因子の探索

[1]名古屋大学医学部附属病院　乳腺・内分泌外科、[2]稲沢市民病院　外科
柴田　雅央[1]、田中　綾[1,2]、杉野　香世子[1]、一川　貴洋[1]、添田　郁美[1]、岩瀬　まどか[1]、稲石　貴弘[1]、高野　悠子[1]、武内　大[1]、角田　伸行[1]、菊森　豊根[1]、増田　慎三[1]

【背景】ER陽性HER2陰性転移・再発乳癌において、内分泌療法＋CDK4/6阻害剤は1st line治療として広く用いられている。近年、様々な薬剤についてその効果を予測する臨床学的因子の同定に関する研究がされているが、CDK4/6阻害剤における効果予測因子は不明である。本研究では、内分泌療法＋パルボシクリブ治療を受けた患者の診療録データを後方視的に検討することによって、その効果を予測しうる因子を導き出すことを目的とした。
【方法】2017年12月から2020年5月までの間に、名古屋大学医学部附属病院においてパルボシクリブが投与されたER陽性転移性乳癌症例53例について、診療録を用いて後方視的に検討を行った。採血データは、パルボシクリブ投与直前の結果を用いた。無増悪生存期間(PFS)についてはカプランマイヤー曲線を示し、log-rank検定により検討した。p値 <0.05を有意とした。
【結果】53例のパルボシクリブ投与開始時の年齢中央値は65歳(39 – 81歳)で、de novo stage IV症例が13例、転移再発症例が40例であった。パルボシクリブ投与前の内分泌療法レジメン数の中央値は2(0 – 7)で、26例に化学療法の前治療歴があった。種々の臨床学的因子とPFSとの関連については、「臓器転移の有無(p=0.975)」や「併用した内分泌療法がAI剤かフルベストラントか(p=0.800)」では有意な差を認めなかった。採血項目について、他の薬剤でこれまでに効果予測因子として報告されてきたリンパ球数や好中球/リンパ球数比(NLR)などに着目したが、「リンパ球数1500以上か未満か(p=0.229)」や「NLR 3以上か未満か(p=0.565)」では有意差を認めなかった。一方、CRPやLDHについて、いずれも施設基準値上限(CRP: 0.30mg/dl, LDH: 222U/L)を超える症例でPFSの有意な短縮を認めた(CRP: p=0.003, LDH: p=0.027)。Coxハザードモデルを用いたハザード比は、“CRP高値症例”で3.24(95%信頼区間: 1.37 – 7.46, p=0.009)、“LDH高値症例”で2.14(95%信頼区間: 1.01 – 4.25, p=0.047)であった。
【考察】炎症や組織破壊の指標となるCRPやLDHが高い症例ではPFSが不良であることが示された。生体内において組織破壊が高度に起こっているような状況ではパルボシクリブの効果が得られにくい可能性が考えられた。今回の検討のlimitationとして、後方視的であり、様々な治療ラインの患者が対象に含まれていることが挙げられる。今後、前向きに症例を集積し検証したい。

EP6-34
PDG-PET検査の代謝パラメータによる転移・再発乳癌に対するCDK4/6阻害剤の効果予測

兵庫医科大学　乳腺外科
尾澤　宏美、樋口　智子、福井　玲子、文　亜也子、藤本　由希枝、金岡　遥、今村　美智子、永橋　昌幸、村瀬　慶子、高塚　雄一、北島　一宏

エストロゲン受容体(ER)陽性・HER2陰性の進行・再発乳癌において内分泌療法＋CDK4/6阻害剤は有効な治療選択である。しかし、効果予測因子として臨床応用されているものは存在しない。今回FDG-PET検査における代謝パラメータである代謝腫瘍体積(Metabolic Tumor Volume : MTV)と総腫瘍代謝量(Total legion glycolysis : TLG)がCDK4/6阻害剤の効果予測因子として有効かどうかを検討した。
【対象・方法】2017年1月から2021年10月の間にCDK4/6阻害剤(Palbociclib 15例、abemaciclib 14例)が投与され、投与前にFDG-PETを受けた29例の転移・再発乳癌を対象とした。標準摂取量(SUV)値が2.5以上の腫瘍体積をMTVとし、MTVにSUVmean値(閾値以上の腫瘍体積内のSUV平均値)を掛けてTLGを求めた。解析はソフトウェアGI-PETを使用した。再発後の1次治療が9例、2次治療は4例、3次治療以降が16例で、併用内分泌療法は、アロマターゼ阻害薬1例、フルベストラント28例であった。De novo 10例、再発19例、内臓転移10例、非内臓転移19例であった。
【結果】PFSを基にROC曲線からカットオフ値を設定し、MTVとTLGのカットオフ値はそれぞれ14.03, 48.82とした。MTV低値群(14例)のPFSは、高値群(15例)より有意に延長していた(中央値8.1か月 vs 未到達、p=0.0001)。同様に、TLG低値群(13例)のPFSは高値群(16例)より有意に延長していた(中央値8.1か月 vs 未到達、p=0.0005)。全生存期間はMTV、TLGともに低値群で有意に延長していた(それぞれp=0.0120、p=0.0167)。多変量解析においてMTV、TLGはDe novo/再発、内臓転移の有無、治療ラインと独立してPFSと相関していた(ハザード比(HR)0.028、95%信頼区間(CI)0.003-0.296、p=0.0018 ; HR 0.045, 95%CI 0.005-0.408, p=0.0059)。
【考察】MTV, TLGはいずれも糖の取り込み能と全腫瘍量を評価する因子であり、
CDK4/6阻害剤の治療効果を評価する因子として有用である可能性が考えられた。

EP6-36
CDK4/6阻害剤２剤の治療効果と末梢血パラメータ(好中球・リンパ球比、リンパ球絶対数)との関連性

高槻赤十字病院　乳腺外科
小林　稔弘、川口　佳奈子、平松　昌子

【はじめに】好中球・リンパ球比(NLR)やリンパ球絶対数(ALC)が各種癌の予後予測因子とする報告は多い。今回CDK4/6阻害剤を投与した乳癌症例においてNLR, ALCが効果予測因子となるか検討した。
【対象】2019年1月から2021年11月に加療したホルモン陽性HER2陰性進行・再発乳癌患者でabemaciclib(A)投与14例,palbociclib(P)投与14例。後方視的検討だが薬剤選択は使用順で交互にした。
【結果】年齢:A群中央値61.5歳(41-74)、P群57歳(33-73)。A群の治療前NLR(NLRp)平均値は奏功群2.69、1月後のNLR(NLR1)は1.57。非奏功群でNLRp 3.55、NLR1 2.86であった。P群の奏功群でNLRp 2.50、NLR1 0.85、非奏功群でNLRp 3.67、NLR1 2.86であった。変化率を見ると奏効群はA群58%、P群34%であり、非奏効群のA群81%、P群78%に比べて減少傾向だった。ALCに関しては全群減少を示すが、奏効群ではA群95%、P群80%と比較的維持していたが、非奏効群はA群44%、P群 60%と減少傾向だった。
【考察】好中球はサイトカインを放出し、血管新生を促すことで腫瘍増殖に関与する。リンパ球は腫瘍抑制的に働くとされる。治療前NLRに着目した報告は他癌種を含めて多い。今回、治療開始後早期のNLRとALCの変化を検討したところ2剤ともに奏効群の方が1月後のNLR減少幅が大きく、非奏効群ではALCの減少幅が大きかった。これは開始早期にNLRが減少した場合、効果を期待でき、逆にALC減少時は期待し難い事が示唆された。palbociclibは好中球減少の副作用が特徴的で、abemaciclibの特徴は下痢で好中球減少は軽度である。同じくCDK経路に影響する薬剤ではあるがCDK4,6以外への活性も含めて生体への影響には差があり、末梢血パラメータへの違いもあると思われるが、今回の結果では2剤ともに同様の傾向を示した。臨床現場で迅速、簡便な末梢血パラメータを用いた効果予測が可能であれば、効果発現の遅いホルモン療法ベースのCDK阻害剤導入時の効果予測に益する可能性がある。
【結語】NLR, ALCの変化からCDK4/6阻害剤の効果予測が成立する可能性が示唆された。

★：優秀ポスター

EP6-37
CDK4/6阻害薬投与中の再発乳癌患者における血清KL-6値と治療効果の関連性

高槻赤十字病院　外科
川口　佳奈子、小林　稔弘、園村　純、虫明　修、サンフォード　舞子、恒松　一郎、平松　昌子

［緒言］乳癌の再発や治療効果を反映する腫瘍マーカーとして、実臨床においてCEAやCA15-3などが汎用されている。一方、KL-6は間質性肺炎の診断や活動性の指標として臨床応用されているが、進行期肺癌や膵癌などの悪性腫瘍においても高値を示す症例が報告されている。今回、CDK4/6阻害薬投与下における血清KL-6値の腫瘍マーカーとしての意義に着目し、有用性を後方視的に検討した。
［対象と方法］2019年10月より2021年8月の間に当院で治療を行った進行・再発乳癌患者のうち、CDK4/6阻害薬を6ヶ月以上投与し、かつ血清KL-6を測定している14例を対象とした。臨床経過とCEA、CA15-3および血清KL-6値の相関関係の有無を検証した。
［結果］対象患者は全例女性で、年齢は35-76歳（平均値60.6歳）であった。CDK4/6阻害薬の内訳はパルボシクリブ投与群が8例、アベマシクリブ投与群が6例であった。7例が現在も治療継続中であるが、5例が病勢進行で中止、2例が有害事象のため中止した。いずれの症例においても間質性肺炎を示唆する症状や画像所見は認めなかったが、血清KL-6値は病状と共に変動し、特にCA15-3と正の相関関係（パルボシクリブ投与群で6例、アベマシクリブ群で4例）を示した。
［考察］ホルモン受容体陽性かつHER2陰性の進行・再発乳癌に対しCDK4/6阻害薬の有効性が示されているが、間質性肺炎の有害事象が報告されており、血清KL-6等の血清マーカーによるスクリーニングが不可欠となっている。一方、一部の悪性腫瘍においても血清KL-6値の上昇例があるとの報告がある。今回、CDK4/6阻害剤投与下における血清KL-6値と腫瘍マーカー、臨床経過の相関性を後方視的に検討し、病勢を反映する指標となり得るかを調査し報告する。

EP6-38
進行・再発乳癌におけるCDK4/6阻害剤の治療効果と末梢血リンパ球数の検討

[1]医療法人　英仁会　大阪ブレストクリニック　乳腺外科、
[2]医療法人　英仁会　大阪ブレストクリニック　放射線診断科、
[3]医療法人　英仁会　大阪ブレストクリニック　病理部
宮川　義仁[1]、友池　力[1]、榎本　敬恵[1]、藤田　倫子[1]、柳沢　哲[1]、稲上　馨子[1]、井口　千景[1]、金　昇晋[1]、野村　孝[1]、青野　豊一[1]、沢井　ユカ[2]、春日井　務[3]、芝　英一[1]

【背景】CDK4/6阻害剤はホルモン受容体陽性、HER2受容体陰性、進行・再発乳癌患者の第一選択薬である。近年、eribulinの治療効果と投与前のリンパ球絶対数(Absolute lymphocyte count :ALC)が相関することが報告されており、今回、我々はCDK4/6阻害剤が投与された進行・再発乳癌患者において、投与前ALCが治療効果と相関するかどうかを検討した。【対象と方法】対象は当院で2018年2月から2021年12月までabemaciclib およびpalbociclibが投与されたホルモン受容体陽性、HER2受容体陰性の進行・再発乳癌患者77症例とした。薬剤投与前の末梢血データからALCを算出し、1500/μl以上（high群）と1500/μl未満(low群)の2群に分けて、無増悪生存期間(progression free survival:PFS)、全生存期間(overall survival:OS)との相関を、Cox比例ハザードモデルを用いて検討した。【結果】全77症例において、ALC2群間においてPFS、OSに有意差は認められなかった。次にabemaciclib投与群(34症例)とpalbociclib投与群(43症例)に分けて、ALCとPFS、OSの相関を検討したところ、abemaciclib群ではALC2群間にPFS、OSの有意差は認められなかったが、palbociclib群では、high群の方がlow群よりもPFSが延長する傾向が認められた(中央値 25.7か月 vs 5.6か月、ハザード比:0.46、95%信頼区間0.20-1.04、p=0.061)。Palbociclib投与患者のうち、1st lineで使用された患者に限定すると、ALC high群の方がALC low群に比べて有意にPFSが延長していた(中央値 25.7か月 vs 3.0か月、ハザード比:0.11, 95%信頼区間 0.012-0.91, p=0.041)が、2nd line以降に使用された患者では、2群間に有意差は認められなかった(p=0.56)。【結語】1st lineで palbociclibを投与する際の治療効果にALCが関与している可能性がある。

EP6-39
術前PET-CT検査における内臓脂肪のSUVmaxはLuminal閉経後乳癌のリンパ節転移を予測しうる

[1]愛媛大学医学部附属病院　乳腺センター、
[2]愛媛大学医学部附属病院　放射線科、[3]愛媛大学肝胆膵・乳腺外科
村上　朱里[1]、宇都宮　果歩[1]、中村　萌美[1]、日下部　恵梨菜[1]、野田　令菜[1]、青木　玲奈[1]、田口　加奈[1]、西山　加那子[1]、川口　直人[2]、松田　恵[2]、亀井　義明[1]、高田　泰次[3]

【背景】乳癌診断時に肥満である患者の乳癌死亡リスクおよび全死亡リスクが高いことが確実であるとされている。肥満に伴う脂肪細胞の炎症促進因子の増加、マクロファージの相互作用などが報告されており、脂肪細胞の何らかの炎症を惹起していることが予後に関連する可能性があると考えられるが、メカニズムに関しては解明されていない。
【目的】術前PET-CT検査における内臓脂肪のSUVmaxを主軸とした値が乳癌の予後因子となるかを検討する。
【対象】2011年1月～ 2016年12月までの間に当院で浸潤癌の診断で手術を施行した患者のうち、術前にPET-CT検査を施行した患者。StageⅣ、術前化学療法施行例、PET-CT検査で病変を検出できない症例、重複癌は除外した。
【方法】診療録を用い後方視的にデータを収集した。またPET-CT画像は当院のみ単施設同一機器で当院プロトコールに則って撮影された。文献１）の方法に則り、病変部位、腹腔内脂肪部位と皮下脂肪部位にROIを設定し、同部位でのSUV maxを測定した。
【結果】対象患者129名、全サブタイプでのリンパ節転移の有無によるVAT（visceral adipose tissue:内臓脂肪）及びSAT（subcutaneous adipose tissue:皮下脂肪）のSUVmax、内臓脂肪のSUVmax/皮下脂肪のSUVmaxであるV/S比はいずれも有意差を認めなかった(ｐ＝0.2864、p=0.5956、ｐ＝0.1312)。またLuminalタイプ69名での解析でもVAT及びSATのSUVmax、V/S比のいずれもリンパ節転移の有無により値の有意差は認めなかったが、閉経後LuminalBのみ（n=33）に限ってはV/S比において有意差を認め、リンパ節転移有り群で高値であった（p=0.0348）。また、腹腔内脂肪のSUVmaxとBMIの関係をみたところ、全サブタイプでのVATのSUVmax・SATのSUVmax・V/S比はいずれも有意差を認めず、Luminalタイプに絞っても同様の結果であった。
【結論】内臓脂肪のSUVmaxはBMIに関わらず予後因子のひとつであるリンパ節転移を予測できる可能性があるが、更なる検討が必要である。
参考文献１）：Sci Rep. 2020 Jan 28;10(1):1348.

EP6-40
当院におけるHER2 low原発性乳癌の臨床病理学的特徴について

[1]松江赤十字病院　乳腺外科、[2]松江赤十字病院　看護部、
[3]松江赤十字病院　病理診断科、[4]まつえ城下町レディースクリニック
曳野　肇[1]、槙野　好成[1]、村田　陽子[1]、横地　恵美[2]、林　美幸[2]、江角　知香[3]、三浦　弘資[3]、原田　敦[4]

«はじめに»
HER2 low症例はHER2陰性症例と比して術前化学療法への反応や予後が異なることが報告されている（Denkert C, et al, Lancet Oncol 2021）。当院におけるHER2 low乳癌における臨床病理学的特徴について検討した。
«対象と方法»
2006年5月～ 2020年12月の間、当院で手術を行った原発性乳癌1384名のうち、男性9例、DCIS168例、両側症例74例（同時56例、異時18例）、HER2蛋白発現判定保留27例の計278例を除く1106例を対象とした。HER2 lowはIHC1+またはIHC2+/FISH陰性、HER2陰性はIHC0、HER2陽性はIHC2+/FISH陽性またはIHC3+と定義した。HER2 lowとHER2陰性例との間で臨床病理学的因子の違いをカルテで後方視的に検討した。
«結果»
1106例のうち、HER2 lowが557例（50.4%）、HER2陰性が371例（33.5%）、HER2陽性が178例（16.1%）であった。術後補助療法は原則ガイドラインに従い、それぞれにおける標準的な治療法を施行した。平均年齢はHER2 lowが62.3歳（28～95歳）、HER2陰性が61.8歳（25～94歳）で有意差は認めなかった。エストロゲン受容体陽性例は、HER2 lowが492例（88.3%）、HER2陰性が301例（81.1%）で有意差を認めた。病期はHER2 low とHER2陰性の間で有意差を認めなかった。Stage Ⅳと病期不明例を除く1064例のうち、無再発生存率はHER2 lowとHER2陰性の間で、ER陽性群、ER陰性群に分けて検討したが、有意差を認めなかった。アンスラタキサン両方を用いた術前化学療法施行例がHER2 lowで31例、HER2陰性で25例あったが、治療効果がpCR（near pCR含む）であったものは、TN typeにおいてHER2 low 1/9例（11.1%）、HER2陰性 5/14例（35.7%）、luminal typeにおいてHER2 low 2/22（9.1%）、HER2陰性 1/11例（9.1%）と両者で有意差を認めなかった。
«結果»
当院での検討の結果、エストロゲン受容体陽性割合において既報と同様の傾向を示していた。今後症例数を増やして、HER2 low症例の生物学的特徴を検討する予定である。

★：優秀ポスター

EP6-41
トリプルネガティブ乳癌におけるHER2-heterogeneityに関する臨床病理学的検討

[1]高崎総合医療センター　乳腺内分泌外科、[2]群馬大学医学部　総合外科学、
[3]国際医療福祉大学医学部　乳腺外科学、
[4]高崎総合医療センター　病理検査科、[5]日高会日高病院　乳腺外科、
[6]国際医療福祉大学医学部　病理・病理診断学、[7]群馬大学医学部　病理診断学
成澤　瑛理子[1,2]、片山　彩香[7]、黒住　献[1,2,3]、鯉淵　幸生[1]、小川　晃[4]、
高他　大輔[1]、徳田　尚子[1]、関根　速子[3]、落合　亮[5]、潮見　隆之[6]、
小山　徹也[7]、藤井　孝明[2]、堀口　淳[3]、調　憲[2]

目的：トリプルネガティブ乳癌を含むHER2陰性群の中には、IHC法でHER2タンパク発現が陰性であっても、ISH法でHER2遺伝子発現の増幅が認められる症例や、IHC法やISH法においてHER2発現が散発的に強く亢進している症例が認められることがある。これらはHER2発現の不均一性（HER2-heterogeneity）によるものと考えられている。
近年、HER2-heterogeneityがトリプルネガティブ乳癌を含むHER2陰性症例で高頻度に存在し、予後不良因子となることが示唆されてきている。今回我々は、術前化学療法を施行したトリプルネガティブ乳癌におけるHER2-heterogeneityの臨床病理学的特徴を検討した。
方法：39例の術前化学療法を施行したトリプルネガティブ乳癌を対象とした。治療前の針生検検体においてdual color in situ hybridization（DISH）法でHER2遺伝子発現を検討した。癌細胞1つ以上にHER2遺伝子増幅（HER/chromosome 17 centromere(CEP17) ratio≧2.0）がみられる場合を、HER2-heterogeneity有りとした。そして、HER2-heterogeneityと腫瘍内リンパ球浸潤（TILs）の程度、病理学的完全奏効率（pCR率）、無再発生存といった臨床病理学的因子との関連性を解析した。
結果：全症例のうち15例（38.5%）がHER2-heterogeneityを有していた。それぞれのpCR率はHER2-heterogeneity群が26.7%、HER2-non heterogeneity群が29.2％であり、有意差は認めなかった。High TILs grade症例は、HER2-heterogeneity群のうち3例（20.0%）、HER2-non heterogeneity群のうち5例（20.8%）に認められた。無再発生存率に関しては、HER2-heterogeneity群がHER2-non heterogeneity群に比べ、有意に低かった（p=0.025）。
結論：術前化学療法を施行したトリプルネガティブ乳癌において、HER2-heterogenityは有意な予後不良因子であることが分かった。今後はトリプルネガティブ乳癌におけるHER2-heterogeneityを含めた新たなHER2発現評価方法の検討が必要であると考える。

EP6-42
トリプルネガティブ乳がんにおけるKi-67とMMP-13の予後予測因子としての可能性

山口労災病院　外科
竹内　雅大、岩村　道憲、加藤　智栄、河野　和明

細胞増殖バイオマーカーとして、Ki-67は主にER+/HER2-乳がんで使用されている。ただし、トリプルネガティブ乳がん（TNBC）におけるKi-67の重要性についての報告は少ない。2007年から2019年の間に当院での連続して登録したTNBC症例（12症例）をLuminal A症例（10症例）と比較評価した。 2つのグループ間で全生存期間（OS）と無病生存期間（DFS）を比較し、前者では有意な差は認められなかったが（log rank test; p>0.05）、DFSは有意にTNBCグループにおいて不良であった（log rank test; p<0.05）。両グループ間において、Ki-67をカットオフ値30%でLow groupとHigh groupとし、TNBCグループではLuminal Aグループと比較して有意に高いことが示唆された（p<0.01）。しかしながら、TNBCグループ内でのKi-67 HighとLowでは予後に有意な差は示すことができなかった。次に、TNBCの細胞株を使用した実験でいくつかのグループはマトリックスメタロプロテイナーゼ-13（MMP-13）が乳がんの進行を促進する可能性があることを示唆している。 ただし、MMP-13が独立した乳がんバイオマーカーとして使用できるかどうかは明らかではない。 さらに我々は、TNBCにおけるMMP-13タンパク質の発現プロファイルを評価して、その診断的および予後的重要性を評価した。

EP6-43
高齢者triple-negative乳癌におけるPD-L1発現の臨床病理学的意義の検討

[1]東邦大学　医学部　病理学講座、[2]東邦大学　大森病院　乳腺内分泌外科、
[3]横浜市立大学　医学部　消化器・腫瘍外科、[4]香川大学　医学部、
[5]広島大学　医学部　保健学科、[6]東京都健康長寿医療センター　病理診断科、
[7]愛知県がんセンター　病理部、[8]東邦大学　医学部　病院病理学講座、
[9]愛知県がんセンター　乳腺科
本間　尚子[1]、緒方　秀昭[2]、山田　顕光[3]、松田　陽子[4]、紺谷　桂一[4]、
宮下　美香[5]、新井　冨生[6]、佐々木　英一[7]、澁谷　和俊[8]、三上　哲夫[1]、
澤木　正孝[9]

[緒言] 腫瘍浸潤リンパ球（tumor infiltrating lymphocytes, TIL）は宿主の抗腫瘍免疫反応の表れである。Triple-negative (TN) 乳癌は一般的には予後不良とされるが、TIL高値例は予後が良いことが知られている。一方、我々はこれまで、TIL高値は高齢者TN乳癌では予後良好因子とならないことを報告してきた。近年、乳癌領域では、TN乳癌治療おけるPD-L1/PD-1免疫チェックポイント阻害薬と、その効果予測因子としてのPD-L1の重要性が注目されている。今回、高齢者TN乳癌におけるPD-L1発現の臨床病理学的意義を検討した。

[対象と方法] 2003-2013年に、術前薬物療法なしで手術された浸潤性TN乳癌症例のうち、75歳以上の高齢者症例75例と55-64歳の非高齢者症例47例を対象とした。PD-L1発現は、一次抗体SP142を用いて免疫組織学的に調べ（陽性基準：腫瘍浸潤免疫細胞IC≧1%）、TIL（陽性基準：≧30%）や予後との関係等を年齢群間で比較した。

[結果] TIL陽性率は非高齢者群34%、高齢者群13%と、高齢者群に有意に低かった（P=0.0066）。PD-L1陽性率は非高齢者群57%、高齢者群59%と差がなかった。年齢によらず、PD-L1陽性率はTIL高値群に有意に高かった（非高齢者群P<0.0001、高齢者群P=0.0044）。TIL低値群におけるPD-L1陽性率は、高齢者群に高い傾向にあった（P=0.1225）。PD-L1陰性癌と比較したPD-L1陽性癌の無病期間は、非高齢者群では長い傾向にあったのに対し（P=0.1016）、高齢者群では逆の傾向がみられた（P=0.0614）。PD-L1陽性癌に限った場合、高齢者群は非高齢者群よりも有意に無病期間が短かった（P=0.0166）。

[結語] 高齢者TN乳癌においてはPD-L1発現による抗腫瘍免疫反応抑制効果が強く表れている可能性がある。治療選択肢が限られる高齢者TN乳癌にあって、PD-L1/PD-1免疫チェックポイントは治療標的として期待がもたれる。

EP6-44
乳癌における乳癌幹細胞マーカー ALDH1発現の臨床的意義

[1]横浜市立大学附属病院　乳腺外科、
[2]横浜市立大学附属市民総合医療センター　乳腺・甲状腺外科、
[3]横浜市立大学附属市民総合医療センター　病理診断科、
[4]東京医科大学病院　乳腺科
山田　顕光[1]、木村　安希[1]、押　正徳[1]、足立　祥子[2]、和田　朋子[2]、
山本　晋也[2]、成井　一隆[2]、田辺　美樹子[3]、石川　孝[4]、遠藤　格[1]

背景：ALDH1（aldehyde dehydrogenase 1）は乳癌幹細胞マーカーの一つとされているが，乳癌における発現の臨床的意義はいまだ十分に明らかになっていない.
対象：2012年から2018年に治療を受けた原発性乳癌の針生検検体にてALDH1の免疫組織学的染色を行った850例を対象に，ALDH1発現と臨床病理学的因子，予後を解析した．ALDH1は腫瘍細胞の1%以上の発現を陽性とした.
結果:ALDH1は82例（9.5%）で陽性であった．ALDH1陽性は，高グレード（p = 0.01），大きい腫瘍径（p < 0.001），リンパ節転移（p < 0.001）および高ステージ（p < 0.001）と相関した．サブタイプ別のALDH1陽性率は，HER2陽性乳癌（HER2，14.0%）およびホルモン受容体陰性HER2陰性乳癌（triple-negative=TN：24.0%）で，ホルモン受容体陽性HER2陰性乳癌（luminal）（6.1%）より 有意に高頻度であった（p < 0.001）．HER2およびTNにおいてALDH1陽性頻度はリンパ節転移陽性個数と有意に相関したが（p = 0.020, 0.018）．腫瘍径や核グレードとの間に相関を認めなかった．術前化学療法施行例において，ALDH1発現は病理学的完全奏効率との相関を認めなかった．ALDH1陽性例は，陰性例と比較し，全生存（OS，80.0%：93.1%，p < 0.001），無病生存（DFS，75.4%：89.9%，p < 0.001）が有意に不良であった．多変量解析においてALDH1 陽性は独立した予後因子であった（OS: HR 2.33，95%信頼区間 1.27 – 4.28, p = 0.006, DFS: HR1.73 , 95%信頼区間 1.01-2.97, p = 0.048）．サブタイプ別の予後については，luminalおよびTNでALDH1陽性例は有意にOSが不良であった（luminal，84.0%：94.6%，p = 0.024，TN，64.3%：83.3 %，p = 0.035）．一方HER2ではALDH1陽性例はDFSのみ有意に不良であった（60.0%：87.7%，p = 0.003）.
結語 ：ALDH1陽性乳癌は，luminalおよびTNで予後不良であった．ALDH1陽性例に対する治療戦略の検討が必要であると考えられた.

★：優秀ポスター

EP6-45
局所進行乳癌の予後規定因子についての検討

[1]諏訪赤十字病院　乳腺内分泌外科、[2]こやま乳腺・甲状腺クリニック
相馬　藍[1]、岡田　敏宏[1]、小山　洋[2]

【緒言および目的】乳癌は一般に長期予後が期待できると考えられているが,10年生存率はstage Ⅲで70%弱,stage Ⅳでは20%弱にまで低下する。診断および治療から5年～ 10年が経過した局所進行乳癌（stage Ⅲ）の症例について予後規定因子を検討し,今後の治療および予後検討の一助とすることを目的とする。【方法】2011年1月～ 2016年12月に当科にて手術を施行した局所進行乳癌患者（stage Ⅲ）34名（全て女性,年齢 38歳～ 89歳,平均年齢 60.5歳,中央値 59歳）を対象に,年齢,腫瘍径,サブタイプ,核グレード,Ki-67,組織学的治療効果（術前化学療法施行症例）と再発の有無との関係を検討した。【結果】対象者34名中,無再発19名,再発15名であった。無再発群の平均年齢は58.3歳（中央値 56歳）,再発群の平均年齢は63.2歳（中央値 62歳）であった。腫瘍径はT3,T4が全体の約65%を占めていたが,再発群で腫瘍径が大きいとの結果は得られなかった。サブタイプ別では,無再発群のうち6名がHER2 type（H）で,再発群にHは認めなかった。また,無再発群4名と再発群2名がLuminal-HER2 type（LH）であった。HER2陽性12名中,再発はLHの2名のみで,他のサブタイプと比較して予後良好であった。Luminal type（L）では無再発6名,再発7名であった。ER発現に差を認めなかったが,再発群でPgR強発現は少なかった。Triple negative type（TN）では無再発3名,再発6名であった。無再発群では治療効果判定がいずれも2以上であったが,再発群ではいずれも1であった。核グレードは両群間で差を認めなかった。Ki-67を実施した19症例中,約85%がKi-67 30以上で,再発群で高いとの結果は得られなかった。組織学的治療効果は,治療効果が高かった症例が無再発群で,治療効果が低かった症例が再発群で多く認められた。【考察】HER2陽性は術後5年以上が経過しても予後良好で,TNでも化学療法による治療効果が高い症例は長期予後が期待できることが示された。これらの結果から,年齢に関わらず,腫瘍径が大きく,核グレードやKi-67が高い,高悪性度の局所進行癌であっても,化学療法による治療効果が高い症例では長期予後が期待できるのではないかと推察される。Lでは無再発群および再発群で差を認めなかったが,再発症例は全例術後補助内分泌療法中の再発であった。今後,治療強度なども含めて,さらに検討を加える予定である。

EP6-46
転移性乳癌における post-recurrence survival に影響を与える因子の検討

[1]長崎大学大学院　移植・消化器外科、
[2]国立病院機構長崎医療センター　乳腺・内分泌外科、
[3]長崎みなとメディカルセンター　乳腺・内分泌外科、
[4]国立病院機構佐賀病院　外科、[5]長崎大学大学院　腫瘍外科、
[6]長崎県島原病院　外科、[7]佐世保市総合医療センター　乳腺外科、
[8]福岡青州会病院　乳腺外科
森田　道[1]、久芳　さやか[1]、前田　茂人[2]、南　恵樹[3]、森内　博紀[4]、田中　彩[5]、赤司　桃子[3]、崎村　千香[3]、馬場　雅之[5]、大坪　竜太[5]、松本　恵[5]、山之内　孝彰[2,6]、矢野　洋[5,7]、山口　淳三[4,8]、永安　武[5]、江口　晋[1]

【背景】様々なガイドラインにおいて、遠隔転移発見のための定期的な全身画像検査や血清腫瘍マーカー測定は推奨されていない。一方で、画像検査・腫瘍マーカーにて無症候性の転移性病巣がしばしば発見される。我々はこれまでに無症候性転移性乳癌は症候性転移性乳癌と比べ、post-recurrence survival(PRS、転移診断から死亡まで)は有意に長いが、Overall survival(OS、乳癌初発診断から死亡まで)はLuminal/HER2では差がなく、全症例/TNでは長い傾向があることを報告した。
【目的】PRSに影響を与える因子について検討する。
【方法】参加4施設において2008 年から2018 年に再発を来した204例。後方視的にカルテから情報を収集した。複数の転移部位は複数の部位（骨とリンパ節など）を有するものと定義した。
【結果】無症候性転移性乳癌は114例、症候性転移性乳癌は90例であった。PRSはTN(n=34)/非TN(n=170)[中 央 値16 ヶ 月vs49 ヶ 月 p<0.001]、recurrence free survival[ハザード比0.927, 95% CI: 0.885-0.970; p < 0.001]、複数の転移部位(n=88)/ 単一の転移部位(n=116)[29 ヶ月vs50 ヶ月 p = 0.001]と関連していた。PRSは臓器転移の有無とは関連していなかった(p = 0.55)。多変量解析においても症候性、TN、RFS、複数の転移部位は独立したPRS予測因子であった（表1）。また、“症候性、RFS2年以下、TN、複数の転移部位”の一つでも有する症例は有さない症例と比較しPRSが有意に短かった(33 ヶ月vs66 ヶ月 p<0.001)
【結語】転移性乳癌において、症候性、TN、RFS、複数の転移部位はRFSに関連する因子であった。

表1. PRSに関する多変量解析

Variable	ハザード比	95% 信頼区間	p 値
TN vs 非TN	2.58	1.69 to 3.90	<0.001
RFS, 年	0.91	0.87 to 0.96	<0.001
複数の転移部位 vs 単一の転移部位	1.96	1.32 to 2.81	<0.001
症候性 vs 無症候性	1.76	1.26 to 2.45	<0.001

EP6-47
Stage4乳癌おける原発巣pCRの意義についての検討

大阪大学大学院医学系研究科　乳腺・内分泌外科学
吉波　哲大、增永　奈苗、阿部　かおり、草田　義昭、三宅　智博、加々良　尚文、多根井　智紀、下田　雅史、直居　靖人、島津　研三

【背景】手術可能乳癌では、術前化学療法による病理学的完全奏効(pCR)が確立された予後因子である。つまり、原発巣の治療反応性が全身性の微小転移存在の可能性を反映していると言える。この考えに基づきCREATE-X試験、KATHERINE試験が行われ、いわゆるResidual disease-guided approachの有用性が実証された。しかし、遠隔転移を有する症例では薬物療法の原発巣での反応性が全身の病勢を反映するかについての定まった見解はない。本研究では、Stage4乳癌において原発巣のpCRが予後を反映するかを検討した。
【対象と方法】2010年4月から2020年3月に当院でStage4と診断され、初期治療として薬物療法を受けたのちに原発巣の手術が施行された症例を連続的に抽出した。それらの症例の電子カルテから、臨床病理学的因子、治療経過などのデータを収集した。その後、原発巣のpCRの有無と、無増悪生存期間(PFS)と全生存期間(OS)についてカプランマイヤー曲線、ログランク検定、Cox比例ハザード回帰で後方視的に解析した。
【結果】対象は30例で、ER陽性/陰性20/10例、HER2陽性/陰性 10/20例であった。遠隔転移は12例が骨転移のみで、1例が中枢神経系転移を有していた。手術前の薬物療法は24例でアンスラサイクリンとタキサン(HER2陽性はタキサンにトラスツズマブ併用)が使用されており、5例がタキサン、トラスツズマブ、ペルツズマブ併用、1例がパクリタキセル、ベバシズマブ併用であった。組織学的治療効果はGrade3(=pCR)が8例、Grade1/2(=non pCR)が22例(17/5例)であった。原発巣の手術以降で病勢進行は17例で認められ、死亡例は7例であった。手術日からのPFSの中央値はpCRとnon pCRでそれぞれ98.2カ月(95%CI 4.4- NA)、24.5カ月(95%CI 6.5 – NA) (p=0.268)であった。観察期間51.1カ月の時点で、OS の中央値は両群とも未達であったがLogrank検定でp=0.697であった。PFSに関する因子を多変量解析したところpCRはHR 0.117 (95%CI 0.0191 – 0.715, p=0.020)であった。
【結語】遠隔転移を有する症例において、pCRは有意なPFS延長に関する因子であった。このことは遠隔転移を有する症例で、薬物療法後の原発巣がpCRかどうかの指標が、その後の治療戦略を検討する際に有用な可能性を示唆している。

EP6-48
術後転移・再発乳癌における手術時腋窩リンパ節転移の意義

[1]群馬大学医学部附属病院　乳腺・内分泌外科、[2]日高病院
藤井　孝明[1]、本田　周子[1]、中澤　祐子[1]、荻野　美里[1]、尾林　紗弥香[1]、矢島　玲奈[1]、落合　亮[2]

乳癌における腋窩リンパ節転移は、癌の進行度を示し、病期診断に用いられる。また、リンパ節転移陽性であれば、再発のリスクが高く、重要な予後因子である。しかし、リンパ節転移陰性例でも再発は認められ、再発乳癌における腋窩リンパ節転移について検討した報告は皆無である。今回、腋窩リンパ節転移の術後再発乳癌における意義を検討した。2000年から2017年に進行・再発乳癌の診断にて治療を行なった341例を対象とし、後方視的に検討した。腋窩リンパ節転移が組織学的に確認された症例を対象とするため、原発乳癌に対する手術を行い、再発した症例を対象とし、対象期間で治療法が大きく変化したHER2陽性乳癌を除いた172例を解析した。手術時にリンパ節転移陰性（N0）は59例、リンパ節転移陽性（N+）は113例であった。手術時の年齢中央値はN0群が54歳（32-83歳）、術N+群が57歳（29-80歳）であった。N0群ではホルモン感受性（HR）陽性が79.3%、トリプルネガティブ（TN）が20.3%、N+群ではHR陽性が76.1%、TNが10.4%であった。手術時の病期はN+群でStage Ⅲ症例が有意に多く認められた。観察期間中央値は、手術からの期間は96.0 ヶ月、再発確認時からは49.2 ヶ月であった。術後再発までの期間の中央値は、N0群で60.2 ヶ月（4.4-239.8 ヶ月）、N+群で35.1 ヶ月（0-332.2 ヶ月）であり、N+群で早期再発の傾向を認めた。再発後の意義を検討するため、再発からの全生存率（OS）を検討したところ、再発からのOSの中央値はN0群では74.4 ヶ月、N+群では52.6 ヶ月と有意にN+群で予後不良であった。また、手術時からのOSも中央値で、N0群は86.4 ヶ月に対しN+群では77.5 ヶ月と有意差を認めた。今回の検討により、リンパ節転移陽性は再発予測因子、予後予測因子であることが再確認され、特に再発乳癌においても予後を反映する因子であることが明らかになった。リンパ節転移は進行度を示すだけではなく、癌のaggressiveなbiologyを反映する指標であると考えられる。また、リンパ節転移は免疫系との関連を示唆する報告もあり、今後さらにその意義について検討をすすめていく。

★：優秀ポスター

EP6-49
再発乳癌に対する治療により，7年間にわたりp53抗体が漸減している1例

北見赤十字病院　外科
新関　浩人、池田　淳一、京極　典憲、楢崎　　肇、上村　志臣、大場　光信、鈴木　友啓、八木　優樹、平口　菜津美、須永　道明

【はじめに】血清p53抗体は，癌細胞由来の変異型p53蛋白に対する抗体反応であり，微量の癌細胞でも検出できる可能性がある．乳癌においても，陽性例では早期癌から陽性になり，再発診断や治療効果判定に鋭敏なマーカーとして期待される．
【症例】55歳，女性．2012年11月左腋窩のしこりを主訴に当科受診．USで左腋窩にリンパ節門を有する11 ～ 26mmのリンパ節を数個指摘されたが，乳腺腫瘤を認めず．MMGは両側カテゴリー 1．胸腹部CTでは，左腋窩に22x12mmまでのリンパ節を多数認めたが，その他の部位に明らかな腫大リンパ節は見られず．
局麻下に腋窩リンパ節生検を行い，腺癌，乳管癌疑いだった．乳腺MRIでは乳腺腫瘤の所見なく，骨シンチと脳MRIで転移なし．以上より，原発不明乳癌T0N2M0 stage IIIaの診断で，2013年1月に左Bt+Ax (III)を施行した．病理所見は，乳腺腫瘍を認めず，level IからIIIは19/24で転移陽性，ER 70%, PgR <1%, HER 0+だった．
アジュバントとして，FEC100療法を4サイクル，DTX75を4サイクル施行後に，タモキシフェンを開始した．2014年6月に左頚部リンパ節腫大を自覚，FNABはclass IVで，リンパ節転移と診断した．全身検索で左頚部リンパ節のみへの転移だった．レトロゾールを開始したが，増大ありPD判定で2015年3月に中止．次に，S-1投与によりCRを得た．その後，2015年8月より高容量のトレミフェンを開始，現在までCRを維持し継続中である．
腫瘍マーカーはp53抗体（0-1.3 U/mL）のみが高値を示した．p53抗体は，再発後，レトロゾールを投与中の2014/12月より測定を開始し，最高値879から7年間にわたり漸減し，2021/12月時点で109と最低値を示している．
【p53抗体】乳癌におけるp53抗体の陽性率は13 ～ 16%とされ，以下の特徴が報告される．①早期癌においても陽性率が高い．②治療によりp53抗体は低下する例が多く，治療後の陽性例では再発リスクが高い可能性がある．③他の腫瘍マーカーと相関関係がない．
【考察】再発乳癌に対する治療により，7年間にわたりp53抗体が漸減している1例を経験した．画像上はCRを維持しているが，p53抗体値が残存した乳癌細胞の活動性を反映する可能性を念頭におき経過観察する予定である．

EP6-50
リンパ節転移を伴わないT1乳癌の臨床病理学的特徴と周術期治療の解析

慶應義塾大学　医学部　一般・消化器外科
永山　愛子、林田　哲、高橋　麻衣子、関　朋子、北川　雄光

【背景と目的】近年、検診受診率の増加に伴い、Stage I乳癌の診断数は増加傾向を認めている。リンパ節転移を伴わないT1a, bの腫瘍（1cm以下）は乳癌特異的生存率が極めて良好であることが知られている一方、サブタイプによってその予後が異なっていることも知られている。また、これらの小さな腫瘍は臨床試験からも除外されることが多く、その臨床病理学的特徴や適切な周術期薬物療法についてはいまだ確立されていない。そこで、当院において2013年から2018年にかけて手術が施行された乳癌のうち、リンパ節転移を伴わない腫瘍径が2cm以下の乳癌を対象にその臨床病理学的特徴と周術期治療、予後を解析した。
【結果】全444例のうち、248例がT1a, bであり、196例がT1cであった。年齢中央値はT1a,b群で54.5歳、T1c群で60歳であった（p=0.039）。Nuclear gradeはT1a,b群　でlow/intermediateが229例（92.3%）、T1c群で161例（82.1%）であった（p=0.004）。それぞれの群でHR+HER2-が81.5%/74.5%、HR+HER2+が13.7%/13.3%、HR-HER2+が3.2%/3.1%、HR-HER2-が1.6%/9.2%であった（p=0.004）。術後化学療法はT1a,b群で6.9%、T1c群で22.4%に施行された。T1a,b群とT1c群間で無浸潤癌再発生存率・無遠隔転移再発率・乳癌特異的生存率に有意差を認めなかった一方でHR+に対してHR-は有意に予後が短かった。いずれの群においても術後化学療法群での優位な予後の改善は認めなかった。
【考察】リンパ節転移のないT1腫瘍では、腫瘍径による予後の違いは認められなかった。ホルモン受容体陽性の2cm以下の腫瘍は極めて予後が良好であり、化学療法による恩恵を受けにくい可能性が考えられる。一方でHR陰性の腫瘍に関しては予後が悪く、サブタイプに応じた術後化学療法・抗HER2療法が望ましいと考えられる。

EP6-51
術後無再発生存期間でみたホルモン受容体陽性HER2陰性転移再発乳癌

一宮市立市民病院
中西　賢一、小牧　里恵

【背景】
一般的に悪性腫瘍では5年生存率が重要視されているが、乳癌とくにホルモン受容体（以下HR）陽性HER2陰性乳癌では術後5年を超えてから再発、癌死することも少なくないが、どのような症例で晩期再発をきたすのかはまだはっきりわかっていない。
【方法】
2003年以降に当院で乳癌に対して根治手術を行った後に治癒切除不能な再発をきたしたHR陽性HER2陰性乳癌92例を、術後無再発生存期間で分けてその臨床的特徴を後ろ向きに検討した。
【結果】
5年以内の再発は62%（57例）、5年以降の再発は38%（35例）であった。また11%（10例）は10年以降に再発をきたした。5年以内に再発群の平均年齢は58.2歳、リンパ節転移陽性率は85.7%であった。5年以降に再発群の平均年齢は54.7歳、リンパ節転移陽性率は62.9%であった。5年以内に再発群では80.7%に化学療法が、85.5%にホルモン療法が行われていた。5年以降に再発群では85.7%に化学療法が、97.1%にホルモン療法が行われていた。適正な術後治療が行われていない症例では早期に再発をきたしやすく、晩期の再発は適正な術後治療が行われていた症例に多いことが示唆された。再発後1st line治療の奏効期間は5年以内に再発群で平均12.8か月、5年以降に再発群で平均16.5か月と、早期に再発をきたした方がその後の治療の奏効期間も短い傾向であったが、5年以内に再発群では再発時点で83.9%が術後薬物療法中であるのに対し、5年以降に再発群では再発時点で28.6%のみが術後薬物療法中であり、この差が治療感受性に影響を及ぼしていることが示唆された。また5年以内に再発群でBRCA陽性は1例（陽性率9.1%）に対して5年以降に再発群ではBRCA陽性は3例（陽性率42.9%）であった。いずれの症例もBRCA2陽性であった。
【結論】
すべてのHR陽性HER2陰性乳癌で晩期再発をきたす可能性があることを理解し説明する必要があるが、適正な術後治療が行われていた症例に晩期再発が多い傾向がみられた。またBRCA陽性は晩期再発のリスクとなる可能性があるが、まだ症例数が少なく、今後も症例の集積、検討が必要である。

EP6-52
術前内分泌療法における腫瘍浸潤リンパ球の意義の検討

[1]兵庫医科大学病院　乳腺内分泌外科、[2]兵庫医科大学病院　病院病理部
福井　玲子[1]、石川　恵理[2]、藤本　由希枝[1]、樋口　智子[1]、文　亜也子[1]、金岡　遥[1]、尾澤　宏美[1]、今村　美智子[1]、永橋　昌幸[1]、廣田　誠一[2]、三好　康雄[1]

（背景）ホルモン受容体(HR)陰性/HER2陰性乳癌では、HER2タイプやHR陰性/HER2陰性乳癌に比べて腫瘍局所における免疫応答は減弱していると考えられる。化学療法においては治療効果と腫瘍局所のリンパ球浸潤（TILs）が有意に相関し、治療効果に免疫応答が関与しているものの、内分泌療法の治療効果に免疫応答が関与しているかどうか、この点は不明である。本研究では術前内分泌療法を行った症例を対象に、治療開始前の針生検検体と手術検体におけるTILを評価し、治療効果との相関を検討した。さらに免疫応答の指標として、細胞障害性T細胞マーカーのCD8と制御性T細胞マーカーのFOX-P3を免疫組織染色で検討した。
（対象と方法）2009年10月～ 2019年6月までに術前ホルモン療法を施行した手術症例45例を対象とした。TILは診断時の針生検検体と手術時のHE標本においてWorkingGroup2014に従い×400の視野で4か所選定し、平均値をパーセンテージで評価した。TILカウント数と臨床効果、病理効果との相関を検討した。閉経前が7例、閉経後が38例。閉経前は7例ともタモキシフェン＋LH-RHagonist併用。閉経後は2例がタモキシフェン使用、そのほか36例はアロマターゼ阻害剤を使用していた。臨床効果はRECISTに基づき完全奏効CR、部分奏効PR、不変SD、進行PDで判定し、CR+PR群とSD+PD群に分けて検討した。病理効果に関してはGrade0+1a群とGrade1b+2a群に分けて検討を行った。
（結果）臨床効果に関してCR+PR 17例、SD+PD 28例であった。TIL低値群では有意に臨床効果(CR+PR)が高かった。(p=0.0492) 病理効果についてはGrade0+1a群32例、Grade1b+2a 12例(1例除外)であったが、TILと病理効果の相関はみられなかった。CD8陽性細胞は針生検、手術検体いずれもSD+PD群で有意に高値であった（P=0.021, P=0.0029）。また、FOX-P3は手術検体のSD+PD群で高い傾向を示した（P=0.055）。
（考察）内分泌療法はTILが低い群で奏効を示した。TIL高値群においてCD8, FOX-P3は上昇したが、CD8の上昇は治療効果には結びつかないと考えられた。メカニズムは不明であるが、内分泌療法は免疫応答の生じていない群で有効である可能性が示唆された。

★：優秀ポスター

EP6-53

HER2陽性乳癌に対するアブラキサンを用いた乳癌術前化学療法における効果予測因子の検討

[1]岐阜大学医学部附属病院、[2]岐北厚生病院、[3]岐阜県総合医療センター、[4]岐阜市民病院、[5]朝日大学病院、[6]揖斐厚生病院、[7]木沢記念病院乳腺、[8]和歌山県立医科大学病院、[9]高山赤十字病院
二村　学[1]、石原　和浩[2]、長尾　育子[3]、中田　琢己[4]、川口　順敬[5]、井川　愛子[9]、熊澤　伊和生[6]、竹内　賢[7]、浅野　好美[7]、小木曽　敦子[3]、森　龍太郎[1]、細野　芳樹[4]、北澤　舞[5]、下川　敏雄[8]、吉田　和弘[1]

[緒言]切除可能原発性乳癌に対して我々は、アブラキサンを用いた術前化学療法を行って来た。PerSeUS-BC01試験, (BC01, 全サブタイプ対象n=53)では、pCR率は22.2%、PerSeUS-BC-04試験 (HER2陽性、BC04, n=43)ではpCR率53.3% (21/43) [HER2-rich: 68.2% (15/22), Luminal/HER2: 38.1% (8/21)]であった。BC04試験参加症例の治療効果と腫瘍組織浸潤リンパ球 (TIL)、末梢リンパ球数(ALC)、好中球リンパ球比 (NLR)の関係を、治療前生検検体と臨床データを用いて検討した。[方法] BC04参加症例の生検検体において、HE染色からTILを算出し、pCRとの関係を検討した。PD-L1 (SP-142)、およびSPARC (AF941) 染色も行いこれらの発現と臨床効果についても検討した。ALC, NLRも加え、Spearmanの順位相関係数を算出し、pCRとの関係から効果予測因子の検討を行った。[結果] BC04において、TILはpCR群 (214.8±175.6), non-PCR群 (121.3±86.4)の比較ではpCR群で有意に高値であった(p=0.037)。サブタイプ別ではHER2-rich (p=0.025)、Luminal/HER2 (p=0.151) であった。PD-L1 (n=34)は38.2% (13/34)、[pCR群; 50% (9/18), non-pCRは25% (4/16%)で 陽 性 (p=0.134)]であった。SPARCは腫瘍間質で100%(34/34), 腫瘍内は38.2% (13/34)で陽性であった。腫瘍内SPARCはpCR群55.6% (7/18), non-PCR群 43.8% (7/16)であった(p=0.774)。ALCとNLRでは軽度相関関係を認めた(ALC; r=-0.25, p=0.105, NLR; r=0.242, p=0.105)[結語] アブラキサンを用いた乳癌術前化学療法においてもTILは有力な効果予測因子といえる。また血中リンパ球値との関連も示唆された。

EP6-54

HER2陽性進行乳癌に対するパージェタ併用化学療法における腫瘍免疫・幹細胞性の検証

大阪公立大学大学院　乳腺・内分泌外科
森崎　珠実、柏木　伸一郎、高田　晃次、後藤　航、浅野　有香、田内　幸枝、高島　勉、平川　弘聖、大平　雅一

【背景】癌宿主における全身および局所の腫瘍免疫応答は，予後や治療効果に寄与するものとされている．そして癌組織に浸潤したCD8+T細胞の量は，宿主の生存期間や免疫療法に対する応答性を予測し得る指標となる．一方で，固形癌においても癌幹細胞が存在し，治療抵抗性に関与すると考えられている．我々はこれまでに胃癌において，癌幹細胞に関わる複数の物質を明らかにしてきた．これらの物質のなかでdCTP pyrophosphatase 1 (dCTPP1) は，乳癌の幹細胞性との関連が示唆されている．本研究では，幹細胞比率が高いとされるHER2陽性進行乳癌において，パージェタ併用化学療法における腫瘍免疫・幹細胞性の臨床的意義を検証した．
【対象と方法】当施設において2013年9月から2016年5月までにHER2陽性転移再発乳癌に対して,一次・二次治療を問わずTPD regimen (Trastuzumab, Pertuzumab and Docetaxel) 化学療法を施行した25例を対象とした．腫瘍免疫のモニタリング指標は，局所の微小環境では腫瘍浸潤リンパ球 (TILs) におけるCD8発現，また全身の免疫指標は絶対的リンパ球数 (ALC) にて評価した．さらに幹細胞性の評価は，化学療法施行前の組織標本によるdCTPP1発現を免疫組織化学的に確認した．
【結果】全25症例においてdCTPP1陽性症例は14例 (56.0%) であり，有意にCD8+TILsが高発現しており(p=0.017)，低ALCであった (p=0.043)．CD8+TILsとALCには相関は認めなかった (p=0.374)．予後解析において，dCTPP1発現やALCでは，無増悪生存期間 (PFS) (p=0.310, p=0.498) や全生存期間 (OS) (p=0.145, p=0.134) に有意な差は認められなかった．しかしながら，高CD8+TILs症例は低発現症例と比較して有意に予後良好であった (PFS: p=0.035, OS: p=0.024)．
【結語】HER2陽性進行乳癌におけるパージェタ併用化学療法では，幹細胞性は全身および局所の腫瘍免疫に関与することが明らかになった．さらにCD8+TILsにより局所の免疫応答を評価することで，予後予測が可能となることが示唆された．

EP6-55

トリプルネガティブ乳癌におけるPD-L1発現の検討

[1]独立行政法人国立病院機構　埼玉病院　乳腺センター、
[2]独立行政法人国立病院機構　腫瘍内科、[3]医療法人財団興和会　右田病院
小西　寿一郎[1]、山室　みのり[1]、野崎　由美[2]、鴨　宣之[3]、田中　規幹[1]

従来の化学療法や分子標的治療は治療のターゲットが癌細胞であるのに対し、免疫療法のターゲットは自己の免疫細胞であり、自己の免疫を活性化することで抗腫瘍効果を得るという今までとは異なった治療戦略である。それにより効果が得られた症例においては長期生存の可能性も期待できる治療である。乳がん治療に免疫チェックポイント阻害剤が2剤使えるようになり、乳癌領域にも免疫療法が治療の大きな柱となってきた。今回われわれは、トリプルネガティブ乳癌においてPD-L1を測定した症例に対し検討した。対象はトリプルネガティブ局所進行・転移性乳癌でPD-L1を測定を施行した10例。PD-L1の測定は、全例SP142を測定し、10例中2例に22C3を測定した。年齢中央値64歳、De novo転移4例、術後再発2例、進行癌4例。初期治療開始時の組織型はDCIS1例、浸潤性乳管癌4例、化生癌5例。浸潤癌における核グレードは全例3、Ki67は全例30%以上。PD-L1は陽性7例、陰性3例であった。PD-L1発現陽性はDe novo転移2例、術後再発2例、局所進行乳癌3例で、術前化学療法を施行しPDとなった3例は全例PD-L1は陽性であった。また組織型では化生癌3例(60%)にPD-L1の発現を認めた。SP142(+)/22C3(+)が1例、SP142(-)/22C3(+)は1例に認められた。免疫チェックポイント阻害剤を投与した症例は2例。SP142(+)/22C3(+)症例はアテゾリズマブ＋nabPTXでPDとなった後、ペンブロリズマブ＋ゲムシタビン＋カルボプラチン投与している。SP142(-)/22C3(+)症例においては、今後ペンブロリズマブ＋ゲムシタビン＋カルボプラチンを投与予定である。今回、トリプルネガティブ乳癌において術前化学療法でPDとなる症例や化生癌にPD-L1発現が多い可能性があることが示唆された。このようなunmet medical needsの高い予後不良の疾患に対して免疫チェックポイント阻害剤は有効な治療戦略になると考えられた。

EP6-56

再発乳癌における各種化学療法施行中の末梢血リンパ球数および好中球リンパ球比の変化と治療効果との関連

[1]九州大学病院別府病院　外科、[2]うえお乳腺外科、[3]藤吉乳腺クリニック、[4]たなか乳腺外科内科クリニック
増田　隆明[1]、上尾　裕昭[2]、安東　由貴[1]、久松　雄一[1]、藤吉　健児[3]、田中　文明[4]、三森　功士[1]

【背景】化学療法の抗腫瘍効果として、腫瘍細胞に対する直接的な殺細胞効果に加え、抗腫瘍免疫を介した効果が報告されている(*Nat Rev Drug Discov* 2012)。しかしその抗腫瘍免疫への影響は薬剤により異なり(*Nat Rev Drug Discov* 2012)、かつ実臨床における効果は不明である。本研究では抗腫瘍免疫能の一部を反映するとされる末梢血リンパ球数(Absolute lymphocyte count; ALC)と好中球リンパ球比(Neutrocyte /Lymphocyte ratio; NLR)に着目し(*Nature* 2002, *Science* 2016)、再発乳癌における各種化学療法施行中のALC・NLRの変化と治療効果との関連を検討した。
【対象】HER2陰性再発乳癌に対し 1 – 4 次化学療法を施行した172症例 (Paclitaxel + Bevacizumab (PB); 65例、Epirubicin +Cyclophosphamide (EC); 11例、S-1; 59例、Eribulin; 37例)
【方法】ALCとNLRを、化学療法施行中クール開始時に経時的に測定しCTで治療効果を評価した。 1．ALCとNLRの相関関係 2. 薬剤別のALC・NLRの変化 3．ALC・NLR変化と無増悪生存期間との関連 を検討した。
【結果】1. ALCとNLR相関係数は治療開始前が-0.44(p<0.01) であったが、治療中では-0.21 (p<0.01) と低下した(Spearman順位相関係数)。2．薬剤別のALC上昇率・NLR減少率 (%)は、S-1: 40.9・52.6, EC: 12.9・29.2, PB: 61.9・71.4, Eribulin: 60.6・64.5であった。3. Front line(1st, 2nd)とlate line(3rd, 4th)でのALC上昇率・NLR減少率は、いずれの薬剤にも有意差は認めなかった(Mann-Whitney U test)。 4．全症例での解析において、NLR減少率の高値症例は低値症例に比較し有意に無増悪生存率が高い一方(p<0.05 Kaplan-Meiyer 法 Wilcoxon test)、ALC上昇率では差を認めなかった。
【考察】HER2陰性再発乳癌において、NLRは、無増悪生存率に関連したことから、化学療法による抗腫瘍免疫能を反映する可能性が示唆された。更に化学療法中のALC・NLRの変化が薬剤により異なることから、薬剤により抗腫瘍免疫への影響が異なることが示唆された。現在、抗腫瘍免疫を賦活化させる可能性が得られたPBとEribulinのメカニズムについて検討している。

★：優秀ポスター

EP6-57
エリブリン治療における乳癌患者末梢血中のT細胞分画および骨髄由来抑制細胞の検討

兵庫医科大学
藤本　由希枝、永橋　昌幸、金岡　遥、文　亜也子、福井　玲子、尾澤　宏美、樋口　智子、今村　美智子、村瀬　慶子、高塚　雄一、三好　康雄

【背景】
　進行・再発乳癌において、エリブリンは全生存期間（OS）を延長し、ベースラインの絶対リンパ球数（ALC）がOS延長の効果予測因子であることが示された。エリブリンは腫瘍局所の血管のリモデリングによって低酸素環境の改善による免疫応答を介して、OS延長につながっていると推測されるが、エリブリン投与によってどのような免疫応答が生じているか、未だ明らかでない。CD8陽性細胞は細胞障害性T細胞として癌細胞を攻撃し、制御性T細胞（Treg）や骨髄由来抑制細胞（MDSC）は、癌細胞を攻撃する活性化T細胞を抑制する。本研究では末梢血中のCD8陽性細胞、TregおよびMDSCに着目し、エリブリン治療前後における変化を解析し、免疫応答に与える影響を検討した。
【対象と方法】
　当院で2021年4月から12月までの期間に、エリブリンを投与した進行・再発乳癌8例を対象とした。初回治療薬投与前（治療前群）および2コース目投与前（治療後群）に末梢血を採取し、フローサイトメトリーによって、CD4陽性細胞、CD8陽性細胞、TregおよびMDSCの分画を解析した。Tregは CD4陽性CD25陽性FoxP3陽性、MDSCはCD11ｂ陽性ＣＤ14陽性CD33陽性と定義し、ALC、好中球リンパ球比（NLR）とCD8陽性細胞、Treg、MDSCとの関連を検討した。
【結果】
　CD4陽性細胞は、治療前群の中央値31.3%（範囲：17.6 – 39.4%）、治療後群の中央値25.2%（範囲：20.2 – 34.6%）と低下傾向がみられたが、CD8陽性細胞は変化はみられなかった。Tregは、治療前群の中央値2.2%（範囲:1.1 – 4.2%）、治療後群の中央値1.5%（範囲：1.3 – 2.9%）、MDSCは、治療前群の中央値1.4%（範囲：0.6 – 2.1%）、治療後群の中央値1.0%（範囲：0.3 – 2.6%）といずれも低下傾向がみられた。またALC、NLRとCD8陽性細胞、Treg、MDSCとの関連を検討したところ、NLR低値群においてCD8陽性細胞が増加し、TregおよびMDSCが低下している傾向がみられた。
【結語】
　エリブリン治療後に乳癌患者末梢血中のTregおよびMDSCが低下する傾向がみられ、エリブリンによって免疫微小環境が改善している可能性が示唆された。特にNLR低値群でより免疫応答の改善が得られるのかもしれない。

★EP6-58
エリブリンの予後予測因子としてのmGPS、PNIの有用性

[1]横浜市立大学附属市民総合医療センター　乳腺甲状腺外科、
[2]横浜市立大学付属病院　乳腺外科
山本　晋也[1]、足立　祥子[1]、和田　朋子[1]、成井　一隆[1]、木村　安希[2]、押　正徳[2]、山田　顕光[2]、遠藤　格[2]

背景：
エリブリンの予後予測因子として、末梢血のデータより算出される、absolute lymphocyte count (ALC)、neutrophil-to-lymphocyte ratio (NLR)、platelet-to-lymphocyte ratio (PLR) などの有用性が多数報告されている。一方で他癌腫においてCRPとアルブミン値から算出するmodified Glasgow Prognostic Score (mGPS) や、アルブミン値とALCから算出するPrognostic Nutritional Index (PNI) といった因子の有用性が報告されている，今回我々は、ALC、NLR、PLRに加えmGPS、PNIがエリブリンの予後予測因子となるか検討した。
対象と方法：
2012年1月から2021年9月までに当科でエリブリンを投与した104例を対象とした。エリブリン投与開始日からのOverall survival (OS) について、比例ハザードモデルを用いて各予後因子のHazard ratio (HR) を算出した。それぞれの予後因子のカットオフ値は過去の研究を参考に決定した。
結果：
De-novo ステージⅣ症例/再発症例：24例/80例、性別は女性103例/男性1例、年齢中央値は59歳（25-83）、ER陽性/陰性：69例/33例、HER2陽性/陰性：29例/75例であった。エリブリン投与前の治療歴として（術後補助療法含む）、ホルモン治療レジメン数中央値は1（0-6）、化学療法レジメン数中央値は2（0-6）であった。エリブリン投与開始時内臓転移有/無：71例/33例であった。観察期間中央値は436日（14-2393日）で、それぞれの予後因子の単変量解析でのHRは、ALC（1500≦/1500>）：0.74（p=0.25）、NLR（3≧/3<）：1.11（p=0.65）、PLR（250≧/250＜）：1.59（p=0.06）、mGPS（0.1/2）：0.20（ｐ＜0.01）、PNI（40≧/40<）：0.22（ｐ＜0.01）であった。mGPS、PNIを共変量とした多変量解析ではmGPS: HR0.43（p=0.06）、PNI:HR0.36（p=0.01）であった。
結語：
mGPS、PNIはエリブリンの予後予測因子として有用なマーカーであった。特にPNIは強力な予後予測因子であると思われた。

EP6-59
エリブリンが投与された転移・再発乳癌の予後に関する末梢血のバイオマーカー探索

[1]兵庫医科大学　乳腺・内分泌外科、[2]八尾市立病院　乳腺外科
名取　恵子[1]、森本　卓[2]、永橋　昌幸[1]、文　亜也子[1]、福井　玲子[1]、藤本　由希枝[1]、樋口　智子[1]、尾澤　宏美[1]、金岡　遥[1]、今村　美智子[1]、王　孔志[1]、三好　康雄[1]

【背景】末梢血のリンパ球数（ALC）は、エリブリンの効果予測因子であることがEMBRACE試験における解析から明らかにされている。一方、好中球・リンパ球比（NLR）や予後栄養指数（PNI：アルブミンとリンパ球数から算出される指標）などもエリブリン投与患者の予後と相関することが報告されている。そこで末梢血の免疫、炎症関連因子に関して、エリブリンのバイオマーカーとしての意義を検討した。
【対象と方法】2011年7月から2021年11月に当院並びにY病院でエリブリンが投与された191例を対象とした。閉経前54例、閉経後128例；ホルモン受容体陽性（HR）/HER2陰性130例、HR陰性/HER2陰性43例、HER陽性15例；局所・転移54例、再発137例；内臓転移129例、非内臓転移62例；前化学療法数0-1 104例、2以上86例であった。初回エリブリン投与前のALC, NLR, PLR(血小板リンパ球比), MLR(単核球リンパ球比), Alb（アルブミン）, CRP（C反応性蛋白）, LDH（乳酸脱水素酵素）, PNI を後ろ向きに集積し全生存期間（OS）との相関を検討した。
【結果】当科の症例111例を対象に、それぞれの因子ごとに生存と相関するカットオフ値をROC曲線から算出した。算出したカットオフ値で2群に分け、全症例（191例）を対象にすべての因子ならびに閉経状況、サブタイプ、再発状況（De novo, 再発）、転移状況（内臓、非内臓）、前化学療法数で多変量解析を行った。その結果、NLR, Alb, CRP, LDH, サブタイプ、前化学療法数が有意に独立してOSと相関した（それぞれp=0.027, p=0.019, p=0.037, p=0.0002, p=0.014, p=0.005）。NLR, Alb, CRP, LDHに関して高リスクと低リスクに分類し、スコアー化して総数を3群に分けて解析した結果OSの中央値は高リスク群（5.3か月）、中間リスク群（18.3か月）、低リスク群（34.3か月）であった（p<0.0001）。
【結論】エリブリン投与群においてALC以外に多くの因子がOSと相関した。多変量解析の結果から見出されたベースラインのNLR, Alb, CRP, LHDを組み合わせることで、OSの予測に有用な可能性が示唆された。

★EP6-60
進行・再発乳癌におけるエリブリンの治療効果と相関する末梢血中バイオマーカーの同定

兵庫医科大学　乳腺・内分泌外科
文　亜也子、永橋　昌幸、金岡　遥、福井　玲子、尾澤　宏美、藤本　由希枝、樋口　智子、今村　美智子、村瀬　慶子、高塚　雄一、三好　康雄

【背景】
　第III相EMBRACE試験ではベースラインの絶対リンパ球数（ALC）とリンパ球好中球比（NLR）が全生存期間（OS）延長と有意に相関した。ALCやNLRは腫瘍局所の微小環境や免疫応答を反映していると推測され、腫瘍の微小環境がエリブリンの効果に影響している可能性が考えられる。そこで末梢血中の免疫応答や微小環境に寄与するサイトカインを含めた因子を解析し、エリブリンによるOS延長のバイオマーカーを同定することを目的とした。
【対象と方法】
当院で2012年9月から2021年8月までの期間に、エリブリンを投与した局所進行・転移再発乳癌62例を対象とした。エリブリン初回投与前（ベースライン）および1コース終了後（治療後）の末梢血において、インターロイキン6（IL-6）、可溶性IL-2レセプター（sIL-2R）、Tumor necrosis factor（TNF）α、Transforming growth factor(TGF)βを測定し、生存に関するカットオフ値はROC曲線によって定めた。全生存期間（OS）についてカプランマイヤー法を用いて解析し、OSと相関する因子はCOX比例ハザードモデルを用いて解析した。
【結果】
ベースラインの末梢血データの解析では、IL-6低値群およびsIL-2R低値群は有意にOSが延長した（中央値：未到達 vs 18.0か月, p = 0.0012, 未到達 vs 18.8か月, p = 0.0141）。他の臨床病理学的因子を含めた多変量解析の結果、PgR（HR 0.423, p = 0.0368）およびベースラインのIL-6（HR 4.929, p = 0.0141）が独立してOSと相関した。また、治療後の末梢血データの解析では、IL-6低値群およびNLR低値群で有意にOSが延長した（中央値： 39.5か月 vs 17.5か月, p = 0.0295, 中央値：30.4か月 vs 13.8か月, p = 0.0037）。他の臨床病理学的因子を含めた多変量解析の結果、治療後のIL-6（HR 5.518, p = 0.252）が独立してOSと相関した。
【結論】
　進行・再発乳癌に対するエリブリン治療において、IL-6が低いとOSは有意に延長していた。メカニズムは不明であるが、IL-6はエリブリンのバイオマーカーとして有用である可能性が示唆された。

★：優秀ポスター

EP6-61
エリブリン投与後の絶対的リンパ球数(ALC)上昇による全生存期間(OS)への影響

[1]市立貝塚病院　乳腺外科、[2]市立貝塚病院　乳がん高度検診・治療センター、[3]市立貝塚病院　病理診断科
大城　智弥[1]、泉井　綾香[1]、高橋　裕代[1]、梅本　郁奈子[2]、矢竹　秀稔[2]、山﨑　大[3]、稲治　英生[1]

【背景】
近年、絶対的リンパ球数(ALC)がエリブリン投与例の予後予測因子して報告され、エリブリンによる腫瘍微小環境の改善が注目されている。一方、治療前のALCやNLR(好中球-リンパ球数比)は前治療薬等の影響があり、CDK4/6阻害薬の登場によりますます血球数の変化を避けることは難しい。そこで、治療前のALC, NLRに加え、治療薬による免疫環境の変化を最も反映すると考えられる投与前後のALC, 好中球数(ANC)の変化と予後との関連を検討。TS-1投与症例と比較することとした。
【対象と方法】
対象は2013年～2021年に転移性乳癌に対しエリブリンの投与を受けた患者83例。エリブリン投与前と投与後(次治療開始前)のALC, NLR、投与前後のALC, ANCの変化とTTF, OSとの関連を調べた。カットオフ値はALC≧1500/μLを高ALC、NLR＜3を低NLRと定義。同時期にTS-1を投与した41例も同様の解析を行った。
【結果】
エリブリン投与症例の年齢中央値は61才(32-81)。観察期間中央値は459日(38-1901)。転移再発治療としてエリブリン投与直前の治療は、ホルモン療法(±分子標的薬)23例、経口化学療法25例、点滴化学療法31例、前治療なし3例､その他1例。投与前の高ALC群は29例, 低NLR群は44例であったが、TTF, OSの延長は認めず。一方、すでに投与が終了している77例でエリブリン投与前後のALC, ANCを比較したところ、エリブリン投与後にALCが上昇した症例(ALC上昇群)は54例(70%)であり、OSの有意な延長を認めた(log-rank test、*P*=0.009)。多変量解析でもエリブリン投与後のALC上昇は独立した予後良好因子であった(cox-hazard解析、*P*=0.008, HR 0.45)。同様の解析をTS-1投与症例でも行ったが、投与後ALC上昇症例は18例(44%)と少なく、OS延長は認めなかった(log-rank test ,*P*=0.920)。
【考察】
今回の検討ではエリブリン投与前の高ALC/低NLRとOSの関連は認めなかったが、エリブリン投与後にALCが上昇した症例が多く、有意なＯＳ延長を認めた。これらはTS-1投与後では見られない変化であり、エリブリン投与による抗腫瘍免疫の上昇、すなわちALC上昇が予後改善につながる可能性が考えられた。

EP6-62
高齢乳癌のみの集団；リンパ球絶対数と好中球/リンパ球比でエリブリン投与の予後予測は可能か？

[1]順天堂大学　医学部附属　静岡病院　外科、
[2]順天堂大学　医学部附属　静岡病院　病理診断科、
[3]順天堂大学　医学部附属　順天堂医院　乳腺外科、
[4]順天堂大学　医学部附属　静岡病院　看護部
田中　顕一郎[1]、牛山　裕美子[1]、小池　周一[1]、板倉　萌[1]、仁平　高朔[1]、渡邉　武大[1]、小泉　明博[1]、村井　勇太[1]、加藤　永記[1]、山本　陸[1]、上田　脩平[1]、櫻庭　駿介[1]、伊藤　智彰[1]、櫛田　知志[1]、櫻田　睦[1]、前川　博[1]、佐藤　浩一[1]、石井　真央[4]、和田　了[2]、齊藤　光江[3]

エリブリンは腫瘍微小環境に影響を及ぼして抗腫瘍効果を発揮し、進行再発乳癌において全生存率(OS)延長に寄与している薬剤で、さらには免疫系への関与が示唆され、エリブリン投与前のリンパ球絶対数 (absolute lymphocyte counts:ALC)や好中球/リンパ球比(neutrophil lymphocyte ratio:NLR)が予後予測因子となり得ると報告されている。 当院は高齢者が多く、前回の発表で65歳以上の乳癌患者が50%以上含まれる集団でもALCやNLRが予後予測因子となり得ることを示した。今回は症例数を増やし、エリブリンを投与した母集団31例と、さらに高齢者のみの17例の集団について、それぞれ投与前のALCとNLRを測定し、PFSとの関係を調べた。 ALCは1000/μl、NLRは3をカットオフ値として群分けし、各群におけるPFSの平均値を比較した。母集団ではALCは1000以上の群で PFSの平均が6.8ヶ月に対し、1000未満の群で5.4ヶ月、またNLRは3未満と3以上の群でそれぞれPFS平均値が7.7ヶ月と 2.8ヶ月と、ALC 1000以上、NLR 3未満の群でPFSが良好で、統計学的にも有意であった。また65歳以上の高齢者のみの集団ではNLRは3未満と3以上の群でそれぞれPFS平均値が7.8ヶ月と 1.7ヶ月と、NLR 3未満の群でPFSが良好で、統計学的にも有意であった。これはEmbrace試験の症例を用いて検討した報告と同様な傾向であった。 当院の症例の平均年齢は64.8歳と高齢で、Embrace試験では65歳以上の患者割合が約20%に対し、当院は55%と多かった 。今回の検討で症例を追加し、65歳以上の高齢患者のみの群においてもNLRが有効な予後指標となることが示唆された。

EP6-63
当院における転移・再発乳癌Eribulin使用症例の予後予測因子の検討

飯田市立病院　乳腺内分泌外科
千野　辰徳、新宮　聖士

【はじめに】Eribulinは、多様な作用メカニズムを有し上皮間葉転換の抑制や腫瘍微小環境調整作用、腫瘍免疫の改善などが様々な研究によって報告されている。特に転移・再発乳癌患者に対してEribulinを投与したEMBRACE試験の事後解析により、治療開始前の好中球/リンパ球比(neutrophil-to-lymphocyte ratio; NLR)や末梢血リンパ球絶対数(absolute lymphocyte count ; ALC)が予後予測因子となる可能性が示唆される。そこで当院における乳癌Eriburin使用症例における予後予測因子の可能性について検討した。【方法】2014年4月から2020年3月までに当院でEribulin使用歴がある転移・再発乳癌32例を対象として、臨床病理学的特徴および治療内容について後方視的に解析し、無増悪生存期間(PFS)や全生存期間(OS)に対する影響について解析した。NLRやALCは、Eribulin初回治療開始前の値とした。【結果】観察期間中央値は474.5日、年齢中央値は64歳で、再発乳癌が22例(68.8%)、denovo stageⅣ乳癌10例(32.2%)であった。サブタイプ別では、luminal 22例(68.8%)、HER2 3例(9.4%)、luminal-HER2 1例(3.1%)、triple negative 6例(18.7%)であった。転移部位は、肺15例(46.9%)、肝13例(40.6%)、骨12例(37.5%)、その他19例(59.4%)であった。Eriburin治療前化学療法歴は、0回5例(15.6%)、1回9例(28.1%)、2回5例(15.6%)、3回11例(34.4%)、4回以上2例(6.3%)であった。NLRは中央値2.81、NLR≧3が14例(43.7%)、＜3が18例(56.3%)であった。また、ALCは中央値1050/μl、ALC＜1000が14例(43.7%)、≧1000が18例(56.3%)であった。Clinical benefit response(CBR)は14例(43.8%)であった。単変量解析にて、ALC≧1000ではPFSを有意に延長した。しかし、OSは延長傾向を示したが、明らかな有意差は認めなかった。一方、NLR＜3ではOSを有意に延長した。しかし､PFSは延長傾向を示したが､明らかな有意差は認めなかった。【考察】本結果からは、ALCによるOSの延長傾向が示唆され、NLRにおいては既知の報告と同様にOSを延長した。Eribulinは、2次治療以降での利用が多い為、既にALC低下した症例が多いが、ALCが保たれた早期にEribulinを用いることでOSの延長が期待される。転移・再発乳癌患者において、ALC≧1000やNLR＜3は、EribulinのOS･PFS延長に関係する可能性が示唆され、追加の侵襲的な処置を必要としないため、臨床的に簡便かつ有用な予後予測因子となる可能性がある。

EP6-64
栄養状態がエリブリンの治療効果に与える影響

[1]和泉市立総合医療センター　乳腺外科、[2]大阪公立大学大学院　乳腺外科、[3]和泉市立総合医療センター　腫瘍内科、[4]和泉市立総合医療センター　看護部
高田　晃次[1,2]、永森　瑞城[1]、手塚　健志[1]、中野　雄介[3]、大田　隆代[3]、松山　しま子[4]、白井　雅美[4]

【背景】エリブリンは，転移・再発乳癌に使用される微小管阻害薬であるが，近年，その治療効果予測に絶対リンパ球数(ALC)の有用性が報告されている．また以前より，栄養状態の悪化が免疫機構の悪化に繋がることから，ALCが栄養指標の一つとして扱われることがある．そこで，今回われわれは，エリブリン使用症例における栄養状態が治療効果に与える影響を検討した．
【対象と方法】2013年1月から2021年9月までの期間で，転移・再発乳癌に対してエリブリンを投与した20例を対象とした．抗HER2分子標的薬併用症例は除外した．エリブリン投与前の血液検査からALCを算出し，また栄養状態の指標として血清総蛋白(TP)，血清アルブミン値(Alb)，アルブミン/グロブリン比(A/G比)を使用し，ALCとの相関性や予後に与える影響を検討した．
【結果】エリブリン投与前にALCが低値であったのは2例(10.0%)であり，低ALC群は無増悪生存期間(PFS)，全生存期間(OS)ともに有意に予後不良な結果であった(ともにp<0.001, log-rank)．TPやAlb，A/G比とALCとの相関性を検討すると，TPのみと相関性が認められた(r=0.464，p=0.040)．栄養状態の指標それぞれを，予後のROC解析によってカットオフ値を定めると，3例(15.0%)が低TP群に，6例(30.0%)が低Alb群に，3例(15.0%)が低A/G比群に分類され，それぞれの予後を検討すると，低TP群では高TP群と比べて有意にPFSが不良であり(p=0.024, log-rank)，低Alb群や低A/G比群では対照群と比較して有意にOSが不良であった(それぞれp=0.048，p=0.001, log-rank)．
【結語】ALCがエリブリンの治療効果予測に有用と考えられるが，栄養状態が影響を与えており，患者の栄養状態の改善がエリブリン使用患者の予後改善に繋がる可能性が示唆された．

★：優秀ポスター

EP6-65
進行・再発乳癌の腫瘍マーカーの推移についての検討

水戸医療センター　外科
森　千子、橋本　幸枝、植木　浜一

(背景) 乳癌の治療において、再発・転移の場合に治療効果を判定するため腫瘍マーカーの測定を行なうことがある。(目的) 当院において2020年1月から2021年12月までに進行・再発乳癌に対して治療を行なったが、最終的に乳癌死の転帰をたどった41名の患者に対して、腫瘍マーカー CEA・CA15-3・NccST439の推移について検討した。
(結果) 対象患者の初診時の病期は、stageIが6名、stageIIAが6名、stageIIBが6名、stageIIIAが4名、stageIIIBが5名、stageIIICが2名、stageIVが12名であった。転移・再発と診断された時点で、腫瘍マーカー3種のうちいずれかの上昇を認めたのは41名中28名で、stageIVの症例では12名中10名であった。治療経過中に、治療効果判定のため腫瘍マーカーの推移を測定したが、最終的に腫瘍マーカー3種すべてが上昇したのは22名、2種のみ上昇が15名、1種のみ上昇が3名で、腫瘍マーカー上昇を認めなかったのは1名のみであった。治療経過中の腫瘍マーカー低下が、患者の治療のモチベーションとなった症例も多数認められた。また、転移・再発の診断の契機となったのが腫瘍マーカー上昇であった症例は、41名中12名であった。(考察・結語) 腫瘍マーカーの測定は、強く推奨されていないが、治療効果判定のため実臨床では広く使われているのが現状である。腫瘍マーカー測定が生存率やQOLの向上につながることが証明されれば、測定が推奨されることになると思われるが、今後の研究が待たれるところである。

EP6-66
HBOCモデルマウスを用いた末梢血でのBRCA機能予測～HBOCの診断、発症リスクの予測システムを目指して～

[1]東北医科薬科大学　医学部　乳腺・内分泌外科、
[2]東北医科薬科大学　医化学教室、
[3]東北大学　加齢医学研究所　腫瘍生物学分野
渡部　剛[1]、高井　淳[2]、千葉　奈津子[3]、鈴木　昭彦[1]

【はじめに】HBOCでは、個々の*BRCA*変異に対し経時的な発癌リスクを予測するBRCA機能評価法の開発が望まれる。我々はBRCA1/2の中心体制御機能に着目し、蛍光免疫染色を用いてHBOC乳癌症例の乳癌組織内(主に*BRCA*両アレルの機能不全)の中心体数が、約4倍に増加していることを示した(*Cancer Sci*. 2018)。*BRCA*片アレル機能不全があるHBOC末梢血でも、段階的なBRCA機能不全を、中心体数の変化で検出できないかと考えた。【目的】*BRCA1*ヘテロノックアウトマウス(*BRCA1*wt/mt)の末梢血を用いて、中心体蛍光強度を評価し*BRCA*変異と相関するか検討した。【方法】Frederic National Labから凍結胚STOCK Brca1<tm1Cxd>Nciの譲渡を受け*BRCA1* wt/mt, *BRCA1*wt/wtマウスを作成、末梢血の有核細胞(心臓、尾静脈採血)に対し、γ-tubulin(中心体の蛋白質)で免疫染色を行い、LSR RortessaでFlowcytometryを行った。FlowJo_v10.8.1を用いて解析しJMP pro14で統計解析を行った。【結果】40週雌マウス心臓採血のFlowcytometry結果をA 1) 2)に示す、*BRCA1*wt/mtでwt/wtに比較し蛍光強度が高くなり、実際に中心体数が増えているのも蛍光顕微鏡で確認した(B)。また90週の老齢雌マウス*BRCA1*wt/mtではさらに中心体蛍光強度が高くなっていた(A 3))。次に継続的な評価を可能とするため40週雌マウス(wt/wt 4匹、wt/mt 5匹)を用いて150ulの尾静脈採血で同様に検討し、蛍光強度の高い分画が有意に*BRCA1*wt/mtで多かった(C)($p = 0.0156$)。【考察】*BRCA1*wt/mtマウスは加齢、照射(未提示)で中心体数が増えることを確認できており、高脂肪食、エストロゲンなどの乳癌リスク因子の介入も加え、発癌までの段階的変化を検討する。

EP6-67
多遺伝子assayの適切な対象群を見極める

[1]大阪労災病院　乳腺外科、[2]大阪労災病院　病理診断科
今西　清一[1]、濱沢　智美[1]、後藤　孝吉[2]、森島　宏隆[1]

【背景】Hormone Recepter(HR)陽性、HER2陰性のLuminal-typeの乳癌は、補助療法として化学療法を施行するかどうかについて頭を悩ませることがある。Histological Grade(HG)や、Ki67indexなどが参考にされることが多いが、多遺伝子assayを参考にすることもある。またHGやKi67indexは病理医によって多少のばらつきがある可能性がある。今回我々は、診断病理医毎に分け、臨床病理学的因子と多遺伝子assayとの結果について検討を行った。
【対象】2019年5月から2021年9月までに当院で手術施行され、多遺伝子assay(95GC, Curebest®)を利用された、HR陽性、HER2陰性、cN0、40-82歳(中央値;65歳)の乳癌62例。
【方法】診断した2名の病理医(病理医A、病理医B)毎に症例をわけ、臨床病理学的因子と多遺伝子assayとの関係について検討した。
【結果】再発例は0であった。病理医Aの診断25例のうち、低リスク群(L)は17例、高リスク群(H)は8例であった。病理医Bの診断37例のうち、Lは30例、Hは7例であった。また多遺伝子assay結果とHGの関係では、病理医AにHG2と診断された3例(100%)は全て多遺伝子assayでHとなったものの、HG 3と診断された1例(100%) はLとなっていた。病理医BにHG1と診断された14例のうち1例のみ(7.14%)がHとなった。多遺伝子assay結果毎のHGでは病理医Aは統計学的有意差を認めたものの、病理医Bは有意差を認めなかった(P=0.024, P=0.201, Fisher's exact test)。病理医AにKi67indexが20以上と診断されたものは4例中3例(75%)でHとなったのに対して、病理医Bに20以上と診断された8例のうち4例(50.0%)でLとなった。LとH別のKi67indexの値は、病理医A、B共に統計学的有意差を認めた($P = 0.002$, P=0.0016, Mann–Whitney U test)。
【結語】病理医Aの診断はHGよりもKi67indexの値が多遺伝子assayの結果と相関関係があり、病理医Bの診断はKi67indexの値よりもHGで多遺伝子assayより強い相関系があった。病理医の特性をつかんだ上で、多遺伝子assayを利用することで、より適切な母集団に検査施行することができる可能性が示唆された。
病理医により、HG、Ki67indexなどのバラつきは避けられず、今後、より一層多遺伝子assayが重要となってくると思われる。

EP7-1
群馬県における乳がんのゲノム医療の現状

[1]群馬県立がんセンター　乳腺科、[2]群馬県立がんセンター　病理部、
[3]群馬県立がんセンター　看護部
柳田　康弘[1]、藤澤　知巳[1]、宮本　健志[1]、矢内　恵子[1]、飯島　美砂[2]、松木　美紀[3]

【背景】当センターは、国立がん研究センター中央病院の連携病院として、がんゲノム医療を2019年6月より行っている。当初から群馬県内でがんゲノム医療が提供できる施設は当院だけであり、県内の全施設からの紹介患者を受け入れている。【目的】群馬県における乳がんのゲノム医療の現状を分析する。【対象と方法】2019年6月より2021年9月までにがん遺伝子パネル検査を希望した乳がん症例全32例を後方視的に調査、解析。【結果】当院でがん遺伝子パネル検査が行われ、エキスパートパネル(EP)を実施した全がん症例は117名。がん種別では、卵巣がんに次いで、2番目で全体の15.4%を占めていた。以下は、がん遺伝子パネル検査希望した乳がん症例32例の結果である。年齢は、27歳から72歳(中央値54歳)。院内患者9名(28%)、院外患者23例(72%)。32例中4例が検査を行わず、その理由は、治験等の治療が提示されても遠隔地への通院困難2例、PS不良1例、病理検体不良1例であった。検査方法は、F1CDx: 19例(68%)、NCCオンコパネル9例(22%)。サブタイプ別では、Luminal type 14例(50%)、TN Type(ER:1-10%を含む)13例(46%)、Pure HER2 1例(4%)。また再発後の前治療は、Luminal typeのホルモン療法は0-5レジメン(中央値3)、化学療法1-6レジメン(中央値3)、TN Typeでは、化学療法1-3レジメン(中央値2)であった。EP後の治療薬の提示があったものは、Luminal typeで5例(36%)、TN Typeでは、3例(23%)であった。【考察】乳がんは、全体の15%ほどで多くない。その理由は、MBCに対する確立された治療(保険で使用できる治療)が多くあるためと考えられる。しかし、乳がんの中で化学療法しか選択肢がないTNタイプでは、パネル検査で治療法を探す症例が、相対的に多くなっている。パネル検査法はF1CDxを選択することが多く、その理由はすでにGerm LineのBRCA検査が行われていることが多いためである。パネル検査後のEPにて、治療薬が提示される割合が多い(全体で8/28=29%)が、治験・申し出療養となるため、遠隔地の施設に通わなければならない。よって通院と全身状態がよくないことが治療の障壁となっている。

★：優秀ポスター

EP7-2
乳癌患者に対するがん遺伝子パネル検査の有用性

青森県立中央病院　がん診療センター　外科
橋本　直樹、梅村　孝太郎、吉田　達哉、澤野　武行、大橋　大成、木村　昭利、加藤　雅志、梅原　豊、村田　暁彦、高橋　賢一

（目的）2019年度より遺伝子パネル検査を用いたがんゲノム医療を公的な保険医療のもとで実施することが開始され、OncoGuide NCCオンコパネルシステム(NCCオンコパネル)とFoundationOne CDxがんゲノムプロファイル(F1CDx)の2つが承認された。これらの遺伝子パネル検査は、治療に結びつく可能性のある体細胞遺伝子変異が含まれるかを調べ、変異が特定できれば中核拠点病院が設置した専門家組織が、見つかった変異を標的とした薬がないか検討し、主治医を通して患者に提案される。当院では2019年7月よりF1CDxが、9月よりNCCオンコパネルが検査可能となった。今後、遺伝子パネルを行うことにより、実際標準治療や治験、臨床試験に結び付いたかどうか、更にはその結果予後が改善したかを検証する必要がある。**（方法）**対象はStage IVまたは再発乳癌とし、標準治療が終了、あるいは終了が見込まれているタイミングで、主治医が遺伝子パネルについて説明する。同意が得られたら、当院臨床遺伝科に頼診し、遺伝カウンセリング実施する。検査実施し、エキスパートパネルに主治医は参加、レポートが届いたら、主治医よりその結果を患者に提供する。必要があれば、臨床遺伝科とも相談し、治療法を決定する。**（結果）**2019年4月から2020年4月まで乳癌患者11人が希望され遺伝子パネル検査を行った。年齢は平均54.5±10.7歳(42-74)、再発症例10例(91%)、手術不能乳癌1例(9%)であった。ER陽性HER2陰性(ルミナールタイプ)が9例(82%)、ER陰性HER2陰性(トリプルネガティブタイプ)が1例(9%)、ER陽性HER2陽性(ルミナールHER2タイプ)が1例(9%)であった。再発までの期間は2.7±1.9年(0-5.2)、転移臓器は肺2例(18%)、肝2例(18%)、骨2例(18%)、リンパ節2例(18%)、胸膜、後腹膜、乳房がそれぞれ1例(9%)であった。1例は状態が悪化したため､パネル検査は中止となった。7例(64%)がF1CDxで3例(27%)がNCCオンコパネルであった。全症例で何らかの遺伝子変異を認めFGFR1が3例(27%)、PIK3CAが2例(18%)、AKTが2例(18%)に認められた。実際の治療を開始できたのは4例(36%)でmTOR阻害剤が最も多かった。治験、臨床試験に登録された症例はなかった。**（結論）**がん遺伝子パネルでがん遺伝子変異が多く認められたが、実際に治療に反映された症例は少ない結果であった。今後、がん遺伝子パネルを行ったことで予後改善などの効果があったかどうかなど検討していきたい。

EP7-3
乳癌患者に実施されたがん遺伝子パネル検査に関して

[1]総合病院土浦協同病院　乳腺外科、[2]総合病院土浦協同病院　看護部、
[3]東京医科歯科大学　乳腺外科、[4]総合病院土浦協同病院　病理部
長内　孝之[1]、関　知子[2]、佐川　倫子[1,3]、中川　剛士[1,3]、井上　和成[4]、エーカポット　パンナチュエート[4]、坂下　麻衣[4]

背景：2019年06月に本邦において がんゲノムプロファイリング検査(CGH)が保険収載され、ゲノム医療が実臨床の現場で実施されることとなった。当院は､拠点病院(東京医科歯科大学)の連携病院としてエキスパートパネル(EP)を実施している。他臓器同様に、乳がん治療においても 標準治療終了もしくは終了見込み患者を対象に、検査希望者に実施している。
目的：当院で実施した CGH結果とEP後の治療方針に関して 少数例ではあるが検討。
対象と症例：2021.年01月から 同年11月までの実施した4症例。
症例1：ホルモン感受性(HR)陽性、BRCAnalysis陰性：Tumor mutation burden(TMB)3, 病的変異：AKT,BCL2,BCL6,ESR, JUN,MAF, PTEN, TP53: 国内臨床試験参加を検討していたが、急激に増悪し死亡した。
症例2：HR陽性、BRCAnalysis陰性：TMB3, 病的変異：RB1 本症例作成時国内臨床試験開始待ちの状態。
症 例3：HR陽 性、BRCAnalysis陰 性：TMB6, 病 的 変 異：AKT, MAP3K, TP53, JUN, PIK3CA. NF 国内臨床試験参加予定であるが、前治療の間質性肺炎遷延のため、本抄録作成時参加できず。
症 例4：HR陽 性、BRCAnalysis陰 性：TMB3, 病 的 変 異：ARID1A,TP53, GATA, LYK, MYC, NFL.Wee1阻害剤国内臨床試験開始待ちの状態。
上記4症例とも 二次的所見の開示対象となる遺伝子は認めなかった。
考察：日本乳癌学会診療ガイドライン2018年でも 次世代シークエンサーなどを用いたい遺伝子検査に関しての記載がある。その中に「遺伝子パネル検査を行う適切な時期や予後改善効果は、現時点ではあきらかではないが、薬剤開発や臨床試験に深く組み込まれ その有用性が明らかとなることが期待される」との記載がある。今回4症例のみの解析結果でも 非常に多岐にわたり個別に十分な注意と解釈検討、治療選択が必要であり、さらには治験参加などはいくつかのハードルがあるため、単純には「新薬治療」には至らないケースが多いと思われる。しかし EPでの臨床的意義づけおよび抽出データの情報整理結果からは、本邦においても今後、患者の治療選択肢を決める重要な情報が得られるものと考える。

EP7-4
地方病院におけるがん遺伝子パネル検査

[1]石川県立中央病院　乳腺外科、[2]石川県立中央病院　看護部
金子　真美[1]、吉野　裕司[1]、中村　崇[1]、清水　由賀[2]、多賀　玲奈[2]

標準治療終了もしくは終了見込みの癌患者に対するがん遺伝子パネル検査が保険適用となり,当院では2021年1月から保険診療によるがん遺伝子パネル検査を開始した．検査に基づく治療到達度は10%程度とされているが，遺伝子変異に応じた治療戦略を立てられる可能性があるため今後必要性が増してくると思われる．
しかし，実際に検査を行うには多大な労力を要する．その労をゲノム担当各部署が担っている施設もあるが，当院では各診療科の検査担当者が通常診療の合間に行っている．検査の実際と，問題について報告する．
【検査の実際】
・対象者が検査対象となるか，提出標本が検査に耐えうるかの確認
・対象者への説明 30-60分
・検査依頼：C-CATへの入力,伝票作成など 30-60分
・エキスパートパネル用のカンファレンスシート作成 7 ～ 20時間
(病歴30-60分，検出された遺伝子に対する検討（検出された遺伝子による）5 ～ 15時間，二次的所見の検討 1 ～ 3時間 製薬会社への問い合わせなど)
・拠点病院のゲノム担当者によるチェックと追加（中核拠点病院や製薬会社への問い合わせは拠点病院の先生にも行っていただいている．）
・エキスパートパネル参加
・結果説明
【結果】2021年12月までに，7例 (luminal 2例，HER2 1例，Triple negative 4例)に検査を行った．Druggableな遺伝子変異数は2 ～ 5個（中央値3)，遺伝子プロファイルに基づく推奨治療が提示されたのは5例だった．このうち，レポートには記載がないが，資料作成過程で治験を含む推奨治療が見つかった症例は3例であった．治療に繋がったのは現時点では2例である．
また，二次的所見開示対象となったのは1例（他２例に生殖細胞系列に開示済の既知の変異）であった．
【問題点】資料作成の負担が非常に大きい．レポートに記載された情報だけ検討すれば負担は軽減できるが，推奨治療も減る可能性がある．また，地方からは治験へのアクセスが限定されることや，検査後も定期的に主治医が治験などの情報収集をしていく必要があることなども検査普及の障害となりうる．今後検査を継続していく上で検討・改善が必要であると考えられた．

EP7-5
臨床的サブタイプと包括的遺伝子プロファイリング検査の併用による経時的・空間的heterogeneityの把握

[1]和歌山県立医科大学　呼吸器内科・腫瘍内科、
[2]和歌山県立医科大学附属病院　腫瘍センター　がんゲノム医療部門、
[3]和歌山県立医科大学　胸部心臓血管外科
徳留　なほみ[1,2]、宮坂　美和子[3]、川路　万理[3]、清井　めぐみ[3]、中西　仁美[3]、平井　慶充[3]、西村　好晴[3]、山本　信之[1,2]

【背景】転移乳癌の原発巣と転移巣から得られた検体に対して包括的遺伝子プロファイリング(CGP)検査を行うことにより、36%の症例に薬物療法が原因と考えられる内因性サブタイプのスイッチが起こり、さらにCGP検査で得られる遺伝子変異の情報が予後予測･効果予測因子になりうるとの報告がある[1)]。当院で保険診療でのCGP検査を実施した乳癌症例の臨床的背景と同定された遺伝子変異の情報をもとに検討を行った。
【方法】2020/1~2021/11に保険診療でのCGP検査を実施した固形癌症例120例のうちの乳癌症例8例を対象とし、臨床情報と病理組織学的に得られた臨床的サブタイプ、CGP検査の結果を比較検討した。
【結果】平均年齢 は53.8才(42-64才)。臨床的サブタイプとしてはLuminal A(ER/PgR強陽性、Ki67低値)が4例、Luminal B(ER/PgR弱陽性、Ki67高値)とLuminal HER2(ER/PgR/HER2陽 性)が 各1例、Triple negative(TN)が2例であった。転移病変に対する治療開始時からCGP検査提出までの期間は平均57.3 ヶ月(11.2-131.2)であった。CGP検査提出までの前治療数は平均6.8レジメン(5-9)で、ER/PgR陽性の6例全例が内分泌療法抵抗性であった。転移巣の検体から臨床的サブタイプの再評価は7例で行われ、Luminal A / Luminal Bの4例中3例でERが陰転化し、Luminal HER2症例ではHER2が陰転化しており、結果的にTN 2例とLuminal Aの1例以外の4例(57.1%)で臨床的サブタイプが変化していた。CGP検査においては8例全例で何らかのバリアントが検出され、バリアント数は平均16.8個(7-36)、actionableなバリアント数は平均4.8個(1-8)であった。病理組織学的にER強陽性のまま内分泌抵抗性となった1例ではESR1のバリアントが検出され、ERの強度が低下した4例中3例ではPIK3CAのバリアントが検出された。HER2が陰転化した症例においては転移巣でのERBB2のamplificationは認められなかった。
【考察】転移巣でのER/PgR/HER2の再評価に加えてCGP検査を行うことで、治療抵抗性となった要因をリアルタイムで把握でき、今後の治療選択に役立つ可能性がある。
1) Aftimos P, et al. Cancer Discov. 2021;11(11):2796-2811.

★：優秀ポスター

EP7-6
乳癌診療における包括的がんゲノムプロファイリング検査の現状と実施時期についての検討

[1]北海道大学病院　がん遺伝子診断部、[2]札幌医科大学　腫瘍内科学講座、
[3]旭川医科大学　がん遺伝子診療部、[4]北海道大学病院　腫瘍内科、
[5]北海道大学病院　先端診断技術開発センター、[6]北海道大学病院　乳腺外科、
[7]北海道大学病院　臨床遺伝子診療部、[8]北海道大学病院　病理部/病理診断科、
[9]札幌医科大学医学部　遺伝医学、[10]手稲渓仁会病院　腫瘍内科
萩尾　加奈子[1]、菊地　順子[1]、高田　弘一[2]、田邊　裕貴[3]、杉山　未奈子[1]、
大原　克仁[1,4]、天野　虎次[1,4]、畑中　佳奈子[5]、畑中　豊[5]、高橋　将人[6]、
矢部　一郎[7]、松野　吉宏[8]、櫻井　晃洋[9]、石黒　敦[10]、水上　裕輔[3]、
秋田　弘俊[4]、木下　一郎[1,4]

【背景】標準治療後または終了見込みの固形腫瘍患者を対象に包括的がんゲノムプロファイリング検査（CGP）が保険収載されて 2年以上が経過し、乳癌診療における CGPの現状と課題が徐々に明らかになってきている。CGPでみられるサブタイプ不一致と適応薬剤、また遺伝子異常に基づく臨床試験への参加などの観点から、CGPの適切な実施時期を中心に乳癌診療における CGPについて検討した。
【対象と方法】2019年 8月から 2021年 12月まで当院および関連連携病院にてCGPを施行した乳癌症例 34症例について、臨床的背景や遺伝子異常、治療提案率と到達率、治療内容について後ろ向きに検討した。
【結果】34症例の CGP検査前のサブタイプは、ER陽性 HER2陰性が 21例、ER陽性または ER陽性 HER2陽性が 6例、ER陰性 HER2陰性が 7例であった。CGPに提出した検体は原発巣が 13例、転移巣が 20例、血漿が 1例であった。CGP施行時の治療ラインの中央値は 5ライン、ER陽性 HER2陰性は 5ライン、ER陽性または ER陰性 HER2陽性は 6.5ライン、ER陰性 HER2陰性は 3ラインであった。全ての症例で遺伝子異常を認め、多い順に *TP53*が 15例、*PIK3CA*が 12例、*ESR1*が 9例、*RAD21*が 6例、*AKT1*や *ERBB2*がそれぞれ 4例であった。治療が提示されたのは 23例（67%）で、このうち 2例は CGP検査前にHER2陰性であったが、*ERBB2*遺伝子増幅を認めたため保険診療での抗 HER2療法を提示できた。実際に遺伝子異常に基づく治療を実施したのは 6例（18%）であり、保険診療を行った症例が 5例、患者申出療養受け皿試験への参加が 1例であった。一方、CGPの実施時期により前治療内容で適格基準を満たさない臨床試験が 18例に認められ、その結果、治療を提示できない症例が 5例あった。
【考察】標準治療の明確な定義はないが、乳癌診療ガイドラインにて強く推奨されている治療を標準とすると、およそ 3ラインで CGPを考慮することになる。しかしながら、現状の CGP施行時期は中央値 5ラインと後方であり、臨床試験参加不可の一因となっている。また、CGPにおけるサブタイプの不一致により、抗HER2療法などが可能となる場合もあるため、治療効果や PSを考慮するとより早期での検査が望まれる。治療ラインだけではなく、想定される臨床試験や患者背景なども考慮した上で、CGPをどのタイミングで行うかを意識して乳癌診療を行う必要があると考える。

EP7-7
当院におけるがんゲノム医療の現状

[1]社会医療法人博愛会相良病院　乳腺・甲状腺外科、
[2]社会医療法人博愛会相良病院　腫瘍内科、
[3]社会医療法人博愛会相良病院　病理診断科
金光　秀一[1]、太良　哲彦[2]、大井　恭代[3]、川野　純子[1]、馬場　信一[1]、
満枝　怜子[1]、玄　安理[1]、藤木　義敬[1]、権藤　なおみ[1]、佐藤　睦[1]、寺岡　恵[1]、
国仲　弘一[1]、松山　義人[1]、雷　哲明[1]、相良　安昭[1]

【背景】当院では、2018年7月より自費診療下でのがんゲノム医療に対応開始し、その後、段階的に保険診療下で行える体制を整えてきた。今回、当院におけるこれまでのがんゲノム医療について検討した。
【対象・方法】2018年7月から2021年12月までの間、当院でがん遺伝子パネル検査（以下CGP検査）（自費・保険診療下の両方）の結果を得た38例を対象に、診療記録より症例背景・CGP検査およびエキスパート・パネル（以下EP）での検討結果・経過について後方視的検討を行った。
【結果】出検時年齢は平均55歳（27-73）、転移性乳癌35例・手術不能乳癌2例・希少癌（血管肉腫）1例であった。出検までに実施された化学療法の治療ライン数は、補助療法と転移再発後のものを合算し、中央値4ライン（2-10）であった。使用されたパネルはFoudationOne CDx（以下F1CDx）が24例と最も多く、続いてNCCオンコパネルシステム（以下NCCOP）7例、PleSSision検査（自費）5例、FoundationOne Liquid CDx 2例であった。NCCOP 7例のうち5例はF1CDx導入前に出検されており、F1CDx導入後はほぼF1CDxが出検されていたが（24例/29例）、NCCOPも2例において出検されており、1例が肝生検検体での出検、もう1例ではHBOC以外の遺伝性乳癌の可能性を考慮された症例であった。Druggable変異は28例（74%）で示され、PIK3CA 12例（32%）を最多に以下FGFR1、FGFR2、ERBB2、BRCA2、CCND1、TMB-Highと続き、計24遺伝子に渡り変異が示された。EPではCGP検査の結果から16例（42%）で推奨治療の提示があり、うちその推奨治療に到達できたのは8例（21%）であったが、治験登録に至ったのは2例（5%）に留まっていた。
【結語】少数例での検討だが、パネル選択やdruggable変異の傾向、試験的治療の到達率について、乳癌におけるがんゲノム医療の課題が示された。

EP7-8
当科におけるがん遺伝子パネル検査の経験

愛知医科大学　乳腺・内分泌外科
藤井　公人、西塔　誠幸、坂野　福奈、伊藤　由季絵、後藤　真奈美、
井戸　美来、安藤　孝人、毛利　有佳子、高阪　絢子、今井　常夫、
中野　正吾

進行再発乳癌に対するFoundationOne® CDxおよびFoundationOne® Liquid CDxを用いた体細胞遺伝子解析の当科での経験例を報告する。11例の検査例があり、2例がER(-), PgR(-), HER2陰性（TNBC）の術後再発例、8例がER(+), PgR(+), HER2陰性（Luminal type）で、その内、7例が術後再発、1例が初診時Stage IV、そして残り1例はER(+), PgR(+), HER2陽性から再発時にER(+), PgR(+), HER2陰性とsubtypeが変化した例である。TNBCの2例では、共にTP53変異があり、その他にPIK3R1重複、PTEN欠損そしてCCND3増幅がみられた。残りの9例では、PIK3CA変異が4例、CCND1増幅が1例、FGFR1増幅が2例認められ、1例では、BRACAnalysis®にて、生殖細胞系列のBRCA 2 mutationを確認していたが、オラパリブ治療中に再燃したリンパ節での評価にてBRCA2のreversion mutationが確認された。1例においては骨転移のみの再発であったので、FoundationOne® Liquid CDxを用い、その結果はSDHA変異で乳癌診療には関連の少ないものであった。

TNBCの2例にはTP53変異により背景にLi-Fraumeni症候群が示唆された。PIK3R1重複、PIK3CA変異そしてPTEN欠損は6例にみられ、これらにはPI3K/Akt/mTORシグナル経路の亢進が想定されmTOR阻害剤等の薬剤投与が効果的であると考えられた。CCND3 およびCCND1の増幅は2例にみられ、BRCA2のreversion mutationが確認された例においてもESR1変異がありCDK4/6阻害剤も効果的であると考えられた。
がん遺伝子パネル検査により、従来のsubtype等を基にした治療戦略に別の選択肢が得られる可能性がある。しかし、得られる遺伝子情報は、それがその時点の腫瘍のdriver geneであるが、またはpassenger geneであるかは不明であり、最終的には治療効果を臨床にて判断すべきである。腫瘍内遺伝子は継続的に変異していると想定し、がん遺伝子パネル検査や薬剤効果を判定しつつ、治療にあたるべきと思われた。

EP7-9
当院の乳癌におけるゲノム診療及び遺伝子パネル検査の実際

昭和大学　医学部　乳腺外科
鶴我　朝子、増田　紘子、桑山　隆志、垂野　香苗、橋本　梨佳子、渡邊　知映、
犬塚　真由子、明石　定子、中村　清吾

【背景】2019年6月にがん遺伝子パネル検査が保険収載され、個人のゲノム情報に基づいた最適な治療の選択に期待が高まっているが、乳癌治療の実臨床における有用性は確立されていない。
【方法】当院では2020年7月にゲノム診療外来を開始した。その運営状況とともに2020年7月～ 2021年11月までにFoundation One® CDxがんゲノムプロファイルを施行した進行再発乳癌15例に対して、診療録・がん遺伝子パネル検査結果・エキスパートパネル報告書を用いて臨床病理学的特徴と結果について後方視的検討を行った。
【結果】
乳腺外科内に主治医、ゲノム担当医師、看護師、遺伝カウンセラーがチームとなりゲノム診療外来を開始、がん遺伝子パネル検査を行った進行再発乳癌患者は15例、うち手術不能が3例、再発が12例であった。全例が女性、検査時年齢中央値は49歳(36-68)、両側乳癌が3例、サブタイプはLuminal 8例(53.3%)、TNBC6例(40%)、Luminal HER2 1例(6.7%)であった。
検査施行タイミングはホルモン療法も含めて治療line中央値は5th line考慮時点、サブタイプ別ではLuminalが6st line、TNBCが3st line、Luminal HER2が6th line考慮時点であった。提出検体は再発巣11例(73.3%)、原発巣3例(20%)、liquid 1例(6.7%)であった。
がん遺伝子パネル検査の結果、*TP53*変異：9例(60.0%)、*PIK3CA*変異：5例(33.3%)、*ERBB2*変異：3例(4変異)(26.7%)、TMB-high：3例(20%)、*BRCA* 1変異：2例(germline既知)(13.3%)、*CHEK2*変異：3例(20%、内2例はgermline既知)、*ESR1*変異：2例(13.3%)・増幅： 1例(6.7%)を認めた。
Actionable mutationが検出されたのは13例(86.7%)、エキスパートパネルによりmatched therapyが提示されたのは5例(33.3%)、そのうち治験到達症例は2例(13.3%)であった。ゲノム結果を考慮しない治験参加を2例(13.3%)認めた。検査後にBSCとなったのは2例(13.3%)であった。
【考察】
matched therapyが提示されたのは33.3%、治療到達率は13.3%と本邦の報告と相違ない結果となった。治療到達のためにはさらなる臨床試験の充実が必要であり、また治療が見つからなかった場合を想定し、早期から多職種と連携しadvance care planningや精神的サポートを行っていくことも重要と考える。検査施行タイミングは標準治療終了が見込まれた時点とされているが、年齢や併存疾患、転移部位や患者自身の希望に沿って、個々の予後を見据えたタイミングを計ることが大切である。

★：優秀ポスター

EP7-10

*BRCA*遺伝学的検査保険収載がもたらす多遺伝子パネル検査に対する意識変化

[1]広島大学病院　乳腺外科、[2]広島大学病院　遺伝子診療科
小林　美恵[1]、恵美　純子[1]、檜井　孝夫[2]、藤本　睦[1]、甲斐　あずさ[1]、
鈴木　江梨[1]、川又　あゆみ[1]、笹田　伸介[1]、舛本　法生[1]、角舎　学行[1]、
岡田　守人[1]

【背景】2020年4月より*BRCA*遺伝学的検査やリスク低減手術を含むHBOC診療の一部が保険収載され、乳癌術前後を問わず*BRCA*遺伝学的検査を実施する乳癌症例が増加した。遺伝性乳癌の約7割を占めると考えられるHBOC症例の拾い上げが進む一方、高価な多遺伝子パネル（Multi-gene panel: MGP）検査の希望症例は減少している。
【目的】当院でMGP検査を導入した2019年4月から2021年12月までにゲノム医療とコンパニオン診断としてのBRACAnalysis診断を除き、MGP検査や*BRCA*遺伝学的検査を含む遺伝性乳癌を評価する遺伝学的検査の実施状況を*BRCA*遺伝学的検査が保険収載された2020年4月前後の期間で比較し、保険収載による遺伝性乳癌検査に関する影響を評価した。
【結果】乳癌関連遺伝学的検査を受けた症例は2019年4月～ 2020年3月では14例（自費*BRCA*遺伝学的検査8例、MGP検査6例）であり、2020年4月～ 2021年12月では385例（BRACAnalysis診断371例、自費*BRCA*遺伝学的検査11例、MGP検査3例）であった。*BRCA*遺伝学的検査でのHBOC判明症例は保険収載前3例（*BRCA2*: 3例）、保険収載後35例（*BRCA1*: 11例、*BRCA2*: 24例）であった。*BRCA*陰性判明後にその他の乳癌関連遺伝子検査のためMGP検査を追加した症例は保険収載前で2例であり、計8例（57%）がMGP検査を選択していた。保険収載後では*BRCA*陰性350例のうち遺伝学的検査の追加はMGP検査1例、*TP53*: 3例、*PTEN*: 1例であり、MGP検査を選択した症例は計4例（1%）であった。期間全体で*BRCA*遺伝学的検査以外の乳癌関連遺伝子検査で病的変異が判明した症例は、MGP検査で*TP53/MLH1*重複：1例、*RAD51D*: 1例（病的変異検出率：17%）であった。
【考察】一部HBOC診療の保険収載に伴い、術式選択やリスク低減手術の適応といった遺伝学的検査を受けることによる乳癌治療に関するメリットが具体化した。そのため、サーベイランス検診以外に具体的な対策を持たないその他乳癌関連遺伝子を検査するMGP検査などのツールとの差別化が強まり、家系や若年発症などの背景からその他の乳癌関連遺伝子検査が推奨される場合でも費用面や治療に影響しないことにより、*BRCA*以外の遺伝学的検索を希望する症例が減少している。乳癌術式や治療方針に影響を及ぼす*TP53*遺伝子などに関しても自費検査費用負担から多くが検査を敬遠され、遺伝性乳癌の拾い上げが不十分である。遺伝性乳癌を強く疑う症例ではMGP検査の追加が可能な診療体制の実現が望まれる。

EP7-11

当施設の乳癌症例に対する遺伝子パネル検査の実績と治療戦略

[1]東京医科大学病院　乳腺科、[2]東京医科大学病院　遺伝子診療センター
小山　陽一[1]、松本　望[1]、岩井　真花[1]、山本　麻子[1]、安達　佳世[1]、
織本　恭子[1]、上中　奈津希[1]、淺岡　真理子[1]、寺岡　冴子[1]、宮原　か奈[1]、
河手　敬彦[1]、海瀬　博史[1]、山田　公人[1]、稲垣　夏子[2]、石川　孝[1]

【背景】
標準治療が無い、もしくは転移再発が認められ標準治療が終了となった固形がん患者を対象に、がん遺伝子パネル検査としてOncoguide™NCCオンコパネルシステム（シスメックス社）（以下NCCOP）、FoundationOne®CD xがんゲノムプロファイル（中外製薬社）（以下F1CDx）が2019年6月に保険収載され、以降乳癌領域においても実臨床で治療選択の一助として広く活用されている。当施設はがんゲノム拠点病院として機能しており、今回乳癌患者への遺伝子パネル検査の実施状況とがんゲノム医療の現状を報告する。
【対象・方法】
2019年11月から2021年9月現在までの間に、当施設で遺伝子パネル検査（NCCOPもしくはF1CDx）を施行し当施設においてエキスパートパネル（以下EP）が開催された乳癌患者11例を後方視的に評価し、治療到達率などについて検討した。
【結果】
患者は全員女性、年齢中央値53歳。術後再発10例、de novo1例。Luminal type7例、TNBC4例。NCCOPが6例、F1CDxが5例に施行された。Actionableな遺伝子変異を認めた症例は11例（100%）、頻度の高い順から、TP53；7例（64%）、PTEN；4例（36%）、RB1； 3 例（27 %）。Druggableな遺伝子変異を認めた症例は10例（91%）、頻度の高い順から、PTEN；3例（27%）、AKT1,PIK3CA,CDKN2Aが各2例（18%）。また遺伝子変異量（TMB）10Mb以上が1例（9%）であった。EPにより4 例で臨床試験が推奨され内訳は医師主導治験が1例、患者申出療養が3例。1例が患者申出療養によりPDL-1阻害剤が投与された。EPにより保険適応内で既承認薬が6例に推奨され、投与されたのは5例であった。1例はEPで推奨治療なしの結果であった。結果として治療到達率；検出された遺伝子変異に基づいた治療に到達した割合は6例（55%）であった。
【考察】
当施設での乳癌患者におけるがんゲノム医療の実績を提示した。パネル検査において91%の乳癌患者にDruggableな遺伝子変異を認められ、治療到達率は既知の報告よりも高値であったのは早期にパネル検査を施行しているため保険適応内で既承認薬が投与された症例が多かったためと考えられた。現在までの遺伝子パネル検査実施数は少数であり、今後検査症例を蓄積してがんゲノム医療体制の拡充が必要である。

EP7-12

当院における乳癌治療におけるがん遺伝子パネル検査の状況

[1]北九州市立医療センター　腫瘍内科、[2]北九州市立医療センター外科、
[3]北九州市立医療センター病理診断科、[4]わかまつクリニック
佐藤　栄一[1,4]、若松　信一[1,4]、倉田　加奈子[2]、伊達　健治郎[2]、堀岡　宏平[2]、
中本　充洋[2]、古賀　健一郎[2]、斎村　道代[2]、阿南　敬生[2]、田宮　貞史[3]、
光山　昌珠[2]

【はじめに】
2019年6月に局所進行若しくは転移が認められ標準治療が終了となった固形がん患者（終了が見込まれる者を含む）で、がんゲノムプロファイリング検査（comprehensive genomic profiling:CGP）が保険適用となり、臨床試験や患者申出療養制度といった治療選択肢が広がりつつある。当院は同年7月よりがんゲノム医療連携病院としてCGPを開始した。乳癌治療にも遺伝子異常に基づく治療の可能性が広がってきている。
【方法】
2019年7月1日から2021年12月31日に当院でCGP検査を提出した80例のうち乳癌に関連する症例は7例であった。どのような症例にCGP検査をおこなったかを後方視的に検討した。
【結果】
7例の内訳は、女性6名、男性1名、年齢平均値 51.9歳（26 ～ 78）であった。うち1例は男性乳癌術後内分泌療法中に膵臓癌を合併していた。乳癌のサブタイプは、トリプルネガティブ4例、Luminal A 2例、Luminal B 1例であった。病理組織型は、Invasive ductal carcinoma.5例、Apocrine carcinoma.1例、Metaplastic carcinoma.1例であった。CGPは、Foundation One® CDx（以後F1 CDx）5例、Foundation One® Liquid CDx（以後F1 Liquid CDx）1例、NCCオンコパネル 1例提出した。提出臓器は原発巣4例、頸部リンパ節1例、膵臓1例であった。提出理由は、希少癌2例、標準治療終了見込み5例であった。検体量不足が2例あり、1例は再生検できず検査中止とし、1例は再発例でCGP検討時に術後6年経過しており転移巣からの再生検も困難であったが、F1 Liquid CDxの保険収載後に提出できた。エキスパートパネル後の治療推奨例は2例で、1例はTMB-Highに対するニボルマブの患者申出療養制度を推奨され参加した。1例はBRCA1遺伝子変異に対しオラパリブを推奨されたが、BRCAnalysis後で使用済みであった。
【考察】
乳癌治療では標準治療終了の判断が難しくCGPの提出時期も不明確である。また、術後晩期再発例もあり原発巣は劣化し提出できず再生検困難な場合もある。しかし、2021年7月のF1 Liquid CDxの保険収載後にCGPを提出できるようになった。乳癌治療の場合コンパニオン検査後にCGPを提出するため治療に繋がる症例はまだ少ない。検査前に治療だけでなく遺伝性腫瘍の可能性も認識してもらう必要がある。
【結語】
乳癌診療を問わずCGPの提出時期に悩むことは多い。また、検査後に治療に結びつく症例もまだ少ないが症例を検討し、今後も症例を集積していくことが望まれる。

EP7-13

当院におけるがん遺伝子パネル検査を施行したトリプルネガティブ乳癌の症例の検討

[1]中部国際医療センター　乳腺外科、[2]中部国際医療センター　病理診断科
安藤　幸紀[1]、鵜飼　絢子[1]、森川　あけみ[1]、坂下　文夫[1]、竹内　賢[1]、
杉山　誠治[2]、松永　研吾[2]、山田　鉄也[2]

【背景】当院は2017年11月にがんゲノム診断・診療センターを開設してから、160種類のがん遺伝子を調べる網羅的がん遺伝子検査「PleSSision検査」を実施してきた。当院で手術を施行し検体を得た症例に対し、患者の自己負担なしで160種類のがん遺伝子解析を行う「PleSSision-Rapid検査」を臨床研究として行っている。当院の乳腺外科では手術を施行したトリプルネガティブ乳癌の症例に対し、術前化学療法の治療効果の評価と術後の治療方針決定の参考としてPleSSision-Rapid検査を行っている。今回、当院で手術を施行しPleSSision-Rapid検査をしたトリプルネガティブ乳癌患者の結果を評価したため報告する。【対象と方法】2019年5月から2021年7月までの期間に当院で手術を行い網羅的がん遺伝子データ解析を行ったトリプルネガティブ乳癌患者17名を対象とし、検出されたがん遺伝子変異、シークエンス解析に基づいた治療の可能性を評価した。【結果】患者17名の検査時の年齢中央値は56歳（33-82歳）で、術前診断はcStage ⅠAが3例、cStage ⅡAが7例、cStagea ⅡBが3例、cStage ⅢAが2例、cStage ⅢBが2例であった。術前化学療法を施行した症例が12例、術後化学療法を施行した症例が5例であった。頻度の多かったactionableな遺伝子異常はTP53が14例（82% ）、MYC、MAP3K1が3例（18%）であった。Druggableな変異は、PIK3CA変異が2例、BRAF、AKT1、BRCA1/2変異がそれぞれ1例ずつあったが、年齢や術前化学療法の治療効果、適応を考慮し、遺伝子異常に基づいた治療を行った症例はなかった。【考察】現時点で当院でがん遺伝子検査から治療に結びついたトリプルネガティブ乳癌の症例はなかったが、druggableな遺伝子変異が明らかになっている症例もあり、今後の治療方針決定に影響を与える可能性が期待される。

★：優秀ポスター

★EP7-14
がんゲノム遺伝子プロファイリング検査を用いた再発乳癌患者の治療戦略の検討

[1]がん研究会有明病院　ゲノム診療部、[2]がん研究会有明病院　乳腺内科、
[3]がん研究会　病理部、[4]がん研究会有明病院　臨床遺伝医療部、
[5]がん研究会　がんプレシジョン医療研究センター、
[6]がん研究会有明病院　乳腺外科、[7]がん研究会有明病院　乳腺センター、
[8]がん研究会有明病院　総合腫瘍科
細永　真理[1,2]、深田　一平[1,2]、王　暁斐[1,8]、山崎　真澄[1]、大迫　智[3]、
外岡　暁子[3]、竹内　賢吾[3]、植木　有紗[4]、清谷　一馬[5]、森　誠一[5]、
小林　隆之[2]、原　文堅[2]、小林　心[2]、尾崎　由記範[2]、川井　沙織[2]、
上野　貴之[6]、高野　利実[2]、大野　真司[7]、髙橋　俊二[1,8]

【背景】2019年6月にがん遺伝子プロファイリング検査(パネル検査)が保険収載され、我が国においてもいわゆるがんゲノム医療の本格的な実装が始まったが、乳がん患者に対する有用性は確立していない。
【方法】2019年11月から2021年12月までの期間に当院エキスパートパネルにおいてパネル検査結果を踏まえて治療方針の検討を行った乳がん症例を対象として薬剤到達率、検査結果説明状況等について検討を行った。Actionableな遺伝子変異は治療効果予測エビデンスD以上の遺伝子およびTMB-H(FDA承認以降)と定義した。
【結果】当該期間において53例で組織腫瘍検体を用いた遺伝子パネル検査(FoundationOne® CDx)を提出した。出検後に4例で解析中止となったが、そのうち2例で血液検体を用いた遺伝子パネル検査(FoundationOne® Liquid CDx)を実施し、計51例の解析結果をエキスパートパネルで検討した。患者は全員女性、年齢中央値は58歳(32～81歳)であり、何らかの遺伝子変異を認めた症例は94%（48/51)、Actionableな遺伝子変異を認めた症例は78%（42/51)、薬剤到達可能な変異が37%（19/51)であった。遺伝子変異量(TMB)10Mb以上が5.9% (3/51)、MSI-highの症例は認めなかった。
エキスパートパネルにおいて、15.7%(8/51)で臨床試験が推奨され、3.9%(2/51)で投与が行われた。参加試験の内訳は、企業治験が2例、医師主導治験が0例、患者申出療養が0例であった。検査結果開示前に病状増悪により3.9%(2/51)が検査結果説明に至らなかった。
【考察】当院での乳がん患者におけるがんゲノム医療の現状を提示した。エキスパートパネルにおいて15.7%で臨床試験が提案されたものの、臨床試験参加に至った症例は3.9%であった。前治療レジメン数や病状増悪により臨床試験への参加が難しいケースが散見された。より適切なタイミングにがんゲノムパネル検査を行うことで、治療到達率を上昇させることが今後の課題と考えられた。

EP7-15
オラパリブ耐性化後、*BRCA2*の復帰変異が確認された1例

[1]滋賀県立総合病院　乳腺外科、[2]関西医科大学　産婦人科、
[3]滋賀県立総合病院　消化器内科、[4]滋賀県立総合病院　放射線治療科
小味　由里絵[1]、辻　和香子[1]、佐藤　智佳[2]、後藤　知之[3]、四元　文明[1]、
山内　智香子[4]

【背景】PARP阻害剤の薬剤耐性獲得の原因の1つとして*BRCA*の復帰(reversion)変異が知られている。今回オラパリブで奏効が得られたものの再増悪し、がんゲノムプロファイリング検査で*BRCA2*の復帰変異が確認された症例を経験したため報告する。
【症例】38歳女性。右乳癌に対して術前化学療法後、X年12月手術を受け、LuminalA浸潤性乳管癌 ypT2(2.5cm)N1(2/12)M0であった。術後ホルモン療法を5年間行ったが、X+7年2月左横隔膜挙上・左肺門部リンパ節・多発性骨転移を来たし、ホルモン療法・CDK4/6阻害剤を中心とする再発治療を開始した。BRACAnalysis®で*BRCA2*に病的変異c.8504C>A (p.Ser2835*)を確認し、X+9年9日からオラパリブ＋LHRHアゴニストを開始した。1年間奏効したが、左胸膜播種、肺転移、肝転移が出現した。胸腹病変の外科的生検を行ったところ、Triple Negativeタイプに変化しており、同病変をがんゲノムプロファイリング検査(FoundationOne®CDx)に提出したところ、既知の*BRCA2*変異に加えc.8504_8505CA>AC(p.S2835Y)が確認された。
【考察】オラパリブの標的であった*gBRCA2*遺伝子変異がさらに復帰変異を生じてBRCA機能を回復し、薬剤耐性を獲得したものと考えられる。

EP7-16
乳癌患者における血液中遊離核酸の遺伝子解析

[1]名古屋徳洲会総合病院　乳腺外科、[2]名古屋徳洲会総合病院　検査科、
[3]札幌東徳洲会病院　乳腺外科、[4]名古屋徳洲会総合病院　外科
吉本　信保[1]、河井　伸午[2]、南　盛一[3]、高山　悟[4]、川手　章史[1]、高山　昇龍[4]、
山本　真也[4]、横山　希生人[4]

【背景・目的】遺伝因子を加味したがん個別化医療が広まりつつある。本邦でも2019年6月にがん遺伝子パネル検査が、2021年8月には血液を用いたがんゲノムプロファイル検査が保険適応となった。血液を用いたプロファイル検査は、軽微な侵襲で繰り返し行えること、病勢をリアルタイムに反映しうること、などの特長があるが、網羅的な解析のため高コストになってしまうという課題もある。そこで、より低コストで行える方法として、着目した数種類の遺伝子をデジタルPCRにて解析する方法に注目し、その有用性を検討することを目的とした。
【対象・方法】2021年9月から現在までに今研究の実施施設を受診した乳癌患者を対象とした。専用採血管を用いて採取した全血から血漿遊離核酸(cfDNA)を精製し、*HER2*及び*MYC*増幅をデジタルPCRで計測した(Bio-Rad社製QX200)。さらに、その結果と臨床病理学的因子との相関を調べた。
【結果】症例登録の同意を取得できたのは23例であり、12例で検体を採取した。*HER2*及び*MYC*遺伝子に対する特異的primer/probeセットにより、デジタルPCRを用いてコピー数異常を高感度に検出する予備実験を行った。これらの遺伝子増幅を有する乳癌細胞株SK-BR-2と、コピー数異常を伴わない線維芽細胞NB1RGBを様々な割合で混合したサンプルを用いて、癌細胞が256分の1の存在下でもコピー数異常の検出が可能な事を確認した。さらに実際に登録症例7例で測定を行ったところ、3例で*HER2*コピー数高値(2.43, 2.88, 2.93)、2例で*MYC*コピー数高値(2.40, 2.29)を認めた。*HER2*コピー数高値を認めた3例のうち2例がHER2陽性乳癌であり、そのうち1例が術前症例、1例が再発症例であった。現在それぞれのコピー数の閾値決定のため、臨床病理学的な因子との関連についてさらなる検討をすすめている。
【結語】デジタルPCRを用いて、乳癌患者における血中遊離核酸の*HER2*コピー数異常・*MYC*コピー数異常の同定を行いえた。今後、これら*HER2*コピー数異常・*MYC*コピー数異常の経時的変化と病勢の相関の解析などへつなげていきたい。

EP7-17
ER陽性HER2陰性再発乳癌に対する包括的がん遺伝子プロファイリングの経験

[1]福井県立病院　外科、[2]春江病院　乳腺科
大田　浩司[1]、佐藤　里咲[1]、伊藤　朋子[1]、嶋田　俊之[2]

包括的がんゲノムプロファイリング検査(以下、CGP)は、「OncoGuide™ NCCオンコパネルシステム」と「FoundationOne® CDx がんゲノムプロファイル」(以下F1)が2019年7月より保険適用となった。当院は2020年1月にがんゲノム医療連携病院に認定され,現在対象者に実施している．本邦にて保険承認された2種のCGPのうち, F1に関しては,内分泌療法耐性化を予測しうる遺伝子がほぼ包括的に盛り込まれており,その発現の有無により当該腫瘍における内分泌療法耐性化を解明する一助になることが期待される．今回,我々は2021年10月31日までにER陽性,HER2陰性転移性乳癌に対し実施したCGPにおいて,内分泌療法耐性化指標となる遺伝子発現を後ろ向きに検索した.
対象と方法：当院にてCGPを受け,エキスパートパネル(以下EP)にて検討されたER陽性HER2陰性転移性乳癌７例のうち,本研究に同意された患者さん6例．調査項目では,患者さんの基本情報,乳癌の情報(罹患年齢,初診時ステージ,ER,PgR,HER2,Grade,Ki67,転移臓器,DFS)治療歴と最良効果(特に内分泌療法),CGPにて内分泌療法耐性化指標と判断された遺伝子,EPにおける推奨治療について調査した．なお,本研究は当院の倫理審査にて承認され,個別同意を得,さらに同意撤回についても説明した.
結果：6例の年齢中央値は49歳(32-64歳),再生検は4例に行われ,全てER陽性,HER2陰性を確認.再発後内分泌療法は5例にCDK4/6阻害剤が投与され,標準治療を完遂,1例は一次治療で肝転移が増悪し,life threateningであり化学療法に移行していた．CGP検体では,組織検体,血液検体はそれぞれ3例ずつであった．内分泌療法の効果より,初期耐性は1例,獲得耐性は3例,感受性維持は2例と予測した．耐性遺伝子として,PIK3CAの活性型変異4例,PTENの機能喪失変異2例,FGFR2の増幅1例,ESR1の獲得型変異を1例に認めた．推奨治療は6例すべてに提示,到達率は現時点で50%であった.
結語：ER陽性HER2陰性乳癌においては,CGPにて内分泌の耐性化指標が明らかとなり,理論的に推奨治療を提示できる可能性があることが確認された.

★：優秀ポスター

EP7-18
転移再発乳癌におけるctDNA検査（リキッドバイオプシー）の使用経験：5例報告

[1]那覇西クリニック　外科、[2]那覇西クリニックまかび　外科
鎌田　義彦[1]、滝上　なお子[1,2]、玉城　研太朗[1,2]、上原　協[1,2]、玉城　信光[1,2]

はじめに：腫瘍のゲノム情報による転移・進行癌の治療が本邦ではゲノム医療拠点病院で推進されている。転移腫瘍の組織検体が得られない場合などはctDNAによる解析（リキッドバイオプシー）も行われている。今回、転移・再発乳癌症例についてctDNAリッキッドバイオプシーとしてGuardant 360検査を使用したので報告する。
目的：ctDNA検査（Guardant 360）は転移・再発乳癌治療のマネージメントに有用な情報を提供しうるか検討する。**方法**:治療の選択肢に迷っている転移・再発乳癌症例についてctDNA検査について充分なInformed Consentの元で検査を実施した。
結果：Case 1) 55y, 術後転移、ER+/PgR+/Her2-, 癌性胸膜炎。ctDNA:AKT1E17K 5.1%, TP53P151A 0.1%, RB1 Spice Site SNv 0.3%。治療選択 Everollimus。・・・Case 2) 69y, 術後転移、ER-/PgR-/Her2+, 多発骨転移・腹部リンパ節転移、trastuzumabで心不全。ctDNA: ERBB2 amplification High(+++), TP53 Spice Site sNV 0.2%。治療選択 Lapatinib + Capecitabine。・・・Case 3) 57y, 術後転移、ER+/PgR+/Her2-/Ki67(10%), 肝/LN転移。ctDNA:no mutation detected。治療選択 Fulvestrant + Palbociclib 。・・・Case 4) 70y, T4N3M1、ER+/PgR+/Her2-/Ki67(1-5%), 局所進行・多発（肝・骨・リンパ節）転移。ctDNA: NRAS Q61R 0.06%。治療選択 Fulvestrant + Palbociclib。・・・Case 5)72y, T2N2M1, ER+/PgR+/Her2+/Ki67(44%), 肝/骨/リンパ節転移。Trastuzumab + Pertuzumab + Chemo + HormoneTxでCR継続。ctDNA: VUS (ARID1A M1220V 0.1%, BRCA1 T1671 0.1%)。治療選択 Trastuzumab + Pertuzumab + Denosumab 終了 -> Tamoxifen。
考察：血中循環DNAの中の腫瘍由来で遺伝子変異のあるDNA（ctDNA）を検出するリキッドバイオプシーを治療のlate lineの患者２症例、転移後1st line治療選択のため１症例、Stage ４で2nd line治療選択のため１症例、Stage ４で長期CR中の１症例のde-escalationのため、行った。ctDNAリキッドバイポプシーは、乳癌では予期せぬ治療ターゲットの検出や治験情報の獲得のためだけでなく、既存の治療薬選択にその情報を活かせたことが示唆された。これは腫瘍組織ベースで進んでいるゲノム医療を補完するものと期待する。

EP7-19
大分県立病院でのがんゲノム医療のスタートと現況

大分県立病院　乳腺外科
増野　浩二郎、増田　隆伸、豊原　絢子

2019年6月にがん遺伝子パネル検査が保険収載となったのをうけて当院での実施の準備を開始。2021年4月にがんゲノム医療連携病院への指定をうけて7月より当院でのがんゲノム医療がスタートした。大分県は総人口111万人、65歳以上人口が33%を占めるが、県内には大分大学病院と当院の2か所のみが連携病院に指定されている。院内がん登録によると2020年に新規登録された県全体のがん登録症例の20%が当院で診断・治療を開始しており、乳がん症例だけに限ると33%が当院で診断治療開始されている。したがって検査を希望する患者が今後集中することが予想される。

2021年7月からがんゲノム外来が稼働し、がん関連診療科8科からの検査提出が可能となった。検査の提出は各診療科に委ねられ、通常診療の中で行った。各診療科でゲノム外来担当医を1名ずつ決定し、主治医は各科でゲノム担当医と相談し出検を決定した。検査までの実務や結果説明は各主治医が行うこととしたが、エキスパートパネルや患者説明前に不明な点があれば各科のゲノム担当医に相談することにした。また検査説明のサポートや同意書取得、結果説明後のサポートはがんセンター外来看護師がコーディネーターとして医師と患者の間で動く形とした。

2021年11月15日までに16症例が提出され､8例が患者説明まで終了した。性別では男2、女6例、年齢では60代と70代併せて6例であった。がん種では婦人科がんが最多で3例、胆道がんと乳がんが次いだ。8例中5例には治験情報がえられたが、実際に投薬された症例はない。乳癌4症例に限ると検体は組織3例、リキッド1例。Triple negative型の症例で2次的所見PALB2変異が指摘された。Lumina型の2例でPIK3CAとBRCA2変異をみとめた。このいずれもgBRCAは変異なしであった。

今後は結果の解釈と患者への説明が重要となり、投薬につなげていくことが急務であると感じた。

EP7-20
当科におけるがん遺伝子パネル検査の現状と推奨薬の効果検討

杏林大学　医学部　付属病院　乳腺外科
伊坂　泰嗣、土屋　あい、石坂　欣大、麻賀　創太、井本　滋

【背景】わが国では2019年６月にがん遺伝子パネル検査の保険診療が開始され、進行再発患者に対し、検査可能となった。全国的に徐々に検査数は増加し、2021年10月で21030例がC-CATに登録され99.67%が二次利用に同意している。一方で治療に結び付いた症例は607例（8.1% 2019年９月より2020年８月末）と少なく、推奨薬剤の効果報告はさらに少ない。そこで、当科で施行された進行再発乳癌症例に対するがん遺伝子パネル検査の状況を検討し、推奨された薬剤の効果期間や問題点を考察したため報告する。【対象】2019年6月から2021年12月末まで当院で治療を受けた患者のうち、がん遺伝子パネル検査に提出した27例を対象に検討した。【結果】27例のうち事前組織検査にて、４例が対象とならず、Liquidによる提出となり、23例が組織での提出となった（原発巣15例、転移巣８例）。検査施行した平均年齢は53.0歳（39 ～ 71歳）、検査施行時の平均治療レジメン数は3レジメン（1 ～ 7レジメン）、サブタイプはLumA ８例、LumB(HER2＋) 3例、LumB(HER2－) 13例、HER2 1例、TNBC2例であった。内臓転移を有する症例は21例、乳癌家族歴を有するのは9例であった。BRACAanalysis検査施行は18例（1例BRCA2陽性）であった。Companion Diagnostic Claimsが示された症例は5例で、全てHER2amplificationであった。Biomarker FindingsであるMicrosatellite statusは全てMSI-Stable、Tumor Mutational Burdenは1例高値を示した。Genomic Findingsでは60種類、134個の遺伝子変異が認められた。一番多く検出された遺伝子変異はPIK3CA（9回）であった。Subtype別ではLumB（HER2-）で38種類64個の遺伝子異常が認められた。保険適応薬ではPIK3CA,AKT1,PTEN発現症例ではｍTOR阻害薬（平均効果持続期間11.6、5.4，3か月）、HER2発現症例では抗HER2薬（21.8か月）、CCND1発現症例ではアベマシクリブ（7.3か月）が推奨されている【考察】①治験以外の19例で治療推奨薬が実施可能であった。 ②平均3レジメンで検査提出していたが、推奨される治験は比較的早い治療ラインであるため、今後早い治療ラインでの検査提出が必要と思われる。③遺伝子発現と免疫染色発現が異なる症例も認めたが、対する治療ガイドラインが存在しない。④検査施行者に対する後々の治験情報フィードバック機構がないなどの問題が認識された。今後さらに治療効果情報の築盛や問題改善するための検討が必要である。

EP7-21
Oncotype Dxと病理学的結果に基づく判断ならびにPREDICTの比較

千葉大学　臓器制御外科
山本　寛人、藤本　浩司、長嶋　健、高田　護、榊原　淳太、山田　英幸、大塚　将之

【目的】
Oncotype Dx(ODX)はホルモン受容体陽性乳癌において化学療法の恩恵を受ける患者を特定する検査である。
本検査と従来の病理学的結果に基づく判断による化学療法の要否には乖離があることが知られている。
今後は本検査施行例が増加すると予想される。そこでRecurrence Score(RS)による判断と現行の臨床病理学的結果に基づく判断とでどの程度乖離が生じるのか当院で今までにODXを行った症例を用いて検討した。
【方法】対象患者をRSに基づいて各リスクグループに分類した。
次に乳癌の術後補助療法上乗せ効果予測するツールであるPREDICTを用いて各グループにおける化学療法上乗せ効果を比較した。
またRS未通知の状態で病理学的結果から化学療法の要否を医師が判断しその結果との乖離も比較を行った。
【結果】対象の年齢中央値は49歳,閉経前が27名,閉経後が21名であった。
RSの平均値(範囲)は全症例で16.4(1-41),閉経前で15.9(1-33),閉経後で17.0(5-41)であった。
実際の化学療法施行状況はRS26以上は7名であり全員が化学療法を受けていた。
RS25以下で化学療法を受けた患者は2名であった。
各因子における平均RSを見ると
T分類ではT1(26名):15.2,T2(16名):17.2,T3(4名):22.3,T4(1名):11
N+(20名):16.6,N－(27名):16.1
Histological GradeではHG I(11名):12,HG II(29名):17.1,HG III(4名):45.25
脈管浸潤 陽性(20名):15.5,陰性(28名):17.0
Ki-67 低値(18名):13.9,高値(30名):17.8
であった。
PREDICTの10年後化学療法上乗せ効果は全症例で平均+3.5%であり,RS26以上(7名)では+4.6%,RS25以下(41名)では3.3%であった。
閉経後では化学療法上乗せ効果15%以上とされるRS26以上(5名)ではPREDICTでは平均5.2%と低く見積もられ、上乗せ効果1%未満とされるRS25以下(16名)では平均3.8%と多く見積もられる傾向にあった。
閉経前では化学療法上乗せ効果が15%以上とされるRS26以上(2名)では平均3.0%,上乗せ効果6.5%以下とされるRS21-25(2名)で平均5.5%,上乗せ効果1.6%以下とされるRS16-20(7名)で平均2.6%,上乗せ効果1%未満とされるRS15以下(16名)で平均2.9%であった。
医師により術後補助化学療法が必要と判断した14名中9名がRS25以下であり化学療法不要であった。不要と判断した34名中2名がRS26以上であり化学療法が必要であった。
【結語】
Oncotype Dxは従来の病理学的結果では判断できない化学療法必要症例を選別するが,当院における症例からもそのことが推察された。

★：優秀ポスター

EP7-22
Oncotype DXを使用した個別化医療の実践

国家公務員共済組合連合会　東京共済病院　乳腺科
淺川　英輝、重川　崇、朴　圭一、中村　明日香、馬場　紀行

【緒言】本邦においてOncotype DXはこれまで自費診療で行われてきたが、2021～2022年より保険収載されることとなり、ますます日常臨床での治療方針の決定に寄与することが期待されている。多重遺伝子アッセイによって、ER陽性・HER2陰性乳癌患者に対し、過不足のない術後化学療法の適応を個別に判断できるかは、継続的に議論されているところである。【目的】当院において、Oncotype DXを使用し治療方針を決定した症例における、術後補助療法の妥当性および長期予後について検証することとした。【対象と方法】2010年~2021年の間、ER陽性・HER2陰性乳癌にOncotype Dxを施行した68例を対象とし、実施された背景や臨床病理学的諸因子と再発スコア(RS)、長期予後についての検討を行った。【結果】年齢中央値48(22-70)歳、閉経前51例(75.0%)、閉経後17例(25.0%)、浸潤径30mm以上 14例(20.6%)、グレード2以上21例(30.9%)、LVIあり 28例(41.2%)、PgR 30%未満 9例(13.2%)、リンパ節転移陽性24例(35.3%)、RS中央値19(0-42)であった。RS内 訳 はRS<11: 13例(19.1%)、RS 11-25: 45例(66.2%)、RS>25: 10例(14.7%)であり、術後補助療法としてRS<11群には全例内分泌療法、RS11-25群には6/45例(13.3%)で化学療法の追加、RS>25群には9/10例(90.0%)で化学療法の追加を行った。追加された化学療法レジメンはTC療法10例、TS-1 1例、EC+Taxaneが4例であった。一方で、リンパ節転移有無と化学療法の有無に着目してみると、リンパ節転移陰性症例のうち化学療法を施行したのは13/44例(29.6%)あるが、リンパ節転移陽性症例であっても化学療法を施行したのは2/24例(8.3%)にとどまっており、治療指針の決定においてはRSをより重視している結果となった。観察期間中央値49.5(1.8-139.8)ヶ月にて、RS 11-25群の1例のみに骨転移再発を認めた。【考察】実臨床において、Oncotype DXにより治療方針を検討することで長期予後にも寄与しており、過不足の無い術後補助療法を判断できているものと考えられた。【結語】ER陽性・HER2陰性乳癌患者の術後補助療法を検討する上で、Oncotype DXの使用により市中病院においても個別化医療の実践が可能である。

EP7-23
日常診療においてOncotypeDXは化学療法のdecision makingに役立つのか？

北海道がんセンター　乳腺外科
前田　豪樹、桑原　小百合、太刀川　花恵、山本　貢、富岡　伸元、渡邊　健一、高橋　将人

【背景】
ER陽性HER2陰性乳癌において過不足ない化学療法の施行が重要な臨床的課題である。Oncotype Dxは，早期乳癌の再発リスクの予測や化学療法が必要な患者の選択に用いられているRT-PCRをベースにした遺伝子検査法である。紆余曲折はあるもののOncotype DXが保険適応となり、化学療法回避のためにこれまで以上に実臨床での判断が必要となる。
【対象と方法】
対象は2010年7月～2021年10月の期間に当院でER陽性HER2陰性乳癌に対しOncotype DXが実施された80例。再発スコア(RS)、臨床的な再発リスク、無病生存期間(DFS)、検査が実施された背景から化学療法省略に関するOncotype DXの有用性について後方視的に検討した。再発スコアと臨床リスクはTAILORx試験の副次的解析結果(Sparano JA. Et al. N Engl J Med. 2019 Jun 20; 380(25): 2395–2405.)に準じて検討した。再発スコアのリスク分類はTAILORx試験の基準を用いた(Low risk:RS<11, Intermediate risk:11≦RS≦25, High risk:RS>25)。臨床的な再発リスクは腫瘍径・核グレードに基づき、低臨床リスク(腫瘍径3cm以下・Grade 1、2cm以下・Grade 1-2、1cm以下・Grade1- 3)と高臨床リスク(低臨床リスクに該当しない場合)に分類しているのでこれらを参考に自験例に外挿した。
【結果】
検査時の年齢中央値は57(32-78)歳、閉経前は29例、閉経後は51例であった。リンパ節転移陰性で51歳以上は28例。内訳はRS25以下は16例、RS26以上は12例。50歳以下は22例。内訳はLow Clinical riskに該当するRS20以下もしくはHigh Clinical riskに該当するRS15以下が13例、RS21以上のLow Clinical riskとRS16以上のHigh Clinical riskが9例。
リンパ節転移陽性で閉経後は23例。内訳はRS25以下は18例、RS26以上は5例。閉経前は7例であった。
Oncotype DXの結果により化学療法の上乗せ効果がないと判明した群は、リンパ節転移なしの群で58%(29/50)、リンパ節転移ありの群で78%(18/23)となった。
再発イベントは8例に認め、内訳は化学療法省略群で6%(3/47)、化学療法追加が推奨される群で15(5/33)であるが、実際に化学療法追加された群に限ると5%(1/19)まで低下した。
【まとめ】
RSにかかわらず化学療法追加が推奨される閉経前リンパ節転移陽性症例を除いた群で、化学療法が回避できる症例の対象が明確となり、再発イベントからOncotype DXが実臨床においても十分有用であると思われた。

EP7-24
Oncotype DXを実施した乳がん患者の臨床病理学的因子とアウトカムについての検討

[1]金沢大学附属病院　乳腺外科、[2]金沢大学附属病院　乳腺センター
大江　佑果[1,2]、石川　聡子[1,2]、平田　美紀[1,2]、川島　博子[2]

【背景】Oncotype DX®は ER陽性HER2陰性乳癌において，治療選択，予後・化学療法効果予測に有用であり，保険収載に伴い今後臨床応用の拡大が予想される．また，患者背景や臨床リスクと組み合わせることで，実施対象や目的を細分化できる可能性がある．Predictは臨床リスクから簡便に予後・化学療法効果予測を行うオンラインツールであり，当院でも積極的に使用してきた．今回我々はOncotype DX®の使用経験に関して，Predictとの比較を含め考察したので報告する．
【対象/方法】2018年8月から2021年8月までにOncotype DX®を行った14例を対象とした．臨床病理学的因子，再発スコア(RS)，Predictで計算した化学療法上乗せ効果，術後治療について後方視的に検討した．Predictの化学療法上乗せ効果が3%以下である症例を低リスク，3-5%である症例を中間リスク，5%以上の症例を高リスクとした．
【結果】年齢中央値51歳(33歳-72歳)，閉経前/後：8/6例．Stage ⅠA/ⅡA/ⅡB(UICC第8版)：7/5/1例(局所再発1例)，N0/N1：9/5例，浸潤径の中央値は17(6-38)mmであった．4例にリンパ節転移を認め，転移リンパ節個数は1/2/3個:2/1/1例であった． RS<11:1例，RS11-25:13例であった．術後治療として化学療法を選択したのは2例であり，ともにRS11-25，リンパ節転移陽性，閉経前症例であった．14例中1例は妊孕性温存希望者であり，採卵・卵子凍結保存を実施した．Predictの結果，低リスク/中間リスク/高リスク：11/2/1例であり，Oncotype DX®において中間・高リスクの患者は全例化学療法の上乗せ効果はないと予測された．
【考察】Oncotype DX®の実施にあたり，閉経状態，リンパ節転移等，臨床リスクとの関連性の検討は，実施対象や化学療法の効果予測等，実施目的を明確にするために重要であるといえる．当院の検討においてもOncotype DX®の実施により化学療法を回避できた症例は多く，臨床リスクと乖離がみられる症例もあった．また，実施に関して，閉経前の妊孕性温存を希望する患者では特に有用であったといえる．今後さらなる症例の蓄積が望まれ，実施対象や目的の明確化が必要である．

EP7-25
自施設におけるOncotypeDX検査 74症例の検討

[1]栃木県立がんセンター　乳腺外科、[2]栃木県立がんセンター　病理診断科
北村　東介[1]、安藤　二郎[1]、豊田　知香[1]、竹前　大[1]、星　暢夫[2]

【背景】OncotypeDX検査(ODx)は2021年12月1日付けで保険適用となり、対象はホルモン受容体陽性・HER2陰性乳がんのリンパ節転移陰性、微小転移またはリンパ節転移1～3個の患者である。
【目的】従来の臨床病理学的因子とODxの再発スコア(RS)の結果から、術後補助化学療法(ACT)が必要と思われる症例を抽出する。
【対象と方法】2015年3月～2021年9月、当院で約1756例の原発性乳がん手術が行われ、うちODxが行われた74例(4.2%)を後方視的に解析した。
【結果】性別は全て女性。年齢は50.5歳(41-74)。閉経状態は閉経前/後42/32例。観察期間は41.5か月(2-80)。
浸潤径は17mm(0-65)。針生検標本のER(エストロゲン受容体)陽性率は95%(30-100%)。PR(プロゲステロン受容体)は90%(0-95%)。
RS値 は15(0-55)。RS<11 20例、RS11-25 45例、RS>25 9例。ACTが行われた症例は12例、内訳はTC療法11例、EC-PTX療法 1例。
別記のごとくスコア化(EPGKスコア表を参照)を行った。
EPGKスコアが2点以上を陽性、0点と1点を陰性とすると、RS>25(9例)の全てで陽性(感度100%)であった。一方、RS0-25(65例)の18例(28%)に陽性がみられた。
閉経前ではRS0-15(24例)の3例(13%)に陽性がみられ、RS16-25(16例)の11例(69%)に陰性がみられた。
【結論】EPGKスコアが2点以上を陽性とすると、閉経前・後においてRS>25の感度は100%、特異度は72%であった。EPGKスコアが0点あるいは1点の場合、RS>25となる可能性は低いといえる。
一 方、ACTのcut off値 を 閉経 後25、 閉 経前15とすると、EPGKスコアは閉経後ではACTの必要な症例を抽出しうるが、閉経前においてはその抽出が困難であることが分かった。

EPGKスコア表

	0点	1点	2点
ER	≧80%	<80%	−
PR	≧50%	20-49%	<20%
Grade	G1 or G2	G3	−
Ki-67	<20%	≧20%	−

EPGKスコアは上記4因子の点数を合計する

★：優秀ポスター

EP7-26
乳癌患者の血清中微量元素を用いた新規バイオマーカーの探索

[1]秋田大学医学部付属病院　乳腺・内分泌外科、
[2]秋田大学医学部附属病院　病理診断科、[3]秋田大学医学部　胸部外科、
[4]秋田大学医学部附属病院　放射線診断科
高橋　絵梨子[1]、寺田　かおり[1]、八柳　美沙子[1]、工藤　千晶[1]、森下　葵[1]、南條　博[2]、石山　公一[4]、南谷　佳弘[3]

乳癌のスクリーニングや再発早期発見、予後予測、治療効果判定においては様々なツールが開発されており、血液や体液から診断を行うマイクロRNAや血中循環腫瘍DNA、血中循環DNA、血中循環腫瘍細胞などを用いたLiquid biopsyは低侵襲であり、繰り返しの採取が可能であることから世界中で研究開発に凌ぎを削っている。我々は、臨床で用いられている治療効果予測因子、病理学的因子に加え、治療選択、予後予測の一助として血中微量元素濃度の臨床応用の実現を目指し研究を行った。血中微量元素濃度測定は、Liquid biopsy同様、低侵襲で繰り返し行えることから経時的な評価が可能な検査方法である。人体にとって微量元素は生命機能を維持する上で極めて重要な元素であり、体内では多種類の元素が様々な濃度で存在し、一定のバランスを保ちながら、正常な生命機能の維持に重要な役割を担っている。しかし、欠乏や過剰により恒常性が失われると、特定元素の過剰蓄積や欠乏が誘導され、それぞれ特有の疾病が誘発されることがわかっている。
本研究では医理工連携の一環として、秋田大学理工学研究科に設置されたICP—MSを用いて、2017年8月から2019年2月まで、秋田大学医学部附属病院乳腺・内分泌外科において同意を得られた新規乳癌患者、遠隔転移・再発患者の治療介入前後の残血清、延べ354検体を測定してきた。その中でも手術を施行した47例（非浸潤癌13例、浸潤癌34例）の手術前後の微量元素濃度の差を検討した。結果は、^{7}Li, ^{11}B, ^{23}Na, ^{24}Mg, ^{27}Al, ^{28}Si, ^{31}P, ^{39}K, ^{43}Ca, ^{45}Sc, ^{47}Ti, ^{51}V, ^{53}Cr, ^{55}Mn, ^{56}Fe, ^{59}Co, ^{60}Ni, ^{63}Cu, ^{66}Zn, ^{75}As, ^{78}Se, ^{85}Rb, ^{88}Sr, ^{89}Y, ^{78}Sb, ^{118}Sn, ^{133}Cs, ^{137}Baの28種類の微量元素を測定し、複数の微量元素において、有意差を持って手術前後で相違があることが明らかとなった。更に体内微量元素濃度は手術侵襲や周術期の絶食など、様々な影響で変動しうるが、浸潤癌と非浸潤癌では有意差のある微量元素が異なっており、浸潤癌切除により体内微量元素濃度に変化をもたらした可能性が考えられた。微量元素と癌との関連について様々な癌種で研究が行われているが、大半が癌患者と非癌患者との比較であり、本研究のように一患者における手術前後で微量元素濃度の差を比較した研究は他にない。浸潤癌ではStageやsubtype、核Grade、組織学的Grade毎の検討も行い、本研究の成果を報告する。

EP8-1
ドセタキセル100㎎/㎡の必要性に関するアンケート調査の検討

広島大学病院　広島臨床研究開発支援センター
平田　泰三

背景：乳癌治療において標準治療薬であるドセタキセルは、日本では海外よりも承認用量が少なく、ドラッグラグは解消されていない。海外と同用量が承認できない原因となっている不足したエビデンスを補うため、日本国内でドセタキセル100㎎/㎡の医師主導治験が実施された。その結果、薬物動態の明らかな国内外差がないこと、限られた症例数ではあるものの、適切な支持療法の下では忍容可能であり、一定の有効性が報告された。今後、『医療上の必要性の高い未承認薬・検討会議』に対してドセタキセル100㎎/㎡の要望書提出の判断に向けて、日本国内での同要望の有無を調査する必要性があった。そのため、本邦で乳癌診療に従事している乳腺専門医に対して、ドセタキセル100㎎/㎡の必要性に関するアンケートを実施し、その結果を解析する。
方法：日本乳癌学会から乳腺専門医を対象に『ドセタキセル100㎎/㎡のアンケート』を依頼し、2021年2月12日から2021年2月28日の期間に実施した。アンケート記載項目として『日本の臨床現場でのドセタキセル100mg/m^{2}の要望の有無』、『ドセタキセル100㎎/㎡の使用経験症例数』、『本アンケートに関する自由記載欄』を挙げ、収集した。
結果：285名から有効回答が得られた。その中で、206名（72.3%）がドセタキセル100mg/m^{2}の必要性があると回答であった。ドセタキセル100mg/m^{2}の使用経験があると回答したのは32名であった。使用経験のある医師の中で27名（84.3%）がドセタキセル100mg/m^{2}の必要性があると回答があった。自由記載欄には、主としてドセタキセル100mg/m^{2}の必要性に肯定意見、用量増加に伴う有害事象の増加に注意する必要があるとの意見等があった。
結論：日本乳癌学会が実施したアンケートから日本の乳癌診療に従事している多くの乳腺専門医がドセタキセル100㎎/㎡を必要とするという結果が得られた。ドセタキセル100mg/m^{2}の使用経験のある医師は限られていた。しかしながら、ドセタキセル100mg/m^{2}の使用経験のある医師はドセタキセル100㎎/㎡を必要と回答した割合が高かった。

EP8-2
居住地に基づく社会経済指標と乳がんの診断･治療･予後の関連：単施設の院内がん登録・DPCによる検討

[1]大阪医科薬科大学病院　乳腺外科、
[2]大阪医科薬科大学　研究支援センター　医療統計室
坂根　純奈[1,2]、木村　光誠[1]、奥　浩世[1]、碇　絢菜[1]、冨永　智[1]、前沢　早紀[1]、田中　享明[1]、青木　千夏[1]、太田　紅仁香[1]、岩本　充彦[1]

背景：
がん登録とは、癌患者の診断、治療、転帰に関する情報を収集し、保管、整理、解析する仕組みである。これらを活用し、癌の発生状況、癌医療の実態の把握を行い、癌医療の質の向上やがん対策に策定、評価に資する。患者の社会的な背景は診断・治療・予後と大きく関連するとされるが、日本におけるリアルワールドデータに基づく検討は少ない。
目的：
大阪医科薬科大学病院の院内がん登録データおよびDPCデータを用いて、乳癌の診断・治療・予後と社会経済指標との関連を検討する。
方法：
当院で2008 ～ 2020年に診断・治療された女性乳癌患者2994例を対象とし、院内がん登録およびDPCデータより、診断時の年齢、進行度、発見経緯や初期治療の内容および診断日、最終生存確認日等の情報を入手した。社会経済指標は患者の居住地に基づき推定される地理的剥奪指標（ADI: Areal Deprivation Index）を3分位に分けて検討した（Q1：裕福、Q2：中程度、Q3：困窮）。
結果：
発症年齢の分布はQ1の方がQ3より若い傾向が見られた。進行度は限局群（in situ含む）がQ1で67.1%、Q3で61.7%、領域リンパ節転移群がQ1で22.9%、Q3で26.0%と、Q1で早期に診断される症例が多かったが、有意差は認めなかった。検診発見された患者はQ1で23.8%、Q3で15.8%と統計的有意に差があった。治療（手術・化学療法・内分泌療法・放射線治療）は、放射線はQ1で37.9%に対し、Q3で31.5%と低かった。化学療法はQ1の27.6%に対しQ3で32.8%と高かった。2008年～ 2016年診断患者の純生存率(in situ除外)では、3年生存率はQ1群、Q2群、Q3群でそれぞれ96.4%、94.8%、96.2%、5年生存率は93.6%、94.9%、94.6%と大きな差は認めなかったが、過剰ハザードモデルにより、年齢、進行度、発見経緯による調整を行うと、Q1がQ3に比べてやや予後が悪かった。
考察：
裕福な地域に住む患者では検診等の受診機会が多く、早期に診断されやすいことが考えられる。また有意差は認めなかったが、困窮な地域で、診断時の進展度は高く、検診受診のさらなる普及を要する。しかし、裕福な地域の患者で予後がやや悪かったため、生活習慣などの患者背景をさらに検討していく必要がある。

EP8-3
ゲノム医療の中における遺伝医療と医療連携

[1]長崎大学　腫瘍外科、[2]長崎大学病院　遺伝カウンセリング部門
松本　恵[1,2]、田中　彩[1,2]、馬場　雅之[1]、大坪　竜太[1]、永安　武[1]

【緒言】ゲノム医療は急速な広がりを見せており、今後個人のゲノム情報に応じた診断、治療、予防などが進歩すると思われる。ゲノム医療が広がると同時に、遺伝性が判明する機会も増加するため、様々な医療連携が必要となる。がんゲノム医療拠点病院であり、県内で唯一の遺伝医療提供施設である当院で行なっているゲノム医療の現状と、そこから見えて来た課題について考察する。【がんゲノム医療と遺伝医療】FoundationOne®CDx/liquid CDxの結果、他臓器原発の２名が*BRCA2*と*PTEN*のバリアント疑いで遺伝カウンセリング部門へ紹介となった。他にも遺伝カウンセリング推奨とされる症例はあるが、患者の治療選択が主目的とされるがんゲノム医療の場面では遺伝医療との連携は優先順位が低くなり、連携が難しい現状がある。患者本人への負担を軽減しながら、血縁者への予防医療に繋げる体制が必要となる。【遺伝医療への障壁】がんゲノム医療から遺伝医療への連携の障壁の一つとして、未発症者への対応が自費診療となる点が挙げられる。発癌リスクが比較的明確なHBOCへのサーベイランスやリスク低減手術などの予防医療が行えるための保険適応の拡大が望まれる。【地域連携】ゲノム情報は本人のみならず血縁者の健康管理にも重要な役割を果たすことも考慮し、地域のみならず広域なネットワークを形成し、アクセスしやすい窓口と体制整備が必要であると考える。ゲノム医療を提供する上で、未発症者の自費診療も含めたサーベイランスやリスク低減手術などの体制整備も必須となる。当院では遺伝性乳癌に関して近隣施設との役割分担を行なっており、更に九州家族性腫瘍ネットワーク（KFCN）に参加しながら九州一円との連携を構築している。【多診療科との連携】遺伝性乳癌は症候群として捉えるため、多診療科との連携が必要となる。院内のみならず、地域連携を視野に入れた臓器横断的なセミナーやカンファランスなどを行う体制整備が必要となる。【教育・人材育成】ゲノム医療の急拡大に全ての医療者の理解が追いついてない現状がある。県内２ヶ所のがんゲノム医療連携病院の看護職者、事務職員を対象に、オンラインにて複数回に分けてHBOCを題材にゲノム医療について勉強会を開催している。【結語】HBOCは遺伝性腫瘍の中では体制整備が容易で、今後のがんゲノム医療全体の体制整備の基礎となることが期待される。

★：優秀ポスター

EP8-4

乳癌治療を行う上で，経済的支援が受けられなかったワーキングプアに対する課題

医療法人　乳腺ケア泉州クリニック
亀山　伊豆美、萬福　允博、金森　博愛、花木　眞里子、米川　みな子、住吉　一浩

【はじめに】
乳がんに対する効果的な治療のエビデンスが構築されているが、薬物療法は高額で治療期間が長く、患者負担が大きい。高額療養費制度では、最大の免除が年収370万円以下で受けられ、年収156万円以下の方は生活保護による治療費の免除が受けられる。しかし、今回、年収156 ～ 370万円の範囲に属する乳がん患者が、治療を行う上で、十分な経済的支援が受けられない現状を経験した。今回の経験から、乳がん患者における経済的支援の現状と課題を報告する。

【症例】
症例は術前化学療法予定の60代の右側乳癌（Stage Ⅲ）患者である。術前化学療法（weekly Paclitaxel、EC療法）にかかる費用は、7ヶ月間で約110万円であり、高額療養費制度を利用して、合計約40万円（57,600円/月）と算出された。本症例は、フルタイムで勤務しているが、非正規雇用（傷病手当なし）であり、月10万円の収入しかない状態であった。また、治療中はさらに減給することが考えられることから、本症例より治療を断念するという訴えがあった。

【経過】
術前化学療法を行いながら、最低限度の生活を維持するために、経済的支援制度の利用が出来ないかと考えた。医療における経済的支援制度としては、生活保護制度や生活支援困窮者自立支援制度がある。本症例においても、支援制度を利用することができないか、関係各所に相談したが、同居人である母親の年金受給額や就労中であることを考慮すると利用できる制度はないとの結果であった。そのため、最終的には、80代の母親が治療費を捻出することで治療を開始することとなった。

【結語】
今回、乳がん治療を行う上で、経済的支援を必要とする症例がいたが、国や地方自治体が定める経済的支援制度の対象基準に満たしていなかったため、高額療養費制度以外の支援は利用できなかった。生活困窮者支援制度の利用基準は「現に経済的に困窮し、最低限度の生活を維持することができなくなるおそれのある者」とされており、明確な基準はないが、我々の知る限り、就労中のがん患者が利用している事例は見当たらなかった。乳がん患者とワーキングプアは、年々増加傾向あり、今後、乳がん患者から経済的な支援に関する相談を受ける機会は多くなると考えられるため、「がん治療」と「経済的支援」に関して理解を深めると共に解決策を考える必要がある。

EP9-2

「患者さんのための乳がん診療ガイドライン」を使った患者教室による啓発活動

[1]国立病院機構　京都医療センター　乳腺外科、
[2]国立病院機構　京都医療センター
加藤　大典[1]、出川　佳奈子[2]、山賀　郁[1]

遺伝子解析などによる検査方法、分子標的薬剤による薬物療法、など乳がん診療を取り巻く環境は日進月歩である。Informed consentやshared decision makingを診療に取り入れるべき状況の中で、最新知見の増加は、患者さんへの説明時間の増加に直結している。限られた時間の中での外来診療において、十分理解してもらえる説明は困難になってきている。乳がんにかんする医学的知識は、乳がん患者さんの多くに共通する一般的事項と、その患者さんに特有の個別的事項に分けられるが、医療提供者の多くは、診察室での患者さんへの説明は後者に力点を置いて、効率的に進めたいと考えている。そこで、一般的事項の説明簡略化のためにも、一般的事項の理解を深めるために、当科では月1回の患者教室を開催している。患者さんが復習しやすいように、欠席しても自習で補えるように、教科書に当たる書物の1冊として、日本乳癌学会が編纂した患者さんのための乳がん診療ガイドライン（2019年版）を用いている。補助教材として、NCCN guidelines for Patients（2020年版）を用いている。教材選定においては、最新の知見が盛り込まれているよう定期的に改訂されていることと、内容に責任をもった編集がなされていることを重視した。患者教室は、毎回二つの事項を取り上げ、授業形式で説明して、十分な質疑応答を心掛けている。質問の内容は、取り上げた事項と直接関係していないことまで許容して、患者さんのガイドライン予習復習まで対応できるようにしている。医療提供者は、患者さんに印刷物を渡すだけのような単方向性の情報伝達ではなく、疑問を対話によって氷解させるような双方向性の情報伝達でなくては真の意味での啓発にならないと考えるべきである。当科での乳がん教室の要点を供覧し、医療提供者と患者さんとのより良き関係構築につながるよう、啓発活動に対するご意見を賜れば幸いである。

EP9-1

術後内分泌療法を受ける乳がん患者におけるHRQOLの維持に向けて：パーソナルヘルスレコードの活用

[1]昭和大学　薬学部　臨床薬学講座　がんゲノム医療薬学部門、
[2]昭和大学　医学部　外科学講座　乳腺外科学部門
高田　風香[1]、奥山　裕美[2]、藤田　健一[1]、中村　清吾[2]

背景：ホルモン受容体陽性乳がん患者に対する術後内分泌療法は、少なくとも5年間と長期に渡る。患者の健康関連のQOL（HRQOL）を維持しつつ治療を完遂するためには、治療中に生じる副作用の管理と、状況に応じた適切な介入が必要である。演者らは患者が自宅での症状を医療者へ伝えるための手段として、医療・健康情報を収集し一元的に管理する仕組みであるパーソナルヘルスレコード（PHR）の利用を考えた。本前向き研究では、内分泌療法を開始する乳がん患者にPHRアプリを利用してもらい、自宅での症状を患者自身が評価し入力することが可能か、加えて記録を管理する事の患者のHRQOLに与える影響を調査した。また調査終了後に、PHRアプリの使用に対するアンケートを実施した。
方法：術後内分泌療法を開始する乳がん患者を対象とした。患者は治療開始前に、自身の携帯端末に無料PHRアプリのWelbyマイカルテONCをインストールし、自宅での自他覚副作用を入力した。調査期間は1か月間とし、治療開始前(アプリ利用前)と1か月後に、The Functional Assessment of Cancer Therapy Breast(FACT-B)にて患者のHRQOLを評価した。調査終了後に、アプリ使用についてのアンケートを実施した。
結果：研究には14名が参加した。アプリ利用の前後に測定したFACT-Bに有意差は認められなかった。患者が1か月間アプリに入力した自他覚副作用のうち、HRQOLの低下に関連する副作用では、「ほてり」(2W-3W)が14.3%、「関節痛」(服用開始時-2W)が7.14%の患者に認められた。また、アプリの利用に関するアンケートに回答した患者13名中7名が、医療者に体調を伝えることが難しいと感じていた。そのうち6名が、今後、治療中の体調を医療者に伝える際にアプリを利用したいと回答した。また、医療者とのコミュニケーションに問題がないと回答した患者6名中3名についても、正確に自分の体調を医療者に伝えるためにアプリを利用したいと回答した。
結論：PHRアプリ使用は、内分泌療法実施中の患者のHRQOLの維持に有効に機能すると考えられる。

EP9-3

乳がん術後薬物療法の意思決定におけるShared Decision Makingの現状と課題

[1]名古屋大学医学部附属病院　乳腺・内分泌外科、
[2]名古屋大学医学部附属病院　化学療法部
高野　悠子[1,2]、杉野　香世子[1]、一川　貴洋[1]、添田　郁美[1]、岩瀬　まどか[1]、稲石　貴弘[1]、柴田　雅央[1]、武内　大[1]、角田　伸行[1]、菊森　豊根[1]、増田　慎三[1]

【背景】近年、乳癌治療は多様化し、患者はあらゆる場面で意思決定を余儀なくされている。また、様々な治療法が標準治療として行われるようになっている。過去において推し進められてきた延命のみを目標とした治療から、患者のサバイバーシップを意識した治療に変遷しており、薬物療法においても、単に治療強度を強めるだけでなく、合併症やリスクを加味して治療法を選択する、医療者と患者でのshared decision making（SDM）も重要視されるようになっている。海外では、SDMとQOCやQOLとの関連が報告されている。しかしながら、本邦における乳癌術後薬物療法決定におけるSDMの実践状況に関する報告は少ない。そこで、当院における乳がん術後薬物療法決定におけるSDMの実践状況について調査を行った。
【方法】2020年10月より2021年10月までに当院で手術を行った患者のうち、術後薬物療法を必要とされた患者に対して、SDM-Q-9質問紙票をおよび治療法を決定する上で患者が重要と考える事項について用いてアンケート調査を行った。担当医師にはSDM-Q-DOCを用いて調査した。
【結果】61名の患者から返答をえた。患者背景は平均年齢54.3歳、すべて女性、閉経前31名、閉経後30名、ステージⅠ37名、ステージⅡ19名、ステージⅢ3名、局所再発1名、領域リンパ節再発1名、化学療法あり37名、化学療法なし24名、ホルモン陽性HER2陰性49名、ホルモン陽性HER2陽性8名、ホルモン陰性HER2陽性2名、トリプルネガティブ2名であった。SDM-Q-9の合計点は89.0点（中央値95.6点）SDM-Q-DOCの合計点77.5点（中央値80点）であった。SDM-Q-9の得点は化学療法ありより化学療法なしのほうが高い傾向がみられたが有意差はなかった。その他年齢、ステージ、閉経状態によってSDM-Q-9およびSDM-Q-9の得点に有意な差は認められなかった。薬物療法を決定する上でのアンケート調査（再発リスク、有害事象、仕事や家庭との両立、病院への通院、入院に関する質問）も並行しておこなったが、いずれの項目においてもSDMの実践状況との相関は認められなかった。
【考察】乳癌術後薬物療法決定におけるSDMの日常臨床での実践状況について評価した。SDM-Q-9やSDM-Q-DOCの結果は過去の報告と同様であったが、治療法、年齢、ステージ、閉経状態によって有意な差を認めなかった。今後、増加する乳癌サバイバーにとってSDMが真に有効であるのかをさらに評価する必要があると考えられた。

★：優秀ポスター

EP9-4
YouTube教材を作成・利用し、サバイバーのリテラシーを高めて意思決定支援を強化する試みとその効果

順天堂大学医学部附属順天堂医院　乳腺腫瘍学講座
魚森　俊喬、石塚　由美子、飯島　耕太郎、齊藤　光江

背景　限られた診療時間内に十分な情報を提供し、全ての患者が十分な理解と納得の上に治療選択ができているか否かは疑問である。これまでは医療面談の頻度を増やしたり、キーパーソンの付き添いを求めたりし、医療者側の努力や工夫で理解度向上に努めてきた。しかしながら、氾濫する情報との向き合い方やもともとのヘルスリテラシーの差異など、患者側の要因にも目を向ける必要があることも課題であった。
目的　サバイバーに対して、正しい情報の選び方を啓発し、自らの健康維持や治療選択の意思決定に役立つ適切な情報を選び取り、理解する力を養い、かつ正しい情報を発信することを目的としたインターネット教材の作成を試み、YouTubeに公開し、その効果を評価したので報告する。
方法　2020年6月から作成し始めたコンテンツは、①正しい情報の選び方、②ガイドラインの意味合い、③ガイドラインで推奨されている治療法の紹介と起こりうる副作用とその対処法の紹介、④担当医や多職種との対話の有効性などなるべく平易な表現で作成した。普段繰り返し診察室で説明している内容であるが、非医療者に予め視聴してもらい完成させた。2020年10月から開始した患者や家族による視聴は、待合室のみならず自宅で可能なツールにて、理解できるまで繰り返し視聴してもらい、診察室ではこの予習をもとに質問を受けることとした。また視聴した感想を聴取、診察にかかる時間をカルテ記録から後方視的に測定した。
結果・考察　外来にくる患者にのみ動画のQRコードを渡しているが、その数十倍の視聴回数を得られた。同時期からwi-fiが院内で利用可能になり、待ち時間を効率的に使うことができるようになった。本施行をはじめて一年以上になるが、外来で治療説明に使う時間が平均10分の時間短縮ができ、患者からは『この治療を選択したいと思いますが、先生はどう思いますか。』といった、より深い内容で情報共有する機会が増えてきた。一コンテンツあたり約10分で、平均3回の繰り返し視聴されており、医療者の30分の時間短縮は単純計算でも一人の治療前の外来患者(一人平均30分として)をその分一人多く診察することができることになる。医療経済面での効果も上がり、患者の理解度、満足度向上につながることが考えられた。今後は視聴覚障害者対応のコンテンツの開発と、長期的な効果判定を行い、治療後のサバイバーシップケアに関する内容を公開していく計画である。

★EP10-2
生体電気インピーダンス法を用いた乳癌周術期化学療法の体組成に及ぼす影響

呉医療センター・中国がんセンター　乳腺外科
木村　優里、板垣　友子、安井　大介、重松　英朗

【背景・目的】
乳癌化学療法に伴う身体的変化は、治療終了後も患者のQOLに大きな影響を与える。生体電気インピーダンス分析法（BIA法）によって測定された細胞外水分量対体水分量比(ECW/TBW)は、体水分均衡を推定する指標として注目されている。本研究では、周術期化学療法を施行した乳癌症例における体組成に及ぼす影響について検討した。
【方法】
2019年11月～ 2021年3月の間に、当院にて周術期化学療法を開始し、治療前・各サイクル後にBIA法での評価を行った早期原発性乳癌56症例75レジメンにおいて、治療前後の体成分変化とECW/TBWの関連を検討した。データの計測漏れ、治療中止を要した9症例は解析から除外した。データは体成分分析装置InBody770により算出した。治療前後の体成分変化に関する解析としてWilcoxon順位和検定および単変量、多変量ロジスティック回帰分析を用いた。
【結果】
年齢中央値は53歳、ER陽性30例、HER2陽性20例、術前化学療法は18例(38.3%)に施行した。治療内容はAC療法33レジメン(44.0%)、タキサン系42レジメン(56.0%)(DTX療法16レジメン、PTX療法21レジメン、TC療法5レジメン)であった。治療開始前と治療後の体成分変化の平均の差を検討したところ、体重(+0.85kg, t(74)=2.96, P=0.005)、細胞外水分量(+3.70L, t[74]=6.71, *P*<0.001)、体脂肪量(+0.87kg, t[74]=3.43, *P*=0.001)、ECW/TBW(+0.13, t[74]=6.98, P<0.001)は有意に上昇していた。一方、筋肉量、ミネラル量、タンパク質量に有意な変化は認めなかった。水分量、体脂肪量の変化を部位別に検討したところ、水分量は下肢で、体脂肪量は体幹、下肢で有意に増加していた。また、化学療法後のECW/TBIの増悪に関して、治療開始前因子における多変量解析では、タキサン系レジメン(*P*=0.049)、治療開始前ミネラル不足(*P*=0.037)、年齢(>60歳, *P*=0.001)が有意に関連していた。一方、治療前体脂肪量、治療前タンパクは有意な因子とならなかった。
【結論】
早期乳癌患者に対する周術期化学療法は浮腫や体脂肪の増加に伴い体水分バランスに不均衡を生じる。タキサン系レジメンや高齢などリスクのある患者への治療の際には、下腿浮腫のリスクを十分留意し、患者への情報提供、適切な支持療法が求められる。また治療前のミネラル補充はリスク回避につながる可能性があると考えられた。

EP10-1
閉経後女性における乳房構成に影響を与える因子と子宮筋腫罹患との関連性について

[1]リボーンレディースクリニック、[2]井上レディースクリニック、
[3]東京西徳洲会病院
竹田　奈保子[1,2,3]、渕上　ひろみ[3]、井上　裕子[2]、佐藤　一彦[3]

[はじめに]婦人科良性腫瘍である子宮筋腫(筋腫)は発生や増殖にエストロゲンを含めたホルモン環境が強く関与する.一方,乳癌も同様に女性ホルモンが関与し,その影響を受ける乳房構成は乳癌リスク因子として注目されている.筋腫と乳癌の関連についての報告はあるものの,乳癌のリスク因子とはされていない.今回は,閉経後女性における乳房構成と筋腫の関連性及びそれらに影響を与える因子について検討を行った.
[対象と方法]2017年1月-2018年12月の間,当院にてマンモグラフィ撮影と子宮超音波を施行した閉経後1-10年の510例(年齢47-68歳,中央値56:IQR53-58)を対象とした.乳房構成を非高濃度群(脂肪性,乳腺散在)と高濃度群(不均一高濃度,極めて高濃度)に分類し,年齢,閉経後年数,分娩歴有無,BMI,筋腫有無を比較した.
[結果]高濃度群263例および非高濃度群247例において,年齢,閉経後年数,BMI(kg/m^2)の中央値(IQR)は,高濃度群にて56歳(53-58),5年(3-7),20.6(19.2-22.4),非高濃度群では56歳(54-59),6年(3-8),22.6(20.5-24.9)であり,高濃度群にて低年齢,閉経後早期,BMI低値が認められた(いずれもp<0.05).因子別(中央値にて二分)では,≤56歳:57% vs 51.8% (p=0.24),閉経後≤5年:60.8% vs 49.4% (p<0.05),分娩歴なし:27.8% vs 16.2% (p<0.05),BMI≤21:62.7% vs 36.8% (p<0.05),筋腫あり:41.4% vs 32.4% (p<0.05)であった.多変量解析では,閉経後≤5年(OR:0.62:0.43-0.91,p<0.05),分娩歴なし(OR:0.53:0.33-0.83,p<0.05),BMI≤21(OR:0.33:0.23-0.48,p<0.05)が選択された.
[考察]乳房構成と筋腫の有無の関連は認められたが,多変量解析ではそれらに影響を与える因子として閉経後年数,分娩歴,BMIが選択された.更なる症例の蓄積と検討を行っていきたい.

EP10-3
骨粗鬆症を有する閉経後ホルモン陽性乳がん患者におけるDIP法の有用性について

なかつかさ足立医院
中務　克彦

【背景】デノスマブやビスホスフォネート剤といった骨修飾薬Bone Modyfying Agents (BMA)はアロマターゼ阻害薬(AI)に起因する骨量減少(Aromatase Inhibitor-Associated Bone Loss; AIBL)に対して使用される。著者は、これまでにDXA法を用いて、AIBLに対するデノスマブの治療効果を報告しているが、DXA法と比較し、より簡便な第二中手骨の骨密度を測定するDIP法を用いての治療効果についてはエビデンスが乏しい。【方法】閉経後ホルモン陽性のstageⅠ～Ⅲaまでの術後乳癌患者で、AI剤を内服中の52名の患者を後方視的に解析した。適格基準は腰椎、大腿骨頸部左右の3ヵ所骨密度(DXA)のうちいずれかが骨量減少(T-score-1.0 ～ -2.5)又は骨粗鬆症(T-score-2.5以下)を満たしており、3ヵ所とも正常の患者は除外した。骨密度は、当クリニックでDIP法を使用し、YAM値で評価した。DIP法開始時(0ヵ月)、6ヵ月目、12カ月目までを評価できた52名で解析した。52名ともデノスマブを既に投与中の患者であり、半年毎の投与を継続した。【結果】YAM値の平均値は、0ヵ月目81.5%、6ヵ月目81.9%、12カ月目84.3%であり、デノスマブ投与により増加した。0ヵ月目と12ヵ月目との比較では、52名中YAM値が増加したのが44名(84.6%)であった。一方YAM値が低下したのは、6名(11.5%)であった。【結語】DIP法は簡便な骨密度測定方法として、デノスマブの治療効果判定に使用できる可能性が示唆された。

★：優秀ポスター

EP10-4
当院におけるAYA世代乳癌症例の検討

京都府立医科大学附属病院　内分泌・乳腺外科
奥山　結香、直居　靖人、阪口　晃一、森田　翠、大西　美重、井口　英理佳、渡邊　陽、松井　知世、西村　真里愛

【背景】15歳から39歳までをAYA(adolescent and young adult)世代と呼び、年間約2万人が癌と診断されている。生殖、妊娠、出産、就労での重要な意思決定を迫られるケースが多い。今回、当院においてHBOC診断のための*BRCA 1/2*遺伝子検査の保険収載（2020年4月）以降のAYA世代の乳癌症例を診療録から後方視的に検討した。対象は14例であり診断時年齢中央値は36.5歳である。

【結果】発見契機は、自覚が10例(血性乳頭分泌を含む)、検診指摘が3例、定期受診中の指摘が1例であった。第2度以内の近親者に乳癌家族歴を有する症例は6例で、前立腺癌の家族歴を有する症例が1例であった。*BRCA1/2*遺伝子検査について10例で説明を行い、施行例が8例でうち1例が検査陽性であった。遺伝子検査のタイミングとしては手術前が6例で、1例は術式への影響があり、検査陰性であったため部分切除を希望された。手術後は2例であった。手術術式は、全摘が10例、部分切除が4例で、同時再建を行った症例は5例であった。組織型は浸潤性乳管癌が8例、粘液癌が2例、浸潤性微小乳頭癌が2例、非浸潤性乳管癌が1例、化生癌が1例であった。診断時stageはstage0が1例、stageⅠが8例、stageⅡが3例、stageⅢが2例であった。サブタイプはLuminalA(LA)が3例、LuminalB(LB)が4例、Luminal-HER2(LH)が2例、HER2(HER)が1例、Triple Negative(TN)が4例であった。術前化学療法施行例は6/14例であり、うちTNでは3例で施行した。術後補助療法施行例は5/14例であり、LBが2例、TN2例、LH1例であった。婚姻出産歴については、未婚未産患者が8例、1児をもつ患者が4例、2児をもつ患者が2例であった。妊孕性温存については、未婚患者のうち4/8人が希望され、当院婦人科外来を通して3人が未授精卵子凍結、1人が卵巣組織凍結を行った。1児をもつ患者の1人は挙児希望があり、卵巣保護を目的として化学療法にLH-RHanalogを併用した。

【考察】AYA世代乳癌は検診対象外となるため、自覚による発見契機が多いと考えられる。また、*BRCA1/2*遺伝子検査の保険適応に伴い、検査施行例が増加しており、術式への影響が見られる症例も認められた。晩婚化に伴い、妊孕性温存希望患者のさらなる増加が予想され、婦人科との連携のもとに適切な妊娠時期のサポートが必要と考えられる。

EP10-5
当院におけるがん生殖医療ワーキンググループの活動

神戸大学医学部附属病院　乳腺内分泌外科
國久　智成、馬場　基、山下　祐司、水本　紗千子、三木　万由子、山本　真由子、大谷　真紀子、岡本　葵、大川　諭奈、金子　友紀、井上　翔太郎、国安　真里奈

【背景】
乳癌は比較的若年発症の多い癌の一つであり、特に遺伝性乳癌卵巣癌症候群の乳癌患者はその傾向が強い。また乳癌に限らず、若年者へのがん治療、特に殺細胞性抗癌剤や下腹部への放射線治療等によって卵巣、精巣機能に影響を及ぼし、妊孕性が低下することは若年がん患者において問題となっている。妊孕性温存療法として受精卵、未受精卵子、卵巣組織、精子の凍結保存が選択肢となる。しかしこれらは高額な自費診療となることや、未受精卵子や卵巣組織の凍結においては、その有効性に関するエビデンスが不十分である。これらの課題に対し、患者の経済的負担の軽減と、妊孕性温存療法の研究を促進するため、国と都道府県、各関連学会が実施主体となり「小児・AYA世代のがん患者等の妊孕性温存療法研究促進事業」が2021年度から開始された。これらの社会的背景を踏まえ、院内にがん生殖医療ワーキンググループを結成したため、その活動について報告する。
【当院におけるがん生殖医療ワーキンググループの取り組み】
2021年7月に当院の産婦人科、乳腺外科、腫瘍血液内科、小児科、整形外科、泌尿器科の医師、および外来化学療法室担当の看護師と薬剤師、不妊症看護認定看護師から担当者を募り、がん生殖医療ワーキンググループを結成した。まず今までのがん生殖医療の実態調査と各科の現状について、アンケート形式で調査を行った。特に提携医療機関の有無や、その連携方法について調査した。次に院内統一マニュアルを作成し、提携医療機関との連携強化に取り組んだ。都道府県から患者へ医療費助成を行うためには、妊孕性温存療法実施医療機関から患者へ証明書を交付する必要がある。妊孕性温存療法は、その治療の特殊性、生殖補助医療胚培養士などの専門職の雇用、設備投資など面から自施設が実施医療機関となることは困難と考えた。そして近隣にある妊孕性温存療法実施医療機関と提携することとし、その施設の担当者も当ワーキンググループへの参加を依頼し、協力体制のシステム作りに加わってもらった。実施医療機関は日本がん・生殖医療学会の患者レジストリに患者情報を入力する必要があることから、必要な情報を含んだ診療情報提供書を作成するための雛形をチェックシート形式で作成した。今後は患者や医療者への啓蒙活動や教育にも取り組んでいく予定である。

EP10-6
当院における術後８児を得られた妊孕性温存の取り組みと、HBOCを見据えた今後の課題

[1]大阪警察病院　乳腺内分泌外科、[2]大阪警察病院　看護部
吉留　克英[1]、島田　真由美[2]、下　登志朗[1]、塚部　昌美[1]、安野　佳奈[1]、高久保　宏美[1]、長谷川　庚美[1]、鳥　正幸[1]

【はじめに】2020.4より周術期においてもBRCA1/2検査の保険収載がなされ、挙児希望のある世代はほぼ保険適応となった。妊孕性の温存、卵子・受精卵の凍結保存、BRCA変異がある場合の対応など、ICをとるべき内容が多岐にわたってきた。当院において挙児を得られた症例を検討した。
【対象および方法】2003.11 ～ 20221.11まで当院において手術を施行した原発性乳癌症例2156例。手術または術前治療前に挙児希望の有無を問い、希望者にはIVFクリニック(IVF)を紹介した。BRCA検査について2015.11より自費で、2020.4以降は保険での応需体制をとり、希望者には遺伝カウンセリングを施行した。IVF受診およびBRCA検査の際には乳癌看護認定看護師も介入した。挙児希望例では、DCISまたはER陽性でT1aN0の場合には挙児を先行とし、Her2タイプおよびトリプルネガティブタイプでは補助化学療法を先行とした。
【結果と考察】BRCA検査の保険適応となる45歳以下の症例は385例（17.9%）であった。また、両側139例（6.5%）、60歳以下TN116例（5.4%）、家族歴212例(9.8%)、男性は18例（0.8%）であった。重なりを除くと783例（34.2%）が対象となる。BRCA遺伝カウンセリングは54例で施行し、このうち検査を50例(92.6%)施行した。BRCA2変異陽性4例(7.4%)、BRCA1のVUS1例、BRCA2のVUS1例であった。BRCA2変異陽性例のうち3例は挙児希望がなく、1例はIVF受診後に卵子温存をせず治療を開始した。挙児は6症例（DCIS2例、T1aN03例、TN1例）より8児を得た。現時点で母体の再発を認めていない。DCISおよびT1aN0症例は挙児を先行し、ER陽性症例では出産後にタモキシフェンを開始した。TN症例は術前にEC-nabPTXを施行しｐCRを得られ、術後6年目に健常児を出産した。IVF受診は14例で、うち卵子凍結を9例、受精卵凍結を1例施行した。卵子/受精卵凍結症例は全例現時点では自然妊娠を希望している。BRCA検査の保険適応後においても、45歳以下で検査を受けたのは36.2%（17 ／ 47例）のみであった。BRCA検査や妊孕性温存について、癌告知後の短期間において検討して治療方針を決めることには心理的負担があった。
【まとめ】乳癌術後に8名の健常児の出産を得た。出産可能症例の60分の1の症例にとどまっており、今後もさらなる妊孕性温存に向けた取り組みが必要である。

★EP10-7
当院におけるAYA世代乳がん患者の妊孕性維持について

大阪医科薬科大学病院　乳腺・内分泌外科
木村　光誠、田中　亨明、坂根　純奈、碇　絢菜、冨永　智、前沢　早紀、奥　浩世、青木　千夏、太田　紅仁香、川植　永里加、岩本　充彦

【はじめに】乳癌治療において、化学療法や内分泌療法に伴う妊孕性の低下や喪失が極めて重要な課題となっている。当院では産科・生殖医学科（産科）を中心に院内がん生殖医療ネットワークを構築し、がん治療おける妊孕性維持に努めている。当院でのAYA世代乳がん患者の妊孕性維持について報告する。
【方法・結果】2015年7月から2021年6月まで当科で治療したstage4を除く乳がん症例1476名中、AYA世代乳がん患者67名（4.5%）について電子カルテより情報を抽出した。このうちDCISで薬物治療を施行しなかった5例を除く62名について検討した。原則、確定診断の際、薬物治療提案の際に担当医が挙児希望について意思確認を施行した。挙児希望の症例は15例（24.2%）、1例は後に挙児希望を撤回し、1例はホルモン治療のみであり自然妊娠を希望し、残り13例が産科を受診した。診察後、採卵、卵子もしくは受精卵凍結を希望しなかった症例が4例（31.8%）あり、理由は、体外受精の確立の低さ、排卵誘発の際のホルモン補充への不安、原疾患治療遅延への不安等であった。採卵を希望した9例中、8例で採卵が可能であり、現時点で、1例が受精卵を用いた妊娠出産、1例が化学療法の適応は無く、半年間でホルモン治療を中断し自然妊娠出産を経験した。当科より産科受診に要する日数が中央値6.5日（0-14日）、採卵までが中央値36.5日（26-83日）であった。
採卵、乳癌手術、化学療法を施行した症例は4例で、全て術後化学療法とし、3例は術前に産科を受診し術後早期に採卵をおこない補助療法開始遅延を予防した。産科受診13名の内、乳房全切除対象6例中5例が乳房再建術を施行した。BRCA遺伝子変異が2例に見られた。
【考察】AYA世代乳がん患者の4人に1人が挙児希望をし、産科との協力により乳がん治療後の妊孕性維持を達成できている。しかし様々な理由にて断念している症例もみられた。時間的な要因により術前化学療法が避けられる傾向があり、non-pCRの場合の追加治療などの機会を逃す可能性がある。乳房再建やHBOCの際の予防切除など非常に重要な決定を限られた時間の中で行う必要がある。
【結語】当院でのAYA世代乳がん患者治療における妊孕性維持について検討し、良好な結果およびいくつかの問題点を考察した。

★：優秀ポスター

EP10-8

保存卵子の使用状況からみた当院乳癌患者の妊孕性温存の現状 −何が保存卵子使用の障害となっているのか？

信州大学　医学部　外科学教室　乳腺内分泌外科学分野
伊藤　勅子、清沢　奈美、森川　大樹、網谷　正統、清水　忠史、大野　晃一、大場　崇旦、金井　敏晴、前野　一真、伊藤　研一

【緒言】
乳癌患者の予後は向上しているが,一方で術後の薬物療法の期間は長期になっている.乳癌はAYA世代の女性で最も多い癌であり妊娠可能な年代では,妊孕性の温存と妊娠の可否や時機は重要な問題である.周術期補助化学療法や抗HER2剤または内分泌療法を施行中は妊娠禁忌であり,更に化学療法誘発閉経や内分泌療法を継続した場合の加齢に伴う卵巣機能低下も考慮する必要がある.当科では,妊娠可能な乳癌患者は挙児希望の有無を確認し,治療開始前に産婦人科妊孕外来へ紹介し,希望により受精卵あるいは未受精卵の保存を施行している.今回,乳癌の治療前に妊孕外来を受診した患者について後方視的に解析した。
【対象】
2008 ～ 2021年に乳癌と診断され,手術あるいは薬物療法開始前に当院妊孕外来に紹介した乳癌患者17名.平均観察期間は64.3±41.5 ヶ月.
【結果】
平均年齢は36.9±4.8歳(28-45).既婚10名(58.8%),未婚7名(41.2%).産婦人科専門医からの説明の後,11名(64.7%)が妊孕性温存を希望し,受精卵保存7名(41.2%),未受精卵保存2名(11.8%)施行.未婚の2名(11.8%)では採卵ができず乳癌治療を開始した.診断時の臨床病期はStage 0 1例(5.9%), I 7例(41.2%), IIA 6例(35.3%), IIB 3例(17.6%)。Luminal A 7例(41.2%), Luminal B 5例(29.4%), Lumina-HER2 3例(17.6%), HER2 1例(5.9%), Triple negative 1例(5.9%)。化学療法9例(52.9%),内分泌療法14例(82.4%),抗HER2剤1例(5.9%)で施行.これまでに死亡例はなく16例(94.1%)が無再発生存.受精卵を保存した1例(5.9%)が再発し,化学療法施行中である.受精卵を保存した1例(5.9%)は自然妊娠と出産を2回(妊娠まで各2.6年,4.5年)経験.受精卵保存をした1例では胚移植を行ったが妊娠成立せず.これまでに保存した受精卵または未受精卵を用いた妊娠症例はない.受精卵または未受精卵を保存している8例は保存を継続更新(1年毎)しているが,1例は51歳(術後11年)で保存を終了した(平均保存期間6.3±3.6年).
【考察】
一般的な晩婚化の傾向もあり,挙児を希望する時期に乳癌が発見され,診断時に卵子保存を希望される患者は少なくない.しかし,説明を聴いて保存を諦める例や保存しても乳癌の治療中に本人の気持ちや婚姻関係に変化が生じた例もあり,保存卵子の使用は少ない.再発のリスクや妊娠可能な時期は,個別に判断せざるを得ないが,今後,妊娠を考える上で最も重要と考えられる再発のリスクをより正確に評価できる方法が開発が望まれる.

EP10-9

当院における乳癌治療と妊孕性温存に対する取り組み

広島大学病院　乳腺外科
甲斐　あずさ、惠美　純子、藤本　睦、池尻　はるか、鈴木　江梨、川又　あゆみ、小林　美恵、笹田　伸介、舛本　法生、角舎　学行、岡田　守人

【背景】乳癌の発症年齢は他の癌腫と比較して若い傾向にあり、AYA世代においても30歳代での罹患率は乳癌が約2割と最多である。近年では、女性のライフスタイルの変化に伴い妊娠・出産を希望する年齢も上昇しており、若年乳癌患者の妊孕性温存に関する課題が再認識されている。当院では、県内の連携施設の協力のもと、生殖医療に関する体制づくりに積極的に取り組んでいる。今回我々は当院での経験症例を元に、挙児希望をもつ乳癌患者に対する生殖医療の介入の現状と課題について検討した。
【方法】2012年4月から2021年9月までに当院で原発性乳癌と診断し、妊孕性温存のため連携施設の生殖医療科に紹介した患者43名を対象とし、生殖医療の受療状況と経過を後方視的に調査した。
【結果】対象者の年齢中央値は35歳(23-44歳)、既婚20例(46.5%)、未婚23例(53.5%)であった。乳癌の周術期薬物療法の内訳は、化学療法31例(72.1%)、ホルモン療法33例(76.7%)であった。最終的に妊孕性温存療法を受けたのは30例(69.8%)で、方法の内訳は、胚凍結9例(30.0%)、未受精卵凍結21例(70.0%)であった。観察期間の中央値は3年8か月(4か月-6年10か月)。妊娠に向けた介入を行った症例は8例で、サブタイプは、Luminal Aタイプ5例(62.5%)、HER2タイプ2例(25.0%)、トリプルネガティブタイプ1例(12.5%)であり、術後補助療法終了後の症例が3例(37.5%)で、その他は術後補助療法を中断し妊娠を試みた。生殖補助医療として6例(75.0%)で胚移植を行い、4例(66.6%)で出産の報告を受けている。出産年齢の中央値は41歳(35-42歳)であった。このうち1例は妊娠成立後に乳癌の再発を認め、帝王切開で出産後に再発治療を開始した。胚移植後に妊娠が成立しなかった1例は、35歳時に乳癌に対する手術を行い、術後ホルモン療法中、挙児希望のためホルモン療法を中断したものの妊娠が成立しなかったためホルモン療法を再開した。この症例では、遺伝性乳癌卵巣癌症候群の診断で43歳時にリスク低減卵管卵巣摘出術、44歳時に対側のリスク低減乳房切除術を行った。
【考察】乳癌の治療期間中の妊孕性温存は、介入時の年齢や乳癌の治療期間により達成が困難な場合もある。適応となる年齢層や希望する患者には、癌治療や生殖医療に関する適切な情報提供を行い意思決定支援を行うことが求められ、乳癌治療医と患者間の良好なコミュニケーションや、生殖医療を繋ぐ円滑な連携システムの構築が重要である。

EP10-10

当院におけるAYA世代乳癌患者の状況と今後の展望について

[1]公益財団法人　星総合病院　外科、[2]福島県立医科大学　乳腺外科
岡野　舞子[1,2]、後藤　かおり[1]、長塚　美樹[1]、松嵜　正實[1]、片方　直人[1]、野水　整[1]

近年、がん治療後の人生における様々な選択が可能となるよう、医療側が治療の影響を的確に伝え、サポートしていくことが必要となっている。子どもを持つことを望むAYA世代の乳がん患者においては、将来の希望を持ってがん治療に取り組むことが可能になるような医療を提供することが求められている。
　当院の存在する福島県郡山市は位置的にも人口も福島県の中核都市であり、当院は福島県内で最も乳癌症例数を有する病院である。その当院において、ここ20年ほどの乳癌症例を振り返り、AYA世代の現状と今後の展望について発表する。
　まず、当院においても年々乳癌患者数は増加しているが、実際にAYA世代の乳癌患者の割合が増加しているのかを検討した。2001年からの10年(グループ①)と、2011年からの10年(グループ②)において、当院で治療を行った原発性乳癌患者数はそれぞれ1149人と1921人、39歳以下のAYA世代の原発性乳癌患者数はそれぞれ85人(7.4%)、142人(7.4%)であり、全乳癌患者におけるAYA世代の割合が特に増えているわけではないという結果であった。また、それぞれのグループのAYA世代における5年生存率は、グループ①で81.5%(53/65例)、グループ②で77.1%(54/70例)で大きな差はなかった。
　そのうち乳癌術後に妊娠した患者は3人であった。症例①は29歳時T2N0の乳癌に対し手術後、第2子を妊娠出産したのち34歳時に対側乳癌(ホルモン受容体陰性)も手術、36歳時に腋窩リンパ節再発した。症例②は36歳時にT1bN0の乳癌に対し手術後、42歳時に第1子を出産し現在も健在である。症例③は31歳時にT2N3の乳癌に対し術前化学療法後に手術を施行、ホルモン療法を施行していた36歳時に妊娠したが中絶、その数か月後に脳転移が発覚し開頭手術を行った。その後は再発なくホルモン療法を継続中である。
　また、化学療法開始前に受精卵の採取・凍結保存を行った患者は4名であり、まだまだスタンダードケアとは言えない状態である。福島県内で癌患者の妊孕性温存のために受精卵の採取・凍結保存が可能な施設は県立医大だけであり、日本の都道府県で3番目に面積の広い福島県の患者すべてが難なく妊孕性温存に取り組むのは現状ではまだ難しい状態である。今後、より速やかながん・生殖連携のために地域区分ごとに一つ程度の施設の存在を目指し、働きかけていく所存である。

EP10-11

若年乳癌患者の妊孕性温存に対するがん生殖医療連携システムにおける開業医の役割

赤羽乳腺クリニック
赤羽　和久、杉野　知美、北村　如美、後藤　陽子、山口　温子、藤田　美幸、徳倉　裕美、三階　文代

【はじめに】がん生殖医療において地域における医療連携システムの構築が求められている。妊孕性温存を希望する若年乳癌患者において重要なことは、妊孕性における十分な意思決定支援と原疾患の治療を遅滞なく遂行することである。乳腺クリニックで乳癌と診断される例が多いことから、妊孕性温存の医療連携で開業医が果たす役割について検討した。
【方法】2017年5月開院時から2021年12月までに当院で診断した初発乳癌症例407名を診療録から後方視的に検討した。当院では受診時の問診票とがん告知時に挙児希望を確認している。診断はすべて組織診で行いサブタイプまで評価してから治療機関へ紹介している。Triple negative(TN)やHER2陽性など術前化学療法が予想される例では生殖医療機関へ直接紹介し、ホルモン陽性で手術までに待機期間がある例では情報提供のみ行い意思決定支援は紹介先の治療機関へ依頼している。
【結果】407名中40歳以下が50名(12.3%)であり、うち9名が妊孕性温存療法を受けた。平均年齢33.7歳(30-40歳)で、当院から生殖医療機関へ紹介した例が8名、治療機関を介した例が1名であった。温存方法は、卵子凍結6名(未婚5名,既婚1名)、受精卵凍結3名(既婚3名)であった。ホルモン陽性5名、TN3名、HER2陽性1名で、初期治療として6名が化学療法(術前4名、術後2名)を必要とした。術前化療例4名は告知(がんとの診断のみサブタイプは未着)から化学療法導入まで平均33.5日(27 ～ 48日)であり、サブタイプが予想できた時点からはほぼ4週間以内に化学療法が開始された。
【考察】診断に関わる開業医が起点となって妊孕性温存の医療連携を開始することで、生殖医療導入までの期間が短縮され、乳癌治療導入の遅延が少なくなると考える。一方、多職種での関りが少ないため診断医からの情報提供や支援に意思決定が左右されることが懸念される。また、今後の課題として、妊孕性温存の医療連携だけではなく、時間的制約がある中でのBRCA検査の時期や病的バリアントに対する情報提供の在り方など遺伝医療に関する連携も検討すべきと考える。
【結語】妊孕性温存の医療連携システムにおいて、治療開始までの短時間で可及的速やかに採卵すべき例では、診断に関わる開業医が起点となる連携も重要である。

★：優秀ポスター

EP10-12
当院におけるAYA世代乳癌患者の妊孕性温存診療に関する現状

埼玉医科大学総合医療センター　ブレストケア科
荒井　学、花田　真成美、松田　正典、北條　隆

本邦では年間 約90000人の女性が乳癌を発症しているが、このうちAYA(Adolescent and Young Adult)世代(15-39歳)の患者は5～6%程度であり、年間約 5000人が乳癌を発症していると予想される(全国乳癌登録2017年次より)。
一方、AYA世代乳癌患者は若年サバイバーが最も多いがん腫であるが故に、結婚や妊娠出産等のライフイベントが重なることがあり、乳癌の治療過程においては心理的身体的に様々な影響が起こりうる。
今回我々は、AYA世代乳がん患者の妊孕性温存に関する診療や転帰、課題について後方視的に検証を行った。
2018/1/1-2021/12/31に当科を受診し、根治治療を施行したAYA世代乳がん患者は、全乳がん症例635例中の47例(7%)で、年齢中央値は36歳(25-39歳)であった。臨床病期 0/Ⅰ/Ⅱ/Ⅲの内訳は 4例(9%)/16例(34%)/24例(51%)/3例(6%)、サブタイプ Luminal/Luminal HER2/HER2/Triple negativeの内訳は、28例(59%)/9 例(19%)/2例(4%)/8例(18%)であった。
既婚者は31名で25名(53%)は出産経験があった。
妊孕性関連目的での産婦人科受診は14症例(29%){既婚者11例/未婚者3例}であった。
実際に凍結保存を行った症例は6症例(13%){胚凍結6例/卵子凍結1例}であり、全員が既婚者(子供あり2例/なし4例)であった。
凍結保存施行者の全員で薬物治療(化学療法5名、ホルモン療法6名)が施行されており、うちART(assisted reproductive technology)を再開した症例は1例で、出産例は認めていない。
妊孕性温存を検討する患者は3人に1人の割合で、実際に凍結保存を実施する患者は更に少数であった。
近年の晩婚化・晩産化も相まり、凍結保存をしてまでの妊孕性を希望しない症例や、長期にわたる経済的・時間的負担から妊孕性を躊躇する症例が存在した。
AYA世代乳がん患者が必ずしも妊孕性温存を希望するわけではないが、"将来子供を授かるという選択肢を残す"ための情報提供と、カウンセリングを通じて患者が妊孕性温存の正しい知識を得、冷静な判断を行うサポートは重要なプロセスと考えられた

EP11-1
当院における*BRCA*遺伝子検査の現状

神戸市立医療センター中央市民病院　乳腺外科
御勢　文子、大段　仁奈、常盤　麻里子、木川　雄一郎、鈴木　栄治、加藤　大典

背景と目的
2020年4月、乳癌又は卵巣癌既発症者は適格基準を設けて遺伝性乳癌卵巣癌症候群の診断を目的とした*BRCA1/2*遺伝学的検査(以下*BRCA*検査)及び遺伝カウンセリングの実施が可能となった。これまでに、日本人乳癌発症者における*BRCA*病的バリアントの割合は5-10%と報告されている。しかし保険適応条件における*BRCA*病的バリアントの割合などについては不明な点が多い。そこで我々は、当院での*BRCA*検査の実施状況を調べ保険適用条件と*BRCA*陽性率の関連性から保険適用条件の意義について考察することとした。
対象
2018年12月17日から2021年5月11日の間に*BRCA*検査を行った182名。
結果
*BRCA*検査は乳腺外科で125名、産婦人科で53名、腫瘍内科で2名、泌尿器科で2名行われた。182名の内*BRCA*陽性者は33名(18.1%、*BRCA1*:7名、*BRCA2*:26名)、疾患別のBRCA陽性数は、乳がん患者125名で21名(16.8%、*BRCA1*:2名、*BRCA2*:19名、卵巣がん・卵管がん・腹膜がん患者50名で10名(20.0%、*BRCA1*陽性:5名、*BRCA2*:5名)、卵巣境界悪性腫瘍1名の*BRCA2*陽性が1名、原発不明がんの1名の*BRCA2*陽性が1名であった。保険収載前に行われたのは乳腺外科で30名、産婦人科で20名であった。その内陽性率は乳がんで6.7%(2/30、*BRCA1*:0名、*BRCA2*:2名)、卵巣がん・腹膜がんで25.0%(5/20、*BRCA1*:2名、*BRCA2*:3名)であった。乳がん*BRCA*検査基準のそれぞれの該当者数/*BRCA1*陽性数/*BRCA2*陽性数は45 歳以下の発症(59/1/14)、60 歳以下のトリプルネガティブ乳がん(21/2/2)、2個以上の原発乳がん発症(16/0/3)、第3度近親者内に乳がんまたは卵巣がん発症者がいる(60/2/14)、男性乳がん(2/0/0)、卵巣がん・卵管がんおよび腹膜がん既発症例(6/2/1)、従来からのPARP阻害薬に対するコンパニオ診断(24/0/0)であった。
考察
*BRCA*検査基準の内、60 歳以下のトリプルネガティブ乳がん、2個以上の原発乳がん発症の項目はその項目単独のみで陽性となった患者はいなかった。現在邦人のデータをもとにした乳癌のリスク予測モデルはなく、邦人での予測精度の向上が必要である。

EP10-13
乳がん患者の妊孕性温存の決定に関わる体験

[1]日本赤十字社愛知医療センター名古屋第二病院　看護部、
[2]赤羽乳腺クリニック、
[3]日本赤十字社愛知医療センター名古屋第二病院　乳腺外科、
[4]名古屋大学　大学院医学系研究科　総合保健学専攻
室田　かおる[1]、赤羽　和久[2]、小林　尚美[3]、山内　康平[3]、安藤　詳子[4]

【はじめに】AYAの乳がん患者は、がんの告知とほぼ同時にがん治療による不妊の可能性と妊孕性温存療法に関する意思決定を迫られることになる。今回乳がん患者が、妊孕性温存療法に関する情報提供を受けてから、漠然とした不安の中で妊孕性温存療法を受けるかどうかを意思決定するに至るまでの体験を明らかにし、看護支援の示唆を得ることを目的としてインタビューを行った。
【方法】診断時の年齢が39歳以下で治療開始前に妊孕性温存療法に関する情報提供を受けた乳がん患者10名を対象とした。妊孕性温存療法実施の有無に関する意思決定プロセスについて半構造化面接を実施し、内容分析を行った。本研究は、自施設の倫理委員会で承認を得た。
【結果】対象者10名は、診断時の主治医や治療施設はばらばらであり、診断告知時平均年齢35.4±1.8歳、面接時平均年齢38.0±4.5歳であった。診断時未婚者6名、既婚者4名(2名は経産)で、消極的希望を併せると全員挙児希望があったが、実際に妊孕性温存療法を受けたのは6名であった。妊孕性温存療法の情報提供を受けてからがん治療開始までの期間は、妊孕性温存療法を受けた人は、34.6日であり、受けなかった人は、15.7日であった。妊孕性温存療法を受けなかった4名中、3名は術前抗がん剤治療が施行された。対象者の語りより、意志決定をする過程では、がんの診断から妊孕性温存の情報提供を受ける時期に医療者から十分な支援を受けたと体験した人は2名であり、医療側の情報提供量や内容に差があることが明らかになった。現実的に妊孕性温存を検討する時期では、がん治療と妊孕性温存選択との間で強い葛藤や苦悩、経済的負担感が明らかになった。がん治療後に振り返る時期においても、自己決定への問いかけが続いており、同様の体験をしたサバイバーとの交流を希求していた。
【考察】心理的な侵襲の高い中で、患者自らが妊孕性温存療法の情報を収集することは困難である。医療者による適切な情報提供と積極的な意思決定支援が重要であり、治療開始が遅延しないよう、また本来であれば可能であったはずの妊孕性温存が、医療者側の不十分な情報提供や支援不足によって適切な時期を逸することがないよう努める必要がある。今回妊孕性温存療法を受けなかった人に術前抗がん剤治療を要する場合が多かったことから、治療開始までに時間的制約がある患者には、特に重点的な支援が必要であると示唆された。

EP11-2
当科においてBRCA遺伝学的検査を施行した乳癌患者の検査結果と臨床病理学的特徴の比較検討

東海大学医学部付属八王子病院　乳腺・内分泌外科
森岡　徹、大下内　理紗、齋藤　雄紀、鈴木　育宏

背景：遺伝性乳癌卵巣癌(hereditary breast and ovarian cancer: HBOC)はBRCA1あるいBRCA2の生殖細胞系列の病的バリアントに起因する乳癌および卵巣癌をはじめとするがんの易罹患性症候群である。わが国では乳癌症例の2.7%にBRCA1病的バリアントが、また1.4%にBRCA2病的バリアントが認められたという報告がある。BRCA遺伝学的検査は、BRACAnalysis診断システム検査RによるPARP阻害薬(Olaparib)のコンパニオン診断として保険診療が実施されるようになり、まず2018年7月に「がん化学療法歴のあるBRCA遺伝子変異陽性かつHER2陰性の手術不能または再発乳癌」が保険適応となった。さらに2020年4月には、45歳以下の発症、60歳以下のトリプルネガティブ乳癌、2個以上の原発性乳癌、第3度近親者以内の乳癌・卵巣癌の家族歴、および男性乳癌のHBOCハイリスク乳癌患者に、サーベイランスとしてのBRACAnalysis診断システム検査が保険適応となった。方法：当科で2018年10月から2021年10月までに、BRACAnalysis診断システム検査をOlaparibのコンパニオン診断およびサーベイランス目的で施行した乳癌患者の臨床病理学的特徴を診療録にて後ろ向きに調査し、当科でのBRCA遺伝子変異陽性者が従来HBOCハイリスクとされている患者像と一致するか比較検討した。結果：対象患者は57名で、女性56名、男性1名。BRCA遺伝子変異陽性(BRCA＋)は7名(12.2%)、うちBRCA1遺伝子変異陽性(BRCA1＋)1名、BRCA2遺伝子変異陽性(BRCA2＋)6名であった。BRCA＋の初発乳癌診断時の年齢の中央値は46歳(32-74)、原発巣のサブタイプは、BRCA1＋の1名はトリプルネガティブ、BRCA2＋の6名はすべてルミナールタイプであった。BRCA＋の7名で2個以上の原発性乳癌の発症を認めたのは2名、第3度近親者以内の乳癌・卵巣癌の家族歴を認めたのは5名であった。45歳以下、60歳以下のトリプルネガティブ、2個以上の原発性乳癌、第3度近親者以内の乳癌・卵巣癌の家族歴のすべてを満たしたのは1名で、この1名はBRCA1＋で異時性両側性乳癌(いずれも充実型の浸潤性乳管癌、トリプルネガティブ)、異時性卵巣癌を発症していた。一方でBRCA遺伝子変異陰性は50名で、うち2名がVUSであった。結論:BRCA遺伝子変異陽性患者の臨床病理学的特徴は、概ね従来のHBOCハイリスクとされている患者像と一致していたが、対象患者数が少なく統計学的解析も行っていないため、今後さらなる患者数の集積後に再検討が必要と考えた。

★：優秀ポスター

EP11-3
乳腺診療一人体制の市中病院におけるBRCA検査の検討

[1]市立吹田市民病院　外科、[2]ふるかわクリニック
渡邉　法之[1]、吉岡　舞香[1]、原　暁生[1]、田中　夏美[1]、戎井　力[1]、古川　順康[2]

【背景】
BRCA1,BRCA2に病的変異(variant)をもつか調べる遺伝子検査は、進行再発乳癌におけるPARP阻害剤の適応を調べる目的のコンパニオン診断が2018年7月に、また遺伝性乳癌卵巣癌症候群(HBOC)の診断目的が2020年4月に保険承認となった。大学病院などのハイヴォリュームセンターが近隣に位置する市中病院では、乳癌診療は高齢者が中心となってくるが、当院での現状を報告する。
【対象・方法】
対象は2019年4月より2021年11月までに当院でコンパニオン診断・HBOC診断目的のBRCA検査の同意が得られ、検査施行した62症例。HBOC診断目的の検査は2020年7月に施設認定取得している。当院には乳癌認定看護師や遺伝カウンセラーは不在で、乳腺外科専門医一人で乳腺外来の中でBRCA遺伝子検査の説明を行っている。
【結果】
コンパニオン診断目的(トリプルネガティブ7例、luminal5例)は12例、HBOC診断目的は50例。コンパニオン診断目的ではBRCA variantは認めず、HBOC診断目的ではBRCA1/BRCA2 variant 4/3例認め、VUS 2例認めた。HBOC診断目的での検査でのvariant発見率は14%とこれまでの報告よりも高率にみられた。HBOC診断の50例で追加解析行ったところ、検査時年齢中央値は52歳(28-78歳)。保険適応の要件のうち、『卵巣癌・卵管癌・腹膜癌の既往あり』が7例中4例でBRCA variant陽性であり、p=0.0045(Fisher's exact test)と有意差を認めた。『卵巣癌・卵管癌・腹膜癌の既往なし』かつBRCA variant陽性の3例のうち、1例でRRSOを施行し、手術標本の病理学的検索にてSTICを認めた。
BRCA検査説明には中央値で30分ほど要していた。ただし、次回再診時に再度追加説明が必要であったり、理解が不足・間違っていたりすること、初回説明時に同席していなかった家族に改めて説明が必要であったりなど、外来業務を時間的に逼迫してしまう状況であった。
【結語】
乳腺診療医一人体制の日常診療にBRCA検査の説明を組み込むことは時間的に非常に負担となるが、市中病院でもBRCA陽性患者は一定数認めた。そうした患者に適切な医療を提供することは重要であり、日常診療として継続していくためには病院として乳癌認定看護師や臨床遺伝専門医の育成が必須であると思われる。

EP11-4
BRCA検査への当院での取り組み

赤心堂病院　外科
黒田　徹、橋本　昌幸、矢島　沙織

2018年にオラパリブの保険収載に伴い、コンパニオン診断としてBRCAの遺伝学的検査(BRACAnalysis診断システム)が、また2020年にはHBOC診断目的の検査も可能となった。これに対応できるように当院でも体制づくりをしてきたのでその概要を報告する。
当院は入院ベット数198床の川越市中の中小病院です。乳腺外科２人、年間手術件数120 ～ 140例ほど。HBOC診療にのぞみ、日本遺伝性乳癌卵巣癌総合診療制度機構(JOHBOC)の教育セミナーに乳腺外科医２人、産婦人科医１人、看護師4人が受講した。
遺伝性乳癌卵巣癌総合診療基幹施設との連携の下に総合診療協力施設となりHBOCの検査ができるようになった。当初は、検査前に教育セミナー受講した看護師からHBOC検査のカウンセリングを行い、後日担当医師の診察で希望があれば検査を行うことにした。2020年4月にはHBOC診断目的の検査が可能となり検査数が増加することが見込まれることから、認定遺伝カウンセラーに月に2回派遣していただき、遺伝カウンセリング外来を開始した。検査前のカウンセリングとともに、陽性、陰性にかかわらず再診希望者も相談できる体制となり、遺伝カウンセリング加算も申請できる事になった。2020年末には前立腺癌、膵臓癌での検査が可能になり、泌尿器科、消化器外科からの依頼も受けることにした。
2021年7月にはJOHBOCの全国登録事業に参加開始した。
当院では2018年11月から2021年11月までの約2年間で、オラパリブへのコンパニオン診断として30人、HBOCの診断目的として17人、計47人の女性患者に対してBRCA遺伝学的検査を行った。47人中6名(12.5%)にBRCA病的バリアントを認めた。
現在、術前化学療法患者を除いて、術前に検査する事は少ないが、今後は、温存術可能な症例でHBOCのリスクが高い患者さまは、術前にBRCAの遺伝学的検査ができるようなチェックシステムを作る必要があり、また要望が増加するようならリスク低減手術も可能になる体制作りも考えている。

EP11-5
当院での転移再発乳癌におけるBRACAnalysisの現状とオラパリブ投与症例の検討

兵庫県立尼崎総合医療センター　乳腺外科
池田　真子、諏訪　裕文、木曾　末厘乃、太治　智愛、山口　あい、泉　愛、辻　サオリ

緒言：本邦ではBRACAnalysisが転移再発乳癌に対するオラパリブのコンパニオン診断として施行されてきた。当院での転移再発乳癌患者でBRCA遺伝子変異陽性症例に対するオラパリブ投与の現状について報告する。
対象・方法：2018年9月から2021年12月までに当院でBRACAnalysisを施行した65例のBRCA変異陽性率について調べた。また、BRCA遺伝子変異陽性患者のサブタイプ、オラパリブ投与開始時期や治療期間、転帰について検討した。
結果：BRACAnalysisを施行した65例の中では、2例(3.0%)にBRCA1変異、6例(9.2%)にBRCA2変異を認めた。BRCA1変異は2例ともトリプルネガティブ、BRCA2変異は5例がルミナルタイプ、1例がトリプルネガティブであった。年齢の中央値は57歳(43～77歳)で、de novo StageⅣが1例、局所・遠隔再発が7例であった。また、4例が異時両側乳癌で、de novo StageⅣ症例を除いた7例に乳癌や卵巣癌の家族歴がある。オラパリブ投与症例が8例中5例あり、使用時期は1st line、4th line、5th line、7thline(2例)であり、奏効期間はそれぞれ7ヶ月(死亡)、17ヶ月(継続中)、27ヶ月(継続中)、8ヶ月(継続中)、4ヶ月(死亡)であった。BRCA遺伝子変異陽性症例でも現在の治療が奏功している3例(1st lineが2例、2nd lineが1例)はオラパリブ投与を開始しておらず、PDとなった時点で患者と相談の上、治療変更を検討する予定である。
考察：BRACAnalysisを施行したBRCA遺伝子変異陽性患者の中で、de novo StageⅣ患者の検査時の年齢は77歳であるが、局所・遠隔再発症例の年齢の中央値は57歳(43 ～ 60歳)であり、症例数は少ないが、局所・遠隔再発症例の方が若年で、最初の乳癌の発症年齢も低い傾向がある。両側乳癌発症頻度が高く、ほとんどの症例に乳癌や卵巣癌の家族歴がある。また、OlympiAD試験ではオラパリブの奏効期間の中央値が8ヶ月であるが、当院では27ヶ月経過後も奏効し、治療継続している長期奏効症例もある。一方、8ヶ月未満でPDとなり奏効が得られなかった症例は、次治療も奏効せず短期間で致死的になる可能性がある。
結論：オラパリブをLate lineで使用しても長期奏効する症例があるため、治療選択肢を増やすためにも遺伝についての正しい情報提供を行った上で、BRACAnalysisを施行すべきである。両側乳癌症例や乳癌発症年齢が低い症例は特に変異陽性の可能性が高く積極的に検討する必要がある。

EP11-6
当院でのBRCA遺伝学的検査の現状

[1]大手前病院　乳腺内分泌外科、[2]大手前病院　外科
新田　佳苗[1]、谷口　英治[2]、大井　和哉[2]、辻村　直人[2]、斎藤　百合奈[2]、柏﨑　正樹[2]、玉川　浩司[2]

背景と目的：2020年4月より乳癌発症後の遺伝性乳癌卵巣癌症候群(HBOC)のリスクが高い患者に対するBRCA1/2遺伝学的検査が保険収載された。それに伴い当院でもHBOC診断目的も含めたBRCA遺伝学的検査を開始した。当院でのBRCA遺伝学的検査の現状を報告する。方法：2020年4月から2021年10月までに保険適応のあるBRCA遺伝学的検査を行った32例を検討した。結果：検査施行時の年齢の中央値は55歳(35-79歳)。HBOC診断目的が25例、コンパニオン診断目的が7例。HBOC診断目的で保険適応となった項目は①45歳以下の発症が10例②60歳以下のトリプルネガティブ乳癌が1例③2個以上の原発乳癌発症が4例④第3度近親者内に乳癌または卵巣癌発症者がいるが14例⑤男性乳癌が0例 ⑥卵巣癌、卵管癌および腹膜癌既発症が1例であった。複数項目を有していたのは6例(①＋④ 3例,③＋④ 2例,①＋③＋④ 1例)であった。HBOC診断目的のBRCA遺伝学的検査のタイミングは術前が2例、adjuvant中が22例(化学療法中が17例、内分泌治療中が5例)、adjuvant後が1例であった。術前の2例は検査結果が陰性であったため治療への影響はなかった。adjuvant後の1例は術後10年目のタイミングで検査を施行し陰性であったため検診へ戻った。検査希望動機は「術式決定のため」、「子供、孫への影響を心配」がほとんどであり、当人のリスク低減乳房切除術(RRM)・乳房再建術やリスク低減卵管卵巣切除術(RRSO)を第一に考える症例はなかった。BRCA陽性症例はHBOC診断目的で2例、コンパニオン診断で1例であった。HBOC診断目的の1例は保険適応項目①＋④を有しており検査時はadjuvantで内分泌治療中であった。挙児希望があるため出産後にRRMやRRSOを考慮している。もう1例は保険適応項目①＋③＋④を有しており検査時はadjuvantで内分泌治療中であり今後RRMやRRSOを考慮している。コンパニオン診断症例は男性乳癌、縦郭リンパ節再発でCDK4/6+ホルモン治療中であり次治療でオラパリブを検討している。考察：BRCA検査により治療の選択肢が増えるので今後もBRCA遺伝学的検査の適応患者には術前はもちろんadjuvant中、後であっても情報提供を行わなければならないと考える。

★：優秀ポスター

EP11-7
HBOC保険診療開始によるBRCA遺伝学的検査実施の実態 ～当院周術期乳癌患者での検討～

市立東大阪医療センター　乳腺外科
古妻　康之、池上　真理子、富永　修盛

«はじめに»
2020年4月よりHBOCが疑われる患者に対するBRCA遺伝学的検査も保険収載された。当院は大阪府における地域がん診療連携拠点病院でありBRCA遺伝学的検査をはじめとする診療に対応すべく制度を整えてきた。告知されたばかりの周術期患者にとって病状の受け入れだけでも負担が大きいところに、HBOCの説明ならびにBRCA遺伝学的検査の実施についてどこまで理解が及ぶのかが懸念された。今回周術期患者におけるBRCA遺伝学的検査実施の有無と患者背景を後方視的に検討したので報告する。
«方法»
2021年1月から12月までに手術を受けられた104例の原発性乳癌患者（全例女性）を対象とした。保険適応となる①45歳以下の発症、②60歳以下のトリプルネガティブ乳癌、③両側乳癌、④第3度近親者内に乳癌または卵巣癌発症者がいる、に従って拾い上げを行った。30例が拾い上げられ、26例にHBOCについて説明がなされた。BRCA検査実施別に、拾い上げ4項目、娘の有無、術式選択への影響を検討した。
«結果»
検査実施群14例、未実施群は12例であった。実施群のうち12例は術前に検査を希望された。また、検査実施群でBRCA変異症例はなかった。拾い上げ、娘の有無について検討したところ、①45歳以下の発症 実施：未実施＝4例：2例、②トリプルネガティブ乳癌 実施:未実施＝2例:0例、③両側乳癌 実施;未実施＝4例：3例、④家族歴あり 実施：未実施＝7例：8例、⑤娘あり＝9例:8例であった。また、術式選択では、乳房切除術 実施:未実施＝8例:8例、乳房部分切除術 実施：未実施＝6例：4例であった。乳房切除術では実施群、未実施群ともに全症例当初より希望された術式であった。乳房部分切除術では未実施群は全症例当初より希望された術式であったが、実施群では5例がBRCA遺伝学的検査の結果をふまえて術式を決定しており、術式選択に影響を与えていた。
«考察»
部分切除術を検討する際に、BRCA遺伝学的検査がある程度の影響を与えていることがわかった。実施群の大半が術前に検査希望されていること、家族歴や娘の有無の要素が両群であまり差がなかったことを踏まえると、実施群では調べられるものは全て調べたいという気持ちが働いていることが予想される。また、未実施群に対してはその心理を図ること、今回は短期の調査であるためフォローしていくこと、が必要である。

EP11-8
当院におけるBRACAnalysisの検討

京都府立医科大学附属病院　内分泌・乳腺外科
松井　知世、森田　翠、西村　真里愛、奥山　結香、渡邉　陽、加藤　千翔、井口　英理佳、大西　美重、阪口　晃一、直居　靖人

【諸言】2018年6月にPARP阻害剤Olaparibのコンパニオン診断としてBRACAnalysis診断システム（以下BRACAnalysis®）が保険適応となり、2020年4月より遺伝性乳癌卵巣癌症候群（以下HBOC）高リスク乳癌既発症者に対しても保険適応となった。当院におけるBRACAnalysis®の実施状況について検討・報告する。
【対象】当院にて2018年8月から2021年7月までにBRACAnalysis®を施行した106例（①コンパニオン診断：64例、②HBOCスクリーニング：42例）を対象とした。
【結果①】女性63例、男性1例。検査時年齢中央値は59歳（27歳―83歳）であった。
患者背景は初診時StageⅣ14例、再発50例、ER陽性13例、ER陰性例51例、検査施行時期における再発治療lineは3line（1―17）（※他院加療症例一部除く）であった。5例（8%）の*BRCA*病的バリアント（*BRCA1*:0例、*BRCA2*:5例）を認め、全例ER陽性、家族歴を有していた。4例（1例は転医のため詳細不明）にOlaparibが使用された。
【結果②】女性40例、男性2例。検査時年齢中央値は46歳（27歳―87歳）であった。保険適応項目は発症年齢45歳以下が26例、乳癌・卵巣癌家族歴が25例（重複含む）であり、両側乳癌5例（同時3例、異時2例）であった。検査施行時期は術前12例、術後30例であり、術前診断の陽性例はなく、術式変更に至った症例はなかった。術後診断で 3例 (7%) の*BRCA*病的バリアント（*BRCA 1*:2例、*BRCA 2*：1例）を認めた。
【考察】コンパニオン診断での*BRCA*病的バリアントは5例（8%）であり、全例家族歴を有し、HBOCハイリスク因子に該当していた。また、*BRCA2*バリアントの組織型はLuminal typeが多いという既報のデータとも一致していた。コンパニオン診断としての保険適用初期は再発治療late lineでの検査実施例も散見されたが、HER2陰性再発乳癌であれば現行の治療の奏効を見つつ、再発診断時や初期治療の段階で十分な遺伝情報を与えたうえで検査を推し進めるべきと考える。HBOC診断目的でのBRACAnalysis®では大半に家族歴・45才以下での乳癌発症症例を認め、自費診療期間での検査施行症例4例における病的バリアント3例（75%）と比べて変異陽性率が低下した理由として保険適応1項目該当症例が多く、拾い上げ対象の拡大が考えられた。

EP11-9
当院における周術期の乳癌患者に対するBRCA1/2遺伝学的検査の実施状況

[1]浜松医療センター　乳腺外科、[2]浜松医療センター　看護部、
[3]浜松医療センター　薬剤部
杤久保　順平[1]、細川　優子[1]、森　克昭[1]、芝切　花梨[1]、天野　一恵[2]、宮本　康敬[3]

【緒言】2020年４月に条件を満たす乳癌患者に対するBRCA1/2遺伝学的検査が保険収載されたが，その検査を患者に提示するかどうかは担当医の判断に委ねられており，検査の実施率および陽性率は年代などの患者背景や担当医の患者選択バイアスによって違いが生じる可能性がある。当院では2020年４月から転移・再発を除くすべての乳癌患者においてBRCA1/2遺伝学的検査の保険適応を評価し，希望者に検査を実施してきた。当院における周術期の乳癌患者に対するBRCA1/2遺伝学的検査の実施状況を報告する。【対象と方法】2020年４月から2021年９月に当科を受診した転移・再発乳癌を除くすべての乳癌患者を対象とし，担当医３名がそれぞれBRCA1/2遺伝学的検査の保険適応の有無を評価した。保険適応ありと判断した患者に対して担当医が検査の説明を行い，希望者に検査を実施した。電子カルテの記録から対象者のうち保険適応と評価された者の割合，保険適応の者で検査の説明がされた者の割合を調査した。また，検査の説明がされた者のうち検査が実施された者の割合（検査実施率），実施した検査の陽性率（検査陽性率）を時期別（手術前または手術後），患者の年代別および担当医別に評価した。【結果】対象者793名のうち369名（47%）にBRCA1/2遺伝学的検査の保険適応があり，そのうちの341名（92%）にBRCA1/2遺伝学的検査の説明がされた。検査実施率は時期別で術前が48%（32/66），術後が18%（50/274）で有意差（P<0.05）を認めた。患者の年代別では30歳代が38%（5/13），40歳代が35%（38/108），50歳代が21%（18/87），60歳代が22%（14/65），70歳代が14%（7/51），80歳代が0%（0/16）であった。担当医別では医師Aが23%（43/184），医師Bが24%（29/122），医師Cが29%（10/34）で担当医間の有意差を認めなかった。検査陽性率は時期別で術前が13%（4/32），術後が6%（3/50）であった。患者の年代別では40歳代が13%（5/38），50歳代が11%（2/18）で他の年代は0%であった。担当医別では医師Aが12%（5/43），医師Bが3%（1/29），医師Cが10%（1/10）で担当医間の有意差を認めなかった。【結語】BRCA1/2遺伝学的検査の検査実施率は術前で術後より高く，若い年代ほど高い傾向にあった。検査実施率および検査陽性率は担当医間で有意差を認めなかった。

EP11-10
当院における遺伝性乳癌卵巣癌症候群診断目的のBRCA遺伝学的検査の現状と課題

三重県立総合医療センター　乳腺外科
野呂　綾、山下　雅子

【背景】2020年4月より、基準を満たす乳癌既発症者において、遺伝性乳癌卵巣癌症候群(以下HBOC) 診断目的のBRCA遺伝学的検査(以下BRACAnalysis)が保険適応となり、HBOC診療体制の充実が著しい一方で、適応症例の拾い上げや外来での説明等、対象患者へ等しく情報提供が求められる。当院におけるHBOC診療の現状と課題について報告する。
【対象】
2020年4月から2021年12月までに当院で乳癌と診断された112例について、HBOC診断目的のBRACAnalysis適応の有無と、拾い上げ・検査状況について検討した。また、適応拡大以前の2006年1月から2020年3月までの症例で、現在当院で追跡可能な症例に対する検査状況も検討した。
【結果】
保険適応拡大以降の112例中、41例がBRACAnalysisの適応に該当した。適応の内訳は、重複を含め、①乳癌または卵巣癌の家族歴25例、②45歳以下の乳癌12例、③60歳以下のトリプルネガティブ(TN)乳癌6例、④2個以上の原発乳癌5例、⑤卵巣癌既往1例。適応症例のうち、BRACAnalysisの情報提供は30例(73%)になされ、20例(49%)に検査実施し、3例にBRCA1/2遺伝子変異を認めた。情報提供済み・検査未実施の10例のうち、6例が全摘希望であった。情報未提供は11例で、①9例(36%)、②1例(8%)、③0例、④1例(20%)、⑤0例であり、家族歴が見落とされやすい傾向にあった。また、未提供例の約半数が75歳以上で、提供済みの30例と未提供の11例の年齢中央値は、それぞれ49歳、78歳であった。保険適応拡大前の症例で現在追跡可能な症例のうち、BRACAnalysisの適応症例は51例(②39例、③8例、④7例、⑤2例、男性乳癌1例。重複含む)。家族歴は不明な症例が多く、拾い上げ困難であった。情報提供は29例(57%)になされ、11例(22%)に検査実施し、2例にBRCA1/2変異を認めた。22例(43%)は情報未提供であった。
【考察】BRACAnalysisの適応について、若年者やTN乳癌は概ね網羅している一方で、家族歴は見落とされやすく、高齢者への説明も少ない傾向にあった。また全摘希望例は術前検査のメリットを感じにくく、検査実施に至らない症例も認めた。術前で心理的負担の大きい時期は、他職種と連携する事で遺伝子検査への理解を深める事も重要である。適応拡大以前の症例への情報提供は約半数に留まっており、ポスター掲示による周知を継続し、今回の拾い上げを基にスクリーニング方法の見直し、適応症例のカルテ記載を行い、十分な情報提供と意思決定支援に努めたい。

★：優秀ポスター

EP11-11

HBOC診断目的のBRCA遺伝学的検査状況-周術期以外の該当患者への情報提供を含めた検討-

[1]済生会滋賀県病院　乳腺外科、
[2]京都府立医科大学附属病院　内分泌・乳腺外科
廣谷　凪紗[1]、大内　佳美[1]、森田　翠[2]

【はじめに】
2020年4月より遺伝性乳癌卵巣癌症候群（Hereditary Breast and Ovarian Cancer Syndrome、HBOC）の既発症者に対するリスク低減乳房切除術(Risk-Reducing Mastectomy、RRM)，
乳房再建術ならびにリスク低減卵管卵巣摘出術(Risk-Reducing Salpingo-Oophorectomy、RRSO)が保険収載となり、同時に一部の既発症者に対するBRCA遺伝学的検査も保険収載となった。当院ではHBOC診断目的のBRCA遺伝学的検査の対象となる方に対し、情報提供を行い、その後の検査状況を調査した。
【対象と方法】
乳癌既発症者のうち、HBOC保険診療の手引きに記載されている項目に該当する患者を対象とした。2020年4月から2021年12月までの間に対象患者に情報提供を行い、実際に検査を実施した人数と結果や、希望しなかった症例の傾向を調査した。
【結果】
期間中にHBOCの情報提供を行った人数は45名であった。そのうち、周術期が24名(53.3%)、術後治療決定後に遡って適応がある症例に提供した人数は21名(46.7%)だった。術後治療決定後に測定した症例は、手術から情報提供までの期間の中央値は37.5か月であった。(2～145か月)
BRCA1/2遺伝学的検査を行った症例は26名(57.8%)、検査を現時点で受けていない人は19名(42.2%)であった。検査を希望した26名中、周術期に測定した人は16名、術後治療決定後に測定した人は10名であった。検査を受けていない19名のうち、周術期は8名、術後治療決定後の症例は11名だった。検査を施行した全患者のうち、BRCA1陽性が1名(3.8%)、BRCA2陽性が1名(3.8%)であった。BRCA1陽性症例は術前に測定し、原発巣切除と同時にCRRM（contralateral RRM)、RRSOを施行した。BRCA2陽性症例は術後に測定、希望により対側乳房は年に1回の乳房MRIフォローを行い、卵巣はRRSOを施行した。
【考察】
情報提供を行っても検査を受けていない症例が一定数いることが判明した。術前に情報提供を行うことができた場合は、術式決定に関わる事があるため検査を受ける人の割合が多く、術後治療決定後に情報提供となった患者に関しては先送りをする傾向がみられた。
【結論】
適切な情報提供とサポートを行いながら、対象の患者が安心して検査を行えるようにする体制を整えていくことが肝要である。

EP11-12

当科における乳癌患者に対するBRCA遺伝学的検査の現状

[1]産業医科大学　第１外科、[2]北九州総合病院、[3]青葉台病院
田上　貴之[1]、井上　譲[1]、三ノ宮　寛人[1]、満吉　将大[1]、本田　晋策[1]、
厚井　志郎[1]、森　泰寿[1]、永田　淳[1]、佐藤　永洋[1]、田村　利尚[1]、佐藤　典宏[1]、
鳥越　貴行[1]、柴尾　和徳[1]、勝木　健文[2]、永田　貴久[3]、平田　敬治[1]

【はじめに】2020年4月よりBRCA遺伝学的検査の保険適応が拡大され、手術前症例にもHBOCを同定することが可能となった。当院では2021年1月に遺伝カウンセリング科外来の開設に伴い、保険診療で行う遺伝カウンセリングとBRCA遺伝学的検査が実施される症例が増加している。
【目的】当科における乳癌患者に対するBRCA遺伝学的検査の現状を把握する。
【対象と方法】2021年1月から2021年12月までに当科の乳癌患者でBRCA遺伝学的検査を施行した39例を対象に、臨床病理学的因子、検査目的、保険対象項目、実施時期（手術前、手術後)、並びに検査結果について検討を行った。
【結果】乳癌診断時の年齢中央値は47歳（29-77歳)、39例中38例が女性、1例が男性であった。サブタイプはLuminal type 29例、HER2 type 3例、TN type 7例であった。検査目的はオラパリブ適応判断のためのコンパニオン診断目的が7例、HBOC同定目的が32例であった。HBOC同定目的の保険適応基準の内訳は45歳以下の乳癌21例、60歳以下のTN type乳癌4例、２個以上の原発乳癌5例、男性乳癌1例、卵巣癌・卵管癌・腹膜癌の既往1例、第3度近親者に乳癌または卵巣癌を発症した血縁者がいたのは13例であった（重複あり)。HBOC同定目的の32例中17例は手術前、15例は手術後に検査を実施していた。
39例中2例（5.1%）がBRCA1に病的バリアントを認め、BRCA2に病的バリアントを認めたものはいなかった。コンパニオン診断でHBOCを認めたものはいなかった。BRCA陽性であった2例は女性で乳癌診断時の年齢は40歳と48歳、乳癌の家族歴を有するTN typeの両側乳癌で術後に検査を実施した症例であった。BRCA遺伝学的検査の保険適応基準6項目のうち、それぞれ4項目、3項目に該当していた。今後はリスク低減卵管卵巣摘出術（RRSO）が予定されている。
【考察】当科でのBRCA遺伝学的検査の実施数、陽性率はまだ少ないが、若年発症のTN typeでBRCA遺伝学的検査の保険適応基準に複数該当する場合に陽性率が高くなることが示唆された。また、BRCA遺伝学的検査の保険適応拡大により治療前にHBOCを診断することが可能となったため、乳房全切除の術式選択、及び対側のリスク低減乳房切除術（CRMM）やRRSOを考慮することができる。患者への適切な情報提供を行い、遺伝カウンセリングと共にBRCA遺伝学的検査を勧めることは有用であると考えられた。
【結語】当科でのBRCA遺伝学的検査の現状について検討を行った。

EP11-13

当院における乳癌に対するBRCA検査と診療体制の現状

[1]岡山医療センター　外科、[2]岡山医療センター　病理
野上　智弘[1]、秋山　一郎[1]、神農　陽子[2]、永喜多　敬奈[2]

近年、日本において乳癌患者は増加傾向にあり罹患数は年間10万人程度と推測される。そのうちの5から10%が、BRCA1/2遺伝子変異により発症する遺伝性乳卵巣癌症候群（Hereditary Breast and Ovarian Cancer Syndrome, HBOC）と言われており，数千人の患者が各当すると推測される。以前BRCA遺伝子検査は自費でのみ行われていたが，PARP阻害薬が使用可能になったことにより2018年４月からHER2 陰性進行再発乳癌患者を対象に，コンパニオン診断として BRCA 遺伝学的検査（BRCA1/2 遺伝子検査）が保険診療としてされた。2020年４月より，乳癌または卵巣がんの既発症者の方はBRCA1/2 遺伝学的検査および遺伝カウンセリングが実施可能になり，健側乳房の リスク低減乳房切除ならびに乳房再建とリスク低減卵管卵巣切除も保険診療となった。既発症者にとっては経済的負担も減らしつつ乳癌および卵巣癌のリスクを軽減することが可能となった。ただし，未発症の方は，たとえBRCA1/2 遺伝子変異患者の近親者であっても，BRCA 遺伝学的検査と遺伝カウンセリングは自費診療のままである。
保険適応となる乳癌は5つの条件（①45 歳以下の発症　②60 歳以下のトリプルネガティブ乳癌　③2 個以上の原発乳癌発症　④第 3 度近親者内に乳癌または卵巣癌発症者がいる⑤男性乳癌）であり，再発のコンパニオン診断よりも適応は大幅に拡がっている。コンパニオン診断においてはHER2陰性に限られていたが，既発症者に対するBRCA遺伝子検査ではHER2typeも適応となっていることは注意が必要と考える。
当院において2020年4月以降検査件数は2021年12月現時点で14例（既発症者8例，コンパニオン診断6例），平均年齢51歳（34-70），Luminal type8例，HER2 type2例， TripleNegative4例，BRCA1陽性2例（いずれもTN既発症者），BRCA2陽性1例（HER2type既発症者）であった。
連携施設は岡山大学病院でBRCA1/2陽性患者は床遺伝子診療科へ紹介となり遺伝カウンセリングを受けていただき，各担当科でリスク低減手術を受けることができる体制となっている。現状、当院ではBRCA1/2陽性患者に対するリスク低減切除は行ってはいないが，適格患者数の増加も考慮すると，今後は当院でのリスク低減手術に対応できる体制を整えていく必要があると考える。当院においてのBRCA検査の現状と対応を検証し今後の症例も追加して報告する

EP11-14

当院におけるコンパニオン診断としてのBRCA遺伝子検査とオラパリブの使用経験

[1]前橋赤十字病院　乳腺・内分泌外科、[2]前橋赤十字病院　病理診断科
長岡　りん[1]、池田　文広[1]、井出　宗則[2]

【背景と目的】2018年7月に化学療法歴のあるBRCA遺伝子変異陽性かつHER2陽性の手術不能または再発乳癌に対してPARP阻害剤であるオラパリブが承認され、そのコンパニオン診断としてBRCAnalysisによる遺伝学的検査も増加している。当院での検査状況やオラパリブの使用例について検討し、報告する。
【対象と方法】2018年9月から2021年12月までに当院でコンパニオン診断としてのBRCA遺伝子検査を施行した34例について検討し、陽性となった4例のうちオラパリブを使用した3例について報告する。
【結果】検査時の年齢は47~82歳（中央値64歳）で、閉経前4例 (13%)、閉経後30例 (87%)であった。サブタイプは、Luminal 27例（79%)、TNBC 7例（21%）で、再発18例（53%)、StageⅣ 16例（47%)。検査を施行した34例のうち4例（12%）にBRCA変異を認め、BRCA1が1例、BRCA2が3例だった。BRCA変異を認めた4例のうち3例に対してオラパリブが投与された。
[症例①]診断時52歳女性。右乳癌T1bN0M0,StageⅠ/Luminal typeに対してBp+SNB施行。術後TC×4回施行後、TAM内服中、術後2年8ヶ月で再発（多発骨、胸膜転移)。フルベストラント＋アベマシクリブ→パクリタキセル＋ベバシズマブ後にオラパリブ投与。投与2ヶ月後にGrade3の貧血をみとめ、輸血施行し休薬中。
[症例②]診断時33歳女性。左乳癌T3N1M0,StageⅢA/Lnminal typeに対してBt+Ax施行。術後FEC×6回後、LH-RHa+TAM施行。術後16年で再発（多発肝転移)。フルベストラント+LH-RHa+アベマシクリブ→エリブリン後にオラパリブ投与。治療効果PRにて7か月投与継続中。
[症例③]診断時50歳女性。左乳癌T2N0M0,StageⅡA/Luminal typeに対してBp+SNB施行。術後ANA施行。経過中に卵巣癌治療あり。術後8年で再発（局所、胸骨転移)。FEC→LET→TAM後に多発肺転移出現し、オラパリブ投与。治療効果PRにて12か月投与継続中。
【結語】当院におけるBRCA変異陽性患者3例に対してオラパリブの投与を行った。経験症例は少ないが長期に投与継続している症例もあり、今後も適切な検査のタイミングや投与を心がけ、症例の集積を行いたい。

★：優秀ポスター

EP11-15
当施設におけるBRCA遺伝子検査の検討

山形大学　医学部　外科学第一講座
田中　喬之、柴田　健一、河合　賢朗、後藤　彩花、元井　冬彦

【はじめに】2018年よりBRCA遺伝子検査がHER2陰性切除不能・進行再発乳がんに対する Olaparib適応のコンパニオン診断として保険適応となり、2020年にはHBOC診療目的に保険適応が拡大され検査件数は増加している。当科で施行したBRCA遺伝子検査症例を後方視的に検討した。
【対象】2018年8月から2021年12月までに透過でBRCA遺伝子検査を施行した69例。
保険適応がある症例には外科医が外来で情報提供し、インフォームドコンセントのもとで検査を行った。進行再発例はMyriad社のBRCA Analysis診断システム、HBOC検査は同社のBRCA1/2遺伝子検査(乳癌)により検査を施行、必要に応じ遺伝カウンセリングを施行した。
【結果】コンパニオン診断は18例に施行、年齢中央値は58歳(32-68歳)、全員女性であった。ER陽性12例、TN5例であった。14例が術後再発であり、4例が初診時StageⅣであった。BRCA変異が2例で認められた。BRCA1/2遺伝子検査(乳癌)は51例、発症年齢中央値は43歳(29-73歳)、男性2例、女性49例であった。保険適応項目(重複あり)としては45歳以下乳癌発症が33例(64.7%)と最多で、乳癌卵巣癌家族歴での適応は13例であった。19例で術前に検査を行った。BRCA1変異が4例、BRCA2変異が5例であった。
【考察】リスク低減手術を含めたHBOC診療目的にBRCA遺伝子検査の保険適応が拡大され、短期間で検査件数が増加した。保険適応のある患者酸には前例情報提供し、希望者へに積極的に検査と必要時遺伝カウンセリングを行い、HBOC診療の充実につなげていきたい。

EP11-16
当院におけるBRACAanalysisの症例検討

にゅうわ会　及川病院　乳腺外科
榎本　康子、及川　将弘、瀬戸口　優美香、久松　和史、及川　達司

【はじめに】
2020年4月よりBRACAanalysisの保険適応が拡大された。BRACAanalysisは、BRCA1/2のgermline mutationを持っているかどうかを調べるための遺伝子学的検査で、転移・再発乳癌症例に対するオラパリブ適応のコンパニオン診断としての検査に加え、遺伝性乳がん卵巣がん症候群を疑う症例も保険適応となった。
【目的・方法】
当院で手術を施行した患者のうち2020年4月から2021年12月の間にBRACAanalysisの適応となる114症例に検査を行い、症例検討を行った。
【結果】
BRACAanalysis適応者114症例中、陽性は14例であり12%であった。陰性は98例(86%)、VUS2例(2%)。診断時平均年齢42.7歳、検査時平均年齢45.4歳であった。BRCA1陽性5例(36%)、BRCA2陽性9例(64%)であった。BRCA陽性者の診断時平均年齢39.3歳、検査時平均年齢43.7歳であり、検査全症例よりも若年であった。BRCA陽性で8例には家族歴を認めたが残り6例には家族歴はなかった。両側乳癌3例(同時1例、異時2例)、ルミナール10例、トリプルネガティブ4例(全例BRCA1陽性)であった。術前に検査を受けた陽性例は4例であり、術式決定に影響を与えた。5例の陽性例はコスト削減のため、手術の入院中に検査を受けられていた。RRSOを希望され受診をされた方は5例、1例は他疾患で両側卵巣卵管摘出後であり、残り8例はRRSOを検討中である。
【結語】家族歴のない症例でもBRCA陽性の場合もあり、BRACAanalysisの適応に一つでも該当する項目があれば、積極的に検査を勧めたほうがいいのではないかと考える。今後治療を予定している術前の方はもちろん、治療を終えた術後の方も対象者をピックアップし、説明を行う義務があると考える。HBOCと診断された方には保険適応で予防切除が可能となった今、BRACAanalysis適応症例に対しては情報提供をしっかり行うことが必要不可欠と考える。保険適応となりBRACAanalysis検査数が増えており、今後も情報のupdateをし、診療に活かしたいと考える。

EP11-17
コンパニオン診断としてのBRCA遺伝子検査の現状と課題

[1]広島大学病院　乳腺外科、[2]広島大学病院　遺伝子診療科
藤本　睦[1]、恵美　純子[1]、甲斐　あずさ[1]、鈴木　江梨[1]、川又　あゆみ[1]、小林　美惠[1]、笹田　伸介[1]、舛本　法生[1]、角舎　学行[1]、檜井　孝夫[2]、岡田　守人[1]

【背景】
当院では2018年6月からHER2陰性進行・再発乳癌患者を対象に、オラパリブのコンパニオン診断としてのBRACAnalysis診断に関して乳腺外来で事前説明を行い希望者に検査を実施している。診断システム導入当初は複数化学療法既治療症例も多く含まれたが、検査実施フローチャートを共有し、家族歴や発症年齢に関係なく適切な時期に検査を検討していただけるよう情報提供を行っている。
【対象と方法】
2018年6月から2021年9月までにコンパニオン診断としてのBRACAnalysis診断を実施した乳癌患者64例を対象にサブタイプ別に検査実施時の化学療法治療歴に関して検査時期(コンパニオン診断導入早期とそれ以降)による変化について評価した。また、遺伝子変異陽性となった患者に関して解析評価を行った。
【結果】
BRACAnalysis診断システム™導入早期(2018年6月-2019年6月)には30例、2019年7月以降には34例が検査を行った。乳癌発症年齢中央値は55歳、StageIVが11例、再発乳癌が53例であり、Luminal typeは51例、TNBCは13例であった。
導入早期では1st lineの時点で検査を行ったのは8例(27%)で、未治療時点での検査実施症例はなかった。2019年7月以降では未治療あるいは1st line時点に検査を実施できたのは20例(68%)と増加していた。特にTNBCでは未治療時に検査を実施した割合が0%から50%に増加し、全例が1st line時点までに実施していた。
*BRCA*検査結果は*BRCA1*変異:2例、*BRCA2*変異:3例、VUS:1例、良性多型:4例であった。また。変異陽性者5症例の患者背景は、年齢中央値50歳(38歳 - 75歳)、検査実施時の治療lineの中央値は2、乳癌や関連家族歴のない症例は1例であった。導入早期検査症例3例中2例は病状進行によりオラパリブを投与できなかったが、2019年7月以降の陽性2例は共にオラパリブを投与でき、奏功を得ている。
【考察】
当院での検査施行症例と遺伝子変異を認めた割合を検討したところ、50歳以上で家族歴のない症例もあり、オラパリブによる治療適応の可能性がある対象者には家族歴や年齢に関わらず、情報提供が必要である。また、コンパニオン診断開始当時は適応が判明しても病状進行により投与できない症例が存在したが、近年では治療導入前から治療早期に検査を実施することで、適切な時期に治療の適応を評価し、実際に投与に至る症例が増えている。今後も、症例ごとに適切な検査時期を念頭に情報提供していく必要がある。

EP11-18
当院におけるBRCA遺伝子検査の現状及びオラパリブの使用経験

[1]北九州市立医療センター　外科、[2]北九州市立医療センター　腫瘍内科
中本　充洋[1]、是枝　侑希[1]、佐藤　栄一[2]、倉田　加奈子[1]、古賀　健一郎[1]、齋村　道代[1]、阿南　敬生[1]、光山　昌珠[1]

＜はじめに＞ BRCA遺伝子変異陽性かつHER2陰性の転移再発乳癌に対して2018年よりオラパリブの使用が可能となった。当院におけるBRCA遺伝子検査及びオラパリブの使用経験に関して報告する。
＜対象＞ 2018年6月から2021年12月までに当院でBRCA変異検索を行なった乳癌患者の症例は233例であり、そのうちBRCA変異陽性は35例(15.0%)(BRCA1陽性16例、BRCA2陽性19例)、VUS 2例であった。BRCA変異陽性35例のうちHBOC関連癌の家族歴を29例(82.8%)に認め、両側乳癌を14例(40.0%)に認めた。
コンパニオン診断として120例の検査を行い、BRCA変異陽性は13例(BRCA1陽性 6例、BRCA2陽性 7例)であった。
＜結果＞ BRCA変異陽性13例中、オラパリブが投与されたのは7例であった。治療開始ラインの中央値は2(1-5)であり、無増悪生存期間(PFS)の中央値は7ヶ月(4-9ヶ月、うち3例はオラパリブ継続中)であった。有害事象はG3の貧血を2例に認めた。
＜まとめ＞ BRCA変異陽性転移再発乳癌に対して、オラパリブは良好な治療効果を示しており、再発乳癌患者の予後改善に寄与すると考えられた。今回自施設で経験した各々の症例の臨床経過も含めて報告する。

★：優秀ポスター

EP11-19
BRCA1/2遺伝学的検査の保険適応拡大による乳癌診療の変化

福島県立医科大学　医学部　乳腺外科学講座
野田　勝、立花　和之進、東條　華子、阿部　貞彦、星　信大、村上　祐子、岡野　舞子、吉田　清香、大竹　徹

【はじめに】2018年6月に再発乳癌患者に対するPARP阻害薬であるOlaparibの効果を予測するためのコンパニオン診断として、BRCA1/2遺伝学的検査が保険収載された。さらに、2020年 4月には初発乳癌患者に対しても、遺伝性乳癌卵巣癌症候群(Hereditary Breast and Ovarian Cancer Syndrome；HBOC)を疑う一定の基準を満たす条件下において、検査が保険診療として適応拡大された。これによって、検査対象が広がり、また検査費用の負担は減り、BRCA1/2遺伝学的検査を行う機会は増えてきている。特に、HBOCの高リスク患者に対しては手術前に検査を行うことで、術式選択にも関わるため、乳癌診療において小さくはない影響を及ぼしているといえる。【対象と方法】2018年 6月～ 2021年 12月に当科でBRCA1/2遺伝学的検査を施行した141症例を対象として、適応拡大前(2018年 6 月～ 2020年 3月：A群)33例(23.4%)と、適応拡大後(2020年 4月～ 2021 年 12月：B群)108例(76.6%)で、臨床的特徴、検査結果および術式も含めた治療選択について後方視的に解析した。【結果】検査件数は適応拡大前(A群)33例／ 22 ヵ月、適応拡大後(B群)108例／ 21 ヵ月と顕著に増加している。検査時平均年齢はA群58.3±10.0歳、B群55.1± 12.8歳。乳癌家族歴(第3度近親者内)を有する症例はA群12例(36.4%)、B群51例(47.2%)。BRCA1/2 病的変異がみられたのは、A群6例(18.2%)、B群10例(9.3%)であった。コンパニオン診断としての検査はA群32例(97.0%)、B群24例(22.2%)であり、HBOCリスクの高い症例に対する検査はA群1例(3.0%)、B群84例(77.8%)であった。後者のうち、B群84例中48例(57.1%)は術前に検査が施行された。術前にBRCA1/2病的変異が明らかになった3例全てで乳房全切除術を選択し、1例で同時に対側リスク低減乳房切除術(contralateral risk-reducing mastectomy；CRRM)を施行した。【考察】BRCA1/2遺伝学的検査の適応拡大により、検査件数が大幅に増加した。特に、乳癌初発患者では術式の選択にも関わるため、診断と同時に検査実施およびその結果に応じた対応まで遅滞なく進めていく必要がある。また、現在治療中や経過観察中の患者についてもHBOCリスクの高い症例を改めて拾い上げることも必要とされる。このような背景の中で、この検査適応拡大が乳癌診療に及ぼした変化について報告する。

EP11-20
当院におけるBRCA遺伝学的検査保険適応後の取り組みと実施状況

豊川市民病院　乳腺・内分泌外科
西川　さや香、安東　美の里、片桐　悠介、柄松　章司

2020年4月、乳癌既発症者に対して遺伝性乳癌卵巣癌症候群(HBOC)診断目的でのBRCA遺伝学的検査が保険適応となった。通常診療も行いながら、保険診療基準を満たすすべての術後経過観察中の患者に対しても情報提供をするため、当院では2020年6月から通常診療(乳腺外科外来)とは別に「乳癌遺伝外来」を開設した。BRCA遺伝学的検査の保険診療基準を満たす患者に対して通常診療の中で主治医から遺伝学的検査適応であることを伝え、より詳しい説明や検査を希望した場合は乳癌遺伝外来を受診いただき、パンフレットを用いてHBOCについて情報提供するとともに、希望患者にはBRCA遺伝学的検査を実施するという体制をとった。地方の市民病院である当院は、臨床遺伝専門医や認定遺伝カウンセラーは不在であり、遺伝カウンセリングは県内の大学病院およびがんセンターと連携して対応している。
2020年6月から2021年10月に、通常診療の中でBRCA遺伝学的検査について情報提供された患者は280名(男性2名、女性278名)、そのうち乳癌遺伝外来を受診したのは143名(51.1%)であり、発症年齢が低い患者(86名)や乳癌卵巣癌家族歴のある患者(72名)がより受診希望していた。遺伝外来を受診し、説明を聞いたうえでBRCA遺伝学的検査を実施したのは101名で、検査を受けないあるいは保留とした理由には、血縁者に与える影響や経済的理由などが挙げられた。BRCA遺伝学的検査を受けた101例中、陽性は12例(BRCA1; 5例、BRCA2; 7例)であり、陽性率は11.9%。VUSは4例(4.0%)であった。BRCA1陽性症例の1例にBRCA2のVUSを伴っていた。
今後も引き続き、確実な症例拾い上げを行い、検査の意義について説明し、すべての患者がそれぞれ希望するタイミングでの情報提供や検査実施ができるよう努めていく。また現在は当院乳腺外科外来通院中の患者限定で対応してきたが、今後はBRCA遺伝学的検査を実施していない近隣病院やクリニックに通院している患者に対しても対応できるよう、地域の中心的病院としての体制も整えたいと考えている。

EP11-21
当院における乳癌患者のBRCA遺伝学的検査と生殖細胞系列多遺伝子パネル検査の検討

[1]兵庫医科大学　乳腺・内分泌外科、[2]兵庫医科大学病院　遺伝子医療部、[3]兵庫医科大学　産科婦人科
金岡　遥[1]、永橋　昌幸[1]、文　亜也子[1]、福井　玲子[1]、尾澤　宏美[1]、藤本　由希枝[1]、樋口　智子[1]、今村　美智子[1]、村瀬　慶子[1]、高塚　雄一[1]、鹿嶋　見奈[2]、岡田　千穂[2]、金城　ちなつ[2]、宮﨑　彩子[2]、上田　真子[2,3]、鍔本　浩志[2,3]、澤井　英明[2,3]、三好　康雄[1]

【背景】BRCA遺伝学的検査は保険適用下で実施可能となったが、他の遺伝子に病的変異を有する症例も少なくない。当院では患者のニーズに応じて、遺伝子医療部にて生殖細胞系列多遺伝子パネル検査も実施してきた。本研究の目的は、乳癌患者および家族に実施したBRCA検査および多遺伝子パネル検査について、遺伝子変異陽性率を明らかにすることである。
【対象と方法】2016年1月以降に当院において遺伝学的検査を実施した乳癌患者170例(BRCA検査148例、多遺伝子パネル検査22例)とBRCAシングルサイト検査を実施した家族13例を対象とし、各々の遺伝子変異の頻度を検討した。
【結果】乳癌患者におけるBRCA検査の陽性者は19/148例(12.8%)であり、家族におけるシングルサイト検査の陽性者は6/13例(46.2%)であった。乳癌患者におけるBRCA検査のうち自費検査では3/18例(16.7%)、保険適用下の検査では16/130(12.3%)に陽性者を認め、コンパニオン診断目的に検査を実施した陽性者5例中4例でオラパリブが投与され、HBOC診断目的に検査を実施した陽性者11例のうち、リスク低減乳房切除は3例、卵巣卵管切除は7例で実施された。乳癌患者における多遺伝子パネル検査(22例)の結果は、Pathogenic 5例(22.7%)、Variant of unknown significance (VUS) 9例(41.0%)、遺伝子変異なし8例(36.3%)であった。Pathogenicの内訳は、*BRCA2* 3例、*BRCA1* 1例、*MLH1* 1例で、BRCA遺伝子変異は計4例(18.2%)であり、BRCA検査の陽性率12.8%よりやや高率であった。乳癌発症リスクと関連するVUSは、*ATM*、*CDH1*を各々2例、*NF1*、*PALB2*、*RAD51D*を各々1例認めた。
【結語】BRCA検査の変異陽性率は12.8%、シングルサイト検査の陽性率は46.2%であった。多遺伝子パネル検査では22.7%に病的変異を認め、内訳はBRCA1/2が18.2%で最も高頻度であり、またVUSを41.0%に認めた。多遺伝子パネル検査は遺伝子変異の検出率を向上させる可能性が示唆されるが、VUSも多く、慎重な検査適応の判断と十分な患者理解が重要であり、将来バリアントの解釈が変化した際への対応も求められる。

★EP11-22
当院における遺伝子パネル検査に関する現状と検査適応に関する考察

昭和大学　医学部　外科学講座　乳腺外科学部門
加納　美春、垂野　香苗、犬塚　真由子、中村　清吾

【はじめに】遺伝性乳癌卵巣癌症候群の診断目的での*BRCA*遺伝子検査が保険適応となり、適応ある患者の多くが*BRCA*遺伝子検査を行うことができるようになった。しかし、*BRCA*陰性だった場合、どのような患者群にその他の遺伝子性乳癌を疑い、さらに遺伝子パネル検査を行うべきかは議論の余地がある。当院で遺伝子パネル検査を施行した乳癌患者症例に関して検討し、遺伝子パネル検査までを必要とする患者群について考察した。【方法】当院にて、2017年12月－2021年11月の期間で、研究(AMED、次世代がん医療創生研究事業P-CREATE)または自費検査にて遺伝子パネル検査(Ova Next)を施行した乳癌患者101名を後方視的に診療録より検討を行った。【結果】101名(女性 98名、男性3名)の患者が当院で遺伝子パネル検査を施行した。年齢中央値は44歳(24歳－75歳)だった。*BRCA*以外の遺伝子変異を認めた症例(以下A群)は12例(11.9%)、*BRCA*遺伝子変異を認めた症例は12例(11.9%)、遺伝子変異を認めなかった症例(以下B群)は77例(76.2%)だった。遺伝子変異内訳は、*BRCA2* 7例、*BRCA1* 5例、*PALB2* 5例、*ATM* 2例、*BARD1* 1例、*NF1* 1例、*TP53* 1例、*BRIP1* 1例、ダブルキャリア(*ATM*, *BARD1*) 1例だった。年齢中央値は、A群で36歳、B群で46歳だった。*BRCA*遺伝子検査の要件である①45歳以下の乳癌発症②60歳以下のトリプルネガティブ乳癌発症③2個以上の原発性乳癌発症④第3度近親者内に乳癌または卵巣癌発症者が1名以上いる患者⑤男性乳癌発症のうち、5項目の該当数は、A群で3項目 3例/12例(25%)、2項目 7例/12例(58.3%)、1項目 2例/12例(16.7%)だった。B群で4項目 1例/77例(1.3%)、3項目 4例/77例(5.2%)、2項目 40例/77例(51.9%)、1項目 31例/77例(40.1%)、不明 1例/77例(1.3%)だった。項目ごとの内訳は、A群では①11例/12例(91.7%)、②1例/12例(8.3%)、③4例/12例(33.3%)、④9例/12例(75.0%)だった。B群では①36例/77例(46.8%)、②8例/77例(10.4%)、③11例/77例(14.3%)、④67例/77例(87.0%)、⑤3例/77例(3.9%)だった。以上より、*BRCA*以外の遺伝子変異は、45歳以下の乳癌発症例、2個以上の原発性乳癌発症例に多い傾向だった。【結論】遺伝性乳癌を疑う患者で、*BRCA*陰性であっても、45歳以下の乳癌発症例、2個以上の原発性乳癌発症例には遺伝子パネル検査の施行を検討すべきであることが示唆された。

★：優秀ポスター

EP11-23
Beyond BRCA診療の体制整備

[1]京都第二赤十字病院　腫瘍内科、[2]京都第二赤十字病院　外科、
[3]京都府立医科大学大学院　創薬医学
小野　寿子[1,3]、西田　真衣子[2]

<背景>
近年、BRACAnalysis検査によりコンパニオン診断だけでなくHBOC診断目的のgBRCA1/2検査が増え、HBOC診療は大きく変遷している。当院での遺伝カウンセリング外来受診者の多くはHBOCに関する相談目的であるが、遺伝医療の普及によりBeyond BRCA診療の提案を行う症例も増えつつある。
<方法>
2019年8月から2021年12月までに当院の遺伝カウンセリング外来を受診された方のうちHBOCまたは遺伝性乳癌を疑う方においてBRACAnalysis検査またはその他の遺伝学的検査や多遺伝子パネル検査を提案した症例についてretrospectiveに検討した。
<結果>
上記期間中に当院の遺伝カウンセリング外来を受診され、HBOCに関する相談をした方は56名おられた。そのうち、BRACAnalysis検査のみを行った方は48例、BRCA1/2以外の遺伝学的検査を行なった方は、5例であった。このうち多遺伝子パネル検査以外で、行った単一遺伝学的検査はTP53、NF1で再発治療中の方が検査を受けられた。これらは本人、ご家族の健康管理だけなく、F1CDxにて二次的所見として指摘され、本人の現在の治療への影響、新たな薬剤へのアクセスの可能性が検討されたからである。
若年性乳癌やHBOC関連癌以外の家族歴がある乳癌症例に対して、多遺伝子パネル検査について紹介した症例は10例であったが、現時点でBRACAnalysis検査のみとなった症例が8例、多遺伝子パネル検査を行った症例が2例であった。
<考察>
HBOC診断目的のBRACAnalysis検査が開始となり、患者さんにとって遺伝学的検査がアクセスしやすくなったことは大きな進歩である。しかしBRCA以外の遺伝性乳癌患者に対しての対応、未発症変異保有者への対応はまだ整備されていない。遺伝学的検査が時代と共に安価になっていく中でBeyond BRCA診療の需要が高まってきている。今回の検討にて当院でも多遺伝子パネル検査が安価になって以降、検査希望が漸増する傾向にある。今後は正確なリスク評価によりBRACAnalysisと多遺伝子パネル検査を選択していただける場を適切に提供していくことが大切と考えられた。特に未発症者で遺伝学的検査をご希望される方に対しては多遺伝子パネル検査を積極的におすすめする方針とした方がよいと思われた。

EP11-25
当院におけるHBOC診療の現状

[1]大阪国際がんセンター　乳腺・内分泌外科、
[2]大阪国際がんセンター　腫瘍内科、[3]大阪国際がんセンター　遺伝子診療部
中島　聡美[1]、中山　貴寛[1]、谷口　梓[1]、瀬戸　友希子[1]、日馬　弘貴[1]、
松井　早紀[1]、橘高　信義[1]、藤澤　文絵[2,3]、西尾　美奈子[2]、井上　田鶴子[3]、
玉木　康博[1,3]

【はじめに】
2020年4月より遺伝性乳癌卵巣癌症候群（以下HBOC）ハイリスク患者に対して*BRCA1/2*遺伝学的検査（BRACAnalysis®）が保険適応になったことに伴い、検査症例が増加した。HBOCの診断により乳癌の手術術式の検討、対側リスク低減乳房切除術（以下CRRM）の実施、CRRMを受けない*BRCA*病的変異保持者に対するサーベイライインスなどが必要となっている。今回我々は当院におけるBRACAnalysis®の実施状況の把握、術式選択への影響、今後の課題について検討を行った。
【対象・方法】
2020年4月～ 2021年12月の期間で、HBOC診断目的でBRACAnalysis®を実施した乳癌患者256例を対象としBRACAnalysis®実施記録と一般診療録をもとに*BRCA*遺伝学的検査が推奨される臨床遺伝学的因子、検査の実施時期（術前または術後）、検査結果、臨床遺伝学的因子ごとの変異検出率などを計算し後方視的に検討した。またBRACAnalysis®の結果の術式選択への影響も検討した。
【結果】
256例にBRACAnalysis®を実施し、３２例が陽性（12.9% *BRCA1*：9例、*BRCA2*:22例 *BRCA1*、*2*共に陽性:1例）であった。また、VUSを12例（4.7%）に認めた。臨床遺伝学的因子のうち最も多かったものは「第３度近親者内に乳癌の発症者がいる」で131例、ついで「45歳以下の乳癌発症」で123例であった。臨床遺伝学的因子ごとの変異検出率は、「男性乳癌」が最も高く50.0%（1/2例）、ついで「60歳以下のトリプルネガティブ乳癌」で20.8%（6/29例）、その次に「第３度近親者内に乳癌の発症者がいる」で18.3%（24/131例）であった。術前にBRACAnalysis®を実施、かつ部分切除を希望した症例は７０例であった。そのうち*BRCA1/2*陽性が判明した６例全例が全摘術を選択した。また、部分切除を選択し、術後に*BRCA1/2*陽性が判明した症例は７例あり、うち６例は結果判明後、再手術としてRRMを施行または施行を検討していた。
【考察】
今後もBRACAnalysis®の検査数の増加により、病的変異保持者は増加していくと予想される。特に「60歳以下のトリプルネガティブ乳癌」、「第３度近親者内に乳癌の発症者がいる」症例では、診断早期よりBRACAnalysis®を受けることを提案し、術式決定に役立てることが重要と考えられる。また、*BRCA1/2*病的変異判明後もCRRMを希望しない患者に対するサーベイランスの体制整備が今後の課題となる。

★EP11-24
遺伝性乳癌卵巣癌症候群（HBOC）診断目的の*BRCA1/2*遺伝学的検査施行症例の検討

昭和大学　乳腺外科
津久井　理加、垂野　香苗、犬塚　真由子、鶴我　朝子、永田　彩、小松　奈々、
酒井　春奈、中山　紗由香、橋本　梨佳子、増田　紘子、桑山　隆志、
明石　定子、中村　清吾

【はじめに】2020年４月より、HBOC診断目的の*BRCA1/2*遺伝学的検査が保険適用となった。HBOC診療ガイドラインによると現在は10%程度の陽性率が推定される場合に同検査が提供されており、本邦では乳癌既発症例で*BRCA*検査基準（①45歳以下の乳癌発症，②60歳以下のトリプルネガティブ乳癌，③２個以上の原発性乳癌の発症，④第３度近親者内に乳癌または卵巣癌の発症者が１名以上いる，⑤男性乳癌を発症）に該当、または卵巣癌・卵管癌及び腹膜癌既発症に該当した場合、HBOC診断目的の*BRCA1/2*遺伝学的検査を受けることが推奨されている。各検査基準項目の陽性率について調べ、どの項目に該当した症例に対して積極的に遺伝学的検査を行うべきか検討を行ったので報告する。
【結果】2020年4月から2021年11月までに当院にて検査基準に該当し*BRCA1/2*遺伝学的検査を施行された症例は244例で、うち陽性28例（*BRCA1*：8例、*BRCA2*：20例）であり、陽性率は11.5%であった。年齢中央値は47歳 (27-85歳)(陽性：42.5歳、陰性：47歳)、性別は女性243例、男性１例であった。検査基準項目毎の陽性率は①21/132例（16%）、②7/43例（16%）、③5/49（10%）、④17/125例（14%）、⑤0/1（0%）であった。該当項目１個の症例の陽性率は、①7/58例（12%）、②1/14例（7%）、③1/24例（4%）、④5/55例（9%）、該当項目２個の症例の陽性率は、①＋②:1/12例（8%）、①＋③：1/9例（11%）、①＋④：4/39例（10%）、②＋③：0/1例（0%）、②＋④：0/8例（0%）、③＋④：0/9例（0%）であった。該当項目数毎の陽性率は該当個数1個 14/152例（9%）、該当個数２個6/78例（8%）、該当個数３個8/14（57%）であった。
今回の検討では①に該当した群では非該当群に比べて陽性率が有意に高かった（該当群では15.9%、非該当群群では6.3%、p= 0.005)。また、該当個数３個の群では２個以下の群と比べて陽性率が有意に高かった(３個群57.1%，２個以下群8.7%，*P*<0.001)。
【結語】
当院において*BRCA*検査基準に該当し検査を施行した症例の陽性率は11.5%であり、これまでの報告と同等であった。特に45歳以下の項目に該当した症例、３個検査基準に該当した症例ではより陽性率が高く積極的な検査が望まれると考えられる。

EP11-26
乳癌周術期における*BRCA*遺伝学検査実施症例の検討

茨城県立中央病院茨城県地域がんセンター　乳腺外科
北原　美由紀、町永　幹月、林　優花、穂積　康夫

はじめに：遺伝性乳癌卵巣癌（hereditary breast and ovarian cancer；HBOC）診断目的の*BRCA*遺伝学的検査が保険適応となり、検査が推奨される症例には、その都度、概要を説明している。2020年４月から2021年９月までに当院で乳癌周術期に*BRCA*遺伝学的検査を実施した58例（67乳房）の臨床病理学的特徴や予後について検討した。
結果:観察期間中央値730日。女性57例、男性１例。両側乳癌９例（同時２例、異時７例）。乳癌初発年齢中央値45歳。検査実施年齢中央値47歳。検査実施理由として、1. 45歳以下の発症13例（22.4%）、1. および2. 第３度近親者内に乳癌または卵巣癌発症者がいる13例（22.4%）が最も多く、次いで、2. のみ9例（15.5%）、3. ２個以上の原発性乳癌５例（8.6%）、4. 60歳以下のトリプルネガティブ乳癌３例（5.1%）であった。臨床病期は0期:８例（11.9%）、1期:31例（46.3%）、2期:22例（32.8%）、3期:2例（3.0%）。組織学的グレードは1：8例（11.9%）、2：25例（37.3%）、3：4例（6.0%）、Ki 67が10%未満：21例（31.3%）、10%以上30%未満：22例（32.8%）、30%以上：16例（23.9%）、サブタイプは、Luminal：38例（56.7%）、Luminal-HER2：6例（9.0%）、トリプルネガティブ：12例（17.9%）、HER2：3例（4.5%）であった。*BRCA*病的バリアントを8例（10乳房）（13.8%）にみとめ、*BRCA1*は5例(8.6%)、*BRCA2*は3例(5.2%)であった。8例中６例は45歳以下の発症、４例は第３度近親者内に乳癌または卵巣癌発症者がいる、３例は60歳以下のトリプルネガティブ乳癌、２例は２個以上の原発乳癌との理由で遺伝学的検査を実施した。また、４例はトリプルネガティブ、３例はLuminal、１例はLuminal-HER2であった。1例が再発しオラパリブを開始した。10か月経過した現在、部分奏功を維持している。また、３例はリスク低減卵管卵巣切除術を実施した。
結語：当科で実施したHBOC診断目的の*BRCA*遺伝学的検査では、およそ１割に病的バリアントをみとめ、そのうち75%が45歳以下の発症が検査実施の条件であった。乳癌治療を始める前から*BRCA*遺伝学的検査が保険適応になったことは手術法を含め、今後の治療を決める上で福音は大きい。治療選択を行う乳腺外来において、既往歴や家族歴などの情報は可能な限り確認することが重要であり、また、検査が推奨される患者には、より丁寧な説明やカウンセリングを実施し、納得して乳癌診療を受けることが望まれる。

★：優秀ポスター

EP11-27
BRCA遺伝子検査の乳癌術式選択への応用と課題

[1]岐阜大学医学部附属病院　乳腺外科、[2]岐阜大学医学部附属病院　消化器外科
間瀬　純一[1]、二村　学[1]、徳丸　剛久[1]、浅野　好美[1]、森　龍太郎[1]、
吉田　和弘[2]

【はじめに】BRCA1/2遺伝子は遺伝性乳癌卵巣癌症候群（hereditary breast and ovarian cancer：HBOC）の原因遺伝子である。そのBRCA1/2遺伝子検査（BRACAnalysis）が2020年に保険収載され、遺伝性疾患に対する対応を求められるようになった。BRACAnalysisを活用することで、乳癌手術の術式をより根拠を持って決定できると考えた。BRCA1/2の変異の有無と術式選択の関係を検討した。併せてBRACAnalysisを術前に施行することによる課題も検討した。【方法】2020年4月から12月までに当院で術前にBRACAnalysisを施行した患者を対象とし、BRCA1/2の変異の有無と術式選択の関係性を検討した。【結果】術前にBRACAnalysisを施行した対象症例は23例であった。その中で病状から乳房温存手術を施行可能な症例は15例であった。BRCA1/2の変異を認めなかった症例は13例であり、乳房切除術を施行した例は3例、乳房温存手術を施行した例は10例であった。変異を認めた症例は1例で乳房切除術を施行した。VUSであった症例は1例であり、乳房温存手術を施行した。【代表例】＜症例1＞ 30代女性、左乳房に6mm大の腫瘤を認め、精査にて浸潤性乳管癌と診断した。部分切除が可能であると判断しBRACAnalysisを施行すると、BRCA1/2の変異は陰性であった。そのため、乳房部分切除術を施行した。＜症例2＞ 30代女性、CTにて8mm大の左乳腺腫瘍を指摘された。3年前に右乳癌の既往があり、家族歴は、母親が膵癌、母方祖父の妹が乳癌、母方祖母の妹2人が卵巣癌であった。浸潤性乳管癌と診断し、乳房温存手術を検討していたが、HBOCを疑いBRACAnalysisを施行すると、BRCA1の変異あり、遺伝カウンセリングを行った上で乳房切除術を施行した。【考察】乳癌と診断され、BRACAnalysisの結果が陽性の場合、予防的乳房切除術を検討するのは一般的だが、乳房温存手術可能な患者でBRCA1/2の変異を認めた場合には術式として乳房切除術を選択する根拠とすることができると考えた。これにより患者自身が病状と治療法を納得した上で術式選択を行うことが可能となる。以上より、術前にBRACAnalysisを施行することは臨床的意義があると思われた。また、BRACAnalysisを術前に行うことは診断から手術までの短期間に行う必要があり、多職種によるチーム医療のシステム化が不可欠であると考えた。

EP11-28
当院乳腺外科における遺伝性乳癌卵巣癌症候群の遺伝学的検査状況について

[1]久留米大学病院　腫瘍センター/遺伝外来、[2]久留米大学病院　外科、
[3]久留米大学病院　乳腺外科
沼田　早苗[1]、主藤　朝也[2]、櫻井　早也佳[3]、朔　周子[3]、高尾　優子[3]、
片桐　侑里子[3]、唐　宇飛[3]

【緒言】
遺伝性乳癌卵巣癌症候群（ＨＢＯＣ）のコンパニオン診断であるＢＲＡＣＡｎａｌｙｓｉｓ診断システムは、２０１８年に、再発卵巣癌とがん化学療法歴のあるＨＥＲ２陰性の手術不能又は再発乳癌において保険が収載された後、２０２０年度には前立腺癌・膵癌、さらにＨＢＯＣ診断目的としても保険適応となった。また、既発症者のＲＲＭやＲＲＳＯも同時に保険適応となったことより、今後ますますＨＢＯＣ診療の充実が期待される。
当院では、遺伝部門が中心となって遺伝学的検査を実施しており、乳腺外科をはじめとした各科と連携してＨＢＯＣの診療体制を構築している。
今回、乳腺外科におけるＨＢＯＣの遺伝学的検査状況について報告する。
【対象】
対象は２０１８年4月から２０２１年の１２月までに乳腺外科を受診し、ＢＲＡＣＡｎａｌｙｓｉｓ診断システムの検査を実施した８３例である。内訳は男性５例、女性７８例、年齢は２９～８０歳（平均５４．５歳）であった。
【結果】
乳癌におけるＢＲＡＣＡｎａｌｙｓｉｓ診断システムの受検数は、２０１９年度：2件、２０２０年度：３５件、２０２１年度（１２月まで）：４６件であった。
検査を受けた８３例中１６例（１９．３%）に病的バリアントを認め、その内訳はＢＲＣＡ１：８例、ＢＲＣＡ２：８例であった。
また、手術前に検査を受けたのは、２０１９年度：0件、２０２０年度：4件、２０２１年度：１５件であった。
さらに、２０２０年度までに検査をうけ病的バリアントが検出された８例では、すでに卵巣を摘出している1例を除いた７例中６例で、RRSO実施済であった。
【考察】
検査件数の増加の要因は、検査の保険適応に加えて、がんの遺伝カウンセリングシステムが確立したためと考えられた。
さらに、遺伝部門を中心とした各診療科の連携によりＨＢＯＣの迅速で円滑な診療が可能となり、従来コンパニオン診断目的のみで行っていたＢＲＡＣＡｎｌｙｓｉｓ診断システムは、乳癌術式の選択やＲＲＳＯの検討、今後の健康管理や血縁者のために行われるなど、目的の幅が広がった。
今後、未発症者ＨＢＯＣに対する検査の保険適応やサーベイランス体制の充実が必要であると考える。

EP11-29
当院におけるHBOC検査の現状

[1]大阪ブレストクリニック　乳腺外科、
[2]大阪ブレストクリニック　遺伝カウンセラー、
[3]大阪ブレストクリニック　看護部
井口　千景[1]、友池　力[1]、榎本　敬恵[1]、藤田　倫子[1]、宮川　義仁[1]、
稲上　馨子[1]、柳沢　哲[1]、金　昇晋[1]、青野　豊一[1]、野村　孝[1]、芝　英一[1]、
秋丸　憲子[2]、熊谷　敦世[3]、大岩根　八千代[3]

【背景・目的】昨年の本学会では当院での手術前後のHBOC検査の現状を報告した。特に制度開始直後は受検率が低く、医療者側の理由により受検しないケースが多くあった。取り組みにより、手術前後の受検率は改善。その陽性率、保険適応前手術施行患者の検査結果も含めて、どの条件で陽性リスクが高いか検討を行った。
【方法】2020年4月以降の手術患者のHBOC適応の有無・受検率・陽性率を半年ごとの期間に分けて検討した。
保険適応前手術患者も含めた保険適応条件で検査施行の495例のうち、HBOCと診断43例（BRCA1変異;19例　BRCA2変異;24例）VUS;15例　変異なし;437例。病的変異を有する43例と変異なし437例につき保険適応条件（年齢・TN・多発病変・乳癌or卵巣癌家族歴）、家族歴（乳癌・卵巣癌・前立腺癌・膵癌）の項目を比較・検討した。
【結果】手術患者は2020年4月から9月で315例、2020年10月から2021年3月で372例、2021年4月から9月で379例、適応は160例（50.8%）、186例（50.0%）、200例（52.8%）、検査施行は31例（19.4%）、89例（47.8%）、133例（66.5%）、陽性例は3例（3/31;9.7%）、10例（10/89;11.2%）、8例（8/133;6.0%）だった。2020年4月から2021年9月までの1年半では手術患者数1066例、適応は546例（51.2%）、検査施行は253例（46.3%）、陽性は21例（8.3%）だった。
全受検者での陽性率は8.6%だった。保険適応条件①45歳以下②TNおよび60歳以下③多発病変④乳癌or卵巣癌家族歴のうち、②TN・60歳以下（p=0.0013）④乳癌または卵巣癌（P=0.0001）は有意に病的変異で多く、家族歴は①乳癌（p=0.0172）②卵巣癌（p=0.000048）③前立腺癌（p=0.0337）④膵癌（p=0.00001）いずれの家族歴も有意な因子だが、特に卵巣癌と膵癌が強い因子だった。
【考察】HBOC診療の周知により、受検率は飛躍的に増加したが、陽性率は低下した。保険適応比率はどの時期にも一定で約半数だった。保険適応条件ではTNと家族歴が強い因子であり、家族歴では卵巣癌と膵癌が目立った因子だった。今後の診療は、これらに留意して進める必要があると考えられた。

EP11-30
BRCA遺伝子検査は、手術術式選択に影響を及ぼすのか？

[1]神鋼記念病院　乳腺科、[2]橋本クリニック
松本　元[1]、御勢　文子[1]、矢内　勢司[1]、結縁　幸子[1]、矢田　善弘[1]、
大久保　ゆうこ[1]、一ノ瀬　庸[1]、橋本　隆[2]、山神　和彦[1]

＜緒言＞
2020年4月から、一定の条件を満たした乳がん既発患者に対するBRCA遺伝子検査が保険収載され、手術の術式選択の際の一助となっている。
乳癌診療ガイドラインでは、BRCA1もしくはBRCA2遺伝子に病的変異が認められた場合、乳房温存術が可能な乳がんであっても、乳房全切除術が推奨されている。一方、同検査で病的変異がない場合でも、遺伝生乳がんという疾患を知ることで、術式選択（温存術が可能な場合でも乳房全切除（SSM、NSMを含む）を選択する）に影響を与える可能性があると推察される。
＜目的＞
術前にBRCA遺伝子検査を受けた症例において、同検査を受けること自体が手術術式選択に影響を及ぼすかどうかを検討する。
＜対象＞
2020年4月から2021年12月まで、当科において122例のBRCA遺伝子検査を施行、そのうち術前に術式選択のために同検査を施行した22例。
＜方法＞
検査前に検討していた術式と、実際に施行した術式を比較することで、BRCA遺伝子検査自体が術式の選択に及ぼす影響を検討した。
＜結果＞
術前に遺伝子検査を施行した22例の結果は、BRCA1もしくは2に病的変異あり：2例、VUS：2例、病的変異なし：18例であった。これら22症例において、術前の画像検査の結果10例はBpの適応なしと判断され、12例（55%）がBpを術式の選択肢として検討されていた。対象の22例において実際に施行された術式は、Bp：6例（27%）、Bt：6例（27%）（BRCA1病的変異陽性1例を含む）、SSM：2例（9%）、NSM：8例（36%）（BRCA2病的変異陽性1例を含む）で、Bp可能と考えられた12例のうちBRCA1の病的変異陽性の1例を除く11例中4例が、Bp可能と考えられたが全切除を選択された。なお、同期間において当科では612例の初発乳がん手術が施行され、そのうちBpは256例（42%）であった。
＜考察＞
術前にBRCA遺伝子検査を行うことにより、たとえその結果、病的変異が認められない場合でも、Bpが可能と考えられた症例で、最終的には全切除術を選択する症例が一定数存在した。同期間に行われた手術症例よりも、Bpを選択した症例の割合が低かったことからも、遺伝子検査を行うことで、局所再発のリスクを含めより再発リスクの低い術式（温存術を回避）を選択する傾向がみられたと考えられる。
＜結語＞
BRCA1もしくは2に病的変異も認めない症例であっても、BRCA遺伝子検査を術前に行うことにより、温存術が可能であっても乳房全切除術を選択する症例が一定数存在する。

★：優秀ポスター

EP11-31
BRCA1/2遺伝子検査の情報提供をして検査を希望された患者の解析

東京衛生アドベンチスト病院　外科
松村　真由子、齋藤　之彦、佐々木　啓成、西野　俊宏

【はじめに】本邦では、BRCA1/2遺伝子検査は2018年5月よりオラパリブのコンパニオン診断として、2020年4月より乳癌学会が示した基準を満たす乳癌患者において保険適応になった。乳癌患者に対してBRCA1/2遺伝子検査を広く適切に情報提供することが重要である。しかし、BRCA1/2遺伝子検査の情報提供をすべき患者の拾い上げが十分な体制とは言えない。今回、我々はどのような患者に情報提供をすべきかを明らかにすることを目的に、BRCA1/2遺伝子検査について説明をして検査を希望した群と検査を希望されなかった群を後ろ向きに解析した。【方法】当院では2018年6月以降は転移再発例の全例に、2020年4月以降は乳癌の診断がついた症例の全例に、BRCA1/2遺伝子検査について資料を用いて口頭で説明し、希望があった人に検査を施行している。選択バイアスを減らすため、コンパニオン診断を目的とした患者、経過をフォロー中に検査を施行した患者は除外した。2020年4月から2021年12月まで当院で乳癌の診断がついた患者は255例。このうち明らかにBRCA1/2遺伝子検査の情報提供がされた86例を解析した。86例のうち検査を希望された群をA群（19例）、検査を希望されなかった群をB群（67例）とし、年齢、受診理由、サブタイプ、Stage、家族歴、保険適応の基準をみたすかを後ろ向きに解析した。【結果】年齢はA群48.1歳（39-71歳）B群58.8歳（33-107歳）であった。受診理由、サブタイプに差はなかった。Stage3以上は全例B群（7例）であった。また、A群で家族歴ありが12例（63%）、なしが7例（36%）、B群で家族歴ありは18例（26%）、なしが45例（67%）であった。A群において保険適応の基準を満たさず自費で検査を希望されたのは1例（5%）であった。B群のうち保険適応の基準をみたさない患者は38例（56%）、保険適応の基準を満たす患者は29例（43%）であった。【考察】若年、家族歴がある、早期、保険適応の基準を満たす患者がBRCA1/2検査を希望される傾向にあった。【結語】BRCA1/2遺伝子検査は広くかつ適切に情報提供することが求められている。当院での解析と今後の課題について報告したい。

EP11-32
当科におけるBRCA遺伝学的検査の実施状況と今後の課題について

札幌医科大学　消化器・総合、乳腺・内分泌外科
空閑　陽子、九冨　五郎、島　宏彰、里見　露乃、和田　朝香、竹政　伊知朗

【背景】2020年4月より一定の条件を満たした乳癌既発症者に対しBRCA遺伝子検査が保険収載され、当科においても検査数は増加している。そこで当科における周術期乳癌患者の検査実施状況、結果による術式決定について検討した。
【方法】2020年4月から2021年8月における当科での周術期乳癌症例のBRCA遺伝子検査保険適応と遺伝子変異の有無による術式決定、また2020年3月以前に手術を施行し、この期間にBRCA遺伝子検査を施行した症例についてカルテを用いて後方視的に検討した。
【結果】2020年4月から2021年8月までの手術症例235例中、BRCA遺伝子検査の保険適応を満たす症例は116例であった。その内訳は重複を含め、45歳以下：58例、術前サブタイプがTNで60歳以下：12例、両側乳癌：18例、乳癌・卵巣癌家族歴：63例であった。同時期に周術期乳癌に対しBRCA遺伝子検査を施行した症例は28例であり、術前に検査を施行した症例は15例、そのうち2例にBRCA病的変異を認め、術式はBtとした。1例はBpも検討されていたが、検査結果より術式を変更した。術後にBRCA遺伝子検査を施行し病的変異を認めた症例は3例であり、うち1例にBpが施行されていた。この症例については後日残乳切、対側RRMを施行し、卵巣は良性卵巣腫瘍に対し子宮全摘術・両側付属器切除術が施行されていた。BRCA遺伝子検査の保険適応を満たす未施行例は95例であり、うちBtを施行した症例は77例であった。また2020年3月以前の手術施行症例に対し検査を施行した症例は7例であった。
【考察】検査適応を有しながら検査未施行の症例の約8割はBt症例であった。当科ではBtが想定される症例については、初診から手術日までの短い期間内に情報過多となり介入が困難となる場合に備え、術後治療中に多職種から情報提供と検査の提案を行っている。周術期BRCA遺伝子検査は術式決定において重要であり、今後も積極的に術前に検査を施行できるようなシステム構築をめざしていきたい。

EP11-33
当院におけるBRCA遺伝子検索の現状

新潟大学地域医療教育センター　魚沼基幹病院　消化器・一般外科
角南　栄二

【はじめに】本邦ではBRCA変異陽性かつHER2陰性進行再発乳癌に対するolaparibの使用が保険収載となり、同時期にコンパニオン診断のためのBRCA遺伝子検索が承認された。当院は遺伝子カウンセリング外来を持たないため、２０２０年９月よりコンパニオン診断を主としてBRCA遺伝子検索を開始した。その現状を報告する。【対象】当院乳腺外来において２０２０年９月から２０２１年１２月までに、１８例のBRCA遺伝子検索を施行した。【結果】患者は全員女性で、平均年齢は６７.９才（３３−８６才）であった。そのうちコンパニオン診断：１７例、HBOC診断：１例であった。HBOC症例は４５才以下の発症例であった。家族歴を有する症例は１例であった。サブタイプはluminalA/B １０例、luminal HER2 １例、HER2 ４例、TNBC ３例であった。コンパニオン診断の中の１例（０.６%）にBRCA2変異を認め、olaparibを使用した。《症例》４９才女性、乳癌・卵巣癌家族歴なし。術前診断で右CD領域乳癌＋右腋窩リンパ節転移、cStage2B、CNB：Invasive ductal ca. with lymphoid struma ER(3b) PgR(3b) HER2score(2) FISH(-) Ki67:30%。そのため NAC（AC 4course＋Paclitaxel 4course）後手術 Bt＋Ax (level I)を施行した。術後病理組織診断で n(+) 5/18　pretreatment effect Grade1b。術後本人の意向で照射、補助化学療法を行わず TAM＋LHRHa にて経過観察とした。術後２年２ヶ月で右肺門部、右気管前リンパ節に再発を確認し右肺門部に腫瘍縮小目的に60Gy/30fr照射後Abemacicribを開始した。しかし傍大動脈リンパ節転移、左腸骨転移がさらに出現し３ヶ月で中止、eribulinにレジュメ変更した。eribulinが奏功し１１コース継続ししていた術後３年１０ヶ月時にBRCA遺伝子検索を施行しBRCA2遺伝子変異を認めた。婦人科コンサルトしeribulinを１５コースまで継続した後、estrogen level 低減目的に両側卵巣切除術を施行、術後４年４ヶ月よりolaparibを開始した。術後５年１ヶ月現在右肺門部、右気管前、傍大動脈リンパ節、左腸骨転移は縮小を保っている。【まとめ】当科ではコンパニオン診断のBRCA遺伝子検索を開始し、検査数は増加の傾向にある。BRCA遺伝子検索が保険収載となったことが影響しているが、今後はHBOC診断の適応となる患者さんに対する遺伝子変異のピックアップ体制も整備しながら慎重かつ適切な遺伝子検索を推奨できるようにしたいと考えている。

EP11-34
当院における遺伝性乳癌卵巣癌症候群（HBOC）に対する現状と課題の検討

[1]愛知医科大学病院　乳腺・内分泌外科、
[2]愛知医科大学病院　臨床遺伝総合診療
伊藤　由季絵[1]、西塔　誠幸[1]、坂野　福奈[1]、井戸　美来[1]、後藤　真奈美[1]、安藤　孝人[1]、高阪　絢子[1]、藤井　公人[1]、中野　正吾[1]、近藤　麻子[2]

【背景】2020年4月より遺伝性乳がん卵巣癌症候群（HBOC）の乳癌既発症者に対するリスク低減乳房切除術（RRM）・リスク低減卵管卵巣摘出術（RRSO）が保険収載され、それに伴いHBOCが疑われる患者に対する*BRCA*遺伝学的検査も保険収載された。
【目的】保険収載以降当院では発症時年齢、病歴、サブタイプ、家族歴など条件を満たす患者に対して主治医が*BRCA*遺伝学的検査について情報提供を行い希望者に対して検査を施行している。今回、これまで施行した本検査施行症例を検討し、今後の課題を明らかにする。
【方法】2020年4月から2021年12月までの21ヶ月間に当院でHBOC診断のために本検査を施行した症例を後方視的に検討した。
【結果】検査を施行した症例は72例であり、女性70例、男性2例、年齢中央値は47歳（32-84歳）であった。*BRCA*遺伝学的検査を推奨される遺伝学的因子別では重複例も含め以下の通りであった。
①　45歳以下で診断された乳癌：33例（45.8%）
②　60歳以下でトリプルネガティブと診断された乳癌：6例（8.3%）
③　両側または片側に2個以上の原発性乳癌：20例（27.8%）
④　血縁者に乳癌または卵巣癌発症者がいる：35例（48.6%）
⑤　卵巣癌、卵管癌、腹膜癌の既往あり：2例（2.8%）
*BRCA 1/2*陽性は4例、陰性66例、VUS2例であった。*BRCA1*は1例、*BRCA2*は4例であり*BRCA1*の1例は*BRCA2*とのdouble mutationであった。遺伝カウンセリングは*BRCA1/2*陽性者のみに行われていた。*BRCA 1/2*のすべての症例で今後RRSOが検討されているが、現在は1症例のみ施行し、悪性所見は認めなかった。また、72例すべてで再発は認めてない。
【考察】当院では2021年9月よりRRM・RRSOの施設要件を満たし予防切除が可能となった。それにより予防切除の症例数が増加していくことが見込まれ、他診療科との連携を深めていくことが必要と考える。また、現状はVUSを含め*BRCA1/2*遺伝子に病的バリアントが認められない症例に対するフォローアップ体制が不十分である。乳癌リスクと関連する他の生殖細胞系列の遺伝子変異に対しての対応も今後の課題である。

★：優秀ポスター

EP11-35
当院でのBRCA遺伝学的検査の検討

[1]順天堂大学医学部附属　浦安病院　乳腺・内分泌外科、[2]いまい醫院、[3]須田外科・歯科医院
石川　裕子[1]、岩間　敬子[1]、明神　真由[1]、松澤　円佳[1]、猪狩　史恵[1]、今井　延年[1,2]、須田　健[3]、藤田　知之[1]

＜背景＞
2020年度より遺伝性乳癌卵巣癌症候群疑いの乳癌患者のBRCA遺伝的検査(BRCA検査)が保険収載となった。当院では原発乳癌患者に対して、治療方針選択や今後のサーベイランスのために日本乳癌学会の遺伝性乳癌卵巣癌症候群の保険診療に関する手引きに準拠して検査を行っている。
＜当院の状況＞
2021年11月までにBRCA検査を施行した症例は141例。コンパニオン診断として施行したのは55例、遠隔転移のない乳癌症例で施行したのは86例であった。141例中、病的変異を認めた症例は11例であった。
遠隔転移のない乳癌症例86例の年齢中央値は47才(26-86才)あった。適応条件の内訳は1. 45歳以下の発症が21例、2. 60歳以下のトリプルネガティブ乳癌(TN)が5例、3. 2個以上の原発乳癌発症が31例、4. 家族歴に第3度近親者内乳癌・卵巣癌発症者が28例、5. 男性乳癌1例だった。うち陽性症例は5例であったが、病的変異陽性のため術式を変更した症例は1例で、全例原発巣手術時に対側乳房切除は希望しなかった。
＜症例＞
症例① 43才女性、T4bN1M0 (ER/PgR陽性・HER2陰性)の診断で術前化学療法施行後、Bt+Ax施行した。術前にBRCA1病的変異を認めた。
症例② 56才女性、T2N0M0(TN)の診断で術前化学療法施行後、BRCA1病的変異を認めたため、Bp予定であったがBt+SLNBの施行となった。
症例③ 61才女性、同側乳房に多発癌を認めT1N0M0(TN)の診断でBt+SLNB施行した。BRCA2病的変異を認めたが、対側乳房の同時切除は希望しなかった。その後リスク低減卵管卵巣摘出術を施行後、対側リスク低減乳房切除術を施行した。
症例④ 33才女性、妊娠期乳癌、T2N0M0(TN)の診断で出産後、Bt+SLNB+TEによる再建術を施行した。術前にBRCA1病的変異を認めた。
症例⑤ 38歳男性、家族歴なし、T1N1M0(ER/PgR陽性・HER2陽性)の診断でBt+Ax施行した。術前にBRCA1病的変異を認めた。
＜結語＞
当院ではBRCA検査の適応症例には、術前精査施行時に検査を説明し施行を勧めている。変異陽性であった場合には、乳房切除や同時対側乳房切除を施行できるようにしている。しかし、乳房切除を希望する症例では検査の施行を希望しない症例も多いのが現状である。また、現在治療中もしくは経過観察中の症例でも検査条件に適応する場合は検査を勧めているが、希望する症例は極めて少ない現状である。現在所定の説明用紙を使用し、検査適応患者にはできるだけ検査の説明を施行するように努めている。

EP11-36
当院での遺伝性乳癌卵巣癌症候群(HBOC)診療の取り組みと課題

[1]兵庫県立西宮病院　乳腺外科、[2]兵庫県立西宮病院　看護部
曽山　みさを[1]、島田　菜津美[1]、岡本　葵[1]、松尾　容子[1]、小西　宗治[1]、井関　千裕[2]

【背景】2018年7月よりHER2陰性進行再発乳癌患者を対象に，PARP阻害薬のコンパニオン診断としての*BRCA1/2*遺伝子検査，遺伝カウンセリング(Genetic Counseling: GC)が保険診療として行われていた． 2020年4月には乳癌既発症例に対する遺伝性乳癌卵巣癌症候群(Hereditary Breast Ovarian Cancer: HBOC)診断目的の*BRCA1/2*遺伝子検査・GCが保険適応となり，当院でも*BRCA1/2*遺伝子検査の適応症例が急激に増加した．現在当院では，手術患者に対しては周術期に，フォロー患者に関しても遡って検査を積極的に勧めている．病的バリアント有・VUSと判明した症例は連携先の遺伝性乳癌卵巣癌総合診療基幹施設の遺伝子医療部にGC目的で紹介している．【目的】当院での*BRCA1/2*遺伝子検査に関する現状を報告し，今後の課題を検討する．【方法】2018年7月から2020年4月までに*BRCA1/2*遺伝子検査を施行された16例と2020年4月から2021年9月までに施行された81例について，診療録を基に，年齢/検査結果/目的/タイミング/遺伝カウンセリングの有無/予防切除の有無/保険該当項目等を検討した．【結果】*BRCA1/2*遺伝子検査を施行した97例の内，コンパニオン診断目的が23例 HBOC診断目的が74例であった．年齢平均値は53(SD:12)であった．病的バリアント有が11例(*BRCA1*：4例，*BRCA2*：7例)，VUSが5例(*BRCA1*：1例，*BRCA2*：4例)であった．この16例の内，GCを受診したのは10例であり，受診していない6例の内5例はコンパニオン診断目的で検査を施行した症例であった．予防切除を行った症例はなかった．【考察】当院には遺伝子診療部はなく，日常診療と並行して検査のアナウンスを行っている．病的バリアント有・VUSの症例には，医師が全例にGCのアナウンスを行った後に， 1名の乳がん看護認定看護師 が経時的にケアを行い，基幹病院のGCへと繋いでいる．今回の検討では，GCが施行されていない症例の多くはコンパニオン診断目的で検査を施行した転移再発乳癌であった．これらの症例は大半が検査施行時に病勢進行状態にあるため，患者の心理的状況や治療スケジュールの影響からGCが敬遠される傾向にあると考えられる．しかし，結果判明後1年以上経過してから再度のアナウンスでGC紹介となった症例もあり，多職種が連携した長期的なフォロー体制が必要である．GC前に乳癌死となり，家族をGCに繋ぐ機会を失った症例への対策等，その他の課題についても検討し，報告する．

EP11-37
HBOCハイリスク乳癌患者に対するBRCA遺伝学的検査の検討

[1]香川県立中央病院　乳腺・内分泌外科、[2]香川県立中央病院　看護部
小笠原　豊[1]、河田　健吾[1]、宇喜多　美喜子[2]

【緒言】
2021年4月にHBOCハイリスク乳癌患者に対するBRCA遺伝学的検査が保険収載されたのにともない、保険診療として遺伝学的検査を実施してきた。BRCA遺伝学的検査適応基準を満たしている場合､検査に関する情報を提供し、実施を希望された場合、術式に影響があるため術前に遺伝学的検査を実施している。家族歴の聴取漏れを防ぐには、外来初診時に加えて、手術入院時に病棟看護師が再度聴取している。今回、HBOCハイリスク乳癌患者に対するBRCA遺伝学的検査の実施状況について検討した。
【結果】
2020年4月から2021年11月までに当院で乳癌手術を施行した症例は195例であった。そのうち、BRCA遺伝学的検査適応基準すなわち、①45歳以下の発症、②60歳以下のトリプルネガティブ乳癌、③2個以上の原発性乳癌の発症、④第3度近親者内に乳癌または卵巣癌発症者がいる、⑤男性乳癌、を1項目でも満たしていた保険適応症例は88例(45.1%)であった。保険適応症例のうち検査適応基準①を満たしていたのが41例(46.6%)、②が9例(10.2%)、③が9例(10.2%)、④が51例(60.0%)、⑤が1例(1.1%)で、1項目該当が68例(77.3%)、2項目該当が19例(21.6%)、3項目該当が2例(2.3%)であった。保険適応症例88例のうち42例(47.7%)がBRCA検査を受け(術前38例、術後4例)、11例(12.5%)が検査を希望されなかった。35例(40.0%)には検査に対する説明をしていなかったが、前期は適応症例の44.7%にしか説明していなかったが後期は76.0%に説明していた。検査に関する説明をうけていなかった患者は説明をうけた患者に比べて、高齢者が多かった(64.4歳vs43.5歳)。BRCA陽性例は4例(BRCA1陽性2例、BRCA2陽性2例)で、BRCA検査施行例の9.5%であった。BRCA検査陽性の4例は、保険適応基準のうち、それぞれ①、④、①と④、①と②と④を満たしていた。
【結語】
手術症例の半数が遺伝学的検査適応基準を満たしており、検査適応症例の10%程度がBRCA陽性であった。HBOC診断のためには、適応症例の確実な拾い上げと、適応患者に対する確実な説明が重要である。

EP11-38
当院におけるBRCA遺伝子学的検査の実施の現状

福知山市民病院　外科
三橋　愛、有吉　要輔、松尾　久敬、石原　陽介、當麻　敦史、川上　定男

【背景】乳癌患者において2020年の診療報酬の改定によりBRCA遺伝子学的検査の対象が拡がり、遺伝性乳癌卵巣癌(HBOC)の診療は保険診療に移行しつつある。【目的】京都北部の基幹病院のひとつである当院においてBRCA遺伝子学的検査の実施の現状を明らかにする。【方法】2020年4月から2021年3月までに当院乳腺外来に乳癌と診断され通院した患者を対象にBRCA遺伝子学的検査実施の有無を調べた。対象者のうち、2000年以前に乳癌手術を受け再発せず通院している患者は除外した。カルテから、性別、乳癌診断時の年齢、病期、既往歴、HBOCを疑う癌の家族歴を拾い上げ、乳癌のサブタイプ、多発の有無を確認し、治療内容として手術の有無に手術の時期、薬物療法の内容を調べた。さらに、診療報酬の改定によりBRCA遺伝子学的検査が保険診療の対象となる患者数を調査した。【結果】対象期間中の乳癌患者は376人で、そのうち3人が男性だった。観察期間は中央値4.8年(0-33.2年)、患者年齢は中央値60歳(25－98歳)だった。BRCA遺伝子学的検査を行った20例は全て女性で、コンパニオン診断として検査されたものが14例、HBOC診断のために検査されたものが6例だった。コンパニオン診断として検査されたもののうち、1例で卵巣癌を同時に診断された。HBOCの診断をするための検査基準の内訳は、両側乳癌の既往歴が3例、癌家族歴が3例で、トリプルネガティブ乳癌と診断されたものがそれぞれ1例含まれていた。母親の両側乳癌の診断を契機として検査を受けた、29歳で原発乳癌治療後5年以上無再発生存している、1症例を除き、すべて検査時期が治療時期と重なっていた。初診時に遠隔転移を診断された11例と、観察期間内に局所再発を含める再発を確認した41例を、今後コンパニオン診断として検査を受ける可能性があるため除外すると、HBOC診断のための検査該当者として、119例が拾い上げられた。これらのうち、転院した症例、BRCA遺伝子学的検査を拒否した症例、高齢や認知症などで本人の意思表示が困難と判断された症例、本人希望で手術せずにホルモン治療をしている症例を除外すると、BRCA遺伝学的検査は対象患者の 5.8% (6/103)に行っていた。【結語】経過観察中にBRCA遺伝学的検査を希望するものもあり、BRCA遺伝学的検査の数は増加することが予測される。今後、他科との連携も含めどのように対応すべきか検討したい。

★：優秀ポスター

EP11-39
当院でのBRCA遺伝子検査の現状

高知赤十字病院　外科
行重　佐和香、甫喜本　憲弘

乳癌において，2018年7月よりオラパリブのコンパニオン診断として，2020年4月には遺伝性乳癌卵巣癌症候群(HBOC)診断としてのBRCA遺伝子検査が保険適応となった．それにより，BRCA遺伝子検査を考慮する機会が増加している．
2018年4月から2021年11月の間に，当科のカルテでBRCA遺伝子検査を行っている乳癌症例を検索し，検討した．11例でBRCA遺伝子検査を行っており，オラパリブのコンパニオン診断として検査したものが3例，他8例はHBOC診断のために行っていた．全体の初発乳癌診断時の年齢は平均47.8歳，遺伝子変異症例に限れば42.5歳であった．4例に遺伝子変異を認め，BRCA1が3例，BRCA2が1例であった．BRCA1の症例はトリプルネガティブタイプが2例，Luminal Bタイプが1例で，BRCA2の症例はLumina/HER-2タイプであった．3例ではそれぞれ3人の乳癌・卵巣癌・膵癌の家族歴があったが，1例ではHBOCを疑う家族歴は認めなかった．遺伝子変異例で診断時年齢はやや若い傾向にあったが，若年発症でも変異陰性の例も複数あった．濃厚な家族歴を有する例では，全例に遺伝子変異を認めた．
また，同期間で当院婦人科においてBRCA遺伝子検査が行われている症例も検索した．7例の卵巣癌・腹膜癌患者に対して検査が行われており，4例に遺伝子変異(BRCA1が1例，BRCA2が3例)を認めた．全体の癌診断時年齢の平均は62.7歳，遺伝子変異例では66.8歳であった．遺伝子変異例の2例に乳癌，1例に膵癌の家族歴を認めたが，1例にはHBOCを疑う家族歴はなかった．卵巣癌では遺伝子変異の有無によって診断時の年齢に差はなく，家族歴も乳癌ほど濃厚ではなかった．
まだ当院ではBRCA遺伝子検査を行っている症例が少ないのが現状であるが，今後症例をさらに集積して検討を続けたい．そしてより適切な症例にBRCA遺伝子検査を受けられるよう勧めていきたい．

EP11-40
当院におけるBRCA1/2遺伝子検査の実施状況

[1]JA山口厚生連周東総合病院　外科、[2]JA山口厚生連周東総合病院　乳腺外科
上田　晃志郎[1]、松並　展輝[2]、菅　淳[1]、林　雅規[1]、瀬山　厚司[1]、
守田　知明[1]

【背景・目的】2018年7月,化学療法歴のあるBRCA病的バリアントを保持かつHER2陰性の手術不能または再発乳癌にOlaparibが保険適応になる際,BRCA1/2の遺伝学的検査もコンパニオン診断として保険収載された.2020年4月には,遺伝性乳癌卵巣癌症候群(HBOC)診断を目的としたBRCA遺伝学的検査にも保険適用が拡大され,リスク低減乳房切除術やリスク低減卵管卵巣摘出術,健側・温存乳房に対する造影ＭRIサーベイランスも保険収載された.当院におけるBRCA1/2遺伝子検査(以下,検査)の実施状況とその結果を解析し,課題について検討した.【対象・方法】2019年1月から2021年11月までに検査を施行した進行再発乳癌および原発乳癌患者21例について,臨床病理学的因子・検査目的及び検査結果等を調査した.【結果】全例女性,対側乳癌の既往歴を1例に認めた.3度近親者内に乳癌,卵巣癌,膵臓癌を有するものはそれぞれ11例,3例,1例であった.コンパニオン診断(A群)として9例,HBOC診断(B群)として12例が実施され,検査時年齢はA群:57(32-72)歳,B群:40.5(34-49)歳であった.B群において検査時期は2020年4月の保険適用前(前群),後(後群)ともに6例であった.保険適用後に当院で手術を行なった患者103例のうち,HBOC検査適応例は31例(30.1%)であり,その19.4%が検査を受けていた.A群のうち転移・再発:6例(初診時Stage I:2例,II:3例,III:1例),de novo Stage IV:3例であり,対側乳癌の既往歴を1例,3度近親者内乳癌を4例に認めた.Luminal type:8例,triple negative(TN):1例であり,検査時の再発治療ライン(L)は,0L:3例,1L:3例,2L:3例であった.対側乳癌の既往歴を有する1例がBRCA1陽性でOlaparib投与中,TNの1例がBRCA2陽性であった.B群において,45歳以下の発症:9例,3度近親者内に乳癌または卵巣癌発症者が1名以上:8例で,適応基準該当項目1つ:7例,2つ:5例であった.初診時Stage I:7例,II:3例,III:2例で,全例Luminal typeであり,後群6例のうち術前に検査を実施したのは3例のみであった.BRCA1陽性1例, BRCA2陽性1例であり,2例とも45歳以下で3度近親者内に乳癌と卵巣癌両方を発症したものがいた.当院でのBRCA変異陽性率は19%(4/21)であった.【考察】HBOC検査適応例の8割は検査未実施であり,術前に検査を施行しても結果を術式選択に反映できた症例はなく,今後の課題と思われた.【結語】BRCA1/2遺伝子検査の適応症例に対しては,診断後早い段階で積極的に検査を行い,治療方針決定に役立てたい.

EP11-41
地域のHBOC診療ネットワーク構築に向けて

三重大学　医学部　乳腺外科
木本　真緒、小島　玲那、畑川　恵里奈、金森　春佳、中村　佳帆、山門　玲菜、
吉川　美侑子、伊藤　みのり、三井　貴子、澁澤　麻衣、今井　奈央、
石飛　真人、小川　朋子

【背景】
当院では2020年11月より乳腺センター内にHBOC外来を新設し、科内のHBOCに関する説明~BRCA遺伝学的検査提出・他科からのサーベイランス依頼を担当している。また当院は県内で唯一、リスク低減乳房切除が可能な施設である。地域のHBOC診療体制を構築するためにHBOC外来開設と同時期より県内の勉強会等で患者フローチャートを共有し、少しずつ患者の流れが明瞭化できてきている。
【目的・方法】
当科のHBOC診療の現状を分析し、地方における施設間格差のない診療体制を構築するため、2020年11月から2021年10月に当院のHBOC外来を受診した187名について、臨床病理学的に検討する。
【結果】
HBOC外来でのBRCA検査施行は126名、うち病的変異陽性は7名(5.6%、BRCA1:1、BRCA2:6)。受検者の年齢中央値は43歳(21-74)、39歳以下発症は31名(25%)であった。受検者全体のうちDCISは34名(27%)、そのうちlow gradeが16名(13%)を占めていた(両側症例でいずれかがDCISの症例含む)。陽性者はDCISで1名(陽性率2.9%)、low grade DCISでは0名、浸潤癌全体では6名(6.5%)、Triple Negative乳癌では1名(6.2%)。乳癌患者以外のHBOC外来受診は卵巣癌患者2名、未発症陽性者4名。
【考察・今後の展望】
既報告と比較して当院での陽性率は低く、拾い上げ強化・ハイリスク患者への適切な意思決定支援が必要である。また当院には若年癌患者の紹介も多く、2020年にはAYAトータルケアセンターも開設した。該当世代にはHBOC診療や妊孕性温存を含めた総合サポートが必要である。一方、当院には画像・病理診断に苦慮する紹介症例も多く、DCISが常に乳癌手術の2-3割程を占めている。BRCA1陽性者でDCISは少ない、DCISの中でもlow gradeは少ないとの報告もあり、当院でBRCA1変異陽性率が低いことは、DCISが多いことと関連している可能性もある。日本の保険適応項目数でリスクを判断することも重要だが、組織型や家族歴等から、よりリスクの高い患者に複数回にわたる情報提供が必要である。また県内にはHBOC診療体制が十分でない施設が未だにある。HBOC外来開設直後は当院の乳癌患者で飽和状態であったが、病院間の差を減らすため、2021年11月より他院乳癌患者が当院HBOC外来のみを受診できるよう体制を強化した。また今後は院内外の診療体制強化とともに未発症陽性者が増加すると考えられ、未発症者に対する診療体制の構築も重要である。

EP11-42
当科における遺伝学的検査の実施状況

淀川キリスト教病院　乳腺外科
箕畑　順也、斎藤　明菜、渡辺　理恵、河合　由紀、秋丸　憲子

【目的】乳癌治療において患者の遺伝学的背景を踏まえた治療方針決定は非常に重要であるが本邦ではなかなか進まないという現状があった。当院でも積極的に遺伝学的評価を勧めていたが検査の実施は自費診療という点がネックになりなかなか進んでいない状況であった。2020年4月にBRCA1/2遺伝学的検査が保険承認となって以降の当院の検査実施状況を報告する。【方法】乳腺外科常勤医師2-3名体制の当院で乳癌手術を行った患者の遺伝学的検査の実施状況を検討した。【結果】2020年4月から2021年12月末までに乳癌術前あるいは術後患者においてBRCA1/2検査を63名に対して実施した。平均年齢は50歳(28-74)、術前に実施したものが38例、術後に実施したものが25例であった。63例中62例が保険適応の検査であり1名が保険適応を満たさない自費での検査であった。検査前に遺伝カウンセリング(GC)を実施したのは18名であった。当初は検査前のGCを原則としていたが十分な研修を受け一定な遺伝学的知識を持つ乳腺外科医師が対応することを条件に検査前のGCを必須としない方針に転換した2020年12月以降検査実施件数が増加(2020年4月から12月11件に対して2020年12月以降52件)した。病的変異は4名(女性3名男性1名)に見られた。BRCA1変異が1名、BRCA2変異が3名であった。術後に検査を受けた25例中2名に、術前に検査を受けた38例中2名に病的変異を認めた。遺伝カウンセリングは病的変異陽性者は必ず行うこととしており病的変異陰性であっても若年者は家族歴濃厚の患者には積極的に勧めている。術後に病的変異が判明した２名のうち１名は乳房温存手術を受けていたが温存乳房の切除は希望されずサーベイランスを希望された。術前に病的変異陽性と診断された２名のうち１名は患側の乳房全切除を行い、もう一名は患側の乳房全切除と対側の予防的切除を予定している。病的変異陽性の女性3名のうち２名に対してRRSOを実施もしくは予定している。血縁者へのGCを3家系に対して実施もしくは予定している。【まとめ】当科では乳腺外科医が遺伝学的検査を実施することで術前に遺伝学的評価が必要な患者に対して適切な検査が実施できている。術前に適切な遺伝学的評価を行うことが適切な治療方針浅学につながっていくと考える。

★：優秀ポスター

EP11-43
当クリニックにおけるAYA世代乳がん症例とBRCA遺伝子検査の現状

[1]第二川崎幸クリニック　乳腺外科、[2]川崎幸病院　外科
中村　幸子[1]、木村　芙英[1]、関　晶南[1]、関川　浩司[1]、國澤　美智代[1]、後藤　学[2]、小根山　正貴[2]

【はじめに】AYA（Adolescents and Young Adults）世代とは一般的に15 - 39歳の思春期、若年成人を示す。乳がん罹患患者全体の5%あまりを占めるAYA世代は学業、就職、結婚、妊娠出産、育児等、特有のライフイベントがあり、治療による妊孕性の問題も大きな懸念となる。そのため我々は乳がん診断時に的確な情報提供と対応が必要とされる。特に遺伝性乳がん卵巣がん症候群（以下HBOC）高リスク群のためBRCA遺伝子検査を積極的に提案していく必要があり、変異を認め予防切除を希望した際や遺伝子カウンセリングを希望した際は他院への迅速な紹介に努めている。また検査を希望されない場合、その理由を知ることで最善のフォローアップを模索している。今回BRCA遺伝子検査が保険適応となった2020年4月から当クリニックで乳がんと診断されたAYA世代乳がん症例の特徴とBRCA遺伝子検査の受検状況、その後の経過を検討し課題と共に考察する。
【対象】2020年12月から2021年12月まで当クリニックで乳がんの診断がついたAYA世代17症例。全例にBRCA遺伝子検査の提案を行い、受検の有無、変異の有無、診断後の経過を追った。
【結果】17症例の年齢中央値は37歳（33 - 39歳）、家族歴を認めたのは4症例、遺伝子検査を受検したのは11症例、未受検が4症例、詳細不明が2症例であった。受検11症例のうち術前の受検は5例にとどまった。11症例中2例がBRCA変異陽性であった。未受検4症例のうち3例がいずれ検査を希望しており、1例が検査、治療ともに希望しなかった。術前に検査をしなかった理由は仕事、子育て等で多忙であり遺伝に関して考える余裕がない、現状の治療のことで精一杯、術後に落ち着いて考えたい、子供ができたら考えたい、陽性であっても追加の手術費用が心配、等を挙げられた。遺伝子検査に前向きではあるが、術後に検査を行う症例が多いとわかった。
【課題と考察】AYA世代は家庭や仕事に追われ、自身の問題に向き合う時間が不足している。我々は限られた時間の中で、より明確にHBOCを説明する必要がある。当科ではHBOCとBRCA遺伝子検査に関する動画の準備があるが、医療者側の継続的な遺伝学的知識、遺伝カウンセリングの習得が必須と考える。また患者にとってHBOCの可能性を即座に受容することは容易ではない。術式決定も大切であるが患者ごとペースを図って丁寧に対応していくことが重要であると感じた。

EP11-45
当院で経験した両側乳癌の検討―遺伝性乳癌を考慮すべき症例に対するアプローチを考える

東京慈恵会医科大学葛飾医療センター　外科
川瀬　和美、吉井　裕紀子、黒田　徹、吉田　和彦

【はじめに】遺伝性乳癌は乳癌の7－10%を占め、遺伝性乳癌卵巣がん症候群（HBOC）として知られるBRCAの他、CHEK2，ATM，PALB2などの遺伝子病的バリアントが知られている。2018年にがん化学療法歴のあるBRCA変異陽性かつHER2陰性の手術不能・再発乳癌に対するPARP阻害薬のコンパニオン診断として、2020年には「45歳以下の乳癌発症，60歳以下のトリプルネガティブ乳癌，2個以上の原発性乳癌，3親等以内に乳癌または卵巣癌発症者が1名以上いる乳癌，男性乳癌の患者」に対し、BRCA遺伝学的検査は保険適用となった。
【目的と方法】遺伝子変異を疑う症状として両側乳癌症例に的を絞り、臨床病理学的特徴、手術方法、遺伝学的検査を念頭にどのようにアプローチしたか検討し、改善すべき点を探索することを目的とした。2012年より2018年に当院で施行した乳癌手術症例（転移症例は除く）のうち両側乳癌症例を後方視的に解析した。
【結果と考察】1,230例中両側乳癌は41例（同時性30例、異時性11例）だった。発症平均年齢（年齢範囲）は同時性で62歳（43 ～ 90歳）、異時性で初回59.5歳（37 ～ 71歳）、2回目68.7歳（44 ～ 83歳）だった。両側を合わせた病期は0期：20、I期：33、II期：21、III期：6、不明：2で組織型はアポクリン癌2、髄様癌1、小葉癌1、不明2の他すべて乳管癌で、トリプルネガティブは11%だった。卵巣がんを伴う症例は5例だった。術式はBp：39、Bt：43だった。5例に乳癌卵巣癌の家族歴が認められた一方で家族歴を聴取していない症例が14例もあり、HBOCやカウンセリングについて説明が行われた症例は6例、カウンセリング・遺伝子検査を受けた症例は1例のみだった。2018年以前病歴記入欄に癌家族歴の記載箇所がなかった事、担当医が遺伝子変異検査の重要性の理解不足と多忙な診療の合間に細かい説明をすることが困難であった事、保険適応以前な遺伝子検査は積極的に勧める機会が無かった事が原因と考えられた。現在当院では人員の面から不可能なため本院遺伝外来と協力して遺伝カウンセリング体制を整えている。単施設の医師のみですべてを行うことは困難であるため、他施設やコメディカルと協力し、遺伝性乳癌に対してもさらに細やかな診療を進めるべきと考えられた。

EP11-44
保険診療によるBRCA1/2遺伝学的検査開始後の血縁者診断の状況（第二報）

[1]愛知県がんセンター　リスク評価センター、[2]愛知県がんセンター　乳腺科部
高磯　伸枝[1]、吉村　章代[2]、岩田　広治[2]、井本　逸勢[1]

【背景と目的】BRCA1/2遺伝学的検査は、2018年6月にPARP阻害剤のコンパニオン診断（CDx）として保険適応となり、2020年4月からは一定の条件に当てはまる乳がんや卵巣がん既往歴のある患者も対象となった。2020年12月には、治癒切除不能な膵がん、転移性去勢抵抗性前立腺がんのCDxとしても保険収載され、HBOC確定診断者の増加に加え、未発症血縁者の遺伝学的検査実施による未発症変異保持者も増加している。当院では検査後の遺伝カウンセリング（GC）において、臨床遺伝専門医を中心にクライエント（CL）の健康管理支援のほか、血縁者への情報共有も提案している。血縁者にとっては、情報を得ることで未発症のがんのリスク管理につながる可能性があるが、血縁者への最初の情報伝達はCLに委ねているのが現状である。HBOC確定診断後の当院乳腺科での血縁者診断の状況を報告する。
【対象と方法】保険診療によるBRCA1/2遺伝学的検査を、2018年6月から2021年11月までにCDx目的で受検した170例と、2020年4月から2021年11月までにHBOC診断目的で受検した615例の計785例のうち、HBOCが確定診断された68例（CDx14例、HBOC診断54例）を対象とした。GC来談時の血縁者同席者の有無、その後血縁者がCLとして来談したGC状況、血縁者検査受検の有無を、診療録を元に後方視的に調査した。
【結果】HBOCが確定診断された68例中66例（CDx14例、確定診断 52例）でGC来談があり、17例（26%）では血縁者が同席した。その後、血縁者がGCに来談したのは 10家系13人で、全て発端者の第一度近親者（子ども9人、きょうだい3人、親1人）であった。来談者全員が血縁者検査を実施し、7人でHBOCが確定診断された。当院では遠方や仕事の都合などで来院が困難な状況に対しオンライン面談システムを導入しているが、これまで血縁者のGCを目的とした利用はなかった。
【考察】当院では、血縁者については第三度近親者までを意識して情報共有の提案をしているが、実際には第一度近親者である子どもの来談が70%を占めた。また、血縁者のGCの来談は第一度近親者に限られ、COVID-19の蔓延で人の移動が制限されるなど、第二度近親者以上の血縁者との交流の機会が減少している影響も考えられた。遠隔地でも情報を得やすいオンライン面談システムを整備し周知はしていても利用はなかったことから、血縁者に伝えやすい新たな手段やツールの開発などの工夫も必要である。

EP11-46
遺伝性乳がん・卵巣がんへ当院の取り組み

[1]岡崎市民病院　乳腺外科、[2]岡崎市民病院　ゲノム医療センター
村田　透[1]、岡村　春江[2]、佐藤　直紀[1]、村田　嘉彦[1]、鳥居　奈央[1]、渡邊　学[1]

乳癌発症者の約5 ～ 10%は、遺伝性乳がん・卵巣がん（HBOC）とされている。2019年4月より、保険診療で遺伝学的検査・予防的処置・リスク低減手術などが可能となった現在、HBOCへの社会的関心も高まっている。当科（２０１９年３月までは愛知県がんセンター愛知病院乳腺外科、愛知病院と岡崎市民病院との経営統合に伴い２０１９年４月から岡崎市民病院に乳腺外科が移管）では２０１３年４月より、乳がん遺伝外来を開設し、家族歴および本人の病歴からHBOCが疑われるクラインアントに対して、遺伝カウンセリングを行い、希望者に対しては*BRCA1/2*遺伝学的検査を行ってきた。当院で乳がん手術を行うほぼすべての患者に認定遺伝カウンセラーががん家族歴を聴取している。また、認定遺伝カウンセラーと乳腺専門医資格を有する臨床遺伝専門医が遺伝カウンセリングを行っている。当科でのHBOC診療の現状と、現在までの経験について述べる。2021年11月までに、89人に対して延べ124回の遺伝カウンセリング（自由診療では98回、保険診療では26回）を行った。クライアント1人当たりの遺伝カウンセリング回数は、1回:59人、2回:27人、3回:3人、4回以上は0人であった。53人に対して、遺伝学的検査を行った（自由診療26件、 保険診療27件）。遺伝学的検査の目的による内訳は、HBOC診断が39件、オラパリブのコンパニオン診断目的が14件であった。病的変異陽性は、HBOC診断目的で14件、コンパニオン診断目的で3件であった。病的変異陽性となった者で一人が他院で対側リスク低減乳房切除術、リスク低減卵巣・卵管切除術を受けた。コンパニオン診断陽性者3人すべてにオラパリブが処方された。保険収載により*BRCA1/2*遺伝学的検査の経済的なハードルは下がり、より容易に受検できるようになったが、専門職による遺伝学的検査を行う必要性が高いことに変わりない。遺伝学的検査受検の有無や遺伝学的検査の結果の陽性・陰性に関わらず、遺伝ガウンセリングを受けることで患者の満足度が高まると考える。

★：優秀ポスター

EP11-47
当院での遺伝学的検査および遺伝カウンセリングの現状

船橋市立医療センター　乳腺外科
青柳　智義、南村　真紀、吉原　ちさと、仙波　義秀、笹原　奈津美、水内　里美、藤田　謙、石井　悟、松崎　弘志

2018年に化学療法治療歴のあるBRCA遺伝子バリアント陽性HER2陰性の手術不能又は再発乳癌に対してのPARP阻害剤投与可否判断のための補助的に用いられるコンパニオン診断としてBRACAnalysisが保険収載された。その後、2020年4月より遺伝性乳癌卵巣癌症候群HBOC に関連するBRACAnalysis、乳房予防切除、遺伝カウンセリング、MRIなどによるフォローアップなども保険適応として追加され、BRCAnalysis検査数と遺伝カウンセリング数は増加傾向にある。
当院での乳癌に対する遺伝学的検査（BRACAnalysis）数であるが、2018年6例、2019年 20例、2020年40例 2021年11月まで51例と年々増加傾向にある。特に遺伝学的検査の保険適応の拡大となった2020年4月からの遺伝学的検査数は増加している。
保険適応追加以前はPARP阻害剤使用可否のためのコンパニオン診断がBRACAnalysisの目的としては主なものであったが、保険適応追加以後はその検査目的が術式決定・HBOC関連の増加が目立つようになっている。
当院での遺伝学的検査結果は、BRCA1/2遺伝子バリアント陽性6例、陰性110人、VUS 1人であった。陽性者のうち3名はPARP阻害剤のコンパニオン診断目的であり、BRCA変異陽性が確認された後、オラパリブによる乳癌治療を開始した。その他は術式決定目的で陽性が1名などであり、その後の術式決定、予防切除に影響を及ぼした。
当院では遺伝学的検査を行う前に主治医より検査説明を行っているが、必要に応じて検査前に遺伝カウンセリングを行っている。遺伝カウンセリングを行うタイミングであるが、検査を行う前または検査でバリアント陽性が判明した時点が多い。2018年6月以降遺伝学的検査を施行した症例に遺伝カウンセリングを行った症例は117人中56名（48%）であった。大半は検査前説明と結果が主治医が開示を行う事で問題なかったが、バリアント陽性が判明した後に遺伝カウンセリングを行った例などでは検査前の情報開示不足や本人の理解不足による不安を認めた。
BRCAnalysisが保険適応となり、遺伝学的検査の施行例が当院でも増加している。遺伝学的検査は手術術式決定などの日常臨床の治療選択因子の一つとなってきている。遺伝学的検査を行う前に全例に遺伝カウンセリングを行うことが理想ではあるが、時間的・人員的に不可能に近い。問題となる症例を拾い上げ、適切に遺伝カウンセリングに導かなくてはならない。

EP11-48
HBOC診療の地域連携における課題

公益財団法人田附興風会医学研究所　北野病院　乳腺外科
小松　茅乃、吉本　有希子、藤本　優里、高原　祥子

【背景と目的】
2020年4月から一部の乳癌患者に対して*BRCA1/2*遺伝子検査（GT）が保険収載されたが、実施に際しては遺伝カウンセリング（GC）体制が求められる。当院は2013年からGC、GT、医学的管理を含むHBOC診療を開始しており、近隣施設からもHBOC診療を必要とする患者の受け入れをしている。HBOC診療の地域連携における課題点を検討した。
【方法】
2020年4月から2021年12月までに他院にてGTについての説明を聞いた、もしくは検査を受けたことを契機に当院でのHBOC診療を希望・実施した患者を対象とし、診療記録やGC記録から後方視的に課題の検討を行った。
【結果】
対象期間に当院に紹介されHBOC診療を行った患者15例。11例はGT後のGC目的に、3例はリスク低減手術を目的に、1例はGT前のGCのみを目的に当院に紹介された。GT結果は、病的バリアント（PV）10例、VUS4例だった。GTや結果についての理解は様々だった。
VUS症例のうち1例で、紹介元の施設で患者に対してVUSの説明が全くされておらず、当院での乳癌加療を目的に転院したことをきっかけにVUSについての説明がされGCにつながった症例もあった。
管理については、PV症例のうちRRMが1例、RRSOが2例当院で実施に至り、さらに1例がRRSO、1例がRRMとRRSOの実施を検討中である。9症例は紹介元や近隣施設でサーベイランスを実施している。
【課題と考察】
他院からGC目的に紹介された患者のHBOCやGTに対する理解度は様々だったが、多くがGT前の説明や理解が不十分でVUSへの対応も十分とは言えなかった。VUS症例への不適切な対応は患者やその家族の誤解に繋がりかねず、信頼関係の構築にも影響を及ぼすことから、GC実施体制のない施設であってもHBOCやGTに対する理解や知識の底上げが必要である。
連携病院からはPVもしくはVUS症例のみが紹介されるが、GTの多くは陰性である。中にはHBOC以外の遺伝性腫瘍の可能性もあり、Multi-gene Panel検査や単一遺伝子検査が検討されるべき症例も含まれる。当院に紹介されない陰性患者の遺伝性腫瘍の検討はできておらず、Beyond BRCA実現には施設間で相談できる場の構築が必要と考える。
地域連携としては業務を委託させるだけの関係ではなく、医療者間、施設間でのコミュニケーションを取りつつ、全体の情報・知識・経験のアップデートとブラッシュアップを常に心がけるHBOC診療を始め遺伝性乳癌の診療に繋げていくことが今後の課題である。

EP11-49
当院におけるBRCA遺伝子検査の結果と患者背景の検討

[1]高崎総合医療センター　乳腺内分泌外科、[2]東邦病院、[3]高井クリニック、[4]狩野外科医院、[5]日高病院
高他　大輔[1]、成澤　瑛理子[1]、徳田　尚子[1]、田中　寛[1]、高井　良樹[3]、狩野　貴之[4]、落合　亮[5]、小田原　宏樹[2]、鯉淵　幸生[1]

【背景】BRCA1/2遺伝子検査は2018年6月にオラパリブのコンパニオン診断として，2020年4月に基準を満たす乳癌既発生患者に対して，HBOC診断目的での検査が保険適応となった．HBOCのハイリスク因子として①45歳以下の乳癌発症，②60歳以下のTN乳癌，③２個以上の原発性乳癌発症，④第3度近親者内の乳癌または卵巣癌発症，⑤男性乳癌が挙げられている．当院で同遺伝子検査を行なった患者背景について検討した．
【対象・方法】2018/12月～ 2021/12月にBRCA1/2遺伝子検査を行なった60例（全例女性，コンパニオン診断目的：46例，HBOC診断目的：14例）を後ろ向きに調査し，BRCA病的変異を有する患者が上記のHBOCハイリスク因子と合致するか確認した．
【結果】60例中，3例がBRCA1変異陽性:（BRCA1+），5例がBRCA2変異陽性:（BRCA2+），52例（VUS ２例，Li-Fraumeni synd.1例を含む）が変異陰性：(BRCA−)であった．BRCA1+/2+/−の３グループに分け以下のリスク因子を比較.①乳癌発症年齢中央値は40歳(32-48)/41歳(20-45)/48.5歳(26-75)，②TN乳癌：3例（100%）/1例（20%）/20例（38.5%），③重複がん：0例（0%）/3例（60%）/4例（7.7%），④第3度近親者内の乳癌または卵巣癌家族歴：3例（100%）/5例（100%）/21例（40.4%）であった． 8 例のBRCA+のうち①～④の全てを満たすのは1例，3つは4例，2つは3例であった．何もリスク因子がなかった症例はBRCA−の9例（17.3%）のみで，全てオラパリブのコンパニオン診断を目的としていた．
BRCA1+の1例は本人の発症時には明らかな家族歴はなかったが，その後に母親が乳癌に罹患された．Li-Franmeni synd.の１例はBRCA検査後に精査し診断された．
【結語】BRCA遺伝子変異を認めた患者でハイリスク因子に該当しなかった症例はなくHBOCの拾い上げについては適切であった．しかし全ての進行再発乳癌を検査対象とはしていない，検査対象とするにあたり主治医の患者選択のバイアスがかかっているなど今後検討すべき問題があると確認できた．

EP11-50
BRCA陽性患者の乳癌における臨床病理学的特徴

[1]国立病院機構　東京医療センター　乳腺外科、
[2]国立病院機構　東京医療センター　臨床検査科、
[3]国立病院機構　東京医療センター　臨床遺伝センター
小谷　依里奈[1]、中小路　絢子[1]、松井　哲[1]、山根　沙英[1]、笹原　真奈美[1]、村田　有也[2]、笹岡　綾子[1]、村上　遥香[3]、井上　沙聡[3]、山澤　一樹[3]、木下　貴之[1]

【背景】2020年4月に乳癌既発症で遺伝性乳癌卵巣癌症候群が疑われる患者に対して、BRCA遺伝子検査が保険収載された。BRCA陽性と診断された患者の乳癌が増加していくなかで、それらの臨床病理学的な特徴を検討しておくことは、今後の治療方針決定のために重要である。
【方法】2016年6月から2021年11月までに当院でBRCA検査を行った222例の乳癌患者のうち、BRCA1または2に病的バリアントを認めた23例について、臨床病理学的特徴を後方視的に検討した。
【結果】23例中、BRCA1病的バリアントが9例、BRCA2病的バリアントが14例であった。初発の乳癌の平均罹患年齢は、BRCA1陽性例は42.8歳(中央値42歳)、BRCA2陽性例は43.6歳(中央値42.5歳)とほぼ同様であった。BRCA1陽性9例のうち、日本人のfounder mutationであるとされるc.188T>A (p.Leu63*)の病的バリアント保持者は4例と約半数を占めた。
サブタイプ分類は、BRCA1陽性例は、Luminal 4例、TN 4例、HER2が1例、BRCA2陽性例は、Luminal 11例、HER2 1例、Luminal HER2 2例であり、その内訳の割合は既報と概ね一致していた。
両側乳癌患者は4人であった。全例BRCA1陽性患者であり、内訳は、同時性両側TN乳癌1例、異時性両側TN乳癌1例、両側に異時性に3回TN乳癌を罹患した1例、全て異なるサブタイプの乳癌を異時性に両側に3つ認めた1例であった。BRCA1陽性患者では複数の原発性乳癌に罹患する例が目立つ一方で、BRCA2陽性例では両側あるいは異時性乳癌の症例はなかった。
術前化学療法については、BRCA1陽性症例ではTN 2例、HER2 1例、Luminal 1例に対して行われ、TN 2例ではGrade3の治療効果を得た。一方、BRCA2ではLuminal症例5例に行われたが、全例Grade1あるいは2であり、pCR症例はなかった。
組織型は、BRCA1陽性例は全例IDC、BRCA2陽性例はIDC 12例、DCIS 2例であり、小葉癌は認めなかった。BRCA2のIDC 12例のうち3例にmicropapillary成分(純型1例、混合型2例)を認め、一般的な乳癌における頻度(5-7%)と比してかなり高頻度であった。
【考察】BRCA1陽性例のうち、日本人のfounder mutationのc.188T>A (p.Leu63*)のバリアント保持者が約半数を占めた。また、BRCA1陽性例では複数の原発性乳癌に罹患する例が目立ち、乳房温存術を避け、予防的乳房切除術を積極的に検討すべきと考えられた。また、BRCA2陽性例においては、リンパ管侵襲傾向が強いとされるmicropapillary成分が高頻度に出現していた。

★：優秀ポスター

EP11-51
同時性重複と考えられたBRCA変異を有する乳癌・卵管癌の1例

市立豊中病院　外科
赤木　謙三、佐藤　泰史

【はじめに】遺伝性腫瘍の特徴の一つに重複癌の発生があるが、同時性は稀である。今回乳癌術後早期に卵管癌が発症し、術後BRCA変異陽性で、乳癌・卵管癌の同時性重複と考えられた稀な1例を経験したので文献的考察を加え報告する。【症例】60歳代女性。左乳房のしこりに気づき近医より当科紹介となり、左乳癌の診断となる。術前のCTで遠隔転移認めず、子宮左背側に約2㎝大の充実性結節影を認め、子宮漿膜下筋腫疑いであった。左乳癌cT2N0M0/St. IIの診断でBt＋SN→Ax（II）施行した。術後病理結果は浸潤性乳管癌、硬性型、腫瘍の大部分は乳管内で、浸潤径は6㎜、HG2、n1(SN1/3、level I+II 0/11)、ER(+)、PgR(+)、Her2(-)、Ki67LI 15%で、アナストロゾール(AI)開始した。AI開始後､術後6 ヵ月に不正性器出血あり､近医婦人科受診、卵巣腫大指摘され、当院婦人科紹介となる。CT上、乳癌術前に指摘された子宮左背側に認められた約2㎝の結節影は約8㎝と急速に増大が認められたが、石灰化や脂肪成分、また嚢胞陰影は認められず、充実性腫瘍で、その時点では画像上、転移性卵巣腫瘍の可能性が高いと診断された。上・下部消化器内視鏡等施行されるも明らかな原発部位は認められず、診断目的に手術の予定となる。開腹下に両側付属器切除、大網部分切除術施行された。術後病理にて両側卵巣に異常認めず、左卵管癌(High grade serous carcinoma)の診断にて、引き続き単純子宮全摘術＋骨盤内リンパ節、傍大動脈リンパ節郭清術施行された。リンパ節転移は認めなかったが、小腸間膜表面に結節認め、腹膜播種の診断で、最終病理は左卵管癌、pT3bN0M0/St. IIIBの診断となった。卵管癌に対する術後補助療法TC療法6クール施行後、ご本人の同意あり、コンパニオン検査としてのBRCA遺伝子検査施行、BRCA2変異認め、現在維持療法としてPARP阻害剤内服中である。乳癌術前のCTで指摘された子宮左背側の腫瘤が乳癌術後6か月で卵管癌と診断されたため同時性重複と判断した。

EP11-52
当院におけるHBOC症例の臨床病理学的および画像的特徴

[1]NTT東日本札幌病院　外科、[2]NTT東日本札幌病院　病理科、
[3]札幌駅前しきしま乳腺外科クリニック
岩村　八千代[1]、敷島　果林[1]、市之川　一臣[1]、山田　秀久[1]、高桑　康成[2]、敷島　裕之[3]

【はじめに】2020年4月より、BRCA1/2遺伝子検査の保険適応が拡大され、遺伝性乳がん卵巣がん症候群（以下、HBOC）の診断症例が増えてきた。これらの症例の特徴を理解し､適切な治療とサーベイランスをする必要がある。【対象と方法】2020年4月～ 2021年11月に当院でBRCA1/2検査を行いHBOCと診断された症例について、臨床病理学的および画像所見を、診療録を元に後方視的に調査した。画像評価は､3人の乳癌学会専門医で総合的に判定した。【結果】調査期間中のHBOC症例は8例で､BRCA1が4例､BRCA2が4例であった。年齢中央値は40歳（36-59歳）であった。家族歴あり6例、家族歴なし2人（45歳以下1人、60歳以下Triple Negative1人）であった。初診時cStageはⅠが1例、Ⅱが3例、Ⅲが4例であった。平均腫瘍径3.7㎝（1.0-8.0cm）であった。Subtypeは、BRCA1/2順に、ER+HER-1/1例、ER+HER+1/0例、HER2 type0/0例、Triple Negative type2/3例であった。Ki67平均値は63.7%(22.8 – 85.0%)であった。8例中7例で術前化学療法を行い、臨床的効果判定はcCR4例､cPR2例､cPD1例､うちpCRは2例（手術予定2例）であった。マンモグラフィはカテゴリー 1が2例、3が1例、4が4例、 5が1例であった。エコーはカテゴリー 4が6例､5が2例であった。また､腫瘍の局在は､胸壁寄りに4例（50.0%）認めた。【考察】既報のHBOCの臨床病理学的特徴として、若年発症、BRCA1/2別のSubtypeの違い、病理学的にhigh gradeで化学療法効果が高いことがいわれている。また、サーベイランスの画像では、胸壁寄りに存在する小さな境界明瞭腫瘤や、DCISの石灰化病変に注意が必要とされる。当院HBOC症例でも、臨床病理学的には同様の傾向を認めた。画像的には、径が大きいためか､典型的な乳癌の画像と相違はなかった。ただし、乳腺濃度が高くマンモグラフィ正常内の2例、エコーで境界明瞭腫瘤の1例、深部の乏血性低エコー域の1例については、若年発症やTriple Negative乳癌を反映した注意すべき画像所見と考えられた。

EP11-53
当院における周術期BRCA遺伝子検査の実際についての検討

[1]名古屋徳洲会総合病院　外科、[2]名古屋徳洲会総合病院　乳腺外科、
[3]名古屋徳洲会総合病院　検査科
高山　昇龍[1]、吉本　信保[2]、高山　悟[1]、川手　章史[1]、山本　真也[1]、横山　希生人[1]、河井　伸午[3]

【背景・目的】2020年4月に遺伝性乳癌卵巣癌症候群(HBOC)診断目的のBRCA遺伝子検査が一部保険で施行可能となった。またHBOCのうち乳癌発症者では予防的対側乳房切除や卵巣・卵管切除も保険で施行可能となり、本邦におけるHBOC診療は変わりつつある。当院は2020年10月に乳腺専門医が常勤となり、2021年1月からBRCA遺伝子検査を施行可能となった。当院の周術期でのBRCA遺伝子検査の実際を解析し、HBOCへの適切な介入を見出すためこの研究を計画した。【対象・方法】当院で2021年1月から12月までに手術を施行した乳癌症例を対象とした。BRCA遺伝子検査の保険適応の有無は日本乳癌学会の遺伝性乳がん卵巣がん症候群の保険診療に関する手引きをもとに判断した。BRCA遺伝子検査の保険適応がある症例の検査受検群、非受検群の臨床病理学的違いをレトロスペクティブに検討した。【結果】対象期間に手術を施行した症例は20例で、保険適応であった症例は7例、そのうち受検例は3例（42.9%）、非受検例は4例（57.1%）であった。年齢は受検群65.7（47-81）歳で非受検群67.3（48-84）歳、保険適応となった理由は「第3度近親者内に乳癌または卵巣癌発症者がいる」の項目が受検群2例（66.7%）：非受検群2例 (50%)、「2個以上の原発性乳癌発症」の項目で受検群1例(33.3%)：非受検群1例(25.0%)、「男性乳癌」の項目で受検群0例:非受検群1例(25%)であった。病理学的特徴を比較すると（両側乳癌それぞれ1例を含む、受検例4乳房･非受検例5乳房)、ホルモンレセプター陽性乳癌が受検例3乳房(75%)、非受検例5乳房(100%)、HER2陽性乳癌が受検例なし、非受検例1乳房(20%)、Triple negative 乳癌が受検例1乳房(25%)、非受検例なしであった。受検群と非受検群の間に臨床病理学的因子の大きな違いは認められなかった。【結語】当院でのBRCA遺伝子検査の保険適応の理由は両群とも「第3度近親者内に乳癌または卵巣癌発症者がいる」の項目が最も多かった。この項目は乳癌術後の経時的なフォローにおいて新たに近親者内に該当者が出てくることも考えられ、術後経過観察中にも定期的に確認すべき項目であると考えられた。HBOCへの適切な介入の機会を逃さないためには、周術期および術後の定期受診で保険適応患者を的確に把握することや、保険適応となった症例の受検率をより上げていくことが望まれる。当院での実際を若干の文献的考察を加えて報告する。

EP11-54
当院におけるBRACAnalysis 施行の現状

[1]日本赤十字社　和歌山医療センター　乳腺外科、
[2]和歌山ブレストクリニック、[3]兵庫県立がんセンター
松谷　泰男[1]、石井　慧[1]、中木村　朋美[1]、鳥井　雅恵[1]、秋丸　憲子[3]、芳林　浩史[2]

2020年4月に*BRCA1/2*遺伝子変異検査(BRACAnalysis)保険適用が拡大され2年余りが経過した。当院における現在までのBRACAnalysisの実施状況、陽性例での対応につき検討した。
2021年11月末日までに結果が判明している、当院でのBRACAnalysis は、オラパリブ使用のためのコンパニオン検査(CDx) 38例、保険適応基準を満たすHBOC診断検査90例、計128例に施行した。
CDx 38例中、陽性3例(全て*BRCA2*)、VUS 1例(*BRCA2*)、陰性34例、陽性率7.8%、HBOC 90例中､陽性8例(*BRCA1* 2例､*BRC*A2 6例)､陰性82例、陽性率8.9% であった。
VUS例を含む陽性者全員に医師からの結果開示･説明に加え遺伝カウンセラーによる遺伝カウンセリングが施行され、必要な情報の伝達が行われていた。
CDxでの陽性例3例中2例はオラパリブが投与さるも、1例は病状進行のため投与不能であった。
HBOCと診断された8例中2例は異時両側乳癌であり、片側乳癌6例中、術前検査陽性1例は患側Btを選択された。対側予防的乳房切除(CRRM)は1例に施行さるも5例で希望はなかった。患側乳房に関し、術前に陽性が判明した1例でBtを選択、3例はBt施行後の陽性判明で追加処置は不要、乳房部分切除(Bp)後にBRCA1陽性判明の1例で患側Btを追加実施。残り3名はBp後も、追加処置の希望はなかった。予防的卵巣卵管切除(RRSO)は5例に施行され3例は希望なし。
陽性者の血縁者に関し、CDx1例・HBOC 1例で血縁者にBRCA シングルサイト変異検索が施行されるも陰性、残りは現状で検査を希望しなかった。発端者側の姿勢では、1例で家人リスクに関する話を拒否、3例で家人への伝達を全般または特定の人に限って拒否するなど、自身の情報は知りたいものの、変異情報は家人に知らせたくないという面も目立った。
適応拡大に伴い、患者側にも情報伝達により理解が広まりBRACAnalysisの受験者が増加を見、その結果は概ね適切にその後の対応に反映されたと考える。しかし、本人、家人共に一定の割合でBRCA変異の存在が不利益になると感じている可能性も示され、その対応の是非を含め今後の課題も明らかとなった。

★：優秀ポスター

EP11-55
両側乳癌の予後とBRCA Variantの関係について

[1]山梨県立中央病院　臨床研修センター、[2]山梨県立中央病院　乳腺外科、
[3]山梨県立中央病院　婦人科、[4]山梨県立中央病院　ゲノム解析センター
岡　知美[1]、木村　亜矢子[2]、井上　正行[2]、中込　博[2]、坂本　育子[3]、
弘津　陽介[4]、小俣　政男[4]

Background: 2020年、BRCA変異陽性乳癌患者におけるリスク低減手術（卵巣卵管、対側乳房）が保険適応となった。自施設のデータより両側乳癌の発症・予後とBRCA Variantの関係からリスク低減手術の意義を検討した。
Patients and Methods: 1999-2019年に当院で治療を行った約2800例の乳癌患者のうち283例にBRCA検査を行った。221例は、2015年より外来通院中NCCNガイドラインに沿った患者に説明と同意を得てin houseでのBRCA検査を実施、2018年より再発例を含め62例にBRACAnalysisの検査を行った。pathogenic(P) 27例、uncertain variant（U）64例、wild type（W）192例であった。BRCA Variantと両側乳癌の発症頻度、そして乳癌再発、卵巣発症、その他のがんの発症および死亡数のevent数を予後評価の指標とした。
Results: 両側乳癌の発症頻度はP：4/27(14.8%), U：8/64(12.5%), W：34/192(17.7%)と有意差はなかった。両側乳癌患者においてevent数を比較するとP:4例　U:8例　W:24例において、卵巣癌（2/1/0）乳癌再発（2/1/4）他癌（1/2/0）死亡（3/2/1）イベント合計数/症例数はP: 8/4（2.0）、U: 6/8（0.75）、W: 6/24（0.25）でBRCA variantとイベント数は相関が認められた。
Conclusions : BRCA Variantのある両側乳癌の患者は卵巣癌発症、乳癌再発を含めたイベントが好発することが予想される。リスク低減手術にて両側乳癌の発症を予防することは予後改善につながることを示唆している。

EP11-56
HBOC当事者として、乳がんサバイバーとして、そして乳がん看護認定看護師として皆様にお伝えしたいこと

[1]那覇西会　那覇西クリニック　看護部、
[2]那覇西会　那覇西クリニック　乳腺科
海野　利恵[1]、玉城　研太朗[2]、滝上　なおこ[2]、上原　協[2]、鎌田　義彦[2]、
高良　梓[1]、玉城　信光[2]

私は乳がんを経験し、その後乳がん看護認定看護師として乳腺診療に携わってきた。今回HBOC検査の結果BRCA2のバリアントがわかり、私自身が経験したこと、そして今後社会においてどういった取り組みが必要なのか、当事者の視点でお話をしようと思う。
【HBOC診断目的の検査を行おうと思った理由】
2002年に35歳で乳がんと診断。当時はHBOCに関する情報は全く知らなかった。2013年に米国女優のアンジェリーナ・ジョリーさんの予防的乳房、卵管卵巣切除が話題となったが、HBOCは乳がんの5-10%と低く、私自身もTNBCではないので自分には関係ないだろうと思っていた。数年後、近親者に前立腺癌の存在を知りHBOCが気になったが、検査費用は高額で敷居の高い検査であったこと、また一次スクリーニングの拾い上げでも、近親者に乳がん・卵巣がんの発症者がいないため保因率は低い結果であり積極的に勧められることもなかった。更にその後、近親者に膵臓癌がわかったことや遺伝子検査が保険適応になったこと、HBOCに関する情報も増えてきたこともあり検査を受けようと思った。
【検査の結果】
結果はBRCA2のバリアントが見つかった。今後の不安軽減のための安心材料になればと思い受けた検査だったが、予想を反する結果に正直驚いた。ただ事前にガイドラインなどの情報収集を行っていたこともあり落ち込むことはなかったが、どのように血縁者に伝えるかを悩んだ。
【家族へどのような話をしたか】
「遺伝性乳がんの検査をしようと思うけど、結果がでたら聞きたいか？」に対し「それを知ってどうするの？余計な心配になる、もうそんな話をしないで」と知りたくない派と「私は聞きたい」という知りたい派があった。成人前の子供には未告知である。
【RRSOに踏み切った】
卵巣癌の発症リスクを減らすためにRRSOを行った。卵巣癌になるかもしれないという不安から解放された。
【HBOC当事者として、乳がんサバイバーとして、乳がん看護認定看護師として】
HBOCは適切な情報を正しく知ることで解決できる問題もたくさんある。HBOCの情報は、全ての乳がん患者さんに提供されるべきだと強く思う。知ることで生じる不安は一緒に考えてくれる医療者がいる。患者や血縁者にはそれぞれの考え方や価値観があるが、HBOCに関する適切な情報が社会に浸透していないことを実感する。今後、進歩する遺伝医療において、差別や偏見のおきない理解のある社会を創っていきたいと思う。

EP11-57
遺伝性乳癌卵巣癌症候群と診断された乳癌患者の乳房造影MRI検査の画像所見の検討

国立がん研究センター東病院　乳腺外科
綿貫　瑠璃奈、山内　稚佐子、岩谷　胤生、大西　達也

【背景】家族性乳癌は散発性乳癌と比較して、乳房の画像検査において非典型的所見をとる可能性が知られている。遺伝性乳癌卵巣癌症候群(HBOC)ではリスク低減手法の一つとして乳房造影MRI検査によるサーベイランスが推奨されている。しかし実臨床ではMRI検査を行っていても早期に乳癌を発見できない症例に遭遇することがある。今回HBOCと診断された乳癌患者の乳房造影MRI検査の画像所見を後ろ向きに検討し、*BRCA1/2*病的バリアント毎の画像所見の特徴を理解することを目的した。【対象・方法】当院で2020年4月1日から10月31日までに*BRCA*病的バリアントを認めた患者（VUSを除く）より卵巣癌患者や初回乳癌手術時の乳房造影MRI検査がない症例を除外し、合計39名のHBOC患者、44乳房(例)を対象とした。*BRCA1/2*病的バリアント毎に原発性乳癌に対する初回手術時の乳房造影MRI検査の画像所見を比較検討した。【結果】解析対象は*BRCA1*群で25例、*BRCA2*群で19例。乳癌診断時年齢の中央値は*BRCA1*群で48歳、*BRCA2*群で47歳であった(*P*=1)。臨床病期(I/II/III)はBRCA1群で13例/9例/3例、BRCA2群で5例/10例/4例であった(*P*=0.222)。サブタイプは*BRCA1*群でトリプルネガティブが64%、*BRCA2*群でルミナルが57.9%を占め、2群で統計学的有意差を認めた(*P*=0.021)。造影MRI検査の所見は全例でBI-RADSカテゴリー4･5であった。*BRCA1*・*BRCA2*群において造影MRI検査で腫瘤を示したものがそれぞれ21例と18例。BI-RADSに基づいた形、辺縁、内部の造影効果の所見について両群で統計学的な有意差を認めなかった。造影パターンは両群で全例早期濃染を示し、washoutパターンは*BRCA1*群で57.1%、*BRCA*群で72.2%であった。非腫瘤性病変の所見についても2群で差を認めなかった。腫瘍位置は両群でC区域が最も多く、E区域は*BRCA1*群で1例、*BRCA2*群で2例と少なかった。また、MRIの矢状断で腫瘍位置を前方・中央・後方で分類した際、*BRCA1*群は*BRCA2*群と比較し、後方に位置する症例が多かった（*BRCA1* 72%, *BRCA2* 38.9%, *P*=0.08）。全症例の中でHBOCと診断された後、MRIサーベイランスで発見された異時性両側乳癌症例が1例存在するが（*BRCA1*病的バリアント）、浸潤癌で発見されていた。【考察】今回は限られた症例での検討かつ乳癌の初期治療後にHBOCと診断された症例を多く含むため、いずれも悪性を示唆する所見が強く、*BRCA1*と*BRCA2*群での差が乏しかった。症例を集積して検討を重ねたい。

EP11-58
遺伝性乳癌卵巣癌症候群に対するリスク低減乳房切除術で発見されたオカルト癌の一例

[1]福井県立病院　外科、[2]福井県立病院　病理診断科
高岸　里咲[1]、伊藤　朋子[1]、大田　浩司[1]、海崎　泰治[2]

はじめに：2020年4月から遺伝性乳癌卵巣癌症候群（HBOC）に対するMRIによる乳癌サーベイランス，リスク低減乳房切除（RRM），リスク低減卵管卵巣摘出術（RRSO）が保険適用となった．HBOCに対して造影MRIは他のモダリティと比較して乳癌検出感度が高くサーベイランスで行うことが推奨されている．また，片側乳癌既発症者に対するRRM（CRRM）は乳癌発症リスク低減効果および全生存率改善効果が認められ，乳癌診療ガイドラインでも強く推奨されている．
今回我々は，術前の乳房造影MRI検査で異常を認めなかったが，CRRMを施行したところオカルト癌を認めた症例を経験し，若干の文献的考察を加えて報告する．
症例：42歳，女性．家族歴では実母が59歳で乳癌に罹患．左乳房のしこりを主訴に当科初診．精査で左乳癌，左腋窩リンパ節転移を認め乳房切除術，および腋窩リンパ節郭清術を実施した．術後診断は左浸潤性乳管癌pT2N1aMo, stage ⅡB Luminal Bタイプであった．*BRCA*遺伝学的検査を希望，*BRCA*1に病的バリアントが確認された．リスク低減術前に撮影された乳房造影MRI検査では対側乳房に悪性を疑う所見は認めなかった．CRRM，RRSOを同時に施行，術後病理学的結果にて対側乳房に3mmの非浸潤性乳管癌病変を認めた．
考察：本症例ではリスク低減術前の造影MRIでは検出できないオカルト癌が対側乳房に認められた．これまでの報告ではRRMにおけるオカルト癌の頻度は0.5~11%と言われており，浸潤癌の報告例も散見される．MRIは乳癌検出感度が高く，日本でも広く浸透しているものの画像検索のみでは限界があるということもリスク低減手術を検討する上で提供すべき情報であると考え，文献的考察を加えて報告する．

★：優秀ポスター

EP11-59
当院における癌未発症の*BRCA*病的バリアント保持者に対するマネジメント

[1]国立病院機構小倉医療センター　外科、
[2]国立病院機構小倉医療センター　看護部、
[3]国立病院機構小倉医療センター　婦人科
轟木　秀一[1]、山﨑　徹[1]、堤　宏介[1]、太田　耕二[1]、下川　亜矢[2]、
元島　成信[3]

【背景】乳癌、卵巣癌、膵癌、前立腺癌既発症者でのオラパリブ治療のコンパニオン診断や、乳癌既発症者の一部などで遺伝性乳癌卵巣癌（HBOC）診断のための*BRCA*検査が保険適応となり、病的バリアント保持者と診断される症例が増加している。それに伴い、その血縁者であるHBOC関連癌未発症の*BRCA*病的バリアント保持者が多くみつかるようになってきた。
【目的・方法】当院における癌未発症の*BRCA*病的バリアント保持者に対するマネジメントの経験について報告する。
【結果】2021年11月時点で、当院において癌未発症の*BRCA*病的バリアント保持者としてマネジメントしているのは13例である。*BRCA*1病的バリアント保持者が11例、*BRCA*2病的バリアント保持者が2例であった。女性11例、男性2例で、年齢は26～60歳、平均39.1歳と比較的若年であった。遺伝学的検査実施の契機は、血縁者の卵巣癌治療に対するコンパニオン診断が6例、乳癌発症の血縁者のHBOC診断が6例、膵癌治療に対するコンパニオン診断が1例であった。①計画的なサーベイランスはNCCNガイドラインに従って乳癌、卵巣癌などに関して実施している。②化学予防は実施していない。③リスク低減卵管卵巣摘出術（RRSO）は3例に実施、3例は検討中である。④両側リスク低減乳房切除術（BRRM）は現時点では実施した症例はいない。乳房については若年者が多いことや診断後間もないことなどから、全例がリスク低減乳房切除術ではなく、乳癌のサーベイランスを選択している。月経周期に合わせて造影乳房MRIを撮影しているが、造影乳房MRIのみで早期乳癌の可能性も否定できない高信号域がみられることがある。MRIのみで指摘される病変というのは、これまでの乳癌診療ではほぼない状況であり、MRIガイド下生検まで実施するべきか迷う場合がある。
【考察】保険診療での*BRCA*遺伝学的検査が広く行われるようになり、HBOCと診断された癌既発症者の血縁者診断で癌未発症の*BRCA*病的バリアント保持者がみつかるようになっており、今後も急速に増えるものと思われる。その方たちへエビデンスに基づいたマネジメントをすることが求められる。

EP11-60
当院において遺伝性乳癌卵巣癌症候群（HBOC）と診断した1例から見るHBOC診療の現状と課題

[1]静岡県立総合病院　乳腺外科、[2]静岡県立総合病院　ゲノム医療センター、
[3]静岡社会健康医学大学院大学
速水　亮介[1]、岩崎　祥子[1]、粂田　瞳子[1]、山口　慧[1]、松沼　亮一[1]、臼井　健[2,3]、
常泉　道子[1]

【症例】45歳女性。右乳房腫瘤を自覚し、近医受診。右AC領域に20mm大の乳癌を疑う腫瘤認め、当院紹介受診。右AC領域に24mm大腫瘤認め、CNBにて浸潤性乳管癌、トリプルネガティブ乳癌と診断。リンパ節転移、遠隔転移はともに認めなかった。術前化学療法（NAC）の方針としつつ、濃厚な家族歴もあったため、BRCA検査施行したところ、BRCA1病的変異陽性でHBOCと診断した。NAC中に、当院遺伝診療科において遺伝カウンセリングを実施した。リスク低減乳房切除術（RRM）の希望が強かったため、県内RRMの施設要件を満たす施設へ紹介し、当院でNAC完遂後に紹介施設で右SSM+SNB+SBI、左CRRM(SSM)+SBI施行。病理結果は右pCR、左は悪性所見無しであった。術後フォローとサーベイランスは当院で行っており、術後半年後には当院でリスク低減卵管卵巣摘出術（RRSO）を行なっている。
【考察・まとめ】今回、トリプルネガティブ乳癌患者がNAC中にHBOCと診断しえたため、遺伝カウンセリング、RRM施設要件を満たす施設との連携や手術日程の調整と多彩な事項をじっくりと調整することができた。ゆえに、NAC適応となるHBOC症例は、RRMを検討し易いと考えられた。
しかし、手術先行症例のような診断から手術までの時間が比較的限られている場合、その間に遺伝カウンセリング、リスク低減手術の検討、他施設との連携（紹介）などを意思決定のための適切な時間をかけて準備することは難しく、リスク低減手術を断念する症例も少なくない。特に、手術を他施設へ紹介することがもっとも大きな断念要因となっている。
我が国においてHBOC診療の重要性が増してきたため、2016年8月に日本遺伝性乳癌卵巣癌総合診療制度機構（JOHBOC）が設立され、当院でも自費診療によるRRM/RRSOを行える体制を構築し、2019年4月にJOHBOCの基幹施設に認定された。にもかかわらず、RRM施設要件の「乳房MRI加算の施設基準」を満たせないことから、RRMが実施できなくなり、他院へ紹介しなければならない。より多くの症例にHBOC診療を行うためにも、施設基準を満たすことが課題であるが、県下において施設基準を満たしている施設が非常に少なく、今回の連携施設も現在は施設基準を満たさなくなってしまっているのが現状であるため、地域格差が起こらない様な制度の構築を期待する。

EP11-61
当院におけるBRCA1/2遺伝子検査の現状と課題

[1]八尾市立病院　乳腺外科、[2]八尾市立病院　看護部、
[3]八尾市立病院　病理診断科
西向　有沙[1]、高本　香[1]、吉野　知子[2]、竹田　雅司[3]、森本　卓[1]

BRCA1/2遺伝子検査は2018年に再発乳癌のコンパニオン診断として、2020年4月に遺伝性乳癌卵巣癌症候群（hereditary breast and ovarian cancer syndrome,以下HBOC）のリスクがある患者に対しても保険適応となった。病的バリアント保持者に対するリスク低減手術も保険適応となり、乳癌患者の遺伝医療は大きく変化している。当院では2018年9月から2021年12月までに70例にBRCA1/2遺伝子検査を施行し、BRCA1/ 2の病的バリアントは4例(5.7%)であった。検査施行者の年齢中央値は52歳（30－80歳）、検査時期はHBOC目的41例（病的バリアント保持者3例(7.3%)）、コンパニオン診断39例（病的バリアント保持者1例(2.6%)）。バリアント保持者は4例中、BRCA 1が2例　BRCA 2が2例であった。病的バリアント保持者4例のうち、1例は他院にてRRSO+CRRM施行、1例は若年で挙児希望もあるため時期を考慮中、1例は原疾患の治療を優先、1例は両側乳癌＋他癌で卵巣摘出済である。バリアント保持者の個々の状況に合わせてサーベイランスを実施中である。保険適応以降、HBOC診断目的のための検査数も増加しており、変異保持診断者も増加しており、個々の年齢、家族歴、生活状況にあわせた配慮が必要である。今後は血縁者診断、サーベイランス体制、リスク低減手術のための体制を整える必要がある。当院での現状や課題、対策について報告する。

★EP11-62
県内における遺伝性乳癌卵巣癌症候群への取り組みと現状

[1]新潟大学大学院医歯学総合研究科　消化器・一般外科学分野、
[2]新潟県立がんセンター新潟病院、[3]新潟市民病院、[4]済生会新潟病院、
[5]新潟県立新発田病院、[6]厚生連長岡中央綜合病院、[7]長岡赤十字病院、
[8]新潟県立中央病院、[9]新潟大学医学部保健学科
諸　和樹[1]、利川　千絵[1]、内田　遥[1,3]、小幡　泰生[1,2]、遠藤　麻巳子[1]、
土田　純子[1]、庭野　稔之[1,7]、五十嵐　麻由子[1,2]、金子　耕司[2]、神林　智寿子[2]、
佐藤　信昭[2]、坂田　英子[3]、田邊　匡[4]、池田　義之[5]、長谷川　潤[6]、
島影　尚弘[7]、佐藤　友威[8]、小山　諭[9]、若井　俊文[1]

【背景】遺伝性乳癌卵巣癌（以下HBOC）の乳癌既発症者に対するリスク低減手術や乳房サーベイランスが2020年4月より保険収載となった．遺伝カウンセリングやリスク低減手術を施行できる施設は限られており，医療機関内の診療体制の整備や近隣医療機関との連携体制の構築が求められている．
【対象と方法】2020年4月から2021年9月の間に県内で*BRCA1/2*遺伝子検査を施行した乳癌患者280例を対象とした．県内主要医療機関8施設へアンケートを行い，「保険収載後の*BRCA1/2*遺伝子検査を施行し，病的バリアントを認めた症例数」「*BRCA*病的バリアントを有する乳癌患者へのリスク低減手術数」「乳房サーベイランス内容」「課題」について検討した．
【結果】県内の主要医療機関における保険収載後の*BRCA1/2*遺伝子検査を施行した280症例の内，*BRCA*病的バリアントを38症例に認め，*BRCA1*病的バリアント陽性は10症例，*BRCA2*病的バリアント陽性は28症例であった．*BRCA*病的バリアントを有する乳癌患者へのリスク低減手術は21症例に施行されていた．リスク低減卵巣卵管切除術（以下RRSO）のみを施行した症例は12例，対側のリスク低減乳房切除術（以下CRRM）のみ行った症例は5例，RRSO＋CRRMを施行した症例は4例であった．RRSOのみを施行した施設はがんゲノム医療拠点病院1施設とがんゲノム医療連携病院1施設，CRRMのみを施行した施設はがんゲノム医療連携病院3施設であり，複数の医療機関で施行されていたが，RRSO＋CRRMを施行した施設はがんゲノム医療拠点病院の1施設のみであった．乳房サーベイランスでは，造影MRI検査について年1回行う施設と状況に応じて行う施設に大別された．課題としては，遺伝カウンセリングや多職種カンファレンスを含む医療機関内のHBOC診療体制の確立，病院間の治療の連携や患者フォロー体制の構築が挙げられた．
【結論】県内におけるHBOC診療の取り組みと現状について検討した．HBOC診療は保険収載後より日が浅く，今後も引き続き医療機関内のHBOC診療体制の整備が必要である．また，医療機関により施行できる医療が異なるため，医療機関間の連携の構築も引き続き必要であると考えられた．

★：優秀ポスター

EP11-63
当院における遺伝性腫瘍診療の現状

[1]伊藤外科乳腺クリニック、[2]高知生協病院外科、[3]細木病院外科
安藝　史典[1]、伊藤　未喜[1]、川村　貴範[2]、岡添　友洋[2]、上地　一平[3]、尾﨑　信三[3]、中村　衣世[3]

2020年4月から原発乳癌患者に対して、BRCA1/2遺伝子検査が、HBOC診断目的の検査として保険適応となった。現在、乳腺専門クリニックにおいてBRCA1/2遺伝子検査についてどのように行っているか報告する。
対象は、HBOC診断目的の検査として保険適応となった2020年4月から2021年12月までの1年9カ月間に当院にて診断治療した原発乳癌55例。全例にHBOCの説明を行い、年齢、Intrinsic subtype、既往歴、家族歴等から、HBOCのリスクを評価した。HBOCのリスクの高い患者に対して遺伝カウンセリングを11名におこない、BRCA1/2遺伝子検査を4名に行った。1名に病的変異を認めた。変異陽性者は今後RRSOと対側のRRMを予定している。
全例にHBOCの説明をして、遺伝学的リスクのある患者にプレカウンセリングを行うと、治療前の情報量がさらに増加して、乳癌治療についての理解がすすみにくくなることがある。また、乳房温存術後の温存乳房内再発を心配して、温存術ではなく乳房全切除を希望する傾向にあり、遺伝カウンセリングをおこなった患者は、全員乳房全切除を選択した。さらに、HBOCのリスクは高くないと考えられる患者の中でも乳房全切除術を選択する場合が増加している。
当院では、原発乳癌患者に対して、NCCNガイドラインのHBOC拾い上げ基準を満たす高リスクの患者に対して遺伝カウンセリングを行い、BRCA1/2遺伝子検査を受けるかどうかを自己決定していただいている。近年では、リスクが低いと考える患者でも、頻度は低いもののBRCA1/2遺伝子変異を認める報告がなされていることから、当院では、全ての原発乳癌患者に、HBOCの説明を行い、保険診療のBRCA1/2遺伝子検査基準を満たす患者さんでは保険診療で、遺伝的リスクは低いと考えられる患者でも本人が希望すれば自費でBRCA1/2遺伝子検査を行うようにしている。特に、乳房温存手術の適応がある場合は乳房内再発リスクが上昇するためより重要であると考える。そして、RRSOやRRMを行うとともに、家系員への遺伝カウンセリングも積極的に行うようにして、未発症の変異保因者を拾い上げていきたいと考えている。
乳癌患者のBRCA遺伝子検査の保険適応により、急速に遺伝学的検査実施が促進されようとしている。それにともない遺伝カウンセリングの重要性も増している。まだ当院では多くないものの、未発症のクライアント数の増加も予想される。その対応をどのようにするかが､今後の問題となると考えている。

EP11-64
当院における遺伝性乳癌卵巣癌症候群（HBOC）診療の現状と課題

金沢医科大学　乳腺・内分泌外科
野口　美樹、井口　雅史、羽場　祐介、森岡　絵美、野口　昌邦

【背景】遺伝性乳癌卵巣癌症候群（HBOC）診療は、2018年7月よりHER2陰性進行再発乳癌患者のPARP阻害薬のコンパニオン診断としてBRCA1/2 遺伝子検査が保険診療となった。さらに、2020年4月より乳癌・卵巣癌既発症者でBRCA1/2遺伝子検査が保険診療となり、リスク低減乳房切除術（RRM）・乳房再建術やリスク低減卵管卵巣切除術（RRSO）も保険診療となった。
【目的】当科で施行したHBOC診療の現状を報告し課題を明らかにする。
【対象・方法】2018年 9月から 2021年 12月までにBRCA1/2遺伝子検査を実施した100例を対象とした。保険適応の基準を満たす症例に担当医がBRCA1/2検査を情報提供し同意取得後、検査を施行している。変異陽性の場合には癌発症リスク、リスク低減手術、サーベイランスなどの情報提供を行い、さらに院内のゲノム医療センターで血縁者への情報提供を含めた遺伝カウンセリングを行った。
【結果】性別は女性 97例、男性 3例で、乳癌初発・既発症例が53例（初発50例、既発症3例、再発乳癌のコンパニオン診断が47例であった。結果は、乳癌・卵巣癌初発・既発症例でBRCA1/2変異は5例（9.4%）であり、その内訳は乳癌症例でBRCA1変異：1例、BRCA2変異：2例で、VUS（BRCA2）を1例に認めた。卵巣癌症例ではBRCA1変異：2例であった。乳癌症例ではBRCA2変異の1例にRRMを施行し、もう1例は乳房全切除術を勧めたが温存手術を希望された。また、BRCA1変異の乳癌既発症例でRRSOを施行した。卵巣癌症例ではBRCA1変異の2例中1例にRRMを施行した。
再発乳癌のコンパニオン診断は47例中6例（12.7%）で変異陽性であり、BRCA1変異が1例、BRCA2変異が5例であった。4例にPARP阻害薬投与を行い、全例PRが得られた。
【結語】BRCA1/2遺伝学的検査が保険適応となり、検査を希望する患者が増加しているが、乳癌既発症例の検査数がまだ少なく、情報提供が今後の課題である。術前のBRCA1/2遺伝学的検査は術式決定に影響し、変異陽性でも乳房部分切除術を希望する症例もあり、術前のリスクの詳細な説明と術後の慎重な経過観察が必要である。HBOC症例の家族、BRCA変異陰性の家族性乳癌症例、VUSへの対応やフォローアップなどが課題である。

EP11-65
当院３年間遺伝性乳癌卵巣癌症候群（HBOC）診療状況概要

西神戸医療センター　乳腺外科
林　雪、奥野　敏隆

【背景】遺伝性乳癌卵巣癌（hereditary breast and ovarian cancer：HBOC）は，狭義にはBRCA1あるいはBRCA2の生殖細胞系列の病的バリアントに起因する乳癌および卵巣癌をはじめとするがんの易罹患性症候群であり，常染色体優性遺伝形式を示す。わが国では乳癌症例の1.45%にBRCA1病的バリアントが，また2.71%にBRCA2病的バリアントが認められたという報告がある。一方，卵巣癌においては，わが国でも卵巣癌患者の11.8%にBRCAの病的バリアントを認めたとする報告がある。
はじめに2018年7月に「がん化学療法歴のあるBRCA遺伝子変異陽性かつHER2陰性の手術不能または再発乳癌」，さらに2020年4月に乳癌（条件：45歳以下の発症，60歳以下のトリプルネガティブ乳癌，2個以上の原発性乳癌，第三度近親者以内に乳癌または卵巣癌発症者が1名以上いる，男性乳癌），すべての卵巣癌の発症者にBRACAnalysis診断システム検査が保険適用となった。また，BRCA病的バリアントが確認された乳癌，卵巣癌患者では，リスク低減卵管卵巣摘出術（risk reducing salpingo-oophorectomy：RRSO）やリスク低減乳房切除術（risk reducing mastectomy：RRM）が保険適用となっている。
【症例の概要】当院2019年４月～ 2021年12月の間にBRACAnalysis診断システム検査を64人実施した。転移再発乳癌15人、乳癌発症者49人である。陽性者は11人（転移再発乳癌２人、乳癌発症者９人。BRCA1が2人、BRCA2が9人）、全例検査後に遺伝カウンセリングを他施設にて受けている。PARP阻害剤であるオラパリブを転移再発の２人と検査後に再発した1人の合計3人に投与を行った．2人にpartial response (PR)の効果を得，うちトリプルネガティブで肺転移をきたした1人は24 ヶ月間投与継続中である．残り1人は効果判定未実施で4 ヶ月投与継続中である．重篤な有害反応は認めていない。RRSOとRRMを実施されたのは２人、実施予定は１人である。また、全症例の検査適応条件、年齢、家族歴、サブタイプ、ステージ、治療歴、予後などをレビューした。
【結語】今後も症例を蓄積して診断と治療に関して更なる検討が必要であると考えられた。

EP11-66
HBOC患者に対する予防的乳房切除および同時再建を施行した２例

北里大学病院　乳腺甲状腺外科
小澤　結花、菊池　真理子、岡本　陸、時任　崇聡、大木　慶子、藤野　史織、横田　光央、加藤　弘、仙谷　紀彦、三階　貴史

＜はじめに＞ 2020年4月より、乳癌や卵巣癌患者のうち、HBOC陽性と診断された患者に対する、予防的乳房切除や乳房再建が保険適応となった。当院では、HBOC陽性患者に対する予防的乳房切除および同時再建（一次二期再建）を２例経験したので、報告する。
＜症例１＞49歳女性。うつ病にて精神科に通院中。15年前に他院で左乳癌に対し、左乳房部分切除＋腋窩リンパ節郭清を施行された（pStage Ⅱ B）。前医でHBOC検査を希望され、BRCA2変異陽性と診断された。当院遺伝診療部のカウンセリングにてRRMおよびRROを希望した。当院婦人科で腹腔鏡下卵巣卵管摘出術を施行され、2か月後に当科で両側乳房全摘（NSM）＋再建手術（組織拡張器挿入）を施行した。
＜症例２＞57歳女性。左乳房腫瘤を主訴に来院し、針生検にて浸潤性乳管癌（LuminalB、Stage Ⅰ）と診断。家族歴は、姉が乳癌（36歳で発症、39歳で乳癌死）であった。HBOC検査を希望され、BRCA2変異陽性と診断された。術前化学療法（dose dense EC+ dose dense Pac）を施行し、両側乳房全摘（NSM）＋左センチネルリンパ節生検＋両側再建手術（組織拡張器挿入）を施行した。術後病理結果は、左乳癌は腫瘍消失（pCR）であった。今後、当院婦人科にてRRSOの予定である。
＜考察＞症例1の患者はもともとうつ病にて当院精神科に通院しており、HBOCと診断されてからはさらに精神的に不安定となってしまった。卵巣卵管や乳房を失った喪失感が大きく、両親を恨んでいた時期もあったが、カウンセリングや診察時にゆっくりと話を聞くことで、少しずつ不安は解消されていった。症例2の患者は、しっかりと自分の状態を受け入れ、ご主人の理解も良好であった。HBOCと診断された患者は､受け止め方がそれぞれであり、個々に応じたカウンセリングや説明が必要であると感じた。

EP11-67
当院における対側リスク低減乳房切除術（CRRM）の現状と課題

[1]国立がん研究センター中央病院　乳腺外科、
[2]国立がん研究センター中央病院　病理診断科
小川　あゆみ[1]、栗田　安里沙[1]、吉沢　あゆは[1]、遠藤　芙美[1]、三橋　愛[1]、渡瀬　智佳史[1]、椎野　翔[1]、村田　健[1]、神保　健二郎[1]、吉田　正行[2]、髙山　伸[1]、首藤　昭彦[1]

【背景】乳癌および卵巣癌既発症者のうち遺伝性乳癌卵巣癌症候群（HBOC）と診断された患者に対し、未発症の乳房や卵巣・卵管を予防的に切除する対側リスク低減乳房切除術（CRRM）、リスク低減卵管卵巣摘出術（RRSO）が2020年4月より公的医療保険の適応となり、本邦でのHBOCと診断される患者数や、CRRMやRRSOの施行例はさらに増加していくことが予想される。保険収載となってからまもなく2年となるなかで、CRRMの現状を把握し、課題と展望について考察することとした。
【対象と方法】2020年4月から2021年12月までに当院でCRRMを施行した17例を対象とし、診療録をもとに患者背景や臨床経過について検討した。
【結果】CRRM施行時の平均年齢は47.1歳（31 ～ 66歳）であり、9例にBRCA1変異を認め、8例にBRCA2変異を認めた。新規の乳癌、または乳癌の局所再発の診断となり、同時にCRRMを施行した患者は14例であり、3例は術後内分泌療法中にCRRMを施行した。乳癌の診断契機としては自覚症状が6例と最も多く、続いて3例が検診発見であった。また1例は卵管癌術後フォロー中のCTで、1例は卵管癌術後にHBOCの診断となりフォロー中の乳房造影MRIで発見された。術式は12例で乳房全切除（Bt）、5例で皮膚温存乳房切除（SSM）が選択され、乳頭温存乳房切除（NSM）は選択されなかった。8例が乳房再建を希望され、うち3例に組織拡張器の挿入を、5例に深下腹壁動脈穿通枝皮弁による再建を施行した。術後の病理所見ではCRRM検体のうち術前診断に至らなかった非浸潤性乳管癌（DCIS）を1例に、非浸潤性小葉癌（LCIS）を1例に認めた。3例で卵巣・卵管癌の既往がありCRRM施行以前に卵巣卵管摘出が行われていた。CRRM以前に1例が自費診療下でRRSOを施行され、CRRM後にRRSOを施行したのは2例であった。CRRMとRRSOの同時施行例はなかった。
【結語】HBOC診療はハイリスク患者の見極めや、適切なタイミングでの遺伝子検査、予防的治療や乳房再建の有無など、多様な選択肢を患者に適格に提供しなければならない。CRRM、RRSOの施行について、患者の治療の最適化のためには多方面からのアプローチが必須であり、診療科間での情報共有がより一層重要となると考える。

EP11-68
対側リスク低減乳房切除術で非浸潤性乳管癌が発見された遺伝性乳癌卵巣癌症候群の１例

[1]岡山大学病院　卒後臨床研修センター、[2]岡山大学病院　乳腺内分泌外科、
[3]岡山大学病院　病理診断科
中川　里沙子[1]、宇野　摩耶[2]、間森　智加[2]、河内　麻里子[2]、大谷　悠介[2]、吉岡　遼[2]、藤原　みわ[2]、中本　翔伍[2]、鈴木　陽子[2]、安部　優子[2]、鳩野　みなみ[2]、高橋　侑子[2]、都地　友紘[3]、岩本　高行[2]、枝園　忠彦[2]、平　成人[2]、柳井　広之[3]、土井原　博義[2]

【症例】43歳女性.
【現病歴】X年 右乳房腫瘤を主訴に近医受診.右乳房に多発腫瘤を認め，針生検でそれぞれ浸潤性乳管癌（Invasive Ductal Carcinoma ; IDC）と診断され，当院紹介となった．既往歴特記事項なし．父に胆管癌既往あり．第3度近親者内にその他の癌家族歴はなかった.
【マンモグラフィ】右M・I 微小円形集簇性石灰化を伴う境界不明瞭な腫瘤および腫瘤乳頭側微小円形集簇性石灰化を認めカテゴリー (C) 4と診断．左C1であった.
【乳房超音波】右乳房２時P 14mm, 乳頭直下7mm大の不整形低エコー腫瘤あり，C4と診断．左C1と診断した．
【針生検】右２P方向腫瘤および右乳頭下腫瘤いずれもIDC, scirrhous type，ホルモン感受性陽性，HER2陰性.
【乳房造影MRI】右乳房A区域 14mm，右乳頭下胸壁側 12mm大の不整形腫瘤.いずれもslow-persistentの造影パターンを示した．左乳房内に有意な所見なし.
【経過】右乳癌cT1cN0M0 cStage Ⅰと診断した．若年発症，多発病変を認めたことから，遺伝性乳癌卵巣癌症候群の可能性を考慮し，*BRCA1/2*遺伝学的検査を行ったところ，*BRCA2*病的バリアントを認めた．充分な遺伝カウンセリングの後、右乳癌に対する乳房全切除術＋センチネルリンパ節生検と同時に、対側リスク低減乳房切除術（Contralateral Risk-Reducing Mastectomy ; CRRM）を施行した．術中迅速病理検査で右センチネルリンパ節２個のうち１個に微小転移を認めた.
【術後病理診断】右A区域：IDC, scirrhous type, Nuclear grade1, 浸潤径1.7×1.3 cm, pT1cN1miM0．E区域にも1.1cm大の浸潤巣を認め、腫瘍の乳管内進展を介した広がりと考えられた．左AC区域：非浸潤性乳管癌（Ductal Carcinoma in situ ; DCIS），Intermediate nuclear grade. pTisNXM0.
【術後経過】術後内分泌療法としてタモキシフェンを開始した．今後，婦人科でリスク低減卵管卵巣摘出術について検討する方針である．
【考察】RRM検体における潜在癌の発見率は非浸潤癌を含むと0.5 ～ 11.3%，浸潤癌は0 ～ 2.6%と報告されている．2020年4月から2021年12月までに当院でCRRMを実施した14症例のうち，潜在癌を認めたのは本症例のみであり，既報と同様の結果であった．潜在癌の存在を確認するためにRRM検体標本の病理学的検索を行うことが推奨されているが，その方法に関しては現時点ではコンセンサスは得られていない．当院での現状を含めて報告する．

EP11-69
当院で保険適応後にHBOCと診断されRRMとRRSOを同時に行った４症例

[1]星総合病院　外科、[2]星総合病院　遺伝カウンセリング科
高木　孝亮[1]、長塚　美樹[1]、後藤　かおり[1]、岡野　舞子[1]、松嵜　正實[1]、片方　直人[1]、勝部　暢介[2]、野水　整[1]

日本人の乳癌の５～ 10%は家族性であり、うち約25%は*BRCA*遺伝子変異がみられ、遺伝性乳癌卵巣癌症候群（HBOC）と呼ばれ、乳癌および卵巣癌の易罹患性症候群である。リスク低減乳房切除術（RRM）およびリスク低減卵管卵巣摘出術（RRSO）よって癌発生の抑制のみならず、RRSOにより死亡リスクを減少させる効果もある。今回我々は、BRCA遺伝学的検査が保険適応となった後にHBOCと診断され、RRMおよびRRSOを同時に行った４例を報告する。症例１は、36歳時に左乳癌に対し手術を施行し、術後13年目に対側乳癌を発症、若年発症の異時性両側性乳癌であり、乳癌家族歴があることから、保険適応後2020年4月に*BRCA*遺伝学的検査を実施し、*BRCA1*に変異を認めた。術後化学療法終了後リスク低減手術の希望あり、手術を行った。症例２は51歳時に左乳癌に対し手術を行い、術後化学療法後、ホルモン療法継続中であった。姉が乳癌、母が腹膜癌という濃厚な家族歴があったため、保険適応後に*BRCA*遺伝学的検査を実施し*BRCA2*に変異を認めた。リスク低減手術の希望あり、手術を行った。症例３は47歳時に右乳癌に対し手術を施行し、家族歴が濃厚なことからHBOCが疑われ、術後臨床研究で*BRCA*遺伝学的検査を実施し*BRCA2*に変異を認めた。その後、リスク低減手術も保険適応になり、手術を提案したところ希望あり、改めて*BRCA*遺伝学的検査施行ののち手術を行った。症例４は36歳時にトリプルネガティブ乳癌(TNBC)に対し、術前化学療法施行後、手術を施行した。手術時、家族歴は特に認めなかったが、若年性乳癌でTNBCであることよりHBOCが否定できず、保険適応後*BRCA*遺伝学的検査を実施し*BRCA* 1 に変異を認めた。リスク低減手術の希望あり、手術を施行した。術後の病理検査で全例潜在癌は認めなかった。
保険適応後、丁寧な遺伝カウンセリングと患者自身の理解により、婦人科との連携システムを構築すれば、適切な時期にリスク低減手術を同時に行うことが可能であり、今後症例数を増やすことが可能であると思われた。

EP11-70
BRCA遺伝学的検査を施行する患者を対象としたリスク低減手術・サーベイランスに対する意向調査

名古屋市立大学大学院　医学研究科　乳腺外科学分野
久田　知可、近藤　直人、鰐渕-遠藤　友美、浅野　倫子、上本　康明、加藤　明子、寺田　満雄、山中　菜摘、遠山　竜也

【背景】2020年4月より、乳癌・卵巣癌発症者のうち条件付きではあるがBRCA遺伝学的検査、さらに、この検査で*BRCA1/2*遺伝子変異が確認された患者を対象に未発症部位のリスク低減手術が保険収載された。このため、*BRCA*病的バリアントを有していると判明する患者が増加することが予測されるため、リスク低減手術の施行可能な施設として、希望者が増加した場合に備えて医療体制を構築することは急務である。本アンケート調査を実施して現状におけるリスク低減手術やサーベイランスに対する患者意向を確認することを目的とした。
【対象と方法】2020年10月から2021年10月までBRCA遺伝学的検査を施行した20歳以上の167症例に対して、アンケート調査を施行した。アンケート調査は、検査施行時に外来主治医から紙媒体で渡し、返信用封筒にて回収を行なった。主要評価項目はリスク低減手術を希望する患者割合、副次的評価項目として遺伝性乳がん卵巣がん症候群（HBOC）に関する意識調査、HBOCに対するリスク低減手術に関する知識の波及度とした。
【結果】アンケートの返信が確認できた症例は139例であった。遺伝子検査が陽性であった場合に健側乳房のリスク低減手術を「ぜひ受けたい」と答えた患者は19例（17%）であり、「将来的に受けたい」/「術式や費用や日程が合えば受けたい」と答えた患者を含めると52例（37%）であった。一方で「受けるつもりがない」と答えた患者は11例（8%）であり、多くは「現時点では分からない」との回答であった。卵巣・卵管リスク低減手術についても同程度の結果であった。自身の乳癌がご家族に遺伝する可能性を心配したことがあると答えた患者は116例（83%）と多かったが、HBOCに関して「聞いたことがある」と回答した患者は86例（62%）に留まり、そのうち23例は「聞いたことがあるだけでどういうものかはよく分からない」との結果であった。HBOCの情報元は「医療者から」が57例（66%）と「インターネットから」が32例（37%）と多かった。 また、リスク低減手術が保険適応となったことを検査以前より知っていたと回答した患者は22例（15%）と少なかった。
【結論】遺伝学的検査が陽性であった場合、リスク低減手術を希望する患者は約40%であった。HBOCについては知らない患者もまだ多く、医療者からの情報提供が重要である。

★：優秀ポスター

EP11-71
乳癌患者に対するBRCA遺伝子検査および対側リスク低減乳房切除術の現状と課題

浜松医科大学　外科学第一講座　乳腺外科学分野
小泉　圭、綿引　麻那、高塚　大輝、山崎　宏和、小倉　廣之

【背景】2020年4月にBRCA遺伝子検査と遺伝性乳癌卵巣癌症候群（以下、HBOC）の乳癌患者に対する対側リスク低減乳房切除術（以下、CRRM）が保険適応となり、当院はJOHBOC基幹施設としてまたCRRM実施可能施設として診療を行っている。【目的と方法】2020年4月以降当院で実施したBRCA遺伝子検査およびCRRMを実施した症例から今後の課題を検討する。【結果】2020年の4月から2021年5月までで乳癌と診断された患者は185例で、HBOC診療ガイドラインの拾い上げ基準に該当する患者は89例（48%）であった。2021年12月までにBRCA遺伝学的検査を68例に実施した。手術前に検査を行ったのは52例で術後に行ったのが16例であった。該当した拾い上げ基準の項目は、乳癌家族歴41例、45歳以下37例、多発癌14例、60歳以下のTNBC 11例、卵巣癌家族歴3例であった（重複あり）。遺伝子変異はBRCA1変異2例(3%)、BRCA2変異6例(9%)、VUS 3例(4%)が認められた。VUSを除く遺伝子変異を認めた8例中、乳癌家族歴ありは7例、45歳以下は5例、60歳以下のTNBCは3例、多発癌1例、卵巣癌家族歴2例であった。CRRMは他院からの紹介を含め9例に実施した。予防切除した乳房の病理診断において偶発癌を2例（DCIS 1例、LCIS 1例）に認めた。また9例中8例に1次再建手術を行った。当院で遺伝子変異が見つかった8例のうち、RRSOは2例、家族への遺伝カウンセリングは1例にのみ行われていた。【考察】新規乳癌患者の約半数は拾い上げ基準に該当するため、外来では慎重な家族歴の聴取が重要と考えられ、乳癌と診断された患者全員に家系図を記載してもらうようにした。また、他院からRRM目的の紹介が増加しており、新たに家族性乳腺腫瘍外来を設置し、十分な説明を行う時間の確保に努めるようにした。家族への遺伝カウンセリングの案内が不十分と考えられ、患者の外来受診時に遺伝カウンセリングと未発症者を対象としたMRIを用いたサーベイランスプログラムの案内を行うようにした。今後はRRSOを希望する患者に対して乳癌手術と同時に実施する体制を検討している。
【結語】乳癌患者において遺伝学的検査やCRRMは重要であるが、そこに至るためのスクリーニングや検査の説明、遺伝子変異陽性者やその家族に対するカウンセリングとサーベイランスが今後の課題であると考えられた。

EP11-72
遺伝性乳癌卵巣癌症候群に対するリスク低減乳房切除術が施行された５症例の検討

[1]日本医科大学　乳腺科、[2]日本医科大学　病理診断科
田村　美樹[1]、山川　珠実[1]、小林　光希[1]、関谷　健太[1]、八木　美緒[1]、
佐野　惠美[1]、范姜　明志[1]、大橋　隆治[2]、坂谷　貴司[2]、栗田　智子[1]、
武井　寛幸[1]

遺伝性乳癌卵巣癌症候群（hereditary breast and ovarian cancer syndrome, HBOC）の患者に対するリスク低減乳房切除術（risk reducing mastectomy, RRM）は生存期間延長の効果が証明されており、本邦では乳癌既発症者に対して対側のRRMが2020年4月に保険承認された。【目的】本研究では自施設でのRRMのリアルワールドデータを解析した。【対象と方法】日本医科大学付属病院にてRRMが施行された症例をデータベースから抽出し、臨床病理学的因子および予後を検討した。【結果】該当患者は５症例。BRCA１変異が2例、BRCA2変異が３例。原発乳癌手術時年齢は27 ～ 69歳。原発乳癌病期はT1cN0：１例、T2N0：2例、T2N1：1例、T4bN2：1例。サブタイプはLuminal B： ３例、Triple negative（TN）：1例、HER2-enriched：1例。術前化学療法は全例に施行。レジメンはFEC：1例、wPTX=>ddEC：2例、ｗPTX：1例（PDにて４クール後Op）、TCHP：1例（副作用にて１クール後Op）。術式はBt+SN： ２例、NSM+SN：1例、Bt+Ax：2例。RRM施行時期は同時：３例、異時：2例（原発乳癌手術後２ ～ ３年）。RRM術式はSSM：1例、NSM:1例、Bt：3例。RRMの乳房内に潜伏癌（浸潤径２㎜）が１例で同定。RRMの乳房再建は１次１期（広背筋皮弁）：1例、１次２期（エキスパンダー・インプラント）：２例。卵巣癌については既発症：1例、RRSO施行予定：2例。予後はリンパ節転移再発疑いにて精査中が１例。【考察】HBOCに対するRRMは今後も増加すると考えられる。個々の症例に適した治療方針を選択することが必要であると考えられた。

EP11-73
保険診療下でのリスク低減手術の現状と課題

[1]名古屋大学　医学部　附属病院　乳腺・内分泌外科、
[2]名古屋大学　医学部　附属病院　ゲノム医療センター
岩瀬　まどか[1]、高野　悠子[1]、森川　真紀[2]、杉野　香代子[1]、一川　貴洋[1]、
添田　郁美[1]、稲石　貴弘[1]、柴田　雅央[1]、武内　大[1]、角田　伸行[1]、
菊森　豊根[1]、増田　慎三[1]

【背景】*BRCA* 1/ 2変異保持者に対するリスク低減乳房切除術（RRM）・リスク低減卵管卵巣摘出術（RRSO）が保険収載されて以降、日常診療のなかでこれらの遺伝診療や治療が行われる機会が増加してきた。現在当院は自施設のみならず他施設からのRRM,RRSO希望者の受け入れを行っているが、今後がん診療における遺伝学的なアプローチへの理解がさらに高まることで、*BRCA*遺伝学的検査数の増加や、未発症保因者、他の遺伝学的検査に基づいた予防医療についても検討されていくことが予想され、該当症例の増加が見込まれる。一方でこうした予防医療を担う施設は通常診療においても多数の患者数を擁している施設も多く、通常診療と並行しながら患者に不利益のないよう予防医療を実施していくための体制整備は不可欠である。
【方法】保険適応となった2020年4月から2021年12月までに当院で施行したRRM、RRSO症例を検討し、予防医療を保険診療の枠組みで行っていくという新しい遺伝医療の形における問題点および今後の課題について考察する。
【結果】期間中にリスク低減手術を施行されたのは12名、施行予定日確定１名（RRM 7例、RRSO 10例）であった。当院症例が８名、5名は他院よりリスク低減手術希望で紹介となっていた。13名のうちRRMとRRSOどちらも希望されたのは6名であったが、RRMとRRSOが同時に施行されたのは3名のみで、他の3名は複数回の手術を必要とした。複数回の手術を要した症例はいずれも、RRMに伴い乳房再建を希望されたが初回の乳癌手術後に放射線治療を受けており自家組織再建となった症例であった。悪性腫瘍手術と同時に行われた症例は6例（全例乳癌、うち4例が術前化学療法症例）で、当院でリスク低減手術希望の意思が確認されてから、実際に手術に至るまでの期間は中央値144（44-380)日（悪性腫瘍手術と同時：72（44-123）日，異時：218（144-380）日）であった。
【考察】リスク低減手術は多診療科が同時に携わることも多く、手術時間や枠確保の点で手術待機時間が多く生じやすい。とくに治療を要する病変がないと待機時間が大きく延長しやすいこと、初回治療の内容によっては術式に制約がうまれ、複数回・長期間にわたって患者への負担が生じやすいことがわかった。診療科間の連携を密にし、癌の初回治療の早い時点から遺伝に関わる情報提供を行い、リスク低減手術の意志確認をすることが患者の不利益を軽減することにつながる可能性がある。

EP11-74
リスク低減手術に至る可能性がある症例への乳房再建のあり方

がん感染症センター　都立駒込病院　形成再建外科
ド・ケルコフ　麻衣子、寺尾　保信、冨田　祥一、藤井　海和子

【背景】2020年4月より遺伝性乳がん卵巣がん症候群の既発症者に対するリスク低減手術（ＲＲＭ）が保険収載され、当院でも残存乳房に対するRRM（Bp後RRM）や対側リスク低減乳房切除（CRRM）、それに伴う乳房再建を開始した。実際に稼働して見えてきた現状と課題を通してRRMと乳房再建のあり方について考える。
【目的】2020年4月から2021年9月までに当院で施行されたBRCA遺伝子学的検査の転帰、RRMの施行率、RRMに伴う乳房再建について、再建時期、再建までの経緯、再建方法、術後の安全性について検討した。
【結果】BRCA検査169例中、BRCA陽性が28例（16.6%）であった。検査時、両側乳房全摘後6例を除く、RRMの適応症例は22例であった。再建を行ったのは5例で、RRM＋乳房再建3例、患側乳房再建のみ＋ＲＲＭ待機例2例であった。 期間内に完遂したRRM＋乳房再建は前述に加え、連携病院からの2例を合わせ合計５例で、両側同時再建できたのは3例（患側Bt＋CRRMの1例、患側Bt後＋CRRMの1例、Bp後RRM＋CRRMの1例）、残りの2例は患側一次TE後の入れ替え時にCRRM＋両側振り分けDIEP再建を行った。うち放射線照射例は2例あった。
【考察】患側乳房全摘術とRMM、乳房再建の時期は症例ごとに多様であった。今後、Bp後RRM（照射＋）など左右で条件の異なる再建となる可能性が高い。整容性と安全性を両立しつつ、多様な再建時期に適応し、患者にとって心理的、身体的、社会的に負担が少ない乳房再建を考えていく必要がある。

★：優秀ポスター

EP11-75
転移・再発トリプルネガティブ乳癌患者に対するコンパニオン診断目的の遺伝カウンセリング

[1]埼玉医科大学国際医療センター　乳腺腫瘍科、
[2]埼玉医科大学国際医療センター　看護部、[3]埼玉医科大学病院　乳腺腫瘍科、
[4]埼玉医科大学国際医療センター　支持医療科
榊原　彩花[1]、松浦　一生[1]、岡部　みどり[2]、小島　真奈美[2]、黒澤　多英子[1]、
藤本　章博[1]、一瀬　友希[1]、貫井　麻未[1]、平塚　美由起[1]、淺野　彩[3]、
島田　浩子[1]、近藤　奈美[4]、佐野　弘[1]、横川　秀樹[1]、小坂　愉賢[1]、
高橋　孝郎[4]、長谷部　孝裕[1]、石黒　洋[1]、大崎　昭彦[1]、佐伯　俊昭[1]

【背景】
当院では乳癌患者に対する*BRCA*遺伝学的検査実施時に主治医からの説明後、詳細な説明を希望する患者に対して、看護師や遺伝カウンセラーから補足説明を行うサポート体制を構築している。転移・再発トリプルネガティブ乳癌（TNBC）患者に対して治療法を選択する際、*BRCA*遺伝学的検査やPD-L1検査など複数のコンパニオン診断を実施するが、再発から治療開始となる限られた時間の中で、多職種でのサポートを実施しており、その中で遺伝診療の関わりも増えてきている。今回、転移・再発TNBC患者へのコンパニオン診断目的の*BRCA*遺伝学的検査実施について、遺伝カウンセリング実施状況を中心に検討した。
【対象・方法】
免疫チェックポイント阻害剤（ICI）が保険承認された2019 年 9 月から 2021 年 11 月までに、当院で PD-L1検査を実施したTNBC患者 40 例。*BRCA*遺伝学的検査実施状況、*BRCA*バリアント保持状況、*BRCA*病的バリアント保持者に対する遺伝カウンセリング状況について、後方視的に検討した。
【結果】
PD-L1検査を実施した40例の内訳は、StageIV4例、再発乳癌36例で、40例中34例（85%）で*BRCA*遺伝学的検査実施、34例中12例は既に*BRCA*遺伝学的検査実施していた（5例が治験、2例が他院で実施、5例がHBOC診断目的で実施）。PD-L1検査実施の40例中6例（15%）で*BRCA*遺伝学的検査は未実施。その理由は、5例が病勢進行のため検査困難、1例は経済的理由から検査を希望されなかった。*BRCA*遺伝学的検査実施の34例中、3例にBRCA病的バリアントを認め、陰性が31例、VUSは検出されなかった。*BRCA*病的バリアント保持3例のうち、2例が遺伝性腫瘍外来の受診に至り、血縁者検査等も含めてその詳細を報告する。
【考察】
PD-L1検査実施の85％で*BRCA*遺伝学的検査実施されたが、2020年4月にHBOC診断目的の*BRCA*遺伝学的検査実施が保険診療で可能となったことから、今後はPD-L1検査施行時に既に*BRCA*バリアントが既知の症例が増えることが予想される。今後は乳癌患者に対する遺伝カウンセリング実施に際して、引き続き多職種での連携を強化していくことが重要で、*BRCA*病的バリアント保持者や*BRCA*陰性でも他の遺伝性腫瘍が想定される患者に対して、遺伝診療介入のタイミングの検討も必要と考える。

EP11-76
RRMの現状と当院のBRCA検査体制

[1]東京大学　大学院　医学系研究科　乳腺内分泌外科学、
[2]東京大学医学部附属病院　ゲノム診療部
西岡　琴江[1]、良本　貴子[1]、鹿間　健志[1]、小西　孝明[1]、森園　亜里紗[1]、
山下　智[1]、原田　真悠水[1]、笹原　麻子[1]、佐藤　綾花[1]、丹羽　隆善[1]、
秋山　奈々[2]、張　香理[2]、田辺　真彦[1]、瀬戸　泰之[1]

遺伝性乳がん卵巣がん症候群（HBOC）診断目的のBRCA遺伝学的検査が2020年4月の保険収載から２年近くが経過した。当院での現状と今後の課題について検討した。
方法：2020年4月から2021年12月までに保険適用のあるHBOC診断目的のBRCA遺伝学的検査を行った116名のうち、コンパニオン診断を除く113例を検討した。
結果：HBOCの診断は７例（6%）で*BRCA1*が３例、*BRCA2*が４例、VUSが１例であった。
検査施行時の年齢は32-75（中央値50）歳、発症年齢31-75（中央値43）歳であった。
保険適用となった項目別に、①45歳以下の発症：72例（63%）、②60歳以下のトリプルネガティブ乳がん：10例（9%）、③２個以上の原発乳がん発症：16例（14%）、④第３ 度近親者内に乳がんまたは卵巣がん発症者がいる：40例（35%）、⑤男性乳がん：2例（2%）、⑥卵巣がん、卵管がんおよび腹膜がん既発症例：１例（1%）であった。①～⑥の項目が１項目のみが当てはまる症例は69例（61%）、2項目は53例（47%）であった。リスク低減乳房切除術（RRM）は４例施行した。４例中１例は他院でのHBOC診断であったが、並存疾患を認めたために当院でRRM+乳房再建術を施行した。
考察：一般的に、保険適応群では15%前後に病的バリアントを認めるとも言われているが、それと比して低い陽性率である。陽性率が低い要因として、乳がん発症年齢が比較的高いこと、近親者での発症数が少ないことが考えられる。
当院での遺伝子検査は、保険による遺伝子検査においても認定遺伝カウンセラーとともに遺伝カウンセリングを行っている。このため、乳癌治療前の限られた時間でも、遺伝性疾患に関しての理解が深まり、どのような結果も受容できていると考える。ただし、認定遺伝カウンセラーの負担は大きい。遺伝カウンセリング前に説明用紙を配布し、説明資材を活用することで遺伝カウンセリングの効率化への工夫をしている。
当院でのリスク低減卵管卵巣摘出術（RRSO）は７例であった。並存疾患を持つ症例もあったが、多診療科との連携により安全に手術を行うことができた。リスク低減手術を施行する際は、症例に関連するすべての診療科で協議し、手術適応を決めている。
当院では*BRCA1/2*陰性者が多いが、*BRCA1/2*以外の遺伝性腫瘍の可能性について、germlineパネル検査の適応を含めて、精神的負担と経済的負担軽減を目指した検査体制を整えていくことが必要と考える。

EP11-77
臨床遺伝専門医・カウンセラー不在の当院における周術期BRCA1/2遺伝子検査の検証

[1]国立病院機構　霞ヶ浦医療センター　外科、[2]筑波大学附属病院　遺伝診療部
田地　佳那[1]、島　正太郎[1]、野口　恵美子[2]

【背景】当院では常勤遺伝専門医が不在であり、術式検討のためのBRCA1 ／ 2遺伝子検査については、検査適応があり患者自身の希望があった例を近隣の大学附属病院　遺伝診療部（以降、大学遺伝診療部）へ紹介し、対応していた。2020年4月の保険収載を受けて、大学遺伝診療部と連携締結し、2020年7月より当院においてBRCA1 ／ 2遺伝子検査を提出できる体制を整えた。今回保険収載前後の症例を比較し、当施設における乳癌周術期HBOC診療について考察する。【方法】当院で2019年4月～ 2021年9月31日までに施行した原発性乳癌手術症例全118例を後方視的に検索し、BRCA1 ／ 2遺伝子検査保険適応基準に該当する39例を抽出した。HBOCに関する情報提供の有無と時期、検査実施有無、検査結果、大学遺伝診療部との連携状態、術式につき検討した。【結果】BRCA1 ／ 2遺伝子検査基準に合致する39例の内訳は１）第三親等内の家族歴 18例、 2）同時・異時性乳癌 16例、 3）卵巣がん既往歴 1例、 4）60歳以下のトリプルネガティブ乳癌 3例、 5）45歳以下の乳癌発症 9例（重複込）であった。検討期間において大学遺伝診療部でBRCA1 ／ 2遺伝子検査を施行された症例は4例、当院で検査を施行した症例は10例であり、検査結果は病的変異陽性が1例、VUSが0例、病的変異なしが13例であった。2020年4月1日以前の手術症例において、BRCA1 ／ 2遺伝子検査基準に合致する症例を8症例にみとめ、術前にHBOC情報提供を行った症例は2例であり、いずれも乳房部分切除（Bp）が検討可能な症例であった。うち1例はBpの強い希望がありBRCA1 ／ 2遺伝子検査を希望されず、1例は大学遺伝診療部を受診しカウンセリングを受けた後に乳房全切除（Bt）希望となった。2020年4月1日以降の手術症例ではBRCA1 ／ 2遺伝子検査基準に合致する症例を31例にみとめ、術前にHBOC情報提供を行った症例は14例、うちBp検討可能な症例 5例、Bt適応症例 9例（うち同時自家組織再建 1例含む）であった。術前情報提供後11例が検査を施行しており、保険収載後は検査施行への間口が広がったことが示唆された。一方で検査基準に該当する全39例のうち、術前術後のいずれにも外来説明を行っていない症例が13症例に認められ、一部には本人の判断能力低下や癌告知による精神不安定などのため情報提供が困難な症例がみられた。このような症例のフォローアップや情報提供の方法・タイミングが今後の課題と考える。

EP11-78
乳癌術前に*BRCA*病的バリアント保持者と判明した症例における術式選択の検討

国立がん研究センター中央病院　乳腺外科
高山　伸、小川　あゆみ、栗田　安里沙、吉沢　あゆは、渡瀬　智佳史、
村田　健、椎野　翔、遠藤　芙美、三橋　愛、岩本　恵理子、神保　健二郎、
首藤　昭彦

【背景】2020年4月の診療報酬改定により、乳癌または卵巣・卵管癌を発症している患者に対して、条件付きではあるが*BRCA*遺伝学的検査が保険診療で実施可能となった。乳癌と診断され、遺伝学的検査で遺伝性乳癌卵巣癌症候群（HBOC）と診断された場合、リスク低減乳房切除術が実施可能となり、患者側にとって治療の選択肢が増えた。しかし、乳房部分切除（Bp）が可能な乳癌患者が、術前に*BRCA*病的バリアント保持者と判明した場合、HBOC診療ガイドラインにおいても「乳房温存療法を行うのか、患側の乳房全切除・再建を行うのか、両側の乳房全切除・再建を行うのか、限られた時間の中で患者が納得のいく治療方針を選択していくことは容易ではない。」と記載されている。【目的】当院で乳癌術前に*BRCA*遺伝学的検査を施行した症例で、*BRCA*病的バリアント保持者と判明した症例における術式選択について検討する。【結果】2020年4月から2021年9月までの1年6か月の期間に565例に対して*BRCA*遺伝学的検査が行われ、*BRCA1*病的バリアント21例（3.7%）、*BRCA2*病的バリアント39例（6.9%）、*BRCA1/2*病的バリアント2例（0.4%）を認めた。術前に遺伝学的検査を行った症例は169例で、*BRCA*病的バリアントを17例（10.1%）に認めた。17例中11例はBpが可能な病変だったが、病的バリアント陽性の検査結果を受けて、最終的に9例（81.8%）が乳房全切除（Bt）を選択した。また、Btを選択した9例中、4例が同時に対側リスク低減乳房切除術（CRRM）も選択した。また、17例中6例はBtの適格症例であり、全例が患側のBtと同時CRRMを選択した。【結語】*BRCA*病的バリアントを有する症例に対するBpは、散発性乳癌患者と比較して温存乳房内再発が多い傾向にあるものの生存率の差は認められていない。そのため、Bp可能な症例に対してはサーベイランスを徹底する等によってBpの選択肢も提示されているが、今回の検討では、乳癌術前に*BRCA*病的バリアント保持者と判明した場合、多くの症例が患側BtとCRRMを選択していた。

★：優秀ポスター

EP11-79
当科におけるolaparibの使用経験

愛知医科大学　乳腺・内分泌外科
坂野　福奈、西塔　誠幸、伊藤　由季絵、井戸　美来、後藤　真奈美、
安藤　孝人、毛利　有佳子、高阪　絢子、藤井　公人、今井　常夫、
中野　正吾

【背景】本邦では2018年7月よりPARP阻害薬であるolaparibの臨床使用が開始された。BRCA変異陽性乳がんに対する効果については、大規模臨床試験でその高い治療効果が証明されている。当科でolaparibを投与した症例について報告する。
【方法】2018年12月から2021年12月までに当科でBRACAnalysis診断システムによるコンパニオン診断をおこなった54症例に対して*BRCA1/2*変異陽性によりolaparibが導入された4症例を後方視的に使用背景、副作用、内服継続期間について検討した。
【結果】4症例とも*BRCA2*変異陽性であった。導入時の年齢中央値は65歳（53-74）、second lineでの使用が1例、他3症例はthird line以降の使用であり、内服期間中央値は9ヶ月（4-16）であった。中止理由はいずれも病勢進行によるもので、有害事象による中止例を認めなかった。投与中は上腹部痛、好中球減少症、貧血、結節性紅斑などの有害事象を認め、それに伴い適宜減量、休薬をおこなった（3例）。
【考察】OlympiAD試験によると術前、術後に化学療法を実施したBRCA変異陽性・HER2陰性の再発乳がん患者に対してolaparibを投与すると、化学療法と比較して無増悪生存期間が 2.8ヶ月延長、特にfirst lineで使用した際のOS延長の可能性を示しており、早い段階での投与が推奨される。転移再発早期の段階でolaparibの使用を考慮できるようBRACAnalysis診断システムによるコンパニオン診断のタイミングについて検討する必要があると思われる。また、当科で経験した症例では適切に休薬減量をおこなうことにより安全に使用可能であった。HBOCかつ転移再発乳癌の頻度は少なく、日常診療におけるolaparib使用の報告はまだ少ないため、今後はさらに症例の集積を行い有効性および安全性について検証していく必要があると思われた。

EP11-80
転移再発乳癌に対するOlaparibの使用経験

[1]くまもと乳腺・胃腸外科病院　乳腺科、
[2]熊本大学発生医学研究所細胞医学分野
谷川　富夫[1]、村本　一浩[1]、稲吉　厚[1]、菊竹　高志[1]、渡邉　すぎ子[2]

症例　46歳、女性
【既往歴】特記無し【家族歴】母親が乳癌（2007年）【現病歴】2017年6月初診。左Cの低エコー域、CNBにて，硬癌，TNBC, G3の診断を得る。CT, MRIにて左Cに2.5×2.4cmの不整形腫瘤あり。左腋窩リンパ節I,IIに多発転移あり。遠隔転移なし。骨シンチ：骨転移なし。NACとしてFEC100 followed nabPTX実施。2018年4月左Bp+左Ax実施。ypT 1.5cm, ER 0%, PgR 0%, HER2 0, ly0, v0, G3, Grade3, Ki-67 79%, yPN0, 効果判定：Grade1a, 2018年5月～7月，残存乳房・胸壁、患側鎖骨上に計60Gy照射。 2018年9月25日　UFT-E 300mg/日内服開始。2019年6月左肺中葉多発腫瘍出現。胸腔鏡下中葉切除術実施、肺所属リンパ節0/16. CK5, 7, Manmoglobin陽性，E-cadherin 陽性、ER 0%, PgR 0%, HER2 0、TNBC乳癌の転移と診断される。XC療法8コース終了。2020年7月下旬～頭痛、嘔気出現、CTにて左後頭葉に転移。2020年8月γ-ナイフ実施、2020年8月Avastin + PTX開始、2020年9月　BRCA1 mutation：Deleterious。2020年11月2日Olaparib開始し副作用なし。CA15-3　27～28台（<25）推移する。脳転移巣周囲の新生血管及び浮腫の出現を認め、2021年4月からAvastin + PTXにて計4コース再開した。脳新生血管抑制し、浮腫軽減あり。2021年5月Olaparib再開始、2021年7月、9月頭部MRIにて再発無し。他覚自覚症状無し、視野良好　QOL保たれPS 0を維持【考察】転移を示した肺、脳転移に対して、転移巣切除を実施した。肺手術後はXC療法、脳転移にはγナイフ、その後Avasti + PTX療法を実施した。その間、BRCA1 mutation:deleteriousの診断を得たので、臨床的標的病変の無い状態で、Olaparibを使用して、良好な経過を見ている。【結語】悪性腫瘍の治療は手術療法、薬物療法、放射線治療があるが、乳癌領域でも3療法を念頭に置き、実施することが重要と思われる。再々発予防でのOlaparibの投与であるが、今後、乳癌の多発発生、卵巣癌発生の抑制にも期待される。

EP11-81
当院におけるBRCA遺伝子検査とOlaparib使用症例の検討

東京医科大学八王子医療センター　乳腺科
天谷　圭吾、山田　公人、安達　佳世、小山　陽一、岩井　真花

背景）乳癌の5-10%は遺伝性で、その中でもBRCA1/2遺伝子に関連する遺伝性乳癌卵巣癌症候群（HBOC）が5%と最も多い。OlympiAD試験の結果報告では、主要評価項目である無増悪生存期間（PFS）は医師の選択した化学療法群に比べてOlaparib群で有意に延長し、病勢進行または死亡（PFS）のリスクを42%低減したが、副次評価項目である全生存期間（OS）は、Olaparib群で死亡リスクを10%低減するも、前治療歴として化学療法を受けていない群以外の患者群を除き、生存期間（OS）の優越性を示すことはできなかった。本邦では2018年7月にBRCA遺伝子変異陽性HER2陰性進行再発乳癌に対しPARP阻害剤であるOlaparibならびにそのコンパニオン診断としてBRCA遺伝子検査が保険収載された。今回、当院でのBRCA遺伝子検査とOlaparib使用症例の検討を行った。
対象）2018年7月～ 2021年12月に当院でHER2陰性進行再発乳癌65例と遺伝性乳癌卵巣癌症候群（HBOC）5例の患者でBRCA遺伝子検査を施行した70例とOlaparib使用検討した。
結果）70例の発症年齢中央値は53歳（32-88歳）で、うちBRCA1変異陽性は3例、BRCA2変異陽性は9例、VUS（varionts of uncertain significance）は1例で、当院におけるBRCA変異陽性率は17.1%（12/70）と一般的な報告よりも高値の傾向にあった。サブタイプは12例すべてLuminal typeで、TNBCは0例であった。現時点でOlaparibを使用した症例は7例で、治療開始ラインの中央値は7（3-8）で、最大治療効果はPRが4例、PDが2例、病状の悪化による中止が1例であった。無増悪生存期間（PFS）の中央値は3.4ヵ月（0.5－20.1ヵ月・うち3例は現在もOlaparib継続中）である。
結語）BRCA遺伝子変異陽性HER2陰性進行再発乳癌に対し、Olaparibは複数の化学療法施行後のLate LineでもPFSの延長を有する可能性が示唆され、再発乳癌患者のQOL改善に寄与しうる1選択肢と考えられた。今回、自施設で経験した各々の症例の臨床経過も含めて報告する。

EP11-82
当院における遺伝性乳癌卵巣癌症候群の現状

[1]秋田大学医学部附属病院　胸部外科、
[2]秋田大学医学部附属病院　病理診断科、
[3]秋田大学医学部附属病院　放射線診断科
八栁　美沙子[1]、寺田　かおり[1]、高橋　絵梨子[1]、工藤　千晶[1]、森下　葵[1]、
南條　博[2]、石山　公一[3]、南谷　佳弘[1]

【はじめに】2020年4月より，一定の条件を満たす対象に遺伝性乳癌卵巣癌症候群（以下HBOC）のBRCA遺伝学的検査，リスク低減手術等が保険適用となった．そこで，当院におけるHBOC診療の現状について検討した．【対象・方法】当科にて2020年4月から2021年12月に，保険適応を満たしBRCA遺伝学的検査を施行した79例について，後方視的に検討した．【結果】全症例が乳癌既発症であり，男性4例，女性75例でBRCA病的バリアントは15例（19%）（BRCA1が8例、BRCA2が7例）に認め，発症年齢中央値はBRCA1 45歳（30-54），BRCA2 43歳（32-53），陰性46歳（29-85）であった．またBRCA1はHR陽性2例（25%），HER2 陽性0例，TNBC 6例（75%），BRCA2はDCIS 2例を除きHR陽性5例（71.4%），HER2 陽性はHR陽性2例とHR陰性1例の3例（42.9%），トリプルネガティブタイプ（以下 TNBC）1例（14.3%）であった．保険適応の項目ごとにBRCA陽性症例について検討すると，第3度近親者以内の乳癌および卵巣癌家族歴が2人以上の13例では，5例（38.5%）が陽性であり，家族歴が1人のみの30例で陽性は3例（10%）であった．それらの中で家族歴以外の該当項目がなかった19症例は，家族歴の数によらず全例陰性であった．また，男性乳癌4例は全例陰性であった．60歳以下のTNBCに該当した15症例中7例（46.7%）が陽性であったが，これ以外の該当項目がなかった4症例は陰性であった．BRCA病的バリアントを認めた患者において手術を行った13例のうち3例が温存療法を選択し，全切除術を施行した7例のうち3例が乳房再建を行った（他院紹介症例は除外）．予防的切除については，CRRMとRRSOを合計9例に施行した．【考察】単施設少数症例での検討ではあるが，諸家の報告と同様にBRCA1ではTNBCが75%と多く，また家族歴は集積した方がBRCA病的バリアント保持率が高かった．男性乳癌は4例全例がBRCA陰性にも関わらず，家族歴が濃厚な症例もあった．男性乳癌に限らずBRCA病的バリアントを認めない場合でも，他遺伝子による遺伝性乳癌の可能性（CDH1,TP53,PTEN）が考えられた症例も散見され，マルチ遺伝子パネル検査等で対応する必要性を認識した．遺伝性乳癌が判明することでリスク低減手術が可能となり，乳癌発症リスクの低減だけでなく，乳癌発症に伴い必要となる薬物療法の有害事象，再発のリスク等を回避できる利益は大きい．血縁者への影響も考慮しながら，十分な情報提供のもと個人の価値観を鑑み，多職種で意思決定支援を進めることが重要である．

★：優秀ポスター

EP11-83

地域中核病院との連携により治療・診断されたLi-Fraumeni症候群に伴う妊娠期両側乳癌の１例

[1]多度津三宅病院　乳腺甲状腺外科、[2]多度津三宅病院　看護部、
[3]国立病院機構　四国こどもとおとなの医療センター　外科、
[4]川崎医科大学総合医療センター　総合外科
水藤　晶子[1,4]、中村　真由美[2]、髙杉　遥[3]、湊　拓也[3]、梶川　愛一郎[3]

Li-Fraumeni症候群(LFS)は、小児期から成人にかけて多様な悪性腫瘍を発症するリスクのある癌の易罹患性症候群で、がん抑制遺伝子であるTP53の生殖細胞系列病的バリアントに起因する。TP53病的バリアント保持者が癌を発症する確率は非常に高く、男性で約75%、女性でほぼ100%であることが知られている。特に乳癌、骨肉腫、軟部肉腫、脳腫瘍、副腎皮質癌を高率に発症することが知られており、乳癌は閉経前の発症も多い。一方、妊娠期乳癌は近年増加傾向であり、妊娠期に診断される癌の中で最多であることが知られている。妊娠期乳癌は母体と胎児双方の安全性を考慮した治療マネジメントを要するだけでなく、心理的なサポートも必要であり、乳腺外科医および産科医を中心に多職種によるチームで連携して治療にあたる必要がある。症例は27歳女性。妊娠21週時に両側乳房の腫瘤を自覚して当院を受診した。超音波検査で両側乳房に広範囲に地図状に分布する低エコー病変を認め、針生検にて両側とも非浸潤性乳管癌と診断した。当院は外科・乳腺外科を標榜する開業医であるため、妊婦検診を担当している国立病院機構の産科主治医に相談するとともに、同機構の外科・麻酔科・新生児科と連携し、開放病床を使用して患者を入院させ、妊娠32週で両側乳房切除術を行った。患者は乳癌術後も妊娠継続し、妊娠38週で同機構において帝王切開にて児を出産した。患者は13歳で急性リンパ節白血病の既往があったため、何らかの遺伝子変異の存在する可能性も考慮し、当院にて患者の希望を確認したうえでBRCA遺伝学的検査を行ったが陰性であった。しかし、他の遺伝子変異の存在する可能性が否定できないため国立病院機構の遺伝医療センターに依頼し、再度遺伝カウンセリングを行ったうえでマルチ遺伝子パネル検査を提出。その結果、TP53病的バリアント(Lys132Thr(c.395A>C))を認め、LFSと診断された。患者は現在当院にて術後の薬物療法を行っており、今後は国立病院機構と連携してサーベイランス、家系員のカウンセリング等を行っていく方針である。地域中核病院との連携により診断・治療を行ったLi-Fraumeni症候群に伴う妊娠期両側乳癌を経験したので報告する。

EP11-84

３つの臓器の原発癌を同時切除したLi-Fraumeni症候群の症例から示唆される包括的診療体制構築の重要性

[1]京都大学医学部附属病院乳腺外科、[2]京都大学医学部附属病院腫瘍内科、
[3]京都大学医学部附属病院遺伝子診療部、
[4]京都大学医学部附属病院放射線診断科、
[5]京都大学医学部附属病院放射線治療科、
[6]京都大学医学部附属病院呼吸器外科、[7]京都大学医学部附属病院耳鼻咽喉科、
[8]京都大学医学部附属病院病理診断科
岩野　由季[1]、川島　雅央[1]、服部　響子[1]、山口　絢音[1]、河口　浩介[1]、
松本　純明[1]、髙田　正泰[1]、戸井　雅和[1]、川口　展子[2]、森　由希子[2]、
吉村　通央[5]、小野　幸果[5]、片岡　正子[4]、三宅　可奈江[4]、山田　崇弘[3]、
川崎　秀徳[3]、中島　健[3]、大角　明宏[6]、水田　匡信[7]、山田　洋介[8]

背景：リー・フラウメニ症候群(Li-Fraumeni syndrome, LFS)は、*TP53*の病的バリアントに関連し、常染色体優性遺伝形式を呈する遺伝性腫瘍症候群である。LFSでは乳癌をはじめ多彩な癌を同時性・異時性に発症し、一生涯における癌罹患率は男性で70%以上、女性で90%以上である。今回我々は、乳癌を含む3臓器の重複癌を同時切除したLFSの症例を経験した。本症例から示唆された包括的遺伝診療体制構築の重要性について報告する。
症例：35歳女性。3歳時に左副腎皮質癌に罹患し左副腎摘出を受けた。第1子出産1年後の34歳時に左乳腺腫瘤を自覚し、精密検査の結果トリプルネガティブ乳癌cT3N3M0の診断となる。PET/CTによる全身検索から甲状腺乳頭癌cT1bN1bM0の併存を認め、さらに、右肺中葉に高分化型腺癌を疑うすりガラス陰影を認めた。乳癌の術前化学療法としてTP/AC療法（ドセタキセル+シスプラチン/アドリアマイシン+シクロホスファミド）を開始後、発症年齢から遺伝性乳癌を疑い遺伝子診療部にコンサルトされた。*BRCA1/2*に病的バリアントは認めなかったが、病歴からChompret基準にも該当するため*TP53*の追加検索が提案され、病的バリアント(c.524G>A)を認めた。その後、左乳房全切除と腋窩郭清、甲状腺全摘と頸部郭清を施行。肺結節に関しては経過観察も考慮されたが、頻回のCT検査による被曝と患者希望を踏まえ、同時に右肺部分切除術を施行した。術後病理では乳腺に腫瘍遺残は認めず、7個のリンパ節に治療後瘢痕があり、うち2つに最大0.7mmの微小転移腫瘍遺残を認めypT0N1M0と診断した。重複癌の最終診断は甲状腺乳頭癌pT2N1bM0、肺微小腺癌pT1miNXM0となる。乳房全切除術後放射線療法が検討される病態であったが、化学療法の奏効と放射線被曝による発癌リスクを考慮して省略し、術後療法はカペシタビン単剤とした。
考察：LFSでは多様な癌を発症するだけでなく医療行為による二次発癌のリスクにも配慮する必要があるため、治療担当科が疾患特性を理解し、緊密に連携して治療計画やサーベイランス計画を策定する必要がある。遺伝学的検査の普及に伴い今後診断例の増加も予想され、包括的な遺伝診療体制の構築が急務と考えられた。特に、本症例では診療連携によりLFSのような稀な遺伝性疾患の診断に至っており、若年性乳癌の診断・治療においては、治療担当科のみでなく臨床遺伝専門医を含む多職種による病歴のレビュー、重複癌の検索が重要と考えられた。

EP11-85

BRCA2変異陽性遺伝性男性乳癌の１例

上尾中央総合病院　乳腺外科
中熊　尊士、山崎　香奈、稲田　秀洋、上野　聡一郎、田部井　敏夫

【はじめに】遺伝性乳癌・卵巣癌症候群(HBOC)の疾患概念と検査体制の普及によりHBOCと診断される症例が増えてきた。今回、HBOCを疑わせる家族歴を持ち、術前に遺伝性男性乳癌と診断し、病側切除と健側予防切除を同時に行った1例を経験したので報告する。
【症例】72歳、男性
(主訴) 右乳頭部腫瘤
(現病歴) 2021年4月より右乳頭部腫瘤を自覚。やや増大傾向あり、同年９月当院受診
(既往歴) 前立腺肥大症
(家族歴) 乳癌歴　母異時性両側乳癌、従妹（母方）、姪（従妹娘）
　　卵巣癌・前立腺癌・膵癌歴なし
【経過】受診時右乳頭部に1cm大弾性硬な腫瘤を触知、明らかなリンパ節腫大認めなかった。MMGで同部位にcategoryⅢ、MUSで12mmの境界明瞭平滑な多角形腫瘤を認めた。針組織生検でER陽性/HER2陰性 浸潤性乳管癌と診断された。MRI検査で右乳房乳頭部に16mmのspiculaを伴う腫瘤を認めた。CT検査でリンパ節転移・遠隔転移は認めなかった。家族歴よりHBOCが疑われたので検査行ったところBRCA2変異(c.9076C>T(p.Gln3026))陽性であった。患者に遺伝性乳癌の結果を伝え、臨床遺伝科でカウンセリングを受けたところ健側の予防切除も希望されたため、右乳房切除＋センチネルリンパ節生検、左予防的乳房切除施行（病理組織学的診断)Invasive ductal carcinoma,scirrhous type,
浸　潤　径15mm,Ly1,V0,f,N0(sn)(0/2),pT1cN0M0,stageⅠ,ER>95%/PgR90%/HER2 1+/Ki-67 21%、核grade 1　健側乳房内に病変は認めなかった。
【まとめ】男性乳癌は日本乳癌学会の2018年度全国乳癌患者登録調査報告によると全乳癌の0.7%(621人)と、非常に稀である。癌発生の原因がBRCA2変異陽性であった男性乳癌症例を経験したので報告した。遺伝性乳癌が疑われた場合は将来のリスク評価のため積極的遺伝子検査が必要と思われ、遺伝性乳癌患者の拾い上げは今後の検討課題と思われた。

EP11-86

BRCA陽性乳癌において、トリプルネガティブ乳癌と45歳以下の若年は腫瘍の乳腺深部局在化に関連する

聖路加国際病院
玉貫　圭甲、角田　博子、八木下　和代、鹿又　直樹、山内　英子

目的
BRCA1陽性乳癌は、BRCA2陽性乳癌やBRCA陰性乳癌に比べて乳腺深部に局在することが報告されている。BRCAの陽性・陰性は検討されていないが、トリプルネガティブ乳癌（TNBC）は、ホルモン受容体陽性乳癌よりも乳腺深部に局在することが知られている。しかしBRCA陽性乳癌において、サブタイプの違いが局在に影響を与えるかについての詳細な報告はない。BRCA陽性患者の乳房スクリーニングにおいて局在傾向を把握することは、乳癌早期発見の指針として有用である。本研究では、BRCA1陽性およびBRCA2陽性の乳癌の局在傾向を臨床病理学的に比較検討した。
患者と方法
BRCA1/2遺伝子変異が陽性の乳癌患者で、2003年4月から2020年12月に当院で手術を受け、術前MRIを施行した症例を後方視野的に観察した。乳癌の局在は、乳腺を３分割（浅部、中央部、深部）にし、乳癌の中心部がどこに位置するかを評価した。フィッシャーの正確検定およびロジスティック回帰分析を用いて、BRCA1/2の変異および臨床病理学的因子に関して、局在傾向を比較した。
結果
BRCA1陽 性86例（48.0 %）、BRCA2陽 性93例（52.0 %）の179例 を 対象とした。TNBCは、BRCA1陽性では60例（74.1%）、BRCA2陽性では21例（25.9%）とBRCA1陽性に多かった。乳癌が深部に局在した割合は、BRCA1陽性で34.9%、BRCA2陽性で23.7%とBRCA1陽性の方が多かったが、統計学的有意差はなかった（p=0.734）。BRCA1/2の変異の有無にかかわらず、TNBCはTNBC以外のサブタイプの乳癌に比べて深部に局在した（p<0.0001）。また、年齢≦45歳の乳癌の方が年齢＞ 45歳の乳癌よりも深部に局在した（p=0.006）。多変量解析の結果では、年齢≦45歳とTNBCが、乳癌が深部に局在する独立した要因だった。
結論
BRCA1であるかBRCA2であるかは局在の傾向に影響しなかった。TNBCと年齢≦45歳が乳癌の深部局在化と関連していた。

★：優秀ポスター

EP11-87

日本人*BRCA1/2*変異乳癌患者組織における免疫細胞発現の検討

[1]国立国際医療研究センター病院　乳腺・腫瘍内科、
[2]松山市民病院　病理診断科、[3]相良病院　乳腺科、[4]相良病院　病理診断科
河村　雪乃[1]、飛田　陽[2]、川野　純子[3]、大井　恭代[4]、相良　安昭[3]、
下村　昭彦[1]

【背景】
生殖細胞系列*BRCA1/2*は遺伝性乳癌卵巣癌(Hereditary Breast and Ovarian Cancer; HBOC)の原因遺伝子であり、DNA二本鎖切断の相同組み換え修復に関連している。*BRCA1/2*の機能が失われた腫瘍ではゲノム不安定性が増すことによって、免疫応答が高まっていると考えられるが、我が国で生殖細胞系列*BRCA1/2*変異(g*BRCA1/2*mt)乳癌組織における免疫細胞の発現状況について報告されたものはない。
【目的】g*BRCA1/2*mt乳癌発症者の乳癌組織における、腫瘍組織浸潤リンパ球(sTIL; stromal tumor infiltrating lymphocytes)、PD-L1、CD4、CD8、Foxp3などの発現状況を探索的に検討する。
【対象・方法】
2010年4月~2020年3月までの間に研究参加2施設で手術を受けたg*BRCA1/2*mt乳癌発症者患者の手術切除組織検体のホルマリン固定パラフィン包埋切片を用いた。HE染色標本を用いてsTILを評価し、免疫染色を用いてPD-L1、CD4、CD8、FOXP3を評価した。sTILはInternational TILs Working Groupの基準を用いて浸潤細胞率を評価し、PD-L1はSP142を用いて染色し、T細胞中の陽性細胞の割合が>1%の場合、陽性と評価した。CD4、CD8、FOXP3は強拡大(400倍)1視野における陽性細胞の平均個数を測定し、CD4/8、CD4/Foxp3、CD8/Foxp3の比を算出した。臨床情報およびg*BRCA1/2*mtについては診療情報より抽出した。
【結果】
対象期間において22例の検体が利用可能であった。手術時年齢の中央値は43.0歳(25-64)で、ER陽性が6例(27.3%)、ER陰性が16例(72.7%)、HER2はすべてで陰性でありg*BRCA1*mtが12例、g*BRCA2*mtが10例であった。sTILの中央値は20%(5.0-80)であった。PD-L1は15例(%)に認められた。CD4/ CD8比の中央値は1.3(0.3-9.0)、CD4/Foxp3は1.9(0.2-30.0)、CD8/Foxp3は1.4(0.3-35.0)であった。またsTIL とPD-L1、sTILとCD8などに正の相関があった。これは一般的なTNBCと同じ傾向である。*BRCA1*と*BRCA2*の変異別では、それぞれ、sTIL 20%、10%、PD-L1 67%、70%、CD4/ CD8 1.6、1.1、CD4/Foxp3 2.2、1.3、CD8/Foxp3 2.0、1.0であり、*BRCA1*および*BRCA2*において有意差は認めなかった。
【結論】
今回我々は日本人g*BRCA1/2*mt乳癌患者検体において免疫細胞の発現について初めて報告した。

EP12-1

cN0乳癌におけるセンチネルリンパ節転移について、コロナワクチン接種による影響の検討

[1]大阪ブレストクリニック　乳腺外科、[2]大阪ブレストクリニック　病理科、
[3]大阪ブレストクリニック　形成外科、[4]大阪ブレストクリニック　放射線科、
[5]大阪ブレストクリニック　医療技術部
稲上　馨子[1]、友池　力[1]、榎本　敬恵[1]、藤田　倫子[1]、宮川　義仁[1]、柳沢　哲[1]、井口　千景[1]、金　昇晋[1]、野村　孝[1]、青野　豊一[1]、沢井　ユカ[4]、矢野　健二[3]、春日井　務[2]、藤井　直子[5]、小西　章子[5]、古川　博子[5]、小西　昌子[5]、
芝　英一[1]

乳癌の治療戦略を立てる上で重要であるN因子は、画像診断などで臨床的に腋窩リンパ節転移陰性(cN0)と診断しても、センチネルリンパ節転移陽性と診断される症例を一定数経験する。cN0と術前診断し手術先行としたが、病理学的リンパ節転移陽性となった症例について、コロナワクチン接種による影響をコロナ禍以前の症例と比較し、後方視的に検討。
【方法】術前薬物療法を施行せず、画像診断(CT・MRI・US)や腋窩リンパ節に対する細胞診などでcN0と診断し、センチネルリンパ節生検を施行した初発浸潤性乳癌症例について、次の2群で比較検討：A群 術前にコロナワクチンを接種した2021年7月~ 11月の手術症例99例、B群 コロナ禍以前2019年7 ~ 11月の手術症例152例。【結果】術前画像診断で腋窩リンパ節に有意な所見(転移をやや疑う~強く疑う)を認めたものは、A群 36例(36%)、B群37例(24%) であり、A群で有意な所見あり(p=0.0415, OR 1.780, 95%CI:1.020-3.090)。このうち、細胞診施行例は、A群18例(50%)、B群25例(68%)であり、有意差無し(p=0.1300)。
対象症例全てにおいて、転移を疑うリンパ節、もしくは、認める中で最も皮質が厚いリンパ節について、USにて後方視的に計測したリンパ節の皮質の厚さの平均は、A群 2.682mm、B群 1.935mm (p = 0.00419)。
cN0と診断したが、センチネルリンパ節生検にて転移を認めたものは、A群17例(17%)、B群 6例(4%) と、A群にて有意に高値(p=0.00107, OR 5.0400, 95%CI:1.910-13.300)。
【まとめ】ワクチン接種症例では、コロナ禍以前の症例に比べて、腋窩リンパ節に転移を疑う画像所見を有意に認めた。USによるリンパ節の皮質の厚さは、ワクチン症例において有意に大きい。両群とも細胞診を施行し陰性であったにも関わらず、ワクチン接種症例において、有意にセンチネルリンパ節生検で転移を認めた。この理由は、リンパ節の腫脹がワクチン接種による反応性のものか、転移によるものか、区別しづらいことが挙げられる。

★EP11-88

当院におけるMulti-gene panel検査の現状と課題

公益財団法人　田附興風会　医学研究所　北野病院　乳腺外科
吉本　有希子、小松　茅乃、藤本　優里、高原　祥子

【背景】近年欧米諸国では生殖細胞系列のMulti-gene panel(MGP)が急速に広まっている。本邦ではHBOC診療の一部保険適応拡大によって*BRCA1/2*遺伝子の単一遺伝子検査数は急増しているが、MGPはそれと比して少ない。当院では2018年にMGPを導入しこれまで24例に対して検査を実施した。当院におけるMGPの現状と課題について報告する。
【対象と方法】対象は2018年4月~ 2021年12月に当院でMGPを受けた症例で、検査結果や患者背景を診療録から後方視的に検討した。
【結果】MGPの内訳はmyriad社のmy Risk:17例(2018/4月-2021/3月)、コニカミノルタ社のMGP:7例(2021/4月以降)。病的変異を認めたのは、*BRCA2*:4例、*ATM*:1例。VUSは12/24例 (50%)で19遺伝子に認められ*BRCA1/2*-VUSと比して高い検出率だった。症例の既往歴は癌既発症:16例(乳癌:12/大腸癌:3/卵巣癌:1/子宮癌:1/その他:2(重複あり))、未発症:8例。保険適応拡大後の*BRCA1/2*遺伝子検査の結果で陰性だったのは222/252例(88%)。陰性でも家族歴や既往歴等から他の遺伝性腫瘍の可能性が考えられる場合は、他の遺伝学的検査を提示している。実際に*BRCA1/2*変異陰性が判明した後に単一遺伝子検査を追加したのは*TP53*:2例、*MMR*:1例(いずれも陰性)で、MGPを追加したのは1例で*ATM*遺伝子の病的変異を認めた。現在当院では企業と共同で、遺伝性腫瘍が疑われる社員のMGP費用の半額を企業が負担するプロジェクトが進行している。このような補助がある場合の検査実施率は45% (5/11例)と高かった。
【MGPが増えない要因】
①海外では単一遺伝性検査と比してMGPは費用対効果が高いという報告がある。しかし本邦では自費であるMGPの費用は高額となる。
②現在本邦では複数の検査機関から多くの種類のパネルが上市されている。依頼する検査機関やパネルや遺伝子の選択は施設や医療者によって様々で、明確な基準はなく選択が困難である。
③MGPは浸透率が不明な遺伝子や医学的管理が確立されていない中等度リスクの遺伝子、VUS検出率が高い遺伝子などが含まれることがある。
④MGPを実施する際には遺伝カウンセリングを含む遺伝医療を提供できる施設が必要であるが、そのような医療機関は限られている。
【考察】MGPの臨床実用には課題も多いが、恩恵を受けられる患者も一定数いると考える。医療者は単一遺伝子検査とMGPに関する理解を深めて、患者に情報提供し適切に検査を選択することが重要である。

EP12-2

RI法によるセンチネルリンパ節生検での集積ガンマ線強度とリンパ節転移との関連の検討

信州大学医学部外科学教室　乳腺内分泌外科学分野
清沢　奈美、大場　崇旦、森川　大樹、網谷　正統、清水　忠史、大野　晃一、伊藤　勅子、金井　敏晴、前野　一真、伊藤　研一

背景：当院ではRI法と色素法を併用したセンチネルリンパ節生検(SNB)を行っているが、最も高いガンマ線強度(以下カウント値)を認めるSN以外のSNに、転移を認めることが時に経験される。そこで、術中迅速診断でSN転移陽性と診断され腋窩郭清を施行した症例で、SNのカウント値とSN・腋窩リンパ節への転移状況や臨床病理学的因子との相関を後方視的に解析し、カウント値から腋窩リンパ節転移状況の予測が可能か検討した。対象と方法：2018年1月から2021年9月にSNBを施行したcN0乳癌症例のうち、術中迅速診断でSN転移陽性で腋窩郭清を行った51例。手術前日に腫瘍直上に^{99m}Tcフチン酸を皮内注し、術中にガンマプローブ(DEVICOR®)を使用しSNを同定した。摘出されたSNはガンマ線強度を10秒間計測した後(カウント値)、術中迅速診断で転移検索を行った。複数のSNが摘出された場合、カウント値が一番大きいSNを1st SN、その次を2nd SNとし、1st SNに転移を認めた症例(1st SN群)と2nd SN以降に転移を認めた症例(2nd SN群)に分けて比較検討した。結果：1st SN群は38例(74.6%)、2nd SN群は13例(25.4%)であった。2群間で年齢、腫瘍径、組織型、subtypeに有意差は認めなかった。腋窩リンパ節転移数(平均±標準偏差)は1st SN群で2.26 ± 1.75、2nd SN群で1.31 ± 0.75(p=0.038)であり、2nd SN群で有意に転移個数が少なかった。また、郭清リンパ節中の非SNに転移を認めた症例は、1st SN群は14例(36.8%)、2nd SN群は1例 (7.6%)で、2nd SN群で少ない傾向を認めた(p=0.07)。考察：1st SNが転移陰性で、2nd SN以降が転移陽性である確率は18.0~27.5%と報告されており、本検討でも同程度であった。リンパ流が複数存在する場合、SNも複数になることが知られているが、その中で最もリンパ流の豊富な1st SNへの転移陽性が以降のLN転移の危険因子となる一方、リンパ流の乏しい2nd SN以降のみへの転移は以降のLNへの転移陰性の予測因子となる可能性があり、転移陽性SNのカウント値が腋窩リンパ節転移状況予測の一助となる可能性が示唆される。

★：優秀ポスター

EP12-3
乳房温存術後温存乳房内再発または異時性同側性乳癌におけるセンチネルリンパ節生検に関する検討

[1]北里大学　北里研究所病院　外科、
[2]北里大学　北里研究所病院　放射線診断科、
[3]北里大学　北里研究所病院　病理診断科
前田　日菜子[1]、五月女　恵一[1]、柳澤　貴子[1]、池田　正[1]、矢内原　久[2]、
前田　一郎[3]、園田　啓太[1]、浜野　郁美[1]、竹村　裕介[1]、迫　裕之[1]、
落合　大樹[1]、神谷　紀輝[1]、石井　良幸[1]、渡邊　昌彦[1]

[背景] 乳房温存術（以下Bp）後温存乳房内再発または異時性同側性乳癌において、センチネルリンパ節生検（以下2nd SLNB）を行うことは、その後の予後予測や治療方針を決定する上で重要な役割を果たす可能性がある。しかしながら、現段階ではその有用性や安全性については未だ検討段階である。
[目的] そこで我々は2019年4月より2nd SLNBに関して倫理申請を行い、該当症例に2nd SLNBを実施してきた。現在症例集積を続けている段階だが、これまでに2nd SLNBを実施した症例の結果を一度集計し、SLNの同定率や転移率、異所性SLN同定の有無、その他SLNの同定方法や術後の患側上肢の合併症の有無につき検討した。
[対象と方法] 2019年4月から2022年1月までに当院にてBp後温存乳房内再発または異時性同側性乳癌において手術をした8例、および皮膚温存または乳頭乳輪温存乳腺全摘術後（以下NSMまたはSSM）の局所再発２例、対側腋窩に遠隔転移をきたし腋窩LN摘出後の異時性両側性乳癌１例の合計11例に2nd SLNBを施行しており、これら全てを対象とした。SLN同定方法はRI法と色素法の併用で行った。
[結果]全11例のうち、前手術時にAx未施行の症例が6例（55%）、Ax後の症例が5例（45%）であった。Ax未施行群ではSLN同定率100%であり、転移率は2例（33%）、異所性SLNは1例に認め、NSM後の症例で同側腋窩レベルⅡ（Rotter）に確認された。そのほか5例（83%）はいずれも同側腋窩レベルⅠに確認された。、RI法での集積率は100%、色素法での染色率は3例（50%）であった。Ax施行群ではSLN同定率4例（80%）であり、転移率は0%、異所性SLNは4例全てに認めた。その内訳は同側鎖骨下と対側腋窩レベルIに認めた症例が2例、同側乳房内に認めた症例が１例、同側腋窩レベルⅡ（Rotter）に認めた症例が１例であった。RI法での集積率は100%、色素法での染色率は2例（50%）であった。全11例中SLNが同定されリンパ節生検した全ての症例で患側上肢の合併症や後遺症は１例も認めなかった。
[結語]現在症例集積中であるが、2nd SLNBのSLNの同定率は比較的高く、そこから得られる情報の益は大きいと考える。手技の安全性や患側上肢の合併症リスクの低さからは益＞害の可能性が示唆された。

EP12-5
センチネルリンパ節生検後、転移を認めた乳癌症例の検討

[1]金沢大学附属病院乳腺外科、[2]金沢大学附属病院乳腺センター
平田　美紀[1,2]、石川　聡子[1,2]、大江　佑果[1,2]、川島　博子[2]

【背景】cN0乳癌において、センチネルリンパ節生検を施行し、センチネルリンパ節転移陽性であっても、症例を選べば、腋窩リンパ節郭清の省略が可能であると報告されている。今回、当院において、センチネルリンパ節生検を施行した乳癌症例について、検討した。
【対象と方法】2014年1月1日から2020年12月31日に当院乳腺外科にて、センチネルリンパ節生検を施行した症例を対象として、患者背景やセンチネルリンパ節生検の結果、術後補助療法、経過などについて、検討した。
【結果】乳癌の手術症例は1186症例であった。そのうち、センチネルリンパ節生検を施行した症例は、813例(68.5%)であった。センチネルリンパ節生検を施行した症例の年齢の中央値は57歳（31 ～ 90歳）であった。センチネルリンパ節生検施行症例のうち、センチネルリンパ節転移を認めたのは、134例(16.5%)であった。7例(5.2%)は微小転移のみであり、腋窩リンパ節郭清、腋窩照射を省略していた。センチネルリンパ節陽性症例のうち、110例が腋窩照射を施行し、17例が腋窩郭清を施行していた。センチネルリンパ節に3個以上転移を認めた症例は25例あり、そのうち15例が腋窩郭清を施行していた。再発を17例で認め、そのうち、腋窩リンパ節再発を認めたのは2例のみであった。死亡例が5例あった。
【結語】術前診断でリンパ節転移なしと診断された症例において、センチネルリンパ節生検を施行し、センチネルリンパ節陽性となった症例では、症例を選択することにより、腋窩郭清が可能である。今後、経過観察を継続し更なる検討が必要である。

EP12-4
センチネ生検陽性症例の検討

米沢市立病院　外科
橋本　敏夫

【はじめに】
近年乳癌薬物療法をはじめ、手術療法についてもDe escalationについて検討されている。
センチネルリンパ節生検（SLNB）時にリンパ節転移を認めた場合、追加腋窩郭清（Ａｘ）を省略できるか、当院にてSLNB施行した症例を対象として検討した。
【対象と方法】
2012年4月から2021年11月に術前CT+腋窩US検査施行して明らかな腋窩リンパ節転移を認めない症例に対してSLNBを施行した症例は236例であった。SLNBはRI+色素併用法のより３㎝程の腋窩切開を加えてen blocに摘出し、色素またはRI陽性LN1-2個を迅速診断に提出H&E染色施行ののち判定している。迅速診断に提出していないLNは非SLNとして転移の有無を確認している。SLN転移陽性例は44例（18.6%）を対象として検討した。
【結果】en blocに摘出した症例当たりのLN個数の平均は6.15個であった。追加Ａｘ施行して摘出した症例当たりのＬＮ個数の平均は15.0個であった。
ＳＬＮ転移陽性例は44例（18.6%）であり、ミクロ転移症例17例（7.2%）であり、マクロ転移症例は27例（11.4%）であった。
SLNミクロ転移症例17例のうち、SLNBのみの症例は10例でありAxを追加した症例は7例であった。非SLNに転移を認めた症例は17例中3例（17.6%）であった。3例中2例は非SLNにミクロ転移を１個認めた。残りの１例は2.5㎜のマクロ転移を認めた。
SLNマクロ転移を認めた症例は27例であり、SLNBのみの症例は3例であり追加Axを施行した症例は24例であった。このうち非SLNにマクロ転移を認めた症例は25例中13例（48%）であった。LN転移個数1-2個の症例は16例（64%）であり、３個以上転移を認めた症例は9例（36%）であった。
【結語】SLNB目的に腋窩LNをen blocに摘出して場合、摘出LN個数は6.15個であり、LN転移がミクロ転移であった場合、全例リンパ節転移は２個以下であった。追加郭清の省略が可能と判断された。マクロ転移を認めた場合は3個以上の転移を認める場合は9例（36%）認められ。追加郭清は必要と考えられた。

EP12-6
センチネルリンパ節生検で採取されるリンパ節個数を適正化する研究

[1]日本医科大学武蔵小杉病院　乳腺外科、
[2]日本医科大学武蔵小杉病院　病理診断科
眞鍋　恵理子[1]、蒔田　益次郎[1]、佐藤　路子[1]、内海　ほたる[1]、許田　典男[2]

年齢や肥満度（BMI）の上昇とセンチネルリンパ節(SLN)同定率の低下は相関することが知られている。今回インドシアニングリーン(ICG)蛍光法で年齢とBMIによりICG注入量を調整しSLN同定個数を適正化できるか前向きコホート研究を行った。〔対象〕2020年7月～ 2021年8月に当院で原発性乳癌で臨床的にリンパ節転移がなくSLN生検を行った148件(141例、両側7例)のうち、男性乳癌、患側乳房および腋窩に手術歴がある症例、ヨード使用禁忌症例、同意が得られなかった症例を除外した136件とした。〔方法〕ICG注入量に年齢とBMIを反映させるためICG注入量（年代 x 0.1）(ml)をもとにBMIによって0.1 mlずつ増減した。注入量は最小0.3 ml、最大1.0 mlとした。全身麻酔導入後にICGを皮内注射し、腋窩が十分観察できるよう術野展開してSLNを同定摘出し、蛍光の有無を確認した。SLN径の大きい順に番号をつけた。最適な摘出個数を３個とし、SLN（蛍光あり）同定個数2-4個を「適正同定」、近傍リンパ節（蛍光なし）も含めたリンパ節摘出個数2-4個を「適正摘出」とした。主要評価項目は適正同定率（適正同定の件数/対象件数）、副次評価項目は適正摘出率（適正摘出の件数/対象件数）、SLN同定率とした。〔結果〕平均の年齢58.4 (32 – 90)歳、BMI 22.46 (15.1 – 33.3)、ICG量0.49 (0.15 – 0.8) mlであった。SLN同定個数は平均4.1 (1-20)個、リンパ節摘出個数は平均4.4 (1-21)個で、適正同定率53.7% (73件/136件)、適正摘出率47.1% (64件/136件)、SLN同定率100%であった。SLN同定個数１個は11件(8.1%)、５個以上は52件(38.2%)であった。年齢とBMIでICG量を調整したため、ICG注入量は年齢、BMIによってそれぞれ有意差を認めたが、ICG注入量によるSLN同定個数の差は認めなかった（p=0.167）（Kyuskal-Wallis検定）。リンパ節転移は27件(19.9%)に認めた。摘出リンパ節総数は603個(SLN 560個、近傍43個)、転移は44個(7.3%)で、偽陰性率4.5%であった。SLN径が大きい方から４番までに転移が多く、SLNを４番まで摘出した場合の感度は44個中39個(88.6 %)であった。〔考察〕SLN同定個数５個以上の割合が多く、適正同定率は低くなったが、ICG量調整を行うことでSLN同定率100%が得られた。ICG注入量とSLN同定個数の有意差はなく、ICG量が調整できていた可能性がある。SLN径を考慮して４個前後摘出することで過剰に摘出せず、かつ偽陰性率を低くし、SLN同定個数を適正化できる可能性が示唆された。

★：優秀ポスター

EP12-7
ICG蛍光法による腋窩リンパ節へのトレーサーの取り込みと転移状況について

[1]日本医科大学武蔵小杉病院　乳腺外科、
[2]日本医科大学武蔵小杉病院　病理診断科
内海　ほたる[1]、蒔田　益次郎[1]、眞鍋　恵理子[1]、許田　典男[2]

トレーサーの注入量を増やすとリンパ節への集積が高まるので、患者ごとに年齢と肥満度で注入量を調整する「センチネルリンパ節生検で採取されるリンパ節個数を適正化する研究」をICG蛍光法で行った。摘出されたリンパ節には蛍光がリンパ節全体にみられるものと一部しか見られないものがあり、この違いはリンパ節の優先順位を示すもので、取り込み量が多いリンパ節で転移が起こっていると推測した。今回取り込み量の多寡とリンパ節転移について検討した。[対象と方法]2020年7月～ 2021年8月に c N0の原発性乳癌に投与量調整を行った研究で、摘出リンパ節の画像が残された128例を対象とした。全身麻酔下、執刀前に患側乳房の皮内に0.3ml ～ 0.8mlのICGを注入し蛍光でリンパ流を確認した。腋窩が十分観察できるように術野を展開した後、蛍光を発するリンパ節をセンチネルリンパ節として摘出した。記録されたリンパ節の面積に対して蛍光を発する部分が80%以上（完全）とそれ以下の場合（不完全）に分け、リンパ節転移について検討した。[結果]摘出リンパ節総数522個、1人あたりのリンパ節数は4.1個であった。トレーサーの取り込み状況は完全149個（28.5%）、不完全は373個（71.5%）で、症例ごとに見ると完全は0 ～ 5個に分布し、平均1.2個で、不完全は0 ～ 17個に分布し平均2.9個であった。完全のみられた症例は83例（64.8%）で、完全と不完全の構成で完全のみ：完全と不完全：不完全のみに分けると、10例（7.8%）：73例（57%）：45例（35.2%）であった。総転移個数31個（20例）で、転移は完全で13個（8.7%）、不完全で18個（4.8%）であった。このうちマクロ転移をしているとリンパ節の大部分を占拠するためにトレーサーが入らない場合を考慮し、不完全でマクロ転移であった13個を除くと、完全は13個（8.7%）、不完全は5個（1.4%）となり、有意差が見られた（Fisherの直接法、 p = 0.0002）。転移症例の割合を構成別に見ると完全のみ0%（0/10）、不完全のみで6.7%（3/45）、完全と不完全23.3%（17/73）で、両者のみられる症例で転移症例の割合が高くなっていた。[まとめ]取り込みの多い方がリンパ節転移率は高く、リンパ節には優先順位があると思われた。完全と不完全のみられる症例で転移症例の割合が高くなるのは、経時的に不完全→完全を経て新たなリンパ節に入ると思われ十分にトレーサーが届いているからと思われた。

EP12-8
乳癌に対するセンチネルリンパ節生検で転移陰性であったが鎖骨上リンパ節に再発した症例の検討

佐久総合病院　佐久医療センター　乳腺外科
石毛　広雪、半田　喜美也

【はじめに】センチネルリンパ節生検(SNB)後に鎖骨上リンパ節(Sc)に再発することは非常にまれである。Sc再発症例に臨床病理学的な特徴がないか検討した。
【対象と方法】当院にて原発性乳癌に対してSNBを行い、センチネルリンパ節(SN)転移陰性または微小転移であったため腋窩郭清(AxD)を行わず、後日Scに再発した症例において臨床病理学的因子、SNB、再発に関する所見を検討した。
【結果】2005年11月以降に併用法を用いたSNBを行い、転移陰性または微小転移にてAxDを行わなかった1280例の中で、観察期間5か月～ 16年1か月（中央値6年10か月）においてSc再発は2例にみられた。
2例の年齢は44才、56才、共に病期Ⅰ乳癌に対してBp + SNBが行われ、組織型は浸潤性乳管癌、硬性型、ER陽性、PgR陽性で、術後は放射線療法、ホルモン療法が行われた。HER2はICHで1+ と 2+（FISH未）であり、1例はNG3であったため化学療法（EC）が行われた。SNBは共に色素、RI併用法で染色かつRI hot のリンパ節が同定された。術前リンチシンチグラフィではScへの集積はみられなかった。1例は迅速組織診で転移陰性であり、もう1例は細胞診・OSNA法で微小転移（360コピー）が認められたが、AxDは行わなかった。
Sc再発は術後4年5か月、10年11か月で診断され、再発時から現在に至るまでAx再発はみられていない。2例とも再発巣のER, PgR は原発巣と同一であり、HER2は原発巣でIHC 2+ であった症例では、再発巣ではIHC 3+ であった。治療は共に根治を目指して、頚部への放射線療法、化学療法、ホルモン療法を施行した。HER2陽性例には H + Pも併用した。1例は再発後3年6か月経過して再々発はみられていないが、1例は再発後1年10か月後に骨転移が判明した（初発時NG3、HER2 2 +、EC施行、DF 10年11か月の症例）。
【考察】この2症例とも、初療時のリンフォシンチグラフィでScへの集積はみられていないが、再発後にAxに再発が認められていないことから、Axに転移がなかった症例ではScが真のSNであり、Axに微小転移があった症例ではScもSNであったと考えられる。手術直前に頚部をナビゲーションプローブで検索していれば、微量のγ線を捉えることができたかもしれない。
【まとめ】SNBでAxのSNに転移陰性または微小転移であった2例において、術後Scに再発を起こした。Axには再発の所見はみられず、Sc単独の再発であった。

EP12-9
当院における蛍光色素法によるセンチネルリンパ節生検の検討

ジャパンメディカルアライアンス　海老名総合病院　乳腺外科
上島　知子、國友　和善

当院では核医学検査の施設がなく、センチネルリンパ節生検（SLNB）に蛍光色素（インドシアニングリーン）を用いている。当院でのSLNBの結果と、放射性同位元素（RI）併用との相違について比較検討する。
2019年5月から2021年7月までの手術症例について検討した。当院ではセンチネルリンパ節（SN）を術中迅速病理検査に全例提出している。SLNB137症例（両側が2例含まれる）施行し、SLNBのみ128例、SN陽性で腋窩リンパ節郭清（Ax）した症例が8例、術中SN陽性（微小転移）でAx省略した症例3例、術中SN陰性で術後SN陽性と判明した症例は4例であった。SN同定不能は1例あり、同定率は99%であった。
蛍光色素の当院での利用方法は①執刀前に乳輪部や腫瘍直上皮膚に注射して、腋窩までの流れを確認し、SNの大まかな位置を確認するため、②術中に術野でSNの位置を確認するため、③切除したリンパ節がSNかどうか確認するためである。蛍光法の長所は被爆がなく、RIを扱う施設がなくても可能であること。乳癌手術と同時にSLNBを施行する場合は、全身麻酔後に注射するため痛みは感じないことである。短所はリンパ流やSN確認時に毎回無影灯を消さないといけないこと、リンパ流を破損すると流れがわからなくなること、ヨードアレルギーの方にはインドシアニングリーンが禁忌であることである。執刀前にSNの大まかな位置が確認できるため、切開の位置を決められることは利点であるが、切開後は色素法だけでも同定可能なことも多い。皮下脂肪が多い症例では色素が確認しづらいことがあり、そのときにはプローブで蛍光されている位置が確認できれば、探索する方向が決められるが、リンパ流を破壊してしまうと、腋窩全体が蛍光されてしまい、蛍光法では同定困難となることがある。
RIは前職で利用していたため、個人的な意見としてはRI利用可能な施設であればRIの方がより位置が局所的にわかり、無影灯の消灯も不要のため手術はしやすいと考える。ただ、当院のようにRI利用できない施設も多いため、そのような施設では蛍光色素を施行することで執刀前の切開腺の位置決め、手術中の位置の確認、採取したリンパ節がセンチネルであるかの確認に役に立つと考える。当院での蛍光色素法について文献的考察を加えて報告する。

EP12-10
当院におけるACOSOG Z0011郭清省略合致症例の予後の検討

[1]神奈川県立がんセンター　乳腺内分泌外科、[2]横浜市立大学外科治療学
岡本　咲[1]、山下　年成[1]、松井　愛唯[1]、安川　美緒[1]、戸田　宗治[1]、
村山　大輔[1]、藤原　沙織[1]、山中　隆司[1]、利野　靖[2]

はじめに
Z0011試験の結果では、T2以下かつセンチネルリンパ節転移が２個以下でRT施行例ではALND省略可能とされている。今回、試験と同条件の症例において、その予後、転移再発についてretrospectiveに検討した。

方法：2015/1/1-2020/2/28の期間に当院でBp+SNB施行した患者の内、術後病理でT1-2、凍結標本で転移が２個以下でありALNDを省略した症例である54例について、retrospectiveにそのOS、DFSについて調査した。

結果：期間中にBp+SNBを施行し、迅速凍結標本で転移が２個以下であった症例54例の内、全乳房照射を施行したのは46例、8例は未施行であった。いずれも永久標本で２個以下の転移にとどまっていた。
照射群の年齢の中央値は58(35-79)、非照射群は54(48-82)であった。
Subype別では、luminal typeは照射群42例(91.3%)、非照射群7例(77.8%)、HER2 typeは照射群0例(0%)、非照射群0例(0%)、luminal HER2 typeは照射群2例(4.3%)、非照射群1例(11.1%)、Triple negative typeは照射群2例(4.3%)、非照射群0例(0%)であった。
切除断端については、照射群は19例で、非照射群は3例で近接(非浸潤癌2㎜未満、浸潤癌5㎜未満)もしくは陽性であった。
観察期間中央値は照射群で4.5y(0.8-7.0)、非照射群で4.1y(3.7-5.9)、DFSの中央値は照射群で4.5y(0.8-7.0)、非照射群で4.1y(5.0-7.0)であった。
照射施行群の1例(2.2%)で腋窩LN転移再発を認め、1例(2.2%)で転移再発し死亡転帰となった。非照射群では再発例は現段階で認めていない。

考察：Z0011試験では、郭清省略群における術後５年での局所再発率は2.5%であった。今回の検討では観察期間が短く同様に評価するのは困難であるが、再発数も少ないため、現時点の判断では郭清省略は妥当と考えている。当院症例では、非照射例においても、症例数が少ないながら、再発を認めていない。Z0011試験では、郭清省略群での照射症例は89.6%であり、少ないながら非照射症例が含まれており、非照射群での予後についても今後検討が必要と考えられた。

結語：ACOSOG Z0011合致症例の郭清省略の再発は少ないが観察期間がまだ十分ではなく今後術後５年、10年でのOS,DFSの検討が必要である。

★：優秀ポスター

EP12-11
腋窩リンパ節転移少数個症例で郭清を回避するためのリンパ節転移状況調査

[1]日本医科大学　武蔵小杉病院　乳腺外科、
[2]日本医科大学　武蔵小杉病院　病理診断科
蒔田　益次郎[1]、眞鍋　恵理子[1]、佐藤　路子[1]、内海　ほたる[1]、許田　典男[2]

腋窩静脈付近にリンパ節転移がなければ腋窩照射が無くても腋窩下部のみの郭清という術式が成り立つと考えられる。そこで、腋窩郭清施行例のリンパ節転移状況を調査した。[対象および方法]2015年8月～ 2021年10月に腋窩リンパ節手術歴のない134例に腋窩郭清を施行し、腋窩静脈を露出させて摘出した切除標本の腋窩静脈端から1.5cmを目安に腋窩上部(上部)と腋窩下部(下部)に分離してリンパ節を提出した。転移状況が上部、下部、センチネル(センチネルリンパ節生検[SNB]施行例)に分けて記載された109例のうち、術前化療(NAC)で転移が消失した13例を除く96例(NAC 20、SNB 38)を対象とした。センチネルは便宜的に下部に含めて検討し、各症例での転移個数/摘出個数を転移率と定義した。[結果]リンパ節の摘出数：転移数平均値は上部6.6：1.6、下部12.3：4.3であった。下部には全例で転移があり、上部は転移あり42例,なし54例だった。転移率平均値は上部0.212､下部0.355で、下部より上部で転移率が有意に低かった(p ＜0.001、Wilcoxon符号付き順位検定)。上部に転移があるときは下部の転移個数が多く(上部転移あり平均6.5個：なし2.6個、Mann-Whitney検定p ＜0.001)、下部転移率も高かった(上部転移あり平均0.503：なし0.239、 p ＜0.001)。下部転移個数と上部転移無しの症例割合をみると、下部1個83.3%（20/24)、2個62.5%(10/16)、3個72.2%（13/18)、4個以上では28.9%（11/38)であった。下部の転移率0.25以下と0.25超で上部の転移の有無をみると、無しの症例割合は0.25以下74.4%（32/43)、0.25超41.5%（22/53)であった(Fisherの直接法p = 0.002)。下部転移率の高い(＞ 0.355)症例をみると治療前腫瘍径が大きい傾向が見られた。[考察]複数の輸入リンパ管の流れを受けたリンパ節からは単一の輸出リンパ管で次のリンパ節に流れ、リンパ流は末梢(下部)から中枢(上部)に向かって収束する。Suami Hらの報告(Ann Surg Oncol. 2008)のように乳房からのリンパは複数のルートで腋窩下部へ到達し、上部に向けて収束する。腫瘤径の大きい癌では複数のルートで転移して下部転移率が高くなると推測される。単一ルートなら下部転移率は低く、上部に転移しない可能性も高い。[結語]郭清症例の過半数は上部に転移がなく、下部より上部の転移率が低いことから、下部の転移が少数個で転移率が小さければ郭清回避の可能性が示唆された。

EP12-12
ＡＬＮＤ省略に向けたＳＮＢの検討 －当院の手術症例からみた検討－

(公財)結核予防会　複十字病院　乳腺センター
武田　泰隆、生魚　史子、小柳　尚子

【背景】SNBの臨床的意義は、NSLN転移の予測と転移陽性SLNリンパ節を除去することである(２０２１年の本会シンポジウムで報告)。ガイドラインにおいては、SLN微小転移の場合はALND省略を強く推奨しているものの、SLNマクロ転移ではALND省略は推奨していない。島津らが報告している、原発巣とSLNの腫瘍量からNSLNへの転移予測のためのノモグラムを用いて、当院の症例において、微小転移におけるALND省略の妥当性、およびマクロ転移における条件付きALND省略の可能性について検討したので報告する。
【対象】当院でSNBにおいてOSNA法を導入した２０１２年４月から２０２０年１２月までのSNBを施行した682例について検討した。
【結果】682例中NAC症例を除くSLN陽性は123例であった。内訳は、微小転移44例、マクロ転移79例であった。２０１５年３月までの微小転移２０例にALNDを行っており、NSLN陽性は3例であった。２０１５年４月以降の微小転移２４例はALNDを省略している。一方、マクロ転移は全例ALNDを行っているが、７９例中４７例(59.5%)がNSLN陰性であった。島津らは、ノモグラムにおいて、IBCSG 23-01試験から、NSLN転移予測１３%をカットオフとして提唱している。ALNDを行った微小転移例２０例において、微小転移例は全例NSLN陰性と仮定すると、特異度１００%、Accuracy ８５%となる。これは予測値１３%カットオフの特異度８８%、Accuracy ８５%とほぼ同等であった。同様に、マクロ転移において１３%カットオフで検討すると、感度１００%、Accuracy ４５%であった。
【考察】SNBを行ってSLN陽性でALNDを施行したにもかかわらず、NSLN陰性は６５%であった。これら過半数の症例が不必要なALNDを行っていることになる。これを少しでも減らす目的で今回の検討を行った。SLN微小転移でALNDを省略した場合のNSLN陽性は１５%と許容範囲と考えられる。一方、SLNマクロ転移においては、現在１００% ALNDを施行しているが、島津らの１３%カットオフ、擬陰性１０%以内の１６%カットオフ、ROC曲線のYouden indexからの３０%カットオフのそれぞれについてメリットデメリットを検討した。
【結論】SNBを施行後、微小転移は全例、マクロ転移はカットオフ１３%でALNDを省略したとすると、NSLN陰性はALND施行例の６５%から５８%まで下げることができた。さらにNSLN陰性例のALND省略に向けての検討が必要と思われた。

EP12-13
術前組織診でDCISと診断された乳がん症例におけるセンチネルリンパ節生検の必要性について

[1]さいたま赤十字病院　乳腺外科、[2]さいたま赤十字病院　看護部、
[3]さいたま赤十字病院　病理診断科
樋口　徹[1]、有澤　文夫[1]、林　祐二[1]、松谷　彬子[1]、真鍋　育子[2]、安達　章子[3]、齊藤　毅[1]

【目的】センチネルリンパ節生検(SLNB)は，従来行われてきた腋窩郭清を省略するために開発された手技として長年実施されてきた．DCIS症例においても，術後詳細な検索により浸潤がんとなる可能性を考慮してSLNBを実施することがある．しかしながら，術後のQOL低下の可能性や治療におけるde-escalationの流れを考慮すると，小浸潤径の症例やDCIS症例におけるSLNBは省略する必要があると思われた．本検討において，術前DCISもしくは浸潤部が認められなかった症例で，術後病理学的にT1aおよびDCISと診断された症例のSLNB省略の可否を検討する．【方法】2013年1月から2020年12月の間に当院において手術を実施された症例のうち，術前にDCISもしくは浸潤部判定不能と診断された366症例を対象とした．SLNBで転移があり郭清を実施された症例数を後方視的に検討した．また,再発の有無も同時に検討した．【結果】観察期間の中央値は44.4か月(12-96か月)，対象患者の平均年齢は54.8歳(29-92歳)，乳房切除術が221例，乳房温存術が137例，腺葉区域切除が6例，乳房切除＋腋窩郭清術が2例であった．SLNB未実施症例は366症例中36例であった．全体で腋窩リンパ節転移があった症例は2例，1例は術後に浸潤部が確認された．術後薬物治療はT1a 97例中70例(72.2%)で実施，25例(25.8%)で未実施，不明2例(2.0%)であった．DCISで術後薬物治療が実施されたのはER陽性症例のみで，ER陽性の240例中内分泌治療を行ったのは71例(29.6%)であった．再発は3例でいずれも術後T1a症例で，1例は温存後照射治療のみで局所再発，1例は乳房切除のみで局所再発，1例はHER2陽性乳がんで腋窩リンパ節転移があり腋窩郭清を実施，抗がん剤治療後に遠隔転移を認めた．SLNB未実施症例での再発，およびSLNB実施後の腋窩再発はなかった．【考察】T1aおよびDCISでは腋窩リンパ節への転移の可能性が極めて低く，術前の評価でDCISである可能性が高い症例については，SLNBの省略は十分安全であると思われた．Limitationとしては観察期間が短いこと，単施設での後方視的検討であることが挙げられた．今後画像所見と合わせて，省略可能症例の絞り込みを行う予定である．

EP12-14
センチネルリンパ節転移陽性となるリスク因子の検討

[1]大阪府済生会千里病院　乳腺・内分泌外科、[2]大阪府済生会千里病院　看護部
北條　茂幸[1]、吉岡　節子[1]、若林　由紀子[2]

【背景】センチネルリンパ節生検においては、摘出リンパ節の個数が少ないと偽陰性率が高くなるリスクがあり、実際に非センチネルリンパ節に転移が認められることもある。その為、術前にセンチネルリンパ節転移陽性のリスクを想定しておくことも重要である。
【目的】当院でのセンチネルリンパ節生検施行症例において、センチネルリンパ節および非センチネルリンパ節の転移の有無・転移状況と臨床病理学的因子について調査し、リンパ節転移陽性となるリスク因子を検討した。
【対象と方法】2016年10月から2021年9月までに当院にてセンチネルリンパ節生検を施行した乳癌症例のうち、cT1 ～ 3 cN0症例321例を対象に、その他の臨床病理学的因子と腋窩リンパ節の転移状況について検討した。
【結果】年齢は35 ～ 91歳(中央値65歳)であった。術前の腫瘍径(cT)は3 ～ 68mm(中央値16mm)であった。術後診断での組織型は、浸潤性乳管癌が232例、特殊型が73例、非浸潤性乳管癌が11例、微小浸潤癌が5例であった。核異型度ではGrade 1が170例、2が84例、3が55例であり、Ki-67は10%未満が72例、10 ～ 30%が156例、30%以上が93例であった。センチネルリンパ節の摘出個数は1 ～ 8個(中央値2個)であった。321例中、64例にリンパ節転移を認め、47例に≧2mm、11例に＜2mm、3例に＜0.2mmの転移を認め、3例に非センチネルリンパ節の転移を認めた。腫瘍径，Ki-67，核グレードと腋窩リンパ節転移陽性との間に相関が認められたが、サブタイプ分類，リンパ節摘出個数との相関は認められなかった。
【まとめ】腫瘍径，Ki-67，核グレードにより術前からのセンチネルリンパ節転移陽性のリスクを推測できる可能性があり、周囲の非センチネルリンパ節の同定等、センチネルリンパ節の検索時には偽陰性を回避するよう注意する必要がある。

★：優秀ポスター

EP12-15
センチネルリンパ節生検術を施行した高齢者男性乳癌

[1]日本歯科大学附属病院　乳腺内分泌外科、[2]医療法人社団　藤崎病院　外科、[3]川口パークタワークリニック
窪田　仁美[1,2,3]、櫻井　健一[1,2,3]、鈴木　周平[1,2]、安達　慶太[1,3]、平野　智寛[1]、鈴木　佑奈[2]、坂本　彩香[1]、佐竹　睦子[1]、富田　涼一[2]、藤崎　滋[2]、小野　寿子[3]、辻　泰喜[3]

男性乳癌に対するセンチネルリンパ節生検術は女性乳癌の治療に準じて行われているものの、男性乳癌の頻度が全乳癌の0.5%程度であり、その症例数の少なさからエビデンスに乏しいのが現状である。
今回われわれは高齢男性乳癌に対して、センチネルリンパ節生検術を施行して腋窩リンパ節生検術を省略した症例を経験したので報告する。症例は76歳、男性．右前胸部に圧痛を認め、近医を受診した。超音波検査で乳頭直下の腫瘤を発見されたため、精査加療目的に当科を紹介・受診した。来院時、PS=1であり、併存疾患として糖尿病、胆石症、高血圧症を認めた。理学的に右乳頭直下に直径2cmの腫瘤を触知した。マンモグラフィ検査では右S領域に腫瘤陰影を認めた．超音波検査では右乳頭直下に境界明瞭粗造な直径18mmの低エコー腫瘤を認めた．造影CT検査では、同部に造影される腫瘤陰影を認めた。針生検を施行したところ、浸潤性乳管癌と診断された。全身検索を施行したところ、明らかな遠隔転移を認めなかった。右乳癌(T1N0M0=StageI)の診断で胸筋温存乳房切除術＋センチネルリンパ節生検術を施行。術中迅速診断でセンチネルリンパ節は陰性であった。切除標本の病理組織診断では浸潤性乳管癌、切除断端陰性、リンパ節転移なし。ER陽性、PgR陽性、HER-2陽性、Ki-67:30.8%と診断された．術後経過は良好であり、第6病日に退院した。現在、Tamoxifenを投与して経過を観察している。術後3年目の現在、明らかな転移・再発を認めていない。
女性乳癌においてセンチネルリンパ節転移陰性症例に対して腋窩リンパ節郭清術を省略することは標準術式として普及しているが、男性乳癌についてはエビデンスが乏しい。今後、適応等について検討が必要であると考えられた。

EP12-16
乳房腫瘤摘出後に施行したセンチネルリンパ節生検における同定率の検討

日本歯科大学附属病院　外科
鈴木　周平、櫻井　健一、平野　智寛、安達　慶太、窪田　仁美

乳癌において腋窩リンパ節廓清術の適応を決定する方法として色素法によるセンチネルリンパ節生検は広く行われている術式である．しかしながら乳房手術後の乳腺においては手術によるリンパ流の途絶や変化によりセンチネルリンパ節の同定が困難になる可能性がある．2013年度版乳癌診療ガイドラインでは乳房温存手術後(腋窩リンパ節廓清なし)の乳房内再発に対するセンチネルリンパ節生検は推奨グレードC1であるが、センチネルリンパ節の同定に苦慮するケースもありその適応に関しては検討が必要である.今回我々は外科的生検として腫瘤摘出術を行いその結果浸潤性乳管癌と診断された患者を対象とし、色素法におけるセンチネルリンパ節同定率を検討した.腫瘤摘出術を施行した患者は8例であった.8例中7例でセンチネルリンパ節の同定は可能であり、同定できた症例では1例に転移を認め、6例は陰性であった.センチネルリンパ節が染色されず同定ができなかった1例においては、サンプリングとしてレベルI領域の腋窩リンパ節生検を行い転移を認めなかった.乳腺手術後においても色素法におけるセンチネルリンパ節生検は十分に有用であると考えられた.

EP12-17
術前診断DCIS症例に対するセンチネルリンパ節生検省略の可能性についての検討

熊本大学　医学部　乳腺内分泌外科
稲尾　瞳子、冨口　麻衣、藤川　和晃、後藤　理沙、日髙　香織、末田　愛子、指宿　睦子、山本　豊

目的と方法；真のductal carcinoma in situ (DCIS)であれば、腋窩リンパ節転移のリスクは1%でありセンチネルリンパ節生検(SNB)は不要である。一方、現実的には術後浸潤癌(IDC)へup stagingする可能性や、後日のSNBを妨げる様々要因を加味し、SNBを施行することが多い。今回我々は、術前DCISと診断された症例の①術後浸潤癌(IDC)へのup staging rate、②センチネルリンパ節(SLN)転移陽性率とその臨床病理学的特徴について検討を行った。
結果；2005年3月から2020年12月までに当院で術前DCISと診断し手術を施行した293症例中、intraductal papillary carcinomaを除外した274症例についてレトロスペクティブに検討した。①術前DCISの診断からIDCへup stagingした症例は51症例(18.6%)であった。多変量解析において、US上の大きさ(21mm以上/20mm 以下)(odds ratio (OR) 2.3; 95% confidence interval (CI) 1.0-5.3)、術前診断(low grade DCIS以外 / low grade DCIS)(OR 3.0; 95%CI 1.1-8.7) は術後IDCへup staging する関連因子であった。②SNBは術前DCIS症例全体の89%(244/274)に施行され、乳房温存症例(Bp)では84%(120/143)、乳房全摘症例(Bt)では95%(124/131)であった。SLN転移陽性率は2.5%(6/243)であった。SLN転移陽性例は全例がBt施行例であった。術後DCIS症例ではSLN転移陽性率は1%(2/194)であり、術後IDC症例では8%(4/50)であった。
結論;術前DCIS症例のうち、18.6 % が術後IDCへup stagingした。一方で、SNBは89%で施行されており、そのうちSLN転移陽性率は2.5%であった。術後IDCを予測する2つの因子(US腫瘍径、術前組織型)から術後DCISを予測し、さらに手術で温存術が選択できるような症例ではSNB省略が可能であり、術前DCIS症例の腋窩リンパ節に対するマネージメントのde-escalationが考慮できる結果であった。

EP12-18
乳癌の脂肪組織浸潤がセンチネルリンパ節転移に及ぼす影響

[1]国立病院機構佐賀病院　外科、[2]国立病院機構佐賀病院　病理科、[3]福岡青洲会病院　外科、[4]あじさいクリニック　乳腺科
森内　博紀[1]、山口　淳三[3]、内橋　和芳[2]、濱本　隆浩[4]

【背景】乳癌におけるセンチネルリンパ節生検(SLNB)は臨床的N0早期乳癌に対する標準治療として確立し、現在多くの施設で施行されている。一方、腫瘍の性質がSLN転移にどのように影響するかはまだ明確に解明されていない。また我々の施設では、山口らにより乳癌の脂肪組織浸潤(ATI)がリンパ節転移や特にトリプルネガティブ乳癌の進展でbiological indicatorとなりうることを報告した。以上を踏まえて、乳癌のリンパ節への進展を考える上でSLN転移と腫瘍側の因子との関係を今一度理解することは重要と考える。
【目的】SLN転移に影響するATIを含めた臨床病理学的因子について検討する。
【対象】2014.1月-2020.12月にSLNBを実施した浸潤性乳癌計200例(202乳房)(luminal HER2例、残存乳房再発例、追加切除例、NAC施行例、詳細不明例を除く)。
【方法】当院のSLN生検例において、1)ATIの有無での臨床病理学的特徴を検討する。2)SLNB陽性vs.陰性間での臨床病理学的因子を比較検討する。3)SLNB結果に強く影響する病理学的因子を抽出する。
【結果】1) ATI(+)vs.(-)で、病理学的腫瘍径(pT)/サブタイプ/リンパ管侵襲(ly)/病理学的リンパ節転移(pN)/SLNB陽性率(P=0.0004/<0.0001/0.0084/0.0009/0.0021)にそれぞれ有意差を認めた。2) SLNB(+)vs.(-)で、pT/ATI/ly(P=0.0008/0.0021/<0.0001)にそれぞれ有意差を認めた。3) SLNBに影響する臨床病理学的因子は、多変量解析でATI(P=0.0238)およびly(<0.0001)に有意差を認めた。
【まとめ】1.ATI陽性例に、腫瘍径大/luminalタイプ/ly陽性/pN陽性/SLNB陽性例が有意に多かった。2.SLNB陽性例に、腫瘍径大/ATI陽性/ly陽性例が有意に多かった。3.SLNB陽性に影響する臨床病理学的因子として、多変量解析ではlyおよびATIが独立した因子であった。
【結語】SLN転移に影響する臨床病理学的因子として、lyおよびATIが重要である。

★：優秀ポスター

EP12-19
70歳以上の高齢者早期乳癌に対するセンチネルリンパ節生検の検討

福岡大学　医学部　呼吸器乳腺内分泌小児外科
吉永　康照、野原　有起、田中　益美、佐藤　寿彦

【背景】早期乳癌に対するセンチネルリンパ節(SLN)生検は標準的治療として行われ、転移陰性例には腋窩リンパ節郭清が省略されている。70歳以上の早期乳癌のうち、ホルモン感受性陽性、HER2陰性に対してセンチネルリンパ節生検は予後に関与しないとする報告がある。今回当施設でSLN生検を行った70歳以上の早期乳癌症例のリンパ節転移と予後について検討した。
【対象と方法】2010年7月から2021年8月までに70歳以上原発性乳癌に対してSLN生検を行った146例を対象とした。両側例、非浸潤癌例、術前治療例は除外した。平均年齢76.7歳、平均腫瘍サイズ2.0cm。術前病期0/I/IIA/IIB/IIIBはそれぞれ11/67/60/6/2例。術式は乳房全切除106例、部分切除40例、SLN生検はRI+色素法で行い、2mm間隔の多切片により病理診断した。原発巣の免疫染色によりサブタイプ分類を行った。術後観察期間中央値は38.7月。生存率はKaplan-Meier法で、有意差はCox比例ハザード法によりP＜0.05を有意とした。
【結果】SLN平均個数2.3個、SLN転移を認めたのは21例(1.4%)で、全例マクロ転移、SLN転移個数は1/2/3個以上で各々 12/6/3例。22例に郭清を行い、非SLN転移を6例に認めた。リンパ節転移個数は1/2/3/4個以上で各々12/4/1/5だった。再発を5例に認め、局所領域単独再発3例（郭清省略腋窩リンパ節再発1例）であった。3例はリンパ節転移陰性、Luminal Aタイプが4例でHER2陽性例には再発を認めなかった。
術後5/10年無再発生存率は95.3/90.8%で、Cox比例ハザード法ではリンパ節転移は関与せず、IIB期がI期やIIA期に対して有意に予後不良であった。
9例に死亡を確認したが、乳癌死はなく全例他病死であった。
【結語】早期高齢者乳癌でSLN生検を行った検討では、再発例は少なく、リンパ節転移とは相関しなかった。再発は生存に関与せず、他病死が多かった。

★EP12-20
臨床的リンパ節転移陽性乳癌に対する術前化学療法後の郭清省略の安全性

慶應義塾大学医学部　一般・消化器外科
関　朋子、永山　愛子、高橋　麻衣子、林田　哲、北川　雄光

【はじめに】術前化学療法を施行した臨床的リンパ節転移を伴う原発性乳癌に対する手術治療においては、そのセンチネルリンパ節生検の安全性については未だ確立されていない。乳癌に対する手術治療、とくに腋窩操作についてはその合併症発生率の高さからも近年縮小傾向が進んでいる。とくに術前化学療法が奏効した症例については、腋窩操作を最低限に縮小できる可能性を積極的に検討すべきと思われる。そこで当院にて臨床診断T1-2 N1症例に対する術前化学療法後の腋窩リンパ節転移状況について検討を行った。【対象と方法】対象は 2006年1月 から2016年12月 に術前化学療法を施行後に当院にて手術治療を施行した cT1-2N1M0の原発性乳癌症例 121例である。術前および術後の評価として造影MRI検査、およびエコー検査を行い、治療効果判定として CR//PR/SDの診断を行った。【結果】121例中 ypN0であった症例 は 61例（50.4%）であった。サブタイプ別の ypN0症例率はホルモン感受性陽性(HR+)HER2-で 41.8%（23/55例）、HR+HER2-で 47.4%（9/19例）、HR-HER2+で 53.8%（14/26 例）、HR-HER2-で 68.4 %（13/19例）であった。術前化学療法の治療効果判定からみた ypN0症例率はCRで 54.9%（28/51例）、PRで 49.2%（30/61例）、SDで18.2%（2/11例）であった。また、手術時にセンチネルリンパ節生検を施行した症例は54例（44.6%）あり、その偽陰性率は7.4%（4/54例）であった。【結語】術前化学療法を施行したcT1-2 N1症例では全体では約半数の症例でypN0が得られていた。乳房病変がCR~PRを得られた症例ではリンパ節転移陰性率も比較的高く郭清省略可能な可能性が示唆された。さらに、cN1症例であっても術前化学療法後のセンチネルリンパ節生検の精度は決して低くはなく、今後さらなる検証が必要と思われた。

EP12-21
cT4N0乳癌症例におけるセンチネルリンパ節生検の有用性

[1]福山市民病院　乳腺甲状腺外科、[2]うだ胃腸科外科クリニック、
[3]いしいクリニック、[4]かわの医院
桑原　ちひろ[1]、池田　雅彦[1]、久保　慎一郎[1]、山本　真理[1]、山下　哲正[1]、荒川　愛奈[1]、宇田　憲司[2]、石井　辰明[3]、川野　亮[4]

センチネルリンパ節生検（SNB）は、リンパ節転移陰性症例において腋窩リンパ節郭清を省略することで、上肢・肩関節障害やQOL低下を有意に減少させる有効な手段となっている。米国臨床腫瘍学会（American Society of Clinical Oncology：ASCO）ガイドライン2021では、SNBは臨床的に腋窩リンパ節転移陰性（cN0）の浸潤性乳癌が適応となるが、局所進行症例（T3/T4）についてはデータが不十分であり適応外とされている。T4症例であっても腋窩郭清を省略できる症例が含まれるのではないかと考え、当院では近年、バックアップでLevel1領域の腋窩郭清を行うことを前提に、センチネルリンパ節生検を行っている。当院のcT4N0症例を振り返り、局所進行症例においてもセンチネルリンパ節生検を適応できないか検討した。
2009年4月から2020年12月までに当院で手術を行ったcT4N0症例は24例あり、永久病理でも転移がなかった症例は19例であった。センチネルリンパ節生検を行った症例は6例あり、転移陽性は1例、転移陰性でバックアップ郭清のみ行った5例の中にセンチネルリンパ節生検の偽陰性は認めなかった。局所進行症例においてもcN0であればセンチネルリンパ節生検を適応できる可能性が示唆された。更なる症例の蓄積が望まれる。

EP12-22
センチネルリンパ節にマクロ転移を認めた乳房全切除施行症例の腋窩リンパ節郭清省略に関する検討

[1]JCHO 徳山中央病院　乳腺外科、[2]小野田赤十字病院　外科、
[3]関門医療センター　外科、[4]宇部興産中央病院　外科、
[5]山口大学大学院　消化器・腫瘍外科、[6]JCHO 徳山中央病院　外科
山本　滋[1]、爲佐　路子[2]、鈴木　有十夢[6]、得能　和久[6]、長島　由紀子[3]、久保　秀文[4]、前田　訓子[5]、永野　浩昭[5]

（はじめに）乳癌診療ガイドライン2018年版では、SLNがマクロ転移で,乳房全切除術の場合
（放射線療法あり）の腋窩リンパ節郭清省略は、“弱く推奨する”。〔推奨の強さ: 2，エビデンスの強さ：弱，合意率：82%（9 ／ 11）〕と記載されている。ガイドラインの方針に従うことで,全生存率が劣ることがなく,かつ領域リンパ節再発を抑えることができるならば,腋窩郭清によるリンパ浮腫などを避けることが可能で,患者のメリットになると考える。

（目的）当科で,術中にSLNマクロ転移2個以内の乳房全切除術施行症例で,腋窩リンパ節郭清省略し,術後薬物療法にひきつづき,PMRT（胸壁、腋窩、鎖骨上・下）を施行した乳癌患者の臨床病理学的因子および経過を後ろ向きに検討する。

（対象と方法）術中にSLNマクロ転移2個以内の乳房全切除術施行症例で,腋窩リンパ節郭清省略し,術後化学療法施行後,PMRT（胸壁、腋窩、鎖骨上・下）を施行した患者11名。術後の画像検査は,1年に1回の腋窩US，1年に1回の全身CT検査を施行した（CT,USが6か月おきに交互に施行されるように計画）。

（結果）観察期間中央値 10か月（3-25),年齢中央値 55歳（43-73),T1 2例,T2 9例,全例　Luminal タイプ,術中摘出SLN個数は，1個 6例，2個 4例，3個 1例，術中SLN転移は,マクロ転移 1個 8例,マクロ転移 2個 1例,マクロ転移 1個＋マイクロ転移 1個 2例,術後の薬物療法は,TC+ホルモン療法 8例,EC followed by weekly paclitaxel+ホルモン療法 1例,ホルモン療法のみ2例，局所再発 なし、領域リンパ節再発症例なし,遠隔転移再発なし。観察期間中,リンパ浮腫症例は認めなかったが,患側上肢挙上制限 1例（外来リハビリ訓練にて軽快），腕神経叢炎 1例（入院ステロイドパルス療法）を認めた。

（結語）観察期間が短いが,SLNがマクロ転移2個以内で,乳房全切除術,放射線療法ありの症例に対する腋窩リンパ節郭清省略例で再発は認めてはいない。今後も注意深いフォローアップと,症例の蓄積を要する。

★：優秀ポスター

★EP12-23
乳癌センチネルリンパ節マクロ転移の取扱い～郭清と照射をともに省略することは可能か～

千葉大学　臓器制御外科
長嶋　健、藤本　浩司、高田　護、榊原　淳太、山田　英幸、山本　寛人、大塚　将之

原発性乳癌におけるセンチネルリンパ節生検に関するACOSOG Z0011やEORTC AMAROSなどの臨床試験では、リンパ節にマクロ転移があっても必ずしも腋窩郭清の有効性が証明されず、この結果を受けてリンパ節転移陽性症例の腋窩郭清の省略が行われ始めている。しかしながら、これらの報告においては全例に放射線照射の関与があることに留意すべきである。今回われわれは、センチネルリンパ節マクロ転移陽性乳癌において、腋窩郭清と腋窩照射の両者をともに省略し得る可能性について、自験例から後方視的に検証した。
2013年4月から2018年3月までの5年間に乳房全摘およびセンチネルリンパ節生検を施行した原発性乳癌403例（413乳房）のうち､術中転移陽性であったのは77例（19.1%）であった。そのうち､44例（ITC 12例，微小転移18例，マクロ転移14例）で腋窩郭清を省略した。マクロ転移での郭清省略は、術者の判断あるいは術後の永久標本の新割面において転移径が再判定された症例であった。マクロ転移陽性で郭清を省略した14例のうち、2例で術後に腋窩照射が行われた。残り12例の転移径は2～8mmで、10例は単発転移、2例は複数のリンパ節に転移を認めた。術後のアジュバント治療は全例に行われ、11例に内分泌、1例に化学療法が施行された。観察期間3年9か月～8年8か月（中央値5年11か月）において再発転移を認めていない。
症例数が少ないため今後の症例蓄積と経過観察が必要であるが、術前診断がリンパ節転移陰性の症例においては、病理検索で初めて判明するようなマクロ転移が診断された場合でも、アジュバント治療が行われる環境下においては腋窩郭清と放射線照射の両者を省略し得る可能性があるものと考えられた。

EP12-24
センチネルリンパ節生検でマクロ転移陽性のときの腋窩リンパ節郭清(level II)回避の方策

[1]長崎みなとメディカルセンター　乳腺・内分泌外科、
[2]長崎みなとメディカルセンター　病理診断科
南　恵樹[1]、赤司　桃子[1]、行武　彩季[1]、崎村　千香[1]、入江　準二[2]

【背景】
cN0乳癌でのSLN生検陽性症例でALNDを行った際、最終病理結果で郭清リンパ節内に転移がない症例が存在する。患者の信頼のもとに手術を行う外科医としては、より確実な局所制御および腋窩リンパ節ステージングを行い、かつALND縮小しQOLを損なうリンパ浮腫合併を抑えたい。
【目的】
術中腋窩リンパ節の評価戦略を、術中迅速病理検査の結果と臨床病理学的検査結果から考案する。
【対象と方法】
2014年4月から2021年10月までにcT1-2N0M0でSLN生検を行った445例。SLN転移陰性は370例（83.1%）、陽性75例（16.9%）。SLN転移陽性75例中、ミクロ転移は19例（25.3%）、マクロ転移56例（74.7%）。
SLN転移陰性＋ミクロ転移陽性389例(SLN陰性群)とマクロ転移陽性56例(SLN陽性群）とで、後方視研究とし、臨床データ、手術データ、病理学的因子、乳癌バイオロジー、術後転移再発等ついて検討した。また、SLN転移陽性群を、ALNDリンパ節転移陰性群（ALN陰性群）と転移陽性群（ALN陽性群）とで比較検討した。
【結果】
SLN陰性群とSLN陽性群の比較では、主腫瘍の大きさで、SLN転移陰性群の中央値14mm、陽性群18mm（p<0.001）。年齢、乳癌バイオロジー、DFS、OSに有意差は認めなかった。SLN転移陰性群（n=389）に関し、SLN検査個数と領域・遠隔転移再発率に有意差は認めなかった。
SLN転移陽性群（n=56）に関し、全例にレベルⅡ腋窩リンパ節郭清が施行されていた。郭清リンパ節内に転移が認められた症例22例（39.3%）、転移が認められなかった症例34例（60.7%）であった。最終病理結果は、pN1は50例（89.3%）、pN2は4例（7.1%）、pN3は2例（3.6%）であった。
ALNDリンパ節転移の有無の2群の比較では、腫瘍の大きさではALN陽性群で中央値19.5mm、ALN陰性群で12mm（p=0.035）であった。SLNリンパ節転移巣の大きさ、バイオロジーに差は認めなかった。ALNDリンパ節転移陽性率は、評価したSLNリンパ節個数とSLN転移陽性個数の差（つまりSLN転移陰性個数）において、陰性個数が0個では16/31例（48.5%）、1個5/15例（33.3%）、2個1/6例（16.7%）、3個0/2例（0%）と、SLN転移陰性個数が多いほど低かった。
【結語】
SLNの評価に関し、現行の評価個数で問題ないと考えられる。SLNマクロ転移陽性の場合、周囲リンパ節のサンプリングを行い、再度迅速病理検査（2-Step SLN生検）を施行し、陰性個数を確認することでALND（level II）を省略することができる。

EP12-25
術前化学療法後cN+からycN0となった症例のセンチネルリンパ節生検に関する検討

[1]和歌山県立医科大学　外科学第一講座、
[2]和歌山県立医科大学　内科学第三講座
川路　万理[1]、宮坂　美和子[1]、清井　めぐみ[1]、中西　仁美[1]、立石　華穂[1]、藤原　有希[1]、平井　慶充[1]、矢田　由美[1]、徳留　なほみ[2]、西村　好晴[1]

【背景】初診時腋窩リンパ節転移陽性症例の術前化学療法後のセンチネルリンパ節生検については，乳癌診療ガイドライン上では推奨されておらず、原則腋窩リンパ節郭清の施行が必要とされている．ただし術前化学療法で病理学的完全奏効が得られる症例も少なくなく，術前化学療法で奏効した場合の腋窩手術のマネジメントについて議論されている．
【目的】今回我々は術前化学療法後cN+からycN0となった症例に対するセンチネルリンパ節生検およびリンパ節サンプリングを用いた腋窩リンパ節郭清省略の可能性を検討する．
【方法】2002年4月から2020年12月までに術前化学療法後にcN+からycN0となった浸潤性乳癌176例（年齢中央値52歳）を対象とした．センチネルリンパ節生検は併用法で行いMRI所見に基づくリンパ節サンプリングを追加した．センチネルリンパ節の病理学的検索は凍結法で行った．組織学的治療効果がGrade3相当の変化を認めた場合にのみ腋窩リンパ節郭清を省略し，それ以外は郭清を施行した．
【結果】リンパ節摘出平均個数は2.2個で，176例中141例（80.1%）でセンチネルリンパ節が同定可能であった．176例中109例（61.9%）で郭清省略，67例（38.1%）で郭清施行となった．サブタイプ別で郭清省略となった割合は，ホルモン受容体陽性/HER2陰性が64例中27例（42.2%），ホルモン受容体陽性/HER2陽性が43例中29例（67.4%），ホルモン受容体陰性/HER2陽性が36例中28例（77.8%），トリプルネガティブが33例中25例（75.8%）であった．観察期間中央値は111ヶ月で，患側腋窩リンパ節再発症例は郭清省略群で3例（2.8%）のみであった．
【結語】腋窩リンパ節転移陽性症例で術前化学療法が著効した例については上記の方法で郭清省略を検討可能と考える．中でもHER2陽性，トリプルネガティブでは郭清省略となる確率が有意に高く，サブタイプによる差が見受けられた．ただしセンチネルリンパ節の同定率が低い結果であったため，偽陰性率の減少のためにリンパ節摘出個数を増やすなどの対策が必要と考える．

EP12-26
術前化学療法(NAC)後のセンチネルリンパ節生検(SNB)の検討 ～腋窩リンパ節郭清(Ax)省略を考える～

[1]日本大学病院　乳腺内分泌外科、
[2]日本大学医学部　外科学系乳腺内分泌外科分野
小山　祐未[1]、谷　眞弓[1]、高橋　紗綾[1]、小関　淳[1]、多田　敬一郎[2]

【はじめに】2018年版乳癌診療ガイドラインでは、NAC前後で臨床的リンパ節転移陰性乳癌に対して腋窩リンパ節郭清省略を目的としたセンチネルリンパ節生検は弱く推奨(CQ5a)、臨床的リンパ節転移陽性乳癌はNAC後に臨床的リンパ節転移陰性が確認された場合でも腋窩リンパ節郭清が弱く推奨(CQ5b)となっている。一方、Axによる合併症回避のため、ycN0例でSNB陰性の場合、Ax省略の可能性が検討されている。それには､SNBの正確性が求められる。Ax適応の縮小を目指し、当院におけるSNBの的中率を検討した。
【対象】2015年1月から2021年6月の期間中、当院でNAC及び手術を完遂した58例を対象とした。そのうち､cN+は44例であった。NACレジメンは不問、手術は全例でSNB+Axを施行した。
【結果】全58例のうち、SNB陰性、郭清リンパ節転移陽性例は5例(8.6%)、5例ともcN+であった。ｻﾌﾞﾀｲﾌﾟ別にみると、Luminal Aで2例(18%)、LuminalBで1例(6.7%)、HER2typeで1例(4.7%)、Triple negative typeで1例(9%)であった。
【まとめ】SNB陰性、郭清リンパ節転移陽性例5例のうち2例は、転移リンパ節は摘出乳房検体内に存在していた。センチネルリンパ節の同定が適切でなかったと考えられる。当院では従来、色素法のみでセンチネルリンパ節を同定していたが、2020年12月より蛍光法が導入され、以降、SNB陰性、郭清リンパ節陽性例は認めていない。センチネルリンパ節が適切に同定できれば、SNB陰性、郭清リンパ節陽性となる率は改善されると考えられる。HER2typeではpCR率が38%と他タイプより高率に得られ、SNB陰性、郭清リンパ節転移陽性率も低い(センチネルリンパ節同定不適の1例のみ)ため、SNBによるAx省略はｻﾌﾞﾀｲﾌﾟ別に検討できる可能性がある。さらなる症例の蓄積と、Ax省略例の予後評価が望まれる。

★：優秀ポスター

★EP12-27

当院におけるcN+→ycN0症例に対する腋窩リンパ節郭清とセンチネルリンパ節生検症例の予後に関する比較検討

日立総合病院　乳腺甲状腺外科
和栗　真愛、伊藤　吾子、周山　理紗、三島　英行、八代　享

【背景・目的】腋窩リンパ節郭清(ALND)はリンパ浮腫などの発生率が高く、cN0症例に対しては予後に関与しないためSLNBが標準術式である。一方、近年cN+症例に対して術前化学療法を行うことも多いがcN+からycN0になった症例(cN+→ycN0)のSLNB適応に関する明らかなエビデンスは存在しない。今回当院でcN+→ycN0にALNDとSLNBを施行した症例の予後について比較検討を行った。
【対象】2011年7月-2012年12月にcN+→ycN0に対してALNDを行った13例と、2012年12月-2019年12月にcN+→ycN0に対してSLNBを行った37例について、その後の再発の有無を後向きに検討した。なおSLNBは色素法を用いて術中迅速診断を行い、転移陰性の場合はALNDを省略、転移陽性の場合はALNDを追加した。ALND例とSLNB例で局所再発を含む無再発生存期間に有意差がないかカプラン・マイヤー曲線を作成しログ・ランク検定で比較検討を行った。
【結果】ALND例は13例、SLNB単独例は28例、SLNB→ALND例は9例であった。ALND例は他臓器再発が3例(23%)、SLNB単独例は腋窩リンパ節(AL)再発が1例(4%)、他臓器再発が2例(7%)、SNB→ALND例は他臓器再発が1例(11%)であった。ログ・ランク検定の結果はp値0.369(>0.05)と、ALND例とSLNB例の無再発生存期間に有意差は認めなかった。
【考察】ALNDの意義は、局所再発抑制およびstagingによる予後改善である。局所再発について、本検討のAL再発の1例は、術後2ヶ月目に放射線計画CTにてAL腫大を指摘されていることからSLNBが偽陰性であったと考える。cN+→ycN0に対するSLNBについては、癌細胞によるリンパ管の閉塞などに伴う偽陰性をきたす可能性を指摘されており、本症例も同様であったと考える。本症例は追加治療を行いその後2年間局所再発、遠隔転移をきたしておらず、SLNB例の、術後半年以内のUSなどによるAL観察の必要性が示唆された。stagingに関しては、SLNBで転移陽性であればALNDを追加するため問題とならない。本検討では生命予後についてALND例とSLNB例の2群間に有意差は認めなかった。観察期間のばらつきや症例数の少なさなどのlimitationは存在するが、cN+→ycN0に対するSLNBは患者のQOL向上効果も望めることを踏まえると許容できると考えた。
【結語】cN+→ycN0に対するSLNBは、生命予後についてALNDと有意差を認めなかった。ALNDに伴う合併症予防の観点からも施行に値すると考えた。

EP12-28

Targeted Axillary Dissectionの有用性についての検討

[1]富山大学　消化器・腫瘍・総合外科、[2]富山大学形成再建外科・美容外科
松井　恒志[1]、荒木　美聡[1]、金谷　瑛美[1]、酒井　彩乃[1]、三輪　武史[1]、
小林　耕大[2]、葛城　遼平[2]、佐武　利彦[2]、藤井　努[1]

【はじめに】臨床的リンパ節転移陽性（cN0）症例おいて術前化学療法後のセンチネルリンパ節生検（SLNB）については4つの前向き他施設臨床試験であるSENTINA，SN FNAC，ACOSOG Z1071，GANEA2でその成績が報告されているが，検出率が比較的低く，偽陰性率が高いことが示されている．偽陰性率は14%と，一般的に受け入れられている10%以下よりも高いことが問題とされている．これまで我々はcN0症例に対し，術前化学療法後にSLNBを施行し，バックアップ郭清を施行したところ，偽陰性率は8.7%と比較的良好な成績であった．偽陰性の1例では転移リンパ節にマーキングを行い標的腋窩リンパ節切除（Targeted Axillary Dissection：TAD）を行うことで回避できた可能性があったため，現在ではcN+症例で術前化学療法を行う場合はTADを施行しており，その有用性について検討中である．今回我々はTADが有効であった2例を報告する．（症例1）40代女性．右乳癌cT2 N1 M0 Stage IIB，トリプルネガティブに対し術前化学療法を施行．化学療法施行前に腫大リンパ節にマーカーとしてUltraCor Twirl ブレストマーカーを留置．化学療法終了後の効果判定はPRで，腋窩リンパ節腫脹も認めなくなった．手術は乳房全切除，SLNBの方針とし，RI法にてマーカーに一致したRI集積を認めた．迅速検査では転移陰性であったため郭清は省略した．（症例2）60代女性．右乳癌cT2 N1 M0 Stage IIB，Luminal A-likeに対し，腫大リンパ節に同様のマーカーを留置し，バックアップ郭清を前提とした右乳房全切除，SLNBの方針とした．RI法ではマーカーとは別のリンパ節のみに集積を認め，マーカーが入ったリンパ節には集積を認めなかった．RI法でのセンチネルリンパ節は転移陰性であり，マーカーが入ったリンパ節には転移を認めた．郭清後は3個のリンパ節転移を認めた．【考察】症例1はマーカーがセンチネルリンパ節と一致していたため診断に有用であった．症例2はマーカーを摘出することで偽陰性を回避できた症例であった．今回のようにマーカーにて偽陰性率を低下させる可能性があり，今後も症例を蓄積してその有用性について検討する．

EP12-29

Analysis of outcome in breast cancer patients who underwent BCS with non-ventilation anesthesia

[1]広島マーククリニック　乳腺外科、[2]広島大学病院　病理診断科
金　隆史[1]、河井　亜実[1]、脇坂　恵[1]、下山　美加[1]、保田　奈帆美[1]、
八野　由佳[1]、有廣　光司[2]

Background: Less immunosuppressive anesthetic techniques such as local anesthesia, intravenous anesthesia with propofol, and/or sedation under spontaneous breathing may reduce breast cancer recurrence compared with standard general anesthesia. The purpose of this study was to analyze the factors involved in breast cancer recurrence in patients who underwent breast-conserving surgery (BCS) without mechanical ventilation. **Methods:** The study included 491 consecutive patients with stage 0-III breast cancer who underwent BCS/axillary lymph node (ALN) management with local and intravenous anesthesia and/or sedation with non-ventilated sedation between May 2008 and September 2021. Patient outcomes were assessed by retrospective cohort analysis. **Results:** The median follow-up period was 2565 days (range, 28-4834 days). The overall survival rate was 92.9%, and the breast cancer-specific survival rate was 95.6%. There were 21 deaths, of which 11 were breast cancer-related and 10 were non-breast cancer-related. Disease recurrence occurred in 29 patients (5.9%); of the 29 recurrent patients, 15 received neoadjuvant chemotherapy (NAC) and 14 received adjuvant therapy including adjuvant chemotherapy. There were no significant differences in clinicopathological factors such as recurrence site, pStage, and tumor subtype between the NAC and adjuvant groups. The disease-free interval tended to be shorter in the NAC group than in the adjuvant group; the pathological effect after NAC was grade 1 in 12 patients and grade 2 or higher in only 3 patients. **Conclusions:** More than 50% of patients with recurrence who received BCS were given NAC, but most patients did not respond to NAC. In the adjuvant group, there were no significant factors involved in breast cancer recurrence. In order to reduce breast cancer recurrence in patients who receive BCS even in non-ventilated anesthesia, treatment strategies need to be considered, especially in the case of patients who do not respond to NAC.

EP12-30

術前化学療法後の乳房温存術におけるMRIを用いたプロジェクションマッピングによる切除線決定の初期経験

[1]日本大学病院　放射線科、[2]日本大学病院　乳腺・内分泌外科、
[3]日本大学病院　病理診断科
天野　真紀[1]、小関　淳[2]、小山　祐未[2]、髙橋　紗綾[2]、唐　小燕[3]、谷　眞弓[2]

背景：乳癌の術前化学療法（NAC）後の乳房温存術（Bp）では「NAC前の癌の範囲」を切除することが基本だが、NAC奏効例では乳腺切除線のマージンを少なくでき、NAC非施行Bp例と比べ整容性の向上が見込まれる。しかし、手術時にNAC前の癌の位置を表示する標準手法は確立されていない。筆頭演者は、MRI上の癌の位置情報を手術に直接適用するために、背臥位乳房MRIをプロジェクターを用いて乳房皮膚に投影するプロジェクションマッピング(PM)装置(プロトタイプ)を開発し、本会で発表した(2019年)。我々は、このPM法を用いて、NAC後Bp例の乳房皮膚にNAC前MRIで示された癌の広がりを表示する試みを開始した。
目的：NAC後Bpの際の「NAC前の癌の範囲」の表示について、従来法並びにPM法の精度と問題点を検討すること
対象：NAC後Bpが施行されたHer2陽性IDC 2例（NAC：HPD4コース＋EC4コース）
方法：【NAC前】①NAC前の癌の位置をシェーマに記録、②腹臥位造影乳房MRI検査に背臥位像を追加した。
【NAC後手術前日】①背臥位非造影MRI撮像し、②NAC後背臥位MRIにNAC前背臥位MRIを横断像上で重ね合わせ、合成MIP像を作成した。③USとNAC前に記録したシェーマを元にNAC前の癌の位置を乳房皮膚に描画した(従来法)。
【手術】①PM装置を用いてNAC前後の合成MIP像を乳房皮膚に投影し、表示されたNAC前の癌の位置を描画した。②PM法を参照しつつ従来法の癌の位置を元に乳腺切除線を決定しBpを施行した。
検討項目：a)追加背臥位MRIの癌描出能、b) 摘出標本の病理所見を基準として従来法とPM法の癌の位置表示の妥当性を、各々4段階評価（優/良/可/不良）した。
結果：
【症例1】（cT1cN0M0, cCR, 断端陰性, ypTisNmi）:a)可、b)従来法:不良（体重減少・留置マーカのmigrationあり）、PM法：優。
【症例2】（cT2N0M0, cPR, 断端> 5mm, ypT1cN0）：a)不良（高度BPE＝背景乳腺の濃染のため)、b)従来法:不良(多発病変の描出が不十分)、PM法:可(高度BPE、投影のズレ=10mmあり。癌の位置は病理とほぼ一致）
結論：MRIを用いたPM法はNAC後Bp症例における切除線決定に有用であった。しかし、腹臥位MRI検査時の背臥位像追加はBPEが高度になり癌の描出不良が生じた。NAC前背臥位造影MRIは別途撮像すべきと考えられた。

★：優秀ポスター

EP12-31
乳輪部分切除を追加する乳房部分切除術の検討

公立西知多総合病院　乳腺外科
小川　明男、伊東　悠子、吉原　基、野尻　基、青野　景也、伊藤　量吾、岩清水　寿徳

（目的）乳頭方向の安全域を確保するために乳輪部分切除を追加した乳癌の乳房温存術、葉状腫瘍に対する乳房部分切除を施行した16例について検討する。（術式）乳輪部も含め大胸筋筋膜までの皮膚から大胸筋筋膜までの全層切除による乳房部分切除。乳癌では乳房温存術。腫瘍直上から乳輪部に及ぶ皮弁を作成。（評価）術前、主病巣の占拠部位を造影CTあるいは造影MRI(3テスラ)で、乳頭方向への乳管内進展を造影MRI(3テスラ)で判定した。これを術後病理標本で確認した。（対象）術前画像診断で、乳癌では乳輪下に主病巣の存在あるいは乳管内進展ありと判定された11例と乳輪下に病変ないものの安全域確保のため術式選択した２例、葉状腫瘍では乳輪部分切除で乳頭方向の安全域確保可能と判定した2例、葉状腫瘍内にDCIS含む１例。乳癌症例では全例術後照射施行。（結果および考察）葉状腫瘍例は術前葉状腫瘍の診断であったが２例ともに病理診断は線維腺腫であった。乳頭方向の安全域の確保はできていた。葉状腫瘍内にDCISを含む症例は葉状腫瘍に準じて手術を施行し腫瘍の露出はなく、病理診断はFibroadenoma -phyllodes、内部に浸潤性乳管癌、DCISと腺筋上皮腫が存在。乳癌13例のうち1例は術前化療後で化療前乳輪下に主病巣を認めたため本術式選択。病理結果は乳輪下に病変なし。残り乳癌12例の結果の詳細。術前腫瘍径Ｔ１が８例、T2が４例。術後のｐＴかわらず。占拠部位で乳輪（E）にかかるものはT1が6例（T1E）、T2で2例（T2E）。T1Eで乳輪下乳管内進展あり3例、T1で乳輪にかからぬもの2例中2例乳輪下乳管内進展あり。T2E の2例ともに乳管内進展なし。T2の乳輪にかからない2例ともに乳輪下乳管内進展なく乳輪下には病変なし。 乳癌12例中乳輪下に病変がないものは乳輪にかからないT2症例の２例のみで、腫瘍径が大きく乳輪部分切除で安全域を確保したものであった。 １例のみ切除標本で発見されたlow grade DCISの存在で側方断端陽性。全例、乳頭側で断端陰性。病変が乳輪下にないものでも主病巣が大きく本術式選択したものでは乳輪下で安全域確保されていた。術前画像上乳頭方向への乳管内進展例では全例病理検索で乳輪下の乳管内進展が確認された。よって乳輪部の過剰切除といえるものはなかった。術後乳房に乳輪部分切除による創は目立たず、通常の乳房温存術に比して特に整容性はかわらず。更に本術式は良性腫瘍にも応用可能な術式と思われた。

EP12-32
乳房部分切除に使用したインドシアニングリーンで多発皮膚硬結を起こした１例

[1]石川県立中央病院　乳腺外科、[2]石川県立中央病院　放射線科、
[3]石川県立中央病院　病理科、[4]石川県立中央病院　皮膚科
中村　崇[1]、金子　真美[1]、吉野　裕司[1]、片桐　亜矢子[2]、安藝　瑠璃子[2]、片柳　和義[3]、車谷　宏[3]、湊　宏[3]、越後　岳士[4]

乳房部分切除をする際、切除範囲のマーキングは、色素で染色したゼリーを皮下に数か所注入するのが一般的である。使用されている色素はインドシアニングリーンやインジゴカルミンなどがあるが 、当院ではインドシアニングリーンを使用している。今回我々は手術数か月後に、部分切除のマーキングで皮下注入した部位に一致し、皮膚硬結を起こした１例を経験したので報告する。

症例は40歳代女性。左C区域に30㎜ほど広がる非浸潤性乳管癌に対しBp+SLNB施行。術後は放射線治療を行った。経過は良好と思われたが、約4か月後に切除部の皮膚の痛みと発赤を主訴に受診。手術時のマーキング部位に一致し、5㎜ほどの硬結が10ヶ所見られた。皮膚再発を否定するために2ヶ所皮膚生検を行うと膠原線維の増生を伴う皮膚炎の診断であった。原因は皮下注入したインドシアニングリーンによる炎症と判断した。皮膚科にてステロイドの注射を10回行い硬結は幾分改善したが、消退には至らなかった。

インジゴカルミン使用による同様の皮膚硬結は数例報告されていたが、インドシアニングリーンによる報告はまだない。この症例後、部分切除後の創部の皮膚を念入りに診察すると、48例のうち7例に皮膚硬結が見られた。発赤や疼痛もなく、6例の患者自身は気がついていなかった。比較的頻度が高いと思われ、他施設の使用状況などを調査し、今後の使用を検討していきたい。

EP12-33
当科の乳房温存手術の現状

北福島医療センター　乳腺疾患センター
安田　満彦、君島　伊造

乳癌の術式は全国的な傾向として、乳房切除術が温存手術を上回るようになってきているが、形成外科不在で自科での乳房再建ができない当院では、以前より乳房温存手術に力を入れている。今回、私が赴任した2015年以降の当科の乳房温存手術の現状を報告する。

2015年から2020年までの6年間で711例の原発性乳癌の手術を行い、そのうち556例に乳房温存手術を行った。乳房温存率は78.2%で、ばらつきはあるが80%前後の温存率で推移している。乳房温存率を上げることで、断端陽性率や局所再発率が高くなることが懸念されるが、切除断端の病理結果では、断端から5mm以上が422例（75.9%）、1 ～ 5mmが96例（17.3%）、露出または1mm未満が38例（6.8%）で約93%が断端陰性の判定であった。断端露出例のうち6例に追加切除が行われ、他は照射で経過観察となった。乳房内再発の検討は観察期間が短いため正確な検討はできないが、同期間に行った乳房内再発手術が52例あり、これを温存手術数で除した簡易の再発率は9.3%であった。

乳房温存率8割近い手術を行った結果、断端陽性率や、局所再発率は決して低いものではなかったが、今の手術方針を否定するような悪い結果ではないと考える。今後、予後を含め注意深い経過観察を続けるとともに、手術適応に関しても、今回の結果をもとに患者さんとよく相談して決めたいと思う。

EP12-34
乳房温存術BCTの成績－乳頭１㎝以内のBCTの工夫を含めて－

社会医療法人天神会　新古賀病院　乳腺外科
田中　喜久

【背景】BCTは根治性と整容性の両立が難しい。従って2006年約60%をピークに減少し、人工乳房による乳房再建術が増加した。しかし人工乳房による悪性リンパ腫の発生が報告されている。【目的】当科は1991年から積極的にBCTを行った。実施率約78%、直近10年では約84%である。その適応と長期成績・安全性を検討した。又、乳頭腫瘍(NT)1㎝以内のBCTも行っているので同様の検討を加えた。【対象】1991 ～ 2019年の乳癌手術1918例中1497例(78.1%)、追跡率は5・10年共99%以上。【適応】1.癌の大きさ3㎝以下、大きいとNAC施行。2.多発病変・広範石灰化等であっても整容性を保てる。3.NTは1㎝以下でも可。【方法】一般的なBpはマージンを中枢(C)15㎜、左・右・抹消(P)を13㎜で切離し、4方向断端・病理検査を行った。しかし、1㎝以内の乳癌のBpは当初、Cが15㎜マージンを確保できないので、乳頭下を約3㎜(乳頭壊死を防ぐ)安全地帯を残しながら剥離し乳頭直下を含む5方向の病理検査を行ったが、乳頭近傍の変形が一部に出現した。従って最近は癌の大きさT・M距離に応じて、乳頭を90 ～ 120度切離して約5㎜前後の距離を確保しつつ、斜めに乳腺を切離している。その為、乳頭直下の血流も良くなり乳頭の変形や壊死も無くなった。そして、乳頭切離面を含む5方向の検査も行う様にした。また、摘出標本はMMG・乳腺エコーでも癌フリーなどを確認した。【整容性の目標】完璧な乳房を形成する事ではなくそれなりの乳房の整容性が保たれる。【結果】1.5 ～ 10年生存率は全病期に於いてBCT・BTは差がない。2.断端再発は5例(0.3%)、同側新病変は約15例(1.0%)であった。3.NT1㎝以内BCTによる断端再発は認めなかった。4.BCTは美容・経済・感情的にも優しかった。【結語】BCTは根治・整容性において①適確な対応②手術・放射線治療の安全確保により両立が可能と考えた。

★：優秀ポスター

★EP12-35
当院における追加切除に視点をおいた乳房温存療法後の乳房内再発例の検討

独立行政法人国立病院機構四国がんセンター　乳腺外科
竹本　佳菜、大住　省三、三又　明日香、志田原　智広、三好　雄一郎、高橋　三奈、高嶋　成輝、青儀　健二郎

＜目的＞一般的に温存乳房術後の断端陽性例に対しては追加切除を行うことが弱く推奨されているが，実際に追加切除の有無で検討した報告例は少ない．また断端近接例において追加切除は必ずしも推奨されておらず，今回は断端近接例も含めた追加切除施行による乳房内再発率を調べることを目的とした．
＜対象と方法＞2011年4月から2020年12月に当院にて初回乳房温存術を施行した乳癌患者1304例を対象(術前化学療法施行例・StageⅣの症例は除外)とし，乳房内再発率を検討．その後，術後病理学的に断端陽性もしくは近接症例228例を抽出し追加切除の有無による乳房内再発率，臨床病理学的因子(年齢，病期，サブタイプ等)，術後補助療法との関連について後方視的に検討を行った．
＜結果＞乳房内再発をきたした症例は17例(断端陽性：2/128例(1.6%)，断端近接：4/100例(4.0%)，断端陰性：11/1076例(1.0%))であり，乳房内再発率は1.3%であった．次に断端陽性/近接症例228例を追加切除群(102例)，非追加切除群(126例)に分類．前者の年齢中央値は53歳(37-84歳)で全例女性，観察期間中央値は68.5ヶ月(7-126ヶ月)．一方後者の年齢中央値は54歳(31-92歳)で全例女性,観察期間の中央値は77ヶ月(0-128ヶ月)であった．追加切除群102例(うち15例が乳房全切除術施行)では乳房内再発を認めず，非追加切除群では126例中6例(4.8%)で再発をきたしており，追加切除により乳房内再発率の低下を認めた(p=0.0239)．両群において断端陽性は有意に追加切除が施行(p<.0001)されており，boost照射が追加されたのは非追加切除群に多かった(p<.0001)．なお，閉経の有無，病期，サブタイプ，術後補助化学療法の有無，術後ホルモン療法の有無について差はなかった．また追加切除群は全例生存しており，非追加切除群は6例死亡(乳癌関連死2例，その他4例)したが乳房内再発例6例はこれに含まれなかった．
＜結論＞温存乳房術後断端陽性/近接例において術後補助療法の有無に関わらず追加切除を行うことで有意に乳房内再発率の減少を認めた．また今回の検討では断端近接例での乳房内再発率が最も高く断端近接における適切な追加切除もしくは術後補助療法施行の判断基準が必要であると思われた．

★EP12-37
乳房温存療法の長期予後について

大船中央病院　乳腺センター　乳腺外科
梅本　靖子、大渕　徹、雨宮　厚、小野　正人

【目的】近年，術前化学療法などの普及により乳房温存療法が増加している．我々は1983年から適応基準を広くして乳房温存療法を全乳癌患者の約80%に施行してきた．今回はその長期観察結果を報告する．
【対象】2021年8月末までに我々の施設を訪れた臨床病期Ⅰ～Ⅲの患者6014例のうち乳房温存療法を施行した4822例(乳房温存率80%)．乳房温存療法において年齢，腫瘍の絶対径，腫瘍の位置，多発の有無，腋窩リンパ節転移の有無は考慮していない．手術は肉眼的に切除断端陰性を得るように必要十分量の乳腺を切除し，病理標本断端に癌細胞(非浸潤癌を含む)の露出している例を切除断端陽性と判定した(顕微鏡的断端陽性率23%)．術後照射は全乳房に50Gy，症例によってBoost照射を加えた．症例により術前薬物療法にて腫瘍の縮小を試みた．局所再発，遠隔再発，生存率と病理組織学的因子，術後補助療法との関連性について検討した．
【結果】平均年齢53.0歳(22－88歳)．臨床病期Ⅰ期：1899例(39.4%)，Ⅱ期：2682例(55.6%)，Ⅲ期：241 例(5%)．観察期間中央値：96ヶ月(2－403ヶ月)．5年乳房内再発率：3.5%，10年累積乳房内再発率：5.8%（遠隔転移の先行を除く）．多変量解析による温存乳房内再発のリスク因子は，年齢(10年温存乳房内再発率；40歳以上：4.4% vs 40歳未満：6.0%)．および断端陽性(断端陰性:3.7% vs 陽性:13%)．さらに細分すると10年乳房内再発率はそれぞれ，断端陰性例においては40歳以上では3.7%であるが，40歳未満では12.6%とやや高率だった．
また断端陽性例において，10年乳房内再発率は40代で15.1%，50代で17.6%であったのに対して40歳未満では35.8%と高率だった．
【考察】若年齢と断端陽性は乳房温存療法の局所制御不良因子である．断端が接近していても顕微鏡的に断端陰性が得られ照射を併用すれば良好な局所制御が得られる．断端陰性でも若年例においてはBoost照射などを考慮すべきである．若年症例での断端陽性は外科的再切除が強く勧められる．

★EP12-36
乳房温存術後の放射線療法を省略した非浸潤性乳管癌の治療成績

[1]聖マリアンナ医科大学　乳腺内分泌外科、
[2]聖マリアンナ医科大学付属ブレスト&イメージングセンター
敦賀　智子[1]、酒巻　香織[1]、坂本　菜央[1]、喜多島　美奈[1]、瀧下　茉莉子[1]、田雜　瑞穂[1]、中野　万里[1]、黒田　貴子[1]、志茂　彩華[2]、志茂　新[1]、本吉　愛[1]、小島　康幸[1]、川本　久紀[2]、印牧　義英[2]、福田　護[2]、津川　浩一郎[1]

«背景»乳房温存術後の放射線療法は、乳房内再発を有意に減少させることから、非浸潤性乳管癌(DCIS)に対しても標準治療である。一方、Van Nuys Prognostic Index（VNPI）をはじめとした、放射線療法を省略可能な低リスク患者を選別する試みも多数報告されており、当院でも治療選択の参考にしている。当院における乳房温存術後の放射線療法を省略したDCIS症例の予後について報告する。
«対象・方法»
2008年1月から2016年12月に乳房温存術が施行され、最終診断がDCISであった497例、508乳房（同時両側11例）を対象とした。温存乳房内再発、対側乳癌・遠隔転移、乳癌死を評価イベントとし、放射線療法施行群（照射群）と非照射群について後方視的に検討した。
«結果»
非照射群は74例（15%）、照射群は434例（85%）であり、手術時の年齢中央値は53歳（24-87歳）、49歳（23-84歳）であった。観察期間中、温存乳房内再発は全体で29例（5.7%）認め、非照射群5例（6.8%）、照射群24例（5.5%）であった。対側乳癌はそれぞれ2例、7例認め、遠隔転移は非照射群で1例認めたのみである。乳癌死はない。Kaplan-Meier法による累積温存乳房内再発率は、非照射群で3年3.9%、5年6.6%、10年12.7%、照射群で2.6%、4.2%、8.3%であり、有意差は認めなかった（p = 0.31）。観察期間中央値は1833日、2163日である。非照射群では、照射群より早期に再発する傾向がみられ、術後3年を過ぎての再発はみられなかった。再発症例において、非照射群と照射群の比較では、comedo壊死（p=0.0017）、断端状況（p=0.0421）について有意差を認めた。非照射群の再発5例中、3例が浸潤癌、2例がDCISで再発していた。全例でサブタイプの変化はなかった。また、非照射群におけるVNPIは、スコア4,5,6 31%、スコア7,8,9 57%、スコア10,11,12 12%と実際は中～高スコア症例も含んでおり、再発4例で中～高スコアであった。
«結語»
今回の検討では、DCISに対する乳房温存術後の非照射群と照射群で、温存乳房内再発率に有意差は認めなかった。非照射を選択した場合、早期に再発する症例が散見されたため、より厳重なフォローアップが重要である。

EP12-38
放射線治療後の同側乳癌症例に対するシリコンインプランによる乳房再建術の検討

九州中央病院　乳腺外科
寺本　成一

乳癌症例において乳腺部分切除術が約60%を占め、術後に放射線療法を行うことが標準治療となっている。治療の向上により再発症例は減少しているが温存療法後の同側乳房に再度、癌の発生を認めることがある。2018年の乳がん診療ガイドラインによれば胸壁照射歴のある乳癌症例に対するシリコンインプラントの乳房再建はあまり勧められないとなっている。今回乳房照射を行った乳癌の乳房内再発症例に対してシリコンインプラント使用した1期的二次再建症例11例を経験したので報告する。
症例は2002年4月から2018年11月までの当院で乳癌対して手術を施行した3067例であった。その中で放射線治療歴のある乳房内再発症例に対してシリコンインプラントを使用し乳房再建を施行した12例を対象とした。12例ともに再建は1期的二次再建とした。
10例の第1癌発症年齢は中央値42才（36 ～ 62才）腫瘍径中央値15mm（12 ～ 28mm）であった。術後治療としてホルモン療法を10例に 化学療法を4例に 1例は無治療であった。
全例放射線の線量は50Gy；10例 60Gy；2例に施行した。術後経過観察は全例当院で施行しており5年以降は年1回の診察としていた。第2癌発症年齢は中央値52才（42 ～ 68才）
腫瘍径中央値7mm（2 ～ 25mm）と初回手術時に比較的有意に腫瘍が小さい状況で発見されていた。腫瘍は新発生；8例 再発；4例であった。1例に術後出血を認め、再縫合を施行した。11例がシリコンインプラントまで手術が終了しているが、TE挿入後、シリコンインプラント挿入後に皮膚の進展不良、皮膚壊死を認めることなく経過している。
放射線治療歴のある乳房内再発症例に対してもシリコンインプランによる乳房再建は安全に施行できるのではないかと考えられた。

★：優秀ポスター

EP12-39
当科における温存乳房内再発に対する手術症例の検討

[1]市立砺波総合病院　外科、[2]市立砺波総合病院　病理診断科、
[3]市立砺波総合病院　健診科
野﨑　善成[1]、林　沙貴[1]、清原　薫[1]、垣内　寿枝子[2]、中嶋　隆彦[2]、
寺畑　信太郎[2]、瀧　鈴佳[3]

当科における温存乳房内再発(IBTR)に対する手術症例を検討した．2001年1月から2021年12月に当科にて施行された乳癌に対する根治手術（原発性乳癌初発例およびIBTRに対する手術と定義．切除生検，乳癌遺残・再発腫瘤に対する手術を除く）はのべ916例936乳房に対し行われており，このうち8例8乳房にIBTRに対する手術が施行されていた．年齢は47歳~85歳，初回手術からIBTR発見までの期間は48 ヵ月～ 187 ヵ月（平均92 ヵ月，中央値104.5 ヵ月）で，術後内分泌療法中の発見が1例認められたが，これ以外は全て無治療，経過観察中に発見されており（1例のみ腫瘤自覚あり），全例がIBTR単独の再発であった．初回腋窩手術は郭清(Ax)が2例，センチネルリンパ節生検(SLNB)が6例であった．温存乳房に対する放射線照射は，あり/なし/不明，それぞれ5例/2例/1例であった．他院にて初回手術がおこなわれた1例を除き，初回手術時の切除断端はすべて陰性であった．
IBTRに対する手術は初回Axの2症例ではBtのみが施行されており，初回SLNB症例ではBt+Axが1例，Bt+SLNBが4例，Bp+SLNBが1例であった．SLNBを施行した4例のうち3例でリンフォシンチグラフィーにてセンチネルリンパ節(SN)の描出が得られたが，SNの部位は，同側内胸領域＋対側腋窩領域　/　同側腋窩領域＋同側内胸領域　/　同側腋窩領域と，2例で同側腋窩領域以外にSNを認めており，SNを摘出・評価可能であったのは同側腋窩にSNを認めた1例のみであった．
IBTRには初回手術時の癌の遺残による真の再発と，初発の癌とは別に発生した新発生癌とが含まれる．適切な治療法の選択の為には両者の区別は両者の区別は重要であるが，正確な区別は困難とされる．今回の検討は手術症例の検討ではあるが，初回手術からIBTR発見までの期間は諸家の報告に比べ長い傾向が認められた．初回SLNB症例には再度SLNBが施行されることが多いと思われるが，同側腋窩以外にSNが同定されることがあり，その対処には注意が必要と考えられた．

EP12-40
当院での乳房温存術後の乳房内再発症例に対する予後の検討

[1]大阪国際がんセンター　乳腺・内分泌外科、
[2]大阪国際がんセンター　腫瘍内科、[3]三重大学医学部附属病院　乳腺センター
瀬戸　友希子[1]、中山　貴寛[1]、谷口　梓[1]、中島　聡美[1]、日馬　弘貴[1]、
松井　早紀[1]、橘高　信義[1]、西尾　美奈子[2]、藤澤　文絵[2]、石飛　真人[3]、
玉木　康博[1]

【背景】
現在の温存乳房内再発に対しての術式は、本邦の乳癌ガイドライン上原則として乳房全切除術が推奨されており、限られた症例には再温存ができる可能性があるとされている。実臨床においても、一般的には乳房全切除術が施行されることが多いが、再度の乳房温存術が行われている症例も存在する。最近では、温存乳房内再発に対して再度の乳房温存術の施行を支持する報告もみられるようになってきた。
【対象】
2012年1月1日から2020年12月31日に、初回温存乳房術後の乳房内再発に対して当院で根治手術を施行された126例を対象とした。Disease free interval (DFI)が6ヵ月以上の症例を対象とし、両側温存乳房内再発症例及び温存乳房内再発の時点で遠隔転移を認めた症例は除外とした。
【方法】
初回および乳房内再発時の患者背景について、臨床病理学的因子、治療、局所及び遠隔再発状況を検討した。乳房全切除後、乳房温存術後における温存乳房内再発後の5年overall survival(OS)、Breast cancer-specific survival(BCSS)、Distant-disease free survival(D-DFS)を含む予後比較について後ろ向きに解析を行った。
【結果】
当院における温存乳房内再発126例のうち、乳房全切除術(Bt、SSM、NSMを含む)が施行されたのは87例(69.04%)、乳房温存術が再度施行されたのは39例(30.95%)であった。乳房内再発後のフォローアップ中央値は58カ月であり術式による差は認められなかった。、乳房内再発後の5年OSはそれぞれ乳房全切除後において92.8%(95%信頼区間0.834-0.970)、乳房温存術後において91.1%(95%信頼区間0.747-0.971)、P値0.842と有意差は認められず、BCSS、D-DFSにおいても有意差は認められなかった。
【結語】
当院での症例検討の結果では、温存乳房内再発に対して施行された術式によって、予後に有意差は認められなかった。症例によっては温存乳房内再発に対して再度の乳房温存術が選択肢にあがる可能性がある。

EP12-41
早期の原発性乳がんに対する経皮的超音波ガイド下凍結療法の安全性と有効性のPilot Study

[1]聖マリアンナ医科大学　乳腺・内分泌外科　ブレスト&イメージングセンター先端医療附属クリニック、[2]聖マリアンナ医科大学　乳腺・内分泌外科
川本　久紀[1,2]、喜多島　美奈[2]、瀧下　茉莉子[2]、坂本　菜央[2]、中野　万理[2]、
田雑　瑞穂[2]、黒田　貴子[2]、敦賀　智子[2]、吉江　玲子[2]、志茂　彩華[2]、
小島　康幸[2]、秋山　恭子[2]、志茂　新[2]、都築　麻紀子[2]、本吉　愛[2]、白　英[2]、
河原　太[2]、印牧　義英[1]、福田　護[1]、津川　浩一郎[1,2]

【目的】乳癌の根治的手術で乳房温存術は十分な局所制御率が実証され、近年oncoplastic surgeryの考え方を 背景に、限局性早期乳癌に対して、切除手術の代わりに乳がんを非手術的治療(non-surgical ablation)的に制御する 局所治療法が試みられるようになった。さらに乳癌検診の受診率も高まり、微小な非触知乳癌の発見率も増加し、今後このような微小な非触知乳癌に対する非手術的治療の需要が高まることが予想される。そこで今回我々は病変の広がりが限局した早期の乳癌に対する非切除超音波ガイド下凍結療法の実施を計画した。日帰り手術での施 行と整容性に優れた凍結療法は現在の乳癌治療のニーズに適合した治療法であると考える。今後、術後放射線治 療を含めた乳房温存術の代替医療として施行できる成績と安全性を検討する。【方法】乳癌凍結療法に用いる機器はIceSense3(IceCure社、Israel;IS3システム)を用いる。PS:0-1、20歳以上 85歳以下の女性、センチネルリンパ節生検および凍結療法後の放射線治療が可能である。遠隔転移を有する患者、浸潤性小葉癌、浸潤性微小乳頭癌、腫瘍が皮膚および大胸筋に近接する症例は除外。【評価項目】主要評価項目：凍結療法後1ヶ月後に腫瘍部分を10Gで3本吸引組織生検(VAB)しviableな癌組織の残存の有無を確認する。副次評価項 目:皮膚の変化(凍傷の有無)、QOL調査(整容性を含めた患者満足度)、有害事象。【結果】試験参加症例数8例、7例でviableな癌組織の残存はない。1名の患者がVABを拒否した
患者の平均年齢は61.9歳、SD7.7、年齢層は53 ～ 72歳。腫瘍径6.8 ～ 14.5mm（平均10.3mm）、追跡期間：中央値は39 ヶ月（範囲24 ～ 44 ヶ月）。凍結療法1 ヵ月後のMRIで大胸筋の一部に凍傷を示唆する所見が認められたが、症状はなく、6 ヶ月後のMRIでは凍傷の所見は消失した。凍結した腫瘍の周辺の脂肪壊死領域の減少はMRIで追跡し、平均サイズ54.9mm、3年後の平均減少率は56%であった。整容性に関しても良好な結果を示した。全例凍結療法後3年経過し局所再発、遠隔転移は認めない。【結論】15mm以下の早期低リスク乳癌に対する経皮的凍結融解療法は、潜在的に乳房温存術の代替となる可能性を秘めており、良好な整容性を示した。さらに症例数を重ねて検討する。

EP12-42
低侵襲性を追求する乳房切除術

東邦大学医療センター佐倉病院　外科
田中　宏、榊原　雅裕、平塚　萌子

遺伝性乳癌の概念が確立した今日、我々の乳癌手術における整容性向上の標的は、乳房温存手術から乳房全摘再建に移行した。このことはこれまで語られてこなかった乳房切除手術の進化が求められることを示唆している。つまり乳房同時再建手術では乳房再建を形成外科の手技に依存するが、その整容性や感染性合併症にはその基礎となる乳房切除手術が深く関わることが容易に推測される。しかし、整容性向上や感染性合併症低減を前提とした乳房切除手術の取り組みは少ない。そこで我々は整容性向上や感染性合併症低減を目的とした低侵襲性（解剖学的）乳房切除手術を提言する。（患者と方法）我々は、浅筋筋膜層内に後天的に発生する乳腺の解剖を捉え、浅筋筋膜浅層と浅筋筋膜深層の間に存在する組織を摘出することを低侵襲性（解剖学的）乳房切除と定義する。この手技により大胸筋前面の組織は元より、特に前鋸筋前面の組織の血流を広範に温存できる（図）。我々の乳房切除手術の低侵襲性を評価するために、当院にて2018年から2021年に施行した低侵襲性乳房切除術症例（郭清および再建症例を除く）74例と過去の乳房切除術症例（郭清症例を除く）103例において、総ドレーン排液量と術後入院期間を比較した。（結果）低侵襲性乳房切除術例では、過去の乳房切除術例に比して、総ドレーン排液量（217ml vs 295ml, p=0.00417）と術後入院期間（5.68日 vs 6.94日, p=0.00851）を有意に減少させた。（結論）我々の解剖学的乳房切除術の低侵襲性が総ドレーン排液量と術後入院期間として示された。本会では、低侵襲性乳房切除術の手技の詳細を提示する。

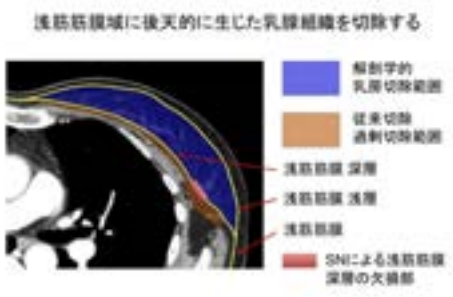

★：優秀ポスター

EP12-43
Nipple-sparing Mastectomy(NSM)における新しい 乳頭乳輪部生検について

[1]串本有田病院　外科、[2]さくらい乳腺クリニック、[3]紀和ブレストセンター、[4]岸和田市民病院乳腺科
鈴間　孝臣[1]、櫻井　照久[2]、梅村　定司[3]、吉村　吾郎[4]、櫻井　武雄[2]

Nipple-sparing Mastectomy(NSM) では乳頭乳輪部を残すことで癌細胞の残存が懸念される。温存予定の乳頭乳輪部を病理学的に調べることは有意義である。 今回我々は乳頭分泌を伴う症例や乳頭分泌が無くとも乳頭乳輪部に腫瘤が近接する症例についても、kai medical BIOPSY PUNCH (2,3,4,5,6,8mm) を用いて局所麻酔下でも可能な乳頭乳輪部生検を考案したので報告する。

EP12-44
乳房部分切除後の形成術をはじめて

[1]岡山中央病院　乳腺外科、[2]河田外科形成外科、[3]岡山大学病院　形成外科、[4]岡山中央病院　形成外科
今田　孝子[1]、樹下　真希[1]、渡部　聡子[2,4]、雑賀　美帆[3]、中桐　僚子[3,4]

MMGやエコーなどの検査機械の発達により早期乳癌が見つかることが多くなり乳癌手術は縮小傾向である。近年は整容性を考え乳房全摘＋再建術が増加している。部分切除では切除部位はへこみ、特に乳頭より下方の場合、上方の乳房が乳頭 に覆い被さるように落ちてきて変形が目立つことがある。また乳管内癌が広範に拡がっていれば切除範囲も大きくなり変形 が目立つ。早期に見つかったわりには術後の乳房変形が高度であったり、部分切除が可能でも整容性を考えあえて全摘、再建を選択せざるをえないこともある。当院は形成外科が週１日の非常勤医で、血管吻合用顕微鏡がないため全摘でDIEP flapになった場合他院に紹介しないといけない。そこで当院では部分切除後の形成術を開始した。

2018年11月より2021年10月まで12例に施行した。年代は30代２人、40代４人、50代４人、60代１人、70代１人であった。腫瘍部位はC領域３例、CD領域３例、D領域３例、DB領域２例、A領域１例であった。腫瘍のひろがりは10mm以下２例、10 ～ 30mm 3例、40mm以上７例で最大は90mmであった。１例は40mmの範囲内に浸潤癌２個とDCISが存在する多発癌であった。術前診断はstage 0: 4例、stage I: 6例、stage II: 2例でありNAC後が１例あった。腋窩リンパ節郭清した症例はなかった。再建ドナーは胸背動脈穿通枝皮弁（TAP flap）８例、広背筋皮弁１例であった。３例は乳房縮小術＋乳頭乳輪の位置移動で形成した。

部分切除後の再建では切除断端陽性の場合追加切除は困難である。そこで切除範囲をやや大きめに設定した。また、石灰化を認める症例は切除断端を迅速病理診断に提出した。しかし２例、断端近くまで乳管内癌を認めた。追加切除はせず放射線でブー スト照射を加えた。

手術時間は乳腺部分切除＋センチネルリンパ節生検は１時間半以内にほぼ終了するが、再建の場合２時間半から５時間要した。胸背動脈からの穿通枝を見つけまでの時間にばらつきがあったが経験を積むと時間も短くなった。A領域の部分切除では外側の皮弁を使えないが縮小術であれば形成できた。入院 期間は約１週間で、TAP flapは広背筋皮弁に比べ術後の疼痛の訴えは少なかった。また乳房の変形は少なく、患者さんは満足した結果となった。今回、当院での症例を供覧して報告する

EP12-45
下部領域乳癌における部分切除後の欠損部充填法の工夫

[1]東京都済生会中央病院　乳腺外科、[2]東京都済生会中央病院　腫瘍内科
佐藤　隆宣[1]、町野　千秋[1]、及川　明奈[1]、星野　舞[2]、酒井　元[2]、
船越　信介[2]

乳房温存手術において満足度の高い整容性を維持するためには、部分切除後の欠損部の陥凹を極力目立たないように充填することが重要と考えている。特に下部領域の乳癌に部分切除を行うと、周囲乳腺による充填が困難なため陥没変形を生じやすい。乳房外の組織を欠損部へ充填するvolume replacementの手技を用いた報告は認めるが、乳腺外科医には手技的にやや煩雑で困難な術式である。そこで我々は、下部領域の乳癌に対して、乳房内の組織を出来るだけ上手に授動することで、欠損部を充填しているので紹介する。皮切においては、乳頭を中心に腫瘍直上に向かって放射状に皮膚切開を置いている。皮下剥離は､乳頭下で乳腺組織を切離し上部の乳房まで進める。十分なマージンを確保して腫瘍を含めて乳腺組織を部分切除する。乳房上部の乳腺組織を外側からrotationするように授動し欠損部を充填する。この方法は、簡単で誰にでも容易に実践できる乳房形成術であり、整容性に関しても比較的満足度の高い結果が得ることができる方法である。

EP12-46
当院におけるRRMを含めた乳頭乳輪温存乳房切除術の安全性の検討

昭和大学病院　乳腺外科
加藤　倫子、明石　定子、重光　莉紗、巣山　かれん、村上　佑季、吉田　伶香、津久井　理加、鶴我　朝子、橋本　梨佳子、増田　紘子、垂野　香苗、
桑山　隆志、中村　清吾

【背景】乳頭乳輪温存乳房切除術(NSM)では、乳頭乳輪部と乳房皮膚が温存されることで良好な整容性が得られるが、腫瘍学的安全性を担保するため適応と手技に留意が必要である。NSMは日本乳癌学会乳癌診療ガイドラインにおいても弱い推奨となっており、手術症例数は未だ少ない。今回、当院で施行されたNSM後の再発症例を検討し報告する。
【対象】当院において2012年４月から2021年10月までにNSMを行った204例について臨床経過、病理結果、局所再発率、再発時の病態について検討した。対象は通常MRIにて乳頭からの距離が保たれており、本人の希望が強い場合としている。
【結果】当院においてNSMを行った204例は原発乳癌179例(両側同時NSM5例)、乳房温存術後再発例11例、乳房部分切除後リスク低減全摘術(RRM)3例、対側乳癌に対するRRM10例、断端陽性による追加切除１例であった。手術時年齢中央値は47歳(24－70歳)であり、術後病理は浸潤癌(IDC)141例(69%)、非浸潤性乳管癌(DCIS) 39例(19%)、粘液癌４例、浸潤性小葉癌２例、境界悪性葉状腫瘍１例、pCR4例、RRM13例であった。サブタイプはLuminal147例、HER2 10例、Luminal HER2 13例、トリプルネガティブタイプ(TNBC)12例であった。
観察期間中央値は57 ヵ月であり、204例中11例(5%)で再発を認め、胸壁再発が７例(3%)、その他再発は４例(うち脳転移１例、頚部リンパ節転移１例、癌性胸水１例、骨転移１例)であった。再発した11例の原発巣の病理はIDC9例、DCIS1例、粘液癌１例であり、サブタイプはLuminal 9例、Luminal HER2 1例、TNBC1例であった。RRMとしてのNSM症例の観察期間中央値は46 ヵ月で局所再発例はなかった。
胸壁再発を認めた７例はNSM時乳輪切開３例、乳房外側切開３例 乳房下縁切開１例であった。原発巣と同部位再発が３例、他領域再発４例であり、４例全てが乳房上内側部からの再発であった。胸壁再発全例において腫瘤摘出を行った。
【考察】乳房切除術での局所再発は2.3-18%(乳がん診療ガイドラインより)と報告されており、再発率に差は認めなかった。再発部位としては、原発巣と同部位、乳房上内側からの再発が多く、皮切から遠くなるため視野が不十分となることが関連している可能性が示唆される。
【結論】NSMは症例を選べばRRM含め乳頭再発のリスクは低いが、上内側での乳腺の遺残に注意が必要である。今後も症例を集積し、手術手技と再発についての関係やNSMの有用性についての更なる検討が必要である。

★：優秀ポスター

EP12-47
当院で行っている神経ブロック下区域麻酔での乳癌手術について

市立宇和島病院　乳腺外科
岡田　憲三

当院では6年前から乳癌手術の際には原則神経ブロックを併用している。神経ブロックの導入により術後の疼痛は明らかに改善し効果を実感している。一方で乳癌患者の増加は高齢者において顕著で、手術における全身麻酔のリスクは難しい問題である。当院では5年前より全身麻酔のリスクの高い乳癌患者を神経ブロックに局所麻酔を併用した区域麻酔で手術しており、25例を経験したので報告する。

神経ブロック下区域麻酔で乳房切除(Bt)を16例、部分切除(Bp)を9例に行った。神経ブロックはSerratus plane block(SPB)[#1]で、Btの際にはParasternal intercostal block(PSB)[#2]も併用した。臨床病期はTisが3例、T1が8例、T2が9例、T3が1例、局所再発が4例であった。患者の年齢は62-100歳(中央値87歳)、ASA-PSは2-4(中央値3)で、それぞれの合併症で全身麻酔のリスクが高いとされた症例であった。手術時間は17-62分(中央値30分)、出血量は5-85g(中央値20g)であった。皮膚切開は3.5-16cm(中央値8cm)、併用したLidocaineは100-250mg(中央値150mg)であった。適時鎮静を併用したが全例で比較的安全に手術を完遂することが可能であった。手術麻酔に伴う合併症は特に認められなかった。

その他に神経ブロック下に良性腫瘍手術を15例、乳管腺葉区域切除を5例に行った。特に乳管腺葉区域切除は多くが以前は全身麻酔で行われていたが、最近では全て神経ブロック下で行い特に問題を経験していない。乳管腺葉区域切除は神経ブロック下区域麻酔の良い適応ではないかと考えている。

近年乳房手術の術後鎮痛として神経ブロックが普及してきたが、超音波ガイドの進歩により神経ブロックのみの区域麻酔でも手術を完遂することが可能となってきている。ブロックする神経は肋間神経でTh2-6を効果範囲としている。今回全例で神経ブロック下に局所麻酔も過量となることなく比較的安全に手術を終了しえた。高齢者など全身麻酔のリスクの高い乳癌患者では検討してもよい麻酔法ではないかと考えた。

#1)Blanco R, Parras T, McDonnell JG, et al: Serratus plane block: a novel ultrasound-guided thoracic wall nerve block. Anaesthesia 2013
#2) Ohgoshi Y, Ino K, Matsukawa M: Ultrasound-guided parasite intercostal nerve block. J Anesth 2016

★EP12-49
美しい乳房を求めて～ MMG乳腺濃度と術後の整容性を乳腺濃度から評価する～

結核予防会　複十字病院　乳腺科
生魚　史子、武田　泰隆、小柳　尚子

【背景】乳癌手術では治療はもちろん、整容性は重要な課題である。術前MMGの乳腺濃度による術後の整容性に違いはあるのだろうか
【症例】当科における内視鏡補助下乳房部分切除術(VABCS)を施行した33例及びSBI再建32例を対象とした。
【方法】当科において2015年3月～ 2020年12月に手術を行った片側のSBI再建32例及びVABCS 33例を撮影し、整容性を沢井班の評価法で行った。MMGの乳腺濃度はガイドラインに則り4段階に分類し考察した。下垂の程度をRegnault分類で4段階評価し乳腺濃度と下垂の程度が整容性に与える影響を検討した。
【結果】高濃度乳腺例は再建、VABCS合わせて4例。全て下垂が少ない傾向にあった。SBI再建例は年齢中央値48.5歳。MMG上、高濃度２例 不均一高濃度26例　散在性3例。VABCS例は年齢中央値64歳。高濃度２例 不均一高濃度16例　散在性15例。VABCS例は再建例に比し約15歳年齢が高く散在性と不均一高濃度の症例はほぼ同数であった。整容性の評価では沢井班の形態score5点中3点以上に21人分布していた。VABCS例では沢井班のscore 10点中5点以上が、散在性乳腺は15人中10人、不均一高濃度乳腺は16人中9人であった。
【考察】沢井班の評価法に基づくと、VABCSで主な減点の原因は乳頭の高さと瘢痕であった。特に下垂の無い高濃度乳腺では下溝線での減点は無かったが、乳腺が薄く切除部と皮膚が近接するため術操作によっては瘢痕を来しやすいと考えられた。再建例は下垂の程度と症例数が反比例しており、不均一高濃度例が多かった。再建での主な減点の原因は左右差、特に上内側のSBIの形態がround typeではやや張り出しが強く、しばしば目立つが瘢痕形成や大きさについては減点の対象にはなりにくかった。再建例では、高濃度の方が整容性は高く、VABCSでは高濃度の方が整容性は低い傾向と示唆された。
【結論】VABCS症例は下垂の程度と必ずしも整容性の評価は一致せず、主に術操作による瘢痕、乳頭の位置の左右差が整容性の減点対象となり得ることが判明した。つまり術操作次第では整容性を高く保てると考えられ、改めて手術時に皮下組織の剥離を慎重に行うこと、術後乳頭の高さを左右対称にすべくブレストバンドでの固定の重要性を認識させる結果となった。今後更に症例を増やし検討し報告する。

EP12-48
乳房部分切除術に対する２次再建とその有用性

富山大学附属病院　形成再建外科・美容外科
葛城　遼平、佐武　利彦、小林　耕大、小野田　聡

＜目的＞
乳房部分切除術(Bp)では根治性に加えて整容性の両立が求められる。我々はこれまで、Bp後の形態改善を希望する患者に対して様々な2次再建を施行してきた。今回、それぞれの特徴と有用性について報告する。
＜方法＞
2007年4月から2021年3月まで、当院と横浜市立大学附属市民総合医療センターでBp後に2次再建を施行した46例を対象とした。再建前の変形領域をA・B・C・D・E領域に分類し、再建方法との相関を調べた。変形が2領域以上に及ぶ場合は、より変形の強い領域を変形領域とした。写真、手術記録により術前後の整容性を比較し、各再建方法の特徴、有用性について検討した。整容性評価には厚労省科研費がん臨床研究事業中塚班の評価方法を用いた。
＜結果＞
年齢は39-66歳(中央値52歳)、Bp後9-216ヶ月(中央値47ヶ月)経過し、全例で術後放射線治療が施行されていた。変形領域はC(16例:35%)、D(13例:28%)、A(9例:20%)、B(6例:13%)、E(2例:4%)の順に多かった。再建方法は脂肪注入が12例(26%)で最多で、DIEP flapやSIEA flapなどの下腹部穿通枝皮弁が11例(24%)、TAP flapやLICAP flapなどの背部穿通枝皮弁が9例(20%)、PAP flapなどの大腿部穿通枝皮弁が8例(17%)であり、その他縮小術や固定術なども施行した。変形の程度が特に強い5例には残乳房切除術を施行した上で再建した。C、D領域には背部穿通枝皮弁が4例(31%)、5例(39%)と多い傾向にあったが、再建方法に領域ごとの偏りは認めなかった。術前の整容性はPoor:25例(62.5%)、Fair:13例(32.5%)、Good:2例(5%)であったが、術後はPoor:5例(12.5%)、Fair:16例(40%)、Good:19例(47.5%)にまで改善し(6例は対側乳房切除後、写真不備などで評価不能)、37例(92.5%)で術後の評価点数は改善した。いずれの症例も再建後の患者満足度は高かった。
＜考察＞
Bp後の変形は長期経過しても許容できるものではないことが示唆された。再建手術を希望した患者の37.5%がFairもしくはGoodと判定できた患者であったことから、整容性評価に関して医師-患者間で乖離する場合があり、医師が良好な形態と判断した場合でも修正希望の確認が重要である。Bp後の2次再建においては乳房外組織を必要量充填するvolume replacement techniqueが有用であるが、変形領域ごとに決まった再建方法にとらわれず、必要組織量や患者の体型、希望を考慮して症例毎に方法を選択したことが整容面の改善に寄与したと考える。

EP12-50
乳房温存手術におけるBird's Beak変形を防ぐための工夫

金沢医科大学病院　乳腺・内分泌外科
森岡　絵美、野口　昌邦、野口　美樹、井口　雅史

背景と目的：
乳房温存手術（BCS）後に下極に発生する乳房の変形は、鳥のくちばし（BB）の変形として知られている。プルダウン手順（PDMP）は、BBの変形を防ぐことができる。この研究の目的は、BCS後のそれぞれ従来の閉鎖手順（CCP）とPDMPで再建された乳房の転帰を評価することである。
方法：
CCPでは、広範囲切除後、乳房の下内側部分と下外側部分が乳房欠損を修復するために正中線に向かって授動される。一方、PDMPでは、広範囲切除後、乳輪後部組織が乳頭乳輪複合体から剥離され、乳房欠損を補充するために上部乳房組織が下方へ授動される。
結果：
32例でBCSにおいて、CCPは12人の患者（グループA）で実施、残りの20人の患者（グループB）でPDMPが実施された。乳房の体積と腫瘍の大きさは、グループ間で有意差はなかった。総手術時間、平均出血量、合併症の発生率も、グループ間で有意差はなかった。
グループAの9人（75%）の患者で最終的にBB変形を発症したが、グループBでは3人（15%）の患者でのみ観察された。PDMPは、BCS後のBB変形率を有意に低下させた（p <0.01）。
結論：PDMPは、乳房組織の20%未満が除去された場合のBB変形の予防に役立つ。上部乳腺組織の十分な授動は、この手順における重要な要素である。

★：優秀ポスター

EP12-51
乳房部分切除術後の広範囲defectに対するThe Suture Scaffold Techniqueの有用性

[1]宗像乳腺外科、[2]和白病院　乳腺外科
塩谷　聡子[1]、西山　康之[2]、古賀　淳[2]

【背景】
腫瘍径が大きい乳癌の乳房部分切除術後においては術後の整容性を維持することは難しい。原因は、できたdefectの直上皮膚と直下の大胸筋の癒着にある。今回defect内部に非吸収糸で足場を作ることにより組織の自己修復を助けるとともに大胸筋と皮膚の癒着を防止することによって長期的に美しさを保てる可能性がある方法（The Suture Scaffold Technique）について検討したので若干の過去の報告と共に報告する。
【症例】
福岡和白病院にて部分切除術を行った症例中The Suture Scaffold Techniqueを用いて再建を施した10症例。部分切除術により生じたdefect n 対して、深層、薄層に分けて非吸収糸により足場を作り皮膚と大胸筋の癒着を防ぐための構造を作成した。全例において短期整容性及び術後照射後の整容性について非常に良好であった。長期的整容性については今後の観察が必要だ。
【考察】
比較的腫瘍径の大きな症例では部分切除により整容性が失われる症例が多く、最近では組織拡張器を用いた全摘＋同時再建を勧めることも多い。しかし再建術により美しい乳房を期待するには適度な皮下脂肪がないと適わない。今回報告した、The Suture Scaffold Techniqueは乳房のサイズが小さく、皮下脂肪が少なくても良い適応になると感じた。さらに今回改めて、部分切除後のdefectを充填できる製品について過去の報告を振り返り、その問題点や今後の展望についてまとめた。部分切除後の再建法選択の一助となれば幸いだ。

EP12-52
当院における温存乳房内再発症例の検討

浜松医科大学　第一外科
綿引　麻那、小泉　圭、淺野　祐子、中村　明子、小倉　廣之

【緒言・目的】乳癌診療ガイドライン2018年版では，浸潤性乳管癌に対する乳房温存手術後の局所再発は，断端陽性症例において断端陰性の2倍のリスクとされており，過去には予後不良因子であるとの報告もある．今回当院における温存乳房内再発例を検証し，その予後を改善させるための課題を検討した．
【方法】2000年1月～ 2021年11月に行われた乳房部分切除術と温存乳房内再発を認めた症例について，Subtypeと病理断端，NG，HG，転帰，リンパ節転移の有無，再発を認めてから最終生存確認日までの期間に関して検討した．
【結果】乳房部分切除術780例のうち，温存乳房内再発は12例(1.5%)であり，Luminal typeは全体589例のうち8例(1.4%)，HER2 typeは85例のうち3例(3.4%)，Triple negativeは89例のうち1例(1.3%)であった．手術標本における病理学的断端の状況は，断端陰性は全体479例のうち5例(1.0%)，近接(5mm以内に病変あり）は全体224例のうち5例(2.2%)，露出は全体51例のうち２例(4.0%)であった．断端陰性と比較し，近接・露出の症例では温存乳房内再発は多い傾向にあったが，有意差は認めなかった．またNGやHGが高い症例は局所再発が多い傾向にあった．転帰は，生存10例，乳癌死2例(16.7%)であり，死亡例は共に初回手術時にリンパ節転移を認めていた．温存乳房内再発を認めてから最終生存確認日までの平均値は2879日[95%CI:2275-3483]であり，同時期に発症した，胸壁再発では2341日[95%CI:1519-3163]，腋窩リンパ節再発では3628日[95%CI:2529-4727]鎖骨上・内胸リンパ節再発では3067日[95%CI:2153-3981]であり，局所再発の部位による生存期間の差に有意差は認めなかった．
【考察】温存乳房内再発の頻度は1.5%程度であり，非常に低い水準であった．局所再発のリスク因子としては病理学的断端のほか，SubtypeやNG，HGが考えられた．また，局所再発後の予後不良因子としては初回手術時のリンパ節転移が考えられた．
【結語】温存乳房内再発は低い傾向にあり，近年の全身治療や放射線治療による効果が考えられる．さらなる局所再発率の低下には，SubtypeやNG，HGを考慮した手術術式の検討が重要と考えられた．

EP12-53
当院における乳癌局所再発手術例の特徴と予後の検討

昭和大学病院　乳腺外科
吉田　伶香、明石　定子、増田　紘子、加藤　倫子、巣山　かれん、百石　莉紗、松井　利晃、村上　佑季、津久井　理加、鶴我　朝子、中山　紗由香、橋本　梨佳子、垂野　香苗、桑山　隆志、中村　清吾

【背景】乳癌術後局所再発症例の一部はその後の遠隔転移や死亡のリスクに関与する。我々は局所再発を認めた患者に対する病理、原発巣・局所再発術後の治療法について検討を行った。
【対象】2019年1月から2020年12月に当院で施行した乳癌局所再発手術症例について、病理、術式、治療、再発部位・期間、その後の局所再再発・遠隔転移の有無を検討した。
【結果】乳癌手術1092例中乳癌局所再発に対する手術例は36例（3.3%）であり、初回手術後の病理や術後治療不明を除いた30例(2.7%)を検討した。温存乳房内再発は5例(17%)、同側胸壁再発は11例(37%)、同側胸壁＋腋窩再発は3例(10%)、腋窩再発は11例(36%)だった。うち原発、再発ともにluminalが24例(80%)、TNが4例(14%)、luminalがTNに陰転化していたものが1例(3%)、luminalがluminalHER2と診断された症例が1例(3%)だった。再発までの期間中央値は42.5か月（7か月～ 296か月）だった。
局所再発術後の全身治療は86.7%で施行、うち90%が再発前と治療レジメン変更した。観察期間中央値23.5か月の間、局所再発術後に4例が局所再再発をきたし、遠隔転移をきたした症例は5例だった。うち2例は局所と遠隔転移の両方をきたした。
温存乳房内再発５例中遠隔再発をしたものはなくluminal で再再発が1例(20%)であった。同側胸壁再発11例中遠隔転移は1例(14%)だった。腋窩再発11例中、遠隔再発は4例（36%）と他の再発よりも多かった。特にTN4例のうちKi67高値2例は共に腋窩再発後遠隔転移をきたした。
局所再発術後、遠隔転移をきたした5例の期間中央値は15か月、最短期間が4か月、最長期間が21か月だった。1例はTAM内服中の腋窩再発であり、その4か月後肺転移を認めた。その他の4例は原発、再発ともにluminal2例、TNBC1例、luminalからTNに陰転化したものが1例であり、3例は腋窩再発後、１例は温存乳房内再発でありいずれも根治術が施行されていた。再発巣切除後2例は術後補助療法施行されており、2例は補助療法施行されていなかった。
【考察・結語】pureHER2タイプでの局所再発手術例は認めなかった。5例(16.7%)が局所再発術後2年以内に遠隔転移を起こしたが腋窩再発後が多かった。治療法や病理型、リンパ節転移の有無、初回術式に特記すべき因子は認めなかった。
当院における２年間の局所再発手術例について検討した。長期間での遠隔転移のリスクについては今後さらに症例を重ね、学会にて追加報告する。

EP12-54
切除可能と判断した乳癌術後局所・領域リンパ節再発症例122例の局所切除後の予後の検討

愛知県がんセンター　乳腺科
高塚　大輝、澤木　正孝、服部　正也、吉村　章代、小谷　はるる、片岡　愛弓、堀澤　七恵、尾崎　友理、遠藤　由香、能澤　一樹、磯谷　彩夏、岩田　広治

目的：CALOR試験で乳癌術後局所・領域リンパ節再発(isolated locoregional recurrences; ILRR)に対する術後化学療法の有用性が示唆されたが、症例数も少なく背景も様々であった。どのような症例に対して積極的治療が必要か、当院でのILRRを解析し、ILRR切除後の予後を検討した。
方法：2009年1月から2017年12月に当院で切除可能と判断し手術を施行したILRR122例の予後を後方視的に解析した。
結果：観察期間中央値は5.6年(0.1-13.1)、年齢中央値は54歳(28-85)。ipsilateral breast tumor recurrence(IBTR)のみが59人、領域リンパ節・胸壁再発群が63人で、ILRR切除後5年DFSは87.8%(95%CI 76.1-94.0)、74.4%(95%CI 61.1-83.7)であった(HR 0.49, 95%CI 0.23-1.04. p=0.065)。上記2群で3因子についてILRR切除後の予後を検討した(Table)。IBTRのみ群では初回術後薬物療法中・終了1年以内での再発症例でILRR切除後の再発が多かった(HR 8.92, 95%CI 2.57-30.9, p<0.001)が、そのうちILRR切除後再々発した5例中4例でILRRに対する化学療法が未施行だった。
またILRR切除後の病理結果で腋窩リンパ節転移が４個以上、Rotter・内胸リンパ節再発は腋窩リンパ節転移が３個以下に対してILRR切除後の再発が多かった(HR 12.3, 95%CI 1.59-95.4, p=0.001)。しかし、そのうちILRR切除後再々発した12例中9例でILRRに対する化学療法がすでに施行されていた。
結語：腋窩リンパ節転移が４個以上、Rotter・内胸リンパ節再発群では化学療法を追加しても予後が悪く、ILRR切除後の薬物療法には検討の余地があり、また腫瘍量が少ない段階で診断することが大切であると考えられる。



★：優秀ポスター

EP12-55
薬物療法が遠隔転移巣に完全奏効した後に原発巣切除を行ったStageⅣ乳癌の一例

[1]浜松医療センター　乳腺外科、[2]浜松医療センター　病理診断科、
[3]浜松医療センター　薬剤科、[4]浜松医療センター　看護科
芝切　花梨[1]、杤久保　順平[1]、細川　優子[1]、馬場　健[2]、宮本　康敬[3]、
天野　一恵[4]

StageⅣ乳癌に対して予後の改善を期待しての原発巣切除は推奨されていない．しかし，薬物療法によって遠隔転移巣で完全奏効が得られた場合は，局所治療を行うことで治癒が得られる可能性がある．今回われわれは，薬物療法が遠隔転移巣に完全奏効した後に原発巣のみが再燃したため，原発巣切除を行ったStageⅣ乳癌の一例を報告する．
患者は52歳，女性．40歳時に近医で左乳癌と診断された．生検組織診断は浸潤性乳管癌，ER 100%，PgR 100%，HER2 2+（FISH法で陽性），NG2であった．胸腹部単純CT検査で左腋窩リンパ節，左内胸リンパ節および縦隔リンパ節の腫大を認め，骨シンチグラフィで胸骨部に集積を認めた．縦隔リンパ節および胸骨部は遠隔転移の診断には至らず，cT2N1M0 stageⅡBの診断で術前薬物療法を目的に当科を紹介受診した．術前薬物療法としてトラスツズマブ＋ビノレルビンを4サイクル，続いてトラスツズマブ＋パクリタキセルを12サイクル実施したところ，原発巣および左腋窩リンパ節の縮小と腫大していた内胸リンパ節および縦隔リンパ節の消失を認めた．胸骨部の集積は不変であった．腫大していた縦隔リンパ節が薬物療法後に消失したことから，縦隔リンパ節は転移であったと判断し，手術を中止して薬物治療を継続することとなった．トラスツズマブ＋タモキシフェンを開始し，約3年時点で原発巣および腋窩リンパ節は縮小を維持し縦隔リンパ節も消失したままであった．骨シンチグラフィで胸骨部の集積は消失していた．遠隔転移巣については完全奏効の状態と判断し，トラスツズマブを終了してタモキシフェンのみ継続した．その約5年後に原発巣の再燃を認めた．縦隔リンパ節は消失したままであり，PET-CT検査で原発巣以外の異常集積を認めなかった．遠隔転移巣が約5年間完全奏効の状態を維持していたことから，局所治療を行うことで治癒を得られる可能性があると考え，乳房全切除術を施行した．手術標本の組織診断は浸潤性乳管癌，ER 100%，PgR 0%，HER2 1+，Ki67 1%，NG2であった．術後にリュープロレリン＋アナストロゾールを開始し，術後3年時点で無再発生存中である．
StageⅣ乳癌であっても薬物療法が遠隔転移巣に完全奏効した場合は長期生存が得られる．遠隔転移巣が完全奏効を維持した状態で局所のみが増悪した場合は，局所治療を行うことで予後が改善する可能性がある．

EP12-56
当院における乳癌oligometastasisの検討

[1]小張総合病院　外科、[2]日本大学病院　乳腺・内分泌外科、
[3]小張総合病院　薬剤部
木村　友紀[1]、冨岡　一幸[1]、島本　直明[1]、有馬　秀隆[1]、横山　武史[1]、
吉井　克己[1]、谷　眞弓[2]、岡野　希[3]

【はじめに】転移性乳癌の治療は症状緩和と延命を目的とし、全身薬物療法が標準的治療である一方、oligometastasisとされる5個以内の少数転移に対しては局所への積極的治療をおこなうことで長期生存を期待できるとする報告が散見される。
そこで今回我々は当院における乳癌oligometastasisについて、臨床経過と治療方針を検討したので報告する。
【対象】2011年1月から2020年12月に当院で経験した乳癌oligometastasis8例
【結果】再発時平均年齢は60.7歳(41-78歳)であり、発見契機は定期検査6例、腫瘍マーカーの上昇1例、自覚症状1例であった。原発巣の病期はⅠ期が4例、Ⅱ期が4例であり、subtypeはLuminalが5例、HER2 enrichが2例、Triple Negativeが1例であった。再発臓器は腋窩リンパ節(以下LN)が6例(75%)と最も多く、内臓転移は肺1例、肝1例、いずれも孤立性転移であった。無病再発期間の中央値は21カ月(6-84カ月)、術後5年以内の再発が7例(88%)であった。
再発治療として局所切除を行ったのは肺・肝・LNの6例(75%)、全身薬物療法をおこなったのはLNの2例(15%)であった。切除後、再発巣のsubtypeを検索すると6例中2例(33%)においてHER2が陽性化していた。
局所切除後の経過は、6例中5例(83%)に再再発が認められた。肺切除後に29カ月で脳転移をきたした1例を除き、4例(80%)が肝・LNともに同一臓器に再再発をきたしたが、LN再発の3症例においては再度切除を行うことで他臓器転移なく現在も生存中である。(再発後中央値；49カ月)
一方、薬物療法のみをおこなった症例に関しては、1例が化学療法でCRとなり再発後104カ月生存、もう1例は再発後48カ月で死亡となった。
【考察】近年、乳癌oligometastasisに関しては積極的に局所治療をおこなうことで長期生存が望めるという報告が多いが、当院で経験した症例においては腫瘍量の少ないLN再発を除き、全身薬物療法を行うほうが比較的長期生存する結果となった。しかしながら、subtypeを再検し適切な薬物療法を追加できることや、局所切除を行うことで他臓器への転移抑制につながる可能性も否定はできないため、今後さらに症例を集積し検討したいと考える。

EP12-57
対側腋窩リンパ節再発を来たしHER2陽転化を認めたトリプルネガティブ乳癌の1例

独立行政法人　地域医療機能推進機構　大阪病院　乳腺・内分泌外科
塚本　文音、大谷　陽子、南　有紀、笠原　千聖

症例は62歳女性。
X年6月 右乳癌 T1N1M0 Stage IIAに対し右乳房部分切除術＋腋窩リンパ節郭清を施行。
病理診断：充実腺管癌，浸潤径 1.3cm，n(1/25)，ER陰性，PgR陰性，HER2陰性(IHC法0)。
術後補助化学療法 FEC 4サイクル、DTX 4サイクル。
術後放射線療法 右乳房 60Gy。
X+11年4月、発熱後に左腋窩の痛みが出現。他院で施行されたCTで左腋窩リンパ節の腫大を指摘された。当院での超音波検査では左腋窩、鎖骨下に複数の腫大リンパ節を認めた。左腋窩のサイズが最大 (2.6cm) のリンパ節よりFNA施行し良性の診断であったため経過観察とした。
X+11年8月、超音波検査上、左腋窩リンパ節は2.9cmに増大。FNA再検し悪性の診断。乳房MRIで両側乳房内には病変を認めず。PET-CTでは左腋窩のレベルⅠに1.7cmのリンパ節を認め、同部位への集状集積を認めた。他の部位には異常集積を認めず。
左腋窩リンパ節単独再発と考え、X+11年10月、左腋窩リンパ節郭清施行(レベルⅡ)。病理診断:充実腺管癌の転移として矛盾しない像。n(1/38),ER陰性，PgR陰性，HER2陽性(IHC法3+)。術後薬物療法はTCbH 4サイクル、トラスツズマブ1年間投与。術後4年2ヶ月の時点で再発なく経過。
対側腋窩リンパ節転移は取扱い規約上、遠隔転移の扱いとなり、治療は放射線療法および全身薬物療法が基本とされる。
一方、原発巣と転移巣でHER2発現状況は10～24%の症例で異なり，転移・再発巣でも治療法を選択のため、可能な限りHER2検査を行うべきとされている。
本症例では外科的切除を行うことで原発巣と転移巣でのHER2発現の不一致が確認でき、術後化学療法として抗HER2療法の適応があることが 判断できた。
また、対側腋窩転移巣のバイオロジーの診断のみでなく、潜在性乳癌と転移巣の鑑別においても、本症例では外科的切除の意義があるものと考えられた。

EP12-58
局所コントロール手術を行ったde novo stage4乳癌の予後予測因子に関する検討

大阪ブレストクリニック　乳腺外科
榎本　敬恵、友池　力、藤田　倫子、宮川　義仁、柳沢　哲、稲上　馨子、
井口　千景、金　昇晋、青野　豊一、野村　孝、春日井　務、芝　英一

【背景】初診時に全身転移を伴うstageⅣ乳癌は根治困難であり、QOL維持と延命を目的とした全身治療が一般的である。しかし近年の分子標的治療や化学療法の発展や、転移巣の状況（Oligo-metastasis）により、局所手術治療を加えることで時に長期生存が経験される。そこで我々はde novo stageⅣ乳癌の手術施行症例を調査し、予後因子を同定した。
【方法】2006年10月から2021年10月の間で、当院にて施行した原発性乳癌の初回手術例6453例の内、de novo stageⅣ乳癌の手術例は45例であった。診療録から臨床背景や治療経過を、後ろ向きに観察研究を行った。原発巣局所の進行度（cT4症例かcT3以下）、腫瘍のサブタイプ、術前化学療法の奏効率、転移巣の状況（オリゴメタか多発転移か）、転移巣に対する治療の有無について調査し、それぞれ粗生存率を比較した。
【結果】対象45症例の患者は全員女性であった。手術時の中央値年齢は55.7歳[28-82歳]であった。術前療法は40例に施行されており、38例に術前化学療法、2例は術前内分泌療法が施行された。術前治療が行われなかった5症例のうち3例には術後化学療法が、 2例には術後内分泌療法が施行されている。Her2陽性の乳癌は全例で化学療法＋抗Her2治療が施行されていた。原発巣局所cT4症例は17例（37.8%）で、cT3以下は28例（62.2%）であった。腫瘍のサブタイプはHer2が28例、Luminalが9例、TNが8例であった。遠隔転移部位は肺15例（33.3%）、骨転移26例（57.8%）、肝転移4例（8.9%）、遠隔リンパ節転移5例（11.1%）であった。オリゴメタは10例で多発転移は35例に見られた。追跡期間の中央値は2.83年[1.60-5.62年]であり、対象症例の10年粗生存率は66.3%であった。clinical T分類およびオリゴメタかどうかでの生存率に差はなかった。転移巣への根治治療がある群では、ない群に比べ予後は良い傾向にあった。また、術前療法で完全奏功を得られた群で予後が良い傾向は見られたが有意差はなかった。腫瘍のサブタイプ別でHer2陽性乳癌は他のサブタイプに比して予後は良好であった（p=0.0499）。Luminal群とTN群に差は見られなかった。
【結論】初診時stageⅣ乳癌の局所治癒切除患者において、Her2陽性乳癌は予後良良好である。薬物治療により予後の延長効果が大きい事が影響した可能性が考えられる。

★：優秀ポスター

EP12-59
原発巣切除を含む治療を行った結果、5年以上の長期生存を得ているHER2陽性・StageIV乳癌の二例

幸町外科医院
田中　晴生

背景
StageIV乳癌は治癒困難であり、治療は遠隔転移巣の制御を主眼とした、生命延長と症状の緩和が主な目標となる。このため治療は全身療法（薬物療法）が主体となる。その一方、原発巣の外科的切除の意義については、ガイドラインにても否定的な意見が多く、未だcontroversialであり、議論の余地がある。今回、当施設において、原発巣切除が治療戦略上有用であったと考えられた、長期生存の二例を経験したので報告する。
目的
HER2陽性・StageIV乳癌に対する、原発巣切除の必要性を検討する。
症例
症例1は、初診時63才の女性。皮膚浸潤を伴う乳腺腫瘤を主訴に来院され、精査の結果、多発縦隔リンパ節転移を伴うHER2陽性・StageIV乳癌と診断した。2012年にはPertuzumabが使用できなかった為、FEC療法を導入しPRとなった。その後DOC+H療法を導入した。DOC+H療法3サイクル終了後、発熱、咳嗽を認め、CTにて間質性肺炎を認めた。DOCによる薬剤性肺炎と診断し、ステロイドにて加療を行ったが、その間に乳腺腫瘤のみが増大した。その為、薬剤性肺炎が軽快した後に左乳房切除を行った。その後AI+H療法を導入し、術後8年6か月経過した現在まで、CRの状態を保っている。
症例2は、初診時69才の女性。皮膚浸潤を伴う乳腺腫瘤を主訴に来院され、精査の結果多発肝転移を伴うHER2陽性・StageIV乳癌と診断した。全身化学療法を行うこととしFEC療法を導入した。3サイクル施行するもPDとなり、2014/1よりDOC+HP療法を導入した。DOC+HP療法を3サイクル行い、PRとなったが、その後DOC+HP療法を7サイクル終了時には乳腺腫瘤がPDとなった。その為T-DM1に変更した。T-DM1導入後、一旦はPRとなったものの29サイクル終了時に再び乳腺腫瘤のみPDとなった。その後原発巣切除をお勧めし左乳房切除を行った。術後はT-DM1療法を継続し、術後5年8か月経過した現在まで、CRの状態を保っている。
結語
原発巣切除を含む治療を行った結果、5年以上の長期生存を得ているHER2陽性・StageIV乳癌の二例を経験した。いずれの症例も全身薬物療法が根幹であることに疑いは無いが、今回の二症例のように、転移巣が制御されているにも関わらず原発巣の増悪を認めた場合は、QOLの維持や、それまでの転移巣に対して有効なレジメンをより長い期間継続する目的に、原発巣切除を行うことは治療選択肢の一つとなり得ると考えられた。

EP12-60
消化管手術介入でエリブリンを継続し得た転移再発乳癌の2例

[1]NTT東日本札幌病院　外科、[2]札幌医科大学　消化器・総合、乳腺・内分泌外科
山本　紗央里[1]、市之川　一臣[1]、岩村　八千代[1]、敷島　果林[1]、山田　秀久[1]、九冨　五郎[2]、竹政　伊知朗[2]

はじめに：進行再発乳癌治療において、エリブリンは全生存期間の延長と、QOLの維持が可能な優れた薬剤である。今回、他科治療と併用で、長期にエリブリンを使用した2例を経験したので報告する。
症例①：51歳女性。尿失禁で、泌尿器科を受診し、精査の結果、両側乳癌(T3N1M1 StageⅣ)、癌性腹膜炎、右水腎症、骨転移の診断となった。右腎瘻増設後、weeklyパクリタキセル施行したが、アレルギーで中止し、デノスマブのみ開始。その後EC(エピルビシン＋シクロフォスファミド)を施行。5コース終了後に、癌性腹膜炎によるイレウスを発症し、イレウス解除術施行。6コース終了後に80%量エリブリンへ変更し、現在27コースで、定期的に泌尿器科で腎瘻カテーテルの交換を行い、大きな合併症なく経過している。
症例②：82歳女性。左乳癌(T2N2M0 StageⅢA)の診断で、術前内分泌療法レトロゾールを開始し、PRとなった。1年後に再増大のため、Bp＋Ax施行した。術後照射後、レトロゾール再開5年時点で、CEAが上昇、CT検査で多発骨転移、胃転移を認めた。
フルベストラント＋パルボシクリブを開始し、デノスマブ併用とした。約5ヶ月後、胃部不快感が出現し、幽門側狭窄を認めたため、腹腔鏡下胃空腸バイパス術施行。その後カペシタビン内服に変更したが、約5ヶ月後にCA15-3が上昇し、エリブリン70%量へ変更した。14コースでPDとなり、緩和的治療へ移行した。
考察：乳癌消化管転移に対して手術介入を行うことは、予後の改善に寄与するかどうかの報告はない。しかし、QOLを改善し、術後にエリブリンを長期継続できたことが、結果的に予後の改善に寄与したと考えられた。
結語：乳癌消化管転移による消化器症状に対して、手術介入で、エリブリンの長期投与が可能となった2例を経験した。

EP12-61
手術時のサージカルスモークのリスクと排煙装置の効果

国立病院機構　渋川医療センター　乳腺・内分泌外科
佐藤　亜矢子、横田　徹、横江　隆夫

手術の際、各種エネルギーデバイスを使用したときに立ちのぼる微細な粒子の煙、サージカルスモークには、炭化水素、フェノール、ニトリル、脂肪酸などの化学物質のみならず、生存する細菌・ウイルスを含むことから、患者や医療従事者の健康被害（呼吸器障害、発がん性等）、感染リスクが問題となっている。新型コロナウイルス感染症の拡大に伴い、2020 年 4 月 1 日、日本医学会連合、日本外科学会等の連名による「新型コロナウイルス陽性および疑い患者に対する外科手術に関する提言」が発出され、この提言のなかでエネルギーデバイス使用時の排煙装置の使用が推奨されている。
乳腺の手術では皮下剥離等電気メス使用時間が長く、サージカルスモークへの暴露は多い。我々も流涙、鼻汁などをしばしば経験してきた。当科では2019年より電気メスの先に吸引チューブを付け、壁吸引につなぎ簡易的な排煙対策を行なってきた。2021年5月推奨排煙装置Rapid Vac(Medtronic社)を導入した。排煙した場合としない場合の微粒子を計測し、実際にその効果を検討した。
【方法】乳房温存術２件において、排煙なし、推奨排煙装置使用時、自作の排煙システム使用時の微粒子測定を行なった。測定にはパーティクルカウンターを用い、1Lあたりの0.3μm、0.5μm、5.0μmの粒子数をカウントした。【結果】粒子数は0.3μm/0.5μm/5.0μmの順に平均で、手術前54/20/3、吸引なし171696/49425/225、推奨排煙装置使用時2182/696/14、自作排煙装置使用時5766/1036/13 counts/Lだった。減少割合は推奨装置で99/99/94%、自作装置で97,98,94%であった。【考察】電気メス使用時大量の微粒子が飛散していることがわかった。また排煙装置を使用することで94 ～ 99%と高率に微粒子を捕集できた。外科医のみならず、麻酔科、看護師、患者の暴露もあり、手術室及び外科系全体でサージカルスモークの危険性について理解し対策していくことが必要であると考える。

EP12-62
乳癌手術におけるデンプン由来吸収性局所止血剤の有用性について

[1]鹿児島大学病院　消化器・乳腺甲状腺外科、[2]鹿児島市立病院　乳腺外科、[3]鹿児島大学　離島へき地医療人育成センター
新田　吉陽[1]、江口　裕可[1]、中崎　華子[1]、野元　優貴[2]、林　直樹[2]、吉中　平次[2]、大脇　哲洋[3]、大塚　隆生[1]

【背景】デンプン由来吸収性局所止血剤（アリスタＡＨ®、以下アリスタ）は強力な浸透作用により粒子内に水分を取り込み、接触した組織中の血漿タンパク、血小板、その他の有茎成分を濃縮させることで止血効果を発揮するとされる止血剤である。アリスタは術後の漿液やリンパ液漏出に対しても抑制効果があることが期待され、前向き試験による検討がなされたものの乳腺手術においてその有用性は証明されなかった。しかしその臨床試験ではアリスタ使用例は21例のみで良性、悪性とも混在しており、さらなる検討が必要であると考えた。
【背景】2020年12月から2021年10月の間にアリスタを使用した、36例の乳癌に対する乳房全切除症例（男性は除く）について後方視的に検討を行った。36例中26例で乳房全切除＋センチネルリンパ節生検術（以下BtSN）を、10例で乳房全切除＋腋窩リンパ節郭清術（以下BtAx）を実施した。コントロールとして2 019年9月から2020年12月の間に実施した乳房全切除症例71例を対象にドレーン抜去に要した日数、ドレーンの排液量、術後合併症を比較した。
【結果】
1．BtSN症例のアリスタ非使用群37例とアリスタ使用群26例を比較した。ドレーン抜去までの平均日数はそれぞれ6.0日と5.0日で有意差は認めなかった。また術後経過日数ごとのドレーン排液量にも有意差を認めなかった。
2．BtAx症例のアリスタ非使用群34例とアリスタ使用群10例を比較した。ドレーン抜去までの平均日数はそれぞれ9.9日と8.3日で有意差は認めなかったが、術後経過日数ごとのドレーン排液量では術後3、4、6日目の排液量は有意差をもってアリスタ使用群で少なかった。
3．術後合併症はアリスタ非使用群で漿液腫（術後穿刺排液を要するもの）を12例、出血（保存的に改善）を2例に認めた。アリスタ使用群では漿液腫は2例、出血は認めなかった。
【考察と結語】
乳癌手術におけるアリスタの使用は、BtAx症例においてのみ術後ドレーン排液量とドレーン留置日数を減少させる可能性がある。

★：優秀ポスター

EP12-63
超音波で同定できずステレオマンモトーム生検が困難な石灰化病変の生検法

[1]武蔵野赤十字病院　乳腺科、[2]武蔵野赤十字病院　病理診断科
松田　実[1,2]、笠原　舞[1]、鳥屋　洋一[1]、櫻井　うらら[2]、瀧　和博[2]

簇性石灰化や区域性石灰化など悪性が疑われる病変の診断には生検が必要である。石灰化病変は、現在ステレオマンモトーム生検（sMMT）が多くの施設で検査可能になっている。超音波検査（US）で石灰化や腫瘤が確認できればUSガイド下針生検を施行することでsMMTより簡便に診断が付けられる。しかし、USでも確認できず乳房の圧迫時の厚さが薄くsMMTも施行できない症例に遭遇することがある。その際、経過観察で病変が進行しUSで確認できるまで待機することも1つの方法であるが局所麻酔下に石灰化部位を確実に切除し診断を付ける方法もある。この方法はsMMTの器械がない時代に私が考案した方法で25年前から行っているが、現在でも施行している。この術式について報告する。石灰化はマンモグラム（MMG）でしか見られないためMMGでその石灰化を乳房に投影する。方法は、まずMMGのMLOviewで乳頭中央から垂線を引く。その後石灰化部位とその垂線の最短距離aを計測する。次にCCviewで乳頭中央から垂線を引く。その垂線から石灰化の部位までの最短距離bを計測する。石灰化の範囲はMMG上で計測しておく。次に手術であるが体位を取った後、まずMLOviewで計測した垂線と病変との距離を乳頭中央から頭側に線を引きaの地点を決める。次にその線のaの地点から直角に線を引きbの地点を決める。その部位が病変の最も乳頭側端になる。その点から病変の大きさよりはやや大きめのマーキングを行う。次にそのマーキング部位の周囲1㎝程離した上下左右4か所の部位にピオクタニンを局注する。その後局所麻酔を施行する。病変直上の皮膚は短い幅で切除し、ピオクタニン局注部位よりはかなり広範囲に皮弁を形成する。その後ピオクタニンを指標に病変の広範囲切除を大胸筋筋膜直上まで行う。切除された標本はX線検査を行い石灰化が取れていることを確認する。切除跡は上下または左右に乳腺組織を縫合閉鎖し皮膚を閉創し手術終了する。考察：sMMTが普及しすでにこの手術を行うことは少なくなったが未だ行われている。sMMTの弱点である薄い乳房程この手術は容易である。またsMMTが施行困難な施設ではこの方法で容易に診断が付けられる。。また病理結果が非浸潤癌で断端陰性なら追加の手術は不要で次の治療に移れる。この手術を画像と写真で示し、さらに文献的考察を加え報告する。

EP12-64
乳房部分切除術から一期的乳房再建術への変更時に菱形皮弁術を用いた右乳輪上部乳癌術後11年超健存の一例

[1]景岳会　南大阪病院　乳腺外科、[2]のはらクリニック、
[3]大阪公立大学医学部　外科
中谷　守一[1]、荻澤　佳奈[1]、原田　知明[1]、野原　丈裕[2]、柴田　利彦[3]

われわれは乳腺外科分野に菱形皮弁術（以下、本法）を導入し、本学会などで報告してきた。本法は、小皮膚欠損を修復する古典的皮弁術式のひとつである。欠損部を狭角６０度、広角１２０度の菱形域としこの菱形域と一辺を共有する線対称、同大の菱形皮弁を形成しこれを狭角側に６０度横転し欠損部を修復するものである。今回は乳房部分切除術から一期的乳房再建術への術式変更時に乳房中央部の皮膚欠損を本法で補填したので報告する。症例は48歳女性。T2N1M0病期２Ｂの右乳輪上部乳癌例（浸潤性乳管癌、ホルモン感受性陽性、HER2陰性）である。当初は乳房部分切除を企図して手術を進めた。複数回の断端検索で断端陰性が確認されたが乳房欠損が大きく乳房皮下切除術と乳房再建術に術式変更した。乳房中央部の皮膚欠損を本法（一辺約１１㎝）で補填した。本法の良術視野により残余乳腺切除は容易であった。術創はtessue expander（round type 600ml 底面径12.5㎝）による早期の皮膚伸展や術後化学療法にも耐えた。本例は２回のインプラント入れ換えを経て約11年健存中である。近年、乳房再建用インプラントの保険適応と乳房形成外科医の台頭もあり本法を用いる機会は減少しているが、局所単独再発巣の外科的管理になどにはやはり有用である。本法は各種乳房手術の皮膚欠損に柔軟に対応できる簡便な皮膚補填術式で体位変換不要であるなど利点が多い。乳腺外科医が習熟すべき重要術式として本法を推奨したい。

EP12-65
乳房温存療法終了後に遅発性に乳頭の壊死脱落を来した１例

[1]慈泉会　相澤病院　乳腺甲状腺外科、[2]中山外科内科、[3]相澤病院、
[4]相澤健康センター、[5]相澤病院　放射線治療科
平野　龍亮[1]、橋都　透子[1]、中山　俊[2]、田内　克典[3]、唐木　芳昭[4]、
小田　京太[5]

症例は65歳女性。検診要精査にて当科初診。外来での精査にて、左乳癌、C区域、cT1N0M0 Stage Ⅰの術前診断にて乳房温存療法を施行した。左C区域の直径5cm（腫瘍径1cm、マージン2cm）の円柱状の部分切除を施行した。術後経過に特に問題なく、術後7週目より温存乳房への放射線治療を行った（42Gy/15回）。完遂後はレトロゾールによる内分泌療法を開始した。
放射線治療直後にはBD区域の軽度の発赤は認めていたものの、放射線治療直後であったために想定内の変化として判断していた。その時点で乳頭の壊死徴候は認めなかった。その後も感染徴候や自覚症状などはなく経過観察継続していた。
術後半年での定期受診時に、乳頭の変色と萎縮を認めていた。本人は軽度の違和感を自覚していたのみで強い症状は感じておらず、正確な症状出現の日は同定できなかった。対症療法で短期に経過観察する方針としたが、翌月の再診時には乳頭が脱落していた。その後は壊死部の拡大などは認めず、またBD区域の発赤も消失した。
手術時に部分切除の断端は乳輪近傍には到達したものの、乳頭直下の皮弁形成による離断等は行っていない。また放射線治療時にブースト照射などは行っていない。
レトロスペクティブにMRIを再度評価すると、腫瘍近傍に外側胸動脈系、内胸動脈系ともに腫瘍近傍を通っており、想定したマージンでの円柱切除時にはともに離断していたと思われ、放射線治療を契機に血流不全が増悪した結果によるものと考えらた。
今回、乳房温存療法後に遅発性の乳頭壊死および脱落をした1例を経験したので若干の文献的考察を加えて報告する。

EP12-66
異時性両側男性乳癌の１例

[1]獨協医科大学埼玉医療センター　乳腺科、
[2]獨協医科大学埼玉医療センター病理診断科
山口　七夏[1]、辻　英一[1]、林原　紀明[1]、西尾　美紀[1]、藤原　華子[1]、
星　由賀里[1]、吉方　茉里江[1]、清松　裕子[1]、二宮　淳[1]、藤井　晶子[2]、
小川　利久[1]

【はじめに】男性乳癌は乳癌患者の1%程度と稀である。今回異時性両側男性乳癌を経験したので報告する。
【症例】67歳 男性 身長172cm 体重110kg
【既往歴】脊柱管狭窄症、高尿酸血症、胆石症
【経過】2017年6月左血性乳頭分泌で近医より当院紹介。乳頭分泌物の細胞診でclass Ⅴ、USで左乳頭直下に7mm大の境界明瞭腫瘤を認めた。VABで左乳癌の診断となり2017年9月左乳房全摘術＋センチネルリンパ節生検施行。術後診断はDCIS（solid papillary carcinoma）の診断であり術後経過観察をしていた。左乳癌術後3年半ほど経過した2021年2月頃に右乳房腫瘤を自覚。USで13mm大腫瘤認め針生検施行し右乳癌（Invasive ductal carcinoma）の診断となり2021年5月に右乳房全摘＋センチネルリンパ節生検施行。術後診断で右乳癌（Invasive ductal carcinoma, scirrhous carcinoma）,pT1cN1M0-pStage Ⅰ B, ER J-score3b, PgR J-score3b, HER2 score2（FISH陰性）であった。術後治療として現在タモキシフェン内服中で再発なく経過している。
【結語】男性乳癌は乳癌患者の1%程度と稀である。異時性両側男性乳癌といった極めてまれな症例を経験した。今回若干の文献的考察を加えて報告する。

★：優秀ポスター

EP12-67
当院における乳房切除生検の意義について

[1]横浜市立みなと赤十字病院　乳腺外科、
[2]横浜市立みなと赤十字病院　病理診断科
須藤　友奈[1]、熊谷　二郎[2]、藤田　亮[1]、門倉　敏明[1]、盛田　知幸[1]、
清水　大輔[1]

【背景】
検診の普及と検査技術の向上により、病理診断が難しい微細な病変に遭遇することが多い。一方で、診断の難しい病変の対応について、明確な基準はない。

【対象・方法】
2017年1月から2021年10月までに、当院で針生検(CNB)または吸引式組織生検(VAB)を施行し、乳管の異型を伴う病変(columnar cell lesion(CCL)、flat epithelial atypia(FEA)、乳頭状腫瘍)または非浸潤性乳管癌(DCIS)疑いと診断され、切除生検を施行した31例を対象とした。生検後の診断との違いを調査し、切除生検の意義について考察した。

【結果】
年齢中央値50(38-74)歳。発見契機は検査異常が21例(67.7%)、腫瘤自覚が6例(19.4%)、乳頭分泌(出血)が3例(9.7%)、乳房痛が1例(3.2%)であった。マンモグラフィ(MMG)ではカテゴリー3(C-3)以上が24例(77.4%)、超音波(US)所見では、C-3以上が22例(71.0%)であった。MRIを施行した30例で、造影効果を23例(76.7%)に認めた。診断方法は、CNBが17例(54.9%)、USガイド下VABが3例(9.7%)、ステレオガイド下VABが11例(35.5%)で、病理診断はCCLが6例(19.4%)、FEAが3例(9.7%)、乳頭状腫瘍が6例(19.4%)、DCIS疑いが16例(51.6%)であった。切除生検後の病理診断はCCLが1例(3.2%)、FEAが1例(3.2%)、乳頭状腫瘍が1例(3.2%)、DCISが18例(58.1%)、その他良性病変が9例(29.0%)、残存病変なしが1例(3.2%)であった。切除生検後に診断がDCISとなったのは18/31例(58.1%)で、内訳はCCLで3/6例(75.0%)、FEAで0/3例(0%)、乳頭状腫瘍で4/6例(66.7%)、DCIS疑いで11/16例(68.8%)であった。
画像所見では、MMGでC-3:7/18例(38.9%)、4:6/6例(100%)、5 :0/0例(0%)、USでC-3:9/13(69.2%)、4:5/8(62.5%)，5:1/1例(100%)、MRIでC-3以上の15/23例(65.2%)が切除生検後にDCISの診断に至った一方で、MRIで所見のない3/7例(33.3%)がDCISと診断された。

【結語】
今回の検討では、切除生検を行った時点で当院医師の選択バイアスがあるが、切除生検施行例の半数以上で、術後にDCISの診断が得られた。画像診断では、どのモダリティーでも診断確定は困難なため、切除生検は、針生検で異形を認めた場合の必要な診断ツールであると考えた。

EP12-68
局所進行乳癌に対する手術の皮膚欠損部に菱形皮弁再建を行った２例

神戸大学　医学部附属病院　乳腺内分泌外科
山本　真由子、国安　真里奈、井上　翔太郎、金子　友紀、大谷　真紀子、
大川　諭奈、岡本　葵、三木　万由子、山下　祐司、水本　紗千子、馬場　基、
國久　智成

«背景»局所進行乳癌に対する治療は、ガイドライン上、まず化学療法を行い続いて局所療法を行うことが標準とされている。しかし年齢や基礎疾患により化学療法が困難な場合や、薬物抵抗性、また局所の出血や疼痛により手術を先行せざるを得ない場合がある。その際、皮膚の切除範囲が広く直接閉鎖できず、植皮や有茎皮弁、遊離皮弁を用いることがあるが、手術侵襲の増大、創治癒遅延等、合併症も増加する。当科では、乳房全切除後に直接皮膚閉鎖が困難な症例に対し、菱形皮弁を用いて閉鎖を行っている。今回我々は、菱形皮弁を用いて皮膚閉鎖を行った局所進行乳癌の２例を経験したため報告する。«症例1»95歳女性。左乳房AC領域全体の皮膚発赤、BD領域に小結節を複数認めた。左乳癌cT4cNxM0、ILC、ER+、PgR-、HER2-と診断し、左乳房全切除＋大胸筋小胸筋合併切除を施行した。皮膚は発赤部を含め左乳房ほぼ全域を切除した。皮膚に余剰がある外側は直接閉鎖し、残りの欠損部を一辺10cmの菱形皮弁で閉鎖した。手術時間5時間2分、出血260ml、術後合併症なく13日後に退院した。«症例2»87歳女性。右乳房AB領域に5cm大の発赤と皮膚肥厚を認めた。cT4cN1M0、IDC、ER-、PgR-、HER2-と診断し、右乳房全切除＋大胸筋合併切除＋腋窩リンパ節郭清を施行した。皮膚は発赤部を含めてStewart切開で切除した。皮膚に余剰がある外側は直接閉鎖し、残りの欠損部を一辺10cmの菱形皮弁で閉鎖した。手術時間3時間34分、出血40ml、術後合併症なく9日後に退院した。«考察»菱形皮弁は、病変を含んだ狭角60度、広角120度の菱形域を切除し、この菱形域と一辺を共有する線対称、同大の菱形皮弁を形成し、狭角側に60度移動して欠損部を補填するものである。局所皮弁は、遊離皮弁や筋皮弁のように他部位の切除部位を増やす必要がなく、手術時間も短縮できる。そして形成外科医のいない施設であっても、外科医であれば特殊な技術を要せず行うことができる。また植皮のように創部治癒に必要な期間が長期化することが少ない。局所進行乳癌患者において、特に高齢者や併存疾患があることによって術前化学療法を行うことが困難で、局所制御がQOLの面からも大切となる患者は、菱形皮弁の良い適応と考える。«結語»乳房全切除後の皮膚欠損に対して菱形皮弁再建を行い、術後良好に経過した局所進行乳癌の２例を経験した。若干の文献的考察を加え報告する。

EP12-69
乳癌手術症例における出血リスク因子の検討

[1]埼玉医科大学国際医療センター　乳腺腫瘍科、
[2]埼玉医科大学病院　乳腺腫瘍科
島田　浩子[1]、松浦　一生[1]、黒澤　多英子[1]、一瀬　友希[1]、藤本　章博[1]、
貫井　麻未[1]、淺野　彩[2]、平塚　美由起[1]、佐野　弘[1]、近藤　奈美[1]、
小坂　賢愉[1]、石黒　洋[1]、長谷部　孝裕[1]、大崎　昭彦[1]、佐伯　俊昭[1]、
横川　秀樹[1]、榊原　彩花[1]

近年の高齢化により、乳癌に罹患する患者も高齢者の割合が高くなり、患者の合併症も複数におよぶ場合も多く、内服薬も抗凝固薬や抗血小板薬のような出血リスクとなりえる薬剤を内服している症例も少なくない。乳癌治療において手術は高齢者にも有効な治療法であることは変わりなく、一番多い合併症である出血を制御することは重要であると考えている。今回、当科で乳癌の診断で手術した症例の中で出血リスクと関係のある因子の有無について検討した。対象症例は2020年2月から2021年3月の間に当科で手術した648例で、同時両側手術症例、CVポート症例、腫瘍摘出術は除外した。症例は乳癌の診断がついたcStage0-Ⅳ、出血のリスクとなりえる薬剤内服症例は33例だった。術式に関しては乳房切除427例、乳房部分切除209例、センチネルリンパ節生検452例、センチネルリンパ節生検で転移陽性で郭清した症例が57例、腋窩リンパ節郭清102症例、自家組織再建16例(広背筋皮弁4例、DIEP再建12例)、TE再建29例であった。今回の対象症例で後出血が原因で再手術となった症例は3例だった。出血量と抗血小板薬内服の有無、手術時間、術式などの関係を統計的に解析して報告する。

EP12-70
非浸潤癌と微小浸潤癌の術後再発症例の検討

[1]島田乳腺クリニック、[2]製鉄記念八幡病院　外科、[3]JCHO九州病院　外科、
[4]小倉医療センター　外科、[5]製鉄記念八幡病院　病理診断部
島田　和生[1]、高浪　英樹[2]、石川　幹真[2]、木村　英世[2]、梅田　修洋[3]、
村上　聡一郎[3]、定永　匡子[3]、轟木　秀一[4]、山崎　徹[4]、下釜　達朗[5]

【はじめに】乳房の非浸潤癌と微小浸潤癌症例の予後は極めて良好であるが、稀に再発を経験することがある。今回、これら再発例を検討した。
【対象】2011年1月から2020年12月までの10年間で手術を行ったpTis症例139例と、pT1mi症例22例の計161例。
【結果】4例に再発を認め、全例Bt症例での胸壁皮下再発だった。
(症例1)66歳女性、左乳癌、MRIで左AC～CEの区域性に広がる濃染結節、手術はBt+SN、病理診断はｐT1mi(1㎜、1個)、NG1、n0、Luminal。術後はAIを内服。内服中の術後4年9か月で左Aの正中側皮下に硬結1個出現し摘出術を施行、病理診断は再発、1.8㎝、NG1、Luminal。術後はTAM内服と放射線治療を行い、術後7年6か月無再発生存。**(症例2)**51歳女性、左乳癌、MRIで左ABを中心とした区域性点状増強、手術はBt+SN、病理診断はpT1mi(1㎜以下数個)、NG3、n0、Luminal-HER2、正中側は熱変性あるが断端陽性。術後はTAMを5年間内服。術後7年で左Aの正中側皮下に硬結1個出現し摘出術を施行、病理診断は再発1.9㎝、NG1、Luminal。術後はAI内服と放射線治療を行い、術後4年8か月無再発生存。**(症例3)**70歳女性、右乳癌、MRIで右Aを中心とした区域性結節状増強、手術はBt+SN、病理診断はpTis、NG1、n0、Luminal、術後治療はなし。術後7年1か月で右Aの正中側皮下に硬結1個出現し摘出術を施行、病理診断は再発、1.3㎝、NG2、Luminal。術後はAI内服と放射線治療を行い、術後2年10か月無再発生存。**(症例4)**41歳女性、右乳癌、MRIで右ACの限局性増強結節、手術はBt(NSM)+SN＋TE、病理診断はpTis、2㎝、NG1、n0、Luminal、術後治療はなし。術後5年9か月で挿入インプラントの12時方向すぐ頭側の皮下に2個硬結が出現し摘出術を施行、病理診断は再発、NG1、Luminal。術後はTAM内服と放射線治療を行い、術後1年3か月無再発生存。
【考察と結論】再発率は2.5%で全例Bt症例での胸壁皮下再発であった。全例原発巣の近傍の皮下腫瘤として出現しており、これらの症例での再発は、乳切時の原発巣近傍の皮弁製作時の切離層が病変に近すぎたための手技的要素の可能性が高いと推測された。

★：優秀ポスター

EP12-71
ステージⅣ乳癌に対する原発巣切除の意義

[1]石切生喜病院　乳腺外科、[2]石切生喜病院　看護部
川尻　成美[1]、宮下　晶恵[1]、藤本　るり子[2]

(背景)
乳癌診療ガイドラインには、ステージⅣ乳癌症例に対する予後の改善を期待しての原発巣切除を行わないことが弱く推奨されている。ステージⅣ乳癌に対しては、サブタイプに対応した薬物治療が標準治療であるが、近年長期間生存例も多く、その間のQOLを維持することも重要となっている。原発巣切除は局所コントロールに関しては有効な手段であり、症例によってはステージⅣ乳癌であっても原発巣切除がすすめられる場合もある。
(対象と方法)
対象は2016年から2021年までの期間で、当院で原発巣切除を施行された15例。各症例における手術時の局所症状、転移巣の状態、術式、手術合併症、生存期間を検討した。
(結果)
年齢は37-92歳(中央値：66歳)、全て女性であった。術式は1例のみBpで、6例Bt、8例はBt＋Axであった。手術による合併症はなく、入院期間は５～２２日(中央値10日)であった。１１例で出血または疼痛を伴う局所症状を認めており、手術により全例症状を改善できた。術前治療により転移巣が消失したため、手術に至った症例は４例あり、そのうち３例は生存しており(観察期間：８～５４か月)、１例は切除標本でもpCRが確認された。
(考察)
ステージⅣ乳癌に対する原発巣切除の意義は、①局所症状のコントロール、②ダウンステージした際の根治療法と考える。①に関しては、出血性の腫瘍があり切除可能なら、全身状態が許せば確実に短期間でQOLを向上させるため、姑息的切除は治療の選択肢に入れるべきと考える。②に関しては、予後の改善に対するエビデンスはないものの、長期の休薬や生命予後を達成する可能性がある。乳癌手術による侵襲は小さく、それ以上のベネフィットを得られる可能性があり、患者希望があれば考慮すべきと考える。

EP12-72
乳房全切除症例における，Sleeve Style Skin切開法を用いた工夫

[1]国立病院機構　千葉医療センター　乳腺外科、
[2]国立病院機構　千葉医療センター　看護部
粕谷　雅晴[1]、中野　茂治[1]、篠塚　静香[2]、鈴木　正人[1]

乳房全切除術を施行する際、スキンフックや筋鉤で創縁を挫滅損傷してしまうことや電気メスで熱傷をつくってしまうことがある。挫滅損傷した創縁のまま閉創すると、術後に縫合不全や皮弁壊死を起こすリスクがあるため、閉創時に挫滅損傷した創縁を切除してから縫合するが、綺麗に創縁を切除することは意外と難しい。
Sleeve Style Skin(SSS)切開法は、主に漏斗胸に対するNuss法などで用いられている。SSS切開法を用いて乳房全切除術を施行することで、挫滅損傷した創縁を綺麗に切除し、閉創することができるため、術後創部合併症を減らすことができるだろうと考え、実施してきた。当科での乳房全切除術症例におけるSSS切開法を用いた工夫と有用性を検討したので報告する。
【方法・対象】
SSS切開法では、まず切開線の外側縁の皮膚を浅く切開し、切開線の内側縁の皮膚を深く切開。内側縁の切開創からskin flapを作成し、従来通り手術を行う。閉創時、SSS部をメスや剪刀で切除した後、皮膚縫合を行う。
2018年10月から2021年12月までに、当科で乳房全切除術を施行した際に、SSS切開を用いた139症例を対象とした。SSS切開を用いることで、術後創部合併症が減少するかを既存の報告と比較した。
【結果】
Bt+SNB 87例，Bt+SNB→Ax 14例, Bt+Ax 38例
患者背景は年齢 67.7±13.3, BMI 23.17±3.51, 高血圧(+)71(-)68, 糖尿病(+)22(-)117, 脂質異常症(+)44(-)95, 喫煙(+)14(-)125であった。
術後創部合併症は創部感染0%，創部離開0%，創縁の熱傷(水疱形成)1.43%(2/139例)，創縁の皮弁壊死3.59%(5/139例)であった。
【考察】
SSS切開法を用いることで、術後創部合併症が減少することが示唆された。創部の皮弁壊死が起きた5症例全て高血圧の既往があり、そのうち2症例は糖尿病の既往があり、かつ喫煙者であった。1症例は創縁の熱傷痕が皮弁壊死に至った症例であった。5症例とも壊死組織のデブリードマン後、PG軟膏塗布で治癒することができた。
基礎疾患を有する患者は、創傷治癒環境が悪くなるため、より一層注意が必要である。
SSS切開に関して、SSS部の幅は何mmで設定するかなど、更なる検討の余地がある。
当院での手術症例をもとに、若干の文献的考察を交えて報告する。

EP12-73
演題取り下げ

★EP12-74
Nipple-sparing mastectomy症例におけるNipple-areola complexの血流評価と術後経過の検討

兵庫県立がんセンター　乳腺外科
福田　千紘、橋本　岳志、平尾　益美、田根　香織、広利　浩一、
高尾　信太郎

【はじめに】シリコンインプラントによる再建や整容性の維持のため、手術時にnipple sparing mastectomy(NSM)を行う機会が増加した。NSMの最大の合併症はnipple areola complex(NAC)の疎血による乳頭乳輪壊死だが、いくつかのリスク因子とともに、NACの血流を様々な方法で評価する研究が報告されてきた。今回､当院からの第３報として若干の考察を踏まえ発表する。
【対象と方法】2009年から2021年に当科でNSMを施行した41例を対象に、当院あるいは他院で施行した術前MRIのmaximum intensity projection(MIP)像を中心に、NACへの血管走行を評価し、術後のNACの状態について後方視的に検討した。NAC供給血管の起源は、Seitzらの分類(Journal of Plastic, Reconstructive & Aesthetic Surgery(2015)68,792-799)を使用した。
【結果】
1)年齢の中央値48歳(31~65歳),BMI中央値(18.1~28.5),cTis 3/T1 22/T2 14例であった。術前化学療法12例(30%),同時再建20例(50%),腫瘍存在部位:内側 13/外側 20/境界部8例,SNBが32例,Axが9例であった。皮切はlateral 34例(83%),IMF-lateralが4例(10%),lateral-radialが2例(5%),IMFが1例(2%)であった。
2)年齢,BMI,術前化学療法や同時再建の有無,腫瘍の存在部位,腋窩手術法はいずれもNAC疎血障害との関連はなかった。
術後、NACの色調不良:6例(15%)表皮剥離:7例(17%),乳頭壊死は1例に見られた。
4)MIP像によるNACへの供給血管は、1本が18例(44%),2本が9例(22%),3本が12例(30%),4本が2例(5%)であった。起源はTypeⅠ:38例TypeⅡ:25例TypeⅢ:2例 TypeⅣ:4例 TypeⅤ:1例であり、内胸動脈系が93%,外側胸動脈系61%で、1例を除きいずれかの血管支配を受けていた。NACへの供給血管の本数,起源は疎血障害との関連は無かった。
【考察】
皮切ラインをlateralに置くことの利点としては、通常の乳房切除時に比べ、切断する血管が少なくなり、NAC疎血障害を減らすことができることが挙げられるが、ほとんどの症例が内胸動脈から血流供給されているため、内側の視野の悪さは血管操作の際に不利となる。
15例(37%)において内側動脈系のみからの血流供給であったが、術前に血流評価し、乳腺穿通枝のみを遮断し、皮膚への血管を温存するよう心がけて手術を行えたことが疎血障害を防ぐ一助となったと考えられる。
【結語】MRIによる血流評価は、NSMにおけるNAC疎血障害を防ぐために重要である。

★：優秀ポスター

EP12-75
同時両側乳癌に対する両側乳房全切除術における単独術者法と複数術者法の比較

東京大学大学院医学系研究科　乳腺内分泌外科学
良本　貴子、佐藤　綾花、鹿間　健志、小西　孝明、森園　亜里紗、山下　智、原田　真悠水、笹原　麻子、丹羽　隆善、西岡　琴江、田辺　真彦、瀬戸　泰之

【目的】両側乳房手術を行う場合、1人の術者が左右を順次執刀する単独術者法と2人の術者が同時執刀する複数術者法があり、複数術者法は単独術者法よりも手術時間が短縮できるとの報告がある。当院では2018年6月以降、可能な限り複数術者法を基本としている。同時両側乳癌手術症例に対する複数術者法の手術時間と安全性の検討を目的とした。
【対象と方法】当院で2015年2月から2021年11月に同時両側乳癌に対して手術を施行した43例のうち、両側乳房全切除術＋センチネルリンパ節生検を行った19例（38乳房）を対象とした。部分切除術・腋窩リンパ節郭清術・再建手術は除外した。単独術者法と複数術者法の2群について、手術時間、在院日数、術後合併症などについて比較した。
【結果】単独術者法（単）群8例、複数術者法（複）群11例であった。両群（単/複）について、手術時平均年齢74/70歳、平均BMI 22/24、術前臨床病期Tis：2/3例、T1: 13/14例、T2：1/4例、T3：0/1例、全例N0であった。手術時間、麻酔時間、術中出血量の中央値（range）は、単220（173-282）/複201（144-297）分（p=0.34）、単308（225-386）/複270（242-477）分（p=0.61）、60（30-150）ml/複140（10-340）ml（p=0.028）であった。手術は平均単4/複5人で実施し、術者が10年目以下の若手医師であった症例は単2/複6例であった。平均在院日数は単9(6-14)/複11(8-15)日であった。両群ともに皮弁壊死を認めなかった。複群の1例で術後出血に対して止血術を施行し、同症例では退院後に創部感染を認めた。術後病理診断において、切除断端陽性例を各群1例ずつ認めた。
【考察】複群では単群に比べ手術時間を約20分、麻酔時間を約40分短縮できたが、術中出血量が多かった。単独術者法でも閉創を左右同時に行うことで手術時間は短縮されるため、両群の手術時間の差は予想より小さくなったと考えられる。また、複数術者法では、術者と助手の立ち位置と人数が制限され、術野展開が不良であった可能性や、若手医師が術者になることが多かったことも要因に挙がる。術後合併症や入院日数はほぼ同等であり、複数術者法により安全に手術時間を短縮できる可能性がある。

EP12-76
次世代へ繋ぐバイポーラシザースを用いた腋窩郭清手技

済生会新潟病院　外科
田邊　匡、武者　信行

近年、乳癌に対する手術術式が乳房手術・腋窩手術とも大きく変遷、センチネルリンパ節生検の普及により腋窩郭清を省略可能な症例が増加したことは、手術時間・在院日数の短縮と患側上肢の後遺症回避の面では、患者・医療者相互にとって間違いなく福音と言える。一方、リンパ節転移陽性症例に対しては、的確で安全な郭清手技により、充分な局所制御を得る必要がある。要郭清症例が減少したことは、手術技能の継承と修練という観点からは、前時代に比して不利とも考えられ、培った技術を若手外科医に効率的に伝えることは、今まさに我々指導医に課せられた責務である。腋窩郭清の要点として次世代に繋ぐべきは、次の三点と考える。①腋窩ランドマークの露出、②温存すべき神経・血管の際を安全に切離しうるデバイスの選択と手技、③合併症の回避と確実な止血である。そして、乳房温存術が過半数を占める現在、小切開創からでも安全確実に郭清できる技術が必要である。当科では乳腺専門医と若手外科医により手術を行なう場合が多く、専門医の腋窩郭清手技を若手医師に示し、続いて若手が術者として実践することを繰り返し行なっている。術野の展開にはレトラクター支持装置とライト付き筋鉤を併用し、深胸筋膜の切離、大小胸筋外側縁、広背筋前縁、腋窩静脈等腋窩ランドマークの露出にとりかかる。この場面では電気メスを用いて広く浅く切離する手技が適する。腋窩静脈を同定・露出する際には的確な位置でアプローチし、静脈前面頭側のリンパ管束を温存するよう留意する。神経・血管周囲の郭清操作にはバイポーラシザースを使用、神経刺激と筋収縮を起こすことなく、安全かつ正確に郭清することが可能である。バイポーラシザースによる郭清未経験の若手でも、３ヶ月ほどの集中的な修練で確実な手技を習得し得ている。エネルギーデバイスの進化が目覚ましい昨今ながら、確実性と費用対効果の面から、要所では結紮するよう心がけている。特に腋窩静脈周辺郭清範囲の内側・外側では、切離ラインを横切るリンパ管を収束結紮し、リンパ漏の減少に努めている。患者需要に応えうる外科医の確保は今後とも大きな課題だが、手術で患者の生存に寄与しうる仕事のやりがいを伝え続け、培った技術を洗練させて実践・継承することにより、必要とする患者に質の高い手術を提供して行くべきと考えている。

EP12-77
腋窩リンパ節転移の有無と臨床病理学的特徴の検討

岩手医科大学　外科
天野　総、小松　英明、橋元　麻生、石田　和茂、佐々木　章

乳癌治療において腋窩リンパ節への転移は重要な予後予測因子の一つである。今回、腋窩リンパ節転移のある群とない群とで臨床病理学的特徴の比較検討を行った。2015年11月～ 2021年5月までに当科で手術を施行した原発性乳癌患者のうち710例のうちセンチネルリンパ節生検または腋窩リンパ節郭清を施行した421例を対象とした。なお、術前薬物療法の施行症例、術後病理で非浸潤癌の診断となった症例、術前Stage IVの症例は除外した。両側乳癌は17例あり左右それぞれを個別に1例とした。対象の年齢の中央値は63歳（29-90歳）で421例中1例は男性だった。105例（24.9%）に腋窩リンパ節転移を認めた。腫瘍径別ではT1mi:0/6例（0%）、T1a:2/26例（7.7%）、T1b:5/59例（8.5%）、T1c:44/206例（21.4%）、T2:44/108例（40.7%）、T3:6/11例（54.6%）、T4:4/5例（80.0%）の頻度で腋窩リンパ節転移を認めた。subtype別では　①HR+/HER2-（92/350例、26.3%）の内、T1mi:0/6例（0%）、T1a:2/17例（11.8%）、T1b:4/51例（7.8%）、T1c:38/134例（22.1%）、T2:39/89例（43.8%）、T3:5/10例（50%）、T4:4/5例（80%）、②HR+/HER2+（4/29例、13.8%）の内、T1a:0/5例（0%）、T1b:0/3例（0%）、T1c:3/13例（23.1%）、T2:1/8例（12.5%）、③HR-/HER2+（3/16例、18.8%）の内、T1a:0/3例（0%）、T1b:0/2例（0%）、T1c:1/7例（14.3%）、T2:1/3例（33.3%）、T3:1/1例（100%）、　④HR-/HER2-（6/26例、23.1%）の　内、T1a:0/1例（0%）、T1b:1/3例（33.3%）、T1c:2/12例（14.3%）、T2:3/8例（37.5%）の頻度で腋窩リンパ節転移を認めた。Ki-67の値別では81 ～ 90%の群（0/3例、0%）71 ～ 80%の群（4/7例、57.1%）、61 ～ 70%の群（4/16例、25.0%）、51 ～ 60%の群（6/16例、37.5%）、41 ～ 50%の群（7/19例、36.8%）、31 ～ 40%の群（15/52例、28.9%）、21 ～ 30%の群（17/59例、28.8%）、11 ～ 20%の群（32/113例、28.3%）、10%未満の群（20/135例、14.8%）で腋窩リンパ節転移を認めた。腋窩リンパ節転移は腫瘍径が増大するほど腋窩リンパ節転移の頻度が有意に上昇した。またKi-67が高値であるほど腋窩リンパ節転移が生じる傾向にあった。Subtype別では腫瘍径による腋窩リンパ節転移の頻度の違いをHR＋/HER2-にのみ認めた。ほかのsubtypeで頻度の違いを見なかった理由としてHER2+症例とTNBC症例では術前化学療法が施行され、手術を先行する症例が少なかったためと考えられる。今後症例を増やし再検討する必要性がある。

EP12-78
当院における腋窩リンパ節転移症例の現状

国立国際医療研究センター病院　乳腺内分泌外科
橋本　一樹、北川　大、石橋　祐子

【背景】
乳癌における腋窩リンパ節転移は重要な予後規定因子であり、正確な転移個数を評価することは重要である。一方で、腋窩リンパ節に対する外科治療は従来の腋窩リンパ節郭清術から侵襲の低いセンチネルリンパ節生検に移行しており、薬物療法が著効した症例に対する腋窩リンパ節郭清の省略の可能性を評価する研究も行われている。
【目的】
腋窩リンパ節転移個数と臨床病理学的因子の関連性や、臨床的評価の正確性を評価する。
【方法】
2020年1月から2021年10月の間に当院で手術を行った腋窩リンパ節転移陽性症例を対象に臨床病理学的因子を後方視的に評価した。
【結果】
41症例に対し腋窩リンパ節郭清が行われた。術前化学療法が行われた症例（NAC群）は15例、手術先行の症例（OPE群）は26例であった。
OPE群の腋窩リンパ節転移個数中央値は3個（1-16個）であった。pN1の17例とpN2-3の9例について年齢、腫瘍径、閉経状況、組織型、エストロゲン受容体（ER）発現、HER2発現、核グレード（NG）、Ki67、画像検査（US/CT/MRI）の比較を行ったが、いずれの項目でも有意差は認めず、転移個数の予測に有用な因子を同定できなかった。
TNM分類における術前後のN因子一致率は26例中8例（30.8%）と低く、不一致症例18例中16例でリンパ節転移個数は過小評価されていた。
NAC群の腋窩リンパ節転移個数中央値は1個（0-5個）で、完全奏功（pCR）は7例（46.7%）であった。pCR群とnon pCR群について年齢、腫瘍径、閉経状況、組織型、ER発現、HER2発現、NG、Ki67の比較を行なったところ、Ki67平均値はpCR群で61.7%（20-96%）、non pCR群で28.5%（1-65%）, p=0.015と有意差を認めたが、その他の因子に関連性は認めなかった。画像評価の正確性について、pCR群のNAC後画像評価では全例cCRと予測されたが、non pCR群の8例中5例でcCRと評価されていた。
【結語】
今回の解析では腋窩リンパ節転移状況を正確に評価・予測する臨床病理学的因子を同定する事は出来なかった。術前後で転移個数に大きな乖離を認める症例もあり、腋窩リンパ節に対する手術侵襲低減や正確性向上のため画像検査を含めた評価方法の開発を進めることが重要と認識した。

★：優秀ポスター

EP12-79
高齢者や基礎疾患を有する原発性乳癌に対する局麻下手術例の検討

[1]船橋市立医療センター外科、[2]船橋市立医療センター看護局、
[3]船橋市立医療センター薬剤局、[4]船橋市立医療センター放射線技術科
松崎　弘志[1]、青柳　智義[1]、南村　真紀[1]、吉原　ちさと[1]、仙波　義秀[1]、
笹原　奈津美[2]、水内　里美[2]、岩田　可奈恵[3]、藤田　謙[3]、石井　悟[4]

【背景と目的】
高齢者の乳癌患者が増えている中、基礎疾患を持つ場合も多く、全麻下での標準手術を断念せざるを得ないことが少なくない。こういった症例に対して、当科では積極的に局所麻酔下での手術を行なってきたが、その安全性・妥当性について考察することを目的とした。
【対象と方法】
2012年1月～ 2021年12月、原発性乳癌手術を行った1990例のうち、高齢や基礎疾患を理由に局麻手術としたのは55例（2.8%）であった。これらの症例における臨床病理学的項目（年齢、術式、手術時間、術後合併症、腫瘍の状況、周術期治療、予後）について検討した。
【結果】
局麻手術55例の内訳は、外来22例、入院33例（うち2例は硬膜外麻酔併用）であった。年齢の中央値は85歳（59-94歳）で、80代以上が40例（80代28例、90代14例）と多くを占めた。
臨床的腫瘍径は平均23.2mm（6.1-51mm）、進行度は、0期4例、Ⅰ期21例、Ⅱ期26例 、Ⅲ期4例で、リンパ節腫大ありは1例であった。最終組織は非浸潤性乳管癌5例、浸潤癌50例、サブタイプは、Luminal 40例（72.7%）、Luminal-HER23例（5.5%）、HER2 4例（7.3%）、TN 8例（14.5%）であった。術式は乳房部分切除が52例、乳房全切除が2例、部切＋腋窩リンパ節摘出が1例であり、平均手術時間は45分（22分-1時間43分）であった。術後合併症は、漿液腫6例（10.9%、全例1回のみの穿刺で軽快）のみであった。切除断端の術中診断を施行したのは3例で、部切全体における最終断端陽性は9例（17.0%）であった。術後照射を施行したのは11例のみ（部切中21.2%）であり、周術期薬物療法はホルモン31例、化学療法＋ホルモン2例、なしが22例であった。再発は5例（局所3例、腋窩1例、局所＋腋窩1例）に認め、その時期は13.6-26.5か月であった。全生存率は2年：93.8%、5年：45.2%（原病死なし、他病死など9例）であった（観察期間中央値：523日）。
【まとめ】
局麻下の乳癌手術は、短時間の侵襲で大きな合併症なく安全に施行でき、周術期の補助療法も十分に行なえない症例が多かったが、1年以内の再発例はなかった。
全麻手術を躊躇せざるを得ない場合でも、全身状態から予測される余命が年単位であれば、その後のQOL（出血や浸出のリスク）や社会的状況（担癌状態、特に皮膚露出を伴う場合などは施設入所なども制限されうる）を考慮すると原発巣切除のメリットはあり、今後増える高齢者乳癌に対する重要な治療オプションであると考えられた。

EP12-80
局所進行乳癌の術式選択の検討

[1]自治医科大学病院　乳腺科、[2]自治医科大学病院　消化器一般移植外科
原尾　美智子[1]、丸藤　琴音[1]、扇原　香澄[1]、佐々木　裕美子[1]、西田　紗季[1]、
芝　聡美[1]、櫻木　雅子[1]、塩澤　幹雄[1]、北山　丈二[1,2]、佐田　尚宏[2]

【背景】局所進行乳癌は集学的治療が必須であり、主に化学療法を行ったのちに手術となる場合が多い。そのような症例ではできる限り術後早期に回復し放射線、術後薬物療法へと移行していく必要がある。しかしながら術前化学療法でdown stagingを図れる症例は多いものの、依然として切除範囲が広く広範な皮膚欠損を伴うことにより術後の回復が遅れたり根治切除のために再建が必要となる症例も存在する。
【目的】局所進行癌であるT4症例に対し切除と非切除での予後を比較し、手術の意義、適切な切除範囲と植皮を行うことの妥当性を検討する。
【方法】2019年5月から2021年6月までに当科で治療を行ったT4症例において皮膚所見、手術の有無、切除範囲と術式、植皮の有無、臨床病理学的因子、予後、再発の有無とその形式についてレトロスペクティブに検討した。
【結果】全30例例中、手術例は23例、非手術は7例であった。年齢平均値59.7（31-79歳）、乳房術式はすべてBtであり（植皮2例）、腋窩リンパ節術式はセンチネルリンパ節生検2例（うち1例は郭清追加）、腋窩リンパ節郭清22例であった。StageⅢb 22例、StageⅢc 4例、StageⅣ4例であった。臨床学的腫瘍径はcT4a/ cT4b/ cT4c/ cT4d = 2/ 27/ 0/ 1で、病理組織学的腫瘍径はpT0/ pTis/ pT1/ pT2/ pT3/ pT4 =4/ 2/ 9/ 6/ 2であった。23例に術前薬物療法が施行されており（22例化学療法、1例内分泌療法）、22例（95.6%）で腫瘍のdown stagingが認められた。薬物療法を行った27例で皮膚の発赤、浮腫、潰瘍は改善し上皮化していた。手術例で再発きたしたのは3例で、いずれも早期に再発をきたしているが、局所の再発は1例であり現在再発生存中である。残り2例は遠隔転移であったが、いずれもBRCA遺伝子変異陽性かつ乳癌死に至っている。切除断端は1例が陽性、11例が1-5㎜未満、4例が5㎜以上であった。局所再発をきたした1例の断端は1mmであった。手術を行った症例での縮小率は82.3%、うち植皮を行った2例は82.3%、91.4%でSDの範疇であった。非手術例7例中StageⅢ3例、StareⅣ4例であり、いずれも生存中だが局所は5例で増大もしくは出血などのイベントが出現していた。
【結語】薬物療法が多様になり局所進行乳癌はdown stagingが図れるとともに長期予後も得られることができるため、局所コントロールを行うことはQOLを保ちながら生活を行うことにも貢献する。可能な症例では積極的に切除を検討する必要がある。

EP12-81
セファゾリン供給不足に伴う代替抗菌薬と乳癌手術における術後創部感染(SSI)の検討

日立製作所　日立総合病院　乳腺甲状腺外科
周山　理紗、和栗　真愛、朝田　理央、三島　英行、伊藤　吾子、八代　享

【背景と目的】乳癌手術に対する予防的抗菌薬投与について，ガイドラインでは第一世代セファロスポリン系薬(セファゾリン(CEZ))の単回投与が推奨されている。しかし，2019年に国内でのセファゾリン供給不足が生じ，当院においても代替薬の使用を余儀なくされた。当院では代替薬として，同じく第一世代セフェム系の薬剤であるセファクロル(CCL)の経口投与を行った。当科における乳癌手術のSurgical site infection(SSI)の発生状況を解析し，代替薬の有用性を検討した。

【対象と方法】症例は2018年3月～ 2019年3月および2020年4月～ 2021年3月に乳房再建を伴わない乳癌手術を施行した405例。前者をCEZ群(麻酔導入時にCEZ1gを経静脈的に単回投与)，後者をCCL群(執刀前日の21時と当日6時(午後の手術の場合11時も)にCCL 500mg/回を経口投与)とし，年齢，基礎疾患(糖尿病、高血圧)，BMI，全身状態分類(ASA)，術前化学療法(NAC)の有無，術式、術後出血有無，ドレーン留置期間，SSI発生状況等についてretrospectiveに検討した。

【結果】CEZ群190例，CCL群215例。両群間では，患者背景としてCEZ群において有意にNAC施行例の割合が高かった(p=0.04)が，そのほかの因子に有意差はなかった。抗生剤投与後，CEZ群では1例に薬剤性と考えられる軽度の発疹を生じたが，重篤な副作用を生じた症例は認めなかった。SSI発症例はCEZ群：8例(発症率4.1%)，CCL群：7例(同3.2%)であり，両群間で差は認めなかった。抗生剤の薬価は，CEZ 462円(単回投与)，CCL 218～328円(2回または3回内服)であり，大差は認めなかった。
SSI発症例において，年齢(CEZ群:38-79歳(中央値70)，CCL群:49-75歳(中央値69))，SSI発症日(CEZ群：術後11-30日(中央値20.5)，CCL群：術後2-21日(中央値19))であった。
また，SSIの高リスク因子とされている項目(糖尿病・高血圧の基礎疾患，BMI>25の肥満，ASA>3，NAC施行有無，ドレーン長期留置など)とSSI発症に関して検討を行ったが，明らかな有意差は認めなかった。

【結論】乳癌手術では，安全性，有効性，経済性において，CCL経口投与はCEZ経静脈投与に代わる薬剤として妥当であったと考える。SSI高リスク症例の選別と，それによる抗生剤の使い分けや投与継続期間などに関しては，今後検討の余地がある。

EP12-82
当院における乳がん術後出血の検討

東北公済病院　乳腺外科
甘利　正和、山崎　あすみ、引地　理浩、伊藤　正裕、平川　久

【目的】乳がん手術における術後出血の頻度は2 ～ 10%程度とされ、再手術（再開創止血術）を要するのは1%前後とされている。当院における乳がん術後の止血術を必要とする後出血症例について検討した。
【対象と方法】2014年4月～ 2021年10月までに当科で施行した乳がん手術は3343例。この内、術後出血で再手術（再開創止血術）を施行したのが47例であった。これらの症例をretrospectiveに検討。動・静脈出血、術式、出血部位、再手術までの期間などについて検討した。
【結果】止血術を要した後出血の頻度は3343例中47例で1.4%であった。動脈性出血が32例（68%）、静脈性出血が15例（32%）、24時間以内の後出血が28例（60%）であった。13病日での止血術が最長であった。出血部位については、大胸筋13例（28%）、腋窩12例（26%）、前鋸筋7例（15%）、皮弁6例（13%）、乳腺5例（11%）の順であった。早期出血の原因は手術操作に伴うものが多く、後期出血の原因はリハビリに伴うものが多かった。稀なものとして腋窩漿液種（seroma）の穿刺時に動脈損傷した症例が2例あった。両側乳がん（ティッシュエキスパンダー挿入）術後で、11病日と13病日に左右それぞれから皮弁出血した症例も見られた。
【考察】閉創前に昇圧し十分に止血を行っていても、一定の頻度で術後出血は起こってしまう。術後出血は早期に発見できれば効果的な圧迫によって保存的に診ることが可能と考えられる。術当日の頻回なドレーン量や性状、創部観察が有用であると考える。多くの動脈性出血は発見された時点で既に血腫が形成されていて、ピンポイントでの圧迫は不可能となっており、疼痛が出ていることも多い。保存的に診られたとしても感染や皮弁の血流不全などで回復がかなり遅れるのが一般的である。この様な状況では可及的速やかな止血術を行なうべきと考える。高齢・合併症・抗凝固剤内服など出血リスクの高い症例では予防的に創部を圧迫することも一手と考える。

★：優秀ポスター

EP12-83
当院における乳癌術後上肢リンパ浮腫発症リスク因子に関する検討

[1]大和市立病院　乳腺外科、[2]北里大学医学部乳腺・甲状腺外科
田中　容子[1]、内藤　可奈子[1]、藤野　史織[2]、中宮　紀子[1]、藏並　勝[1]、三階　貴史[2]

【背景】乳癌術後合併症に上肢リンパ浮腫がある．リンパ浮腫リスク因子として，高齢，肥満，高血圧，腋窩郭清（Ax）の有無，リンパ節転移の個数，所属リンパ節への放射線治療，化学療法（特にタキサン系薬剤の使用）などが報告されている．乳癌治療の変遷に伴い，リスク因子も変化している可能性がある．今回，当院での近年の乳癌手術症例における術後上肢リンパ浮腫リスク因子について，後方視的に解析検討した．
【対象】2016年8月から2020年8月までに，乳癌手術を施行し，2021年12月まで当院通院歴のある400例を対象とした．
【方法】リンパ浮腫あり群（＋群）とリンパ浮腫なし群（-群）に分け，年齢，体重（BMI<22, ≥22），高血圧，pT，pN，NAC施行，腋窩郭清，リンパ節摘出個数，放射線治療，術後治療の各因子について，単変量解析はχ^2検定，多変量解析はロジスティック回帰分析，p<0.05を統計学的有意差とし解析した．
【結果】全症例の年齢中央値は60歳，(+)群は17例 (4.3%)、(-)群は383例 (95.6%)であった．単変量解析では，(+) 群は，BMI≥22症例 (Odds Ratio [OR]:12.7, 95%Confidential Interval [CI]:1.68-97.3, p＜0.05)，pN1以上症例 (OR:11.5, 95%CI:3.66-36.2, p＜0.001)，Axあり症例 (OR:16.1, 95%CI:4.63-57.4, p＜0.001)，摘出リンパ節3つ以上症例 (OR:6.25, 95%CI:2.00-19.6, p＜0.01),所属リンパ節照射症例（PMRT施行例含む）(OR:3.40, 95%CI:1.21-9.57, p＜0.05), タキサン系薬剤使用症例 (OR:3.65, 95%CI:1.32-10.1, p＜0.05)が多かった．多変量解析では，BMI≧22症例 (OR:10.4, 95%CI:1.31-82.4, p＜0.05)が，リンパ浮腫に関わる独立因子であった．(+)群17症例は，年齢中央値が53歳，BMI中央値が25であった．リンパ浮腫発症までの期間中央値は250日，リンパ浮腫治療開始から終了期間までの中央値は112日であった．
【結語】術前にBMI高値症例は，術式に関わらず，術後リンパ浮腫発症の危険性について考慮する必要がある．

EP12-84
当院における妊娠・授乳期難治性乳腺膿瘍に対するseton法の検討

長崎みなとメディカルセンター　乳腺・内分泌外科
崎村　千香、南　恵樹、行武　彩季、赤司　桃子

【はじめに】
妊娠・授乳期における乳腺炎は軽症であれば乳房マッサージなどの処置で軽快することも多いが、時に重症化し、ドレナージが必要となる場合もある。当院では難治性乳腺膿瘍に対し、切開排膿だけではなく、痔瘻に用いられるseton法を応用し、良好な経過を得ている。今回、seton法を用いた症例の検討を行ったので報告する。
【対象】
2020年1月～ 2021年12月までにseton法を用いた妊娠・授乳期難治性乳腺炎の症例6例
【結果】
添付図参照
【考察】
難治性乳腺膿瘍には一般的には切開排膿を行うが、完治まで時間がかかる症例が多い。切開排膿を複数回繰り返したりするため、処置後の通院の負担も大きく、特に妊娠・授乳期となると負担はさらに大きくなる。seton法はもともと痔瘻の古典的手術法であるが、膿瘍に対して非常に有用な療法である。この方法は一度切開排膿を行った後、ドレーンをループ状に留置するため、ドレーンの固定は必要ないにも関わらず、常にドレナージが可能となる。
当院の検討によるとseton法を用いることで、症状改善まで短期間であり、処置後の管理は簡便でシャワー浴や入浴も可能であり、抗生剤の投与なしで改善を認めている。また授乳期であってもドレーンを留置したまま授乳可能であり、再発の抑制効果もあると考えられる。漢方による症状改善の報告も散見するが、排膿消失までは長期にわたる事が多く、本法は患者負担の軽減につながると考えられる。
【まとめ】
妊娠・授乳期難治性乳腺膿瘍は良性疾患であるものの、症状により生活の質を落とす患者に負担の大きい疾患であるが、seton法を用いることで、患者の負担も減り安心して育児に専念することが可能となると考えられる。

症例	年齢	症状	前治療	妊娠期or授乳期		症状改善期間（日）	seton留置期間（日）	再発
1	29	圧痛	葛根湯	妊娠期	妊娠3ヶ月	5	52	なし
2	29	疼痛	なし	妊娠期	妊娠6ヶ月	6	留置中	なし
3	35	熱発、発赤、疼痛	抗生剤	授乳期	産後2ヶ月	4	留置中	なし
4	28	発赤、疼痛	なし	妊娠期	妊娠3ヶ月	15	184	なし
5	32	腫瘤、疼痛	抗生剤	妊娠期	妊娠4ヶ月	6	留置中	なし
6	36	発赤、疼痛	なし	授乳期	産後3ヶ月	5	82	なし

EP12-85
手術治療を行った初診時80歳以上の高齢者乳癌115症例の検討

豊川市民病院　乳腺内分泌外科
柄松　章司、安東　美のり、片桐　悠介、西川　さや香

2018乳癌診療ガイドラインでは高齢者乳癌に対して手術療法およびＥＲ陽性症例に対する術後内分泌療法が強く勧められている。当科では以前より高齢者乳癌に対し積極的に手術を行ってきた【症例】2001年から2021年まで当科で手術を行った初診時80歳以上の女性乳がん症例115例（同時両側７例）【年齢】80~84歳65例、85~89歳43例、90歳以上10例【手術】Bp 18例、Bp+SNB 34例、Bt 14例、Bt+SNB31例、Bt+Ax 29例、全て全身麻酔で手術を行ったが麻酔、手術の合併症はなかった。またBp症例では放射線照射を省略した【Stage】Stage 0 4例、StageI 48例、StageII 57例、StageIII 17例【組織型】DCIS 4例、IDC 91例,特殊型31例【ER,HER2】DCIS症例を除くとER+HER- 84例、ER+HER+6例、ER-HER- 17例、ER-HER+ 10例【補助療法】ER+HER-症例ではAIまたはSERMを投与、ER-HER-症例は大半が補助療法なし、HER+症例には16例中6例でtrastuzmabを投与した【予後】術後消息不明の4例と術後2日心筋梗塞で突然死した1例を除くと平均4年前後の経過観察で無再発生存 83例、再発生存7例、原病死5例、他病死 15例であった。無再発生存はER+HER-症例は79%、ER+HER+は67%,ER-HER+は60%、ER-HER-症例では65%であった【考察】初診時80歳以上の乳がん患者に対して積極的に手術を薦め良好な結果を得た。ER+HER-症例では補助療法としてAIまたはSERMの選択は異論がない。2018年のガイドラインでは術後標準的化学療法を行うことが推奨され、HER＋症例では術後化学療法に抗HER2療法を併用することが強く推奨されている。当科でも近年はADLがよく理解力がある人にはHER-で高度のＬＮ転移がある症例に対する化学療法、HER＋で高度のＬＮ転移がある症例にたいする化学療法とtrastuzmabの併用を行っている。ER-HER-症例では補助療法なし11例のうち8例が無再発生存、3例が再発しているが、今後リンパ節転移はないがグレードが高い症例に標準的な化学療法が必要かどうか検討中である。

EP12-86
当院で外科的治療を施行した高齢者の臨床上特徴と治療実態について

日本医科大学多摩永山病院　乳腺科
鈴木　えりか、柳原　恵子、佐藤　あい

【背景】高齢者乳癌の治療方針の決定において、Stageや腫瘍の悪性度、subtypeの評価以外に、加齢による身体・精神・社会的な機能低下を考慮する事が重要である。さらに本人や家族の乳癌治療に期待するものが、必ずしも治癒ではなく、生活機能を保って患者本来の日常生活を送ることに重きを置かれる事がある。そのため、非高齢者で施行される標準的治療とは異なる治療方針が行われることがあり、その内容に関してまとめた報告は少ない。今回、当院で外科的治療を施行した高齢者症例に絞り、その臨床上特徴と治療実態を検討してみた。
【方法】当院で2020年4月から2021年6月までに、外科的治療を施行した65歳以上の高齢者64例を、65 ～ 79歳（43例）、80歳以上（21例）の2群に分け、後方視的に比較検討した。高齢者64例には同時両側乳癌が4例（65 ～ 79歳：3例、80歳以上：1例）含まれている。統計学的有意差の検討にはカイ二乗検定を用いて評価した。
【結果】発見契機は65 ～ 79歳/80歳以上の順で、自己発見が61/86%、検診発見が24/0%であった。Stageは、Stage0が9/9%、Ⅰが48/9%、Ⅱが37/64%、Ⅲ以上が4/14%であった。Subtypeは、luminal typeが61/68%、luminal-HER typeが13/5%、HER2 typeが9/14%, triple negativeが11/9%を占めていた。併存疾患では、２疾患以上の慢性疾患を持つ症例は、35/73%であった。PSは65 ～ 79歳で全例PS0だが、80歳以上ではPS0 48%、PS1 0%、PS2 29%、PS3 19%、PS4 5%と開きがあり、統計学的有意差を呈した（27>5% 棄却限界値9.5)。術前化学療法は20/0%の症例で行われ、手術内容は、乳房切除術が74/96%、腋窩郭清が20/23%であった。術後補助療法は、ホルモン療法が63/63%, 化学療法が20/9%、分子標的薬が20/9%、無治療が11/23%であった。上記治療内容には、本人・家族の意向や年齢、PS、併存疾患を考慮し治療方針を決定した症例が、5/73%含まれていた。観察期間中の再発転移は80歳以上の2例のみで、その内訳は、術後12ヵ月目に骨転移を指摘された1例と術後8ヵ月目に肝転移と診断された1例であった。乳癌による死亡は両群で認めなかった（観察期間中央値7.5 ヵ月）。
【結語】80歳以上で、自己発見率およびStageⅡ以上が大部分を占め、なおかつ乳房切除術施行率が高く、術前･術後化学療法施行率が低い傾向が見られた。PSも含め、本人・家族からの意向や年齢、併存疾患を考慮し治療方針を決定した症例が、73% と高い割合を呈していた。

★：優秀ポスター

EP12-87
当院における90歳以上超高齢者乳癌の診療に関する検討

高島平中央総合病院　乳腺外科
柳　裕代、原　華保里

【背景】ガイドラインでは高齢者に対する手術薬物療法が勧められるが、実際には認知症や併存疾患、家人の希望、施設入所中のため早期発見が難しいといった社会的背景により治療が制限される。超高齢者乳癌の特徴を知り、適切な治療を行うために、当院における高齢者乳癌を検討した。【方法】2018年5月から2021年11月までに乳癌にて手術を施行した90歳以上の症例7例を臨床病理学的因子と治療について後方視的に検討した。【結果】年齢は90から100歳で（中央値92歳）、施設入所中4例、3例は自宅介護。受診動機は腫瘤自覚2例、施設介護人、家族発見例4例、他疾患診療のためCTで偶発的に発見された症例1例だった。併存疾患は認知症1例、心血管系疾患4例うち抗凝固剤内服2例、骨粗しょう症3例、多臓器癌既往3例（治癒済）だった。StageはⅠが1例、Ⅱが2例、Ⅲが4例であった。サブタイプはホルモン感受性有が3例、トリプルネガティブ3例、HER2タイプは1例であった。皮膚に引き連れ等皮膚浸潤を疑う症例は4例であった。治療はホルモン感受性乳癌の2例はホルモン療法をご家族が選択、その後2例ともPDとなり、Bp施行、計Bp5例、Bt2例であった。病理結果は断端陽性症例なし、T4症例は3例だった。術後合併症はなく、入院日数は平均4.5日だった。術後治療は放射性治療を施行できたのは1例のみだった。TN症例以外の3例はホルモン療法施行し、HER2タイプの症例は抗HER 2療法を施行した。【まとめ】当院で手術を行った超高齢者症例は、本人自覚ではなく、介護者、家族が発見することが多かった。また腫瘤自壊や引き連れなどT4症例が多かった。
超高齢者であっても全身麻酔下の手術施行が可能であり、手術治療および術後薬物治療による死亡やADLの低下は認められず、比較的安全に治療が行われていた。 施設入所中の患者の場合、腫瘤自壊で入所を断られる可能性から家族も手術を勧める傾向にあった。
【結語】高齢者は身体機能の個人差が大きく、勧められる治療方法を一律に決めることは難しく、根拠となる高齢者の適切な治療選択に関わる指針が少ないのが現状である。また手術はできても放射線治療に通う事の方が難しく、術式の選択に悩まされる。治療にあたり、乳がんの生物学的な特徴の把握に加え個々の身体機能評価と共に、治療支援体制、福祉、経済等の社会背景を含めた包括的な評価と対策が必要であると思われた。

EP12-88
当院における80歳以上の高齢者乳癌手術症例の検討

[1]千葉県済生会習志野病院　乳腺外科、[2]千葉県済生会習志野病院　外科、
[3]千葉県済生会習志野病院　病理部
太枝　良夫[1]、中村　祐介[1]、岡屋　智久[2]、鈴木　弘文[2]、山本　和夫[2]、
石田　康生[3]、菅野　勇[3]

はじめに：高齢化人口の増加にともない、高齢者の乳癌症例も増加している。高齢者では様々な合併症併発や通院制限などの社会的な問題があり、治療方針を決定するうえでは患者個々に応じて検討する必要がある。今回我々は、当院における80歳以上の高齢者乳癌手術症例について検討を行った。
対象：演者が当院に赴任した2016年4月から2021年12月までに初回乳癌手術を施行した345症例のうち、80歳以上の60例を対象とした。
結果：全乳癌手術症例における80歳以上の割合は17.4%であった。80－84歳は40例、85歳-89歳は14例、90歳以上は6例であった。平均年齢は84.5歳、最高年齢は99歳であった。PSは0が44例、1が13例、2が2例、3が1例、4が0例であった。高齢であるがほとんどの1以下であった。病理組織診断は、浸潤性乳管癌が46例、非浸潤性乳管癌が7例、粘液癌が4例、浸潤性小葉癌が1例、多形性乳癌が1例、腺筋上皮腫が1例であった。ER＋HER-が44例。ER＋HER＋が2例、TNが8例、不明が6例であった。病期は0が8例、Ⅰが19例、Ⅱが27例、Ⅲが6例であった。術式は乳房全摘術が38例、乳房部分切除術が22例。腋窩に関しては、センチネルリンパ節生検法のみは33例、腋窩郭清が25例、腋窩郭清省略が2例であった。術後補助療法として、内分泌療法施行した症例が14例、省略した症例25例。抗HER2療法を含めて抗がん剤治療を行った症例1、省略した症例は16例であった。放射線治療の対象者で省略例が6例であった（施行例0）。乳癌死は3例、いずれもTNタイプでその平均生存期間は13.3か月、他病死は17.5か月であった。
考察：80歳以上の割合は17.4%で、70歳以上とすると30%を占め、諸家の報告の通り高齢者の乳癌症例が多くなった印象を受ける。80歳以上の高齢者での手術適応はPSが1以下であれば非高齢者と同じように対応すれば良いとも考えるが、手術のみが治療法となる側面もある。手術日から1年以内に2名が老衰にて死亡、また他病死全6例の生存期間も短く、高齢者特有なことと思われ、適応判断は慎重を要するとも思われる。小ぶり（いわゆるT2）のサイズでも皮膚浸潤（StageⅢB）で来院する進行癌事例を含め、局所コントロールのための手術を行った事例が6例あり、その内Halsted手術が5例にも及んだことも高齢者特有であった。乳癌死3例では手術のみが治療法となっており、減量も視野に入れた抗がん剤治療法も課題と思われた。

EP12-89
非吸収性充填剤を注入した豊胸術後の乳房に発生した乳癌の1例

[1]医療法人白水会　白川病院、[2]公立西知多総合病院
野尻　基[1,2]、小川　明男[2]、伊東　悠子[2]、青野　景也[2]、伊藤　量吾[2]、
岩清水　寿徳[2]、吉原　基[2]

74歳女性。21歳の時に非吸収性充填剤を注入する豊胸術の既往あり。1ヶ月前より左乳房にしこりがあり当院を受診。視触診では左乳房内上に皮膚陥凹を伴う可動性やや不良な腫瘤を触知。マンモグラフィーでは、左乳房A/C境界領域に皮膚陥凹と筋層の引き連れを伴う高濃度腫瘤を認め、また筋層内には斑状に高濃度の異物を認めた。乳房USでは33×21㎜の極低エコー腫瘤があり、前方・後方境界線は断裂していた。CTでは左乳腺AC領域に造影域が5㎝程度に広がっており、一部皮膚や大胸筋外縁と接していた。MRIでは両側大胸筋内に豊胸術による注入物と思われるT1/T2強調像ともに低信号の結節を多数認めた。腋窩リンパ節の明らかな腫大は認めず。同部位より穿刺吸引細胞診を行い、ductal carcinomaと診断。
左乳癌 cT2N0M0 cStage ⅡAに対して、左乳房全摘出術＋センチネルリンパ節生検を施行した。皮膚切開は皮膚陥凹部を含めた斜切開で行った。乳腺を大胸筋より剥離する際、特に足側部と外側縁に異物による周囲瘢痕があり、大胸筋および異物と思われる瘢痕組織を一部合併切除した。RIと蛍光法を併用してセンチネルリンパ節生検を施行したが、ガンマプローベに反応したリンパ節が10個ありすべてを術中迅速病理診断に提出。すべての摘出リンパ節で転移は認めなかったことから腋窩リンパ節郭清は省略。術後の創部感染は認めなかった。病理組織学的診断では、浸潤性乳管癌（硬性型）pT2(40㎜) N0 ER(PS5+IS3) PgR(PS5+IS2) HER2(2+ FISH陰 性) Mib1(12%) grade2　pStageIIAと診断。深部剥離面では広い範囲に硝子化した筋膜ならびに一部筋層内に大小の円形裂隙が認められCD68のマクロファージが取り囲んでおり異物と考えられた。各センチネルリンパ節には、異物を思わせる大小の空砲が観察され周囲にCD68陽性のマクロファージの集簇を認めた。
以上非吸収性充填剤を注入した豊胸術後に発生した乳癌に対して手術を施行したが、腋窩リンパ節にも異物を認めRIで多数のリンパ節が反応した症例を経験した。本症例では異物がリンパ管を通り多数のリンパ節に蓄積されたことに伴い、放射性同位元素が多数のリンパ節に流れやすくなっていたものと考察する。

EP12-90
局所進行乳癌に対し一期的乳房再建を施行した症例の検討

桑名市総合医療センター　外科
小西　尚巳、杉澤　文、山門　玲菜、伊藤　みのり、鈴木　秀郎、町支　秀樹、
登内　仁

はじめに：局所進行乳癌Stage IIIでは、化学療法や放射線療法が必要で、乳房再建は施行されないことが多い。乳房再建の希望があり一期的乳房再建を施行した局所進行乳癌の症例を検討した。
対象と方法：2020年から2021年に一期的乳房再建を施行したStage III乳癌の4症例。術後化学療法例は1例、術前化学療法施行例は3例。全例に術後の胸壁・鎖骨上照射を追加。全例再発なし。
症例1：38歳女性。右乳房腫瘤で紹介。針生検では浸潤性乳管癌、核グレード1、ER 8点、HER2陰性、MIB-1陽性率は7%。腋窩細胞診：悪性。Bt+Ax、一期的広背筋皮弁再建施行。病理診断：浸潤径20.1mm、pN3(16/29)、T2N3M0。術後72日目より、ddAC 4コース、次いでddPTX 4コース、胸壁・鎖骨上照射終了後、タモキシフェン、リュープリン開始。
症例2：56歳女性。右乳房腫瘤で紹介。針生検で浸潤性乳管癌、ER 3点、HER2 3+、腋窩細胞診：悪性、T3N2M0。術前化学療法、FEC(100) 4コース、PD 4コース施行。2021/4月、Bt+Ax 広背筋皮弁再建。病理診断：治療効果Grade 3、乳管内病変1ヶ所のみ残存。術後38日目から、ハーセプチン＋パージェタ 14コース。
症例：38歳女性。左乳房腫瘤で紹介。針生検施行：浸潤性乳管癌、硬性型、ER 8点、HER2 3+、Ki67 10%。左腋窩細胞診：悪性、T2N2M0。術前化学療法、FEC100 4コース、HPD 4コース。2021/4月、Bt+Ax 広背筋皮弁再建。病理診断：治療効果Grade 3、乳管内病変1ヶ所のみ残存。術後38日目より、ハーセプチン+パージェタ、14コース。照射後タモキシフェン、リュープリン開始。
症例4：48歳女性。左乳房腫瘤で当院受診。皮膚浸潤が疑いの5㎝大腫瘤、針生検では充実型浸潤癌、ER 0点、PgR 0点、HER2 0、T4N0M0。術前化学療法、FEC100 4コース、ドセタキセル 4コース施行。2021/5月、Bt+Ax、広背筋皮弁再建。病理：病理診断：治療効果Grade 3、乳管内病変の遺残なし。
まとめ：Stage III乳癌症例に対し、乳房全切除術後に一期的広背筋皮弁再建を施行した症例を検討した。術後化学療法例ではやや開始が遅れたが、術前化学療法例では、術後合併症を来すことなく、広背筋皮弁再建が可能であった。全例、術後の胸壁・鎖骨上照射が可能で、特に有害事象は来さなかった。
結語：利益不利益および有害事象のICを得た上での本法の施行は、許容されるものと考える。

★：優秀ポスター

★EP12-91
当院における高齢者に対する自家組織乳房再建の検討

[1]富山大学附属病院　学術研究部医学系　形成再建外科・美容外科、
[2]富山大学附属病院　学術研究部医学系　消化器・腫瘍・総合外科
小林　耕大[1]、佐武　利彦[1]、葛城　遼平[1]、小野田　聡[1]、荒木　美聡[2]、
金谷　瑛美[2]、松井　恒志[2]、藤井　努[2]

【目的】乳癌の罹患数は年間約93000人が報告されており、今後高齢化が進むに連れて高齢者の乳癌罹患数は増加傾向を示すことが予測される。また健康寿命の延伸に伴い、65歳以上の高齢女性においても乳癌手術との同時再建や、乳癌術後の2次再建を希望される患者は増加することが考えられる。今回我々は、自家組織による乳房再建を施行した65歳以上の症例を患者背景、合併症について検討した。
【方法】期間は2020年1月から2021年12月までの2年とし、対象は当科で施行した65歳以上の自家組織乳房再建13例13乳房を電子カルテ、手術記録から情報収集し、検討した。検討項目は乳癌術式、補助療法、再建時期、再建術式、合併症とした。
【結果】平均年齢は70.4歳[65-85]、平均BMI21.8[18.2-27.5]だった。乳癌術式はBtが8例と最も多く（61.5%）、術後補助療法は化学療法が13例中5例と最も多かった。再建時期は2次1期が7例（65.3%）と最も多く、再建術式はDIEP flapが10例（76.9%）最も多かった。再建術式の中には培養脂肪幹細胞付加脂肪注入による乳房再建が1例あった。術後合併症としては血腫による再手術は1例認めたが、吻合血管の血栓や皮弁壊死は認めなかった。
【考察】本邦の形成外科診療ガイドライン2021年版においては「高齢者においてはより安全な手術適応の設定が望まれるものの、これ（年齢）を理由に乳房再建を避ける特別な理由はない」としている。高齢者における自家組織乳房再建の術後合併症の発症率は若年者とほぼ同様であるという報告もあった。自家組織再建は手術時間が長時間に及ぶことや術後の厳密な全身管理、皮弁の管理を必要とするが、高齢でも患者本人の併存疾患や内服薬、耐術能を評価した上で問題なければ再建手術は可能と考える。また、こうした患者背景や再建について個々の希望を把握した上で、再建方法を提示するShared Decision Making(共有意思決定)のプロセスが重要であると考える。

EP12-92
乳房全切除後の皮下脂肪による腋窩の膨隆を防ぐ術式の工夫

公立陶生病院　外科
宮嶋　則行、長谷川　雄基、岩田　尚樹、鈴木　寛、松下　英信、岡本　喜一郎、
川瀬　義久

乳癌の手術においては乳房部分切除や乳房全切除（Bt）＋乳房再建が行われることが多いが、Btも依然として必要な術式である。Bt術後の問題点の１つに、乳房を切除すると大胸筋外側から腋窩にかけての皮下脂肪が膨隆することがある。その膨隆部が上肢や衣類などと擦れることにより不快感を持つ患者が少なからずいる。特に腋窩周囲の皮下脂肪の多い患者はBt後の腋窩膨隆が目立つ傾向にある。
腋窩周囲の皮下脂肪の多い患者に対するBt後の腋窩膨隆を防ぐ工夫として、中腋窩線を超えて上腕内側に一部至る広範な紡錘形の皮膚切開を行い、腋窩膨隆を来す皮膚・皮下脂肪を乳房と連続して切除するようにした。腋窩の皮下脂肪は腋窩筋膜より剥離して切除するようにした。従来のBtより創の全長は長くなるが、腋窩膨隆はなく比較的整容性は良好と考えられる。また、腋窩膨隆が擦れることによる不快感の訴えは少なくなった。
腋窩周囲の皮下脂肪の多い患者に対してBtを施行するにあたり、腋窩周囲の皮下脂肪も切除するように皮膚切開をすることは腋窩膨隆を防いで整容性や不快感軽減に有効であると考えられた。

EP12-93
維持透析患者の乳癌治療に関する検討

[1]鹿児島大学　消化器・乳腺甲状腺外科、[2]鹿児島市立病院、
[3]鹿児島大学　離島へき地医療人育成センター
矢野　華子[1]、新田　吉陽[1]、江口　裕可[1]、野元　優貴[2]、林　直樹[2]、
吉仲　平次[2]、大脇　哲洋[3]、大塚　隆生[1]

【背景】維持透析中に発症した原発性乳癌の治療に関して、手術に際しては患側のvascular accessの扱いや、抗凝固薬使用による出血量増加の懸念等の問題点が挙げられる。また薬物療法についても慎重な選択が必要となる。
【方法と結果】当院で2002年～ 2020年の間に維持透析中に発症した乳癌に対して手術治療を行った19例について後方視的に検討を行った。症例は女性18人、男性1人。年齢の中央値は67.5歳（42 ～ 89歳）、病期はStage 0 2人、Ⅰ 11人、II 4人 Ⅲ 2人であった。サブタイプはLuminalタイプ17例、Luminal-HER2タイプHER2 enrichedタイプ1例、Triple negativeタイプ1例であった。術式は乳房全切除術16例、乳房部分切除術3例で、うち6例は腋窩リンパ節郭清術を実施した。全19例中5例は患側にシャントがあったが、患側にシャントがあることを理由に術式の変更は行わず、5例のうち腋窩リンパ節郭清術を1人に実施した。患側にシャントがある症例では、術後数日後に患側上肢の浮腫や、術後漿液腫の遷延がみられた。またSeromaの遷延については退院後も外来で穿刺排液を要した症例が4例あった。短期間で軽快した例がほとんどであったが、術後10カ月経過してからドレーンの再留置を行った症例を1例認めた。術後合併症として、術後出血のリスクが高いことが予想されるが、3例に術後出血をみとめ、うち1例には止血目的の再手術を実施した。他の症例は安静と圧迫止血のみで軽快した。術後補助療法として、11例に内分泌療法のみを選択し、1例で化学療法を追加した。化学療法にはTC療法を選択した。術後観察期間の中央値は24 ヶ月（1 ～ 19年）で乳癌再発をきたした症例は1例で、乳癌死は認めていない。
【考察と結語】維持透析患者に対する乳癌治療においてはいくつかの留意点があるものの、適切な注意の元で、ほぼ通常の治療を安全に実行可能であると考える。診療における具体的な留意点もふまえて報告する。

EP12-94
乳管腺葉区域切除術(dochectomy)を施行した症例の検討

兵庫県立加古川医療センター　乳腺外科
小林　貴代、石川　泰

乳管腺葉区域切除術(dochectomy)は,異常乳頭分泌のある症例に対して,診断目的あるいは治療目的に施行する手術である.今回,我々は当院で乳管腺葉区域切除術を施行した症例について検討した.【対象】2015年1月～ 2021年12月の間,当院で乳管腺葉区域切除術を施行した40例.【結果】全例女性で,平均年齢は58.3歳(32-84歳),主訴は乳頭分泌37例(血性30例,茶色5例,黄色～漿液性2例),腫瘤自覚1例,その他2例で、その他2例は初診時に乳頭分泌(漿液性)を認め,全例で異常乳頭分泌を認めた.MMGカテゴリーはC1が31例(77.5%),C 3が7例(FAD6例,石灰化1例),C 4が2例であった.乳腺US所見は腫瘤＋乳管拡張が25例(62.5%),乳管拡張のみが7例(17.5%),腫瘤のみが5例,所見なしが1例で,US診断は乳管内乳頭腫疑い23例(57.5%),乳癌疑い6例であった.分泌物擦過細胞診は37例(92.5%)に施行し,良性26例(70.2%),鑑別困難8例,悪性疑い3例(8.1%)であった.穿刺吸引細胞診は17例(42.5%)に施行し,良性7例(41.1%),鑑別困難8例、悪性疑い1例,検体不適が1例であった.針生検は12例(30%)に施行し,良性10例(83.3%),悪性(DCIS)2例であった.MRIは38例(95%)に施行し,造影効果あり14例(36.8%),腫瘤14例,造影効果なし10例(26.3%)で,MRIで悪性が疑われたのは9例であった.切除標本の病理診断で良性病変14例(35%),悪性病変26例(65%)で,悪性病変のうち浸潤癌または微小浸潤を認めたものが4例あった.悪性と診断された26例のうち,18例(69.2%)に追加治療を行った(追加切除＋補助療法6例,追加切除のみ4例,放射線照射のみ5例,その他3例).追加切除を施行した10例のうち,5例に追加切除標本内に残存病変を認めた.
悪性と診断された症例のうち5例では,MMGでC1,USで乳管拡張のみまたは所見なしであったが,うち4例でMRIで造影効果を認めた.良性と診断された1例では,MMGでC4腫瘤,US・MRIで乳癌疑いであったが,病理診断はductal adenomaであった.分泌物CEAを測定した23例で,悪性であった症例は1014.5(20.7-3040),良性であった症例は165.3(30-1000)と,CEA値に明らかな差を認めた.【考察】異常乳頭分泌を主訴とする症例では,MMG・USで悪性を疑う所見を認めなくても,MRIのみで所見が認められる場合があり,病変の評価にはMRIが有用であると考えられる.しかし悪性病変であっても,MRIでなんら造影効果が認められない症例もあり,確定診断を得るには,乳管腺葉区域切除術が必要であると考えられた.

★：優秀ポスター

EP12-95
他臓器腫瘍全身検索中に偶発的に診断に至った進行乳癌の治療ストラテジー

地域医療機能推進機構（JCHO）九州病院　外科
村上　聡一郎、西村　志帆、定永　匡子、林　晃史、中村　勝也、梅田　修洋

はじめに：平均寿命の上昇に伴い同時性・異時性重複癌は増加しつつあり、他臓器腫瘍の全身検索中に偶発的に診断に至る乳癌も少なからず存在する。偶発的に発見される乳癌は自覚症状のない早期乳癌の事が多いが、進行乳癌であった場合個々の疾患の進行度に応じて慎重に治療計画をたてる必要がある。今回我々は早期肺癌の術前検査で進行乳癌を認め、術前全身化学療法ののち両病変に対して同時手術を行った症例を経験したため、その治療ストラテジーを報告する。症例：72歳、女性。術前全身CTで左肺上葉に早期肺癌を伴う大腸癌（T4aN0M0 Stage Ⅱb）に対して大腸癌の治療を先行させる方針で2020年10月に手術を行った。大腸癌術後に肺癌の術前全身PET-CTでLevelII領域までの右腋窩リンパ節に異常集積を認めた。右乳腺には異常集積は認めなかったが左早期肺癌の右腋窩リンパ節転移の可能性は低いと考えられ右乳腺の精査を行ったところ、右乳房C領域に1cm程の嚢胞性病変を認めた。診断目的に同病変の切除生検および腋窩リンパ節の摘出生検を行ったところ、浸潤性乳管癌（腺管形成型：ER/PgR ＞ 95%/90%．HER2(2+)→FISH増幅なし）およびリンパ節転移の診断であった。早期肺癌より腋窩リンパ節転移を伴う乳癌のほうが治療優先度が高いと判断し、2021年1月より術前全身化学療法（EC x4 + DOC x4）を行い、2021年7月に乳房全切除術および腋窩リンパ節郭清、左肺上葉部分切除術を施行した。乳癌の術後病理所見では残存腫瘍は認めずpCR、肺癌の病理所見はAdenocarcinoma in situで最終診断Stage0の結果となった。術後補助療法として胸壁および鎖骨上領域への放射線照射を行い、現在内分泌療法継続中である。まとめ：乳癌にかかわらず多臓器に複数の腫瘍性病変を認めた場合、進行度による治療優先度の判断が治療方針決定に必要である。今回、進行乳癌、早期肺癌および大腸癌を合併した症例に対してそれぞれの病変を根治切除あるいはコントロールし得た症例を経験したため報告する。

EP12-96
巨大な悪性葉状腫瘍の切除例

[1]獨協医科大学埼玉医療医療センター　乳腺科、
[2]獨協医科大学埼玉医療センター病理診断科
吉方　茉里江[1]、辻　英一[1]、林原　紀明[1]、山口　七夏[1]、西尾　美紀[1]、
星　由賀里[1]、藤原　華子[1]、二宮　淳[1]、清松　裕子[1]、藤井　晶子[2]、
小川　利久[1]

今回我々は術後病理で断端陰性が確認されたにも関わらず、術後早期に再発し術後５か月で死亡した巨大悪性葉状腫瘍を１例経験したので報告する。

症例：50代女性。2016年頃から示指等大の右乳房腫瘤を自覚するが放置していた。徐々に増大認め、2020年から皮膚潰瘍出現。その後も皮膚浸潤出現後も１ヶ月で２倍の大きさになるほどの急速な増大を認めたため2021年２月に当院紹介受診した。視触診では右乳房全体を占める皮膚浸潤と一部壊死を伴う20㎝大の腫瘤を認めた。MRIでは右乳房全体を占める不均一に造影効果を伴う15㎝大の巨大腫瘤を認め、中心に深い潰瘍を形成していた。また、右内胸領域にリンパ節腫大を認めた。CTでは遠隔転移なしであった。針生検の病理所見はMalignant tumor with sarcomatous featureであった。
2021年３月に右乳房全摘術＋腋窩リンパ節郭清（レベルⅠ＋Ⅱ）を施行した。術後病理診断ではmalignant phyllodes tumorの診断であり、腋窩リンパ節に転移は認めなかった。(0/19)
切除断端は陰性であり経過観察となったが、術後１か月で創部に２㎝大の腫瘤が出現した。2021年６月に肺転移、右胸水にて入院した。入院後も転移巣の急速増大のため術後５か月で永眠となった。
今回急速増大した悪性葉状腫瘍について若干の文献的考察を行い報告する。

EP12-97
無症候性褐色細胞腫を合併した右乳癌の１例

[1]おおにしブレストウイメンズクリニック、[2]一宮市立市民病院
大西　英二[1]、中西　賢一[2]

褐色細胞腫を合併した乳癌の症例は稀である。今回我々は乳癌の副腎転移と鑑別が困難で あった無症候性褐色細胞腫の１例を経験したので、若干の文献的考察を加えて報告する。症例は 49歳女性。右乳房の腫脹・発赤・疼痛を自覚し、近医を受診。精査で右乳癌腋窩リンパ節転移と診断され、加療目的で紹介となった(ER/PgR/HER2：+/+/3＋)。受診後、頚部-骨盤部CT検査やPET-CT検査で右腋窩・鎖骨上・縦隔リンパ節転移、多発骨転移、右副腎転移疑いを指摘されたため、トラスツズマブ＋ペルツズマブ＋ドセタキセルを開始。薬物治療を開始後、原発巣と右副腎腫瘍以外の転移巣は縮小傾向であったが、右副腎腫瘍のみ増大傾向を示した。乳癌の副腎転移以外の疾患も鑑別にあがるため、血液検査・尿検査を施行。尿メタネフリン２分画が軽度高値であり、褐色細胞腫も考えられたが、高血圧、動悸、頭痛、発汗等の特徴的な症状は認めなかった。相談の結果、診断・治療目的で腹腔鏡下右副腎摘出術を施行。術後診断は褐色細胞腫であった。術後、病状は安定しており治療を継続している。褐色細胞腫を合併した乳癌は臨床的には非常に稀ではあるが、診療に際しては念頭に置くべきである。

EP12-98
左乳房に発生した巨大未分化型肉腫の１例

[1]獨協医科大学埼玉医療センター　乳腺科、
[2]獨協医科大学埼玉医療センター病理診断科
藤原　華子[1]、辻　英一[1]、林原　紀明[1]、山口　七夏[1]、西尾　美紀[1]、
星　由賀里[1]、吉方　茉里江[1]、二宮　淳[1]、清松　裕子[1]、藤井　晶子[2]、
小川　利久[1]

今回我々は乳房に発生した骨化を伴う未分化多型肉腫の1例を経験したので報告する。
症例：51歳女性。2020年初旬から左乳房腫瘤を自覚していたが放置していた。その後も増大を続け出血を伴ったため2021年７月に前医受診し当院紹介となった。視診では左乳房下方中心に乳房全体に広がる15cm大の弾性な腫瘤を認めた。MRIでは左乳房に境界明瞭・平滑な140mm大の内部不均一腫瘤影あり、fastwashout　patternであり、多数の嚢胞形成・内部に壊死や線維化と思われる部位が混在した。CTでは左乳房全体を占める境界明瞭な腫瘤影を認め、内部に石灰化・嚢胞・壊死部認めた。明らかな腋窩リンパ節腫大は認めなかった。また、骨シンチグラフィでは集積を認めなかった。針生検は2度実施されたが、いずれもXanthogranulomatousな病変で肉芽腫性乳腺炎が鑑別に挙がったが悪性病変の確定には至らなかった。
2021年９月に確定診断及び根治の目的で左乳房全摘術及び全層植皮術が行われた。
術後病理診断では、単核細胞・異型紡錘形細胞・多核虚細胞が混在し壊死部周囲には泡沫状組織球が集簇し所々に骨化を伴い、免疫組織化学では、AE1/AE3（−）、CD1a（−）、CD21（−）、CD68（一部＋）、CD45/LCA（−）、S-100（−）、vimentin（一部）、α-SMA（一部＋）、Ki-67 20%で、組織増と免疫形質から未分化型多型肉腫が疑われた。切除断端は陰性であり術後は経過観察となった。
考察:骨化を伴う乳房悪性腫瘍は非常に稀であり、その頻度は全乳癌の約0.1%未満とされている。また急速な増大を来たし腫瘍径も比較的大きく、通常の乳癌より進行した状態で発見される例が多い。 リンパ節転移が少ないが予後は悪く、骨・肺・脳など遠隔に転移しやすい。経験例は骨シンチグラフィの集積は認めなかったが、骨化を伴う乳癌では骨シンチグラフィの腫瘤への集積が診断の一助になると言われている。以上、乳房未分化多型肉腫の１例を経験したので報告する。

★：優秀ポスター

EP13-1
安全性と整容性を両立した傍乳輪切開法による乳房再建術

[1]埼玉メディカルセンター 乳腺外科、[2]埼玉メディカルセンター 形成外科
関 大仁[1]、櫻井 孝志[1]、河野 璃々[1]、鳥海 正博[2]、高野 淳治[2]

【背景および目的】
近年、乳房再建術の需要が急速に高まり、乳癌手術は癌の根治性のみならず、整容性やQOLの向上も重要視されている。乳房再建における皮膚切開には様々な方法が用いられている。傍乳輪切開は術野が狭く、剥離や人工物留置などの手技が困難であることや乳頭乳輪の血流不良などが懸念される。一方で、本切開法は創部が目立たたないことに加え、直視下に乳頭直下の処理が行えるだけでなく、頭側・内側・腹側・外側いずれの方向へのアプローチも容易であることなどの利点もあり、工夫すれば安全で整容性に優れた乳房再建が可能である。当センターにおける傍乳輪切開を用いた乳房再建術の手術成績と実際の手術手技および工夫と注意点を述べる。
【対象・方法】
2013年7月から2019年6月までに当院で乳房再建術を目的に皮下乳腺全摘術を施行した原発性乳癌患者195例を対象に後方視的検討を行った。
【結果】
外側乳房下縁切開群 (n=31)と傍乳輪切開群 (n=150)の手術成績を比較すると乳頭直下断端陽性は3.2% (1/31)と8.6% (13/150) (P=0.47)、側方断端陽性は6.4% (2/31)と4.7% (7/150) (P=0.634)、手術時間中央値は185分と155分 (P=0.964)、出血量中央値は60mlと53ml、ドレーン留置期間中央値は12日と11日(P=0.704)でありいずれも両群で有意差を認めなかった。Recurrence-free survivalに関しても両群で有意差を認めなかった(HR: 0.528, 95% CI: 0.054–5.127, log-rank P = 0.860)。術後合併症では乳頭乳輪壊死をはじめいずれの項目でも両群で有意差を認めなかった。
【考察】
傍乳輪切開法は他の切開法と比較し、合併症の頻度が高いことが報告されているが、以下のような手術操作を行うことで安全で整容性に優れた乳房再建が可能である。①狭い術野で無理に手術を進めると創縁が挫滅するため、乳輪が小さい場合は乳輪の内側・外側に切開を数mm延長する。②乳腺を皮下組織から剥離する際には、頭側→尾側→内側→外側と少しずつ全周性に行うことで良好な術野を確保する。③乳腺を大胸筋から剥離する際には、内側→尾側→頭側→外側の順で行うと良好な視野展開が得られる。④乳輪が小さい場合、半周以上の皮膚切開を避け、乳輪縁より外側に切開を延長する。⑤Lap protectorを用いて創縁を保護する。
【結語】乳房再建術における傍乳輪切開法は、工夫すれば安全で良好な整容性が得られるアプローチ方法である。

★EP13-2
乳癌肺転移に対する手術症例の検討

長岡中央綜合病院 外科
長谷川 潤、新国 恵也

【緒言】遠隔転移に対する外科的切除は限られたケースを除き勧められないとされているが、oligometastasesに対して手術を選択される場合がある。今回、当院での乳癌術後肺転移切除症例の治療成績について検討した。
【対象・方法】当科での乳癌手術後、2002年から2020年までに肺転移に対し肺切除術を施行した13例について、肺切除後のRFI,OSに対する予後因子を検討した。
【結果】全例女性。年齢中央値50(40-72)歳、肺転移個数1個7例、複数6例、一側性12例、両側性1例。腫瘍径中央値1.6(1-4)cm。初回再発部位が肺のみ10例、肺＋他部位1例、他部位のみ2例。肺領域リンパ節転移有4例、無9例。12例は遺残なく切除され、両側例の1例は一側の切除後状態悪化で死亡した。肺切除から再発までのRFI中央値17(4-167)ヶ月、5年RFS46.2%、OS中央値137(4－167)ヶ月、5年生存率64.7%。
転移個数1個/複数個、腫瘍径≦2ｃｍ以下/2ｃｍ＜、原発巣サブタイプluminal /非luminal 、肺転移サブタイプluminal/非luminal、初回再発部位肺のみ/肺以外を含む、肺領域リンパ節転移有/無でRFI、OSについてKaplan-Meier法を用いlog-rank testにて有意差検定を行った。リンパ節転移有/無のOS(中央値 有/無22ヶ月/137ヶ月)のみ有意差を認めた。肺転移術後10年以上の長期生存例は5例認め、いずれもリンパ節転移陰性例であった。うち1例は初回再発が大胸筋で切除の後、左腋窩リンパ節転移に対し切除＋RT、その後に左肺転移2個を切除し、さらに、左肺転移再切除を行った。
【考察】諸家の報告で肺転移切除例の予後因子は概ね共通し、腫瘍径が小さい、DFIが長い、ER陽性、単発性、リンパ節転移陰性などがあげられている。当科では肺転移以外の転移がコントロールされている場合、弧発性肺転移に対しては積極的に手術を行い、2個以上の場合でも他臓器転移がコントロールされていれば症例を選択して手術を行ってきた。今回の検討で2個以上の症例の予後が必ずしも悪いとはいえなかったが、肺領域リンパ節転移が見られた場合の予後は悪く、リンパ節転移陽性例の外科的切除は避けるべきと考えられた。複数回の再発切除により長期生存を得られる症例もみられることからoligometastasesに対する外科的治療は選択肢の1つとなる可能性はあるものの、適応は慎重にすべきと考えられる。国内において乳癌lung oligometastasesに対する前向きコホート試験が進んでおり、結果が待たれる。

EP13-3
Suture Scaffold法を用いた乳房温存術後の再建について

[1]社会医療法人博愛会 相良病院 乳腺・甲状腺外科、
[2]社会医療法人博愛会 相良病院 形成外科
満枝 怜子[1]、相良 安昭[1]、玄 安理[1]、藤木 義敬[1]、権藤 なおみ[1]、佐藤 睦[1]、川野 純子[1]、國仲 弘一[1]、寺岡 恵[1]、金光 秀一[1]、馬場 信一[1]、雷 哲明[1]、野元 清子[2]

乳房温存術後の良好な整容性により、患者の満足度やQOLが向上すると報告されている。様々な温存術後の再建方法がある中で、Suture Scaffold法(SST)は、形成外科の独自のトレーニングを受けなくとも、すべての乳腺外科医が行うことができる再建方法の１つである。SSTは乳房を部分的に切除した後の乳腺欠損部を、非吸収モノフィラメント糸で網状に足場(scaffold)の縫合を行う術式であり、2010年にMD AndersonがんセンターのGainarらが報告した。当院では2017年ごろより導入し、現在ではほぼ全ての温存術症例に使用している。
2019年に当院で93症例97件のSSTによる再建後の合併症を検討した研究では、3%の症例に術後外科的処置を要し、うち術後補助療法に遅延が生じた症例は1例(1%)のみであり、許容されうる低頻度であった。
また、2021年に421人の乳房温存術後の患者の満足度(BREAST-Qを用いた、0-100点の尺度であるBREAST-Q scoreで評価)及び出血量・手術時間を、比較する研究を行った。SST(143名、33.9%)、乳腺受動術(Breast Grandular Flap: BGF、231名、54.8%)、再建手技なし(No Oncoplastic Technique: NOT、47名、11.1%)の3群に分けて調査した結果、単変量モデルでは、SST(β=68.7 点、SD=3.07; 95% CI=0.03－12.1)とBGF(β=66.7点、SD=2.92; 95% CI=-1.68－9.8)はNOT(β=62.7点、SD=2.66)よりもBREAST-Qスコアが高く、多変量解析では、SSTの方がNOTよりもBREAST-Qスコアが有意に高かった(β=+7.3、95%CI=0.9-13.7、*P*=0.02)。また、出血量はSSTの方がBGFよりも有意に少なかった(β = -4.4、95% CI = -7.3 ～ -1.4)。手術時間は全手技間で差がなかった。
以上より、SSTは安全性が高く、BGFと同等の整容性が得られながら、出血量の少ない再建方法である。SSTの適応と限界について、今後更なる検証が必要である。実際の手術方法について、手術画像を供覧しながら概説する。

EP13-4
CTでの切除量・充填組織量の体積計測を用いvolume replacementを行った下部領域乳癌温存術

三重県立総合医療センター 乳腺外科
山下 雅子、野呂 綾

【背景】乳癌温存術の整容性を担保するためには，volume replacementやvolume displacementを用い，どう補うかを考慮する必要がある．下部領域乳癌温存術でvolume replacementを行う場合，充填組織量は術者の主観と経験値によるところが大きく，乳房外の組織を充填するため，切除量に見合う適切なvolumeを設定するにはハードルが高い．これまで当科では術前CTでの切除量・充填組織量の体積計測は客観的に視覚化，数値化することで健側と同等以上のvolumeを作成でき整容性向上の一助になると発表してきた．今回，同手法にてvolume replacementを用い下部領域乳癌温存術を施行した症例を報告する．
【対象】2020年9月から2021年12月まで，当科にてvolume replacementを施行した下部領域乳癌温存術6症例．症例の平均年齢は59.6歳(46-82歳)の女性．乳房サイズ:S2例，M2例，L2例．乳房下垂:軽度2例，中等度3例，高度1例．腫瘍占拠部位：D領域4例，CD領域2例．充填方法：外側肋間動脈穿通枝皮弁(LI-CAP)3例，abdominal advancement flap(AAF)3例．
【volume計測方法】切除範囲をエコー下にマーキング．LI-CAPは，乳房下溝線(以下IMF)に沿い，内側はIMFの最下点まで，外側は広背筋前縁までの外側肋間動脈穿通枝を含むよう三日月型の皮弁を設定．AAFは,IMF尾側の皮膚・皮下組織を三日月型に皮弁を設定(乳房内に挙上し新たにIMFを形成する)．両者マーキングに合わせてX線不透過マーカーを皮膚上に貼付し，胸部単純CT検査を施行．切除範囲・充填組織範囲・両側全乳房の体積を計測した．
【結果】切除体積：55.3-154.7㎤，充填組織体積：38.7-111.1㎤．4例で充填組織体積が不足していたため，充填組織範囲の拡大，skin flap範囲の修正を行い手術を施行した．術後1ヶ月のCTにて左右乳房体積を計測，術側乳房:415.2-1367㎤，健側乳房：415.5-1284.1㎤となり，術側乳房は健側乳房の99.9-115.2%(平均106.7%)となり，ほぼ同等以上の体積の乳房を作成できた．また，整容性はExcellent 3例，Good 3例であった．
【まとめ】volume計測は,組織量を数値化することで過不足を客観的に判断し,修正することができるため，volume replacementを用いた下部領域乳癌温存術には有用である．

★：優秀ポスター

EP13-5
豊胸術後乳房に発症した乳癌の１例

神戸大学附属病院　乳腺内分泌外科
井上　翔太郎、国安　真里菜、金子　友紀、大川　諭奈、大谷　真紀子、
山本　真由子、岡本　葵、三木　万由子、山下　祐司、水本　紗千子、馬場　基、
國久　智成、谷野　裕一

【はじめに】本邦における豊胸術は1940年代後期から始まった。1960年代中期に袋状の豊胸用シリコンインプラントが導入されるまで、液状のワセリンやパラフィン、ゲル状のシリコンが非吸収性充填剤として乳房内に直接注入されてきた。これらの注入物は経過とともに異物反応が出現し、乳癌の診断や治療を困難にする場合がある。今回われわれは1960年代前半に豊胸術が実施された乳房内に発症した乳癌を経験したので報告する。
【症例】80歳女性。MALTリンパ腫の既往があり、右腋窩リンパ節腫大を認め、当科に紹介となった。視触診では両側乳房Ｂ区域に30mm大の平滑腫瘤、右乳房Ｅ区域に15mm大の腫瘤を触知した。マンモグラフィでは右乳房Ｓ領域に多型集簇の石灰化を認めた。乳房超音波検査では両側乳房内（大胸筋内）に複数の等エコー腫瘤、右乳房Ｅ領域に点状高エコー像を伴う15mm大の低エコー腫瘤、右腋窩レベル1リンパ節に腫大を認めた。造影ＭＲＩ検査では両側乳房Ｂ区域に造影効果を認めない腫瘤、右乳頭直下に造影効果を伴う15mm大の腫瘤を認めた。PET-CT検査では右乳頭直下の腫瘤と右腋窩レベルⅠリンパ節に集積を認めた。針生検を行い、右乳房Ｅ区域の腫瘤は浸潤性乳管癌、右乳房Ｂ区域の腫瘤は人工物、腋窩リンパ節は悪性と診断され、右乳房全切除術＋腋窩リンパ節郭清術をおこなった。術中所見では右大胸筋下の小胸筋内側を中心にシリコンオイルと思われる人工物が認められた。人工物の周囲は多数の肉芽が形成されていた。手術病理組織診断はアポクリン癌の診断で、人工物注入部周囲では異物反応が認められた。
【考察】人工物を直接乳房内に注入する豊胸術はエコー検査での乳房内の観察を困難にし、また腋窩リンパ節は反応性腫大なのか、乳癌の転移なのかの診断を困難にする。本症例は異物反応に伴う石灰化を認めなかったため、マンモグラフィや造影MRI検査が有用であった。どの時代に、どの様な豊胸術が行われていたか念頭にないと、本症例のように乳癌の診断、治療に支障をきたす場合がある。特に1960年代以前に実施された症例は乳房内に直接人工物を注入している可能性が高いので注意が必要である。
【結語】乳房内に人工物を注入する手法での豊胸術後乳房に発症した乳癌を経験したので、文献的考察とともに報告する。

★EP13-6
IMP、TE再建症例のSSIに対する対応とその経過についての考察

姫路赤十字病院
北川　遥香、小坂　麻耶、大塚　翔子、渡辺　直樹、真田　知佳

【はじめに】人工物を用いる乳房再建において、もっとも恐ろしいのはSSIである。自己組織再建と異なり、人工物は免疫機能を持たないため、感染に弱く、多くは再建中止に至る。
【対象と方法】我々が2000年から現在までにIMP、TEベースで再建した721例中、20例のSSI症例について、その発症状況と対応、さらに中止に至らず完遂できたかについて後向きに検討した。【結果】術後当日からSSIの発生までの期間の平均値は41.25日であり、中央値は21.5日であった。起炎菌が同定できたそのほとんどが多剤耐性のブドウ球菌であった。20例中発熱を認めた症例は14例であり、平均0.8日でバンコマイシンを中心とした抗生物質が使用されていた。20例中10例はそのまま保存的に回復し、10例が観血的なドレナージを要している。最終的に再建中止に至ったのは3例であった。創縁壊死したものは20例中6例とそれほど多くはみられなかった。IMP再挿入例は20例中4例であった。
【考察】SSIは最長で術後202日で発生しており、より長い間警戒を要すると考えた。SSIの発生後に観血的なドレナージを要した10症例のうちIMPを再挿入することで改善した症例を4例も経験することができた。SSIの起炎菌は、多剤耐性の表皮ブドウ球菌であり、早い段階から広域性の抗生剤を使用して厳重管理することが重要と思われた。

★EP13-7
発熱、咳嗽、好酸球増多を契機に診断された本邦２例目乳房インプラント関連未分化大細胞性リンパ腫の一例

東京都立多摩総合医療センター　乳腺外科
大久保　嘉之、田辺　直人、市川　由佳

本邦2例目となる乳房インプラント関連未分化大細胞性リンパ腫（以下BIA-ALCL）を経験したため報告する。
症例は65歳女性。2014年5月に両側乳癌（右：cTisN0M0、左：cT2N0M0）に対して手術（両側Bt+SN、及び両側組織拡張器挿入術）施行した。2015年5月に両側インプラント（テクスチャードタイプ）を挿入した。術後補助療法はレトロゾールにて経過観察していた。2020年5月の術後6年目の時点において明らかな再発所見を認めなかった。
2021年2月に左腋窩リンパ節腫脹を主訴に当科を受診した。乳腺超音波検査上は左右インプラント周囲の液体貯留は明らかでなく、また腫脹したリンパ節も認めなかった。リンパ門が消失しているように描出された腋窩リンパ節に対し細胞診を施行したが明らかな悪性所見を認めなかった。
2021年3月上旬より37度台の微熱あり、中旬頃より38度台の発熱、咳嗽あり近医受診。血液検査にて好酸球増多、単純胸部CTにて左胸水貯留あり、精査加療目的に3月23日に当院総合内科入院となった。
入院後、胸腔穿刺を施行し胸水の細胞診、組織診（セルブロック）を提出した。フローサイトメトリーでは明らかな異常所見を認めなかったが、胸水細胞診はclass5、組織診断は免疫染色にてCD30陽性、ALK陰性を示しBIA-ALCL疑いの診断であった。これをもとに4月8日に両側インプラント摘出術を施行、同時に①右インプラント被膜、②左インプラント被膜、③左インプラントと一塊となった腫瘤性病変、④左被膜とは非連続性に左腋窩に認められた腫瘤性病変を病理診断に提出した。①及び②においては明らかな異常所見を認めなかったが、③及び④よりCD30陽性、ALK陰性の免疫染色の結果をもとにBIA-ALCLと診断された。
PET-CTにて左胸筋と左胸壁、左腋窩のリンパ腫と思われる部位に集積を認めたが、左腋窩リンパ節には明らかな集積を認めなかった。以上よりBIA-ALCL Stage Ⅱと病期診断した。
当院血液内科にてA-CHP療法（ドキソルビシン、シクロフォスファミド、ブレンツキシマブベドチン）による化学療法を6コース施行した。施行後のPET-CTにて完全寛解を維持している状態であった。

EP13-8
当院における乳房再建後の乳房内再発例の検討

[1]東京医科大学病院　乳腺科、[2]東京医科大学茨城医療センター　乳腺科、
[3]東京医科大学八王子医療センター　乳腺科、[4]東京医科大学病院　形成外科、
[5]東京医科大学　病理診断科
河手　敬彦[1]、宮原　か奈[1]、寺岡　冴子[1]、淺岡　真理子[1]、織本　恭子[1]、
小山　陽一[1]、岩井　真花[1]、松本　望[1]、山本　麻子[1]、海瀬　博史[2]、
山田　公人[3]、緒方　昭彦[1]、木村　芙英[1]、小宮　貴子[4]、佐藤　永一[5]、
松村　一[4]、石川　孝[1]

はじめに
乳癌手術は、腫瘍切除の観点と整容性が求められる治療である。2014年には人工乳房による乳房再建が保険適応となり、また自家組織再建が普及してきたことからも、「失った乳房を取り戻す」乳房再建術を希望する患者は年々増加している。
目的
乳房再建後の乳房内再発例から、再発治療に与える影響を検討すること。
対象
2014年から2021年までの8年間、当院で乳癌手術ののち乳房再建を施行した（一次一期および二期再建）404症例434乳房（両側乳房再建；33症例）のうち、術後経過が確認できた322乳房について、乳癌再発の状況を追跡調査した。
結果
乳房再建患者の平均年齢は48.8歳（23-79歳）、乳癌の組織型は非浸潤性乳管癌（DCIS）；107乳房、浸潤性乳管癌（IDC）；174乳房、浸潤性小葉癌（ILC）；11例、粘液癌；7例、Paget disease；1例、特殊型ほか；22乳房であった。そして再建後に乳房内再発を認めた症例は10症例12乳房（3.1%）であった。乳房内再発12例の内訳は、①術後12年目、乳輪下腫瘤、DCIS、②術後16年目、乳頭乳輪部びらん、Paget's disease、③術後2年目、生検時のImplantationによる皮膚転移、粘液癌、④術後1.5年目、切除断端陽性による残存乳腺再発、IDC、⑤術後1.3か月、多発肺転移・皮膚転移・皮膚転移、IDC、⑥術後1年、広背筋皮弁再建筋体内への局所再発、⑦両側乳がん術後4年、ILC、片側皮膚に広範な再発、残る3例は術後治療拒否による無治療再発症例であった。
まとめ
当院で施行した乳房再建症例では5.1%で再発を認めた。①②はいわゆる晩期再発、③は粘液癌の特性ゆえに生じた再発、④は手術操作により生じた再発、⑤はsystemicな病勢進行による再発であった。再発治療として、症例①-④は再発巣の切除を行い、症例⑤は化学療法や分子標的療法、症例⑥は筋体切除と化学療法を導入した。症例⑦は偶発的に再発した側のインプラント破損も認めたため、広範皮膚切除とインプラント抜去を施行した。術後治療拒否の3例は局所再発巣切除のみ施行した。いずれの症例も再発治療は適切な時期に実施できたと考え、乳房再建を施行した影響は認めなかった。。
結語
乳房再建による乳癌再発治療への影響は、再建方法に関わらず極めて少なく、乳房再建術の利害について適切に情報提供がなされれば、乳がん手術で悩む患者の意思決定を支援する重要な選択肢と考える。

★：優秀ポスター

EP13-9
乳房再建術が周術期の炎症性サイトカインに及ぼす影響についての検討

[1]岡山大学病院　形成外科、[2]岡山大学病院　乳腺・内分泌外科学
向井　裕子[1]、平　成人[2]、北口　陽平[1]、中桐　僚子[1]、雑賀　美帆[1]、
河内　麻里子[2]、岩本　高行[2]、枝園　忠彦[2]、土井原　博義[2]、木股　敬裕[2]

【背景】周術期において創治癒因子に関与する炎症性サイトカインが、休眠状態にある癌細胞を活性化し増殖させる可能性が指摘され議論がなされてきた。一次乳房再建術は、乳房切除単独と比較して手術侵襲が増加することから、周術期の炎症性サイトカインの放出が多くなると予想されるが、先行研究が少なく詳細は明らかではない。【目的】乳癌手術前後において周術期サイトカイン濃度を測定した前向き研究の結果を報告する。【対象と方法】2017年12月~2019年11月の間に当院にて乳癌根治術が予定された患者を対象とし、術前、術後1日目、術後4-6日目に採取した血清を用いて、βFGF、IL-6、VEGFの濃度を計測した。全摘術のみ(BT)を基準とした術式間濃度変化についてt検定を行った。【結果】BT:59例、全摘術＋腹部皮弁再建(DIEP):28例、全摘術＋人工物再建(TE):33例の計120例の濃度を解析した。βFGFは3時点でいずれも検出感度度以上であった症例が120例中15例のみであり、解析から除外した。被験者は再建群で若い傾向にあった。いずれの術前濃度も、年齢、cStage、リンパ節転移の有無、エストロゲン受容体陽性の有無、HER-2受容体陽性の有無、核グレードとの関連は認めなかった。IL-6の平均値は術前にBT:81.8036pg/ml、DIEP:1.8768pg/ml、TE：1.0658pg/mlであり、POD1において、BT:7.3117pg/ml、DIEP:35.2079pg/ml、TE:9.9730pg/mlとDIEPで他2群と比べて有意に上昇していたが(p<0.001)、POD4-6にはBT:3.7797pg/ml、DIEP:4.1496pg/ml、TE:2.8345pg/mlと術前に近い値まで低下していた。VEGFに関しては、どの時点においても術式間の差は認められなかった。【考察】POD1におけるIL-6の濃度上昇は手術侵襲の影響と考えられたが、POD4-6には術前に近い値まで低下していた。IL-6が高濃度であると結腸直腸癌の予後が悪くなるとの報告もあるが、乳房再建術におけるサイトカインが及ぼす影響は短期的であり、長期的な影響はないと考えられた。

★EP13-10
目立たない瘢痕で乳房再建を行う工夫

大阪大学　形成外科
田港　見布江、冨田　興一、久保　盾貴

[目的] 当院では、脂肪注入を付加した広背筋皮弁による全乳房再建を多く行なってきた。良好な血流と大きな体積をもつ広背筋皮弁は、多くの脂肪を移植でき、その生着率は良好で、萎縮もわずかである。したがって、皮島にvolumeを求める必要はなくなり、NSM症例では背部瘢痕を回避した広背筋皮弁による再建が可能となってきている。しかし、SSM症例では、その皮膚欠損の処理にはコンセンサスはまだない。そこで、SSMに対する脂肪注入を付加した広背筋皮弁による全乳房再建において、当院で行っている方法について検討を行った。
[方法] 2020年7月以降、当院で行ったSSMに対する脂肪付加広背筋皮弁による乳房再建症例について後ろ向きに調査し検討を行った。
皮島を用いない場合の皮弁挙上は、側胸部切開を乳房下溝外側あたりまで延長したのち、まず皮弁裏面の剥離を広く行い、つづいて皮弁近位の筋体上、遠位は浅筋膜下を十分剥離する。ベッセルシーリングシステムを用い皮弁の内側から尾側を切離する。大腿部もしくは腹部より脂肪採取し、血管茎を含む近位部を避けて、筋体および浅筋膜下脂肪層に脂肪注入を行う。一期的に植皮を行う場合は、筋体裏面が体表側になるように皮弁を配置し、鼠径部からの全層植皮を行う。術後1週間は、軽く圧迫固定を行う。
[結果] 乳輪部の皮膚欠損の処理は以下の3通りで、①欠損と同程度の幅の小さな皮島を用いた一期再建が18例、②欠損は縫合閉鎖し、TE挿入を介した二期再建は7例、③乳輪部へ植皮を行った一期再建が3例であった。皮島を用いた①以外は、背部切開を伴わない広背筋皮弁挙上が可能であった。背部漿液腫がほとんどの症例に生じたが、それ以外の合併症はなかった。植皮は全例生着した。疼痛の訴えが比較的少なく、瘢痕のないことに対する満足度は高かった。
[考察]脂肪注入を併用した広背筋皮弁の筋体上にも全層植皮が問題なく生着することがわかった。自家組織再建において、ドナーの瘢痕を回避できることは、整容性や疼痛の軽減から満足度が高くなると考えられ、術式の工夫が可能な症例においては検討しても良いと考えられた。

EP13-11
当院における頭側変位したエキスパンダー症例に対する乳房下溝線の再建法

関西医科大学香里病院　乳腺外科
田中　義人、兼松　清果、綿谷　正弘

ゲル充填人工乳房を用いた乳房再建術は、2013年7月に保険収載されたのち、各施設で急増した。2019 年 7 月にアラガン社が全世界で自主回収、販売停止を行ったため、唯一保険収載されていたアラガン社製インプラントの使用が不可となり、日本における乳房再建術はパニック状態となったことは記憶に新しい。このいわゆるアラガンクライシスを経て、現在保険収載されている組織拡張器は、アラガン社の133Sティシュエキスパンダーであるが、これは周辺にスーチャータブが存在し、これを用いて下床と縫合固定できるため、術後に頭側移動する症例は減少している印象である。
しかしながら、エキスパンダーの最尾側が健側の乳房下溝線より頭側に位置する症例は一定数発生し、乳房下溝線の再建の報告は、乳房下溝線の尾側にエキスパンダーを留置し、引き上げる形で明瞭な乳房下溝線を作成する術式が多く、頭側変位したエキスパンダー症例には用いることが困難である。
我々は、エキスパンダーの最尾側から予定の乳房下溝線まで薄く脂肪層を一層付着させたほぼ真皮下で剥離を行うことで作成されたカプセルを含んだ脂肪弁を下床に固定することで点ではなく面で乳房下溝線を作成するため、簡便に明瞭な乳房下溝線が再建可能である。また、下床との固定位置を頭側に牽引することである程度の乳房下溝線の角度を調整することが可能である。
2021年1月1日から12月31日の期間、当院で施行したゲル充填人工乳房を用いた乳房再建術39症例を対象として、健側の乳房下溝線と比較検討を行った。文献的考察を加え報告する。

EP13-12
Round type implant+自家脂肪移植による乳房再建術

富山西総合病院　乳腺外科
江嵐　充治、荒井　美栄、棚田　安子、藤井　久丈

乳癌根治手術における乳房再建は、整容性保持のための重要な選択肢であり、乳癌治療に従事する乳腺外科医と形成外科医の協力が不可欠な時代が訪れたと言って良い。一方で、今般の社会情勢よりRound type のimplantが使用可能な人工乳房の大多数であり、かつ、地方の病院では形成外科医の絶対的不足が乳房再建の大きなハードルとなっているのが現状である。
その様な状況下でも我々の施設ではRound type implantに自家脂肪移植を併用し、乳腺外科と形成外科が協力することで、自信を持って患者様に提案できる乳房再建を継続して実施できている。当院では、乳房切除時のTE留置からimplant 入れ替えまで全てを乳腺外科と形成外科の協業で行なっている。自家脂肪移植に用いられる脂肪採取は、大腿外側からの採取のみで必要量の脂肪を充分採取しており、手術時のリスク軽減と時間短縮を図り、合併症は皆無といって良い。採取するファットグラフトは80 ～ 100mlで十分で、荷重遠心により精製ののち使用する。脂肪注入まで形成外科と乳腺外科が一緒に施行している。非常に有効な手技と言える。我々の手技と留意点を供覧する。当院での方法論は、形成外科医と乳腺外科医が協力して実施できる手術手技であり、特殊なテクニックも不要であり、なによりも人的資源の限られる地方病院でも非常に有用な戦術であると考える。

★：優秀ポスター

EP13-13
エキスパンダー / インプラントによる１次２期的乳房再建術の局所再発に及ぼす影響についての検討

日本医科大学付属病院　乳腺科
関谷　健太、八木　美緒、佐野　恵美、范姜　明志、栗田　智子、武井　寛幸

エキスパンダーによる1次2期乳房再建術は2013年に保険承認され、インプラント関連未分化大細胞型リンパ腫の発症による適応中止の期間もあったが、乳癌手術術式の重要な選択肢である。術式の過去の変遷(乳房全切除術vs乳房温存術など)はランダム化比較試験が行われてきたが、エキスパンダーによる乳房再建術と再建のない乳房全切除術との比較試験は実施されていない。【目的】本研究ではこれら２群の臨床病理学的因子および局所再発率を後方視的に比較解析し、エキスパンダーによる1次乳房再建術の妥当性を検討する。【対象と方法】2013年7月～ 2015年10月、エキスパンダーによる1次乳房再建術が施行された51症例(E＋群)と再建のない乳房全切除術が施行された122例(E－群)を対象とした。観察期間中央値は87か月で、病理学的診断のついた局所再発(LR)はE＋群で８例、E－群で3例に認められ、E＋群で局所無再発生存期間(LRFS)が有意に短かった。多変量解析により、LRFSが有意に短くなった因子はエキスパンダーによる1次乳房再建、年齢50歳以下、およびエストロゲンレセプター陰性（カットオフ値10%）の3つであった。LRFSに影響すると考えられる放射線治療の有無は今回の解析では有意差は認められなかった。【考察】エキスパンダーによる1次乳房再建と局所再発が有意な関連性を示したことから、本術式による乳頭乳輪、皮膚の温存において、皮弁の厚さや切除範囲を含め慎重に実施することが望ましいと考えられた。

★EP13-14
skin banking法は同時自家組織再建による乳頭乳輪温存全乳房切除の対象患者を増やし得る

[1]日本赤十字社愛知医療センター名古屋第一病院　乳腺・内分泌外科、
[2]名古屋大学医学部附属病院　乳腺・内分泌外科、
[3]名古屋大学医学部附属病院　形成外科、[4]岡崎市民病院　乳腺外科
角田　伸行[1,2]、神戸　未来[3]、渡邊　学[4]、杉野　香世子[2]、一川　貴洋[2]、添田　郁美[2]、岩瀬　まどか[2]、稲石　貴弘[2]、柴田　雅央[2]、高野　悠子[2]、武内　大[2]、菊森　豊根[2]、亀井　譲[3]、増田　慎三[2]

skin banking closure technique (Liao et al. Plast Reconstr Surg 2007)は、同時乳房再建における乳房皮膚壊死の対策として報告された手技である。移植片皮膚を脱上皮化しない状態で乳房切除後の乳房皮下に埋没しておき、術後数日目の皮膚血流障害の範囲が判明した後に二期的に乳房皮膚の壊死部分を切除し、埋没しておいた移植片皮膚で皮膚欠損部を補う方法である。当院では2019年5月より、術前画像診断で乳頭下断端の確保が不確実と評価された症例に対して、本法を応用した乳頭温存全乳房切除(NSM; Nipple Sparing Mastectomy)後の同時自家組織再建を導入し、2021年12月までに5例に対して実施した。初回手術では、脱上皮化しない移植片皮膚が乳房切開創および乳頭乳輪部(NAC; Nipple Areolar Complex)の皮下を裏打ちする様に埋没し、緩く創閉鎖した。永久標本にて乳頭下断端の結果を確認後、二期的手術として断端陰性なら埋没皮膚を全て脱上皮化して創閉鎖し、断端陽性や皮膚壊死を合併した場合はNAC或いは壊死した皮膚を切除し、埋没皮膚で欠損部を補って創閉鎖する方針とした。5例全例で乳頭下断端は陰性であったが、1例で皮膚壊死の切除を要した。乳頭下断端の結果は術後7日目頃に報告されるので、2回目手術は同一入院中に局所麻酔下に実施可能であった。本法は、乳頭下断端の確保が不確実と評価された症例でも、NSMの対象患者を増やし得ると考えられた。

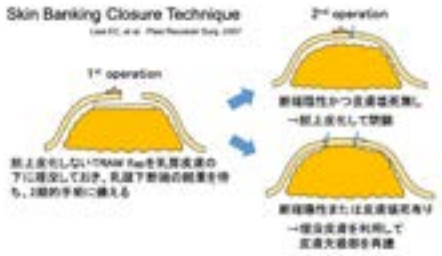

EP13-15
一次乳房再建症例におけるMRIと病理標本での腫瘍乳頭間距離の検討～MRIはNSMの適応判定に有用か～

[1]長崎みなとメディカルセンター　乳腺・内分泌外科、
[2]長崎みなとメディカルセンター　放射線科、
[3]長崎みなとメディカルセンター　病理診断科
赤司　桃子[1]、南　恵樹[1]、行武　彩季[1]、崎村　千香[1]、福島　文[2]、入江　準二[3]

【背景】乳癌診療ガイドラインにおいて、乳房再建を前提とした乳頭乳輪温存乳房全切除術（NSM）は弱く推奨となっており、腫瘍乳頭間距離（TND）が遠い症例に適応を限定するべきとされている。NSM適応を判断するために多くの施設で乳房MRI検査が施行されているが、MRIで評価されたTNDと病理組織学的TNDの一致率についての報告は少ない。今回、一次乳房再建が施行された症例におけるMRIと病理組織学的TNDの相関について検討した。
【対象と方法】2018年１月から2021年10月までに当院で術前造影MRI検査が施行された後に一次乳房再建が施行された乳癌40例を対象とし、術前造影MRI検査におけるTNDと、術後の病理標本を用いた病理組織学的TNDの相関について検討した。また、誤差が≦5㎜である群と、>5㎜である群の2群に分類し、各群におけるサブタイプ、画像上乳管内進展の有無、画像上背景乳腺症の有無、病理組織学的腫瘍径、病理組織学的乳管内病変の有無、病変の数、BMI、年齢を評価した。
【結果】一次乳房再建症例40例の内訳は、NSMが20例（50%）、乳輪温存乳房全切除術（ASM）が12例（30%）、皮膚温存乳房全切除術（SSM）が8例（20%）であった。MRIによるTNDと病理組織学的TNDの誤差が5㎜以内であった群は12例（30%）、5－10㎜であった群は12例（30%）、10㎜より大きかった群は16例（40%）であった。画像上TNDの平均値はNSM群で31.6㎜、ASM群で12㎜、SSM群で12㎜であり、有意にNSM群で遠かった（p = 0.0019）。病理組織学的TNDの平均値はNSM群で17㎜、ASM群で8㎜、SSM群で10㎜であり、NSM群で遠い傾向が認められ（p = 0.1055）、画像上TNDの評価は病理組織学的TNDと相関していた。画像上TNDと病理組織学的TNDの誤差が≦5㎜である群と、>5㎜である群に分類した検討では、背景に乳腺症がある場合には有意に誤差が大きかった（p = 0.0168）
【結語】術前造影MRIによるTNDの評価は術式選択に有用であり、病理組織学的TNDとも相関することが明らかとなった。しかし、背景に乳腺症を有する場合には、MRIによるTNDの評価には注意が必要である。

EP13-16
乳房インプラント関連未分化大細胞型リンパ腫周知前後での当院における乳房再建術式の変化

[1]順天堂大学　医学部　乳腺腫瘍学、[2]順天堂大学　医学部　形成外科学
岡崎　みさと[1]、飯島　耕太郎[1]、市川　佑一[2]、堀本　義哉[1]、齊藤　光江[1]

【背景】2019年7月に乳房インプラント関連未分化大細胞型リンパ腫(BIA-ALCL)が周知されてから2年以上経過した。今回当院における即時再建希望患者の乳房再建の術式や頻度の変化を調査することで、現状を把握し今後の解消すべき問題を明らかにするとともに、安全な医療を提供する一助としたい。
【方法】2017年1月1日から2021年10月31日までの当院で乳癌の診断で乳房切除術または乳頭乳輪温存乳房切除術（NSM）を行った1300例のうち、一次一期でティッシュエキスパンダー（TE）挿入を行った144例を対象とした。これらを2019年7月以前と8月以降の2群に分け、TE挿入件数、最終的な再建方法、BIA-ALCL発生有無、乳癌の再発有無を後方視的に調査した。
【結果】対象全体の平均年齢は48歳だった。2019年7月以前に乳房切除術またはNSMを行った患者数/T E挿入患者数は685/104（人）、2019年7月以降は615/40（人）で、TE挿入の割合は15.2%、6.5%だった。再建方法は、2019年7月以前の群ではシリコンブレストインプラント（SBI）91例（87.5%）、自家組織6例（5.8%）、脂肪注入3例（2.9%）だった。2019年8月以降はSBI25例（63.0%）、自家組織再建が6例（15.0%）、自家組織再建予定が5例（12.5%）、SBI再建予定が１例(2.5%)、その他3例(7.5%)だった。またTE抜去のみを含むその他が2019年7月以前で4例（3.9%）、8月以降で4例（10%）認めた。
TE挿入症例のうち、再発を7例に認め、最も多かったのは局所再発の4例だった。1例でSBI周囲に液体貯留を認め経過観察中であるがBIA-ALCL発症は認めていない。
【結語】BIA-ALCLの報告が行われた2019年7月以降、当院では一次一期のTE挿入及びSBI再建は減少傾向である。一方、自家組織再建施行や希望者の割合が増加していた。リスク回避をとる患者が増加しているためと考えるが、SBI再建希望は一定数いるので、十分な経過観察及び啓蒙が重要である。

★：優秀ポスター

EP13-17
長期留置ドレーン刺入部に対するバイオパッチ®

愛知県がんセンター　形成外科
丸山　陽子、奥村　誠子、中村　亮太、橋本　昌也、高成　啓介

【目的】経皮ドレーンの長期留置は、皮膚や外部との交通があるため、逆行性感染のリスクがある。今回われわれは、ドレーン関連感染対策としてバイオパッチ®を使用した。バイオパッチ®は抗菌成分としてクロルヘキシジングルコン酸塩を含有するポリウレタンフォームで、経皮デバイスの刺入部を被覆するとともに浸出液等を吸収保護し、刺入部関連感染を低減する製品であり、効果は最長７日間とされている。長期留置ドレーン刺入部に対してバイオパッチ®を使用した群（A群）と非使用群（従来のドレーン管理群）（B群）との比較検討を行なった。【方法】2019年1月から2021年9月に、乳房再建において施行した拡大広背筋皮弁再建（ELD）87症例（A群44例、B群43例）、遊離腹直筋皮弁再建（TRAM）59症例（A群30例、B群29例）、人工物再建（ＩＭＰ）（１次のみ）108症例（A群54例、B群54例）の合計254例において、ドレーン関連感染の比較評価を行った。バイオパッチ®貼付部は、1週間以上の長期ドレーン留置部位（皮弁採取部、人工物挿入部（大胸筋下））とした。【結果】創部感染率は、A群2.3%（3/128）、B群6.3%（8/126）であった。再建別での創部感染率は、A群 ELD 4.5%（2/44）TRAM 3.3%(1/30) IMP 0%(0/54)、B群 ELD 9.3%（4/43）TRAM 6.9%(2/29) IMP3.7%(2/54)であり、各再建群でA群の方が感染率が低い結果であった。【考察】バイオパッチ®によるドレーン長期管理にて創部感染を低減することができた。ドレーン刺入部のケアも週１回であり、長期ドレーン留置部位のバイオパッチ®は有用であると考えられる。

EP13-18
診断に難渋した乳房再建インプラント破損による silicone lymphadenopathyの一例

[1]JCHO久留米総合病院　乳腺外科、[2]久留米大学医学部　外科学、
[3]よこやま乳腺外科クリニック、[4]Yanaga CLinic、
[5]久留米大学医学部　病理学講座、[6]久留米大学医療センター　病理診断科
竹中　美貴[1,2]、山口　美樹[1,2]、合田　杏子[1]、田中　優[1,2]、田尻　健亮[1,2]、横山　吾郎[3]、矢永　博子[4]、三原　勇太郎[5]、山口　倫[5,6]、田中　眞紀[1,2]、赤木　由人[2]

症例は55歳女性、右乳癌 pT1N0M0 stage Ⅰ HER2 typeの診断にて右乳房切除＋センチネルリンパ節生検＋組織拡張器挿入を施行し、術後補助化学療法FEC100療法４コース、ドセタキセル＋ハーセプチン療法4コース、ハーセプチン療法14コース施行。その後インプラントへ入れ替え、再発なく2年半経過していた。定期検査の単純CTにて右乳房再建インプラント破損が指摘され、右鎖骨上窩、右内胸、縦隔、左肺門部リンパ節転移が疑われた。腫瘍マーカーは正常、肉眼的に右再建乳房の発赤や腫脹はなく、無症状であった。MRIでは右インプラント被膜内破損、CTと同部位のリンパ節腫大を認めた。転移検索としてPETを施行したところ、右インプラント周囲に集積を認め、右鎖骨上窩、右内胸、縦隔、両側肺門部、腹部大動脈周囲、両側外・内腸骨動脈周囲、左閉鎖域、両鼠径部、両側梨状筋周囲に多数の異常集積を認めた。BIA-ALCLや乳癌再発も否定できず、治療・診断目的で右乳房再建インプラント、被膜摘出術を施行した。液体貯留やインプラント内容物の漏出はなく、被膜は一部肥厚していたが、破損部は肉眼的に明らかではなかった。組織学的所見では被膜肥厚部位に類上皮肉芽腫の集簇が見られ、異物に対するsarcoid reactionを示し、フローサイトメトリーでは異型リンパ球は認めなかった。1ヶ月後の造影CTではリンパ節腫大は残存しており、サルコイドーシスも鑑別に挙がり、膠原病内科へコンサルトしたが、インプラント破損によるsilicone lymphadenopathyの診断となり、現在経過観察中である。乳房インプラントが破綻しシリコンが漏出すると、シリコン粒子がマクロファージにより局所領域リンパ 節に運ばれ、肉芽腫性の反応からリンパ節腫脹をきたすことがある。silicone lymphadenopathyの報告例は多くはなく、文献的考察をふまえて報告する。

EP13-19
当院における乳房一次再建手術症例の予後と患者満足度

市立奈良病院　乳腺センター
今井　文、宮本　景子、松井　千里、小山　拡史

【対象】2013年11月から2019年12月までに当科の乳癌手術と同時に当院形成外科による一次乳房再建術を施行した乳癌患者142例（149乳房）.
【方法】局所無再発生存率などをretrospectiveに検討し，満足度調査をアンケート形式で行った.
【結果】103例に一次一期再建（LD：101例、DIEP：2例），39例に一次二期再建を施行した．Stageは，0：34例，1：43例，2A：35例，2B：23例，3：7例．手術時年齢は24歳～ 74歳（中央値：48歳）．術後の観察期間は458日～ 2913日（中央値：1476日）.
術式別の局所再発率は，Bp：2 ／ 41（4.9%），Bt：1 ／ 14（7.1%），SSM：2 ／ 72（2.8%），NSM：0 ／ 22（0%）．全一次再建症例の5年局所無再発生存率は94.6%であった.
無記名による満足度調査アンケートは116名から回答を得ることができた．再建乳房の満足度に関する設問で「とても満足」または「やや満足」のpositiveな回答率は，全10問の設問で平均85.7%であり，「乳房の大きさ」が94%と最も高く，「衣服をつけないで鏡に映った姿」が72.4%と最も低かった．再建したことによる自信に関する設問で「とても自信が持てる」または「まあまあ自信が持てる」のpositiveな回答率は，全9問の設問で平均75.7%であり，「普通に生きていること」が98.3%と最も高く，「異性との付き合いや夫婦生活」が54.3%と最も低かった．今の状態の受け入れに関する設問で「十分できている」または「まあまあできている」のpositiveな回答率は，全2問どちらも97.4%と高かった．【考察】当院の形成外科は自家組織再建を得意とされていることと，BIA-ALCLに関わる一連の状況により，自家組織による一次一期再建が多くを占めている．皮膚熱傷のリスクを抑えて病変直上の薄層皮弁を作成するため，組織の熱損傷の少ないタイプの電気メスを使用するなど工夫をしており，局所再発はSSM，NSMでも比較的低く抑えられていると考える．満足度調査の結果からは，着衣での満足度や自信については概ね良好な結果であった．非着衣状態での満足度の向上が今後の課題と考える.

★EP13-20
乳房一次再建術後に組織拡張器を抜去した症例の検討

[1]三和病院　乳腺外科、[2]三和病院　形成外科
渡辺　修[1]、長谷川　圭[1]、髙松　友里[1]、北野　綾[1]、植村　法子[2]

[緒言]
乳房一次再建術は乳癌手術の中でもその割合は年々増加してきており、術式の重要性が示されている。一方で、挿入された組織拡張器（TE）を抜去する症例があり、オンコプラスティックサージャリー学会（JOPBS）での集計をみるとその割合は2.0 ～ 4.2%であった。今回、当科でのTE抜去症例について検討した。
[対象]
2014年8月1日から2021年11月30日まで当科で乳房一次再建術を施行した症例は403例であり、そのうちTEを抜去した20例（5.0%）を対象とした。
[結果]
TE抜去した症例は38 ～ 80歳（平均53.6歳）であった。抜去の理由は、感染：3例、疼痛や違和感：12例、BIA-ALCL心配：5例であり、疼痛・違和感が最も多かった。JOPBSの集計では、TEの感染は1.7 ～ 3.0%と報告されているが、当科では0.7%であり、非常に少なかった。抜去までの日数は、35 ～ 1220日（平均316日）であった。抜去理由ごとに抜去までの日数をみると、感染：123日、疼痛や違和感：364日、BIA-ALCL心配：310日であり、感染例が最も短かった。BIA-ALCLが心配で抜去した症例は、アラガン社のTEとインプラントが自主回収された時期（2019年7月）に集中していた。
[考察・結語]
乳房一次再建術後にTE抜去した症例の割合は、JOPBSの集計よりもやや多かったが、感染の割合は非常に少なかった。現在は、乳腺外科・形成外科からの説明に加えて乳癌認定看護師による術前の介入も行っており、よりきめ細かい対応をすることでTE抜去例を減らしてより安心して乳房一次再建術に臨めるよう努めている。

★：優秀ポスター

EP13-21
乳房再建後に局所再発した症例に対する乳房再再建の検討

[1]横浜市立大学付属市民総合医療センター　形成外科、
[2]富山大学附属病院　形成再建外科・美容外科、
[3]横浜市立大学付属市民総合医療センター　乳腺甲状腺外科
角田　祐衣[1]、佐武　利彦[2]、武藤　真由[1]、小池　智之[1]、山本　晋也[3]、成井　一隆[3]

【目的】自家組織や人工物による乳房再建は近年増加しており、乳房再建後に乳癌を再発する症例も報告されている。再建後の乳癌局所再発率は5年間で３～８%であり、再建の有無による再発率の差はないとされている。局所再発単独であれば、外科手術を含めた集学的治療が推奨されているが、再発腫瘍切除後の乳房再再建についての報告は少ない。今回、当院で乳房再建後の再発症例に対する外科手術と乳房再再建を行った症例について報告する。
【方法】2008年1月～ 2021年9月までに当院で乳房再建を行った症例のうち、乳房再建後の局所再発に対し、再再建を行った症例について、再建方法、再発部位、再再建方法などを検討した。
【結果】対象は４例であった。再建方法は、インプラント1例、DIEP flap2例、広背筋皮弁1例であった。再発部位は、皮膚１例、皮膚＋皮下１例、皮下１例、再発部位不明１例であった。再発部の切除範囲は乳房全摘３例、部分切除１例であった。再再建の方法はDIEP flap2例、遊離広背筋皮弁１例、S-GAP1例であった。いずれの症例も再再建後に再発することなく経過している。
【考察】局所再発単独であれば、外科手術を含めた集学的治療による根治の可能性もあり、その後の乳房再建についても選択肢の一つとなる。再発腫瘍の位置や大きさにより、再発部の切除範囲は異なるが、再建乳房の全摘を要する症例もある。再発腫瘍切除時の皮膚、胸壁側の欠損範囲や、放射線照射の有無、初回の再建方法によるドナー部の制限により、再建方法に苦慮することが予想される。再再建の方法については個々の状態、症例に応じて検討することが肝要である。

EP13-22
乳房再建の有無は乳癌術後のQOLの経時変化にどのような影響を与えているか

[1]にしはら乳腺クリニック、[2]姫路赤十字病院
渡辺　直樹[1]、大塚　翔子[2]、小坂　摩耶[2]、北川　遥香[2]、真田　知佳[2]

【はじめに】乳房全摘症例が、最初はショックを受けられても、時間の経過とともに現状に適応し、精神的なダメージから回復されることはよく経験される。しかし同時再建を付加するなどして、いわゆる喪失体験をされなかった症例ではむしろ時間経過とともにQOLは下がるのではないか。【対象と方法】われわれは原則全症例にQOL-ACDを用いたQOL調査を毎年施行している。当院で2010年から現在までで手術を受けられた乳がん症例で、かつ術後1年、そして3年でアンケートに答えていただいたインプラントによる再建症例103例、そして全摘のみで再建無しとした90例を検討した。2群間で比較するのではなく、3年間の経過で改善する項目、そして悪化する項目はなんであるか、郡内の時間経過で検証した。【結果】QOL-ACDはBと合わせるとActivity, Physical condition, Mental phycological condition, Social relationship, Overall, Physical condition & pain, Satisfaction and stress coping, Adverse event, Sexuality, Mother-hoodの10の項目に分類される。再建グループではSocial relationshipが時間経過とともに改善していた。これは再建なしの群では変化が見られない。またPhysical condition & painが改善を示していた。これも再建なし群では見られない傾向で、再建群では術後早期では痛みが強く、ADLに影響が出ていることが示唆された。逆にMother-hoodでは再建群では全く変化がないのに、再建なし群では1年当時にはひどく下がった後、3年で強い改善傾向を認めており、子供に対する影響を危惧する母親の心情がよくわかる結果となった。再建群で時間経過とともに悪化した項目はなかった。【結論】Satisfaction and stress copingやSexualityなどは意外にも時間経過で再建有り無し両群で変化は見られず、再建群ではSocial relationship、なし群ではMother-hoodと、対人関係における失われたQOLが時間経過で改善するという結果となった。両群とも、自分の中では納得されているが、周囲との関係性の中でのストレスが大きいことを示している。

EP13-23
術前化学療法施行後の一次再建症例の安全性についての検討

熊本大学病院　乳腺・内分泌外科
冨口　麻衣、藤川　和晃、日髙　香織、後藤　理沙、稲尾　瞳子、末田　愛子、指宿　睦子、山本　豊

【目的】乳癌診療ガイドラインではFuture research questionとして「術前化学療法後の乳房再建は勧められるか？」に対し「術前化学療法後の乳房再建は細心の注意のもと行ってもよい。」と記載されている。NAC後の同時再建症例ついて当院の現状の把握および安全性を検討することを目的とした。
【方法】対象は2013年7月～ 2021年11月に当院で一次再建を施行した156症例168乳房とし､NACあり（18症例21乳房）/NACなし（138症例147乳房）の2群間で臨床病理学的因子、再発の有無、入院期間、手術時間、出血量、合併症についてレトロスペクティブに検討した。両側同時再建のうち片側が異時性両側性乳癌で二次再建の場合は病側のみを解析の対象とした。観察期間中央値は4年7カ月であった。
【結果】一次一期（自家組織）が38症例39乳房（LD：27例、TRAM：5例、VRAM：6例）、一次二期（TE/SBI）が118症例129乳房、両側同時再建は17症例（異時性両側性5例）であった。NAC群ではNACなし群と比較し、術前診断が全例浸潤癌であること、Gradeが高く（p<.0001）、ER陰性が多く（p=0.042）、Ki67が高く（p<.0001）、cN+症例が多かった（p=<.0001）。入院期間中央値はNACあり13日vs NACなし15日、手術時間中央値は3時間48分vs 4時間2分（同時両側7時間4分vs 5時間10分;p=0.0079）、出血量中央値は50ml vs 66ml（同時両側204ml vs 60.5ml;p=0.0022）、術後合併症は8例（38.1%） vs 38例（25.9%）（p=n.s.）であった。局所再発は2例（NACあり1例）、遠隔再発6例（NACあり4例）、死亡4例（NACあり3例）であった。
NAC後の同時再建については、過去の文献でも安全性、根治性ともに問題ない可能性が高いと考えられているが、NAC後の患者を対象に前向きランダム化比較試験を行うことは極めて難しく、観察研究の結果をもとに適応を解釈する必要がある。NAC後の一次再建について既存の報告と当院の成績を比較検討し、文献的考察を加えて報告する。

EP13-24
当科における乳癌根治手術後の遠隔再発早期発見と検査項目・頻度との関連

大阪府済生会野江病院　乳腺外科
大林　亜衣子、田中　理絵、吉田　朱里、藤澤　憲良

【背景】
乳癌根治手術後のフォローアップ(F/U)の目的は無症候性の遠隔転移を見つけることではなく局所再発または対側乳癌の早期発見とされ、世界のガイドラインの推奨はマンモグラフィと定期的診察のみであるが、基礎となった研究は1980年代のものであり現在の標準治療でのエビデンスが求められている。現在JCOG1204として再発高リスク乳癌術後患者の標準的F/Uとインテンシブ F/Uの比較第Ⅲ相試験が行われている。当科でもF/U方法の差異と予後との関連を検討している。“遠隔再発の早期発見が予後の改善に寄与する”を仮説とし、まずは遠隔再発の早期発見と検査方法・頻度との関連を検討するパイロットスタディを行った。
【対象・方法】
当科で2010年3月から2015年12月までに乳癌初回根治手術を受け、その後遠隔再発を認めた症例を対象に、診療録から手術日、手術時の年齢、サブタイプ、病期分類、術式、治療歴、術後F/Uの日や検査項目を拾い上げた。手術日から遠隔再発を認めた日までを遠隔無再発生存期間(DRFS: distant recurrence-free survival)とした。また再発確認日とその1回前の受診日との間に何らかの再発兆候が出現したと考えられ、この期間を再発兆候出現期間(RAP: recurrence sign appearance period)と新たに定義し、DRFS, RAPと検査項目との関連をLogrank検定にて検討中である。
【結果】
乳癌初回根治手術を受けた285例のうち遠隔再発を認めたのは19例（女:男=18:1）、年齢中央値は66歳(35-88)、DRFS中央値は1079日(68-2666)、RAP中央値は65日(11-1937)であった。遠隔再発を当科で指摘できたのは3例(15.8%)、残り16例(84.2%)は他科・他院で指摘されたもので、直後に当科でCT検査を施行した13例のうち腫瘍マーカー検査の同時施行例は7例であった。7例中CT・腫瘍マーカーの両方で異常所見を認めたのは5例(71.4%)であった。
【考察】
遠隔再発を認めた場合に腫瘍マーカーも上昇する傾向があることから、定期的な腫瘍マーカー検査が有用である可能性を考えた。今後は他院データも加え、F/Uの検査項目･頻度と遠隔再発早期発見との関連を検討する予定である。

★：優秀ポスター

EP13-25
人工物を用いた乳房再建術における術後疼痛についての検討 ～一次再建例と二次再建例との比較～

[1]石川県立中央病院　乳腺内分泌外科、[2]石川県立中央病院　看護部
吉野　裕司[1]、金子　真美[1]、中村　崇[1]、多賀　玲奈[2]、清水　有賀[2]

【目的】本邦において人工物による乳房再建術が保険適応になって以後、本術式が行われる件数が徐々に増えてきている。本術式は自家組織を使用する術式に比べ手術侵襲が少ないという利点はあるが、人工物を用いることに伴う特徴的な合併症の発現に留意する必要があり、また大胸筋下に組織拡張器やインプラントを留置することにより術後早期に強い疼痛を訴える症例も散見される。今回、人工物による乳房再建術における術後疼痛の実態を把握する目的で、本術式が施行された症例のカルテレビューによる調査・検討を行ったので報告する。
【対象と方法】2018年1月～ 2021年12月までの4年間に当施設で人工乳房による乳房再建が施行され、NRSによって術後疼痛(安静時)が評価されていた107例(一次再建：93例、二次再建：14例)についてretrospectiveにNRSを調査し、安静時の強い疼痛(NRS4以上)の発現状況について一次再建例と二次再建例とを比較検討した。
【結果】NRSが4以上であった割合は、術当日：一次再建26.9% vs二次再建14.3%、第1病日:一次再建16.5% vs二次再建0%、第2病日:一次再建4.3% vs二次再建7.1%、第3病日:一次再建4.3% vs二次再建0%、第4病日以降:一次再建3.2% vs二次再建0%、であった。術後の全期間を通じて、一次再建例において強い疼痛を訴える症例の割合が多い傾向にあった。一方、二次再建例では、術後早期においても強い疼痛を訴える症例は比較的少なく、また第4病日以後では強い疼痛を訴える症例は認めなかった。
【結語】人工物を用いた一次乳房再建において、特に術後早期に強い疼痛を訴える症例を高頻度に認めた。強い疼痛が、患者QOLの低下や離床の遅れ、ひいては合併症の発生を惹起することが懸念されるため、今後、一次再建例における術後早期の疼痛管理についてさらなる工夫が必要と考えられた。

EP13-26
一次乳房再建において術前化学療法は長短期予後への影響を与えない

[1]東京慈恵会医科大学　乳腺甲状腺内分泌外科、
[2]東京慈恵会医科大学腫瘍血液内科、[3]東京慈恵会医科大学形成外科
野木　裕子[1]、山下　貴晃[1]、風間　高志[1]、石垣　貴之[1]、森山　壮[3]、
神尾　麻紀子[1]、永崎　栄次郎[2]、塩谷　尚志[1]、鳥海　弥寿雄[1]、武山　浩[1]

【目的】術前化学療法が一次乳房再建の長期予後に及ぼす影響に関する報告は少ない．今回我々は術後合併症や長期予後への影響を検討した．
【方法】2008年1月から2016年12月までに当院において一次乳房再建を施行した190例を対象に術前化学療法の影響を後方視的に比較した．予後指標は合併症，局所再発，領域リンパ節再発，遠隔転移，全生存率とした．
【結果】対象は190例，NAC症例49例であった．年齢中央値46歳，経過観察期間中央値83.5か月であった．結果は表のとおりであった．プロペンシティスコア・マッチングを行うとNACは予後に影響していなかった．術後の照射も全体で25例 (13.2%) 含むがNA C同様が早期・晩期合併症を増加させる要因ではなかった．
【結語】NACは一次再建に影響を与えなかった．患者の生活の質を考慮し術前化学療法や術後の照射が必要な症例にも一次再建を検討可能であると考える．

		NACなし（141）	NACあり（49）	P
再建方法	自家組織	42 (29.8%)	17 (34.7%)	
	ダイレクトインプラント	9 (6.4%)	15 (30.6%)	< 0.001
	組織拡張器	90 (63.8%)	17 (34.7%)	
病理学的腫瘍径2cm <		32 (22.7%)	14 (24.2%)	NS
腋窩リンパ節転移陽性		27 (19.1%)	21 (42.9%)	0.002
エストロゲン受容体陽性		134 (97.1%)	39 (79.6%)	< 0.001
プロゲステロン受容体陽性		130 (94.2%)	34 (69.4%)	< 0.001
HER2陽性		8 (5.9%)	10 (20.4%)	0.009
術後合併症あり		5 (3.6%)	2 (4.1%)	NS
術後照射あり		9 (6.4%)	16 (32.7%)	< 0.001
局所再発あり		1 (0.7%)	0 (0%)	NS
領域リンパ節転移あり		0 (0%)	4 (2.1%)	0.004
遠隔転移あり		3 (2.1%)	6 (12.2%)	0.01
乳癌関連死亡		2 (1.4%)	3 (6.1%)	NS

EP13-27
術前術後補助化学療法が乳房再建に及ぼす影響

[1]日産厚生会玉川病院　乳腺外科、[2]日産厚生会玉川病院　外科、
[3]埼玉医科大学総合医療センター形成外科・美容外科
大石　陽子[1]、藤井　友夏里[2]、山下　大和[2]、野谷　啓之[2]、大司　俊郎[2]、
安野　正道[2]、佐藤　康[2]、中嶋　昭[2]、三鍋　俊春[3]

近年、乳房再建に伴う術前・術後化学療法症例は増えており、乳癌診療ガイドライン(2018年版)「術前化学療法後の乳房再建は勧められるか？」というFQ(Future research question)5では「術前化学療法後の乳房再建は細心の注意のもと行ってよい。」とされている。しかしながら、乳房再建術後化学療法症例においても人工物挿入や組織拡張器(TE)挿入後生理的食塩水注入針刺入による感染のリスクが懸念される。そのような状況下においてどのようなことに注意しながら、周術期管理すべきかを考える必要がある。今回、われわれは補助化学療法が乳房再建に及ぼすについて検討した。
症例は2013年9月～ 2021年12月までに乳房再建を施行した乳癌45例。年齢は33-71歳(中央値　49歳)、術前・術後化学療法施行例は21例(術前14名/術後　5名/術前・術後　2例)、再建方法は一次一期再建　5例(自家組織　2例、ゲル充填人工乳房(SBI)　3例)、一次二期再建　16例(自家組織4例、SBI　12例)、術前化学療法最終から手術までの日数は24-38日(中央値　31日)、合併症は4例(TE挿入時気胸　1例、TE感染　2例、TE折れ曲がり　1例)であった。一方、化学療法未実施例は24例、再建方法は一次一期再建　9例(自家組織　1例、SBI　8例)、一次二期再建　15例(自家組織4例、SBI　11例)、合併症は1例(TE破損)であった。合併症は化学療法実施例で4/21例(19.0%)、化学療法未実施例では1/24(4.2%)と化学療法症例における合併症の頻度が高く、全例一次二期再建症例であった。TE感染2例の内訳は術前化学療法後1/14例(7.1%)、術後化学療法中1/8例(12.5%)であった。
当院では乳房再建を予定している場合、術前に化学療法を実施している。しかしながら、術後病理結果により乳房再建後に化学療法を余儀なくされる症例もある。一方、ＴＥ挿入後の生理的食塩水注入は術後早期より注入する必要性があり、術後化学療法期間中の生理的食塩水注入時注射針刺入による感染リスクは術前化学療法症例と比べて高い。術後化学療法中生理的食塩水注入した際には予防的に抗生剤投与を考慮するなどの形成外科と連携して術後フォローアップをする必要があると考えられた。

EP14-1
SAVIアプリケーターと乳房部分切除後の切離腔の検討とその改善方法

[1]徳島大学大学院　放射線医学分野、[2]徳島大学大学院　放射線治療学分野、
[3]徳島赤十字病院　外科
川中　崇[1]、久保　亜貴子[1]、外礒　千智[1]、川中　妙子[3]、生島　仁史[2]、
原田　雅史[1]

(背景) 国内で行われる乳房温存療法時の乳房部分切除術は円柱切除で行われる事が多い。その為、小線源治療による乳房部分照射用のmulti-lumen typeのsingle-catheterであるSAVIを用いた加速乳房部分照射(accelerated partial breast irradiation : APBI)を行う場合には、切離腔の形状がSAVIの形状に合わないことが指摘されている。
(目的) 当院にて術後挿入法によって行われたSAVIを用いたAPBIを行った症例について切離腔とSAVIの形状との関係を再検討した。その切離腔とSAVIの形状との不適合を解消する方法としてSAVIに組織内カテーテルを追加するhybrid APBIを考案し、少数の組織内カテーテルを追加することで線量分布をシミュレーションにて確認する。その結果を基として、実際の治療においてHybrid APBIを行った結果について報告する。
(方法) 2018年12月から2019年5月までに当院にて行ったSAVIを術後挿入法で挿入したAPBIの4症例を再検討の対象とした。右側3例及び左1症例で、C領域2名及びD領域2名であった。全例、術後挿入法で乳房下溝付近から挿入した。治療計画はOncentra brachyを用い、線量処方はPTV_EVALに対してIPSAを使用して34Gy/10Frとした。再検討の結果を基にして、2020年よりHybrid APBIを3症例に対して行った。
(結果) 再検討症例にて、PTV_EVALの平均は75.71mLであった。SAVI+AIRとSAVIの容積の差が10%以上あった症例は3症例あり、それぞれPTV_EVALのD90は90%を満たすことができなかった。3症例のAIRの形状はSAVIに垂直な断面のCTで胸壁側にdog ear状に片側もしくは両側に認められた。また、挿入部から距離のあったC領域の切離腔では胸壁にSAVIが沿うことができず、胸壁側のAIRが大きくなっていた。AIRが大きかった3症例に対して、仮想的にSAVIに沿うように直線上のカテーテルを1本もしくは2本留置することで、PTV_EVALのD90は全て90%とすることができた。Hybrid APBIは3症例に対して行われ、各々1本の組織内カテーテルをSAVIとほぼ並行にAIRが目立つ近傍にUSガイド下で挿入して治療計画を行った。SAVIのみでは平均D90は74.39%であったが、組織内申を追加することで平均D90は95.90%まで改善した。
(考察) SAVIの形状は本邦での乳房部分切除術式には合いにくい可能性が示唆された。その対応として少数の組織内カテーテルを留置することでそれを補完することができ、治療精度を高めることができた。

★：優秀ポスター

EP14-2

Oncotype Dxに基づく補助化学療法省略が乳房部分照射後の局所・領域リンパ節再発に及ぼす影響について

[1]東京西徳洲会病院　乳腺腫瘍科、[2]東京西徳洲会病院　放射線腫瘍科
佐藤　一彦[2]、渕上　ひろみ[1]、竹田　奈保子[1]、夏目　奈奈[2]、加藤　雅宏[2]

[はじめに] Oncotype DxはER陽性HER2陰性乳癌患者に対する遠隔転移リスク及び化学療法の上乗せ効果予測に有用であり，TAILORxやRxPONDER試験では不要な化学療法回避に寄与することが示された.近年de-escalation radiotherapyとして乳房温存術後の乳房部分照射(PBI)が注目されているが，術後補助療法は局所再発リスク低減にも関与し,化学療法省略による局所制御への影響が危惧される.今回,Oncotype Dx検査施行状況及びPBIの治療成績に与える影響を検証した.
[方法]2012年1月～ 21年10月,pN0,ER+,HER2-の浸潤性乳癌に対して小線源治療を用いたPBI施行症例を対象とした.適応は40歳以上,腫瘍径3cm以下,リンパ節転移陰性.PBIは術中留置したカテーテルを用い4 Gyx8Fr照射(2021年9月～ 6.3Gyx4Fr).免疫組織化学染色(IHC)によりLuminal A-like(L.A)をKi67<20andPgR≥20,B-like (L.B)をKi67≥20orPgR<20と分類.IHCによるsubtype分類により補助療法を決定したIHC群とOncotype Dx21による遺伝子再発スコア(RS)にて決定したRS群に分類し,subtype内訳,化学療法施行割合,局所・領域再発率及び遠隔転移率を検討した.
[結果]対象は410例(IHC群: 290例,RS群:129例).平均年齢58.6±12.4歳,観察期間51ヶ月.Subtype別(L.A/L.B)では,IHC群150(51.7%)/140例(48.3%),RS群41(31.8%)/88例(68.2%)とRS群でL.Bが有意に多かった(p<0.0005).RS群におけるスコア分類(RS:<18/18-30/>30)ではL.A：36(87.8%)/4(9.8%)/1例(2.4%), L.B:47(53.4%)/34例(38.6%)/7例(8.0%)とL.Bで有意に高リスクであった(p<0.0001).両群におけるsubtype別化学療法施行率は,L.A: 8例(5.3%)vs.1例(2.4%)(p=0.72),L.B:56例(40.0%)vs.18例(20.5%)とL.BにおいてRS群で有意に少なかった(p<0.005).PBI後の局所・領域再発は17例(4.1%),遠隔転移は2例(2.3%)に生じていた.両群における48ヶ月無局所・領域再発及び無遠隔転移生存率は,各々97.6%vs.96.1%(p=0.84)及び99.4%vs.98.7%(p=0.99)であり有意差を認めなかった.化学療法非施行症例においても同様に97.6%vs.97.1%(p=0.49)及び100%vs.98.5%(p=0.69)と有意差を認めなかった.
[結語]当院におけるOncotype DxはL.B症例において検査に供する場合が多く,化学療法はL.B症例の約50%で省略可能であった.後視的観察研究であるもののPBIによる乳房温存療法の治療成績は良好であり,Oncotype Dxに基づく補助療法決定はde-escalation radiotherapyにおいても有用であることが示唆された.

EP14-3

腋窩リンパ節転移1-3個の症例における乳房全切除後放射線療法（PMRT）についての検討

岩手県立中央病院　乳腺・内分泌外科
梅邑　明子、佐藤　未来、滝川　佑香、渡辺　道雄、宇佐美　伸

【背景】腋窩リンパ節転移個数が1-3個の症例に対する乳房全切除後放射線療法（PMRT）に関しては、いまだエビデンス不足で、議論の余地がある。【目的】pT1-2かつリンパ節転移個数1-3個のPMRTの有用性について明らかにすること。
【対象と方法】2005年１月～ 2014年12月の間に当科で乳房全切除術を施行した原発乳癌のうち、術前化学療法非施行かつ術後病理結果でpT1-2かつ転移リンパ節個数が1-3個であった46症例(うち１例は両側乳癌)。【方法】手術時年齢、乳房再建の有無、PMRTの有無、腫瘍径、リンパ節転移個数、組織学的グレード、サブタイプ、術後薬物療法、局所再発・遠隔再発の有無について後方視的に検討した。
【結果】46例中、乳房再建施行例は9例（全例１次再建）。年齢中央値は51歳（38-90歳）、観察期間中央値108ヶ月(25-203ヶ月)。pT1:31例、pT2:16例。リンパ節転移個数１個：29例、２個：11例、3個：7例。組織型はIDC:40例、ILC:3例、IMPCa:2例、mucinous carcinoma:2例。サブタイプはLuminal：34例、Luminal- HER2：4例、HER 2 type：4例、triple negative(TN):3例、不明：2例。PMRT施行例は3例、非施行例43例。術後薬物療法は40例に施行され、化学療法は24例、ホルモン療法は38例に施行された。全再発は8例(17%)。局所再発は7例（15%）、全例PMRT非施行。部位はImが３例と最多で、２例は腫瘍存在部位が内側区域であった。遠隔転移は５例に認め、４例は局所再発も伴っていた。４例中２例が局所再発と同時に遠隔転移も診断された。遠隔再発のみの１例はPMRT施行例で、部位は対側腋窩リンパ節であった。死亡は２例であった。再発率が高い傾向であった因子はpT2・サブタイプ（Luminal-HER2，TN）・リンパ節転移個数２個以上・乳房再建で、有意差がみられたのはサブタイプ(p<0.05)のみであった。
【考察】今回の検討では、94%がPMRT非施行例であった。全再発リスクは海外の報告よりも低いものの、局所再発を15%に認めた。上記の再発リスクが高い因子がある場合はPMRTの追加を検討する必要がある。また、腫瘍部位が内側区域の場合はIm照射も考慮する必要があると考えられた。

★EP14-4

ｐN1a症例に対する乳房全切除後放射線照射について

[1]埼玉県立がんセンター　乳腺外科・形成外科、
[2]埼玉県立がんセンター　乳腺外科、[3]埼玉県立がんセンター　病理診断科
久保　和之[1]、坪井　美樹[2]、平方　智子[2]、戸塚　勝理[2]、堀井　理絵[3]、
松本　広志[2]

【背景】
日本乳癌学会のガイドラインでは、pN1a（腋窩リンパ節1-3個で、マクロ転移を少なくとも1個含む）に対する乳房全切除後放射線照射（PMRT）は、局所領域再発率・全再発率・乳癌死亡率を低下させるため推奨される治療とされている。その一方で、薬物療法の進歩によりPMRTの再発抑制効果の相対的な低下も考えられるとされ、PMRTを省略できる群が存在する可能性があるともされている。実際には臨床的リスク・薬物療法の内容・乳房再建の有無等をふまえてPMRTの施行を決定することとなるが、pN1a症例に対するPMRT省略の明確な基準は存在しないため、当院の現状について調査した。
【目的】
当院における乳房切除・pN1症例に対するPMRTの施行割合および施行の有無に関与する因子について検討する。
【対象・方法】
2007年1月から2018年12月の期間に当院で乳房切除術を受け、pN1aの病理診断であった158例を対象とした。術前薬物療法施行例・再発症例・両側症例・75歳以上・微小転移のみの症例は除外した。PMRT施行有無でわけた2群間で、臨床的リスク（転移リンパ節個数・腫瘍径・エストロゲン受容体・HER2・核グレード・リンパ管侵襲）および年齢・一次乳房再建の有無について検討した。
【結果】
PMRTが施行されたのは39例（24.7%）であった。臨床的リスクのうち施行あり群となし群で有意な差がみられたのは、転移リンパ節の個数（p=0.007）・腫瘍径（p=0.0042）リンパ管侵襲（p=0.00036）であった。また、あり群は有意に年齢が低かった（p=0.012）。症例の大部分がエストロゲン受容体陽性（全症例の89%）・HER 2陰性（91%）であった。エストロゲン受容体・HER 2・核グレード・一次再建の有無は両群で差がなかった。
【考察】
今回の結果ではpN1症例へのPMRT施行頻度は全体の１/4程度であり、臨床的リスクが高く、比較的若年の症例に施行されていた。放射線肺障害等の直接的な合併症のみならずリンパ浮腫の発症の増加や、乳房再建術に対する悪影響等も懸念されるため、PMRTの非施行による利益は少なくないと考えられる。今後予後等も調査し、PMRT省略の妥当性について検討する予定である。

EP14-5

乳癌術後放射線療法における上肢挙上の負担に関する前向き研究

[1]京都市立病院　放射線治療科、[2]京都市立病院　看護部
平田　希美子[1]、枚岡　かおる[2]、楢林　正流[1]

【背景】乳癌術後放射線療法は仰臥位の上肢挙上体位で行われることが一般的である。乳癌術後の患者では上肢挙上の体位を照射時間中保持することによる疼痛、しびれなどの苦痛を伴う場合がある。乳癌術後放射線療法を受ける患者の上肢挙上による苦痛を評価し、その増悪因子を検討した。
【方法】乳癌術後放射線療法を予定している20歳以上の女性を対象とし、文書で同意を得た上で前向きにデータを収集した。初回、2回目、10回目、最終回の放射線治療直後にフェイススケール（FS）を用いて上肢挙上による痛みやしびれなどの苦痛について質問した。また、放射線治療の上肢挙上時間を測定した。FSと上肢挙上時間や臨床情報との関連を検討し、FSと時間の相関の評価はPearson相関係数（R）、臨床的因子によるFSの比較にはMann-Whitney U検定を用いた。本研究は院内の倫理委員会の許可を得て行われた。
【結果】2020年6月から2021年7月までに100例が登録され、うち1例が両側乳癌であった。患者背景は、年齢中央値57歳（34－83）、臨床病期stage0/I/II/III/IV=15/48/27/8/3例。腋窩郭清（Ax）あり/センチネルリンパ節生検（SN）/腋窩手術なし=22/75/4例、手術から放射線治療開始までの期間中央値59日（29－247）であった。全乳房照射のみ/全乳房もしくは胸壁＋領域リンパ節照射=75/26例。上肢挙上時間中央値は初回29分（14－55）、2回目以降平均10分（5－29）であった。
初回のFS 0/1-2/3-5点=56/34/11例。2回目以降平均FS 0/>0,≤2/>2点=63/37/1例であった。FSと上肢挙上時間には初回はR=0.63、2回目以降平均はR=0.50と弱い相関を認めた。全乳房照射のみの症例でもFSと上肢挙上時間には初回はR=0.68と弱い相関を認めた。手術から放射線治療開始までの期間とFSには相関を認めなかった。Ax症例はSNや腋窩手術なしの症例に比べFSが高かった（初回p<0.01，2回目以降平均p<0.01）。全乳房もしくは胸壁＋領域リンパ節照射症例は全乳房照射のみ症例に比べFSが高かった（初回p=0.01，2回目以降平均p=0.01）。
【結語】放射線治療初回は2回目以降に比べ上肢挙上による苦痛が強く、45%の症例が痛みやしびれを感じていることが示された。Ax例、領域リンパ節照射症例では苦痛が強いため、放射線治療初回には事前に患者の苦痛低減のための介入を検討する必要があることが示唆された。

★：優秀ポスター

EP14-6
乳癌術後孤発性内胸リンパ節転移に対してCyberKnife®による定位放射線治療を施行した一例

東京慈恵会医科大学　乳腺・甲状腺・内分泌外科
石垣　貴之、山下　貴晃、神尾　麻紀子、塩谷　尚志、鳥海　弥寿雄、武山　浩、野木　裕子

乳癌内胸リンパ節再発に対しては放射線療法と薬物療法が推奨される。放射線療法に関しては、照射歴を考慮し線量の合計による正常組織への毒性リスクを評価しなければならず、状況によっては十分量を照射できるとは限らない。一方、CyberKnife®を用いた定位放射線治療(stereotactic radiotherapy: SRT)は近接臓器の障害を最小限とし、病変部に高線量の照射が可能という、従来の放射線療法とは違った利点を有しており、多種の癌病変に対して、高い局所制御率や有害事象が少ない点において有用性が報告されている。今回、乳癌術後の孤発性内胸リンパ節転移に対してSRTを施行した症例を経験したので報告する。【症例】57歳女性。他院で右乳癌に対して乳房部分切除および腋窩郭清施行、術後病理結果は浸潤性乳管癌、pT1cN1M0 pStage ⅡA、その他は免疫染色含め詳細不明。術後はCMF療法2kur施行、Tamoxifen 5ヵ月、LT-RH agonist 6か月投与、残存乳房および鎖骨上リンパ節領域に放射線照射(50Gy/25fx)を施行。乳癌術後20年目、虫垂穿孔性腹膜炎にて当院消化器外科に入院、手術施行。その際に撮影したCT検査で23×10mmに腫大した右内胸リンパ節を認め、乳癌再発が疑われ当科受診。PET-CT検査で同部位に高集積を認めた。同病変に対して穿刺吸引細胞診を施行しセルブロック作成、結果は乳癌リンパ節転移、免疫染色はER60%、PR0%、HER2 score 1+であった。てんかんに対して内服加療中、腹部手術直後ということもあり治療には消極的であり、骨粗鬆症も認めることからToremifene 120mg/day内服のみ開始した。内服開始半年後、CT検査で転移リンパ節は27×12mmに増大傾向を認めた。治療方針を再検討し、放射線療法およびFulvestrant 500mg/month開始(CDK4/6 inhibitorは希望されず)。放射線療法は照射歴を考慮し、他施設依頼の上でCyberKnife®を用いたSRTを施行(40Gy/5fx)。照射後4か月のCT検査で転移リンパ節は13×9mmに縮小、照射による有害事象を認めていない。【結語】乳癌術後内胸リンパ節転移に対してSRTを安全に施行し、良好な局所制御を得ている。文献的考察を加え報告する。

★EP14-8
術後放射線治療を施行した悪性葉状腫瘍の２例

[1]JA広島総合病院　乳腺外科、[2]JA広島総合病院　病理検査科
佐々田　達成[1]、梶谷　桂子[1]、大原　正裕[1]、台丸　裕[2]

乳腺葉状腫瘍は全乳腺腫瘍の約1%弱を占め、そのうち約10%が悪性であるとされる。遠隔転移の無い悪性葉状腫瘍の治療は外科的切除が基本であり、有効な術後補助化学療法などの薬物療法は無い。術後の放射線療法については明確な根拠はない。我々は乳腺悪性葉状腫瘍の完全切除したのちに、胸壁照射を2例に施行した。
この2例を通じて施行の是非について検討したため文献的考察を加えて報告する。
症例1 50歳代女性、左乳房腫瘤を自覚し当科を紹介受診した。左乳房CD区域に5cm大、弾性硬、可動性のある腫瘤を触知した。腋窩リンパ節の腫大はなかった。MMGでは高濃度の境界明瞭腫瘤でUSは境界明瞭で分葉状の腫瘤を認めた。針生検で悪性葉状腫瘍の診断に至った。PET-CTではリンパ節転移、遠隔転移の所見はなく、原発巣はSUV max 4.6のFDGの集積を認めた。MRIでは腫瘤は大胸筋に広く接しており一部は大胸筋への浸潤を認めた。左乳房全切除術を施行し、大胸筋は一部合併切除した。術後病理は悪性葉状腫瘍で、大胸筋への浸潤はなかった。術後は左胸壁に50Gy/25fの照射を施行し術後9ヶ月経過し再発を認めていない。
症例2 40歳代女性、増大傾向のある左乳房腫瘍を自覚し当科を紹介受診した。左乳房全体を占める15cm大の腫瘤を認めた。可動性は良好であり皮膚浸潤は認めなかった。腋窩リンパ節の腫大はなかった。MMGは施行できず、USは境界明瞭で分葉状の腫瘤を認めた。針生検で悪性葉状腫瘍の診断に至った。CTではリンパ節転移、遠隔転移の所見はなく、MRIでは腫瘤は大胸筋に広く接していたが浸潤はなかった。左乳房全切除術と腹直筋皮弁法による乳房再建を施行した。術後病理は悪性葉状腫瘍で、大胸筋への浸潤はなかった。術後は左胸壁に50Gy/25fの照射を施行した。術後5ヶ月経過し再発を認めていない。
文献によると、悪性葉状腫瘍術後の放射線照射は、全生存期間を改善するなどの明確なエビデンスはないが、症例によっては効果があるとされている。悪性葉状腫瘍の2例を通じて術後放射線照射についての考察を文献とともに提示する。

EP14-7
初発Ⅳ期乳癌骨転移に対する放射線治療の実際

[1]脳神経疾患研究所附属総合南東北病院　放射線治療科、
[2]脳神経疾患研究所附属総合南東北病院　外科
阿左見　祐介[1]、阿左見　亜矢佳[2]、鈴木　伸康[2]、佐藤　直[2]

FDG-PET/CT検査の普及に伴い，骨転移が明らかとなるde novo StageⅣ症例が増えている．Ⅳ期乳癌は化学療法が癌治療の中心となるため，緩和的な放射線治療であっても薬物療法との併用は有害事象増加の懸念から避けられている．初診乳癌は腫瘍のサブタイプが決定するまで2-3週間程度を要する．当院ではその間に，乳腺外科医，放射線治療医，整形外科医，緩和ケア医，緩和ケア認定看護師，理学療法士，MSWとの多職種カンファランスを実施し，骨転移病巣の画像所見や荷重・可動域制限，オピオイド調整などを議論したうえで，積極的に早期の緩和的放射線治療について検討，実施している．2015年-2020年の間，当院で診断，加療をうけたde novo StageⅣ乳癌25症例への放射線治療介入につき後方視的に調査した．サブタイプ別には，Luminal/ triple negative/ HER2 = 18/ 3/ 4であった．骨転移は16症例に認め，そのうち6症例で骨転移に対して放射線治療を施行した．この6症例のうち4症例は，サブタイプが明らかとなる前に緩和照射を開始した．照射後の一次治療はLuminal typeではAI/ AI+CDK = 3/ 1, triple negative typeでは1例のみで化学療法適応となる症例はみられず，HER2 typeの1例ではFEC療法が施行されていた．
CDK4/6阻害薬はLuminalタイプ乳癌において重要な薬剤であるが好中球減少が用量制限毒性となる．びまん性骨転移病巣の場合，骨盤骨や大腿骨への広範囲となる照射は骨髄抑制を遷延させる．このため照射範囲はMRI T1強調画像で指摘できる病変のみに限定することも検討すべきであり，複雑な形状ではIMRT（強度変調放射線治療，intensity-modulated radiation therapy)が有用と考えられる．
アンスラサイクリン系抗がん薬やタキサンは転移再発乳癌に対する化学療法においてkey drugであるが，放射線治療との併用で粘膜炎悪化が知られている．一次治療前の放射線治療は気道，消化管等の粘膜が極力含まれないように照射方法を工夫するとともに，粘膜線量低減が十分でない場合は総線量を下げる必要がある．頚椎転移などの頭頚部病変ではIMRTが有用と考えられる．サブタイプが判明した後は一次治療へ遅延なく移行，継続できるよう，放射線治療医は線量，照射スケジュールと照射範囲，照射方法を決定する必要がある．

EP14-9
乳癌局所単独再発に対する救済放射線治療成績

旭川医科大学
中島　香織、青木　友希、北田　正博

«**目的**» 乳癌では胸壁や所属リンパ節の局所再発がしばしば認められ、単独再発では救済放射線治療が施行される。当院で治療した症例について検討した。
«**方法**» 2011-2021年に治療を行った24例が対象で、年齢は43-72才(中央値54.5)、全員が女性だった。放射線治療開始からの経過観察期間は2.2-114.1月(中央値19.3)。初発時病期がT1/2N0が11例、進行症例が13例、初回治療から再発までの期間は6.7-118.9月(中央値26.8)、Subtypeは Luminal 18, HER2 3, TN 3、再発部位は胸壁15例、所属リンパ節7例、両方2例。初回再発は18例(2回目以降6例)、再発巣切除した症例は16例、切除なし8例だった。
放射線治療照射野は胸壁またはリンパ節のみ15例、胸壁＋リンパ節9例、線量は50-66Gy(中央値66Gy)だった。
全例に放射線治療前後で全身療法(内分泌療法、化学療法、抗HER2薬など)が施行されている。
«**結果**» 局所制御は83.1%であった。局所再発例(3例)は全例切除なしの症例で、切除症例で良好であった(2年局所制御率 あり 100%、なし 44.4% p=0.004)。全生存率は2年 81.1%、5年 63.9%、初発時病期が低い症例で良好だった (T1/2N0 2年 100% 5年 100%、進行症例68.6%、38.6 %、P=0.013)。無病生存率は2年 65.6%、5年 54.7%、同様に初発時病期が低い症例で良好だった(T1/2N0 2年 87.0% 5年 87.0%、進 行症例45.8%、22.9 %、P=0.022)。
皮膚炎はG1-2 21例だが、G3も3症例認めた。亜急性期で肺臓炎G2が2例認めたが放射線治療中に薬物療法(T-DM1、オラパリブ)を施行した症例だった。
«**結語**» 腫瘍切除後の救済放射線治療では良好な局所成績が得られるため、切除後放射線治
療が望ましい。

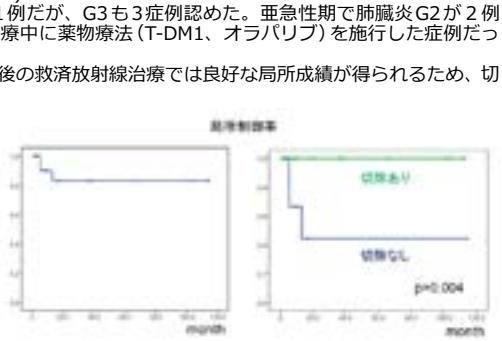

★：優秀ポスター

EP14-10
術前化学療法を施行し術後再発予防のための放射線治療を施行した20例の検討

[1]奈良県総合医療センター　放射線治療科、
[2]奈良県総合医療センター―　乳腺外科
堀川　典子[1]、田中　幸美[2]、光藤　悠子[2]

背景：術前化学療法を施行した症例のうち病理結果やMRIの効果判定で治療効果を認められなかった症例について術後の放射線治療施行時に注意すべき点があるのかどうかを検討したい。
目的：術前化学療法を施行し、術後放射線治療を施行したが再発した症例について病理学的効果判定および化学療法前後のMRIをもとに検討する。
対象：症例は2019年6月～ 2020年10月までに乳癌術後の放射線治療を施行した75例のうち術前化学療法を施行し、その前後にMRIを施行、手術後に病理学的効果判定を行った20例。タイプは､ホルモン感受性Her2陰性:10例、Her2 type：3例、TNBC: 7例。経過観察期間は14 ～ 30 ヵ月であった。
方法:病理組織結果1)Grade 1a, 2)Grade 1b, 3)Grade 2a, 4) Grade 2b, 5) Grade 3に対して
MRIの結果を①CR（ nearly CRを含む：90％以上の縮小），②good PR（60%から90%未満の縮小），③PR（30%から60%未満の縮小），④SD（PDを含む：30%未満の縮小）の4グループに分けて対比させた。
結果：1)と④、2)と③、3)と②、4)および5)と①を効果判定の一致としてあてはめると、それぞれ4例、3例、1例、6例で、残りの6例は効果判定が一致しなかった。nearly CRを得られたうち、Grade 2bは1例：TNBC、Grade 3は3例：いずれもHer2 typeであった。再発を認めたのは3例で、すべてGrade 1aとSD（PD）で判定が一致したホルモン感受性Her2陰性：1例、TNBC：2例で3例のうち2例は鎖骨上リンパ節の再発であった。
結論：病理組織結果およびMRIで化学療法の効果が認められなかった症例においては、領域リンパ節の照射や線量についてよく検討しなければならないと思われる。

EP14-11
患者背景に対応した乳癌局所再発への緩和的放射線療法

[1]美杉会ブレストセンター男山病院　乳腺外科、
[2]美杉会ブレストセンター佐藤病院・放射線治療科、
[3]美杉会ブレストセンター佐藤病院・乳腺外科
松方　絢美[1]、清水　謙司[1]、河村　正[2]、角　昭一郎[2]、山内　晴明[3]、
河合　泰博[3]

【背景】
画像検査法の進歩により早期乳癌の診断症例が増えている一方で、医療現場ではコロナ禍での受診控えによる進行乳癌の増加、また増加の一途である高齢者のがん医療に直面している。標準的治療が困難な症例や治療抵抗性となった手術不可能な局所再発症例などへの緩和照射のニーズが今後益々高まることが予想される。そこで今回は緩和照射の有効性について検討した。
【対象・方法】
当センターで手術不可能な局所再発乳癌症例へ緩和照射を実施した6例を対象とし､その治療効果や経過などについて後方視的に検討した。放射線治療は、正常組織へのダメージを最小限にするため、必要かつ十分な方法で行い、強度変調回転放射線治療(VMAT: Volumetric Modulated Arc Therapy)を4例に使用した。
【結果】年齢中央値は64.5歳(54-85歳)。サブタイプはLuminal:2例, LuminalHER2:1例、triple negative:3例。照射理由(重複あり)は出血:2例、滲出液:5例、疼痛:6例、全身治療抵抗性:2例、全身治療拒否:3例であった。照射終了後は一定期間の照射範囲内病巣の再増悪例はなかった。再再照射例1例（症例1)、および照射中にアテゾリズマブ+nab-PTXと併用した1例（症例2）を提示する。
症例1:58歳、triple negative乳癌症例（T2N1M0: Stage Ⅱ B）で、54歳時にBp+Axを実施、左温存乳房へ術後照射(50Gy)施行。56歳時に同側腋窩リンパ節再発に対して照射(30Gy)。57歳時、左胸壁・頸部・腋窩リンパ節増大に対して一部再照射(60Gy)。58歳時、左腋窩腫瘤再増大に対して照射(50Gy)。照射後6ヶ月経過時点での照射範囲の局所制御は良好で、Grade3以上の有害事象も見られなかった。
症例2: 62歳、triple negative乳癌症例（Stage Ⅳ(PUL)）で、初診時はHER2タイプで、術前分子標的療法によりcCRとなったが、右乳房・右腋窩腫瘤が再増大。右乳房腫瘤は再生検にてtriple negative､PD-L1(SP-142)陽性であったので、アテゾリブマブ+nab-PTXと併用で、症状緩和を目的とした右乳房と右腋窩腫瘤への照射(55Gy)を実施。照射後4ヶ月間は照射範囲の局所制御や症状緩和は良好であったが、照射範囲外に局所再発や遠隔転移の急速増悪を認めたため投与終了とした。
【まとめ】
治療拒否、治療抵抗性、高齢者など様々な背景を持った患者に対しても、局所への緩和的放射線療法は効果的なモダリティと思われる。再照射の安全性や免疫療法との併用について若干の考察を加えて報告する。

EP14-12
全脊椎への放射線照射とPaclitaxel +Bevacizumab療法後に高度食道狭窄をきたした乳癌の1例

安城更生病院　外科
田畑　咲、雨宮　剛、植村　則久、伊藤　貴明、塚原　哲夫、田畑　光紀、
山下　浩正、田根　雄一郎、野中　有紀子、水野　宏論、浅井　周平、
斉藤　大佑、下山　貴之、太田　和樹、齋木　貴博、田中　雅人、新井　利幸

症例は43歳，女性．他院で両側乳癌 Stage Ⅱと診断されたが，治療を拒否，通院を自己中断していた．乳癌診断から2年半後，腰痛を発症し当院を紹介受診，精査の結果，浸潤性乳管癌（充実型），ER陽性，PgR陽性，HER2陰性，Ki67陽性率12%，Luminal Aによる癌性胸膜炎，癌性心膜炎，脊椎転移と診断した．CT所見では，頚椎から腰椎にかけて溶骨像が著明であり，腰背部痛が強いこと，また骨折リスクが極めて高いことからゾレドロン酸投与と全脊椎に対する合計30Gy/10回の放射線照射を先行し，その後Paclitaxel+Bevacizumab療法を開始した．放射線療法終了時より心窩部不快感が出現したため，放射線食道炎と診断しプロトンポンプ阻害薬投与を開始した．Paclitaxel+Bevacizumab療法を3コース終了したところで心窩部不快感が増悪し，上部消化管内視鏡検査を施行したところ，切歯列20-30cmの食道に全周性潰瘍を認めた．化学療法による倦怠感，食思不振も伴っていたため本人より希望あり乳癌治療は中断したが，その後も心窩部不快感，食思不振は増悪した．放射線療法から半年後，食事，飲水直後の嘔吐症状が出現したため，上部消化管内視鏡検査を再検すると，食道の高度狭窄を認めた．内視鏡的バルーン拡張術を3回施行し，一度は経口摂取可能となったが，その後わずか1ヶ月で再狭窄をきたした．頻回の拡張術が必要となる可能性が高いこと，放射線治療後の瘢痕狭窄に対しては拡張術時の穿孔リスクが高いことから拡張術を断念，また，全身状態から食道バイパス術の侵襲に耐えられる状態ではないと判断し，胃瘻を造設した．胃瘻による栄養療法とフルベストラント，パルボシクリブ投与を開始したところ，病勢はコントロール良好で，全身状態も改善を得られたため，胃瘻造設から1年3ヶ月後に食道バイパス術を施行した．

放射線食道炎は放射線治療において比較的よくみられる有害事象であるが，食道狭窄に至ることはまれである．今回，乳癌の脊椎転移に対する放射線照射とPaclitaxel+Bevacizumab療法後に高度食道狭窄をきたした1例を経験したため，若干の文献的考察を加えて報告する．

EP15-1
乳癌術前内分泌療法の検討：当院における42例のマッチドペアーコホート解析

東京大学大学院医学系研究科　乳腺内分泌外科学
森園　亜里紗、小西　孝明、良本　貴子、鹿間　健志、山下　智、笹原　麻子、
佐藤　綾花、丹羽　隆善、西岡　琴江、田辺　真彦、瀬戸　泰之

【序論】前回我々は2020年のSARS-CoV-2流行下において手術を延期し術前内分泌療法を施行したホルモン受容体陽性乳癌について、術前内分泌療法前後における病理学的所見の変化や治療効果について報告した。今回、術前内分泌療法の有無による周術期経過や病理学的所見を比較検討した。
【対象・方法】当院で2020/7–2021/4（SARS-CoV-2流行中）に術前内分泌療法後に乳癌手術を施行したホルモン受容体陽性乳癌14例（Neo群）を抽出した。さらに、Neo群と年齢をマッチさせた、2019/4–2020/2（流行前）に手術施行した術前内分泌療法非施行のホルモン受容体陽性乳癌28例（Control群）を抽出し、1:2 matched-pair cohortを作成した。術式、周術期経過（麻酔/手術時間・入院日数）、初診時および術後検体における病理学的所見（腫瘍径、PgR発現、Ki67発現率）・術後化学療法の有無を両群で比較した。
【結果】全体の年齢中央値は72（四分位範囲64-81）歳で、48%に乳房部分切除が施行された。Neo群における薬物投与日数中央値は213（四分位範囲125-492）日だった。腫瘍径は、初診時US画像では両群に差を認めなかったが(p=0.40)、術後病理検体ではNeo群で有意に小さかった（中央値，18mm vs. 31mm; p=0.002)。PgR発現については、初診の生検時には両群に有意差を認めなかったが(p=0.49)、術後にはNeo群は有意差をもって弱発現または陰性であった(p=0.03)。Ki67発現率(生検時：p=0.70、術後：p=0.10)や術後化学療法の有無（p=0.99）については両群に有意差を認めなかった。その他、術式、手術時間、麻酔時間、入院日数についても両群に差を認めなかった。
【考察】初診時に同等であった腫瘍径は術後、術前内分泌療法施行例で有意に小さく、一定の腫瘍縮小効果があると考えられた。また、術前内分泌療法施行群において術後PgR発現率が低いのは、内分泌療法によるエストロゲン枯渇が影響しPgR発現が減弱または陰転化しているためと考えられた。乳癌学会ガイドライン2018年版では術前内分泌療法の推奨はされておらず、本研究でも術式選択など周術期経過における臨床的な利点は明らかでなかったが、SARS-CoV-2流行下などで手術が施行できない場合には安全に時間的猶予を作る選択肢となりうるものと考えられた。

★：優秀ポスター

EP15-2

乳癌患者におけるPEPIスコアの生存率予測因子としての有効性の検討

[1]日本医科大学付属病院　乳腺科、[2]日本医科大学付属病院　病理診断科、[3]二宮病院、[4]東京共済病院、[5]菊名記念病院

小林　光希[1]、田村　美樹[1]、山川　珠実[1]、関谷　健太[1]、八木　美緒[1]、佐野　恵美[1]、范姜　明志[1]、越智　友洋[1]、二宮　淳[3]、浅川　英輝[4]、保科　淑子[5]、大橋　隆治[2]、坂谷　貴司[2]、栗田　智子[1]、武井　寛幸[1]

術前内分泌療法（neoadjuvant endocrine therapy; NET）の目的は、①手術の縮小化、②手術
の回避、③予定手術までの投与の三つに大別され、①の目的は閉経後症例にて証明されてい
る。近年、COVID-19パンデミック下において、②の目的で施行される症例が増えている。
閉経後乳癌患者において、NET後の手術時の腫瘍径、リンパ節転移、estrogen
receptor（ER）、Ki-67を統合したpreoperative endocrine prognostic index（PEPI）スコアによ
り、術後生存率の予測が可能である。【目的】本研究では、閉経前後を問わず、NET症例にお
けるPEPIスコアと術後無再発生存率との関連性について解析した。【対象と方法】日本医
科大学付属病院における臨床病期I-IIAの乳癌患者で、閉経および治療期間を問わず、NETが施
行され、2013～2021年に手術が施行された症例を対象とした。PEPIスコア、臨床病理学的
因子、無再発生存期間を後方視的に解析した。【結果】65症例が該当。NET開始時年齢は
29～88歳（平均:59歳）。NET前腫瘍径はT1b:3例、T1c:21例、T2:41例。ERは70%以下
:2例、71%以上：61例、不明：2例。NET前Ki-67は5%以下：18例、6-15%：26例、16-
30%：7例、31%以上：5例、不明：9例。NETの薬剤はGnRHアゴニスト＋tamoxifen（Tam）:21例、Tam:16例、aromatase inhibitor（AI）:28例。NETの期間は
34～1923日（中央値：205日）。PEPIスコアは0：15例、1～3：32例、4以上：18例。術後観察
期間は12～2105日（中央値：405日）。再発は7例。PEPIスコアとNETの薬剤および期間
との関連性は認められず、他方、術後無再発生存率との有意な関連性が認められた。【結語】NET症例において、治療薬剤、治療期間にかかわらず、PEPIスコアは重要な予後予測因子である。

★EP15-4

ER陽性HER2陰性原発乳癌に対する術前短期内分泌療法施行例のKi67およびPgRの発現変化とその関連について

熊本大学病院　乳腺・内分泌外科

日髙　香織、藤川　和晃、後藤　理沙、冨口　麻衣、末田　愛子、稲尾　瞳子、山本　豊

【背景】適切な術後薬物療法の選択、および、さらなる予後改善を目指す新しい治療戦略としてResponse-guided treatmentによる治療戦略が注目されている。低・中リスクのLuminal型においては２週間の術前短期内分泌療法（sNAE）による予後改善効果を検証したPOETIC試験において、sNAE後のKi67が10%未満は、10%以上に比較し有意に予後良好であることが示されている。 また、IMPACT試験では術前内分泌療法（2週間、12週間）後にバイオマーカーの測定を行い、Ki67の減少はER、PgR等の発現と有意な関連があると報告されている。
【対象と方法】2013年7月から2017年3月にsNAE（治療期間 1～8週間）施行後、手術を受けたstage Ⅰ～ⅢのER陽性HER2陰性乳癌88例（閉経前23例、閉経後65例）を対象とし、閉経状況に応じて内分泌療法薬（閉経前はSERM、閉経後はAI）を選択した。sNAE前後の病理組織のER, PgR, HER2, Ki67の発現変化を調べ、Ki67減少と関連するバイオマーカーについて検討した。
【結果】症例背景は、年齢中央値59.5 (35-85)歳、cT1 63.6%、リンパ節転移陽性4.5%であった。ERおよびHER2 のsNAE前後での発現はほとんど変化しなかった。閉経後では、PgRは有意に減少した(-35%, p<0.001)が、閉経前ではPgRはほとんど減少しなかった（-1.3, p=0.968）。以後の検討は閉経後症例で行った。PgR_{pre}陽性群(PgR＋：20≦)はPgR_{pre}陰性群(PgR-：20>)に比較し、Ki67 labeling index (LI)は有意に減少した (p=0.0004)。またsNAEにおけるPgRの減少量とki67 LIの減少量の間に正の相関関係を認めた (Spearman ρ 0.45, P=0.0002)。
【結論】上記の結果から、閉経後ER陽性例において、PgR陽性例の方がPgR陰性例に比べAIによる腫瘍増殖活性抑制効果が高い。また、PgR陽性例において、AIによるエストロゲン産生抑制はERを介してPgR発現を低下させるとともに、増殖活性も抑制していることを反映した結果と考えられる。閉経後ER陽性PgR陽性乳癌に対する術前短期AI投与によりKi67が低下する場合、術後内分泌療法例における長期予後良好となる機序の一部を説明している可能性がある。

EP15-3

閉経後ER+HER2-乳癌患者における術前内分泌療法の有用性

[1]東京慈恵会医科大学葛飾医療センター　外科、
[2]東京慈恵会医科大学　乳腺・内分泌外科

吉井　裕紀子[1]、川瀬　和美[1]、野木　裕子[2]

背景：乳癌に対する術前薬物療法の主な目的は、癌の縮小、乳房温存を見据えた手術法の選択、薬剤感受性（治療効果）の確認が挙げられる。HER2陽性乳癌やトリプルネガティブ乳癌では、術前化学療法（NAC）で病理学的完全奏効（pathological complete response, 以下pCR）を得た症例は予後が良好である可能性があるが、ホルモン受容体陽性乳癌（以下ER+HER2-乳癌）の場合は予後との相関は低いとされている。また、乳癌診療ガイドライン2018でも、「手術可能なER+HER2-閉経後浸潤性乳癌に対する乳房温存手術を目的とした術前内分泌療法はその有効性は化学療法と同等であるものの、至適投与期間や予後への影響が不明であることから、現時点で推奨を決定することはできない。」と提言している。
さて、2020年から流行した新型コロナウィルスウィルス（以下COVID-19）により、多くの医療者が日常診療への逼迫に伴う癌診療制限を経験した。手術侵襲や化学療法が忍容できない高齢患者・併存疾患を有する患者にとって、内分泌療法は有害事象が少なく薬剤反応性を確認しながら継続可能であるという利点がある。一方で適投与期間や長期予後への影響については不明確であり、適応基準は定まっていない。
目的：閉経後のER+HER2-乳癌患者における術前内分泌療法の有用性を評価する。
対象：2020年7月1日から2021年9月30日までの期間で術前内分泌療法加療を施行した、閉経後のER+HER2-乳癌患者28例。
結果：28例のうちpTis/T1/T2/T3/CRが2/18/6/1/1/1例であり、乳房温存例が23例、乳房切除例が5例（そのうち腋窩リンパ節郭清が1例）であった。患者の年齢中央値は72（51-84）歳でアロマターゼ阻害薬の内服期間中央値は6.9（4.5-17.6）ヵ月であった。また、プロゲステロン受容体（PgR）陽性が26例（92.3%）であった。加療前/加療後の腫瘍径縮小率（cT/pT）中央値は82.8%であった。治療効果判定がなされた症例は15例で、内訳はGrede0/1a/1b/2a/2b/3が2/4/4/3/2例であった。
まとめ：COVID-19流行下で当施設での閉経後のER+HER2-乳癌患者における術前内分泌療法を経験した。加療前よりcT1の症例数が多く、温存術前内分泌療法による乳房温存の利点は少なかった可能性があるが、アロマターゼ阻害薬による治療効果反応を確認できる点では有意と考える。治療目標を患者と設定し、逐次治療効果を患者と確認することが肝要と考える。

EP15-5

HER2陽性乳癌に対するNab-paclitaxel+Pertuzumab+Trastuzumab and Anthracycline併用術前療法第Ⅱ相試験

[1]大阪医科薬科大学　乳腺・内分泌外科、[2]八尾市立病院、[3]大阪警察病院、[4]高槻赤十字病院、[5]城山病院、[6]大阪南医療センター

岩本　ミツヒコ[1]、青木　千夏[1]、太田　紅仁香[1]、川植　永里加[1]、田中　亨明[1]、坂根　純奈[1]、碇　絢菜[1]、冨永　智[1]、前沢　早紀[1]、木村　光誠[1]、森本　卓[2]、高本　香[2]、西向　有沙[2]、吉留　克英[3]、小林　稔弘[4]、川口　佳奈子[4]、新田　敏勝[5]、松谷　歩[5]、藤岡　大也[6]、萩原　精太[6]

国際共同第III相臨床試験であるAPHINITY trialの成果を受け、Pertuzuabの適応が拡大され、現在進行、再発HER2陽性乳癌に限らず、補助療法としてHER2陽性乳癌に投与が可能となった。しかしながら併用する化学療法薬物の選択には議論の余地が残るといえる。一方我々はこれまで、「手術可能HER2陽性乳癌に対するAnthracycline Based Regimen Followed by Nab-paclitaxel療法＋Trastuzumab 併用化学療法臨床第Ⅱ相試験(OMC-BC01試験)」、「ER陰性HER2陽性乳癌に対するNab-paclitaxel療法＋Trastuzumab併用術前化学療法臨床Ⅱ相試験(OMC-BC04試験)」を立案、完遂し、Nab-paclitaxelとTrastuzumabのコンビネーションが有効かつ安全であることを報告してきた。今回Pertuzumabによるさらなる上乗せ効果を検証すべく、他施設共同臨床試験として、「Nab-paclitaxel+Pertuzumab+Trastuzumab followed by Anthracycline based regimen併用術前化学療法臨床第Ⅱ相試験(OMC-BC05試験)」を立案し、展開中である。登録は既に終了している。
対象はT1c-3 N1-2 M0 HER2陽性乳癌症例とし、3週毎×4サイクルに続いてNab-paclitaxel 260mg/m^2 + Pertuzumab 420mg（初回のみ840mg）＋Trastuzumab 8 mg/m^2(2回目以降6mg/m^2)3週毎×4サイクルに続いてAnthracycline based regimen(FEC,EC,AC) 3週毎×4サイクルを投与する試験デザインである。主要評価項目はpCR、副次的評価項目は無病生存期間（Disease Free Survival：DFS）、臨床的奏効率（Objective Response Rate：ORR）、組織学的奏効率、乳房温存率、有害事象の発現頻度と程度、末梢神経障害の予防効率および治療効果としている。試験期間は2019年7月より2024年6月で、目標症例数を30例に設定し、現在全30例が登録済みであるが、手術は未施行例もある。今回試験の主要評価項目につき最終報告をしたいと考える。

★：優秀ポスター

EP15-6
当院における術前化学療法施行例の分析と今後の課題

[1]佐世保中央病院　外科、[2]佐世保中央病院　病理診断科、
[3]佐世保中央病院　放射線診断科
稲益　英子[1]、白石　斗士雄[1]、大野田　貴[1]、鐵尾　智幸[1]、扇玉　秀順[1]、
國崎　真己[1]、草場　隆史[1]、重政　有[1]、佐々木　伸文[1]、堀上　謙作[3]、
米満　伸久[2]、碇　秀樹[1]

【背景】早期乳癌の症例において、術前化学療法はダウンステージングや術式の縮小などの効果が期待される治療法である。また局所進行例や遠隔転移を伴う手術不能症例などにおいて、化学療法により原発巣の切除が可能となる場合もある。症例の経験から当院における術前化学療法の実際について考察した。
【対象と方法】2019年1月から2021年12月にかけて、当院で乳癌手術を施行した269症例のうち術前化学療法を施行した27症例について検討した。
【結果】術前化学療法施行例は27例（ 全体の10 % ）であったが、2021年は94例中14例（ 15 % ）と増加傾向にあった。切除不能症例から切除可能になった症例は7例（ 25.9 % ）、温存症例は6例（ 22.2 % ）、pCR症例は8例（ 29.6 % ）であった。pCR症例は1例を除きすべて抗HER2薬使用例であった。dose down や治療延期の原因となる有害事象で最も多かったものは骨髄抑制であったが、治療中断（1例）の原因となったのは全身倦怠感であった。
【考察】術前化学療法によって乳房温存率の改善がみられ、切除不能例から切除可能への転換（ conversion therapy ）が可能となる症例が多く見られた。術前化学療法の有益性については既知のところであるが、実臨床において腫瘍の縮小を患者自身が実感することができることは大きなメリットであると感じた。今回の検討例では術前化学療法の完遂率はほぼ100%であり、術前化学療法のメリットを示すひとつの指数となりうると思われる。また、術後補助化学療法と同様に術前化学療法でもdose down を回避するための有害事象のコントロールは非常に重要であり、コメディカルとの連携が不可欠であると実感した。今回の検討例においては、報告されている術後化学療法の有害事象と比較し明らかな差は認めなかった。症例をさらに蓄積し、自覚的な有害事象の術後化学療法との比較などのデータを検討したいと考える。

EP15-7
乳癌術前化学療法における効果予測因子としての白血球数および分画の臨床学的意義の検討

岩手医科大学　医学部　外科学講座
橋元　麻生、天野　総、石田　和茂、小松　英明、佐々木　章

【背景】炎症は癌の特徴の一つであり、白血球分画の中で特に好中球や単球は全身の炎症を反映し癌の増殖・転移と関連している。一方リンパ球は、患者の免疫状態や栄養状態を反映しており、抗腫瘍反応と関連すると報告されている。近年、リンパ球絶対数(ALC : Absolute lymphocyte count)、好中球リンパ球数比(NLR: Neutrophil lymphocyte ratio)、リンパ球単球比(Lymphocyte to monocyte ratio: LMR)などの炎症に基づく様々なマーカーが、種々の癌腫で薬剤効果予測や予後に関連することが報告されている。乳癌領域では、トリプルネガティブタイプの進行再発乳癌患者において、腫瘍微小環境に存在する腫瘍浸潤リンパ球(TIL : Tumor infiltrating lymphocyte)が微小管ダイナミクス阻害薬であるエリブリンの治療効果予測因子となると報告されている。しかし術前化学療法の効果予測としてこれらの項目の有用性についての検討は充分とは言い難い。【目的】術前化学療法において、ALC、NLR、LMRが効果予測因子となるかどうかを検討する。【対象】2014年1月から2021年10月に術前化学療法を行ったトリプルネガティブ乳癌およびHER2陽性乳癌、140例。【方法】化学療法開始前の血液データからALC、NLR、LMRを算出し、それぞれカットオフ値をALC 1200/μl、NLR 2、LMR 5.5と設定した。病理学的完全奏功(Grade 3)の有無と比較することで、効果予測の可否を検討した。【結果】トリプルネガティブ乳癌は70例、HER2陽性乳癌は70例であった。完全奏功症例は73例(52.1%)であった。あらかじめ定めたカットオフ値と完全奏功の有無を検討したが、いずれの項目でも有意性は認めなかった。トリプルネガティブ乳癌に限定すると、NLR（カットオフ値 2）と完全奏効率に有意な相関を認めた。【結論】NLR（カットオフ値 2）は、トリプルネガティブ乳癌における術前化学療法効果予測因子となり得る可能性が示唆された。会期までにさらなる検討と文献的考察を加え報告する。

EP15-8
左上大静脈遺残のある右乳癌患者に中心静脈リザーバを用いて術前化学療法を行った1例

倉敷市立市民病院　外科
川崎　伸弘

【緒言】左上大静脈遺残(PLSVC)は,左総主静脈が正常発達せず,左内経静脈と左鎖骨下静脈が合流後,冠静脈洞を介して右房に開口する静脈であり,経静脈的ペースメーカー埋め込みや,中心静脈カテーテル留置では重要となる.腋窩転移を伴う右乳癌に対して中心静脈リザーバ留置による術前化学療法を計画したところPLSVCが発覚した症例を経験した.【症例】60歳女性,2021年2月右乳房腫瘤を自覚し当院を受診した.右乳房下内側に33mmの腫瘤を触知,右腋窩リンパ節腫脹も認めた.腫瘍に対するコア針生検でInvasive ductal carcinoma, 腋窩リンパ節の穿刺吸引細胞診では悪性だった.【経過】術前化学療法目的で行ったCVリザーバ留置術時,左鎖骨下静脈から挿入したガイドワイヤーが左肺野を横切って心臓へと向かった.以前に撮った造影CTを確認するとPLSVCと考えられたため,右内頚静脈穿刺からCVリザーバを留置した.術前化学療法としてAC療法とドセタキセル投与を行ない乳房腫瘤は超音波径10mmに縮小した.術中アクシデントを心配した患者さんの希望により,心臓外科のある大学病院に紹介し乳房部分切除術と腋窩郭清がなされた.術後の病理検査で浸潤径11mmの浸潤癌が残っており,腋窩リンパ節転移個数は7個だった.術後は放射線治療と薬物治療を行っている.【考察】PLSVCは全人口の0.3 ～ 0.5%に発症する,最も高頻度にみられる胸部静脈奇形である.先天性心疾患を有する患者の5 ～ 10%にみられ,PLSVCのある患者では約40%に先天性心疾患を有するとされる.その発生は左主静脈が退縮しないために形成される胎生期の発達異常である.心奇形の合併がない症例では血行動態への影響が少なく通常自覚症状に乏しい.中心静脈へのカテーテルやワイヤー留置時にはじめて問題となり,左内頚静脈からカテーテルを留置した時に右房内血栓を生じ感染源となったとの報告もある.カテーテル留置には右内頚静脈ないし右鎖骨下静脈からのアプローチが容易かつ望ましいと考えられる.乳癌化学療法に際してCVリザーバを留置する場合,後の術野や放射線照射野に異物が入ってくることを避けるため健側を選択する場合が多い.今回は腫瘍の占拠部位が乳頭より足側であり,右内頚静脈からカテーテルを留置することで直接術野にリザーバが露出することはないと考えたが,腋窩郭清に際して障害と考えられ,手術時にリザーバは摘出されていた.今回の症例に対するアプローチとしては適切であったと考えている.

EP15-9
エピルビシンを用いた術前化学療法8症例における心毒性発現についての検討

東京都立多摩総合医療センター　外科
市川　由佳、大久保　嘉之、田辺　直人

【背景】
トリプルネガティブ乳癌の治療にあたり、レスポンスガイドセラピーの観点からはアンスラサイクリン系薬剤4クール＋タキサン系薬剤4クールの術前化学療法が一般化されてきた。それに伴うアンスラサイクリン系薬剤の心毒性によるうっ血性心不全の存在も予後を左右する副作用として認識されるようになってきており、近年の腫瘍循環器の概念からもアンスラサイクリン系薬剤の心毒性は無視できない臨床的因子となっている。以前は、アドリアマイシン600mg/㎡以上の使用で心不全のリスクが上昇すると言われていたが、2017年に米国臨床腫瘍学会がそのリスクのカットオフ値を250mg/㎡と提唱したが、これはアンスラサイクリン系薬剤の心毒性が臨床的予後において重要な観点であることに他ならない。
同じアンスラサイクリン系薬剤であるエピルビシンは現在、900mg/㎡以上の使用で心不全のリスクとされているが、未だ再評価はされていない。8症例と症例数は少ないものの、当院の症例を用いてエピルビシン投与による心毒性の発現について検討した。
【対象/方法】
対象は、T1c以上のトリプルネガティブ乳癌で、心臓病の既往がない8症例である。年齢は49歳から71歳、Stage1が3症例、Stage2Aが2症例、Stage2Bが2症例、Stage3Aが1症例であった。レジメンはdd-EC療法を4クール、dd-PAC療法を4クールであり、dd-EC療法開始前、2クール終了後、4クール終了後に心臓超音波検査で左室駆出率（ejection fraction : EF）を測定した。
エピルビシン投与前と比較して、心不全症状を認めた場合は5%以上のEF低下、無症状の場合は10%以上のEF低下、またはEFが50%以下になった際に心不全を疑い、他の血液検査所見に加えBNPとTnTを測定し、総合的に心不全と診断することとした。この場合にはアンスラサイクリン系を含むdd-EC療法は以降中止とし、dd-PAC療法へ変更する方針とした。
【結果】
対象の8症例全例において、EF評価による心不全兆候を認めず、その他dose downや休薬を要するような有害事象の発生もなく、dd-EC療法を4クール完遂することが可能であった。
【結語】
dd-EC療法やFEC療法に代表されるエピルビシンを含む抗癌剤治療は、十分な心機能評価と支持療法の下、特に心毒性の観点から忍容性が高いレジメンと思われる。今後は症例数を増やして再検討予定である。

★：優秀ポスター

EP15-10

リンパ節転移陽性Stage II/Luminal乳癌への化学療法は術前か術後のどちらが適切か？～長期予後からの検討

信州大学医学部　乳腺内分泌外科

前野　一真、森川　大樹、網谷　正統、清水　忠史、大野　晃一、大場　崇旦、伊藤　勅子、金井　敏晴、伊藤　研一

【緒言】治療開始前に腋窩リンパ節転移陽性と診断されたLuminal乳癌に対する術前化学療法の有用性を長期予後から解析した報告は少なく,化学療法を術前後のどちらに行うかの判断が難しい症例は少なくない.【目的】術前または術後に化学療法を施行した腋窩リンパ節転移陽性・Stage IIのLuminal乳癌の長期予後を解析し,適切な周術期化学療法の時期を考察する.【対象と方法】2003年5月～ 2017年12月にアンスラサイクリン系およびタキサン系抗癌剤による化学療法を術後に施行した60例(術後群;観察期間中央値139(17～224)ヶ月)と,2008年1月～ 2018年3月に術前に施行した50例(術前群;同124(21 ～ 164)ヶ月)の長期予後を後方視的に解析した.【結果】術後群の平均年齢51.0±9.7歳,閉経前26例(43.3%),閉経後34例(56.7%),Stage IIA 27例(45%),IIB 33(55%),術前群の平均年齢48.7±10.4歳,閉経前30例(60%),閉経後20例(40%),Stage IIA 14例(28%),IIB 36例(72%)で有意差は認めず,T因子は,術後群T1 29例(48.3%),T2 31例(51.7%)に対し,術前群ではT1 10例(20%),T2 40例(80%)と有意に術前群でT2が多かった(p=0.0038).N因子は,術後群でpN転移1~3個44例(73.3%),4 ～ 9個10例(16.7%),10個以上6例(10%)で,術前群では全例FNAあるいはPETでの異常集積によりcN1と診断し,ypN転移1~3個20例(40%),4 ～ 9個7例(14%),10個以上2例(4%)で,ypN0は21例(42%)認められ,原発巣pCR 5例(10%)であった.術式は,術後群Bp 40例(66.7%),Bt 20例(33.3%)に対し術前群Bp 24例(48%),Bt 26例(52%)と,術前群で有意にBtが多かった(p=0.048).全例で腋窩郭清が施行され,術後照射は術後群43例(71.7%),術前群28例(56%)で施行,領域リンパ節照射は術後群9例(15%), 術前群11例(22%)で追加されていたが,有意差は認められなかった(p=0.71).DFSは,術後群:5年90.0%,10年87.6%,術前群:5年77.2%,10年74.9%と統計学的有意差はないが,術前群で低い傾向を認め(p=0.058),OSも術後群:5年96.7%,10年96.7%,術前群:5年91.7%,10年89.1%で有意差は認めないが,術前群で低い傾向を認めた(p=0.25).【考察】Luminal乳癌の腋窩リンパ節転移陽性Stage II症例では術前化学療法による予後の改善は認められなかった.手術先行による正確なリンパ節転移の評価は予後予測のみならず,郭清後の領域リンパ節照射を含めた術後照射の要否や,さらに今後は術後アベマシクリブの適応の判断にも重要であり,このコホートでは手術先行を考慮してよいと考えられた.

EP15-11

術前化学療法によりypN0となった初診時リンパ節転移陽性乳がん症例の長期予後に関する後方視的解析

[1]千葉県がんセンター　乳腺外科、[2]千葉県がんセンター　臨床病理部、[3]コスモスクリニック、[4]いとう新検見川クリニック、[5]ちば県民保健予防財団、[6]千葉中央メディカルクリニック、[7]ますだ乳腺・甲状腺クリニック、[8]東京シティクリニック両国

藤井　康矢[1]、中村　力也[1]、羽山　晶子[1]、味八木　寿子[1]、玉貫　圭甲[1]、山本　尚人[1]、伊丹　真紀子[2]、押田　恵子[3]、押田　正規[3]、伊藤　靖[4]、橋本　秀行[5]、松田　充宏[6]、升田　吉雄[7]、吉井　淳[8]

(はじめに)
リンパ節転移陽性乳がんに対する術前化学療法(PST)は予後のサロゲートマーカーとなるか議論の余地がある。一方、PSTにより臨床的リンパ節転移陰性(ycN0)となる症例に対するセンチネルリンパ節生検(SNB)が施行される場合、腋窩郭清術(Ax)と比較しQOLは良好となる。PST症例にSNBを導入するためにはAx症例の長期予後と同等であることが必要と思われる。
本研究の目的は病理組織学的リンパ節転移陰性(ypN0)となった症例の長期成績を明らかにすることである。
(対象・方法)
2001年6月から2021年9月までに当院で初発乳癌・リンパ節転移と診断し、PST後に根治術を施行しypN0と診断された203例を対象とした。なおHER2陽性乳癌で抗HER2療法を施行していない症例を除外した。針生検にてER、PgR、HER2をIHCおよびFISH法にて検索、ER、PgRは1%以上を陽性とした。ホルモン受容体(HR)およびHER2発現により以下の4群に分類し、長期予後としてDFS、OSを比較解析した。Lum：HR(+)HER2(-)、LH：HR(+)HER2(+)、HER：HR(-)HER2(+)、TN：HR(-)HER(-)。
(結果)
全203例のうち、Lum、LH、HER、TN typeはそれぞれ71例、39例、35例、58例であった。初診時進行度については(cT1、T2、T3、T4)でそれぞれ(11%、62%、13　%、14%)、(8%、54%、28%、10%)、(6%、63%、14%、17%)、(19%、50%、12%、19%)、また(cN1、N2、N3)はそれぞれ(79%、7%、14%)、(72%、8%、21%)、(63%、17%、20%)、(67%、10%、22%)で有意差を認めなかった。全体の観察期間中央値は2956日であり、5年DFS(Lum 88.2%, LH 96.7%, HER 89.3%, TN 73.7%)、5年OS(Lum 96.2%, LH 100%, HER 89.3%, TN 81.1%)といずれもTN群で最も不良であった。(Log rank p値 0.04および0.02)。なお初再発で遠隔転移を認めた症例はそれぞれLum 4例(5%)、LH 1例(3%)、HER 3例(9%)、TN 12例(19%)であった。
(まとめ)
PST後のypN0症例ではHR(+)症例は予後良好であるがTN症例で予後不良であることが明らかとなった。当院では本解析結果を基準としPST後のSNBを実臨床として導入し前向き観察研究を行っている。

EP15-12

乳癌術前化学療法における造影MRIによる臨床効果判定と病理学的効果判定の相関についての検討

大阪ブレストクリニック

金　昇晋、友池　力、柳沢　哲、藤田　倫子、榎本　敬恵、井口　千景、稲上　馨子、宮川　義仁、青野　豊一、野村　孝、矢野　健二、春日井　務、沢井　ユカ、東野　マリサ、芝　英一

【背景】術前化学療法(NAC)の進歩により、病理学的完全奏功 (pCR) を獲得する例が増加しており乳房手術の完全な省略も現実になってきた。そのためには精度の高いpCRの術前予測が必要不可欠である。現在、NAC後の臨床効果判定では、造影MRI検査 (CE-MRI) が病理学的効果判定と最もよく相関するために汎用されている。しかし、CE-MRIで完全奏効 (MRI-CR) を認めた症例のうち、実際にpCRを認める例は60-80%程度しかなく、両者の結果の乖離がしばしば経験される。今回、我々はMRI-CRとpCRとの相関について検討したので報告する。
【方法】2007年9月～ 2020年10月までにNAC後にCE-MRIで評価を行なった症例のうち、Stage IVと潜在性乳癌を除外し、手術を実施した原発性乳癌645例 (24 – 79歳、中央値 51歳) (同時性両側乳癌17例、異時性2例を含む計664件)を対象とした。本検討では効果判定は原発巣のみを対象とし、臨床評価ではMRI-CRは濃染域の完全消失、病理学的評価ではDCIS成分の遺残も認めない完全消失をpCRと規定した。
【結果】評価対象664例のうち、NAC後の臨床効果判定でMRI-CRを135例(20.3%)に認めた。MRI-CR群のうち、pCRは108例(80.0%)で、non-pCRを27例(20.0%)(うちDCIS成分のみの遺残症例 13例)に認めた。年齢(<50歳 vs. >/=50歳)、NAC前腫瘍径(</=5.0cm vs. >5.0cm)、レジメン(アンスラサイクリン(A)系 or タキサン(T)系単独、A系＋T系、T系＋抗HER 2療法、A系＋T系＋抗HER 2療法)、Ki-67 (</=25% vs. >25%)はpCRと有意な相関を認めなかった。しかしサブタイプ別では、luminal typeは21例中14例(66.7%)がpCRであったのに対し、HER2 typeは73例中56例(76.7%)、triple negative(TN) typeは41例中38例(92.7%)と有意に高いpCR率を認めた(P = 0.0310)。また、NAC前のCE-MRIにおける腫瘍の形状がround/oval を示す腫瘤は、irregularに比べ有意に高いpCR率を示した(63/73例(86.3%) vs. 42/59例(71.2%), P = 0.0323)。luminal typeにおいては有意差をより強く認めた(pCR率： round/oval 9/10(90%) vs. irregular 4/10(40%), P = 0.0191)。
【考察】今回の検討では、MRI-CRの条件を厳しく設定したため、頻度は全体の約20%と低かったが、MRI-CR群のpCR率は80%と高率であった。MRI-CR群におけるTN type(92.7%)は、HER2 type(76.7%)よりも高率にpCRを獲得しており、NAC後に乳癌手術を省略する場合の有力なk候補者になり得ることが示唆された。

EP15-13

鎖骨上窩・内胸リンパ節転移のあるcStageⅢC乳癌における術前化学療法の反応性と予後の検討

[1]大阪市立総合医療センター　腫瘍内科、[2]大阪市立総合医療センター　乳腺外科、[3]大阪市立総合医療センター　消化器外科

赤石　裕子[1]、徳永　伸也[1]、瀬戸　郁美[2]、亀井　佑梨[2]、渡部　智加[2]、青松　直撥[3]、池田　克実[2]、小川　佳成[2]

【はじめに】術前化学療法(NAC)後に病理学的完全奏効(pCR)が得られた場合には良好な予後が期待出来、一方でpCRが得られなかった場合には術後薬物療法を追加または変更するレスポンスガイド治療での予後が改善が示されている。鎖骨上窩・内胸リンパ節転移のあるcStageⅢC乳癌に対しNACを含む集学的治療が標準であるが、鎖骨上窩・内胸リンパ節の郭清は困難で全組織の病理学的な確認が出来ず、pCRが予後を反映するか不明である。
【目的】鎖骨上窩・内胸リンパ節転移のあるcStageⅢC乳癌におけるNACの治療効果および予後の関連を検討した。
【対象と方法】2010年1月1日-2020年12月31日に当院乳腺外科で手術を行った鎖骨上窩・内胸リンパ節転移のあるcStageⅢC 乳癌31例を対象にpCRと予後の関連を後方視的に検討した。
【結果】手術時の年齢中央値62歳(32-79歳)、サブタイプはLuminal/HER2/LuminalHER2/
Triple negative：11(35)/4(13)/7(23)/9(29)例(%)、Luminal(n=11)は閉経前/閉経後：2(18)/9(82)例(%)であった。NACはアンスラサイクリン＋タキサン/アンスラサイクリンのみ/タキサンのみ：24(77)/3(10)/4(13)例(%)、アンスラサイクリンのみの2例には術後タキサンが投与され、Luminalで非pCRの2例に術後カペシタビンが投与された。NACの治療効果はGrade1a/1b/2a/2b/3：9(29)/3(10)/6(19)/4(13)/8(26)例(%)、PDが1例(3%)あった。5例(16%)で術後放射線療法が行われなかった(うちNAC治療効果Grade3：2例)。抄録登録時点の再発は15例(48%)でサブタイプはLuminal/HER2/LuminalHER2/Triple negative：4(27)/1(7)/3(20)/7(46)例(%)、Luminalは全例閉経後、治療効果Grade1a/1b/2a/2b/3：4(27)/0(0)/3(20)/3(20)/4(27)例(%)、PD1例(6%)であった。局所再発のみ/局所再発＋遠隔転移/遠隔転移のみ：1(7)/3(20)/11(73)例(%)とほぼ全例で遠隔転移再発があった。全症例の手術から再発までの期間(RFS)：中央値55.0か月(3.9-135.4か月)、手術からの生存期間(OS)：中央値NR(9.1-135.4か月)。治療効果Grade3(n=8)とその他(n=23)では、RFS中央値11.2/55.2か月 (p=0.5675)、OS中央値 NR/NR (p=0.4479)と有意差がなかった。
【考察】今回の検討ではpCR症例で無再発・生存期間の延長は認められなかった。cStageⅢC乳癌は全身疾患である事、48%の症例で再発を認めかつほとんどが遠隔転移だった事から、pCRであってもcStageIVに準じた薬物療法の継続が必要である可能性がある。

★：優秀ポスター

EP15-14
乳癌術前化学療法としてのdose dense療法の検討

八戸市立市民病院　乳腺外科
長谷川　善枝、佐々木　由恵

【背景】乳癌診療ガイドライン(2018年版)では、再発リスクが高くかつ十分な骨髄機能を有する症例には，原発乳癌術後化学療法としてG-CSF併用のdose―dense化学療法を行うことを強く推奨するとされている。また、NCCNのガイドライン(2021等)でもadjuvant/neoadjuvant の化学療法の推奨されるレジメンとしてdose dense療法が記載されている。当科においては2016年より周術期化学療法にdose dense療法を導入しており、術前化学療法(NAC)として施行したdose dense療法の成績について検討した。【対象と方法】2016年1月から2021年12月までにNACとしてdose dense療法を施行し根治手術を施行した症例は86例であった。うち2例は同時性両側乳癌症例であった。年齢は27歳―67歳(中央値50．0歳)。閉経前43例(50.0%)/閉経後43例(50.0%)。臨床病期はI:8例(9.0%),IIA:18例(20.5%),IIB:30例(34.1%),IIIA:14例(15.9%),IIIB:13例(14.8%),IIIC:4例(4.5%),IV:1例(1.1%)であった。SubtypeはER+/HER2+:13例(14.8%),ER+/HER2-:39例(44.3%),ER-/HER2+:8例(9.1%),ER-/HER2-:28例(31.8%)であった。アンスラサイクリンはddACを全例に施行したが、タキサンはドセタキセル(DXT)を施行したものが27例、ddPTXは57例、weeklyPTXは3例に施行した。HER2陽性症例には抗HER2剤とDXTを併用したが、DXTとトラスツズマブ(TZB)を併用したものが2例、DXT/TZB/ペルスツマブ(PER)を投与したものが17例であった。【結果】対象症例86例のNAC完遂率は95.5%,何らかの理由でスケジュール延期・投与量の減量・中止や変更を要した症例は10例(11.4%)であった。頻度は低いが治療中にPCPを疑う肺炎をきたした症例が3例、心不全併発を1例に認めた。治療効果はPD症例はなく、CR26例(29.5%),PR:52例(59.0%),SD:10例(11.4%)。組織学的効果を見るとGrade3が23例でpCR率は26.1%,HER2陽性・TNBC例においてpCR率が高かった。【まとめ】NACとしてのdose dense療法は治療効果が高いと考えられるが、有害事象に注意が必要であると思われた。

EP15-15
乳癌術前化学療法後の臨床効果判定と病理学的効果判定の乖離：MRIでnon-CRだったがpCRを示した症例の検討

[1]大阪ブレストクリニック　乳腺科、[2]大阪ブレストクリニック　麻酔科、
[3]大阪ブレストクリニック　形成外科、[4]大阪ブレストクリニック　病理部、
[5]大阪ブレストクリニック　放射線科、[6]大阪ブレストクリニック　婦人科
友池　カ[1]、金　昇晋[1]、宮川　義仁[1]、沢井　ユカ[5]、稲上　馨子[1]、榎本　敬恵[1]、春日井　務[4]、矢野　健二[3]、柳沢　哲[1]、青野　豊一[1]、藤田　倫子[1]、野村　孝[1]、井口　千景[1]、東野　マリサ[2]、芝　英一[1]、山崎　ひろみ[6]

【背景】
乳癌術前化学療法(NAC)後の臨床的治療効果判定は、主に造影MRI検査(CE-MRI)で行われるが、CE-MRIによる効果判定と病理学的効果判定はしばしば乖離することが知られている。今回、我々はCE-MRIでclinical CRを認めなかった(MRI-non-CR)症例のうち、pCRであった症例の特徴について検討した。
【方法】
2007年9月～2020年10月までにNACを導入し、最終評価をCE-MRIで行い手術を施行した原発性乳癌645例 (24-79歳、中央値51歳)(両側乳癌同時性17例、異時性2例含む計664件)を対象とした。潜在性乳癌とStage IV乳癌は除外した。本検討における効果判定は原発巣のみを評価対象とし、臨床評価はCE-MRIで濃染域が僅かでも残存している場合をMRI-non-CR、病理学的評価では癌の遺残を完全に認めない場合(乳管内成分も認めない)をpCRと規定した。
【結果】
評価対象664例のうち、MRI-non-CRは529例(79.7%)で、残存腫瘍径の大きさ別では軽度(0< ～≦5mm)45例(8.5%)、中等度(5< ～ <10mm)132例(25.0%)、高度(10mm≦)352例(66.5%)であった。pCRは全体で132例(25.0%)に認めた。臨床病理学的因子とpCRとの相関では、年齢(pCR率：～49歳 (22.0%) vs. 50歳～ (27.3%), P = 0.163)およびNAC前腫瘍径(pCR率:≦30mm (21.4%) vs. 30mm < (28.6%), P = 0.060)はpCRと有意な相関を認めなかった。しかし、残存腫瘍径別では軽度群26例(57.8%)、中等度群51例(38.6%)、高度群55例(15.6%)のpCRを認めた(P<0.001)。また、subtype別のpCRは、HER2 type 42例(50.6%)、Luminal-HER2 type 35例(31.8%)、Triple negative type 30例(23.3%)、Luminal B like 19例(13.8%)、Luminal A like 6例(8.7%)であり、HER2 typeで有意に高いpCR率を認めた(P<0.001)。NAC前のKi-67LIが高値(25% < vs. ≦25%)を示す腫瘍で有意に高いpCR率を認めた(それぞれ29.7% vs. 15.5%, P<0.001)。
【考察】
今回の検討で、CE-MRIでnon-CRを示す症例でも約25%にpCR症例を認めた。このような症例は、HER2 typeやluminal-HER2 typeに多く、luminal typeでは少ないことが明らかになった。また、near CRと言って良いようなMRI上の残存腫瘍径が小さな症例にもpCR例が多く見られる。実際、HER2 typeかつ残存腫瘍径≦5mmの例は、症例数が少ないものの8例中8例(100%)がpCRであった。NAC後、手術術式の選択に際しては本検討での知見が参考になるものと思われる。

EP15-16
当院における術前化学療法症例の検討

誠馨会千葉メディカルセンター　外科
当間　智子、岩崎　好太郎、河野　世章、白石　匡

【はじめに】乳癌の術後化学療法の有効性は明らかである。術前化学療法(NAC)が奏功した症例は予後が良好であると報告されている。しかしながらNACが奏功したにもかかわらず、術後7年以上経過し、再発した症例を経験した。当院におけるNAC症例の再発リスク因子、予後について検討し、今後の治療に役立てたい。
【対象および方法】症例は2002年1月～2017年12月までに当院で手術を施行したStage Ⅰ～Ⅲの439例のうちのNAC症例61例とした。NACとして前半はEC4 DTX4後半はFEC4 DTX4を標準としている。年令、subtype、組織型、脈管侵襲、効果判定等が予後に関与するのかを検討した。
【結果】NACの奏功しない症例は全般的に予後不良であり、早期再発症例が多い。NAC奏功例においてはTN、HER2 type比し、Luminal A,Bの予後が悪い傾向にあった。
しかしながら、再発治療に術前化学療法が奏功する例も多い。当院におけるNACは予後に寄与していると思われた。

EP15-17
当院におけるドーズデンス化学療法の治療経験

[1]日本医科大学多摩永山病院　乳腺科、[2]日本医科大学付属病院乳腺科
柳原　恵子[1]、鈴木　えりか[1]、佐藤　あい[1]、武井　寛幸[2]

〈はじめに〉
臨床試験でドーズデンス(以下dd)化学療法は、標準的な投与間隔での化学療法と比較し、無病生存期間及び全生存期間を有意に改善することが示されている。また、高額療養費に該当する治療の場合、短期間で終了した方が患者の合計負担額は少ない。当院でもdd化学療法を再発リスクの高い症例に実施しており、治療の有効性と安全性を評価した。
〈対象と方法〉
2020年6月から2021年10月の1年4か月に当院で手術をした症例のうち、術前後にdd化学療法を施行した17症例(20乳房)を対象とした。レジメンはエピルビシンとシクロホスファミド(EC)4回後にパクリタキセル(PTX)4回を2週ごとに投与、ペグフィルグラスチムを併用した。
〈結果〉
年齢は41 ～ 78歳で、17例中、トリプルネガティブ(TNB)が7例、ルミナールタイプ(Lum)が10例。術前化学療法(NAC)は9例、術後補助療法が8例。Lumは全てリンパ節転移陽性であった。
NAC9例中TNBは3例で、Lumは6例。病理学的完全奏功(pCR)率は44%(4/9例)であった。POC症例も含めて経過観察期間が短く、再発症例は認めていない。
TNBでNACを選択しなかったのは、術前に非浸潤と判断された場合や、COVID19の医療情勢から早めの手術希望、本人希望などが理由であった。
完遂率は76%で、17例中4例は中断。そのうち2例はニューモシスチス肺炎で発熱と呼吸困難、COVID19肺炎との鑑別を要し、入院が必要となった。1例はPTX後の薬剤性肺炎、1例はGrade3の貧血で、ddPTXを毎週投与のPTXへ変更、輸血せずに治療を継続できた。他の有害事象としては、Grade 1/2の貧血、肝機能障害、倦怠感、疲労、末梢神経障害、味覚障害、関節痛、筋肉痛、悪心、食欲不振、便秘、下痢、湿疹などであった。1例で減量を要し、Grade 3の筋・関節痛のために一度減量を行い、完遂可能であった。いずれの有害事象も治療終了後には改善が得られた。
〈考察〉
NACではルミナールタイプが多く、pCR率は44%と低めであった。有害事象として貧血が多くの症例で認められたが、治療終了後には改善した。COVID19との鑑別を要する肺炎を生じた2例を経験した。コロナ禍特有のものであるのか症例を重ねる必要があるが、多くの症例では完遂することが出来る治療であると考えられた。

★：優秀ポスター

EP15-18
当院における術前dose-dense化学療法の成績

聖マリアンナ医科大学病院　乳腺・内分泌外科
瀧下　茉莉子、本吉　愛、伊藤　一希、杉山　瑠奈、山田　都、在原　卓、岩瀬　美紀、酒巻　香織、喜多島　美奈、中野　万里、田雜　瑞穂、坂本　奈央、金山　益佳、黒田　貴子、敦賀　智子、志茂　新、西川　徹、小島　康幸、川本　久紀、津川　浩一郎

【背景】乳癌治療の中で、腫瘍量が多い局所進行症例や、リンパ節転移症例において術前dose-dense(dd)化学療法が選択されることが増加してきた。しかし術前におけるdd化学療法の安全性や効果については十分なエビデンスが確立していない現状にある。当院ではclinical Stage ⅡA(cT1N1, cT2N0)以上の症例を術前dd化学療法の適応基準としている。今回自験例の成績を示す。【対象】2018年4月1日～2020年12月31日までに当院で術前dd療法を施行した初発浸潤性乳癌109症例である。ホルモンレセプター：HR(+)/HER2(-)が42例、HR(+)/HER2(+)が20例、HR(-)/HER2(+)が9例、HR(-)/HER2(-)が27例、分類不能が11例であった。またcStage ⅡA以上は104症例であった。
【結果】ddEC療法開始時の年齢中央値は48歳(27歳～72歳)、化学療法期間の中央値は143日間(62日～191日)であった。投与薬剤はG-CSF併用下で2週毎のEC投与を4コース施行後のタキサン投与を選択した。full dose完遂率は97%であった。Grade3以上の有害事象発生率は17症例(15%)であり、その内訳は末梢神経障害・好中球減少・肺炎(薬剤性肺障害含む)・貧血・下痢などであった。RECISTガイドラインに則って治療効果判定が可能であった症例は87症例(80%)であり、そのうちcPR症例はHR(-)/HER2(-)で11症例(13%)と最多であった。また、術前化学療法によりDown stagingを得られた症例は78症例(90%)であった。組織学的治療効果判定ではGrade1：47症例(43%)、Grade2：22症例(20%)、Grade3：37症例(34%)、不明：8症例(7%)であった。HR(-)/HER2(-)の27症例のうち12.症例(44%)でpCRを得られた。
【結語】高い完遂率およびDown stagingおよびpCRを得られた症例の割合からも術前dd化学療法は効果が高く、かつ安全に施行できていると思われる。またGrade3以上の有害事象のうち6例(35%)は60歳以上であった。高齢者にdd化学療法を施行する際は基礎疾患やPSを見極め、有害事象発現により一層留意しつつ投与すべきである。今後も症例数を増やして、検討を重ねていく。

EP15-19
当院での周術期Dose-dense化学療法の治療効果および有害事象の検討

東京医科大学病院　乳腺科
松本　望、宮原　か奈、山本　麻子、岩井　真花、安達　佳世、小山　陽一、織本　恭子、岡﨑　美季、淺岡　真理子、寺岡　冴子、上田　亜衣、河手　敬彦、緒方　昭彦、海瀬　博史、山田　公人、石川　孝

【目的】周術期 Dose-dense(DD)療法の有効性が複数のRCTで示されており、2018年版乳癌診療ガイドラインにおいて、ハイリスク症例に対して DD療法が強く推奨されている。当院では、2019年 6月より DD療法を導入しており、昨年の学術総会で発表した結果に症例を追加して治療効果および安全性に関して検討した。【方法】DD療法の適応基準は、70歳以下のⅰ)Triple negative type (TN)、ⅱ)T2N1以上の Luminal type (Lum)が対象であり、レジメンは、dd EC (90/600)×4→ dd PTX (80)× 4とした。全例に pegfilgrastimを併用し、ステロイドは Day1にデキサメタゾン 9.9㎎を投与した。① 術前DD療法施行例における組織学的治療効果、②術前及び術後症例における安全性を解析した。【結果】DD療法は42例に行われており、年齢中央値は 51歳、臨床病期は、StageⅠ：3例、StageⅡ：28例、StageⅢ：11例、サブタイプはTN：20例、Lum：22例だった。① 術前療法施行例おける組織学的治療効果は pCR(Grade3)率 20% (7/34)であった。サブタイプ別の検討では、TNでは pCR33.3% (6/18)であった。一方Lumでは 6.2% (1/16)であり、この pCRの1例は ER1%と弱発現症例であった。②安全性に関しては、完遂率は 95%であった。頻度の高い副作用として、嘔気 28例 (66.6%)、リンパ球減少 20例 (47.6%)、貧血 17例 (40.0%)、筋肉痛15例 (35.7%)を認めた。嘔気に対しては、ドパミン受容体拮抗薬19例(67.8 %)、オランザピン8例(28.5%)、ロラゼパム3例(10.7%)、アプレピタント4例(14.2%)であり、デキサメタゾン追加投与は2例(7.1%)に行われていた。さらにグレード3以上の副作用として、リンパ球減少 10例 (23.8%)、貧血：2例 (4.7%)、FN：1例 (2.3%)を認めた。リンパ球減少に対し3例にST合剤の予防内服を行い、ニューモシスチス肺炎の発症は認められなかった。【考察】DD療法は術前療法の結果からTNにおいて有用な治療法であると考えられた。副作用は制御可能であったが、リンパ球減少は高頻度に認められるため、予防的ST合剤の使用は考慮すべきと考えられた。

EP15-20
当科におけるdose-dense術前化学療法の治療効果について

[1]富山大学　学術研究部医学系　消化器・腫瘍・総合外科、
[2]富山大学　形成再建外科・美容外科
金谷　瑛美[1]、松井　恒志[1]、佐武　利彦[2]、荒木　美聡[1]、三輪　武史[1]、小林　耕大[2]、葛城　遼平[2]、小野田　聡[2]、藤井　努[1]

【はじめに】術後dose-dense化学療法に関する比較試験は複数報告されているが，術前化学療法としてのdose-dense療法の報告は未だ多くない．一般に，術前化学療法後に病理学的完全奏効(以下pCR)を得られた患者の予後は，ER陰性乳癌やHER2陽性乳癌で良好であると報告されているが，一方でER陽性HER2陰性の症例ではpCRと予後とが相関しないとの報告がある．今回我々は，術前化学療法としてdose-dense療法を行った症例の原発巣・腋窩リンパ節に対する治療効果について検討したので報告する．
【方法】2018年6月から2021年12月に術前化学療法としてdose-dense療法を行った後に手術となった17例を検討対象とした．なおresidual DCISはpCRに含む．
【結果】年齢中央値は56歳(40-72)．サブタイプはLuminal A：3例，Luminal B：2例，Luminal-HER2 type：2例，HER2 type：2例，Triple negative (以下TN)：8例．原発巣に関しては41% (7/17例)でpCRを得られており，内訳はTN 75% (6/8例)，Luminal-HER2 type 50% (1/2例)であった．HER2 type, Luminal typeは全て病理学的部分奏効(以下pPR)であった．腋窩リンパ節に関しては術前cN＋症例が13例であり，うち5例の38%でpCRを得られた．内訳はTN 50%(3/6 例)，Luminal-HER2 type 50% (1/2例)，HER2 type 50%(1/2例) であった．Luminal typeは画像上リンパ節縮小しているが病理学的に癌細胞陽性である症例が100% (3/3例)で認められた．なお，原発巣とリンパ節がともにpCRであった症例は23% (3/13例)であり，TN 33%(2/6例)，Luminal-HER2 50% (1/2例)であった．
【考察】Luminal typeは全例で原発巣pPRや腋窩リンパ節転移残存があり，dose-dense術前化学療法による治療効果が低いことが改めて示唆された．一方でTNBCやHER2 type(Luminal-HER2を含む)では複数の症例で原発巣・腋窩リンパ節でpCRを得ることができ，これらのサブタイプに限定すると原発巣のpCR率は58% (7/12例)，腋窩リンパ節のpCR率は50% (5/10例)と高いCR率であった．以上より，TNBCやHER2 type(Luminal-HER2を含む)に限定してdose-dense術前化学療法を行うことで，良好な治療効果を得られると考えられた．

EP15-21
術前化学療法を施行した乳癌患者におけるWEB ツールPredict使用についての検討

[1]東京医科歯科大学　医学部　乳腺外科、
[2]東京医科歯科大学　医学部　放射線科、
[3]東京医科歯科大学　医学部　形成外科
小田　剛史[1]、吉野　真穂[1]、林　久美子[1]、細矢　徳子[1]、佐川　倫子[1]、中川　剛士[1]、森　美央[2]、藤岡　友之[2]、森　弘樹[3]

【緒言】
乳癌予後予測 WEB ツールである Predictは、乳癌患者の予後予測を簡便に計測できる。しかしながら本邦の乳癌患者にそのまま適用してよいか未だ不明である。また術前化学療法(Neoadjuvant chemotherapy: NAC)を受けた患者にも使用可能とされているが、NAC前後で各種因子が変化するため、その入力は難しい。そこでNAC症例を対象にPredictを用いた予後予測の妥当性を検討することにした。
【対象と方法】
2007年5月から2011年11月までに当院でNAC後に手術を施行し経過観察した46例。全例、化学療法前後にPET ー CTを施行しリンパ節転移や遠隔転移を評価した。化学療法前後で腫瘍径と腋窩リンパ節転移個数は大幅に変化するため、Predictに入力する数値は以下の通りとした。腫瘍径の評価には、MRIやUSなどの術前画像もしくは最終病理結果との比較で大きい値を浸潤径とした。リンパ節転移個数の評価は、術後病理で判明したリンパ節転移個数(病理学的n個数)を入力するものと、術前画像から推定したリンパ節転移個数と病理結果との比較で個数が多い方(推定n個数)を入力したものとで比較した。最終的に各因子を入力し、Predictの予測値と実際のOSとで比較検討した。
【結果】
観察期間中央値3437日(184-4612日)、全例女性患者、年齢中央値54歳(34-75歳)、
推定腫瘍径中央値35mm(14-130mm)、推定n個数中央値は2個(0-27個)、病理学的n個数中央値は1個(0-27個)、pCR 10例 (21.7%)、Luminal 29例 (63.0%) 、TN 8例 (17.4%)、HER2(Luminal HER2含 む) 9例 (19.6%)。全患者の実際の10年生存率(OS)は69.6%であり、病理学的n個数を用いたPredict予測値は74.9% (p=0.087)、推定n個数を用いたPredict予測値は70.8% (p = 0.715)であった。この結果から、入力するリンパ節転移個数として推定n個数を入力することにした。続いてPredict10年生存率予測を3分割し低リスク群、中リスク群、高リスク群とし、実際のOSと比較した。結果、低リスク群：Predict予測 90.4% vs 実際のＯＳ 100% (p＜0.001)。中リスク群：Predict予測OS 78.9% vs実際のＯＳ 73.3% (p=0.003)、高リスク群：Predict予測OS 44.9% vs 実際のOS 37.5%(p=0.125)。
【結語】
NAC患者にPredictを適用する際、術前画像や病理結果からリンパ節転移個数や腫瘍径を推測することで妥当性のある数字が得られた。ただリスク群によって分割すると結果に乖離がでる可能性がある。

★：優秀ポスター

★EP15-22
当院におけるサブタイプ別の術前化学療法症例の検討

[1]埼玉医科大学国際医療センター　乳腺腫瘍科、[2]埼玉医科大学病院乳腺腫瘍科
松浦　一生[1]、黒澤　多英子[1]、一瀬　友希[1]、藤本　章博[1]、貫井　麻未[1]、
平塚　美由起[1]、淺野　彩[2]、島田　浩子[1]、佐野　弘[1]、横川　秀樹[1]、
小坂　愉賢[1]、石黒　洋[1]、長谷部　孝裕[1]、大崎　昭彦[1]、佐伯　俊昭[1]

背景；乳癌に対する術前化学療法（Primary Systemic Chemotherapy；PSC）は術後化学療法と同等の生存期間が得られるとされている．また，PSCによりpCRが得られた症例は予後が良好とされ、より高いpCR率を目指したレジメンが登場し、使用されるようになってきている。そこで、今回われわれは，コロナ禍のおける原発性乳癌に対する当院のPSCの治療状況を検証する。
方法；2020年1月より2021年7月までに、当院で原発性乳癌に対して手術療法を施行した828症例中、術前化学療法として、アントラサイクリン系・タキサン系抗がん剤±抗HER2薬を投与された101例を対象とした。PSCの有用性・安全性を臨床病理学的に後方視的検討し、治療効果予測因子の探索を行う。
結果：原発性乳癌症例のうち101例（12．2％）に術前化学療法が行われた。平均年齢は57歳（31-78）、cN+症例が65例（64.4%）であった。PSCにおいて、投与された薬剤の内訳は、TAC；1例、EC （/AC) followed by DTX (/PTX)；100例に加えて、HER2陽性29例に Trastuzumab（+ Pertuzumab）が投与された。乳房部分切除術が19例（18.8%）に行われ、69例（68.3%）に腋窩郭清が行われた。また、同時乳房再建術は7例（6.9%）に行われた。組織学的効果判定は、Grade2b/3が8/27例であり、pCRであった27例の内訳はypT0; 17例（16.8%），ypTis; 10例(9.9%)であった。Subtype別のpCR率は、Luminal type; 6/59 (10.2%), Luminal HER2; 10/22 (45.5%), HER2; 6/9 (66.7%), Triple negative; 6/11 (54.5%)であった。pCR の予測因子としては、Hormone receptor negative 及び HER2 positiveが有意な因子であった。
結語：当院の原発性乳癌症例に対して、術前化学療法の有用性を検証した。今後、サブタイプ毎の治療効果予測因子の探索を行なっていく予定である。

EP15-23
Dose dense 術前化学療法の忍容性と効果の検討

[1]横浜市立　みなと赤十字病院　乳腺外科、
[2]横浜市立　みなと赤十字病院　病理診断部
清水　大輔[1]、須藤　由奈[1]、盛田　智幸[1]、門倉　俊明[1]、熊谷　二郎[2]

はじめに）Dose dense化学療法は、通常の化学療法に比べ、予後を改善することが示されている。当院では、2016年7月より、dose dense療法による術前治療を開始した。治療の忍容性と効果につき、実臨床での状況を把握するため、当院のデータを報告する。
対象と方法）2016年7月から2021年11月までに当院でdose dense 化学療法を施行した46例を対象とし、臨床病理学的背景と、治療効果、治療完遂率につき検討した。治療は、EC療法は全例2週ごとの投与を4サイクル施行し、タキサンは、時期により3wDTX 、wPTX 12回、2wPTXのいずれかを施行した。2018年7月以前は、Day2,3にデカドロン8mgを内服していたが、ニューモシスチス肺炎予防のため、それ以降は内服を中止した。
結果）臨床病理学的背景は、35歳～ 70歳（平均50歳）、T (1:4, 2:28, 3:11, 4:3例)、N(0:11, 1: 22 , 2:9, 3:4例） Stage(I:2, IIA:10 ,IIB:14 ,IIIA:12, IIIB: 3, IIIC:5)、サブタイプはLuminal A 0例，HER2 0例、Luminal HRE2 0例、Luminal B 16例、TN 30例であった。タキサンは、3wDTX: 9例、wPTX: 4例、2w PTX: 33例であった。
治療効果pCR rate は12/46例(27%)で、LBで3/16例(16%)，TNで9/30例(30%)であり、Stage II以下で10/26(38.5%)， III以上では2/20例(10%)であった。
治療完遂率は45/56(97.8%)、治療の遅延を1例，治療の中断を1例に認め、いずれも肺臓炎（ニューモシスチス肺炎）が原因であった。内服ステロイド中止後の34例において、肺臓炎の発生を認めていない。
考察）Dose dense療法による術前治療は、StageII以下のTN症例に、高い効果を示した。また、ステロイドの使用を控えることで、安全に施行が可能であった。Stage III以上のTNBCに対する治療が課題と考えた。

EP15-24
免疫グロブリン大量療法が有効であった乳癌による傍腫瘍性神経症候群の１例

川崎医科大学総合医療センター　総合外科学
中村　有希、太田　裕介、水藤　晶子、中島　一毅

【緒言】傍腫瘍性神経症候群（以下、PNS）とは、担癌患者に合併する神経障害のうち免疫学的機序により生じると考えられる多様な症候群である。乳癌の診断後、両下肢麻痺から呼吸筋麻痺まで急速に神経症状をきたしたが免疫グロブリン大量療法（以下、IVIG）及び抗がん剤による全身療法が有効であった１例を経験したので報告する。
【症例】44歳女性。【経過】X年9月に左乳房腫瘤を主訴に前医受診。CNBで左乳癌（TNBC）の診断。10月上旬のPET/CTで左乳房・腋窩リンパ節・傍鎖骨リンパ節に高集積を認めた他、Th11脊柱管内に淡い結節状集積を認め脊髄転移が疑われた。10月下旬より全身のしびれ・複視・下肢脱力感・排尿障害を認め、その後も急速に神経症状は増悪し、11月上旬には左眼球の正中固定・眼振・両下肢麻痺の進行・左上肢の麻痺にて日常生活困難となり前医入院。入院3日目からBP療法を開始、精査加療目的に入院10日目に当院転院搬送された。
MRI再検にて脳・脊髄転移は否定的であり、神経内科へ診察依頼した。癌性髄膜炎や多発性硬化症、視神経脊髄炎関連疾患などの鑑別が挙がるが臨床所見や経過、画像から非典型的であった。髄液検査でも確定診断には至らず、診断的治療目的も兼ねて転院6日目からステロイドパルスを施行。しかし神経症状は徐々に悪化、転院18日目に呼吸筋麻痺による喀痰困難で酸素化不良をきたしICU入室となった。これまでの経過から乳癌に伴うPNSや髄膜癌腫症の可能性を考え、転院20日目からIVIGを開始。治療開始2日目から左上肢麻痺や喀痰・嚥下能の改善を認めたためPNSが疑われた。転院25日目からタキサンによる末梢神経障害を懸念しレジメン変更、CE療法を開始。神経症状は緩徐であるが改善を認め、現在は両下肢麻痺も改善傾向である。今後も神経内科と連携をとりながら乳癌の治療継続予定である。
【考察】PNSは悪性腫瘍患者全体の0.01 ～ 1% 前後でみられると報告されている。原因となる腫瘍としては肺小細胞癌、乳癌、子宮・卵巣癌などがある。腫瘍抗原の呈示が引き金となってその後の免疫応答が神経症状をひきおこす可能性が高いといわれている。疾患特有の自己抗体がしばしば検出されるが、本症例では頻度の高いとされる抗Hu抗体は陰性であった。治療としては原疾患の悪性腫瘍に対する全身療法及びステロイド治療、IVIGを行い有効であったとの報告が散見される。本症例ではIVIGと全身療法を行い神経障害の改善を認めた。

EP15-25
当院におけるHER２陽性進行乳癌に対するprimary systemic therapyの検討

[1]香川労災病院　外科、[2]金光病院、[3]かしづかクリニック、
[4]香川県総合検診協会、[5]香川労災病院　看護部
村岡　篤[1]、徳毛　誠樹[1]、小林　正彦[1]、國土　泰孝[1]、西紋　佳奈[5]、
吉川　公見子[2]、樫塚　登美男[3]、鶴野　正基[4]

近年、HER2陽性乳癌に対する治療の進歩により予後の飛躍的な改善が認められ、特に、術前あるいは他の治療法に先立って抗HER2療法を開始し、pathological complete remission (pCR)が得られれば，再発率も減少するとされている。今回、当院での治療について検討したので報告する。
症例は2015年～ 2021年3月までにHER2陽性進行乳癌患者で治療後に手術を行った40例、全例女性、平均年齢：59.3歳、平均腫瘍径：3.2cm、intrinsic subtypeは、Luminal-HER2 type: 21例、HER2 type: 19例、治療薬剤は、化学療法剤；FEC+PTX：12例、D-D EC+PTX：22例、その他：6例、抗HER2薬剤は、HER：13例、HER+PER 25例、その他 1例、なし 1例であり、D-D EC療法とHER+PER併用療法の開始時期はほぼ同時期で、1例を除きHER+PERはD-D EC症例に投与していた。治療開始時にリンパ節転移 22例、遠隔転移 7例（肝：3例、肺4例）認めた。化学療法の効果判定はGrade1a: 1、1b: 1、2b：7、3：31 (DCIS残存あり：7、なし24)で、pCR率は77.5%であった。pCR症例、non-pCR症例の初診時の腫瘍径および年齢は、それぞれ、46±33mm、57±26mm、61±11歳、54±15歳であった。
pCR率 と諸因子について検討すると、PCR率は、intrinsic subtypeでは、Luminal-HER2 type: 66.7%(14/21)、HER2 type： 94.3% (18/19)で、HER2 typeでnon-pCRであった1例は、有害事象でPTX途中中断した症例であった。薬剤別には、D-D EC + PTX：81.8% (18/22)、FEC+PTX 75%：(9/12)、その他83.3%(5/6)で、上記のためpCRの向上はPERの上乗せ効果か、D-D ECによるものかは解析不能であった。原発巣とリンパ節の薬剤効果についてみてみると，原発巣が Grade 3で、リンパ節がGrade 3でなかった症例は1例のみで、リンパ節にisolated tumor cellsのみの残存がみられた。再発例は、４例にみられ、HER2 type 2例、Luminal-HER2 type2例で、うち2例は初診時に肺転移を有し、1例は妊娠期乳癌症例であった。転移再発部位は 脳転移2例、骨転移1例、肺転移1例であった。
今回の検討で、ＨＥＲ２陽性乳癌は比較的腫瘍径が大きいが、薬剤の効果は高く、抗HER2療法を含む化学療法での治療の有用性が再認識された。かならずしも強い抗癌剤でpCRが得られないわけではないが、現時点では強力な治療を行うのが妥当であると示唆され、脳転移再発に対する対策が今後の課題と考えられた。

★：優秀ポスター

EP15-26
HER2陽性乳癌に対するトラスツズマブ＋ペルツズマブ＋ドセタキセル術前化学療法（NAC）の治療成績

[1]倉敷中央病院　外科、[2]乳腺外科　仁尾クリニック
山口　和盛[1]、今井　史郎[2]

【背景】2018年10月にHER陽性乳癌に対する術前・術後薬物療法にペルツズマブの使用が承認され，当院でも以降NACにペルツズマブを併用して治療を行っている．今回我々は2019年以降施行しているトラスツズマブ(Tmab)+ペルツズマブ(Pmab)+ドセタキセル(DTX)術前化学療法についての治療成績を検討した．【方法】対象は2019年1月から2021年12月までの3年間に当院で施行したHER2陽性乳癌NAC症例12例．治療はTmab 6mg/kg（初回8mg/kg)+ Pmab 420mg/body（初 回840mg/body)+DTX 75mg/m2の3週毎投与を4コース．画像効果判定にて部分奏効(cPR)以上が得られていれば手術を施行し，鎖骨上窩等にリンパ節腫大が残存していればEC療法を追加後に手術を施行した．術後病理検査にて治療効果を判定．治療効果判定がGrade1, 2の場合はEC療法4コース追加後にTmab+Pmab 1年もしくはT-DM1の投与するレジメンを施行．完全奏効Grade 3の場合はTmab単独もしくはTmab+Pmab 1年投与とした．【結果】年齢中央値64歳(43-80)．治療前のT因子はT1c：1例，T2：8例，T3：1例，T4：2例であり，リンパ節転移陽性7例，陰性5例であった．ホルモン受容体の発現は陽性3例，陰性9例．術式は乳腺部分切除術 4例，乳房切除術 8例，腋窩手術ではセンチネルリンパ節生検 5例，腋窩リンパ節郭清術7例であった．4コース後の画像効果判定で1例に鎖骨上窩リンパ節の腫大が残存しており，術前EC療法を4コース追加した．術後の組織学的治療効果判定ではGrade 1:1例，Grade 2:2例，Grade 3：9例で，pCR率は75%であった．術後EC療法の追加を行ったのは3例，T-DM1を選択した症例は2例であった．術後の抗HER2療法は計1年間投与（7例が現在投与継続中）で，ホルモン受容体陽性例では内分泌療法を併用した．短期的な追跡期間ではあるが，現在のところいずれも無再発で経過観察中ある．【結語】現在NeoSphere試験の投与レジメンに従いHER2陽性乳癌に対してTmab+Pmab+DTX先行の術前化学療法を施行しているが，報告と遜色ないpCR率であった．今後は長期成績を検討し，予後に与える効果も検討していきたい．

EP15-27
HER2陽性乳癌に対するレスポンスガイド 術前化学療法の展望

[1]市立四日市病院　乳腺外科、[2]重盛医院・乳腺クリニック
豊田　千裕[1]、水野　豊[1]、清水　佳美[1]、篠塚　美有[1]、重盛　千香[2]

【緒言】近年HER2陽性乳癌の術前化学療法（NAC）では病理学的完全奏効（pCR）と予後との相関が示され、またpCRが得られない場合Residual disease-guided approach（escalation治療）が行われるようになってきた。またWSG-ADAPT試験ではトラスツズマブ（TRA）＋ペルツズマブ（PER）＋タキサンで79 ～ 91%のpCR率が得られることが報告されて、アンスラサイクリンを省いたレスポンスガイドNAC（de-escalation治療）の有用性が今後期待できる。
【目的】レスポンスガイドNACとして行ったnabPTX + TRA+PER followed by ddECのpCR率を検討する。
【対象】2020年6月～ 2021年12月までに臨床試験（UMIN000041509）として行ったnabPTX + TRA+PER followed by ddECのNACを完遂したHER2陽性乳癌16例中、組織学的治療効果判定が行われた13例を対象とした。年齢中央値：55歳（39 ～ 79歳）。T1：1例（7.7%）、T2：11例（84.6%）、T3：1例（7.7%）。N0：11例（84.6%）、N1：2例（15.4%）。
【方法】nabPTX 260mg/m^{2}をtri-weekly, 4cycle投与とTRA 8 ～ 6mg/kg+PER 840 ～ 420mgを同時併用して投与した後、乳房造影MRIを行いCRであれば手術を先行して行い、CRが得られない場合はddECをbi-weekly, 4cycle投与したのちに手術を行った。pCRはypT0ypN0ないしはypTisypN0と定義した。
【結果】全奏効率:100%(13/13)(CR:7例、PR:6例)、全pCR率:53.8% (7/13)で、この結果は今までのnabPTX + TRA+PER followed by FECの全奏効率：92%(34/37)（CR：22例、PR：12例）、全pCR率:51.4%(19/37)を上回った。また前半のレジメンでCRとなりddECを省略しレスポンスガイドNACを行った7例のpCR率は42.9%(3/7)であった(ypT0ypN0: 3例､ypTisypN0: 0例)。
【考察】アンスラサイクリンによる心毒性の回避などからHER2陽性早期乳癌のadjuvant治療ではすでにde-escalationの潮流になっているが、今後HER2陽性乳癌のNACでもレスポンスガイド治療が広く受け入れられることを期待したい。

EP15-28
HER2陽性乳癌に対する術前薬物療法でのPertuzumab併用の効果

[1]横浜市立みなと赤十字病院　乳腺外科、
[2]横浜市立みなと赤十字病院　病理検査部
藤田　亮[1]、須藤　友奈[1]、盛田　智幸[1]、熊谷　二郎[2]、清水　大輔[1]

【背景】
HER2陽性、高再発リスク乳がんに対する術前治療として、Trastuzumab(T-mab)と Perstuzumab(P-mab)の併用療法が広く施行されている。一方でNon-pCRに対するT-DM1の術後治療も一般的となっており、pCR率を上げるP-mabの術前使用方法が議論されている。
【目的】
HER2陽性乳癌に対する術前治療におけるP-mab併用効果につき検討する。
【対象と方法】
2012年4月から2021年12月まで、当院で手術を施行した2218例のうち、術前化学療法を施行したHER2陽性乳がん75例を対象とした。EC→DTX療法にT-mab を使用した群（T-mab群）とP-mabを併用した群（P-mab群）に分け病理学的治療効果を検討した。
【結果】
T-mab群は53例、P-mab群は22例で、年齢中央値はともに56歳であった。背景はT-mab群、P-mab群でそれぞれ、T1/2/3/4= 7/36/6/4:1/11/7/3例(p=0.092)、N0/1/2/3=27/20/2/4:4/11/6/1例(p=0.004)、StageI/II/III=6/37/10:0/10/12例(p=0.006)、ER陽 性18/53(34%)：5/22(23%)(p=0.417)であった。病理学的効果判定は、T-mab群、P-mab群でそれぞれGrade 0/1a/1b/2a/2b/3 = 0/6/9/7/13/18：0/0/3/4/2/13例であった。pCRは18/53(34%)：13/21 (62%) (p=0.070)、ER陽性で4/18(22%):3/5(60%)(p=0.1)、ER陰性で14/35(40%)：10/17(59%)(p=0.245)であった。 N0のpCRは11/27(41%)：2/4(50%)(p=1)であったが、N＋では7/26(27%)：11/18(61%)(p=0.032)であり、P-mab群で有意に高いpCR率が得られた。Stage別pCRは、I/II/III = 2(33%)/14(38%)/2(20%): 0(-%)/6(60%)/7(58%)例で、P-mab群では、高いStageでも高いpCR率が得られた。
【結語】
背景が均一でなく断定できないが、P-mabの併用でpCR率が上昇することが確認できた。P-mab群では、Stageが進んだ症例でもpCRを得られ、特にリンパ節転移陽性例では、有意に高いpCR率が得られた。本結果は、従来の高リスク症例（得にリンパ節転移陽性例）に対し、P-mabを併用する考えに矛盾しない結果であった。

EP15-29
HER2陽性乳癌のNACにおけるPertuzumab併用効果及びnon-PCR例に対する術後T-DM1効果に関する検討

[1]東京逓信病院　第一外科（乳腺センター）、[2]東京逓信病院　病理部、
[3]目白乳腺クリニック
西村　基[1]、吉野　真穂[1]、竹島　雅子[1]、緒方　晴樹[1,3]、岸田　由起子[2]、
奥田　純一[1]

【はじめに】HER2陽性乳癌における術前化学療法(NAC)として、抗HER2療法の併用はpCR率の増加につながることで、予後改善効果も期待されている。一方で抗HER2を含むNAC後に浸潤癌の残存する例ではpCR例と比べ予後不良とされている。NEOSPHERE試験を踏まえpCR率の増加や予後の改善を期待され、術前よりタキサン系化学療法にTrastuzumab(HER)+Pertuzumab(PER)の併用が承認された。その後のKATHERINE試験に基づいてNAC後のnon pCR症例に、術後T-DM1の選択も適応追加された。今回我々は手術適応のあるHER2陽性乳癌に対しNACでDTX+HER+PER投与後に手術を行い、病理でGrade判定（以下G）上pCRとなり術後HER+PERを継続した群と、non pCRのため術後T-DM1に切り替えた群の効果判定を、予後を含め検討したので報告する。【対象と方法】当院でNACにDTX+HER+PERを取り入れたHER2陽性乳癌69例を対象に、subtypeやStage，LN転移の有無とGとの関連を検討した。【結果】年齢は31 ～ 75歳、subtypeはLum-HERが41例、HER2 enrich(以下HER+)が28例であった。術後病理G判定の内訳はnonPCR (G1a+G1b+G2a)の35例(全体の51%)、PCRは34例(49%)で内訳はG2bが16例、G3は18例であった。術前Stage及びsubtypeと手術病理でのGとの関連において、Lum-HERの36例では浸潤径2cmを超えるとGが下がる傾向にあった。HER+の30例において、LN転移3個以上あった6例全てにおいてNAC後転移は消失し、cStageIIIC症例でもpCRとなった。NAC後non pCRであった34例中25例はLum-HERであり、25例中10例はNAC後腫瘍径が10mm以上残存し、4例はLN転移が残存していた。LN残存していた4例は全てLum-HERであり、当時は術後HER+PERが1年継続されるも経過中2年以内に2症例(50%)において遠隔再発(肺1例、肝1例)を認めていた。10例中6例には術後T-DM1に変更後14サイクル投与されており、術後2年以内に再発を認めていない。【まとめ】当院でもHER2陽性乳癌においてNACよりPER+HERを併用させpCR率の増加に繋げられている。NAC後non pCRとなる群においてT-DM1投与することで、早期の再発予防に繋がることが確認され、予後改善を期待しうる可能性が示唆された。

★：優秀ポスター

EP15-30
当院でのHER2陽性乳癌およびトリプルネガティブ乳癌に対する術前化学療法の変遷について

[1]長崎大学大学院　腫瘍外科、[2]長崎大学大学院　移植・消化器外科、
[3]長崎大学大学院　医歯薬学総合研究科　病理学
田中　彩[1]、馬場　雅之[1]、森田　道[2]、久芳　さやか[2]、大坪　竜太[1]、松本　恵[1]、林　洋子[3]、江口　晋[2]、永安　武[1]

【背景】術前化学療法(NAC)後に病理組織学的治療効果を判定することは、予後予測のためにも推奨される。病理組織学的完全奏効(pathological complete response, 以下pCR)を得られるのはホルモン受容体(HR)陽性HER2陽性乳癌で26%程度、HR陰性HER2陽性乳癌で60%程度と報告されている。トリプルネガティブタイプの乳癌(以下TNBC)のpCR率は30%程度と報告されている。

【目的】当院でのHER2陽性乳癌とTNBCに対するNACの内容、治療効果を調査する。

【対象と方法】当院で2010年-2021年にNACを施行し、術後に治療効果を判定したHER2陽性乳癌、TNBC症例を対象とした。病理部のデータベースなどから症例を抽出した。pCRの定義を「乳房内および腋窩リンパ節の浸潤巣が完全に消失したもの」とし、乳管内成分の有無は問わないものとした。

【結果】NAC後に治療効果を評価したHER2陽性乳癌は約10年間で64例であった。pCR症例は27例(42%)であった。HR陽性HER2陽性乳癌ではpCR率は19%、これに対しHR陰性HER2陽性乳癌のpCR率は53%であった(P<0.05)。pCR症例では観察期間内に再発・転移を認めず、non pCR症例で5例の再発・転移症例を認めた(P<0.05)。当院ではHER2陽性乳癌のNACには2011年12月の症例よりTrastuzumabを導入、2020年6月の症例よりPertuzumabを追加した。Pertuzumab追加前後でのpCR率を比較したが有意差はみられなかった。
NAC後に治療効果を評価したTNBCは28例であった。pCR症例は12例(43%)であった。pCR症例では観察期間内に1例、non pCR症例で5例の再発・転移症例を認めた。TNBCに対するNACには2019年よりdose-dense化学療法を導入した。Dose-dense化学療法導入前後でのpCR率を比較したが有意差はみられなかった。

【考察】当院ではエビデンスを元にNACの内容を変更してきた。近年はNACでnon pCRの症例に術後療法を変更する治療戦略が検証されている。HER2陽性乳癌ではKATHERINE試験、HER2陰性乳癌ではCREATE-X試験の結果より術後治療を変更することが予後を改善する可能性が示されている。当院でも2020年よりこのような腫瘍縮小を指標としたレスポンスガイド治療を導入している。

【結語】当院でのこれまでのNAC症例について検討した。NACは今後もレスポンスガイド治療として大きな意義を持つと考えられる。

EP15-32
エリブリンの長期投与後に切除し得た局所進行乳癌の１例

[1]東名厚木病院、[2]射水市民病院　外科
日野　浩司[1]、鎌田　順道[1]、高坂　佳宏[1]、神山　公希[1]、渡邊　奈月[1]、山下　巌[1]、島多　勝夫[2]

【症例・所見】70台女性 3年10か月前に近医より紹介されて当科を初診する。初診時の所見では、右乳房全体に手拳大の腫瘤があり、皮膚に露出し、分葉した腫瘤より出血を伴う分泌物が認められた。さらに、腋窩には数センチ大の腫脹したリンパ節を数個触知した。
【経過】腫瘍からの出血・分泌物の制御を目的に30Gyの放射線治療より開始した。治療後には出血・分泌物は軽快したが、腫瘤の大きさには変化がなかった。遠隔転移は認められなかったが、本人・ご家族も根治を目指す治療を希望されなかったため、手術を前提とした化学療法は行わない方針とした。しかし、腫瘍増大を抑制する目的での、化学療法には同意が得られたため、比較的副作用の少ないエリブリンの投与を開始することとした。通常の投与方法である2投1休で開始したが、骨髄抑制が強く、投与間隔の延長は行ったが、なるたけ中止はせずに継続して投与を行った。経過は良好で、大きな副作用もなく、また途中で白内障の手術も行うなど、日常の生活も通常に行いながら治療を継続した。2年経過してからも、腫瘍は少しずつ縮小し、3年経過した段階で、腋窩のリンパ節転移巣も消失したため、本人･ご家族と相談し、手術を行う事とした。初診より3年6ヶ月で右乳腺切除術と腋窩郭清を行った。
【考察・結語】エリブリンは副作用が比較的少なく、長期投与の継続が期待でき、通常の日常生活を送りながら治療が継続できる薬剤と考えられる。今回の症例では、遠隔転移がなかったことも好材料であったが、主腫瘍のみならず腋窩リンパ節転移巣も制御でき、手術まで行うことが出来た。局所進行乳癌であっても、化学療法を約3年という長期投与を行う事により、手術が可能となった症例を経験したので報告する。

EP15-31
術前化学療法にてグレード４の肝障害を来したが著効を認めたHER2 タイプ乳癌の１例

[1]福岡大学筑紫病院　呼吸器・乳腺外科、
[2]福岡大学病院　呼吸器・乳腺内分泌・小児外科
山下　眞一[1]、小野　周子[1]、吉田　康浩[1]、田中　益美[2]、野原　有起[2]、吉永　康照[2]、岩崎　昭憲[2]、佐藤　寿彦[2]

【はじめに】乳癌の化学療法中に肝障害を来す症例はすべてのグレードを含めると決して希ではない。ガイドラインでは通常肝障害がグレード3であれば休薬し減量して投与再開を検討することとなり、グレード4であれば投与を中止せざるを得ない。今回我々は術前化学療法症例に対して初回レジメンでグレード3肝障害を来したためレジメンを変更して化学療法を行ったがグレード4の肝障害を来たし手術を選択したHER2 タイプ乳癌について報告する。
【症例】34歳女性、左乳房のしこりを自覚し増大したため前医を受診した。左ＡＣ区域に2cm、Ｃ区域に2.3cmの腫瘤を触知し針生検で浸潤性乳管癌の診断となった。画像診断にて腋窩リンパ節転移を認めるが遠隔転移なくT2N1M0, stageIIB, ホルモン受容体陰性、HER2陽性のHER2タイプ乳癌と診断された。術前化学療法の適応としてdd ＡＣ療法を1コース施行したが投与2週目にグレード3(AST正常上限4.5倍、ALT16倍)肝障害を来したため中止とした。起因となる薬剤が不明であり、レジメンを変更しDOC+H+P療法を施行する方針とした。肝庇護療法にて肝機能改善後に投与を行ったところグレード4の肝障害(AST正常上限13倍、ALT23倍)、好中球減少を来したため中止とした。再度肝庇護を行い回復したところでこれ以上の化学療法は困難と判断し手術(Bt+Ax)を行った。術後病理はypT1aN0M0 stage I、化学療法効果判定はgrade2bであった。CYP2C9やCYP3A4の遺伝子多型検査は施行していない。
また肝炎ウイルスもすべて陰性であり、肝機能障害となる要因は化学療法以外に可能性は低かった。術後は胸壁照射後ＨＰの補助療法中であり再発を認めない。
【結語】術前化学療法にて各レジメン1コースのみの投与で重篤な肝機能障害を来したにもかかわらず著効したHER2タイプ乳癌を経験したので報告した。

EP15-33
当院における術前治療を行った乳癌手術症例の検討

姫路聖マリア病院　外科
小林　一泰、丸山　修一郎

2016年4月から2021年10月に当院で術前治療(内分泌療法は除く)を行った後、手術を行った乳癌症例(StageIVは除く)は、12例。平均年齢は、60.6歳で、全例女性であった。治療前の腫瘍径は、T1が2例、T2が7例、T4bが3例、リンパ節転移は、無が2例、有が10例、Stageは、IIAが4例、IIBが、5例、IIIBが3例、サブタイプは、Luminal-Bが3例、Triple negativeが3例、Luminal-HER2が1例、HER2が5例であった。化学療法は、EC療法＋ドセタキセル療法を行っており、HER2typeには、ハーセプチンを併用していた。2021年からは、HER2typeに対しては、ハーセプチン、パージェタ、ドセタキセル療法を行った。術前治療の効果判定は、grade1bが1例、grade2aが2例、grade2bが2例、grade3が7例であった。T因子は、ypTisが4例、ypT0が3例、浸潤癌の残存が5例であった。術後平均観察期間は、617日で、全例が無再発生存していた。治療前のKi-67の平均値は、57と高く、術前治療が奏功したと思われた。文献的考察を加えて、報告する

★：優秀ポスター

EP15-34
ER陽性閉経周辺期乳癌患者におけるAI switchingの臨床的意義

九州がんセンター　乳腺科
厚井　裕三子、田尻　和歌子、伊地知　秀樹、古閑　知奈美、中村　吉昭、岡本　正博、徳永　えり子

【背景と目的】乳癌の術前術後化学療法に用いる化学療法薬は性腺毒性ハイリスク薬が多く、閉経周辺期における化学療法誘発性無月経は自然閉経となる可能性が高いとされる。ER陽性乳癌における術後内分泌療法は、閉経前患者ではタモキシフェン(TAM)を使用することがガイドラインで勧められている。一方、内服中に閉経を確認できた場合、アロマターゼ阻害薬(AI)へのswitchingも選択肢のひとつとして有用であることは知られている。しかし、AI switching変更の臨床的意義は十分には解明されていない。
【対象と方法】2008年1月から2020年12月までに当科で術前または術後化学療法を行ったStage Ⅰ～ⅢのER陽性乳癌のうち、45 ～ 50歳において初診時閉経前で、あった164例を対象とした。全例化学療法後月経回復が3か月以上ないことを診療録より確認し、化学療法誘発性無月経と判断した。術後内分泌療法において、TAMを全期間施行したTAM群とTAMから開始後途中でAIに切り替えたAI switching群の2群にわけ、その予後との関連を比較検討した。
【結果】全164例の平均年齢は48(45-50)歳、臨床病期はそれぞれStage I 35例(21.3%)、Stage II 88例(53.7%)、Stage III 41例(25.0%)であった。リンパ節転移は96例(58.5%)に認め、HER2陽性は34例(20.7%)であった。TAM群、AI switching群の症例数はそれぞれ136例、28例であった。TAM群とAI switching群に臨床病理学的特徴の差を認めなかった。化学療法としてアンスラサイクリン・タキサン系薬剤を投与していたのがTAM群98例(72.1%)、AI switching群で17例(60.8%)だった。HER2陽性乳癌には全例抗HER2薬を計1年間投与していた。内分泌療法にLHRHアゴニストを併用していたのはTAM群5例、AI switching群0例であった。TAM群ではAI switching群と比較し、無再発生存率、無遠隔生存率ともに不良であった(p=0.038, p=0.044)。
【結語】閉経周辺期のER陽性乳癌において、閉経確認後のAI switchingは有用である可能性が示された。症例数が少なく、今後も検討が必要である。

EP15-35
非ステロイド系アロマターゼ阻害剤投与中の関節痛に対するエキセメスタンへの変更の効果に関する検討

[1]春日部市立医療センター　乳腺外科、[2]春日部市立医療センター　外科、[3]三井病院　乳腺腫瘍科
君塚　圭[1]、深津　裕美[1]、杉山　順子[1]、小野　容子[1]、小倉　道一[2]、三宅　洋[2]、秦　怜志[3]

背景：ホルモン陽性乳癌術後にアロマターゼ阻害剤（AI）が広く使用されているが、約20-70%の患者にAIが誘因となった関節痛（AI induced arthralgia（AIA）が起こり、20-30%の患者は治療の継続ができないと報告されている。日常臨床においても手のこわばり、手指の関節痛、膝の関節痛などの症状を有し、患者のQOLが低下している例は少なくない。エキセメスタン（EXE）には、アロマターゼを非可逆的に阻害する一方で弱いアンドロゲン様作用を有しアンドロゲンの骨吸収抑制作用により骨には保護的に働く可能性があることから関節痛にも良い効果が期待される。我々はNSAI投与中の関節痛症例に対しEXEに変更することによる痛みの改善効果について検討した。**方法**：術後補助治療としてNSAI内服中に関節痛が理由でEXEへ変更した症例を診療録より抽出しその効果について後方視的に検討する。**対象**：2018年1月から2021年11月までにNSAIからEXEに変更した症例51例のうち関節痛が理由で変更した29例（全例女性）。年齢は（中央値）60.5歳（45-82）。BMIは22.8（18.3-29.2）。前治療のNSAI（アナストロゾール：25例、LET：5例）の投与期間中央値は567日（27-1599）であった。CTCAE（ver. 5 .0）の関節痛のグレードはG1：17例、G 2 ：10例、G 3 ：1例であった。関節痛の部位（重複有）は、手指：15例、膝：12例、肩：3例、全身：1例、肘：1例であった。**結果**：EXEの投与期間（中央値）は359日（5-1339）。EXEに変更後3か月の評価は、改善：17例（60.1%）、不変：9例（32.1%）、悪化：3例（10.7%）であった。CTCAE（ver. 5 .0）の関節痛の評価ではG1：13例、G2：6例、痛みが無くなった例が9例であった。転帰は継続中が20例、関節痛のためEXE投与中止が7例、更年期様の症状で中止1例であった。3か月後には改善もその後悪化した例も3例あった。CTCAE（ver. 5 .0）の関節痛G2以上の11例中7例（63.6%）、G1では17例中12例（70.6%）で継続可能であった。**結語**：NSAIによるAIAに対するEXEへの変更により約6割の患者で関節痛が改善した。AIMのマネージメントとして検討すべき選択肢の一つと考えられた。

EP15-36
閉経後内分泌療法としてアロマターゼ阻害剤を服用している患者の副作用の経時的変化への看護

[1]医療法人社団善仁会小山記念病院　看護部、
[2]医療法人社団善仁会小山記念病院　薬剤部、
[3]医療法人社団善仁会小山記念病院　乳腺外科、
[4]医療法人社団善仁会小山記念病院　外科、
[5]医療法人社団善仁会小山記念病院　内科、
[6]順天堂大学医学部附属浦安病院　乳腺外科
久松　明貴子[1]、花香　淳一[2]、藤田　知之[6]、高橋　真治[4]、長嶺　寿秋[5]、近藤　亮一[3]

【はじめに】閉経後ホルモン感受性乳がん患者の術後補助療法として使用されるアロマターゼ阻害剤（以下AI剤）は副作用として関節痛や骨密度低下などが挙げられている。しかし、内分泌療法を受けている患者と看護師との接点は少なく、治療を継続する中で抱く苦悩やその対処方法について知り得る機会も少ない。そこで、閉経後内分泌療法を受けている患者にPRO-CTCAE(Ver.1.0)を用いて自身に生じている症状と日常生活への影響に関して評価してもらい、患者の症状を把握し、看護介入への示唆を得ることとした。
【目的】術後AI剤を服用している患者に対し、副作用症状と日常生活への影響について聞き取り、患者の症状とその対処を経時的に把握し、実態を調査するとともに、看護介入の必要時期及び内容に関して考察する。
【方法】研究の同意を得られたAI剤内服中の50 ～ 70歳代の女性15名に対し、PRO-CTCAE(Ver,1.0)をもとに作成した質問紙を用いて症状の自己評価を実施。評価時期：AI剤内服1ケ月後-3ヶ月後-6ヶ月後-1年後-3年後までを評価、調査期間：2017年10月1日～ 2021年11月、倫理的配慮：病院の倫理委員会より承認を得た。
【結果】平均年齢は62.6歳、閉経年齢は33歳～ 60歳、平均49.2歳、閉経からAI剤内服開始までの期間は1年～ 27年、平均13.0年、患者のBMIは20.2 ～ 33.7、平均26.6であった。PRO-CTCAE(Ver,1.0)評価として、関節痛に関しては、AI剤内服3か月後から服薬日数が増加するにつれ作用出現頻度が増加していた。ほてりやのぼせはAI剤内服開始後増加したが、3年後は減少していた。不安に関してはどの時期においても一定数症状を訴える患者がいた。関節痛・ほてりやのぼせ・不安ともに、閉経後年数、BMI、化学療法の有無、年齢等での有意差は認められなかった(P = 0.07-0.49)。
【考察】AI剤内服に伴う症状や不安は術後3年後においても継続して存在していた。意識的に患者に声を掛け、症状の変化に注意し、日常生活にどのような影響を及ぼしているのかアセスメントし、対処方法を共に考えていく看護支援が求められると考えられた。また、AI剤の内服期間は長く、その間に患者の生活環境も変化する事が予測され、変化した生活環境にも対処できる支援が求められると考えられた。
【結論】長期に渡るAI剤内服治療期間中、生活環境への変化も考慮し、副作用症状や不安に自ら対処できるよう、相談窓口を明らかにし、看護支援を行っていく必要性がある。

★EP15-37
タモキシフェンによる脂肪肝の発症に関する検討

斗南病院　呼吸器・乳腺外科
川田　将也、林　諭史

【背景】
タモキシフェン（TAM）は乳癌の内分泌療法において重要な役割を果たしている。またさまざまな副作用が報告されている。肝機能障害はしばしば経験する副作用の一つであるが、薬物治療に際して普遍的に認められる副作用であり、また他の多くの要因でも認められる所見であることから軽視されがちである。特に脂肪肝に関しては画像検査を行わない限り認識し難く、また薬剤添付文書上でも0.1%未満とされるため注目されることは少ない。一方でTAM投与の患者のうち29.1%と高率に脂肪肝を認め決して少ない副作用ではないことが報告されており、また同報告ではTAMによる脂肪肝は血液データ上異常値を示すことが少なく、中止により脂肪肝の改善することなども述べられている。
【対象と方法】
当院にて2009年以降の乳癌術後にTAMを1年間以上使用した患者のうち、転移検索等でCTにて肝臓の画像評価ができる87症例について脂肪肝の発症に関して検討した。
【結果】
87例中24例にCT上脂肪肝を認めた。このうち術前より脂肪肝を認めていた5例を除く19例（21.8%）がTAMによる脂肪肝発症例と考えられた。19例中血液データ上肝機能障害（ASTまたはALPが正常値の2倍以上－重篤副作用疾患別対応マニュアル　薬物性肝障害より）を認めた症例が7例、基準に達しない軽度の異常を認めた症例が8例、異常なしが4例であった。19例中経過観察を行いながらTAMを継続した症例が10例、TAMの中止またはアロマターゼ阻害剤への変更を行った症例が9例であった。TAM終了した9例のうち中止からの観察期間が短くまだ画像評価のできていない3例を除く6例すべてで脂肪肝の改善を認めた。
【考察】
今回の検討では、TAM使用の21.8%に薬剤性と考えられる脂肪肝を認めた。脂肪肝と同時に肝機能障害を認めた症例は36.8%であった。またTAM終了によりおおむね脂肪肝が改善し可逆的な変化であることが示された。TAMによる脂肪肝発症は決して少ない頻度ではないにもかかわらず、その発症頻度や好発する患者背景、自然経過や対処法など明らかでないことが多い。TAMの投与期間延長が標準治療となるなど、TAMによる脂肪肝発症は乳癌術後患者の全身管理を行う上で注意が必要であり、今後その知見が蓄積されることが重要と考える。

★：優秀ポスター

EP15-38
当院における60歳未満乳癌患者の術後ホルモン治療について

鳥取県立厚生病院　外科
田中　裕子、大田　里香子、髙木　雄三、吹野　俊介

【はじめに】閉経前乳癌には抗エストロゲン剤、卵巣機能抑制が、閉経後乳癌にはアロマターゼ阻害薬が主に使用される。閉経前後で使用薬剤が変わるため、月経状況の確認は大切である。化学療法後に月経が停止していても、化学療法誘発無月経の可能性があり、その考慮も必要である。また、ホルモン治療は10年と長期間の施行が推奨される場合もあり、治療開始時閉経前であっても、治療中に閉経となる場合もありえ、治療内容が与える影響も考慮しながら月経状況の判断を行う必要がある。これらの内容はガイドラインなどで具体的な方法が示されておらず、施設ごとの方法で管理されている。当院における60歳未満の乳癌の術後ホルモン治療の施行・管理について検討した。【対象・方法】2011年1月から2020年12月までに当院で手術が施行された399例のうち、60歳未満、Ⅰ-Ⅲ期のER陽性HER2陰性またはER陽性HER2陽性乳癌88例を対象とした。後方視的にカルテから必要項目を抽出し検討した。【結果】診断時の患者年齢は40歳未満：10例、40歳代：34例、50歳代：44例であった。閉経前と判断したものは47例、閉経期：3例、閉経後：38例であった。閉経と判断した根拠は①最終月経から1年以上経過：29例、②両側卵巣切除：2例、③カルテ記載上不明：7例であった。閉経期・閉経前患者でホルモン治療開始から5年以上経過した症例で、ホルモン治療期間は5年：11例、5年以上：6例であり、卵巣機能抑制期間は2・3年：10例、5年：3例、なし：3例、その他：1例であった。閉経期・閉経前患者で治療中に閉経したと判断してアロマターゼ阻害薬に変更した症例は7例であり、うち両側卵巣切除による閉経が3例あった。閉経期・閉経前症例のうち、化学療法を施行された症例は24例であった。女性ホルモンの採血が施行された症例は19例であったが、採血のタイミングなどはばらつきがあった。【考察】ホルモン治療の選択や変更には月経状態の判断が重要であり、化学療法やホルモン治療が月経に与える影響を考慮し、月経の有無や女性ホルモン値のモニタリングもあわせて行い、適切な治療を施行することが必要である。【結語】ホルモン治療は重篤な副作用が少なく投与しやすいが、乳癌において重要な治療であり、適切な管理が必要である。

EP15-39
日本の早期乳癌患者における術後内分泌療法の服薬アドヒアランスに影響を及ぼす因子に関する観察研究

[1]日本イーライリリー株式会社　研究開発・メディカルアフェアーズ統括本部、[2]筑波大学　医学医療系　乳腺甲状腺内分泌外科
大森　幸枝[1]、大佐賀　智[1]、始平堂　弘和[1]、鳥口　尚子[1]、谷澤　欣則[1]、川口　耕[1]、坂東　裕子[2]

背景
早期乳癌(EBC)患者の術後内分泌療法(ET)は5 年以上の継続が推奨されているが、治療完遂は容易ではなく、服薬アドヒアランスに影響する因子は十分に理解されていない。
目的
本邦のホルモン受容体陽性(HR+)EBC患者が術後ETを継続する上で、治療に対する積極性や消極性に影響した因子を明らかにする。また、これらの因子が患者の術後ET中止意図(中止中断を考えた又は悩んだこと) に与える影響を検討した。
方法
国内の患者パネル(株式会社メディリード社)を用い、20歳以上、HR+、経口薬による術後ETの治療中又は治療終了後3年以内の乳癌患者に対して、ウェブアンケート調査を行った。術後ETの継続に対する積極性及び消極性に関して、治療効果、副作用、副作用の懸念(消極性のみ)、通院の利便性、治療期間、再発の心配、治療コスト、医療従事者のサポート、第三者のサポート(積極性のみ)の影響を検討した。同様の分析を中止意図の有無別にも行い、さらに中止意図に対する各因子の影響度合を多変量ロジスティック回帰モデルで評価した。
結果
アンケート調査で術後ETの経験ありと回答した342名のうち、術後ETの治療終了後3年以上74名及びアンケート途中離脱5名を除いた263名から有効回答が得られた。患者背景は、年齢の中央値50歳代、乳癌診断からの期間の中央値4.2年(0.5-19.9年)であった。中止意図有59 名、中止意図無204名であった。術後ET継続に対する積極性に影響したとの回答が最も多かった因子は、全体集団及び中止意図無の集団では再発の心配各57.4%(151/263名)、53.9%(110/204名)、中止意図有の集団では再発の心配及び許容できる治療コストがいずれも69.5%(41/59名)であった。
術後ET継続に対する消極性に影響したとの回答が最も多かった因子は、全体集団では副作用の辛さ31.6%(83/263名)、中止意図無の集団では再発の心配の消失22.1%(45/204名)、中止意図有の集団では副作用の辛さ74.6%(44/59名)であった。また、副作用の辛さが術後ETの消極性に影響したことは、中止意図有と有意に関連した[OR 0.068 (95%CI 0.030-0.154), p<0.001]。
考察
本邦のHR+ EBC患者における術後ETの継続に対する積極性には再発の心配が、消極性には副作用の辛さがそれぞれ、最も多くの人に影響したことが示された。術後ETを継続する上で、治療のリスクベネフィットに対する患者の理解及び副作用の辛さを緩和することが重要であると考えられる。

EP15-40
ホルモン受容体陽性HER2陰性閉経前乳癌の初期治療と予後

帝京大学　医学部　附属病院　外科
池田　達彦、前田　祐佳、佐藤　綾奈、山田　美紀、松本　暁子、神野　浩光

【目的】ホルモン受容体(HR)陽性乳癌の初期治療に化学療法を選択する明確な効果予測因子は存在せず、腋窩リンパ節転移や腫瘍径などにより臨床的リスクを推定し、可能であれば多遺伝子アッセイの結果を参考として判断している。HR陽性閉経前乳癌の治療と予後の現状について検討した。【対象と方法】2006年12月から2021年1月までに手術を行った閉経前HR陽性HER2陰性乳癌の434例について後方視的に検討を行った。臨床的高リスク(H)群を、リンパ節転移陽性の症例(ただし核グレード1かつ腫瘍径2cm以下は除く)、リンパ節転移陰性の症例で核グレード3で腫瘍径1cm以上、核グレード2で腫瘍径2cm以上、または核グレード1で腫瘍径3cm以上とし、それ以外を低リスク(L)群とした。【結果】H群が146例で、L群が288例だった。年齢の中央値はH群で44才(23-53)、L群で47才(32-54)だった($p < 0.01$)。腫瘍径は1cm未満・1-2・2-5・5cm以上がそれぞれ、H群で3(2%)・20(14%)・91(62%)・32例(22%)、L群で99(34%)・154(54%)・35(12%)・0例だった。リンパ節転移陽性はH群で83例(57%)、L群で64例(22%)だった。核グレード1・2・3がそれぞれH群で44(25%)・39(27%)・52例(36%)(不明11例)、L群で237(82%)・36(13%)・2例(0.7%)(不明13例)だった。化学療法はH群で111例(76%)、L群で49例(17%)に施行された。乳癌特異的生存期間はH群で有意に不良だった(ハザード比, 5.50; 95%CI, 2.46-12.31)。全生存期間には有意差を認めなかった(ハザード比, 2.70; 95%CI, 0.45-16.17)。【考察】H群では化学療法を76%の症例で施行されたにも関わらず、L群に比較して乳癌の再発が有意に多い結果だった。閉経前乳癌では、RxPONDER試験の中間解析の結果からリンパ節転移1－3個陽性では再発スコアが0-25と低いケースでも化学療法の効果が指摘された。臨床的高リスク群では化学療法の省略は難しいことが想定された。またアベマシクリブの術後治療への適応拡大による予後の改善が期待される群でもあり、今後さらなる検討が必要と考えられた。

EP15-41
保険承認以前にOncotypeDX検査を実施した20症例の検討

滋賀県立総合病院　乳腺外科
辻　和香子、小味　由里絵、四元　文明

背景：Luminal タイプ乳癌患者に対する周術期の薬物治療については生検や手術標本での免疫組織化学染色の結果をもとに決定している。化学療法の上乗せ効果についてはPREDICTを用いて検討しているが頭を悩ませることが多い。OncotypeDX検査は遠隔再発リスクに基づいた化学療法の適応を決定するのに大変有意義であるが、2021年までは保険適応ではなく高額であるため患者に勧めづらいことが難点であった。今回保険承認されるにあたり、保険承認以前の検査実施症例について検討を行った。
患者と方法：当院でOncotypeDX検査を受けた乳癌患者について電子カルテから年齢、pTNM、Histological grade (HG)、Ki67、Recurrence score (RS)、術後薬物治療等についての情報を集積し、後方視的に検討を行った。PREDICT、CTS5 scoreについてはWeb上で算出した。
結果：2014年9月から2021年８月までの7年間に当院で手術を行い、手術標本でのHE染色・免疫組織化学染色にてLuminalタイプ乳癌であった20症例がOncotypeDX検査を受けた。年齢は39－73歳(中央値51歳)、閉経前女性が11症例、閉経後女性が8症例であった。StageはⅠ－ⅡB、pN1は3症例であった。HGは1－3、Ki67は3－50％とそれぞれ幅広かった。OncotypeDX検査を導入した2014年当初の症例はRS30以上を化学療法の絶対適応としていたが、TAILORx・RxPONDERの結果発表以降、閉経前後でRSに基づいて化学療法の適応を分けている。OncotypeDX検査結果に基づいて化学療法を施行したのは19例中6 例であり、施行したレジメンは全例TC療法であった。観察期間は2―84 ヶ月と短いが、抄録提出時点で全症例に再発の兆候はみられない。
考察:PREDICTによる化学療法上乗せ効果は化学療法実施症例では1.5-4.8%と幅広く、化学療法非実施症例では0.1-3.0%であった。CTS5 scoreは化学療法実施６症例中４例がLow risk groupであり、OncotypeDXの結果との乖離があると思われた。病理検査結果でLuminal B type乳癌と考えられ、PREDICTにて少なくとも1.5%以上の症例にOncotypeDXを検討すべきかと思われる。OncotypeDX保険承認後も必要な症例に適切に検査をすすめたい。

★：優秀ポスター

EP15-42
ホルモン受容体陽性HER2陰性乳癌におけるOncotype DXの有用性の検討

九州大学大学院　消化器・総合外科
大森　幸恵、上尾　裕紀、川口　花奈、佐野　瑛貴、茂地　智子、秋吉　清百合、沖　英次

【背景】Oncotype DX(ODX)は、ホルモン受容体(HR)陽性HER2陰性乳癌の術後治療方針の決定に有用であることが報告された。
【目的】当院のHR陽性HER2陰性乳癌症例においてODXが治療方針決定に与えた影響を明らかにする。
【対象と方法】2014年1月～ 2021年10月に当科でODXを適応したHR陽性HER2陰性乳癌10例における臨床病理学的背景、St. Gallenコンセンサス(2009年)に基づく内分泌療法と化学療法の選択基準、ODXによるRecurrence score(RS)、実施した術後治療について後方視的について解析した。
【結果】手術時年齢中央値は 55.1±14(31-71)歳、閉経前4例、閉経後6例、pT1：6例、pT2：4例、リンパ節(LN)転移陽性2例(LN転移1個：1例、2個：1例)であった。NG1：2 例、NG2：3例、NG3：5例、ER陽性が10例、PgR陽性が9例、Ki-67は＜30%が3例、≧30%が7例であった。St Gallenコンセンサスの選択基準における化学・内分泌療法の相対的適応(高リスク)4例、内分泌療法単独の相対的適応(低リスク)0例、両者に当てはまらない症例(中間リスク)6例であった。中間リスク症例でのRS≧26：1例(17%)、RS＜26：5例(83%)、高リスク症例でのRS≧26：3例(75%)、RS＜26：1例(25%)であった。中高リスク症例では、RS≧26の症例はCTxが実施され、RS＜26の症例はCTxが省略されていた。高リスク症例でODXのRS＜26となった1例は、31歳女性、術式：Bt+SN、術後病理は浸潤性乳管癌(浸潤径40mm), NG3, Ly0, v0, ER＞ 95%, PgR＞ 50%, HER2 score 2+(HER2/FISH陰性), Ki-67 50%, pT2N0M0, StageIIAであった。術後CTxを推奨していたが、若年で妊孕性の観点からODXを提出しRS11であった。術後の治療方針について再検討を行い、CTx省略も提案し、本人と相談の上でCTx省略となった。
【考察】TAILORx試験ではHR陽性HER2陰性乳癌の約70%でCTxを省略できるとされ、病理学的因子より再発高リスクと評価される症例においても少なくとも12%でCTxを省略できる可能性が報告されている。当科においても中間リスク症例の83%でCTxが省略され、高リスク症例の中にもODXの結果を考慮しCTxの省略に至った症例が存在した。
【まとめ】本検討では、ODXを実施したことでCTxを回避となった症例を認めた。特に、CTxの上乗せ効果の予測が困難な症例においてODXは有用であると考えられるが、病理学的因子、患者背景を十分考慮した上でODXの適応を検討する必要がある。

EP15-43
当院における術前・術後dose-dence化学療法の安全性と有効性についての検討

[1]製鉄記念八幡病院　乳腺外科、[2]島田乳腺クリニック
高浪　英樹[1]、木村　英世[1]、石川　幹真[1]、島田　和生[2]

【はじめに】再発リスクが高い原発性乳癌症例には術後化学療法としてdose-dense化学療法(dd療法)を行うことが強く推奨されている。一方、術前化学療法にてpCRが得られなかった症例に対して術後療法を追加または変更することで予後が改善する可能性が臨床試験から示された。当院ではより高い病理学的完全奏効率を期待し、術前にもdd療法を施行している。【目的】当院で施行したdd療法の安全性と術前dd療法後の手術施行症例についての有効性を検討した。【対象と方法】2018年９月から2021年12月までddAC療法を行った47例を対象とした。ddAC療法施行の後、16例はwPTX療法、7例はddPTX療法、3例はddAC療法のみ施行した。またHER2陽性症例は7例がwPTX+Trastuzumab療 法、12例 がwPTX+Trastuzumab+Pertuzumab療法、1例がAI+Trastuzumab療法を施行した。アルコール不耐症例の1例はDTX+Trastuzumab+Pertuzumab療法を施行した。治療効果、完遂率、Relative dose intensity(RDI)、Stage、サブタイプ、有害事象について解析した。【結果】年齢中央値は52歳(36-65)、各サブタイプはLuminal typeが14例、Luminal-HER2 typeが13例、HER2 typeが8例、triple negativeが12例だった。Stage Ⅰ 13例(28%)、Stage ⅡA 17例(36%)、Stage ⅡB 14例(30%)、Stage ⅢC 2例(4%)だった。術前化学療法は18例、術後化学療法は29例だった。治療完遂例は44例(94%)、RDIは96%だった。非完遂症例は1例がPD、2例が薬剤性肺炎(うち1例はニューモシスチス肺炎(PCP)を合併)だった。有害事象はリンパ球減少Grade 3を24例(51%)、貧血Grade3を3例(6%)認めた。発熱性好中球減少症を9例(19%)認めた。末梢神経障害はGrade 3 を4例(9%)、Grade2を25例(53%)認めた。pCR(ypT0/is、ypN0)率は全体で14/18例 (78%)、サブタイプ別でLuminal type 1/1例 (100%)、Lumina-HER2 type 4/5例(80%)、HER2 type 6/7例(86%)、TN 3/5例 (60%)だった。【考察】本検討ではリンパ球減少Grade 3を24例に認めたが、PCPの発症は1例のみだった。現時点において当科ではST合剤の予防的投与は行っていないが、特に術前dd療法でのPCP発症は治療中断による影響も大きく、リンパ球数減少に応じたST合剤の予防的投与について前向きに検討していきたい。またRDIは96%で治療強度を落とすことなく、有効性に関しては症例数は少ないが、pCR率が78%と高かった。有害事象は対応可能で全体としてはdd療法は安全に施行可能だった。

EP15-44
周術期化学療法における３週毎AC療法とdose-dense AC療法の比較

東京歯科大学市川総合病院　外科
和田　徳昭、別宮　絵美真、田邊　蓉子

【背景・目的】原発性乳癌に対する周術期化学療法は相対用量強度(RDI)を高く保つことが重要でdose-dense療法(dd療法)が推奨されている．3週毎の通常AC療法と治療強度を上げたddAC療法をRDIと主に血液毒性の有害事象から後方視的に比較検討した．
【対象・方法】2015.5-2021.11まで術前後化学療法としてAC(60, 600)を、3週毎またはpegfilgrastim(3.6mg)を併用して2週毎に開始した128例中、AC療法2例、ddAC療法1例がそれぞれ圧迫脊椎骨折、消化器症状体重減少、PDのため予定したAC療法を完了できなかった(完遂率98%)．残り125例(AC群 36例、ddAC群 89例)を解析の対象とした．本来dd療法はDIが1.5倍高いが、それぞれを標準DIとしてRDIを算出した．
【結果】全症例の治療開始年齢中央値59歳［範囲37-80歳］、両群間の臨床的背景に差を認めなかった．通常とddACのRDIはそれぞれ92.3%、93.6%（p=0.28）で有意差を認めなかった．全ての施行サイクル中に減量や期間延長がなく完遂できた症例は症例ベースで16例と48例のみであり(p=0.34)、初回から10%以上減量して開始した症例が6例と12例であった．全投与500回中、投与延長があったのはそれぞれ16回と32回であり(p=0.47)、好中球絶対数(ANC)減少によるのは6回と1回(p<0.01)のみで、その他非血液学的理由がほとんどであった．ANCはddAC群で2サイクル目以後平均6500-8000/μLと有意に高値となった(p<0.001)．またリンパ球絶対数(ALC)は両群でサイクル毎に漸減したがAC群では平均1000/μLを下回ることはなかった．一方、ddAC群では、4回投与終了時で平均726/μLまで減少し、AC群と比較して有意(p<0.01)に低下していた．これによりddAC群では4サイクル終了後2例にニューモシスチスカリニ肺炎(PCP)の発症がみら、さらにアレルギー、薬剤性肺炎をそれぞれ2例、3例に認めた．Hb値は初回とAC投与終了時点でそれぞれ1.7±1.6と2.8±1.2g/dLと両群とも有意な低下(p<0.01 対応のあるt検定)がみられ、さらに両群間比較ではddAC群でHb低下が有意(p<0.01)に大きかった．
【まとめ・考察】ddAC療法は治療強度を増加できるが、ALCが投与サイクル毎に漸減し、PCP肺炎を2例経験した．肺炎はステロイド投与量やpegfilgrastimとの関連も指摘されている．ddAC療法は安全でALCやHb低下があるが有用な手段であり、今後治療効果、予後、ステロイドとの関連を検討したい．

EP15-45
トリプルネガティブ乳癌の術前化学療法non-pCR例に対する術後カペシタビン療法の経験

東京女子医科大学附属足立医療センター　乳腺診療部
平野　明、石橋　祐子、湯川　寛子、北野　綾、小寺　麻加、藤田　佐希、服部　晃典、上村　万里

【はじめに】トリプルネガティブ乳癌(TNBC)には化学療法の高感受性例が多い一方で、感受性が低く術前化学療法(NAC)中の再発例や2年以内で早期再発する例が散見され、早期再発例は予後不良であることが知られている。
日韓合同臨床試験であるCREATE-Xの報告により、TNBCでアンスラサイクリン/タキサンを含むNAC後に病理学的完全奏効が得られなかったnon-pCR例に対する術後カペシタビン6か月投与が有意に無再発生存率を改善することが示された。当科では2016年より該当症例に当臨床試験結果を説明し希望者に投与を行っている。
【目的】トリプルネガティブ乳癌の術前化学療法non-pCR例に対する術後カペシタビン療法の成績について検討する。
【対象】2016年4月から2021年12月の間に当院でアンスラサイクリンおよびタキサンのNAC後non-pCRで術後カペシタビン療法を施行した症例。
【方法】カペシタビンはB法(1日1250mg/m^2 x2回、2週投与、1週休薬)で8コース施行した。対象例のカペシタビン療法の有害事象と再発等の転帰についてデータベースを用いてレトロスペクティブに検討した。
【結果】術後カペシタビン投与例は10例。平均年齢は54.2歳(31-69)、休薬4例、減量2例で全例完遂できた。
有害事象はすべてグレード2以下で白血球減少7例、好中球減少5例、貧血5例、ALT4例、手足症候群6例等であった。
予後は平均観察期間40.9か月で5年無病生存率は70.0%であった。再発は3例(全例脳転移でさらに肺・縦郭リンパ節にも転移が1例)で、術後2年以内の早期再発であった。
【考察】CREATE-XにおけるTNの対照群における5年無病生存率は56.1%、カペシタビン群で69.8%であり、一定の効果は得られた可能性がある。再発例は脳転移が多いため、術後早期の造影頭部MRIを施行することで定位脳照射が可能な段階で発見できる可能性がある。今後はReal-world dataとして症例を集積して効果を裏付けることが望ましい。

★：優秀ポスター

EP15-46
乳癌領域における分子標的治療薬による甲状腺機能異常についての検討

[1]原三信病院　乳腺甲状腺外科、[2]こいけクリニック、[3]小池病院
小川　尚洋[1,3]、奥村　幹夫[1]、小池　健太[2]、小池　英介[2]

薬剤性甲状腺機能障害を誘発する主な薬剤として、インターフェロン、アミオダロン（抗不整脈薬）、リバビリン（抗C型肝炎ウイルス薬）などが知られている。乳癌領域においては、LH-RHアゴニストも自己免疫性甲状腺疾患を誘発する可能性があり（エストロゲン濃度低下が免疫促進的に働くため）、特に、抗PDL1抗体薬であるアテゾリズマブにおいては、約20%の症例において甲状腺機能異常が認められると報告されている（メカニズムとしては、甲状腺細胞におけるPD-L1,PDL2の発現が関与していると示唆されている）。今回我々は、術後補助療法としてトラスツズマブとペルツズマブ投与中に甲状腺機能亢進が出現した症例を経験した。薬剤性甲状腺機能障害発現頻度は、トラスツズマブにおいては0.1%、ペルツズマブにおいては0.2%と低頻度である。本症例は、無症状であったが、甲状腺癌術後で半年毎に甲状腺機能を測定していたために感知できた。通常の症例においては、甲状腺機能異常をきたしていても軽症状であれば見過ごしている可能性も考えられる。乳癌治療薬においても、副作用としての甲状腺異常を念頭におき、機能異常が認められたときには、抗体を測定し、バセドウ病や慢性甲状腺炎と鑑別する必要性があり、抗体陰性であれば薬剤による破壊性甲状腺炎と診断される。また、甲状腺疾患を基礎疾患としてもつ場合は、定期的な甲状腺機能測定が必要と考えられる。

EP15-47
当院における術後補助療法としてのT-DM1の使用経験

日本医科大学多摩永山病院　乳腺科
佐藤　あい、鈴木　えりか、柳原　恵子

〈初めに〉
トラスツズマブを含む術前療法（NAC）で病理学的完全奏効（pCR）が得られなかったHER2陽性乳癌では、pCRの場合に比べ予後が悪い。しかしpCRが得られなかった場合、トラスツズマブ　エムタンシン（T-DM1）を投与することで再発リスク低下がKATHERINE試験で示され、本邦でも術後療法で使用可能となり1年が経過した。当院での使用経験を報告する。
〈対象と方法〉
2019年4月から2021年8月に当院で手術をしたHER2陽性乳癌（非浸潤癌を除く）19例名を後方視的に解析した。
〈結果〉
年齢は43 ～ 80歳。19例中、NAC施行は10例。NACを行わなかった理由は、生検結果がHER2陰性もしくは非浸潤癌、本人都合、COVID19による手術制限の危惧であった。NACはEC療法と ドセタキセル (D)+ トラスツズマブ (H)+ ペルツズマブ (P) 8例、DHPのみ1例、weekly パクリタキセル+HPが1例。治療効果はpCR5例、病理学的部分奏効（pPR) 5例でpCR率は50%。術後はp CRの5例とpPRの2例はHPを継続、3例のp PR例でT-DM1を投与した。またNAC未施行の9例中8例はHPを含む薬物療法を術後に施行、 1例は浸潤径が小さく内分泌療法のみ施行した。
NAC及び術後HP群ではCTCAEグレード（Gd）1-2の下痢、便秘、倦怠感、皮疹、爪下膿瘍、味覚異常が、T-DM1群ではGd1-2の肝機能障害、発熱、浮腫、嘔気、便秘、血小板減少、好中球減少、倦怠感がみられた。いずれの群でもGd 3以上の有害事象は見られず、投与中止や休薬・減量は認めなかった。
＜考察＞
進行再発乳癌に対するT-DM1のEMILIA試験では、投与中止が5.9%、Gd3以上の有害事象は40.8%で、血小板減少やAST増加、ALT増加であった。
また術後療法であるKATHERINE試験では、投与中止は18%、Gd3以上の有害事象は25.7%、最も多いのは血小板減少（5.7%）であった。
進行再発乳癌に対するT-DM1は実臨床において有害事象で減量や休薬を要する例があり、術後療法においても懸念されたが、当施設では3例と少数であるが、減量や休薬なく投与を完遂した。症例の積み重ねが必要だが、術後療法としてのT-DM1は従来のHP療法と比較して遜色ない忍容性を示し、完遂可能な薬剤と考えられた。

★EP15-48
Clinical characteristics and outcomes of HR+/HER2- high-risk early breast cancer

[1]国立がん研究センター中央病院　腫瘍内科、
[2]国立がん研究センター中央病院　乳腺外科、
[3]国立がん研究センター中央病院　病理診断科
野口　瑛美[1]、齋藤　亜由美[1]、喜多　昭介[1]、小島　勇貴[1]、西川　忠暁[1]、
須藤　一起[1]、下井　辰徳[1]、都倉　桃子[1]、矢﨑　秀[1]、大熊　ひとみ[1]、
渡瀬　智佳史[2]、椎野　翔[2]、村田　健[2]、神保　健二郎[2]、高山　伸[2]、
吉田　正行[3]、首藤　昭彦[2]、米盛　勧[1]

Introduction: We investigated the clinical characteristics and outcomes of patients with HR+/HER2- EBC who have high-risk clinicopathologic features as defined in the monarchE study. We aimed to determine baseline risk of recurrence that could help select patients who might benefit from adjuvant abemaciclib.

Methods: We included 993 consecutive patients with Stage I-III HR+/HER2- BC who underwent curative surgery between Jan 2017 and Aug 2019 from a single institutional database. Patients with TisN0 or M1 disease, or receiving investigational treatment were excluded. HR positivity was defined as ≥10% of the cells staining by immunohistochemistry. For patients with ≥4 positive ALNs or 1-3 ALNs and either grade 3 or tumors ≥5 cm, those with Ki-67 ≥20% were classified as cohort 1 high Ki-67, and those with Ki-67 <20% were classified as cohort 1 low Ki-67. Patients with 1-3 ALNs and Ki-67 ≥20% were classified as cohort 2.

Results: There were 90, 46, and 43 patients in cohort 1 high Ki-67, cohort 1 low Ki-67, and cohort 2, respectively. Patients in cohort 1 high Ki-67 had more invasive ductal carcinoma, grade 3, and 1-3 ALNs, whereas patients in cohort 1 low Ki-67 had more invasive lobular carcinoma, grade 1 or 2, and 4-9 ALNs. 147 patients (82%) received neoadjuvant and/or adjuvant chemotherapy. 176 patients (98%) received adjuvant endocrine therapy. With a median follow-up of 37 months, the 2-year IDFS rates were 90.5%, 95.5%, and 95.3%, and the 3-year IDFS rates were 87.0%, 86.1%, and 95.3%, for cohort 1 high Ki-67, cohort 1 low Ki-67, and cohort 2, respectively. On multivariate Cox analysis, including age, grade, tumor size, nodal status, and Ki-67 score, only ≥N2 remained independently associated with a worse IDFS (HR 2.62).

Conclusions: Among high-risk HR+/HER2- EBC, histology, grade, and the number of ALNs differed depending on the Ki-67 score. Since ≥4 ALNs remains a poor prognostic factor, novel therapies are expected to improve patient outcomes.

EP15-49
化学療法誘発無月経ホルモン受容体陽性閉経前乳癌患者における月経回復と予後の検討

[1]大阪市立総合医療センター　乳腺外科、
[2]大阪市立総合医療センター　消化器外科、
[3]大阪市立総合医療センター　腫瘍内科
池田　克実[1]、瀬戸　郁美[1]、亀井　佑梨[1]、渡部　智加[1]、青松　直揆[2]、
赤石　裕子[3]、徳永　伸也[3]、小川　佳成[1]

【目的】閉経前乳癌患者では、化学療法によって化学療法誘発無月経（CIA）をきたしうるが、CIAには恒久的ないし一時的な場合がある．後者の場合にはTamoxifenに LH-RH agonist(a)を併用すべきか悩むことがある．CIA例における月経回復が乳癌の予後を増悪させるのかを検討した。【方法】2008年1月～ 2016年12月でタキサンやエンドキサンを含む術前後化学療法(CT)にてCIAとなったHR陽性閉経前患者109名を対象に再発例（n=28）と無再発例間（n=81）でのCIA状況、LH-RHa使用状況、臨床病理学的因子を後視的に比較検討した．また恒久的（CTで全く月経回復なし）CIA(P)群(n=81)と一時的（CTで閉経となるも月経回復あり）CIA(T)群（n=28）との予後（乳癌再発率・生存率）を比較検討した．【結果】診断時平均年齢は、P群：46.3歳、T群：38.7歳で有意にT群が若年で、LH-RHa使用率もP群5%に比べT群36%と有意にT群が高かった．月経回復時期はLH-RHa未使用例(n=18)では、CT終了後1年以内：23.5%、1年以上：76.5%であり、2－3年間のLH-RHa使用例（n=10）では、LH-RHa投与終了後1年以内：11%、1－2年以内：44%、2年以上：44%、不明：11%であった．観察期間中央値99か月において術後7年乳癌無再発率・全生存率は、P群：76.8%・93.3% 、T群: 77.7%・95.7%で2群間に有意差はなかった．再発28例の再発時期の中央値は49か月で、8名が乳癌死となった．再発例と無再発例での、年齢、T因子、CIA（P vs T)、CTレジメン、サブタイプ（luminal, luminal-her2）には有意差はなかったが、再発例では、腋窩リンパ節転移例が64%と無再発例36%に比して有意に多かった(p=0.014)．またTamoxifen5年またはそれ以上投与例が、再発例18%に対して無再発例では84%と有意に多かった（＜0.001）．【考察】恒久的CIAと一時的CIAで予後には差がなく、再発リスク因子は腋窩リンパ節転移と5年未満のTamoxifen投与期間であった．【結語】HR陽性閉経前乳癌患者において化学療法誘発無月経症例での月経回復が乳癌の予後に与える影響は少ない可能性が示唆された．

★：優秀ポスター

EP15-50
ホルモン療法による体組成変化・脂質代謝変化の検討

[1]群馬大学医学部附属病院　乳腺内分泌外科、
[2]高崎総合医療センター　乳腺内分泌外科、[3]東邦病院　外科、[4]日高病院　外科
荻野　美里[1,2]、藤井　孝明[1]、成澤　瑛理子[2]、本田　周子[1]、徳田　尚子[2]、
中澤　祐子[1]、尾林　紗弥香[1]、小田原　宏樹[3]、矢島　玲奈[1]、髙他　大輔[2]、
落合　亮[4]、鯉淵　幸生[2]

【はじめに】エストロゲンの低下によりLDLコレステロール(LDL)や中性脂肪(TG)の増加といった脂質代謝異常をきたすことがあることは知られている．今回，ホルモン療法開始に伴い，体組成変化・脂質代謝変化があるかどうか後方視的に検討した．【対象・方法】対象は2018年4月以降に手術を行い，術後薬物治療としてホルモン療法を行っている原発性乳癌の女性104例．ホルモン療法開始前と開始半年後と1年後のLDL/HDL比・TG値，開始1年後のBMI値・体脂肪率の変化を比較した．BMI値・体脂肪値はInbodyを用いて測定した．【結果】年齢中央値は62歳(32 ～ 79歳)．閉経前が22例，閉経後が82例であった．サブタイプは，Luminal typeが94例，Luminal-HER2 typeが10例．化学療法施行例は21例であった．術後ホルモン療法の内訳はアナストロゾールが50例，エキセメスタンが7例，レトロゾールが25例，タモキシフェンが22例であった．ホルモン療法開始時のLDL/HDL比平均は1.7，TG値平均は123mg/dL，BMI値平均は23.7kg/m^2，体脂肪率平均は34.1%であった．開始半年後のLDL/HDL比平均は1.7，変化平均は0.03(P=0.9)，TG値平均は128mg/dL，変化平均は13.4 mg/dL(P=0.2)とそれぞれ有意差は認めなかった．開始1年後のLDL/HDL比平均は1.7，変化平均は-0.02(P=0.9)，TG値平均は123mg/dL，変化平均は4.2mg/dL (P=0.5)とそれぞれ有意差は認めなかった．開始1年後のBMI値平均は23.8kg/m^2，変化平均は0.18 kg/m^2(P=0.8)，体脂肪率平均は35.1%，変化平均は0.91 %(P=0.4)とそれぞれ有意差は認めなかった．年齢中央値・閉経前後・化学療法施行の有無にわけてそれぞれ解析を行ったところ，化学療法施行例では開始後1年のBMIの変化平均が-0.29 kg/m^2，化学療法非施行例の変化平均が0.29 kg/m^{2}と有意差を認めた(P<0.05)．化学療法施行例では開始後1年の体脂肪率の変化平均が-0.44%，化学療法非施行例の変化平均が1.0%と有意差はないものの化学療法非施行例で増加傾向を認めた(P=0.08)．また，化学療法施行例では開始後1年のLDL/HDL比の変化平均が-0.26%，化学療法非施行例の変化平均が0.04%と有意差を認めた(P<0.01)．【考察】今回の検討では，ホルモン療法開始前後で特に化学療法非施行例では，開始後1年でBMIの増加・LDL/HDL比の悪化が認められた．今後観察を続けることにより，更に変化が著明となる可能性があるため，引き続き長期的に変化を確認する予定である．

EP15-51
当院におけるOncotypeDX使用例の検討

国立病院機構　呉医療センター　乳腺外科
板垣　友子、木村　優里、重松　英朗、安井　大介

【背景】
OncotypeDXはホルモン陽性HER2陰性原発性乳癌における化学療法の効果を予測する際に有用である。2021年12月保険収載され、今後さらに使用頻度が増加すると考えられる。当院でのOncotypeDX検査の使用経験を報告する。
【対象と方法】
2015年1月から 2021年10月までに当院で手術を行った原発性乳癌952 例の中で術後OncotypeDXを施行した 14例を対象とした。臨床病理学的背景とOncotypeDXのRecurrence score (RS)、実際に行われた薬物療法について検討した。RSは高リスク群(RS>25)、中間リスク群(11≦RS≦25)、低リスク群(RS<11)に分類した。原則、OncotypeDXはホルモン陽性HER2陰性、T1/T2、N0/N1症例を対象とし患者希望を考慮して適応を決定した。
【結果】
当院でのOncotypeDX頻度は2018/2019/2020/2021年が1/2/3/5例と徐々に増加していた。年齢中央値58歳(42-71)、閉経前5例(35.7%)、閉経後9例(64.3%)であった。腫瘍径T1:8例(57.1%) T2:6例(42.9%)、リンパ節転移陽性は4例(28.6%)に認めた。核グレードは3が6例(42.9%)と多く脈管侵襲は7例(50%)に認めた。ER50%未満1例(7.1%)、PgR50%未満9例(64.3%)に認めKi67中央値19.5(11.4 ～ 46.5)であった。RSについて再発高リスク群 3例 (21.4%)、中間リスク群 10例(71.4%)、低リスク群1例 (7.2%)であった。RSと閉経状態、腫瘍径、N因子、核グレード、PgR、Ki67に相関は認めなかった。OncotypeDXの結果によって5例(35.7%)に化学療法を施行した。化学療法が施行された5例のうち3例は高リスク群であり、2例は閉経前のRSが16以上の中間リスク群であった。また化学療法のレジメンは5例ともTC療法であった。現在14例全例再発は認めていないが化学療法を施行した1例は術後1年後に他病死している。
【結語】
OncotypeDXの結果により約64%が化学療法を省略することが出来た。観察期間が短い症例もあるが再発は全例認めていない。TAILORx試験、RxPONDER試験の結果より術後化学療法を考慮する際にOncotypeDXは一助となると考える。今まで検査費用が高く金銭面から検査を断念する場合も多かったが、今後保険収載により金銭面の負担も軽減するため過剰、過小治療を避けるためにも適応を考えながら積極的に利用していきたい。

EP15-52
Oncotype Dxの適応スクリーニングにおけるMagee Equationsの有用性の検討

[1]大阪市立総合医療センター　乳腺外科、
[2]大阪市立総合医療センター　腫瘍内科、
[3]大阪市立総合医療センター　病理診断科、
[4]大阪市立総合医療センター　消化器外科
渡部　智加[1]、池田　克実[1]、瀬戸　郁美[1]、亀井　佑梨[1]、奥野　高裕[3]、
赤石　裕子[2]、青松　直撥[4]、石井　真美[3]、徳永　伸也[2]、井上　健[3]、
小川　佳成[1]

【背景/目的】本年Oncotype Dx（ODX）が保険収載となる予定だが，リンパ節転移陰性Luminal乳癌全例にODXを施行することは高額な医療費がかかるため，その適応を判断することは重要である．近年，リンパ節転移陰性症例におけるODXの再発スコア(Risk score：RS)を，臨床病理学的特徴(Nottingham score，ER，PgR，Her2，tumor size，Ki67)を基に推定するtool であるMagee Equations (MEs)に関する報告が散見される．MEsはMagee Decision Algorithm (MDA) に基づいてODXを省略できる低リスク群，ODXの必要性がある中リスク群，ODXを施行しなくても化学療法適応と判断できる高リスク群の3群に分けることができる（下図）．MEsを用いることで臨床病理学的因子からODX不要の症例を選別できる可能性があるため，当院症例でも検討した．
【方法】当院で2012年4月から2020年12月までの間に自費でODXを施行した12人のうち，リンパ節転移陰性であった9人の患者におけるMEsとODX RSの関連性を検討した．
【結果】ODXを施行した9人中，RS：low risk（≦25）は4人であった．この4人のMEsの平均は19.4(18.2~21.8)であり，MDAにおいて低リスク群はmitosis score 1であった2人，中リスク群は2人であった．一方でRS：high risk（>25）となった5人のMEsの平均は27.5(24.5~31.1)であった．このうち，MEs：25 ～ 31の3例と，MEs：24.5（mitosis score 3）の1例は中リスク群，MEs：31.1の1例のみ高リスク群であった．また，MEsスコアの高低はRSの高低と比較的一致した結果となった．
【結論】ODXの適応を検討する上でMEsが有用である可能性がある．今後保険適応になるにあたって，当院でも症例数を増やし，検討を行う必要がある．



EP15-53
当院におけるHer2陽性乳癌に対するTCbH+P 療法の検討

地方独立行政法人京都市立病院機構　京都市立病院　乳腺外科
森口　喜生、何　佳曦、西村　祥子、末次　弘実

【はじめに】Her2陽性乳癌の薬物療法では治療効果、副作用の観点からアンスラサイクン(A)を回避したレジメンの需要も高まっている。TRYPHAENA試験ではAを省略したドセタキセル(T)、カルボプラチン(Cb)、トラスツズマブ(H)+ ペルツズマブ(P)群はFEC-T+H+P群に比し有意差はなかったが3年DFS率、乳房内pCR率で上回り、心毒性が少ないとの結果であった。当院ではnabPTX+H+Pによる術前化学療法で良好なpCR率を経験しているが末梢神経障害等の副作用には考慮が必要である。この状況を踏まえ当院では2019年よりHer2陽性乳癌に対してTCbH+P療法を開始したので経験症例につき報告する。
【症例】
症例は2019年12月から2021年8月までにTCbH+P療法 6 サイクルを完遂したHer2陽性乳癌の6例である。年齢は50歳代が3例、60歳代が2例、70歳代が 1 例であった。全例がER陽性であり、Stageは2A/2B/3A/4が各々、1/3/1/1例であった。4例が術前治療で1例が術後治療で、1例がdenovo Stage4症例（T2N3cM1 HEP,PUL）であった。
【結果】
術前治療 4 例でTCbH+P療法を 6 サイクル終了後に手術を施行した。術式は乳房切除術＋腋窩リンパ節郭清 2 例、乳房切除術＋腋窩リンパ節郭清＋一次一期乳房再建術1例、および乳房切除術＋センチネルリンパ節生検1例であった。切除標本の病理学的検索では術前治療症例4例中3例でpCR(ypT0/ypn0)であり、1例はnear pCR(ypT1mi 0.4mm/ypn0)であった。Stage4症例では原発巣、転移巣は6サイクル終了後PRとなりH+Pを継続中である。副作用において下痢は 全例に認めGrade1/2/3が 各々 2/1/3例であり、Grade3の3例は1サイクル目に入院加療を要したが補液にて全例軽快した。3例中2例でCbの減量を行い、以後は入院なしで治療を完遂した。好中球減少はGrade/3/4が各々 3/3例でありうち4例でG-CSF製剤を併用した。発熱性好中球減少症は認めなかった。貧血はGrade1/2が各々 3例、血小板減少はGrade1を3例に認めた。また末梢神経障害は5例であったがいずれもGrade1であった。
【まとめ】
当院のTCbH+P療法施行例につき報告した。症例数は少ないが副作用では下痢、好中球減少に対する対策が重要と思われた。術前化学療法では全例ER陽性であったがpCR3例、near pCR1例であり良好な結果が得られた。末梢神経障害は6例中 5 例に認めたが全例Grade 1と軽度であった。引き続き症例を重ね検討していく予定である。

★：優秀ポスター

EP15-54
術前薬物療法を施行したHER2陽性乳癌の検討

[1]星総合病院　外科、[2]いがらし内科外科クリニック
片方　直人[1]、後藤　かおり[1]、長塚　美樹[1]、大河内　千代[1]、岡野　舞子[1]、
松嵜　正實[1]、野水　整[1]、二瓶　光博[2]

【はじめに】術前薬物療法(PST)の治療効果の程度により乳癌患者予後の層別化が可能であることが報告されている。一方、HER2陽性乳癌ではTrastuzumab（以下TZM)やPertuzumab（以下PZM)を含む薬物療法により高い奏効が得られる。今回、PSTを施行したHER2陽性乳癌に対する当科の治療成績を報告する。
【対象】2007年2月～ 2021年10月まで当科でPSTを施行したHER2陽性の病期I ～ IIIC原発性乳癌117例。化療前に画像診断、針生検で病理組織像、ER,PgR,HER2発現状況、MIB-1 labeling indexを評価。cStage I、II、IIIがそれぞれ11例、69例、37例。SubtypeはLuminal HER2 typeが54例、HER2 typeが63例。
【方法】術前薬物療法(PST)は、
A群{EC(Epirubicin 100mg/m^2+Cyclophosphamide 500mg/m^2,q3wks)×4}5例。
AT群{EC×4→3wDTX(Docetaxel 75mg/m^2,q3wk×4) or wPTX(Paclitaxel 80mg/m^2,　qwk×12) }6例。
HT群{3wTZM(TZM6mg/kg, q3wk, 8mg/kg, day1)×4 + 3wDTX×4 or wPTX ×12}28例。
HPT群{3wTZM+ 3wPZM(PZM 420mg/body, q3wks, 840mg/body, day1)+3wDTX×4 or wPTX×12} 5例。
AHT群{3wTZM ×4+3wDTX×4 or wPTX×12→EC×4}41例。
AHPT群{3wTZM ×4+3wPZM×4+3wDTX×4 or wPTX×12→EC×4}31例である。
治療開始後健存率・生存率をretrospectiveに検討した。
観察期間の中央値は1112日(72 ～ 5312)である。
【結果】
術後標本原発巣浸潤巣における組織学的治療効果判定grade3(%)／grade3+2b(%)はPST別にA群0%/0%，AT群16.7%/33.4%，HT群44.8%/58.6%，HPT群20%/40%，AHT群 29.3%/48.8%，AHPT群58%/67.7%であった。ypT0/is群45例と非ypT0/is群72例の5年健存率はそれぞれ86.0%、82.2% (Logrank test N.S.) 。
更に非浸潤巣とリンパ節状況も勘案したypT0ypN0群34例と非ypT0ypN0群83例の5年健存率はそれぞれ92.7%、80.3% (Logrank test N.S.)、5年生存率はそれぞれ95.8%、85.1% (Logrank test N.S.)。ypT0/isypN0群42例と非ypT0/isypN0群75例の5年健存率はそれぞれ87.4%、81.6% (Logrank test N.S.)であった。
【結語】
PZMの周術期使用も可能となりHER2陽性乳癌のPST治療効果も上昇している。また腫瘍遺残の有無から見たPST奏効例の予後は有意差がないものの良好である。HER2陽性乳癌におけるPST治療効果判定は予後予測因子となる可能性がある。

EP15-56
HER2陽性乳癌の術前化学療法症例の検討

[1]埼玉医科大学国際医療センター　乳腺腫瘍科、
[2]埼玉医科大学病院　乳腺腫瘍科
貫井　麻未[1]、松浦　一生[1]、黒澤　多英子[1]、一瀬　友希[1]、藤本　章博[1]、
淺野　彩[2]、平塚　美由起[1]、島田　浩子[1]、小坂　愉賢[1]、石黒　洋[1]、
大崎　昭彦[1]、佐伯　俊昭[1]

背景；HER2陽性乳癌ではトラスツズマブを含む術前薬物療法（Primary Systemic Chemotherapy；PSC）によりpCR率の向上が期待でき、pCRと予後が相関することがしられている。また、pCRを得られなかった症例に対して、T-DM1のトラスツズマブに対する生存期間の優越性が示され、HER2陽性乳癌の進行・再発とともに、2020年8月から術後薬物療法の適応・追加承認となった。今回、当院におけるHER2陽性乳癌に対してＰＳＣ症例を臨床病理学的に後方視的検討した。
方法；2020年1月より2021年7月までに、当院にて手術療法を施行した原発性乳癌828症例で中、術前薬物療法したのちに手術を施行した103例のうち、術前にHER2陽性と診断された31例を対象とした。
結果；平均年齢は51.9歳（38.1-75.2)、PSCにおいて、投与された薬剤の内訳は、EC （またはAC) followed by DTX（またはPTX)；31例に加えて、Trastuzumab + Pertuzumab；28例, Trastuzumab ;1例が投与された。乳房部分切除術が8例（25%）に行われ、19例（61%）に腋窩郭清が行われた。また、同時乳房再建術は2例（6%）に行われた。組織学的効果判定は、Grade2bが4例、Grade3が4/15例であり、pCRであった15例の内訳はypT0; 9例（29%)，ypTis; 6例（19%)であった。タイプ別のpCR率は、Luminal HER2タイプ; 10/22 (45.5%), HER2タイプ; 6/9 (66.7%)であった。
また、術後薬物療法開始時が2020年8月以降の症例が22例あり、それぞれLuminal-HER2タイプは16症例、HER2タイプは6症例あり、うち5症例と1症例は病理学的診断でpCRを得られなかったため、T-DM1が開始されている。この6症例に関して詳細を報告する。
結語;当院のHER2陽性乳癌症例に対して、術前化学療法の有用性を検証した。今後、治療効果予測因子の探索を行なっていく予定である。

EP15-55
術前化学療法不応性HER2陽性早期乳癌における背景因子の検討

[1]順天堂大学　乳腺腫瘍学講座、[2]順天堂大学　人体病理病態学講座
羽尾　千咲[1]、堀本　義哉[1,2]、石塚　由美子[1]、植木　優子[1]、荒川　敦[2]、
中井　克也[1]、飯島　耕太郎[1]、渡邉　純一郎[1]、齊藤　光江[1]

【背景】HER2陽性乳癌において、術前化学療法(NAC)により病理学的完全奏効(pCR)が得られた場合の予後は良好である。抗HER2薬を含むレジメンによるNACは奏効することが多い一方で、まれに無効例に遭遇するが、そのような乳癌の特徴は十分に解明されているとは言い難い。そこで今回我々はNACを施行したHER2陽性乳癌症例を後ろ向きに調査し、治療無効例の特徴を探索した。

【対象と方法】2010年から2019年の間にNAC後に根治手術を施行したHER2陽性の浸潤性乳癌患者134人を対象とした。本研究ではnon-pCRを治療が無効に近いgrade 0/1a/1bと、高い効果を示すgrade 2a/2bを分け、grade 0/1aを治療非反応群、grade 2b/3（pCR）を治療反応群と定義して解析を行った。HER2陽性の定義は針生検の免疫染色で3＋または2＋かつFISH陽性とした。臨床病理学的因子とNACの組織学的治療効果の関係について後ろ向きに検討を行った。本検討においてpCRの定義は原発巣の浸潤癌の消失とした。

【結果】pCRは全体の57例(43%)で観察された。pCRとnon-pCR間で相関を認めた臨床病理学的因子はKi67で前者が有意に高値であった(50% vs 61%, p<0.01)。またアンスラサイクリン(A)及びタキサン(T)の両者が投与された患者(p<0.01)、及び抗HER2薬が併用されていた患者で有意にpCRの頻度が高かった(p<0.05)。年令やER、PgRの発現等において差は認められなかった。次に上記で定義した治療反応・非反応群での比較を行ったところ、両群間で差を認めたのはNACのレジメンのみであり、治療反応群でA及びTの両者が投与された患者が多かった(p<0.01)。そこでA及びTの両者が投与され、かつ抗HER2薬が併用された患者に限ったところ(n=65)、両群で差のある因子は観察されなかった。

【考察】HER2陽性乳癌のNACはホルモン受容体の発現に関わらず効果を示すことが確認された。一方で治療非反応群の明確な特徴は見出せなかった。NACの薬剤選択にはリンパ節転移の有無等の患者背景も影響していると考えられ、さらに症例を蓄積しつつ慎重に検討を進めていきたいと考えている。

EP15-57
HER2陽性乳癌に対するトラスツズマブ・ペルツズマブ・タキサンを用いた術前化学療法の治療成績

日本海総合病院　乳腺外科
天野　吾郎、佐藤　千穂、菅原　恵

2018年10月にペルツズマブ（PmAb）が術前・術後療法に対し追加承認され、HER2陽性乳癌に対するpreoperative systemic therapy(PST)においてトラスツズマブ（TmAb)・PmAb・タキサンを投与するレジメンが治療の中心となってきた。【目的】自験例をレトロスペクティブに検討し、PSTの効果を予測する臨床病理学的因子を探る。【対象】2018年3月から2021年11月に当院でTmAb+PmAb+タキサンを用いたPST施行後に根治手術を行ったHER2陽性乳癌 全21例。【患者背景】全例女性、年齢41-80歳（中央値60歳)、cStageは I/II/IIIが1/12/8例、ER+/-が6/15例、病理組織型は全例IDC。投与されたタキサンはPTX(weekly)/DTX(tri-weekly)/両者 が9/11/1例。アンスラサイクリン系の先行投与を行ったのが19例､行わなかったのが2例。【結果】pCR例は18例（pCR率86%)、ypN0例は19例（90%）であった。（pCRは「乳房内浸潤巣の完全消失、および腋窩リンパ節にも浸潤巣が無いこと」と定義。）pCRを予測する因子の単変量解析で、cStageII以下・cT2以下・Ki67LI 35%未満 が有意な因子であった（P<0.05)。しかし多変量解析では有意な因子を指摘し得なかった。術後観察期間は1-45ヶ月（中央値18ヶ月）と短いが全例無病生存中である。TmAb+PmAb+タキサン療法における有害事象として認められたのはほとんどが既知のもので重篤なものは無かった。（DTXを投与した64歳女性で背部痛・咽頭痛・味覚障害などの訴えが強く3クールめからw-PTXに変更した1例があった。）【考察】今回の我々の検討ではHER2陽性乳癌に対するTmAb+PmAb+タキサンを用いたPSTのpCR率は86%と高かった。StageIIIの8症例の内訳はIIIBが3例、IIICが5例であり、進行した症例を多く含んだ患者群に対する治療であったことを考慮すると極めて有効な結果と考えられる。特にweekly PTXを用いた10例(9+1例)では全例でpCRが得られており（pCR率 100%)、投与レジメンは煩雑になるが何らかの理由でDTXの投与が難しい症例などにおいて有望な治療オプションになることが確認された。総会までにさらに症例を重ねて報告したい。

★：優秀ポスター

EP15-58
HER2陽性T1N0M0乳癌の治療成績

長野市民病院　乳腺外科
西村　秀紀、小野　真由

(はじめに)腫瘍径1.0cm以上のHER2陽性T1N0M0乳癌では術後化学療法にトラスツズマブ(以下TRA)を併用することが強く推奨され、1.0cm未満でもTRA投与の有効性が報告されている。当院のHER2陽性T1N0M0乳癌の予後とTRA投与の治療成績について検討した。(対象と方法)手術検体のHER2測定を始めた2002年から術後5年以上経過した2016年までの15年間の浸潤癌手術1483例中、HER2陽性は245例(16.5%)で、うちT1N0M0は75例ありこれを対象として検討した。(結果)年齢は29-87歳(平均55.3歳)、閉経前28例、後47例、術式は乳房部分切除56例、乳房全切除19例(一次乳房再建5例)、腋窩操作は郭清9例、センチネルリンパ節生検66例であった。浸潤径はmi/a/b/cが3/6/14/52例で、1例のみ術前治療が行われ治療前11mmが6mmに縮小しcに含めた。組織型は浸潤性乳管癌69例、浸潤性小葉癌5例、浸潤性微小乳頭癌1例で、レセプター陽性47例、陰性28例であった。化学療法 はTC+TRAが37例、FEC-TRAが2例、EC/FECが2例、CMFが4例、TCが1例、なしが29例で内分泌療法は化学療法後32例、単独14例であった。術後10年経過は38例あり、10年を上限に平均8.2年の追跡調査で7例が再発し5例が乳癌死し、無再発他病死が1例あった。遠隔転移は5例で、骨3例、肺1例、脳1例で4例が死亡した。再発7例中6例はT1cで、薬物療法なしが3例、内分泌療法のみが2例、ECが1例で、TRA投与例では再発がなかった。T1bの13例中TC+TRAを8例、TCを1例、CMFを1例に行い再発はなかった。T1aの6例では化学療法追加はなく、1例が異所性乳腺に再発し内胸、鎖骨下リンパ節転移を来した。T1miの3例では化学療法追加なく再発もない。(まとめ)ガイドライン通りにHER2陽性T1cN0M0乳癌ではTRA+化学療法を行うべきで、T1a/bでも提案し希望者には実施すべきである。アンスラサイクリン系抗がん剤の投与は省略できる。

EP15-59
HER-2陽性乳癌の術前化学療法の検討

長岡赤十字病院　外科
島影　尚弘、庭野　稔之

【はじめに】乳癌術前化学療法(PST)で術後の治療選択が変化してきている。HER-2陽性乳癌においては分子標的剤のTrastuzumab(T)やPertuzumab(P)の承認で奏功率を高め、その結果、手術と後療法にも影響を及ぼすようになった。
【目的】今回、pure-HER-2 type(H)、luminal-HER-2 type(L-H)の癌腫のheterogeneityを考慮し、術後の薬剤組織学的効果判定(RECIST)でHとL-H比較検討した。
【対象】2016年から2021年8月の当院のIHCでHER-2が3+、または2+(FISH陽性)のPST症例で、Hが14例、L-Hが18例存在した。
HER-2膜染色の強/中等度/弱～0陽性を3/1/0点としこれをHER-2scoreとした。またERとPgRでは各々J-scoreの3b/3a/2/1~0を5/3/1/0点とし合計をHRscoreとし評価した。HER-2scoreはHRscoreに合わせるよう10点になるように調整した。
PSTレジメンは基本的にEC4コース(年齢・PSにて省略例あり)に続き、DTX4コースをTもしくはT+Pと併用した。
H、L-Hの、平均年齢(歳)と平均臨床腫瘍径(cm)(中央値)に違いはなかった。RECIST の2b以上と未満にて比較した。
【結果】
①HER-2scoreの平均値(中央値)は、全症例では6.48(7.5(0.33-10))でした。Hでの、全例および2a≦と≧2bでは全H で7.48(8.19(2-10))、2a≦で6.68(8.02(2.33-8.36))、≧2bで7.77(8.34(2-10))でした。
L-Hでの、全例および2a≦と≧2bでは全L-Hで5.52(6.34(0.33-10))、2a≦で5.03(5.34(0.33-10))、≧2bで6.13(7.34(0.33-10))でした。
②HRscoreの平均値(中央値)は、全症例では、Hでは0ですので、L-Hのみを示す。
L-Hでの、全例および2a≦と≧2bでは全L-Hで5.28(5(0-10))、2a≦で5.6(5.5(0-10))、≧2bで4.88(4.5(1-10))でした。
全員無再発生存である。
【考察】
①Hでは、HER-2scoreの違いは、両群間の症例数の違いで出た結果であり、一定の傾向はないように思われた。
③L-Hで のHER-2scoreと HRscoreの 間 で、2a≦ で は 低HER-2score高HRscore、≧2bでは高HER-2score低HRscoreの傾向にあると思われた
【結語】
①Hでは、cT1c以上やN+の症例であれば抗HER-2剤を用いたPSTと術後補助療法は有用と考える。
②L-Hでは、タキサンにH+Pを併用し、アンスラサイクリンも加えたレジメンが必要か？
そして、低HER-2score高HRscoreの2a≦症例の後療法が今後の課題と思われる。

EP15-60
治療適正化が得られたHER2陽性乳癌への当院での対応について。次は…。

群馬県立がんセンター　乳腺科
宮本　健志、藤澤　知巳、矢内　恵子、柳田　康弘

【はじめに】
根治可能な乳癌薬物療法で、治療強度適正化は重要である。HER2陽性乳癌での当院の取り組みと課題を報告する。
【背景】
HER2陽性乳癌のde-escalationとescalationは、標準的なAnthracycline(A)、Taxane、Trastuzumab(T)から、A抜き治療、Pertuzumab(P)追加、術後T-DM1変更などの適正化がなされ2020年8月から実施可能となり9月から実装した。この根拠となる諸報告は、術前化学療法(NAC)と術後化学療法(Adj)が混在し、どう整合性を持たせ、治療の方針を立てるかが問題であった。
【方法】
当院ではcN0のNACは全例でセンチネルリンパ節生検(SLNB)を先行し、Nの適切な評価を行っている。HER2陽性乳癌では以下の選択肢を提示する。**1**. <cT1a cN0；手術先行し、病理結果でAdjを決定。**2**. cT1b,c cN0：SLNBでpN0(sn)ならPaclitaxel(PTX)+T後cRCなら手術。pCRならAdjはT、Non-pCRならA→T-DM1。Non-cCRならNACにAを追加後手術しpCRならAdjはT、Non-pCRならT-DM1。**3**. >cT2 cN0；SLNBでpN0(sn)ならA→Docetaxel(DOC)+T後に手術。pCRならAdjはT、Non-pCRならT-DM1。**4**. Any T cN1 or SLLBでpN1(sn)；A→DOC+T+P後に手術。pCRならAdjはT+P、Non-pCRならT-DM1。**5**.手術先行希望；病理結果でAdjを選択。以上の大きな5つの流れから、本人希望と併せ治療方針を決める。
【結果】
HER2陽性乳癌はほぼ、NACに移行した。病理結果による治療変更もスムーズに行えている。結果にコミットするかは現在follow中である。
【課題】
臨床試験を読み解き、欠けた部分を補い方針を決定したが、CRを得にくいLuminal-HER2では**2**の設定では、A省略可症例にもAやT-DM1が入り、却って過剰投与になりかねない。Pは試験結果から当院ではN0症例には併用しないが、実臨床ではNに拘らず使用可であり、多くの施設では広く使われているかもしれない。また、NACではCRを求める傾向にあるが、Luminal-HER2ではCRが予後を反映するものではなく、治療効果判定の一要素にすぎない点も重要であり、議論の余地は多く残されている。またmajorityなHER2陰性乳癌での術後治療適正化は、諸報告あるも足踏み状態である。こうした群へも、貴重な臨床試験結果に真摯に向き合い、乳癌初期治療に求められる根治を実現できるよう叡智の集結を願ってやまない。
【まとめ】
HER2陽性乳癌の治療適正化が進んだ一方で置き去りにされたサブタイプがあるのも事実である。ここにも光明をもたらしうるような英断を求めたい。

EP15-61
当院におけるHER2陽性乳がんに対する周術期化学療法の変化について

[1]国立病院機構　埼玉病院　腫瘍内科、
[2]国立病院機構　埼玉病院　乳腺センター
野崎　由美[1]、山室　みのり[2]、田中　規幹[2]、小西　寿一郎[2]

【はじめに】KATHERINE試験の結果から、2020年8月より本邦でもHER2陽性乳がんに対し、術前薬物療法により病理学的完全奏功(pCR)が得られなかった際に、術後薬物療法としてトラスツズマブ エムタンシン(T-DM1)が適応追加となり、レスポンスガイドによる周術期治療が行われるようになった。
【目的】2018年10月から2021年8月までに、当院においてStageⅡ以上のHER2陽性乳がんで周術期化学療法を施行した69歳以下の32症例のうち、術前化学療法を施行した割合と、pCR率を検討した。
【結果】年齢は平均55歳であった。Sub typeはHER2 type 14症例、luminal-HER2 type 18症例であった。T-DM1の適応追加前に周術期化学療法を開始した症例は16症例で、そのうち術前化学療法を行った症例は10例(62.5%)、行わなかった6症例はcStageⅡAが6症例(T2,N0:5症例、T1N1:1症例)であった。適応追加後に周術期化学療法を開始した症例は16例で、そのうち術前化学療法を行った症例は13症例(80%)、行わなかった3症例はcStageⅡAが2症例(T1,N1:1症例、T2,N0:1症例)とcStageⅢAが1症例(T3,N1:1症例)であった。術前化学療法後に手術が行われ、pCRが確認できた症例は9/15症例(60%)であった。Non-pCRの6症例でHER2 typeは2例、luminal-HER2 typeは4症例であった。
【考察】T-DM1の適応追加となる前に、2018年10月にペルツズマブ(PER)が周術期化学療法に適応追加となったが、APHINITY試験のサブグループ解析ではリンパ節陰性例では浸潤性疾患のない生存期間(IDFS)割合はPER群優位ではなかった。リンパ節陰性例ではPER併用に関して意見が分かれ、患者希望も含め、周術期化学療法として術前化学療法を行うか否かを決定していたことから、cStageⅡA (T2N0)症例においては手術先行を選択される割合が高かった可能性が高い。当院においてもcStageⅡA (T2N0)症例においてpCR率は2/5症例(40%)であり、レスポンスガイドによる周術期治療を今後も説明していく必要がある。

★：優秀ポスター

EP15-62
当院におけるTrastuzumab、Pertuzumab、Docetaxelによる術前術後化学療法の検討

愛媛県立中央病院　乳腺・内分泌外科
松岡　欣也、佐川　庸、畑地　登志子、宮崎　一恵

[はじめに]HER2陽性乳癌に対して国際共同第III相臨床試験APHINITY試験、海外第II相NEOSPHERE試験、TRYPHAENA試験の結果から2018年10月から本邦でも補助薬物療法としてPertuzumab（Pmab）が適応拡大された。当院でもPmab併用の術前・術後化学療法を開始しており、今回、その有効性と有害事象につてい検討したので報告する。
[対象と方法]2018年11月～ 2021年10月に術前術後補助療法としてHER2陽性乳癌に対してTrastuzumab（Tmab）+ Pmab + Docetaxel（TPD）を使用した症例を対象とした。治療効果に関しては術前化学療法（NAC）症例を、有害事象に関しては全例（NAC、術後投与）を対象として検討した。
[結果]症例19例（NAC:12、術後:7）。年齢中央値は54歳（NAC:51.5、術後:54）。観察期間中央値は586日（134 ～ 1016日）。HER2 Type(H)が6例（32%）、Luminal-HER2 Type(LH)が13例（68%）であった。NACのサブタイプはHが4例、LHが8例で臨床病期はStageIが1例、IIAが1例、IIBが5例、IIIAが3例、IIIBが1例、IIICが1例であった。術後投与のサブタイプはHが2例、LHが5例で臨床病期はIが2例、IIAが4例、IIBが1例であった。全例、ECを4サイクル投与後にTPDを4サイクル投与した。NACでnon-pCRの3例はT-DM1を術後に13サイクル投与し、術後投与の1例は頻脈のためTmabのみ投与、それ以外はTmab+Pmabを13サイクル投与した。治療効果に関してNACの7例で病理学的治療効果がGrade 3（58.3%）、1例がGrade 2b、4例がGrade 1bであった。NAC、術後投与の全例で再発は認めていない。有害事事象に関しては、下痢と浮腫をほぼ全例に認めた。Grade 3以上の白血球減少、好中球減少が7例あり、2例の発熱性好中球減少症を認めた。5例にペグフィルグラスチム（PEG-G）を使用したが、有害事象に伴う休薬や減量は認めなかった。
[考察]HER2陽性早期乳癌に対するTPDの治療効果は NEOSPHERE試験でPmabの上乗せ効果はpCR率で16.8%上乗せされ45.8% であった。当院での結果はEC後に投与して58.3%と TRYPHAENA試験（pCR率57.3%）とほぼ同等であった。有害事象に関してはEC後の投与になるため血球減少を認め、PEG-Gの併用も必要であった。下痢は全例で認め、注意すべき有害事象と思われる。
[まとめ]HER2陽性早期乳癌に対する術前術後化学療法でTPD投与は良好な治療効果があり、有害事象もコントロール可能で安全な治療といえる。

EP15-63
HER2陽性乳癌に対するAPT試験レジメン症例の検討

岩手県立中央病院　乳腺・内分泌外科
佐藤　未来、梅邑　明子、滝川　佑香、渡辺　道雄、宇佐美　伸

【背景】HER2陽性原発性乳癌を対象としたKATHERINE試験において術前化学療法（NAC）後non-pCR症例に対するT-DM1の有効性が示されたことにより、NACの適応をより広くしようと一般的には考えられている。その一方で、APT試験では浸潤径3cm以下かつpN1mi以下の症例群においてはパクリタキセル＋トラスツズマブの術後治療（APTレジメン）で良好な予後が示されておりアンスラサイクリンやペルスツズマブを省略可能な症例があることも示唆されている。
【目的】当院においてAPTレジメンを施行した症例について検討する。
【方法】2013年1月から2020年12月までHER2陽性原発性乳癌に対し術後補助療法としてPTX+TRAを施行した37症例について臨床病理学的因子、治療完遂率、予後について後方視的に検討した。
【結果】年齢中央値は58歳(25-79歳)。cTis:3例/T1:24例/T2:10例、cN0:34例/cN1:3例であった。組織型はIDC：36例、IMPCa：1例，pT1mi:1例/pT1a:0/pT1b:4例/pT1c:27例/pT2:5例でpN0:33例/pN1≦:4例。ホルモン受容体陽性は26例(70%)であった。cTとpTの差については、cTisを除いた34例中25例(74%)で5mm以内であったが、非浸潤癌を含む病変でその差が大きく、最大20mm（cT＞ pT）であった。治療完遂率は81%(30例)で治療中止理由は肝機能障害、末梢神経障害、貧血、皮疹、心不全であった。術後観察期間中央値39ヶ月(4-65ヶ月)時点で、1例に対側乳癌の発症がみられたが、転移再発症例は認めていない。
【考察】単施設の37例の検討ではあるものの、本検討においてはHER2陽性乳癌に対するAPTレジメンの治療成績は良好であった。過不足のない最適なレジメンを選択できるよう、特にDe-escalationの対象となる症例選択について今後も引き続き検討が必要である。その際、病巣内に乳管内病変を含む症例ではcTとpTが乖離することがあり、過剰治療とならないよう注意すべきポイントの1つと考えられた。

EP15-64
抗HER2療法が著効した，高齢者炎症性乳癌の一例

[1]長野県厚生連　長野松代総合病院　乳腺・内分泌外科、
[2]信州大学医学部附属病院　臨床検査部病理
渡邉　隆之[1]、春日　好雄[1]、上原　剛[2]

【緒言】近年の高齢化社会に伴い，高齢で診断される乳癌はしばしば経験される．乳癌診療ガイドラインでは高齢であっても標準治療を行うことが推奨されているが，実臨床では合併症やPSの低下から，遂行できないケースも生じてくる．今回我々は，炎症性乳癌で，高齢だが全身状態が良好な症例に対し，full doseでの抗HER2薬が遂行され，著効した症例を経験したので，文献的考察を加え報告する．【症例】70代後半，女性．【主訴】右乳房から腋窩にかけての発赤，腫脹，硬結．【現病歴】6ヶ月前より主訴を自覚し，増悪傾向のため当科初診となった．【既往歴】特記事項なし．【現症】右乳房から腋窩にかけて200×200mm大で広範な発赤，硬結を認めた．【マンモグラフィ検査】右：構築の乱れ，category4．左：category1．【乳房超音波検査】右Ｅ区域に径50mm大，境界不明瞭，内部不均一な腫瘤として認められた．浸潤性乳管癌，硬性型が考えられた．腋窩リンパ節は径60mm大で一塊となり存在し，腋窩リンパ節転移が考えられた．【乳腺MRI検査】撮影省略．【胸腹部単純CT検査】右乳腺腫瘍は右乳頭直下に、長径で40×27mm大の腫瘍として認められた．乳房皮膚の肥厚を認め，炎症性乳癌が考えられた．右腋窩リンパ節は径60×40mm大で腫大を認めた．周囲リンパ節が癒合し，一塊となったリンパ節転移と考えられた．またレベルIIのリンパ節腫大も複数個認めた．肺、肝への遠隔転移は認めなかった．【骨シンチグラフィ検査】骨転移は認めなかった．【針生検組織診検査】浸潤性乳管癌，硬性型，ER:0，PgR:0，HER2:2+（FISH法:増幅あり）【診断】右乳癌．T4dN2aM0：Stage III B.【治療経過】高齢ではあったがPS：0と良好であったため，炎症性乳癌であり，Trastuzumab（初回8mg/kg，以降6mg/kg）+ Pertuzumab（初回840mg/回，以降420mg/回）+ Docetaxel（60mg/m^2）より治療開始とした．4クール辺りから，腫瘍サイズの縮小，皮膚発赤の軽減を認め，計17クール施行した時点で，局所コントロール目的に右乳房全切除＋腋窩リンパ節郭清（レベルII）を施行した．術後病理検査結果は，原発，リンパ節共にpathological CRが得られた．術後は，広範囲の炎症性乳癌であったことを加味し，ICの後，PMRT + Trastuzumab Emtansine（3.6mg/kg）術後1年程度投与の予定とした．術後16ヶ月の現在， 再発転移の所見なくTrastuzumab Emtansine投与を継続中である．

EP15-65
cT1/2N0早期HER2陽性乳癌の予後と術前化学療法適応の検討

東京女子医科大学八千代医療センター　乳腺・内分泌外科
地曳　典恵、野上　真子

【背景】HER2陽性乳癌に対して術前化学療法（NAC）によるレスポンスガイド治療を行うことは予後を改善する可能性が示唆され、NACを行う症例が増加している。しかし、再発リスクが少ない症例にはオーバートリートメントとなる可能性も考えられる。
【目的】cT1/2N0の早期HER2陽性乳癌における術後治療と予後について検討する。
【対象と方法】2007年1月～ 2018年12月までに当院で手術治療を行ったcT1/2N0のHER2陽性乳癌128例のうち、手術を先行し術後に抗HER2療法を施行した94例を対象とし、後方視的に予後について検討した。
【結果】年齢の中央値は58歳。術前腫瘍径はcT1b：8例、cT1c：42例、cT2：44例であった。術後病理学的腫瘍径はpT1a:1例、pT1b:14例、pT1c:45例、pT2：31例、pT3：3例であった。cT→pTでステージアップした症例は17例(18.1%)であった。術式は乳房切除術：47例、乳房部分切除術：47例、センチネルリンパ節生検(SLNB)のみ：74例、SLNB→腋窩郭清：20例であった。pN1mic：3例、pN1：16例、pN2：3例、pN3：1例で、リンパ節転移陽性率は24.5%であった。ER陽性は55例（55.8%）であり、全例でホルモン治療が施行されていた。術後化学療法は81例（86.2%）に施行されおり、アンスラサイクリン→タキサン：24例、アンスラサイクリンのみ：50例、タキサンのみ:5例、その他:2例であった。抗HER2療法はトラスツズマブ:91例、トラスツズマブ＋ペルツズマブ：3例であった。観察期間の中央値は65ヵ月で、再発は9例（4.3%）でcT1b;局所領域再発1例、cT1c;局所領域再発2例、対側乳房再発1例、cT2;遠隔再発5例、5年無再発生存率は95.6%であった。遠隔再発はcT2で有意に多かった（p=0.0198）。死亡は1例(1.1%)で、5年全生存率は100%であった。
【結語】術前の正確な画像診断が前提となるが、cT1/2N0HER2陽性乳癌の予後は良好であった。遠隔再発例は全例cT2であり、cT1ではNACとしてアンスラタキサン→タキサン＋トラスツズマブ＋ペルツズマブを行うとオーバートリートメントになる可能性があり、手術先行も妥当と考えられる。

★：優秀ポスター

EP15-66

Ph3 trial of T-DXd or T-DXd followed by THP vs ddAC-THP in high-risk HER2+ EBC: DESTINY-Breast11 TiP

[1]がん研究会有明病院　乳腺センター、[2]Breast Center, Department of Gynecology and Obstetrics and CCC Munich, LMU Hospital, Munich, Germany、[3]Jewish General Hospital Segal Cancer Centre, McGill University, Montréal, QC, Canada、[4]Memorial Sloan Kettering Cancer Center/Weill Cornell Medical College, New York, NY, USA、[5]Mater Misericordiae University Hospital, Dublin, Ireland、[6]Fudan University Shanghai Cancer Center, Shanghai, China、[7]AstraZeneca Pharmaceuticals, Gaithersburg, MD, USA、[8]Yale Cancer Center, Yale School of Medicine, New Haven, CT, USA

大野　真司[1]、Harbeck Nadia[2]、Boileau Jean-François[3]、Modi Shanu[4]、Kelly Catherine M[5]、Wu Jiong[6]、Breckenridge Mark[7]、Herbolsheimer Pia[7]、Yu Tinghui[7]、Pusztai Lajos[8]

Background
The current standard of care (SOC) for neoadjuvant treatment of HER2+ early-stage BC (EBC) consists of trastuzumab + pertuzumab and polychemotherapy. In DESTINY-Breast01 (NCT03248492), trastuzumab deruxtecan (T-DXd) monotherapy demonstrated efficacy in patients (pts) with previously treated HER2+ unresectable/metastatic BC (Saura et al. ESMO 2021. Poster 279P). Given the efficacy of T-DXd monotherapy, it is anticipated that replacing all or part of these SOC regimens with T-DXd could benefit pts with high-risk HER2+ EBC. Here, we describe DESTINY-Breast11 (NCT05113251), a Ph3 open-label trial evaluating the efficacy, safety, and tolerability of T-DXd monotherapy or T-DXd followed by paclitaxel + trastuzumab + pertuzumab (THP) vs dose-dense doxorubicin + cyclophosphamide followed by THP (ddAC-THP) in pts with high-risk (T stage ≥ 3 and/or node positive or inflammatory) HER2+ EBC.
Methods
In DESTINY-Breast11 trial, approximately 624 pts will be randomized 1:1:1 into 3 arms (A: T-DXd monotherapy; B: T-DXd followed by THP; C: ddAC-THP). Pts should undergo breast or axillary surgery 3 to 6 wks after the last cycle of assigned treatment. After surgery, pts will receive treatment per local clinical standards. For pts who achieve a pCR, adjuvant HER2-directed therapy for up to 1 yr is recommended. For pts who do not achieve a pCR, therapy with up to 14 cycles of trastuzumab emtansine is recommended. After the last dose of study treatment, pts will be assessed for survival and recurrence every 3 mo for the first 3 yrs and every 6 mo in yrs 4 and 5. The primary endpoint is pCR (ypT0/Tis ypN0) by central review. Secondary endpoints include pCR (ypT0 ypN0) by central review, 3-yr event-free survival, 3-yr invasive DFS, OS, patient-reported tolerability, physical functioning, immunogenicity, PKs, and safety. Exploratory endpoints include 3-yr distant metastasis-free survival, ORR, rate of breast-conserving surgery, biomarkers, PROs, and healthcare resource utilization.

EP15-67

当院における術前化学療法後の分子標的薬投与の分析

[1]市立東大阪医療センター　乳腺外科、[2]市立東大阪医療センター　病理診断科
富永　修盛[1,2]、古妻　康之[1]、池上　真理子[1]、千原　剛[2]、山内　周[2]

【はじめに】trastuzumab emtansine（以下T-DM1）の「HER2陽性の乳癌における術後薬物療法」に対する適応は2020年8月21日に承認を受けた。そのため術前化学療法後のHER2陽性乳癌で切除標本から非CRと判明した場合、T-DM1術後補助化学療法の適応となる。しかし、実臨床の場では、副作用や年令により遂行できない症例も散見する。そこで、当院における乳癌術前化学療法後の治療実態を後方視的に検討し、若干の文献的考察を加えた。
【対象と方法】2020年8月1日から2021年12月31日までに当科で原発乳癌に根治手術を行った147症例の内、術前化学療法を行った13例について検討した。年令は41才から73才（平均56.2才）、ルミナルA型1例、ルミナルB型5例、トリプルネガティブ1例、ルミナルHER2型3例、HER2型3例、だった。
【結果】ルミナルHER2型とHER2型6例について、再度検討すると、平均年令は63.2才と全体集団と比較してやや高齢であった。6例の核グレードはGrade 3が4例、Grade 2が2例だった。6例の組織学的治療効果判定はGrade 3完全奏功が3例、Grade 1a, 2a, 2b各々が1例ずつであった。治療効果判定が1aの症例は術後T-DM1が投与されていた。治療効果判定2aの症例はレトロゾールとトラスツズマブ＋ペルツズマブ、2bの症例（72才）にはトラスツズマブ＋ペルツズマブが投与されていた。

EP15-68

HER2 type乳癌3亜型に対する術前化療効果の予測について―TNBCとの比較

[1]菊名記念病院　乳腺外科、[2]菊名記念病院　病理診断科、
[3]川崎市立井田病院　乳腺外科、[4]川崎市立川崎病院　乳腺外科、
[5]つつみ病理診断クリニック
久保内　光一[1]、保科　淑子[1]、井手　佳美[1]、内田　士郎[2]、嶋田　恭輔[3]、佐藤　知美[3,4]、堤　寛[5]

【はじめに】非Luminal typeの乳癌通常型浸潤癌には、Androgen受容体(AR)とFOXA1陽性が陽性の亜型があり、われわれはそれらをApocrine typeと称している。過去数回本学会で発表したように、トリプルネガティブ乳癌(TNBC)のApocrine typeはKi67低値のものが多く、術前化療の奏効が悪く、Stage Ⅰ・Ⅱでは周術期無治療でも再発しないことが判明した。今回はHER2 typeに着目し、非Luminal HER2 typeを、AR/FOXA1陰性のPure HER2 type (P群)とAR/FOXA1陽性のApocrine HER2 type (A群)に分け、ER/HER2 陽性のLumina HER2 type (L群)の3群間での術前化学療法の効果について検討した。【対象】対象は、ARとFOXA1をルチーンに染色し始めた2016年8月以降の生検症例で、術前化療後2021年12月までに手術を行いかつ病理結果の判明している、P群9例、A群21例、L群15例の計45例で検討した。【結果】TNBCではKi67 50%が化療奏効の閾値になっていたため、HER2 typeにおける各群のKi67≧50%の症例数を比較したが、P群8/9例(89%)、A群7/21例(33%)、L群3/15例(20%)であった。化療の組織学的効果は、P群ではG3 7例(78%) G2b 1例(11%) G2a 1例(11%)、A群ではG3 15例(71%) G2 1例(5%) G1 5例(24%)、L群ではG3 6例(40%) G2 6例(40%) G1 3例(20%)であったが、pCR率はP群56% A群38% L群13%であった。【考察】A群はP群と比較してKi67高値例は有意に少なかったが、化療の効果はほぼ遜色なく、TNBCにおける効果とは異なり化療の奏効する症例が多かった。免染マーカーのうち、Ki67≧50%は化療の有効性予測に有用で、TNBCにおいてはAR/FOXA1も加えられるが、HER2 typeでは抗HER2薬がその効果を相殺すると考えられた。【結語】TNBC apocrine typeでは周術期化療の省略は可能と考えられたが、HER2 typeでは抗HER2薬併用の化療を要する。

EP15-69

ホルモン受容体陽性・Her2陰性進行乳癌の再発リスクの検討：最適な術後療法は？

市立秋田総合病院　乳腺・内分泌外科
片寄　喜久、伊藤　誠司、安藤　雅子

【緒言】ホルモン受容体陽性・Her2陰性乳癌（ER陽性・Her2陰性乳癌）の中で腫瘍径の大きい症例や多数のリンパ節転移を認める症例は予後不良と思われ、再発リスクを十分に検討し、適切な術後療法の選択が必要となる。今回再発リスクの高いER陽性・Her2陰性乳癌患者の術後療法として、アベマシクリブが適応となった。
【対象・方法】当科で手術を行った初発乳癌患者の内、術前化学療法・術前内分泌療法例を除き、monarchE試験適応となり、手術を施行したER陽性・Her2陰性進行乳癌を対象とし、症例の特徴・病理結果・術後療法・再発の有無などにつき検討した。
【結果】
2011年10月から2021年12月まで原発性乳癌症例1192例中、上記対象は45例。各中央値は、年齢61.5歳（40-87）、転移リンパ節個数5個（0-32）、腫瘍径35.0mm（6.0-100）、Ki-67 index 25.0%(10-69.5)、観察期間53ヶ月（3-123）。術後、化学療法施行例は31/45例（69%）、内分泌療法は43/45例（96%）、放射線療法は25/45（56%）であった。再発を3例に認め、初再発部位は肺・肝、肝・リンパ節、リンパ節であった。再発例のDFIは、11、23、24ヶ月と比較的短く、2年以降の再発は現在認めていない。再発3例は全員現病による死亡で、他病死が2例であった。再発症例は腫瘍径が28, 75, 100mmと大きく、転移個数は2, 7, 10個、術後療法は全員化学・内分泌療法が施行され、2例に術後放射線療法が行われていたが、無再発症例と個別化できる因子は確認できなかった。
【考察】
再発例は術後2年以内であり、monarchE試験の投与期間は最適と思われたが、再発高リスク症例でも現術後療法で再発予防できている症例が多く、アベマシクリブによるコスト・副作用などの面も含めて、monarchE試験対象症例への投与は、必要と思われるが、全症例への投与にはまだ不確定な部分も多く、今後更なる検討が必要と思われた。

★：優秀ポスター

EP15-70
ホルモン受容体陽性乳癌に対して原発巣非切除で内分泌療法を施行した9例

豊川市民病院　乳腺外科
安東　美の里、西川　さや香、片桐　悠介、柄松　章司

外科治療による乳癌原発巣の切除は、早期乳癌において欠かせない標準治療である。しかし、高齢であることや基礎疾患のために外科治療が困難、あるいは外科治療を希望しない患者もいる。そのような症例のなかで、ホルモン受容体陽性乳癌に対して、原発巣非切除で内分泌療法を施行し、比較的安全に治療効果を得られたとの報告を散見する。
当院でもやむを得ず何らかの理由により非切除で内分泌療法を選択したホルモン受容体陽性乳癌の症例があり、2013年11月から2021年3月の間の9症例について報告する。内分泌療法開始の平均年齢は83.3（77 ～ 88）歳で、全員女性。乳癌病期はステージⅠが2例、ステージⅡAが5例、ステージⅡBが1例、ステージⅢBが1例であった。使用した薬剤はタモキシフェン、アナストロゾール、エキセメスタン、レトロゾールの4剤で、平均投与期間は30.3（5 ～ 92）か月であった。治療効果は、部分奏功（PR）が2例、安定（SD）が5例、進行（PD）が1例で、1例は内服開始5か月の時点で死亡し、死因は老衰であった。有害事象としては、1例でアロマターゼ阻害薬による骨密度低下を来し、タモキシフェンに変更した。PDとなった症例も治療薬を変更し、8症例で内分泌療法継続中である。
近年では、医学情報に加えて患者の価値観や生活についても情報を共有して、よりよい治療法を模索し、医師と患者が共同意思決定（Shared Decision Making）を行うという考え方の重要性が高まってきている。手術侵襲に伴う基礎疾患の増悪やADLの低下などを心配し、手術を希望しない患者や患者家族もいる。そのような患者らとShared Decision Makingを行う際に、原発巣非切除の内分泌療法は、大きな有害事象なく比較的長期にわたって治療継続が可能であり、患者らの満足度の高い治療法となりうる。

EP15-71
乳癌ホルモン療法における肝機能障害発現に関する検討

おおの乳腺・甲状腺クリニック
大野　毅

【背景】エストロゲンレセプター陽性乳癌の術後補助療法において、ホルモン療法は比較的安全に施行されているが、adverse effectにより継続が困難な場合がある。なかでもタモキシフェン(TAM)、アロマターゼ阻害薬（AI）による肝機能障害で治療継続ができないことを経験する。
【目的】乳癌ホルモン療法中における肝機能障害の発現と管理について検討する。
【対象と方法】2018年7月から2021年11月までの当院において乳癌ホルモン療法を施行した101例を対象とした。ホルモン療法の内訳は、TAM62例（61.4%）、トレミフェン（TOR）2例（2.0%）、レトロゾール（LET）22例（21.8%）、アナストロゾール（ANA）13例（12.3%）、エキセメスタン（EXE）2例（2.0%）であった。平均年齢は57.9歳、閉経状況では、閉経前49例（48.5%）、閉経後50例（49.5%）、男性2例（2.0%）であった。検討項目は、休薬を要した原因の特定することと、血液検査上の肝機能障害に対して、年齢、SERM/AIの別、BMI、高血圧の有無、糖尿病の有無、脂質異常症の有無、化学療法の有無、薬剤投与期間の有無を検討した。
【結果】継続状況の検討では、ホルモン療法を施行された101例の中で継続中もしくは完遂終了は90例（89.1%）であった。休薬に関しては、肝機能障害が原因で休薬した症例は2例（2.0%）であった。ほか転居・ドロップアウトが7例（6.9%）であった。ホルモン療法中に肝機能障害をきたした症例は24例（23.8%）であった。肝機能障害をきたす要因として有意な因子は、BMI（肝障害あり群25.5±5.1、なし群22.2±3.0、p=0.001）、脂質異常症（肝障害あり群66.7% 、なし群40.3% , p=0.042）であった。このほか年齢、SERM/AIの別、高血圧、糖尿病、化学療法の有無、薬剤投与期間はホルモン療法中の肝障害の発生に関連は見られなかった。
【結語】当院でのホルモン療法の肝機能障害発現は約24%で休薬が必要であったのは2%であった。肝障害の発生にはBMI高値、高脂血症の存在に注意が必要と思われた。また今後の検討としてこのようなリスク因子に介入できる方法を考えていくことが肝要であると思われた。

EP15-72
帯状疱疹が乳癌診療に与える影響の検討

奈良県立医科大学　乳腺外科
赤堀　宇広、横谷　倫世、池田　直也、庄　雅之

【背景】帯状疱疹(VZV)は加齢，疲労，ストレスなどが原因で発症するとされるが，治療中の癌患者では，それら条件に合致することが多く，かつ抗癌剤治療による直接の免疫力の低下も有し，しばしば帯状疱疹を発症するが，乳癌周術期抗癌剤使用例おける帯状疱疹(VZV)発症の現状は不明である．
【方法】2011-2021年6月に当センターで周術期に化学療法を行なった乳癌手術例全285例が対象．全経過観察期間にてVZVと診断された症例をVZV群．それ以外を対照群とし，VZV発症例の臨床上の特徴を明らかにするとともに，両群の臨床病理学的因子の比較を行い，VZV発症が乳癌診療に与える影響と課題を検証した．
【結果】全285例の平均観察期間は42ヶ月(M)であった．観察期間中22例(7.7%)がVZVと診断された．VZV出現から受診までの期間は中央値で3日(0-10)．治療期間は7.5日(6-21)であった．16/22例(72%)がホルモン療法(HRT)以外の周術期加療期間中(放射線治療，分子標的治療，抗がん剤治療，手術)，3例がHRT中，3例が無治療経過観察中の発症であった．VZV発症で1例に抗がん剤レジメの中止，残り15例で中央値1(0-2)回，21(0-28)日間の治療休止が行われていた．また,VZVの汎発化が3/22例(14%)に生じ，全例抗がん剤加療中であった．入院加療は4例(2例：汎発化，1例：Ramsay Hunt症候群，1例：その他)に要したが，全例軽快退院していた．さらに，Postherpetic neuralgia（PHN）(疼痛残存≥3M)は13%(3/22)に存在し，うち2例に疼痛が遺残している．VZV群と対照群を比較した．2群間で，術前の併存症(Charlson Comorbidity Index値)，アルブミン値(g/dL)，リンパ球数，好中球/リンパ球数比，術前あるいは術後抗癌剤治療施行の有無，放射線治療の有無に差を認めなかったが，VZV群は対照群に比して，高齢(VZV:69 vs対 照 群:64歳；P=0.043)で，cN1以 上(VZV:72 vs 40%；P=0.007)，M1(VZV:18 vs 4%；P=0.013)，Ax施　行(VZV：81 vs 55%;P=0.032)，pT3以上(VZV:31 vs 10%；P=0.005)の症例が多く，無再発生存期間が有意に短期間であった(VZV:67M vs not reached；P=0.034)．
【結論】VZVは高齢で進行度高い症例に発症していた．周術期治療に大きな影響は与えてはいなかったが，重症化の可能性やPHN長期化の可能性を有し臨床上注意を要するものと考えられた．

EP15-73
Factors influencing patient treatment decision-making in early breast cancer

[1]国立国際医療研究センター病院　乳腺・腫瘍内科、[2]Università Degli Studi Del Piemonte Orientale - Scuola di Medicina、[3]AstraZeneca、[4]Cerner Enviza、[5]Klinikum Offenbach GmbH
清水　千佳子[1]、Gennari Alessandra[2]、McCutcheon Suzan[3]、Flood Emuella[3]、Wayser Graceanne R.[4]、Beusterien Kathleen[4]、Mulvihill Emily[4]、Jackisch Christian[5]、Mokiou Stella[3]

Aims
New therapies for early breast cancer (eBC) in the neoadjuvant and adjuvant settings will expand treatment choice. We identified key attributes influencing patient treatment decision-making in eBC in Japan, Germany, and Italy.
Methods
This study included a preparatory qualitative and a quantitative part. In the qualitative part, patients with HER2(-), stage I–IIIa breast cancer (BC) engaged in a local language telephone interview. A semistructured interview guide was used, including questions about how patients value different treatment pathways for eBC and which attributes influence patients' choice of neoadjuvant and adjuvant eBC treatments. For the quantitative part, these attributes were further investigated through an online survey including discrete-choice experiment and best-worst scaling exercises completed by patients with HER2(-), stage I–IIIa BC.
Results
In the qualitative part , 24 patients (n=8 per country) participated. Many patients (n=14) were given only 1 treatment option; patients were offered treatment choices (n=9). Most patients preferred a flexible treatment plan (n=17) to a set plan (n=5); reasons included: opportunity to evaluate options (n=12), avoid unnecessary treatment and associated side effects (n=10) and individualize treatment (n=7). Final treatment decisions were made by patients alone with their physician (n=18); some consulted family (n=4), a psychologist (n=4) or other patients with BC (n=3). The important attributes in treatment pathways were efficacy (n=18), risk of a serious adverse event (n=15), anaemia (n=14), fatigue (n=13) and nausea (n=10). A third of patients (n=4/12) stated that ≤5% difference in 2-year efficacy would drive treatment choice. The quantitative phase is ongoing; results are due early 2022.
Conclusions
Patients value a treatment plan tailored to their disease characteristics and treatment preferences. Efficacy attributes drive treatment decisions and relatively small differences may affect choice.

★：優秀ポスター

EP15-74
Hurria CGA（包括的老年医学的評価）による乳癌高齢者の有害事象発現予測

[1]那覇西クリニック　看護部、[2]那覇西クリニック、[3]那覇西クリニックまかび
山城　和子[1]、嘉数　ひとみ[1]、高良　梓[1]、高江洲　睦代[1]、滝上　なお子[2,3]、
玉城　研太朗[2,3]、上原　協[2,3]、鎌田　義彦[2]、玉城　信光[2,3]

はじめに：乳癌治術後補助化学療法における高齢者の抗癌剤副作用リスクを評価する方法としてHurriaらはactivity of daily living (ADL)などの機能状態に認知精神機能などを加えた包括的老年医学的評価comprehenisve geriatric assesment (CGA)を提唱した。**目的**：Hurria CGAの有用性を検証する。**方法**：化学療法の適応を、Luminal A でStage 2以上、それ以外のサブタイプはStage 1からとし、72歳以上の乳癌患者を抗癌剤治療を行った症例と非施行の症例２郡に分けて評価した。尚、主治医は化学療法適応やレジメン決定にあたってはHurria GCAの結果は見ていない。**結果**：対象77例。化学療法施行群27例、非施行群50症例。各群で「弱い」化学療法（単剤・減量）、「中等度の」化学療法（単剤・標準量/多剤・減量）、「強い」化学療法（多剤・標準量）を行った場合の有害事象リスクをHurria CGAScoreで算出した（グラフ）。化療群で化学療法の内訳は「弱い」化学療法：５例、「中等度の」化学療法：17例、「強い」化学療法：5例。Grade 3の有害事象は「強い」化学療法（多剤・標準量）を行った１例のみ（血小板減少）に認められた。この症例はHurria CGA intermediate risk（Score 7）だった。**考察**：72歳以上の高齢者について化学療法を行う率（36%）は72歳未満（77%）に比べて低いが、Hurria CGAで評価する項目によって化学療法施行の有無が決定されているようではなかった。Dose reductionや単剤のレジメンが比較的多かったにしても、Hurria CGAの予測よりGrade 3の有害事象は少なかった。今回は各症例の初回化学療法後の有害事象について検討したが、更に化学療法レジメンの完遂率について検討したい。



EP15-75
骨量減少を伴う閉経後乳癌患者におけるゾレドロン酸5mg投与が骨密度と骨代謝マーカーに与える影響

市立四日市病院　乳腺外科
野田　裕俊、水野　豊、豊田　千裕、清水　佳美

【はじめに】
アロマターゼ阻害薬(AI)によるホルモン療法は癌治療関連骨減少症（CTIBL）として骨密度(BMD)の低下を来す。2020年に策定されたCTIBL診療マニュアルではT-scoreに応じた治療アルゴリズムが示され、T-score <-2.0に低下した患者には骨吸収抑制薬を併用することが強くすすめられている。原発性骨粗鬆症に対して１年毎のゾレドロン酸(ZOL) 5mgの投与による有用性を検討したZONE studyは、24か月間の観察期間中BMDの有意な上昇と全期間を通して骨代謝マーカー（BTM)の有意な低下を示したと報告しているが、CTIBLを呈した閉経後乳癌患者におけるZOL5mg投与の効果については明らかではない。
【目的】
CTIBLを呈した閉経後乳癌患者におけるZOL5mg投与によるBMDとBTMの変動を明らかにする。
【対象・方法】
ホルモン療法開始ないしは治療中の閉経後HR陽性乳癌患者で2017年10月以降にZOL5mgの投与が開始された19例を対象とした。全症例は投与前のDual-energy X-ray Absorptiometry (DXA)による腰椎、total hip、大腿骨頸部のいずれかのT-score <-2.0であった。BMDは投与後6か月毎にそれぞれ測定し、BTMは尿中NTX、血清totalP1NPを投与後１～３か月毎、投与開始１年後からは6か月毎に測定し24か月間観察した。
【結果】
年齢中央値は66歳（44-83歳）、BMIは平均21.4kg/㎡、内服ホルモン療法薬はANA:15例、LET:2例、EXE:1例、その他:1例であった。腰椎、total hip、大腿骨頸部のBMD(g/㎠)は、それぞれ投与前:0.775/0.644/0.556、12か月後:0.82/0.664/0.572、24か月後:0.830/0.682/0.564であった。腰椎、total hipで投与前に比べ12か月後以降有意な上昇がみられた（P＜0.05)。BTMの尿中NTXは投与１か月後のみ投与前と比較し有意な低下を認め（P＝0.0069)、血清total P1NPは投与３か月後以降有意な低下を認めた（P<0.05)。
【結語】
原発性骨粗鬆症と比較しCTIBLを呈した閉経後乳癌患者における１年毎のZOL5mg投与はZONE studyと同様BMDは経時的な増加を示すもBTMは異なる変動を示し、原発性骨粗鬆症よりもCTIBLのほうがより骨吸収が亢進しているためと推測した。

EP15-76
Use of Troponin I to Predict Cardiotoxicity for Breast Cancer Chemotherapy

姫路赤十字病院　乳腺外科
小坂　麻耶、北川　遥香、大塚　翔子、渡辺　直樹、真田　知佳

【Background】Anthracyclines and taxanes are very commonly used in breast cancer treatment today and are very well known for its efficacy against breast cancer. However, it is also well known for its cardiotoxicity. It has already been argued that anthracyclines are more cardiotoxic than taxanes, and administration of anthracyclines before taxanes is more cardiotoxic than the reversed order. Left ventricular ejection fraction (EF) is the main indicator used to predict heart failure in general practice. However, measurement of EF is not objective. Thus, we considered if Troponin I could be a better factor to predict heart failure or myocardial damage during chemotherapy.
【Patients and Methods】We administered triweekly Docetaxel followed by triweekly FEC100 to 91 patients from Mar 2012 till Jan 2021 (taxane (T)→anthracycline (A): Group A), and biweekly dose-dense anthracycline followed by biweekly dose-dense paclitaxel to 38 patients from Apr 2017 to Dec 2021 (A→T: Group B). We measured EF and Troponin I each before chemotherapy, before regimen change, and after chemotherapy. The statistical method of Two-way ANOVA was used to compare the serial changes of EF or troponin I, and thus, we examined which result were the strictly mirror of the order of regimen, A→T or T→A.
【Results】The average age of the participants in group A was 55.1 (26-74) and 50.2 (32-69) in group B. Both EF and Troponin I showed significant difference over time and between the two groups. However, the shape of the graph didn't show difference between A→T or T→A in EF (p=0.806). On the other hand, it showed significant difference in Troponin I (p<0.001).
【Discussion】Group A administered taxane first so cardiotoxicity should appear in the latter half, and in group B it should appear in the first half. Therefore, the graph should show different shapes. However, EF didn't show any changes but troponin I did. This suggests that troponin I may be a more sensitive monitor for cardiotoxicity.

EP15-77
乳癌周術期薬物療法におけるがん治療関連心機能障害のマネジメント

[1]東京大学大学院医学系研究科　乳腺内分泌外科学、
[2]東京大学大学院医学系研究科　循環器内科学、
[3]東京大学大学院医学系研究科　消化管外科
原田　真悠水[1]、石田　純一[2]、小西　孝明[1]、良本　貴子[1]、鹿間　健志[1]、
森園　亜里紗[1]、山下　智[1]、笹原　麻子[1]、佐藤　綾花[1]、丹羽　隆善[1]、
西岡　琴江[1]、赤澤　宏[2]、小室　一成[2]、田辺　真彦[1]、瀬戸　泰之[1,3]

【背景】乳癌治療薬として投与されるアントラサイクリンやトラスツズマブには重大な副作用として心機能低下によるうっ血性心不全を引き起こす可能性があり、がん治療関連心機能障害（CTRCD）として注目されている。CTRCDを回避するには早期診断と治療が重要であり、当院では乳癌治療医と腫瘍循環器医が連携して診療にあたっている。本研究では、CTRCDのマネジメントにおける心臓バイオマーカーの有用性を検討した。
【方法】当院で診断されたstageⅣを除く乳癌に対し、周術期薬物療法として2018年8月から2021年6月までにアントラサイクリンまたはトラスツズマブを含むレジメンを導入した137例を対象とした。脳性ナトリウム利尿ペプチド（BNP）と高感度トロポニンI（TnI）において、薬物療法導入前の測定値と導入後の最高値を比較した。心エコーは3-6か月毎を目安に施行し、左室駆出率（LVEF）の推移を後ろ向きに検討した。心疾患の既往や薬物療法導入前または治療中に心臓バイオマーカー高値またはLVEF低下を認めた場合は腫瘍循環器医へコンサルトした。
【結果】薬物療法導入前の中央値BNP 15.2 ng/l, TnI 10.0 pg/mlに対し、導入後BNP 31.1 ng/l, TnI 26.6 pg/mlといずれも有意に上昇した（p<0.001, p<0.001)。心エコーでは薬物療法導入前の中央値LVEF 66%に対し、導入後LVEF 63%と有意に低下した（p<0.001)。薬物療法導入前のLVEFより10%以上の低下を認めた症例は26例であった。LVEF低下例では導入前の中央値BNP 14.5 ng/l, TnI 10.0 pg/mlに対し、導入後BNP 31.1 ng/l, TnI 44.4 pg/mlであり、BNPは有意な上昇を認めなかったのに対し、TnIは有意に上昇した（p=0.066, p＜0.001)。薬物療法導入前または治療中に腫瘍循環器医へコンサルトした症例は51例であり、そのうち14例は治療介入し、2例は心不全を発症した。CTRCDにより乳癌治療を中止したのは1例のみであった。
【考察】周術期薬物療法におけるCTRCDのマネジメントとして早期診断と適切な治療介入が重要であり、定期的に心臓バイオマーカーを測定している。特にTnIは微小な心筋障害を検出することが可能であり、早期診断に有用なバイオマーカーとなる可能性が示唆された。

★：優秀ポスター

EP15-78

EC療法(Epirubicin/Cyclophosphamide)におけるday8の早期好中球減少についての検討

[1]茅ヶ崎市立病院　乳腺外科、[2]横浜労災病院　乳腺外科、
[3]横浜市立みなと赤十字病院　乳腺外科、
[4]横浜市立大学医学部　消化器・腫瘍外科学

嶋田　和博[1]、村上　剛之[1]、中村　恒祐[1]、中務　由彦[1]、柴田　侑華子[2]、
須藤　友奈[3]、山田　顕光[4]、遠藤　格[4]

【背景】Dose-dence EC療法が広く施行される中,患者背景等の理由で通常EC療法が選択される場合も少なくない．一般に通常EC療法の非血液毒性はday8以内に治まり好中球減少Nadirもday15前後のためday15外来受診のみの施設も多いと考えられるが,まれにday8で既に37.5度以上の発熱やG3以上の早期好中球減少に遭遇し臨床的リスクを感じることがある．当院通常EC症例のday8早期好中球減少やday8外来受診の意義に関して考察した.【方法】2016年以降にday8外来受診データがありG-CSF一次予防のない術前/術後のEC療法(E:90mg/㎡,C:600 mg/㎡,RDI90%以上)患者66例(ECOG-PS 2≥).臨床病理学的因子,初回ｻｲｸﾙday1,8採血データ,FN状況を評価し,day8早期好中球減少の意義や初回ｻｲｸﾙ中のFNとの相関を検討した.【結果】年齢中央値53歳．体表面積中央値は1.53．BMI中央値21.7．心血管代謝系合併症は有19例29%,無47例71%,HbA1c平均値は5.8%．原発巣組織型(IDC/それ以外)は(60例91%/6例9%)．NG(1/2,3)は(32例48%/34例52%)，初診時ｽﾃｰｼﾞ(Ⅰ+Ⅱ/Ⅲ+Ⅳ)は(40例61%/26例39%)．ｻﾌﾞﾀｲﾌﾟ(L-A/L-B/L-H/H/TN)は(7例11%/24例36%/20例30%/5例8%/10例15%)．day1白血球,好中球数平均は6137/μL (2600~11900),3889/μL (1043~9282)．day8の平均は3417/μL (300~7600),2257/μL (84~5820)．day8早期好中球減少はG4:7例10%,G3:8例12%,G2:6例9%,G1:45例69%．初回ｻｲｸﾙでの全FN発症数は11例17%で多くはday15受診時に診断されていたが,day8受診時既にGrade4好中球減少+37.5度以上の発熱で早期FNと診断された症例が4例6%あった．全FN11例の発症リスク因子はday8好中球数1518/μL以下(p=0.026)が抽出．day8以内の早期FNは4例のみで統計学的な議論はできないが，発熱がなく早期FN診断には至らずとも，少なくともday8時点で既にG3以上の好中球減少をきたしていた群15例22%の予測因子はday1白血球数5200/μL以下(p=0.016)が抽出された.【考察】EC初回ｻｲｸﾙにおいてday1白血球数は早期のday8好中球減少の予測因子であり，day8での早期好中球減少は全FNのリスク因子として考えられた．術前術後のEC初回は前治療がなく好中球減少の程度が予測しにくいため，一般的なFN発症リスクとされる高齢，PS不良，進行ステージでは初回サイクルday1白血球数確認と併せてday8受診による好中球減少の確認がその後のday15前後のFN発症予測として重要であると考えられた．

EP15-79

TC療法またはAC療法における栄養状態の比較

[1]帝京平成大学　健康メディカル学部　健康栄養学科、
[2]がん・感染症センター　東京都立駒込病院　乳腺外科
牟田　真理子[1]、有賀　智之[2]、後藤　理紗[2]、本田　弥生[2]

【目的】がん化学療法時の副作用により食欲不振や栄養摂取不良がみられる。今回はTC療法とAC療法を対象とし、レジメンの違いが患者の栄養状態に影響するかを比較検討して、治療中の患者のQOL向上の一助とすることを目的とする。
【方法】2014年8月～2021年3月の間に術前又は術後化学療法(TCまたはAC)を受けた者を対象とし、研究説明後、同意を得た者の栄養摂取状況や栄養状態を調査した。調査時期は治療開始前(P1)、2コース終了から3コース開始までの間(P2)、4コース終了直後(P3)とした。栄養摂取量は簡易型自記式食事歴法質問票(BDHQ)を用いて、習慣的な栄養摂取量を算出した。栄養状態は血清アルブミン値により比較した。
【結果】対象となる症例はTC：n=13、AC：n=18であった。血清アルブミン値のP1、P2、P3の平均値はTCでは4.45g/dL、4.07g/dL 、3.96g/dL、ACは4.32g/dL、4.09g/dL、4.08g/dLであった。P1からの減少量をみると、P2で は、TCは0.38g/dl、ACは0.23g/dL、P3で は、TCは0.49g/dL、ACは0.24g/dLであり、TCがACの約2倍の減少量であった。エネルギー摂取量平均値を比較するとP2ではTCは235kcal、ACは約2kcalの減少、P3までにTCは265kcal、ACは171kcalの減少が見られた。エネルギー摂取量の減少に伴って、タンパク質、脂質、炭水化物の摂取量も減少していたが、PFCバランスはほとんど変化がなかった。
【考察】TCとACの比較では、TCよりも嘔吐発現の高いACが栄養状態の低下が抑制されていることが示されたが、これはACには制吐剤を投与していることが影響していると考えられる。TC、ACともに栄養状態は低下していたが、PCFバランスはほとんど変化がないことから栄養の偏りは少なく、食事摂取量の減少が栄養状態低下に影響していることが示唆された。今回の研究から、レジメンに含まれる副作用抑制より栄養状態に差異が現れることが示唆された。

EP15-80

乳癌周術期化学療法による薬剤性心筋障害を発症した５例の検討

済生会宇都宮病院　外科
四方　翔平、古川　潤二、塚原　大裕

当院にて乳癌周術期化学療法による薬剤性心筋障害を発症し当院循環器内科にて診療を受けた5例を経験したので報告する。
周術期化学療法による薬剤性心筋症を発症した5例は下記の通りであった。
1) 62歳、術後AC療法4サイクルおよびDTX4サイクル終了した4か月後に心不全を発症し循環器内科に入院加療した。利尿剤、β遮断薬、Naチャンネル遮断薬で治療した。2) 76歳、術後AC4サイクル終了後3か月後に心不全を発症し循環器内科に入院治療した。利尿剤、Ca拮抗薬、β遮断薬、ACE阻害剤にて治療した。3) 68歳、AC4サイクル→DTX+Her4サイクルを施行後に手術。術後Her14サイクルを終了2か月後にBNP上昇を認め循環器内科にて心機能低下を指摘された。投薬治療は行われず経過観察のみで軽快した。4) 57歳、術前にDTX+Her+Per4サイクル後にAC4サイクル後に手術、術後にHer+Perを9サイクル施行後に心不全を発症した。外来通院にて利尿剤、β遮断薬、ACE阻害薬にて治療した。5) 74歳、術前化学療法としてAC 4サイクル→DTX+Her 1サイクル後に副作用にて中止。Her1サイクル後に手術を施行した。術直後より心不全を合併した。退院後より循環器内科にてACE阻害剤、β遮断薬、利尿剤にて治療した。全例心不全から回復している。
2017年1月より2020年12月まで手術件数は474件であった。そのうち周術期化学療法を施行した症例は148例であった。周術期の化学療法レジメンは抗Her2療法を除くとAC4サイクルのみが13例、TC4サイクルが39例、タキサン単独が12例、アンソラ4サイクル後にタキサン3か月が84例であった。抗Her2治療薬を含むレジメンは42例、含まないレジメンが106例となっている。
今回の心毒性の発生頻度は化学療法レジメン別ではAC単独が1/13でありA→Tが4/84であった。抗Her2併用が3/42であり抗Her2非併用が2/106であった。
今回の我々の経験では抗Her2治療にて心不全の発生頻度が高くアンソラサイクリン含有レジメンが発生のすべてを占めていた。心不全は患者のQOLを著しく低下させる重大な合併症である。可及的早期に診断し適切な治療を開始することが求められている。
文献的な考察を加え報告する。

★EP15-81

パクリタキセルよる化学療法誘発性末梢神経障害に対する圧迫冷却併用療法の予防効果の検討

[1]安城更生病院　乳腺外科、[2]安城更生病院　看護部
雨宮　剛[1]、新井　利幸[1]、植村　則久[1]、伊藤　貴明[1]、塚原　哲夫[1]、
田畑　光紀[1]、山下　浩正[1]、田根　雄一郎[1]、水野　宏論[1]、田畑　咲[1]、
下山　貴之[1]、太田　和樹[1]、斎木　貴博[1]、田中　雅人[1]、矢嶋　りか[2]

【はじめに】乳癌治療においてタキサン系薬剤はキードラックであり，特に術前術後療法においては良好な予後を得るために治療強度を保つことが重要とされている．しかし，副作用として高頻度に化学療法誘発性末梢神経障害(以下CIPN)が出現し，減量，休薬を余儀なくされることもある．また，重篤化すると治療終了後もCIPNが残存し生活の質を低下させることになる．そのため，CIPNをコントロールすることが重要である．当院では，CIPN出現予防策として2019年より加圧グローブ，ストッキングを用いた圧迫療法を開始しCIPNの出現を抑制し，症状の軽減することができている．(矢嶋ら、第28、29回日本乳癌学会学術総会で発表) 2021/4より，さらにCIPNを抑制させるために圧迫療法に保冷剤を使用した冷却療法を併用している．
【目的】新たに導入したCIPN出現予防策(圧迫冷却療法)の効果につき検討を行う．
【対象・方法】2020/5～2021/10までに術前術後薬物療法としてPTXを含むレジメンを投与した80症例のうち,圧迫療法のみ行った症例(圧群)：48例と圧迫冷却療法を行った症例(圧冷群)：32例の2群について後方視的観察にて有効性について検討した．圧迫療法は，PTX 投与30分前～30分後までの間にfit sizeよりも1 size小さい手術手袋(2枚重ね)及び弾性ストッキングを装着した．冷却療法は，圧迫と同じタイミングで保冷剤を手指、足に装着した．【結果】年齢中央値：圧群：55歳(34-73歳)，圧冷群：53歳(35-73歳)．治療時期：術前：圧群：19例，圧冷群：18例，術後：圧群：29例，圧冷群：14例．レジメン：EC→w-PTX：圧群：29例，圧冷群：18例，EC→w-PTX+PER+TRA：圧群：18例，圧冷群：11例，EC→w-PTX+TRA：1例，圧冷群：0例，w-PTX+TRA：0例，圧冷群：3例．発現したCIPNの最大Grade：圧群：G0：4例，G1:34例，G2:10例，圧冷群：G0：8例，G1:24例，G2:0例．PNへの対処療法のための投薬状況・種類：圧群：なし：19例，漢方のみ：6例，SNRI等：23例，圧冷群：なし：25例，漢方のみ：3例，SNRI等：0例．PNによる減量・中止症例：圧群、圧冷群ともに0例．
【まとめ】圧冷群では，CIPNが出現しない症例が増加し，Grade2の症状が出現する症例がなくなった．また，CIPNが出現しても対処療法が必要な症例が減少した．
【結語】圧迫療法に保冷剤を用いた冷却療法を併用する予防策は，さらにCIPNの出現を抑制し，症状を軽減することができ有用であった．

★：優秀ポスター

★EP15-82

頭皮冷却療法（PAXMAN）を用いて乳癌化学療法を受けた患者の満足度に関する検討

[1]独立行政法人国立病院機構東京医療センター　看護部、
[2]独立行政法人国立病院機構東京医療センター　乳腺外科
笹岡　綾子[1]、島田　美季[1]、松井　哲[2]、中小路　絢子[2]、山根　沙英[2]、
笹原　真奈美[2]、木下　貴之[2]

【はじめに】頭皮冷却療法による脱毛予防効果を検討した研究はあるが、患者自身が感じた脱毛予防効果、療法中の苦痛、費用、実際に療法を受けたあとの満足度に焦点を当てた研究はない。
【目的】頭皮冷却療法を併用し乳癌化学療法を受けた患者に対して脱毛予防効果、治療中の苦痛、満足度を明らかにすることで頭皮冷却療法の運用に役立てることを目指す。
【方法】乳癌術前もしくは術後補助化学療法を頭皮冷却療法（PAXMAN）併用で完遂した患者にアンケート調査を行った。内容は脱毛予防効果、頭皮冷却療法の苦痛、療法を受けた満足度、家族や知人に勧めるか、当院の料金設定、全体を通して自由な意見や感想の記載とした。
【結果】31名から回答（回収率88%）。患者が実感した脱毛予防効果は、ほぼ脱毛なし1名(3%)、半分くらい脱毛した10名(32%)、約1/3残ったが19名(61%)、効果なしが1名(3%)。ｳｨｯｸﾞ/帽子は、いつも必要84%、半分くらい必要13%、ときどき必要3%、頭頂の脱毛のみでﾄｯﾌﾟﾋﾟｰｽや帽子で過ごせた患者もいた。冷却療法の満足度は、満足/ほぼ満足58%、普通35%、やや不満6%。家族/知人に勧めるかでは、勧める/少し勧めるが60%で、効果を感じた、自毛が残ると気持ちが違う、発毛の速さ、冷却療法自体が治療の希望という意見があった。他方で、どちらともいえないが40%あり、費用、療法中の寒さ・辛さがあり一概には勧められないという意見だった。療法中の不安は、冷却ｷｬｯﾌﾟのｻｲｽﾞ、密着具合、看護師の手技など脱毛予防効果へ直結することが多い。冷却中の寒さは全員が感じており、他には寒さに関連した頭痛と頻回のﾄｲﾚ、顎ｽﾄﾗｯﾌﾟへの不快感が挙げられた。料金は、とても高い/やや高い91%、適切9%であった。満足度を中心に行ったｸﾛｽ集計では、満足度と脱毛予防効果とは関連せず、精神的な苦痛とは関連があった。満足度の高い人ほど他の人へ勧めると回答しており実感に沿った回答となった。
【考察】多くの患者で脱毛予防効果は十分には実感されていない。しかし、概して頭皮冷却療法の満足度は高く、その理由として、程度の差はあれ自毛が残っていることや発毛の速さが挙げられた。費用は高額と感じている患者が大半であり課題である。ｷｬｯﾌﾟの装着や密着に不安を訴える患者も多く丁寧な対応・説明が引き続き必要である。また、頭皮冷却中に患者が安楽に過ごせるように十分な保温、ﾄｲﾚ、顎ｽﾄﾗｯﾌﾟ装着の位置や締め付け度への配慮が必要と考えられる。

★EP15-83

乳癌毎週Paclitaxel療法による早期および晩期化学療法誘発性末梢神経障害に対する手足冷却療法の予防効果

呉医療センター中国がんセンター　乳腺外科
重松　英朗、木村　優里、板垣　友子、安井　大介

背景：乳癌に対する毎週Paclitaxel療法に伴う化学療法誘発性末梢神経障害（Chemotherapy-induced peripheral neuropathy，以下CIPN）は重要な有害事象であり，年余の経過においても症状が持続することが報告されている．手足冷却療法は，化学療法中のCIPN軽減に有効であることが報告されているが，晩期CIPNに対する予防効果やリスク因子については明らかとされていない．
方法：本研究は手足冷却療法のランダム化比較試験（UMIN000034966）の付随研究として施行した．試験登録症例のうち，登録時，Pacllitaxel療法終了時（早期CIPN）およびPaclitaxel療法終了1年以上経過時（晩期CIPN）におけるFunctional Assessment of Cancer Therapy-Neurotoxicity (FACT-NTX)によるCIPN評価が可能であった症例を対象とした．登録時と比較してFACT-NTXスコア6点以上の上昇を有意なCIPNと評価した．冷却療法群およびコントロール群におけるCIPNの発生割合の比較およびリスク因子を調査した．
結果：登録例44名のうち，38名の患者（冷却療法群19名，コントロール群19名）が評価可能であった．Pacllitaxel療法終了後の期間の中央値は2.3年であった．早期CIPNを認めた患者の割合は，冷却療法群がコントロール群に比較して有意に低い結果を認めた（27.8% vs. 72.2%，p = 0.009）．多変量解析において，冷却療法なしが早期CIPNの有意なリスク因子として認められた（HR8.3, 95%CI 1.7-52.7, p = 0.007）．晩期CIPNを認めた患者の割合は，冷却療法群とコントロール群の間で有意差を認めなかった（15.8% vs. 36.8%，p = 0.1）．多変量解析において，65歳以上が晩期CIPNの有意なリスク因子として認められた（HR14.7, 95%CI 2.0-184.4, p = 0.008）．
結論：乳癌に対する毎週Paclitaxel療法において手足冷却療法は，早期CIPNに対する予防効果を認めたが、晩期CIPNに対する予防効果は明らかでなかった．一方で，高齢が晩期CIPNの有意なリスク因子であることが示された．

EP15-84

術前術後化学療法に伴う味覚障害に対する検討

[1]桐生厚生総合病院　乳腺外科、[2]桐生厚生総合病院　外科、
[3]桐生厚生総合病院　看護部、[4]おおたブレストクリニック
森下　亜希子[1,2]、佐藤　智恵[3]、後藤　與四成[4]、加藤　広行[2]

【背景】乳癌の術前術後の化学療法は、さまざまな有害事象が出現するが、近年の支持療法の進歩により、嘔気や血液毒性などはコントロールができるようになりつつある。しかし、未だに有効な支持療法が確立していないものもあり、味覚障害もその一つである。味覚障害の原因として、亜鉛が薬剤とキレート結合して体外に排泄されることで亜鉛の欠乏状態になるためとされているが、味覚障害の程度は薬剤や治療期間とは相関せずに詳細は不明なことが多い。今回、味覚障害が出現した症例について検討することにした。
【対象と方法】2019年4月から2021年11月までに当院で術前または術後化学療法を行った女性乳癌症例を対象とした。味覚障害の訴えがあり、血清亜鉛値を測定した16例と、味覚障害の訴えはないがスクリーニングとして血清亜鉛値を測定した15例を、レトロスペクティブに比較検討した。血清亜鉛値以外にも味覚障害に影響を及ぼす因子（年齢、体表面積、ヘモグロビン値、アルブミン値、レジメン、嘔気の有害事象のグレード、発熱の有無）に関しても検討した。
【結果】血清亜鉛値に関しては味覚障害がある例で16例中15例に低下を認めた。一方、味覚障害がない15例でも6例の低下を認めているが、症状がある症例と比べて有意に低下を認めている。他に有意差を認めた因子としては、貧血、レジメン内容であった。レジメンに関してはTC、wPTXに比べて、アンスラサイクリンとタキサン系の投与をした症例に多く認めた。2週に1度のdose denseレジメンと3週に1度のレジメンの投与間隔の違いでは差を認めなかった。他の因子では有意差を認めなかった。
【考察】化学療法中に味覚障害が出現した症例を検討した。貧血がある症例やレジメンの違いでも有意差を認めたが、血清亜鉛値が最も影響を及ぼす因子であった。血清亜鉛値低下には薬剤性、またインスタント麺の摂取などの食事内容の変化によっても起こるとされている。血清亜鉛値低下による味覚障害の特徴として塩味を感じにくくなる傾向があるとされており、さらに塩分の多い食事摂取へと変化が起こり、さらなる味覚障害の悪化していく悪循環が予想される。早めの対応が必要と考えられ、症状出現前からのスクリーニングとしての血清亜鉛値測定や、今後、薬剤やサプリメントの利用や栄養指導の活用なども積極的に行うことを検討するべきと考えられた。

EP15-85

薬剤性肺障害 治癒後の乳癌治療が奏功した例の検討

[1]市立ひらかた病院　乳腺外科、[2]大阪医科薬科大学　乳腺・内分泌外科、
[3]上田外科
寺沢　理沙[1]、高島　祐子[1]、平田　碧子[1]、木原　直貴[1]、上田　さつき[3]、
森田　眞照[1]、木村　光誠[2]、岩本　充彦[2]

【背景・目的】
乳癌治療中に薬剤性肺障害をきたすと、その後の治療に難渋することが多い。治療中に薬剤性肺障害をきたしたが、その後の治療が奏功した症例を検討する。
【症例1】術前治療中に薬剤性肺障害をきたした症例
50歳代女性。右乳癌 c T2N1M0 stage ⅡB,ER>90,PgR40-50,HER2 2+（FISH陽性）,Ki67約58%。術前治療としてdose-dence AC（ddAC）療法とDocetaxel + Trastuzumab + Pertuzumabの順次投与の方針とした。ddAC3コース終了後より連日38℃をこえる発熱があり、CTで両肺にびまん性にすりガラス陰影を認めた。精査の結果、Cyclophosphamideが原因の薬剤性肺障害（grade2）と診断されステロイドパルス療法を開始した。その後速やかに症状が軽快し、ステロイド中止後も肺障害の再燃を認めなかった。Docetaxelは薬剤性肺障害のリスクを懸念し省略する方針とし、Trastuzumab + Pertuzumab + Tamoxifenを術前治療として4コース施行。治療効果判定 c PR ～ CRとなり、特に合併症なく手術を施行するに至った。
【症例2】再発治療の抗HER2療法中に薬剤性肺障害をきたした症例
60歳代女性。pT2N1M0 stage ⅡB,ER0,PgR0,HER2 3+ の乳癌術後2年目に多発骨、左臀部軟部組織に再発をきたした。その後約5年間にわたりDocetaxel + Trastuzumab + Pertuzumabを継続していたが、左臀部の再発巣が増大したことから、T-DM1に変更した。12コース終了後の効果判定のCTで肺尖部に軽度のすりガラス陰影を認めた。精査の結果、T-DM1が原因の薬剤性肺障害（grade1）と診断され治療を中止した。その後Eribulin + Trastuzumab + Pertuzumabに変更し、肺障害の再燃なく病勢の進行も認めずに治療を継続できた。
【考察】
薬剤性肺障害は乳癌治療中に認める重大な有害事象である。特に術前化学療法中に発症した場合、中断による乳癌治療の遅れや、結果的に将来的な予後への影響までも懸念される。
症例1は、ステロイドへの反応が極めて良好であり治療中断期間を最小限に抑えることができたため、その後の治療を速やかに開始することができ、またTrastuzumab + Pertuzumab + Tamoxifen によりcCRを得ることができた。よって、将来的な予後に関しても標準治療と遜色がないと考える。症例2は、抗HER2治療薬のT-DM1による肺障害をきたし、前治療薬のTrastuzumab + Pertuzumabを再投与したが、肺障害の再燃なく経過できた。今後PDとなった場合T-Dxdへの変更が可能かも含め、さらなる検討が必要である。

★：優秀ポスター

EP15-86
乳癌術前化学療法時のPegfilgrastimによる血管炎の１例

市立豊中病院　乳腺外科
佐藤　泰史、赤木　謙三

症例は50歳代、女性。右乳癌、cT2N1M0、StageIIAの診断。針生検結果はER-、PR-、HER2+、Ki67:64.8%にて術前化学療法（TCbHP）を開始した。1コース目day11に頻脈を主訴に来院されたが、来院時、頻脈を認めず経過観察となった。但し来院時の採血にてG4の好中球減少を認めたため2コース目以降はPegfilgrastimを投与する方針とした。2コース目day1好中球減少を認めず予定通り抗癌剤施行、day2にPegfilgrastim投与した。Day7、8に胸部不快感を主訴に来院されるも採血、心電図検査にて異常所見なく、経過観察。Day12に38度台の発熱と右頚部痛にて来院された。現症として右前頚部の腫脹および疼痛の訴えがあった。来院時の血液検査にてCRP:17(mg/dL)と上昇を認め、入院の上、スルバクタム/アンピシリン開始。感染源の精査目的の単純CTでは有意な所見を認めなかったが、総頚動脈周囲の血管炎様変化が疑われ、造影CT施行。治療開始前には認められなかった右総頚動脈～頸動脈分岐部、右鎖骨下動脈、腹部大動脈、両側大腿動脈における血管壁肥厚を認めた。血液培養陰性、抗原病を含めた抗体検査が陰性にて、Pegfilgrastimによる血管炎と診断した。血管炎症候群に準じてプレドニゾロン0.5mg/kg/日を開始。治療開始後、頚部痛は軽快、炎症所見も徐々に改善が見られ、プレドニン投与開始10日後、造影CTにて血管壁の肥厚はほぼ消失が認められたため、プレドニンを徐々に漸減し、入院19日後に退院となった。投与後に明らかな感染源を認めず、自己抗体陰性で、治療開始前に所見認めない血管炎を認めた場合は薬剤性を疑うべきと考えられたPegfilgrastimが原因と考えられる血管炎の報告は稀であるが、今後使用頻度の上昇により経験することが多くなる可能性もあり、文献的考察を加え報告する。

EP15-87
ペグフィルグラスチムによる発熱性好中球減少症予防効果の検討

山形大学　医学部　外科学第一講座
柴田　健一、後藤　彩花、田中　喬之、河野　通久、河合　賢朗、元井　冬彦

【緒言】本邦において、化学療法後の発熱性好中球減少症（FN）の予防に対して、ペグフィルグラスチム3.6mgが認可されており、使用経験も増えてきている。当科における使予防効果を後方視的に検討して報告する。
【対象】2016年6月以降に乳癌周術期に化学療法を施行し、ペグフィルグラスチムを使用した82例を対象とした。ペグフィルグラスチム導入当初は、FN発症後や、リスクの高い症例に限定して使用していたが、現在では、dose dense 化学療法のみならず3wレジメンにはほぼ全例で使用している。
【結果】症例は計82例。中央値は55歳（28 ～ 78）。化学療法の内訳は、TC28例、TC+HER8例、ddEC→ddPTX12例、EC(FEC)およびドセタキセル17例、HPD8例、EC(FEC)およびHPD7例、FECのみ1例、ドセタキセルのみ1例。肝炎既往により、初回から減量した症例は3例であった。ジーラスタ導入後は途中から減量した症例はみられなかった。発熱性好中球減少症もみられなかった。背部痛の副作用により、鎮痛薬を使用することはあるが、他には目立った合併症はみられていない。
【考察】ペグフィルグラスチム使用後は、FN発症による治療遅延はみられず、緊急入院やRDI低下もなく、治療が予定通りに施行することができるようになった。患者さんにとって大きなメリットになっており、今後も継続していきたいと考えている。

EP15-88
化学療法が奏功した乳腺扁平上皮癌の一例

[1]秋田大学医学部附属病院　乳腺・内分泌外科、
[2]秋田大学医学部附属病院　病理診断科、
[3]秋田大学医学部附属病院　放射線診断科、
[4]秋田大学医学部附属病院　胸部外科
森下　葵[1]、寺田　かおり[1]、高橋　絵梨子[1]、八柳　美沙子[1]、工藤　千晶[1]、南條　博[2]、石山　公一[3]、南谷　佳弘[4]

【はじめに】乳腺扁平上皮癌は稀な疾患であり、急速に進行することも多いが有効な治療法は確立されていない。今回、パクリタキセルが奏功した乳腺扁平上皮癌の症例を経験したため報告する。
【症例】70歳女性、併存疾患：重度の閉塞性肥大型心筋症。現病歴：数年前から左乳房に腫瘤を自覚、増大したため当院紹介受診。視触診で左乳房A区域に皮膚浸潤を伴う5cm大の腫瘤を認めた。マンモグラフィーは左MI領域に境界明瞭な5.3cm大の高濃度腫瘤を認め、カテゴリー 4。乳房超音波検査では内部不均一、後方エコー増強を伴う低エコー腫瘤を認めた。細胞診は悪性、針生検では乳腺扁平上皮癌、核グレード3、組織学的グレードIII、ホルモン受容体陰性、HER2陰性、Ki67 90.5%の診断。造影CTは同側腋窩リンパ節腫大を認めたが、明らかな遠隔転移は認めなかった。造影MRIでは左乳房A区域に50×45×58mmの分葉形、辺縁に造影を伴う腫瘤を認め皮膚浸潤を伴った。cT4bN1M0, Stage IIIBと診断した。乳腺扁平上皮癌は化学療法に治療抵抗性を示すことが多いとされるため局所コントロール目的の腫瘍切除を検討した。しかし、重症化した閉塞性肥大型心筋症の治療前であり、麻酔による突然死のリスク等から外科的治療は高リスクと考え、薬物療法の方針とした。weeklyパクリタキセルを開始し、2コース終了時点で著明な縮小を認めた。その後4コース施行により縮小を維持するとともに、閉塞性肥大型心筋症心疾患の治療効果も得られ、外科的治療も検討可能な状況となった。
【考察】乳腺扁平上皮癌は、腺癌、扁平上皮癌および肉腫様腫瘍組織を含む混成乳癌として報告され、その起源は化生性である可能性が高いとされた。乳癌取扱い規約第18版では特殊型に分類され、「組織学的に扁平上皮化生を伴う癌で、癌胞巣が単に重層を示すだけでなく、角化あるいは細胞間橋のみられるもの」かつ「その組織形態が癌巣の大部分を占めるもの」と定義されている。一般的に急速に増大する特徴から予後不良とされるが、通常型乳癌と予後に差はないとする報告もある。乳腺扁平上皮癌は有効なレジメンに関する一定の見解がなく治療法は確立していないため、通常乳癌に準じた治療選択が推奨される。本症例は年齢や心疾患の併存を考慮してパクリタキセルを選択し、奏功が得られた。今後も症例の蓄積が必要と思われる。治療中急速に進行する報告も散見され、今後も適切な集学的治療の検討が必要である。

EP16-1
当院での転移・再発乳癌に対するアベマシクリブ使用症例の検討

国立病院機構　四国がんセンター　乳腺科
高橋　三奈、竹本　佳菜、三又　明日香、志田原　智広、三好　雄一郎、高嶋　成輝、青儀　健二郎、大住　省三

【はじめに】ホルモン受容体陽性HER2陰性転移・再発乳癌に対する薬物療法導入には生命を脅かす病変がない限り有害事象がより少ない内分泌療法が勧められ、一次内分泌療法としてCDK4/6阻害剤との併用が乳癌学会のガイドラインにて強く推奨されている。CDK4/6阻害剤は2017年12月に発売されたパルボシクリブに引き続き2018年11月にアベマシクリブがホルモン受容体陽性かつHER2陰性の手術不能又は再発乳癌に対して保険収載となった。また2021年12月にはホルモン受容体陽性かつHER2陰性で再発高リスクの乳癌における術後薬物療法としてアベマシクリブが承認され、今後使用の機会が増えていく見込みである。当科でのアベマシクリブの副作用マネジメントの取り組みを含めた使用経験を報告する。
【対象】当科にて転移・再発乳癌症例に対し2018年11月より2021年9月までにアベマシクリブを投与した58例を後方視的に調査した。【結果】年齢中央値65（42-85）歳、57例女性、1例男性。観察期間中央値24.6ヶ月、内服期間中央値8.0ヶ月。1st -2nd line使用での内服期間中央値9.9ヶ月。1stline 16例（24.6%） 2ndline 12例（18.5 %） 3rdline 4例 4thline以 上26例、化学療法歴あり21例（32.3%）化学療法歴なし37例。用量減量あり37例（56.9%）、減量なし21例。内服中止あり41例（63.1%）、内服継続中17例。内服中止の理由はPD26例、有害事象によるもの15例（肝機能異常、ILD、嘔気、下痢等）、後治療はホルモン療法19例（29.2%、＋エベロリムス3例、＋パルボシクリブ6例含む）、化学療法12例、BSC10例であった。
【まとめ】導入初期に予想される下痢等に対する指導、支援体制によりアベマシクリブの副作用マネジメントは比較的容易である。院内薬剤師による外来フォローアップや薬薬連携などを活用しながら多面的に副作用マネジメントを行っている。当院の現状も含め報告する。

★：優秀ポスター

EP16-2
CDK4/6阻害剤の治療効果に関連する臨床病理学的因子の探索

順天堂大学　医学部　附属　順天堂医院　乳腺腫瘍学講座
鹿内　彩菜、堀本　義哉、魚森　俊喬、中井　克哉、渡邉　純一郎、齊藤　光江

【背景】内分泌療法に対する耐性は、ホルモン受容体（HR）陽性の進行再発乳癌において主要な問題であるが、CDK 4/6阻害剤（CDKi）を併用した内分泌療法においても治療効果の予測マーカーは未だに確立されていない。CDKiの副作用や経済的負担を考慮すると、効果予測マーカーを特定することは非常に重要な課題である。【方法】当院で2017年12月～ 2019年12月にCDKiを用いた治療を開始したHR陽性HER2陰性の転移性乳癌患者107人の臨床病理学的な特徴を後方視的に調査した。転移巣でのホルモン受容体の状態や末梢血中の免疫担当細胞についても調査した。【結果】無増悪生存期間（PFS）は、原発巣の組織学的グレードが高い場合（P = 0.016）もしくはベースラインの好中球対リンパ球比（NLR）が高い患者（P = 0.017）で有意に短かった。一方、ホルモン受容体の発現レベルなどの他の因子によるPFSの長さに差は認めなかった。さらに転移巣から生検を行った患者においては転移巣の組織学的グレードが低く、Ki67標識指数が高い患者はPFSが長く、その傾向は原発巣によって評価した場合よりも明らかであった。【考察】今回の検討から、原発巣における組織学的悪性度やNLRがCDKiによる治療の潜在的な予測因子となりうることが示唆された。さらに転移巣の病理学的評価も有用である可能性がある。

EP16-3
当科における転移再発乳癌に対するCDK4/6阻害剤逐次投与の効果

江別市立病院　外科・乳腺外科
角谷　昌俊、佐川　憲明、横山　啓介、富山　光広

【はじめに】CDK4/6阻害剤投与後の次治療の選択が臨床課題となっている．CDK4/6阻害剤でPDや有害事象が生じた場合の次治療に定まった見解はなく，未使用の内分泌療法薬，mTOR阻害剤，化学療法などが候補となるが，CDK4/6阻害剤逐次投与の臨床報告は少ない．当科では化学療法への移行に時間的猶予がある症例にはCDK4/6阻害剤の逐次投与を行っており，その治療成績について検討した．
【対象・方法】ER陽性・HER2陰性の手術不能または再発乳癌に対してCDK4/6阻害剤を投与した15例のうち，PDまたは有害事象により別のCDK4/6阻害剤の逐次投与を行った6例を対象とした．全例がPalbociclib（PAL）からAbemaciclib（ABE）への逐次投与であり，これら6例について，治療効果，投与期間，有害事象，減量の有無などを後方視的に検討した．
【症例背景】全例女性で，閉経前が2例，閉経後が4例であった．ABE投与時の年齢中央値は58歳（48-80歳），内分泌療法薬とCDK4/6阻害剤の両者を変更したものが3例，CDK4/6阻害剤のみをABEへ変更したものが3例であった．ABEへの変更理由はPDが4例，有害事象が2例（Grade 3の好中球減少）であった．Stage Ⅳが3例，再発例が3例であり，治療ラインは2nd lineが1例，3rd lineが4例，4th lineが1例であった．ABEの併用内分泌療法薬は全例Fulvestrantであり，閉経前症例にはLeuprorelinが併用された．
【結果】PALの投与期間中央値は6.5 ヵ月（5-10 ヵ月），継続中を含むABEの投与期間中央値は8 ヵ月（2-30 ヵ月）であった．最良効果はPR2例，long SD1例，SD1例，PD2例であり，臨床的有用率は50%だった．PRの症例については，1例は癌性胸膜炎，多発肝転移症例で，再発前治療で化学療法歴があり，PALにて8 ヵ月でPDとなったが，4th lineでの投与にもかかわらずABEで30 ヵ月と長期の奏効を得ており，現在も継続中である．PRのもう1例については，多発骨転移症例で，PALにて7 ヵ月でPDとなったが，2nd lineのABEで22 ヵ月と長期の奏効を得ており，現在も継続中である．ABEのGrade 3以上の有害事象は3例（下痢1例，悪心1例，好中球減少1例）に認めたが，いずれも中止することなく減量（1段階減量1例,2段階減量2例）で継続可能であった．
【結語】PALでPDとなった症例でも，ABEへの変更で安全性を担保しつつ，PALを上回る長期奏効を得る症例が存在し，CDK4/6阻害剤の逐次投与も効果が期待できる可能性が示唆された．

EP16-4
胸水で発症し化学療法で膿胸を合併したがアベマシクリブ併用内分泌療法は安全に継続できた男性乳癌の１例

[1]南奈良総合医療センター　外科、[2]奈良県立医科大学　消化器総合外科
吉村　淳[1]、横谷　倫代[2]

【はじめに】男性乳癌はランダム化比較試験が行われておらず、治療は女性乳癌を外挿している。また，認知度が低いために診断時に病期が進行していることが多い。われわれは、胸水の貯留による呼吸苦を契機に診断された男性乳癌の１例を経験した。CDK4/6阻害薬が有用であったので報告する。【症例】44才男性　主訴：呼吸苦　既往症：高度肥満（BMI 46.2）、糖尿病【現病歴】2018年4月頃から左乳房腫瘤を認めていたが放置していた。2018年12月呼吸苦が出現し近医受診、胸水を指摘されて紹介となった。【現症】左乳房に5cm大の腫瘤を認め、皮膚びらんと浸出液をともなっていた。SpO2は95%。針生検にてinvasive ductal carcinoma、scirrhous type、ER+、PgR+、HER2-、Ki-67 35%。胸部CTでは多量の右胸水、両肺多発転移、左腋窩・右肺門リンパ節転移､左第7肋骨転移を認めた。胸水の細胞診は陰性であったが、life-threateningな癌性胸水をともなうde novo 転移性乳癌と診断した。
【治療経過】胸腔ドレナージを開始し呼吸苦の改善が得られたところで化学療法を導入した。パクリタキセル＋ベバシズマブを行ったところ胸水は減少した状態を維持できた。外来治療を続けていたが、５月中旬より発熱を認め、胸水の再増加を認めた。再度胸腔ドレナージを行ったところ、膿性の胸水を認め、細菌培養でStreptococcus pyogenesを認めた。膿胸を合併したものと考え抗生物質投与を行い軽快した。2019年6月のPET-CTでは、右胸腔下部に被胞化した胸水を認め被膜に異常集積を認めた。化学療法は有効ではあったが感染の一因と考えられたため、内分泌療法（アベマシクリブ＋タモキシフェン）に変更した。その後2.5年が経過した現在､肝転移が出現したが､胸水､骨転移、リンパ節転移は増悪なく経過している。膿胸の再発もなく、仕事をしながらの外来治療を継続できている。【考察】化学療法にともない呼吸器における感染防御能が低下し、種々の呼吸器感染症が惹起されることが知られている。本症例では診断時の状況からまず化学療法を選択したが、膿胸を合併し治療継続は困難となった。その後、CDK4/6阻害薬併用内分泌療法に変更したところ合併症なく長期にQOLを維持することができている。本治療法は感染症リスクの高い症例においてよい選択肢になると思われる。

EP16-5
オカルト乳癌に対しCDK4/6阻害剤が奏功した１例

岩見沢市立総合病院　外科
柏倉　さゆり、上泉　洋、河合　朋昭

【はじめに】原発不明癌とは十分な検索にも関わらず原発巣が不明で組織学的に転移巣と判明している悪性腫瘍のことである。腺癌または組織型判定困難な上皮性の腫瘍であり、腋窩リンパ節転移陽性、かつ、女性である症例は、オカルト乳癌と称され、腋窩リンパ節転移陽性乳癌の治療に準じると示されている。この度我々は、腋窩リンパ節腫大で発見されたオカルト乳癌に対し、最終的にCDK4/6阻害剤が奏功した１例を経験したので、若干の考察を加え、検討する。
【症例】74歳、女性。左腋窩腫瘤を自覚していたが、約半年間放置していた。2020年10月、疼痛を伴うようになったため近医を受診。左腋窩リンパ節腫大を指摘され、精査目的に当科紹介受診となった。CTでは左腋窩に径約85mmの腫瘤を認め、一部は左肩甲下筋への浸潤が疑われた。確定診断目的にCore Needle Biopsyを施行。病理にてIDC、ER98%、PgR0%、HER2陰性、Ki-67 30.5%であった。MMG、乳房MRIで乳房内に原発を疑う陰影は認めなかった。また、CTにて遠隔転移を疑う陰影は認めなかった。腫瘤が大きかったこと、運動時の疼痛を認めていたため、術前化学療法の方針となった。
【経過】術前化学療法はEC-DTXを選択した。EC4回終了した時点で、倦怠感と食欲低下が認められた。患者より中止の希望があったため、化学療法を終了した。画像上大幅な腫瘍縮小を認めていたが、左肩甲下筋への浸潤残存が疑われたため、転移性乳癌に準じ、CDK4/6阻害剤であるパルボシクリブとレトロゾールの投与を開始した。開始後９ヶ月経過しているが、新規病変の出現及び、既存病変の増悪なく経過している。また、倦怠感も消失し、PSも0まで回復した。
【考察】オカルト乳癌に対する治療は、通常の乳癌同様、サブタイプに準じて行われており、ホルモン療法が奏功したという報告が散見された。病状の進行に合わせて、CDK4/6阻害を併用し、長期に奏功している症例も報告されている。奏功が予測されるものの、オカルト乳癌に対するCDK4/6阻害の使用症例は少ないため、今後も検討が必要である。

★：優秀ポスター

EP16-6
当院におけるER陽性HER2陰性進行再発乳癌に対するCDK4/6阻害薬の使用経験

千葉市立海浜病院　乳腺外科
三好　哲太郎

はじめに】CDK4/6阻害薬(CDK4/6i)とFulvestrant(FUL)またはアロマターゼ阻害薬(AI)の併用療法は、ER陽性HER2陰性進行再発乳癌に対する1次及び2次治療として標準治療と位置付けられている。当院におけるCDK4/6iの使用成績に関して後方視的に検討した。対象】2018年1月から2021年8月迄に使用を開始したPalbociclib(PAL)使用33例、Abemaciclib(ABE)使用18例の進行再発乳癌で、両剤使用は15例であった。年齢(中央値)はPALで46-75(66)歳、ABEで47-74(66)歳であった。併用したFULもしくはAIは、PALでFUL: LET: ANAが21: 10: 2例であり、ABEで7: 4: 7例であった。化学療法を含めた薬物療法歴は、PALで1次4例; 2次14例; 3次5例; 4次以降10例、ABEで0例; 4例; 2例; 12例であり、3次治療以降が多くを占めた。また内分泌療法に限ると、PALが1次13例、2次13例、3次以降7例で、ABEが1次0例、2次6例、3次4例、4次以降8例という結果で、大凡半数の症例に化学療法が行われていた。結果】治療効果は、PALでPR; SD; PDが13例; 13例; 7例で、ABEで10例; 3例; 5例であり、CBRはそれぞれ78.8%、72.2%と良好な結果であった。PFS(中央値)は、PALで6-152(28)週、ABE4-48(20週)であった。両剤を使用した症例は15例であったが、使用順序としてPAL→ABE; 11例、ABE→PAL; 4例であった。発現した有害事象でGrade3以上のものは、PALで好中球減少23例、肝機能障害1例で、ABEで疲労感1例、好中球減少3例、肝機能障害3例、汎血球減少症1例、間質性肺炎1例であった。Grade4の有害事象は両薬剤で4例あった。ABEではGrade2の下痢を10例に認めた。考察】今回の検討ではlate line での使用が多く、承認時期の関係からPALの症例が多かったが、ともに高いCBRが得られた。有害事象も休薬・減量等の対処で治療継続できるものが多く比較的安全に行うことができたが、稀に重篤な有害事象が発現することもあり注意を要する。結語】当院におけるCDK4/6iの使用経験に関して報告した。

EP16-7
転移・再発乳癌に対する一次治療としてのフルベストラント+CDK4/6阻害剤

大阪医療センター　乳腺外科
水谷　麻紀子、林　千恵、今村　沙弓、岡田　公美子、八十島　宏行

【背景】当院ではこれまでFIRST試験やFALCON試験の結果を参考にホルモン受容体陽性転移・再発乳癌の一次治療にフルベストラント(FUL)を使用してきた。CDK4/6阻害剤の発売以後もFUL + CDK4/6阻害剤を一次治療として使用している。しかしFUL+CDK4/6阻害剤の一次治療としての効果に関する報告は少なく、さらにFUL + CDK4/6阻害剤の次に最適なホルモン治療もまだ定まっていないのが現状である。
【目的】ホルモン受容体陽性転移・再発乳癌の一次治療にFUL+パルボシクリブ(P)を使用した症例の治療効果、および二次治療について検討する。
【対象と方法】当院ではCDK4/6阻害剤発売以後から2022年12月までに(P)を109例使用した。このうち一次治療は35例あり、併用ホルモン治療薬は(FUL)29例、(AI)6例。これらについて後方視的に検討した。
【結果】観察期間中央値20.5か月(2.8-48.3)、(P)使用開始時の年齢中央値は(FUL)69歳(40-85)、(AI)68歳(55-80)。内臓転移ありは(FUL)10例、(AI)3例。StageⅣは(FUL)4例。(AI)0例。adjuvant療法の内訳は(FUL)AI:15例、SERM：7例、なし：3例、(AI)AI：5例、SERM1例。客観的奏効率は(FUL)17.2%、(AI)16.7%、臨床的有用率は(FUL)72.4%、(AI)66.7%であった。1年時無増悪生存率は(FUL)59.5%、(AI)75.0%(p=0.465)であった。
再発時期がadjuvant療法開始後2年以降、もしくはstageⅣの症例は(FUL)26例、(AI)6例あり、1年時無増悪生存率は(FUL)64.7%、(AI)75.0%(p=0.532)であった。
一次治療中止後の二次治療は(FUL)EXE + mTOR阻害剤7例、AI + abemaciclib 2例、AI + palbociclib 1例、無治療4例であり、治療効果はSD6例(うちlongSD 4例)、PD2例、NE2例。(AI)では5例が治療継続、1例はリムパーザに移行し、治療効果はSD。
【まとめ】当院ではこれまでパルボシクリブをホルモン受容体陽性転移・再発乳癌の一次治療として(FUL)と使用してきたが、現時点では(AI)と比較して有意な違いが認められていない。

EP16-8
chemotherapy holiday中の内分泌療法にCDK4/6阻害薬併用し長期SDを得た2症例

愛知医科大学　乳腺・内分泌外科
高阪　絢子、西塔　誠幸、坂野　福奈、伊藤　由季絵、井戸　美来、後藤　真奈美、安藤　孝人、毛利　有佳子、藤井　公人、今井　常夫、中野　正吾

【症例①】52才女性。右乳房腫瘤と股関節痛で前医を受診。精査の結果、浸潤性乳管癌, cT2N2M1(肺転移・胸水貯留・肝転移・骨転移), ER 90%, PR90%, HER2陰性と診断。本人希望を考慮しHALで治療開始した。6コースまで施行し、肺転移・胸水増加のため、PTX+Bevに変更。変更後は、7コースまでPRを維持したが、末梢性神経障害性疼痛のため同レジメンの継続が困難となった。転移状況も落ち着いていたため、一旦抗癌剤は休薬することとし、LET+ palbociclib使用開始した。開始後、骨髄抑制にあわせてpalbociclibは2段階減量で使用。使用開始から、3年10ケ月経過し効果はSDで使用継続中である。【症例②】67歳時に両側乳癌で手術施行。右浸潤性乳管癌, pT2(28mm)N0, ER8点, PR8点, HER2陰性、左粘液癌, pT3(60mm)N1(3/18), ER 8点, PR5点, HER2陰性。補助療法として、EC療法(90/600)x4→DTX(75)x4→EXE内服5年を施行。EXE内服終了した 11ケ月後に多発肝転移疑う画像所見あり肝生検施行し、乳癌の転移, ER100%, PR0%, HER2陰性と診断。本人希望を考慮し、TS1(1年4ケ月使用)→HAL(6ケ月使用)→PTX(3ケ月使用)→EC療法と、肝転移の増悪にあわせてレジメンを変更した。EC療法は最大容量まで使用し、肝転移はPRとなった。一旦抗癌剤は休薬することとし、FES+palbociclib使用開始した。開始後、骨髄抑制にあわせてpalbociclibは2段階減量で使用。使用開始から、1年6ケ月経過し効果はSDで使用継続中である。【考察】CDK4/6阻害薬として、2017年にpalbociclibが、2018年に abemaciclibが本邦で承認された。HR陽性HER2陰性転移再発乳癌の1次治療や2次治療の内分泌療法にCDK4/6阻害薬を併用することで、実臨床でも長い奏功期間を実感する機会も増え、MONARCH 2試験では、化学療法移行への期間延長も探索的評価項目として示されている。今回、転移再発治療を抗癌剤で開始し、chemotherapy holiday中の内分泌療法にCDK4/6阻害薬を併用し、長期間SDを得ている2症例を経験したため報告する。

EP16-9
CDK4/6阻害剤使用症例における効果予測因子の検討

山梨県立中央病院　乳腺外科
木村　亜矢子、井上　正行、岡　知美、中込　博

【背景】
CDK4/6阻害剤は現在再発・ホルモン陽性HER2陰性乳癌治療のファーストラインとして推奨されておりその有用性から、今後補助療法への拡大も検討されている。高額な薬剤ではあるが、症例によっては年単位で腫瘍制御が可能であることがあり、効果予測因子が重要と考える。今回効果予測因子を見出すことを目的として当院のCDK4/6阻害剤使用症例につきその臨床病理学的因子を後方視的に検討した。
【対象と方法】
2018年1月から2021年7月までの間にCDK4/6阻害剤を投与した61例につき、年齢、再発形式、転移部位、治療レジメン数、先行する化学療法の有無、最大臨床効果、予後につき検討した。で、6か月以上のSD(Long SD以上)の症例をレスポンダー群(R群)、それ以下をノンレスポンダー群(nR群)として、比較検討し、またがんゲノムパネル検査実施例においてはその特徴を検討した。
【結果】
61例全体の年齢中央値は64歳、Denovo stage4が26%、再発乳癌が70%、半数以上で内臓転移有り、約1/3の症例が肝転移有りであった。治療ラインは80%が1次もしくは2次治療でCDK4/6阻害剤が使われていた。また半数で先行して化学療法がおこなわれていた。R群は61例中38例で62%であり、nR群との比較では年齢やER、PgR状況、内臓転移の有無、肝転移の有無、治療ライン、化学療法の有無など、いずれも差を認めなかったが、R群ではDenovo Stage4が有意に多かった。16例でパルボシクリブ、アベマシクリブが逐次投与されており、2剤ともに6か月以上投与可能:3例、1剤のみ:7例、2剤いずれも無効もしくは継続投与不可能:6例であった。がんゲノムパネル検査は 当院では2021年9月までに乳癌全体で18例実施しているが、そのうちCDK4/6阻害剤使用症例は12例であった。CCND1増幅を認めた2例では効果があり、ESR1変異を有する症例では効果を認めなかった。
【考察と結語】
臨床病理学的因子と治療効果に有意差はなく、臨床的な適応基準は見いだせなかったがDenovo Stage4症例で効果が高く、腫瘍の均一性や腫瘍増殖シグナルのERへの依存度がより高いことが効果と関連していると考えられた。現在CDK4/6阻害剤の効果として関連があるのはER発現のみでサイクリンD1の過剰発現やCCND1遺伝子の増幅との関連は明らかではない。今後CDK4/6阻害剤の効果と癌パネル検査の結果の大規模な検討が望まれる。

★：優秀ポスター

EP16-10
当科におけるCDK4/6阻害剤の使用症例の検討

高松赤十字病院　胸部・乳腺外科
澤田　徹、倉石　佳奈、藤本　啓介、久保　尊子、法村　尚子、監崎　孝一郎、三浦　一真

【はじめに】2017年9月にホルモン陽性HER2陰性の切除不能または再発乳癌に対して,サイクリック依存性キナーゼ4/6阻害剤(CDK4/6)が適応承認された.2017年12月にPalbociclib(PAL)が,その後2018年12月にAbemaciclib(ABE)が販売開始された.乳癌診療ガイドラインでは再発乳癌に対して，一次内分泌療法としてCDK4/6阻害剤とアロマターゼ阻害剤の併用を行うことを強く推奨されている.また,病勢コントロールと延命効果に期待した薬物療法として,内分泌療法が推奨され,三次治療以降(Late-line)も内分泌療法抵抗性と判断するまでは内分泌療法を継続することが勧められている.以上より,現在再発乳癌治療においてCDK4/6阻害剤により治療選択肢は広がっている.今回,当科におけるCDK4/6阻害剤における使用経験について検討する.
【結果】当科は2018年12月にPALを初めて投与してから,2021年12月まで処方された31例(PAL投与群27例,ABE投与群4例,1例は両剤投与)を検討した.全例女性であり,初回投与年齢はPAL/ABE=平均69.2/66.3歳,投与時期に関してはearly-lineではPAL/ABE=6/1例,late-lineではPAL/ABE=21/3例,平均投与期間はPAL/ABE=19.4(0.5-36)/8.5(4-13)か月であった.
PAL投与群27例のうち,現在も投与中は7例であり減量せず投与継続できているのは4例であった.ただし3例はCDK4/6投与前に施行された化学療法による骨髄機能の低下や高齢を理由に75mg/日で開始しており，1例は125mg/日を46か月投与継続中である．減量・中止の原因は重複するが最も多かったのが白血球・好中球減少が14例であった.
販売が早かったPAL投与群がABE投与群より症例が多いがすでに化学療法が施行され骨髄機能の低下を伴う症例も多かったがlate-line群の継続投与は3例(平均投与期間 38.8か月),first-line投与群の継続投与は5例(平均投与期間 14.5か月)であった.
ABE投与群4例のうち,現在も投与中は2例であり,2例とも減量している.減量・中止の原因は下痢2例,好中球減少2例,肝機能障害1例であった.
【考察】PAL投与群は当初late-lineで使用されることが多く，減量・中止せざる得ない症例が多かったが,ガイドラインの改定に伴いearly-lineで使用した結果，長期間の病勢コントロールを認めている.また,Abemaciclib投与群も症例数は徐々に増加している.継続投与にて患者のQOLが保たれており,今後は骨髄機能や肝機能などを考慮しつつ,CDK4/6投与方法を検討する必要がある.

EP16-11
Palbociclibとfulvestrantが有効であった乳癌胸膜再発の2例

国立病院機構渋川医療センター　乳腺内分泌外科
横江　隆夫、横田　徹、佐藤　亜矢子

PalbociclibとfulvestrantがPal+Ful)が有効であった乳癌胸膜再発の2例を経験したので報告する.【症例1】48歳，女性．201X年，半年前から左乳房皮膚の結節あり，浮腫が出現したため前医受診し紹介された．初診時，左乳房全体の浮腫と皮膚結節，腋窩に癒合したリンパ節転移を認めた．術前化学療法を5コース実施，縮小傾向あり6か月後に胸筋温存乳房切除実施．組織診断は硬性癌，ly+v+s, n(9/17), ER+, PgR+, HER2陰性．化学療法3コース実施後，leuprorelin(Leu)+tamoxifen(TAM)投与．術後2年4か月で腫瘍マーカー(TM)上昇，左胸壁腫瘤出現，48Gy照射．術後3年目にまたTM上昇，TAMをretrozoleに変更しTM低下．術後4年6か月に再度TM上昇あり2回のCT検査で異常認めず．TMは徐々に上昇．術後6年に心窩部痛・息切れ・下肢の浮腫で来院．胸部写真で心拡大ありCTで両側胸水・心嚢水を認めたためPal+Ful開始．その2週後には息切れ・浮腫は改善．4週後には心陰影正常となり3年後も胸水・心嚢水はみられない状態が続いている.【症例2】46歳、女性．．201X年右乳癌で乳房部分切除＋センチネルリンパ節生検実施．腺管形成型、ly-v-f，n0，ER+，PgR+，HER2陰性．Leu+TAM投与．術後4年半でCA15-3上昇，動作時息切れ，右胸水出現．Pal+Ful+Leu投与開始し、7カ月後も胸水減少，TM低下が続いている．有害事象もほとんどなくQOL改善がみられた。

EP16-12
当施設におけるホルモン受容体陽性転移再発・進行乳癌に対するCDK 4/6 阻害薬の使用状況について

福島県立医科大学　乳腺外科
星　信大、阿部　貞彦、東條　華子、村上　祐子、野田　勝、岡野　舞子、立花　和之進、吉田　清香、大竹　徹

【はじめに】CDK4/6阻害薬は、ホルモン受容体陽性HER2陰性進行再発乳癌を対象にした臨床試験において、抗エストロゲン薬あるいはアロマターゼ阻害薬との併用により、各薬剤の単独投与と比較して抗腫瘍効果の増強が確認されている。本邦では、2017年11月に保険収載され、乳癌診療ガイドラインにおいて閉経後ホルモン受容体転移・再発乳癌に対する一次内分泌療法としてアロマターゼ阻害薬との併用を強く推奨されている。今回、当施設においてホルモン受容体陽性の転移再発およびde novo StageⅣ乳癌患者に対するCDK4/6阻害薬の使用状況について調査したので若干の考察を加えて報告する。【結果】ホルモン受容体陽性転移再発、進行乳癌として2017年11月から2021年12月までにCDK4/6阻害薬を投与された77症例を対象とした。初診時年齢の中央値は55歳(31歳から78歳)であり、初発の病期はStage 2およびStage 4が多かった(それぞれ23例)。転移巣としては骨転移が最多であった(重複あり)。CDK4/6阻害薬の投与時期として再発後三次内分泌療法以降が最多であった(46例、重複あり)。Abemaciclib投与例は32例、palbociclib投与例は65例だった(重複あり)。AbemaciclibはLetrozole、PalbociclibはFulvestrantとの併用が多かった。両薬剤の奏効率(RR)は13.4%、臨床的有用率(CBR)は42.3%だった。再発後一次内分泌療法でのRRは23.1%、CBRは42.3%、再発後二次内分泌療法でのRRは17.4%、CBRは47.8%、再発後三次内分泌療法以降でのRRは6.3%、CBRは39.6%だった。【考察】当科における再発後一次内分泌療法はPalbociclibが選択されることが多かったが、保険収載された時期の違いによると思われた。AEによる治療中断については2021年に限るとPalbociclibで16.7%、Abemaciclibで20.0%であり、両薬剤とも適切な副作用対策を行うことで治療の継続は可能と思われる。再発後三次内分泌療法以降でのCBRはAbemaciclibで43.8%、Palbociclibで37.5%と良好な結果だった。このことから、rate lineにおいてもCDK4/6阻害薬を投与する意義が十分にあると考えられた。【結語】当科におけるホルモン受容体陽性転移・再発、進行乳癌におけるCDK4/6阻害薬の使用状況を報告した。本薬剤はrate lineでもCBRが高く、患者の状況によっては投与を検討する意義が高い薬剤であると考える。

★EP16-13
当院におけるCDK4/6阻害剤の安全性の検討

群馬県立がんセンター　乳腺科
矢内　恵子、宮本　健志、藤澤　知巳、柳田　康弘

【背景】サイクリン依存性キナーゼ(CDK)4/6阻害剤は，細胞増殖でのG1期進行の制御に関わるCDK4,6に対し選択的阻害作用を有し，エストロゲンレセプター(ER)シグナル阻害剤と併用により相乗的に細胞増殖を抑制する。本邦ではパルボシクリブ(PAL)が2017年12月，アベマシクリブ(ABE)が2018年11月に保険収載となった。乳癌診療ガイドラインにおいて閉経後ER陽性HER2陰性転移・再発乳癌に対する一次内分泌療法としてアロマターゼ阻害薬との併用が強く推奨されている。また，術後薬物療法においても2021年12月より再発高リスクの乳癌においてABE併用内分泌療法が保険適応となった。今後，CDK4/6阻害剤の使用頻度が高くなると考えられるため，当院でのCDK4/6阻害剤を使用した症例に関しての安全性と有効性について検討した。【方法】対象は2017年12月から2021年12月まで当院でCDK4/6阻害剤を投与開始した進行再発乳癌146例を検証してみた。【結果】全症例の投与開始時年齢の中央値は60歳(34-92歳)，PAL投与例は62.5歳(39-92歳)，ABE投与例は59歳(34-81歳)であった。再発例は106例，StageⅣは40例であり，内臓転移ありが86例(58.9%)，なしが60例(41.0%)であった。CDK4/6阻害剤を1次治療で使用した症例は50例,多くは2次治療以降からの開始であった。減量に関しては，PAL群では60例(78.9%)，1段階減量が21例，2段階減量が30例，3段階減量が9例であった。減量理由として最も多いのは，好中球減少で50例(83.3%)であった。有害事象にて中止となった例が8例であり，好中球減少が4例と最も多かった。ABE群においては減量した症例は57例(61.3%)，1段階減量が44例，2段階減量が13例であった。減量理由としては最も多いのは，下痢で18例(22.8%)であった。有害事象にて中止となった例が20例であり，間質性肺炎が10例と最も多く，うち1例が死亡している。有害事象にてCDK4/6剤を変更した症例は，PALからABEの変更が4例，ABEからPALの変更が7例であった。ABEからPALに変更した症例のうち，22か月の無増悪生存期間を認める症例が1例あった。【考察】CDK4/6阻害剤の有害事象に関して，PALとABEでは特徴が異なり，それぞれの有害事象に応じた対策が必要である。ABEの下痢に関しては，MONARCH3試験では12.5%が減量しているが，当院では22.8%とやや高く対策の改善が必要である。副作用に対する個々の反応に応じてCDK4/6阻害剤を変更することで，長期継続投与できると考えられる。

★：優秀ポスター

EP16-14
当院における手術不能乳癌に対するCDK4/6阻害剤の使用経験

[1]奈良県総合医療センター 乳腺外科、[2]奈良県総合医療センター 看護部
光藤 悠子[1]、田中 幸美[1]、村田 梨絵[2]

【背景】ホルモン受容体陽性HER2陰性の手術不能乳癌に対する一次治療としてホルモン剤とCDK4/6阻害剤の併用療法は乳癌診療ガイドラインでも強く推奨されており、二次治療以降も内分泌療法抵抗性と判断するまではホルモン剤とCDK4/6阻害剤の併用療法は推奨される。当院では2018年5月に乳腺外科開設後、主訴が乳癌の皮膚浸潤に伴う疼痛や大量出血、病的骨折や癌性胸膜炎による呼吸苦といった手術不能・転移性乳癌症例が多く、その場合積極的な抗癌治療に抵抗感が強い傾向にある。比較的副作用の少ない内服薬であるCDK4/6阻害剤は、抗癌剤を拒否する患者でも投与可能であることが多く、長期の奏効を得られた症例や治癒切除が可能となった症例を経験したので報告する。
【対象】2018年5月より2021年10月までの間にCDK4/6阻害剤を導入した46症例のうち、初診時に手術不能であった17例を対象とした。
【結果】年齢の中央値は68歳(45-87歳)でStage Ⅲ Bが2例, Stage Ⅳが15例であった。組織型は浸潤性乳管癌12例, 浸潤性小葉癌3例, 粘液癌1例, 浸潤性微小乳頭癌1例であり, サブタイプはLuminal Aが8例, Luminal B(HER2陰性)が9例, 転移巣は肝臓7例, 肺4例, 肝5例, リンパ節11例, 癌性胸膜炎2例, 皮膚5例, 乳房2例, 胸壁2例, 腹膜播種1例(重複あり)であった。一次治療としてホルモン剤とCDK4/6阻害剤の併用療法を選択した症例は11例であり6例は二次治療で用いた。レジメンはフルベストラント(Ful)とパルボシクリブ(Pal)併用療法8例, レトロゾール(LET)とPal併用療法5例, アナストロゾール(ANA)とPal併用療法2例, LETとPal及びLH-RHa併用療法が2例であった。治療効果はPR14例, SD2例であり、PR症例の内2名は手術可能となり術後内分泌療法のみ継続している。1例は効果判定前に副作用で中止を要した。奏効期間は7~37か月であり、治療継続中の症例は9例で内2例は30か月以上治療効果を維持している。PDとなった症例は4例で治療期間の平均は13 ヵ月であった。また、手術及び副作用での中止が其々 2例であった。G3以上の有害事象は好中球減少症であり15例に認めたが、CDK4/6阻害剤の減量によりコントロール可能であった。間質性肺炎は2例に認め、CDK4/6阻害剤中止及び肺炎治療後、次治療開始継続可能であった。
【考察】手術不能乳癌に対し、一次又は二次治療としてのホルモン剤とCDK4/6阻害剤併用療法は臓器転移を伴う場合でも効果と安全性が期待できる。

EP16-15
当院におけるpalbociclibの使用経験 前半と後半の比較検討

社会福祉法人 仁生社 江戸川病院 乳腺センター
田澤 篤

【対象と方法】当院で2018年1月～2021年11月(3年11か月間)でpalbociclibを投与した転移・再発乳癌女性患者64症例の内、評価可能な61症例を対象とし、患者背景、治療効果、安全性について調査し、前半群(導入2018年1月以降)と後半群(導入2019年10月以降)に分けて比較検討した。【患者背景】投与時年齢は前半群41～84歳(中央値:52歳) 後半群31～81歳(中央値:53歳)、DFI(disease free interval)は前半群6～180か月(中央値:22か月) 後半群7～106か月(中央値31か月)、転移再発臓器数は前半群1～2臓器 後半群1～4臓器、再発治療ラインは前半群1～6(中央値3) 後半群1～4(中央値1)であった。【治療効果】前半群CR3例(10%) PR10例(32%) NC14例(45%) PD4例(13%) 後半群CR1例(3%) PR11例(37%) NC15例(50%) PD3例(10%)であった。DFI:DFI＞2yではDFI≦2yに比べ治療効果が高かった。前半群後半群ともにCBR(95% vs 75%)【安全性】好中球減少症による減量は前半群(90%)、後半群(97%)で行われたが減量により安全に投与できこれによる投与中止例は無かった。【まとめ】ガイドラインの改訂や治療経験により治療ラインが早くなっているが、奏効率は前半群42%、後半群40%、CBRは前半群87%、後半群90%と同等の有効性を認めた。好中球減少症により殆どが減量投与となるが安全に継続できる治療法である。

EP16-16
CDK4/6阻害剤2剤(パルボシクリブ、アベマシクリブ)の副作用の特徴とその対策

市立奈良病院 乳腺センター
小山 拡史、今井 文、松井 千里、宮本 景子

【はじめに】2017年12月にパルボシクリブが、その後アベマシクリブが発売され、また乳癌ガイドラインの変更もあり、ホルモン感受性陽性、HER2陰性進行再発乳癌の第一選択薬としてのCDK4/6阻害剤の投与はほぼ確立されたものと考えられる。その奏効率の高さは、様々な臨床試験の報告によって明らかになっており、今後はいかにこの薬剤が長期に使用できるかがポイントとなってくる。今回我々は2種類(パルボシクリブ、アベマシクリブ)のCDK4/6阻害剤の使用経験より、その副作用の特徴と対策について検討したので報告する。【対象と方法】2018年3月から2021年3月までに当院でホルモン感受性陽性、HER2陰性進行再発乳癌に対してCDK4/6阻害剤(パルボシクリブ、アベマシクリブ)が投与された56症例について後方視的に検討した。アベマシクリブ投与例20例(A群)パルボシクリブ33例(P群)で両方を逐次使用した症例は4例(A＋P群)であった。それぞれの群についてその副作用発現や対策について検討を加えた。【結果】アベマシクリブにおいてはMONARCH2試験で主な**副作用**は、下痢(80.0%)、好中球減少症(41.6%)、悪心(34.4%)、疲労(30.9%)である。当院A群については、下痢は多かったが(82%)患者への十分なインフォームドコンセントと事前に止痢剤を処方することによって1例を除くほぼ全例がコントロール可能であった。好中球減少は比較的少なく(23%)、中止に至る症例はなかった。また間質性肺炎は認めなかった。しかし長期投与例においては疲労や食欲不振が見られ、休薬を余儀なくされる症例も25%に見られた。パルボシクリブに投与例については、PALOMA 2試験における副作用は好中球減少(78.4%)脱毛(38.5%)疲労(30.2%)悪心(21.6%)である。当院のP群においては、好中球減少は高頻度(72%)に見られ、減量、休薬に至った症例も55%認めた。脱毛を訴える患者は比較的少なく(17%)、疲労、悪心についても休薬症例はなく、間質性肺炎は1例のみであった。A＋P群(逐次投与)においても特に副作用の増強といったものは認めなかった。【結語】アベマシクリブ、パルボシクリブはそれぞれ特徴的な副作用を有する薬剤であるが、その特徴を熟知し、十分な患者説明と適切な対策を行うことにより長期投与も可能となり、ホルモン感受性陽性、HER2陰性進行再発乳癌患者の化学療法への移行までの期間を長期化することができるものと考えられた。

EP16-17
*BRCA*病的バリアント陽性の再発乳癌患者におけるCDK4/6阻害剤の治療経験

[1]順天堂大学医学部 乳腺腫瘍学講座、[2]順天堂大学 臨床遺伝学研究室、
[3]順天堂大学 人体病理病態学講座
中井 克也[1]、鹿内 彩菜[1]、村上 郁[1]、魚森 俊喬[1]、堀本 義哉[1,3]、
飯島 耕太郎[1]、荒川 敦[3]、新井 正美[2]、渡邉 純一郎[1]、齊藤 光江[1]

【背景】
CDK4/6阻害剤は，ER陽性HER2陰性進行再発乳癌患者において重要な治療選択肢の1つである．しかし生殖細胞系の*BRCA1/2*病的バリアントを有する進行再発乳癌患者におけるCDK4/6阻害剤の効果に関して大規模臨床試験での検討がされていないのが現状である．
【目的】
*BRCA1/2*病的バリアントを有する進行再発乳癌患者におけるCDK4/6阻害剤の治療経過及び効果を検討する．
【対象・方法】
2018年12月～2020年11月の期間に，当院でオラパリブ適応の有無を判断ためコンパニオン診断としてBRACAnalysis検査が130例施行された．その中でER陽性HER2陰性*BRCA1/2*病的バリアントを有する再発乳癌でCDK4/6阻害剤を使用した6例を対象とした．これらの患者についての治療経過と効果について検討した．
【結果】
6例は全例*BRCA2*遺伝子の病的バリアント陽性患者であった．乳癌手術時の年齢の中央値は32.9歳(28.7-38.1)．再発時の年齢の中央値は40.5歳(37.0-44.2)，BRACAnalysis検査を施行した年齢の中央値は45.8歳(37.0-47.2)，無病生存期間(DFS)の中央値は99.8か月(32.6-128.9)であった．CDK4/6阻害剤は，アロマターゼ阻害剤＋パルボシクリブが2例，フルベストラント＋パルボシクリブが2例，アロマターゼ阻害剤＋アベマシクリブが1例，フルベストラント＋アベマシクリブが1例であった． CDK4/6阻害剤の無増悪生存期間(PFS)の中央値は6.2か月(2.0-33.9)であった．5例にオラパリブの使用が認められ，PFSの中央値は5.2か月(1.9-9.4)であった．2例については，再発後にリスク低減卵管卵巣摘出術(RRSO)が施行されていた．
【考察】
今回の検討では，*BRCA2*病的バリアントを有する患者において，CDK4/6阻害剤による長期のStable Disease(SD)を得られている1例が確認できたが，PFSの中央値は臨床試験から期待できる結果ではなかった．

★：優秀ポスター

EP16-18
パルボシクリブ治療後、アベマシクリブで治療効果がえられた2例

中津市立中津市民病院　外科
永松　敏子

症例1：現在70台前半、女性。2009年8月に左乳癌に対し、胸筋温存乳房切除術を施行。【病理組織学的診断】浸潤性乳管癌、ly1、v0、pT1N2M0、リンパ節転移4/18、ER陽性、PgR陽性、HER2陰性。【BRCA1/2】いずれも変異なし。【術後経過】術後補助療法として、EC療法4サイクル、ドセタキセル4サイクル施行後、2014年2月末までアナストロゾール内服を5年行った。2015年9月、胸骨傍リンパ節転移再発を認め、アナストロゾール内服を開始。肝転移出現したため、2017年1月からフルベストラント500mg筋注開始。2017年5月に肝転移増大を認め、S-1内服開始したが、PDであった。2017年11月からエキセメスタン+mTOR阻害剤を使用し、治療効果判定はSDであった。2018年12月に肝転移増大を認め、レトロゾール+パルボシクリブへ変更した。パルボシクリブは75mg、3週投与1週休薬で開始したが、3週投与2週休薬→2週投与2週休薬と減量したが、2020年4月まで病勢の進行は認めなかった。2020年9月に肝転移の増大を認め、フルベストラント+アベマシクリブへ変更し、2021年1月のCTでPRを確認後、SDを維持している。
症例2：現在40代後半　女性。2013年4月、左乳癌の診断で日々乳房部分切除術、センチネルリンパ節生検を施行した。【病理組織学的診断】浸潤性乳管癌、pT1N0M0、ER陽性、PgR陽性、HER2陰性。【術後経過】術後補助療法として、残存にゅぼうへの放射線治療後、タモキシフェン5年内服施行。2020年9月、CA15-3の上昇、腰痛が出現し、胸腰椎へ多発骨転移を認めた。胸椎へ放射線治療後、LH-RHa+TAM+パルボシクリブ開始。2020年12月、一時軽減した腰痛が出現、腫瘍マーカーの上昇、MRIで骨転移の増悪を認め、パルボシクリブをアベマシクリブへ変更した。腫瘍マーカーの正常化、腰痛の消失を認め、画像上はSDを維持している。
【結語】パルボシクリブ+ホルモン剤でPDとなったのち、アベマシクリブ+ホルモン剤で治療効果を得られた2症例を経験した。

EP16-19
Abemaciclib が長期奏効維持した乳癌進行再発症例２例を含めた当施設での治療症例の検討

いなば御所野乳腺クリニック
稲葉　亨

Abemaciclib は2018年11月の国内承認以降、手術不能又は転移性乳癌治療において広く用いられている。約2.5年の奏効期間が得られた症例と、当施設の治療症例についての検討を提示する。
症例1: 57歳女性。2013年9月左乳癌、T2N0M0, Stage IIAに対し左乳房部分切除術とセンチネルリンパ節生検を施行。術後病理は浸潤径22mm, 核グレード3, ly1, v0, ER(TS 7), PgR(TS 8), HER2(0), Ki-67: 73.0% であった。術後補助療法はFEC100 4コース、Docetaxel 4コースを経て、Letrozole 内服中であった。2016年10月腫瘍マーカーの上昇とCT, 骨シンチにて胸骨転移を認め再発治療としてEribulin を開始し奏効維持。2018年12月肝S3転移及び腰椎転移出現しCapecitabine へ変更も病勢進行。2019年4月Abemaciclib/Fulvestrant へ変更し奏効、肝転移は臨床的完全奏効の状態を維持した。2021年10月肝S3 再増大と肝新規病変出現しBevacizumab/Paclitaxel に変更、2022年1月時点で肝転移は再び縮小維持している。
症例2: 59歳女性。2016年8月左乳癌、T4bN1M1(PUL), Stage IV, 両側胸水貯留、ER(TS 8), PgR(TS 6), HER2(0), Ki-67: 57.2% であり、初期治療としてBevacizumab/Paclitaxel を開始し原発巣の縮小と両側胸水の漸減を維持。2020年3月右胸水の増量を認めLetrozole 内服へ変更するも同年5月、更なる右胸水増量を認めLetrozole/Abemaciclib 併用へ変更した所、再度右胸水の漸減を認め現在も治療継続中である。
当施設での対象は16例、対象年齢中央値は55歳(42-83)、Abemaciclib導入ライン中央値は3(2-10)、奏効率は53.0%(8/15)、臨床的有効割合は73.3%(11/15)、治療成功期間(TTF) 中央値は7.7カ月であった。有害事象について、Grade 3 以上の好中球減少は認めず、下痢に伴う減量を要した症例は整腸剤の予防的投与により認めなかった。また定期的な胸部平面写真、胸部CT 検査により間質性肺炎の検索を行っているが本治療に伴うと考えられる間質性肺炎の出現は認めていない。症例数が少ないが、① 比較的早期のライン、② 上記提示症例のような前治療奏効期間が長期である、③ tumor burden が多くはない、などがAbemaciclib の効果が期待される要素と推測される。本総会までの経過を加えた検討結果を報告する。

EP16-20
高度腎機能障害の高齢者へのアベマシクリブ投与症例の経験

[1]社会医療法人高清会高井病院　乳腺外科、[2]山城総合医療センター
徳川　奉樹[1]、鶴井　裕和[1]、蜂須賀　崇[1]、金子　純子[1]、松田　高幸[2]、須藤　萌[2]、戊亥　美咲[1]

はじめに
アベマシクリブの代謝排泄は主として肝臓と言われている。副作用としてのクレアチニン上昇は腎糸球体への影響はないと言われているため軽度・中等度慢性腎機能障害患者でのアベマシクリブ投与は問題ないとされている。今回アベマシクリブを高度慢性腎機能障害高齢者患者へ安全に投与できている症例を経験したので報告する。
症例1は79歳女性
初診時 T4c N2a M1(PUL, OSS)stageIV 針生検でのsubtypeはER95% PgR0% HER2 0 Ki67index25%。糖尿病（HbA1c 7.1）高度慢性腎機能障害（GFR28前後）・脳梗塞後・慢性心不全などの既往歴あり。初回時からFulvestrant + Abemaciclibとの併用を行った。18ヶ月PRを維持しており腎機能障害の悪化は認めていない。
症例2は65歳女性
T4b N1 M0 stageIIIB術前化学療法を施行しその後右乳房切除および右腋窩リンパ節郭清施行。摘出標本では化学療法効果判定Grade2a ER85% PgR70% HER2 0 Ki67index10%であった。術後13年目の受診時に腫瘍マーカーの上昇（NCC-ST-439 ）を認め多発性骨転移を認めた。高度慢性腎機能障害（GFR27前後）Fulvestrant + Abemaciclibとの併用を行った。投与開始から6ヶ月後腫瘍マーカーは基準値に戻った。
考察
高度慢性腎機能障害をもった転移・再発乳癌症例では治療選択肢が少なくなる可能性がありホルモン感受性陽性症例の場合ホルモン療法単剤での効果には限りがありCDK4/6阻害剤名との併用療法は必要であると考えられる。一方で添付文書などでは明らかな減量基準などは示されていず慎重投与の記載にとどまっているのが現状である。高齢者での薬剤の安全性を各症例で検討を重ねていく必要があると思われる。
まとめ
高度腎機能障害高齢者でのAbemaciclib併用療法は安全に投与が可能であり血液毒性も減量による調整にて十分可能であった。

EP16-21
パルボシクリブ投与により再生不良性貧血を発症した転移性乳癌の１例

とちぎメディカルセンターしもつが　外科
竹原　めぐみ、塩澤　幹雄、足立　武則、小泉　大、児玉　多曜

症例は82歳女性。
201X年から右乳房のしこりを自覚していたが放置していた。
201X+3年に当院を初診し、精査にて右局所進行乳癌・体側腋窩リンパ節転移と診断された。アナストロゾール+パルボシクリブによる治療を開始し、パルボシクリブによる発熱性好中球減少のため最終的にパルボシクリブは50mgまで減量となったが奏効がみられた。局所コントロール目的にBt+Ax施行し、その後もアナストロゾール+パルボシクリブによる維持療法を継続し、CRとなっていた。
201X+5年、血小板7.5万と低下したためパルボシクリブを休薬したが、その後も血小板2.9万、白血球2600、Hb9.6まで低下したため当院血液内科にコンサルトし、骨髄生検にて再生不良性貧血と診断された。
現在アナストロゾールおよびパルボシクリブは休止し再生不良性貧血の治療を継続しているが、CRは継続されている。
パルボシクリブによる再生不良性貧血の発症については1件のみの報告がなされているだけである。しかし本症例においても関連性は否定できない。
パルボシクリブ投与により再生不良性貧血を発症したことが否定できない症例を経験したので、若干の文献的考察を加えて報告する。

★：優秀ポスター

EP16-22
乳癌術後皮膚転移に対してアベマシクリブが著効し切除可能であった一例

[1]神戸市立医療センター西市民病院　乳腺外科、
[2]神戸市立医療センター西市民病院　薬剤部、
[3]神戸市立医療センター西市民病院　病理診断科、
[4]神戸市立医療センター西市民病院　外科
多山　葵[1]、三瀬　昌宏[1]、松井　優悟[4]、野村　洋道[2]、福嶋　浩一[2]、
奥野　昌宏[2]、勝山　栄治[3]

【はじめに】アベマシクリブはホルモン受容体陽性HER2陰性の局所進行・転移再発乳癌に対する治療薬として有効性が示されており、加えてMONARCH3試験ではその即効性が示されている。
【症例】64歳、女性。15年前に右CD区域乳癌に対して右乳房部分切除術およびセンチネルリンパ節生検を施行。病理組織学的には浸潤性乳管癌(scirrhous type), nuclear grade 1, n(0/2), ER(+), PgR(+), HER2(1+)であった。術後残存乳腺に対して放射線治療を施行、ホルモン療法としてタモキシフェン5年間、ゴセレリン2年間の投与が行われ、10年間再発なく、終診となった。X年1月に術創付近に紅斑が出現し拡大したため、3月に当院皮膚科を受診。視診では右乳房CD区域の術層を中心に鶏卵大の落屑が付着する紅斑性局面を認め、触診では同部位に硬い結節を触知し、その他前胸部に皮下結節を多数触知した。乳腺エコー図検査では右CD区域創部皮下から連続する36×32×11mm大の低エコー域を認め、右AB、D、A区域には皮下の肥厚を多数認めた。CT検査では右乳腺CD区域の皮膚面に及ぶ軟部影を認めた。皮膚生検の結果、adenocarcinomaであり、経過より乳癌皮膚転移の診断となった。PET-CT検査では遠隔転移やリンパ節転移を認めなかったが、病変の範囲が広く、局所切除は不可能と判断し、サブタイプはER(+98.2%), PgR(+95.6%), HER2(1+), Ki-67 14.4%であり、レトロゾールおよびベージニオ200mg/dayで治療開始した。3ヶ月後、局所・画像所見共に病変は縮小傾向を認めた。Grade2の肝機能障害は一時的にみられたものの休薬により改善し、その他の副作用としてはGrade1の下痢のみであったため、ベージニオを300mg/dayに増量した。開始8ヶ月後のCT検査では腫瘍の縮小はほぼみられず、stable disease(SD)と判断した。幸いその時点で転移巣は切除可能と判断し、乳房切除術および植皮術を施行し、現在、病理結果をふまえ今後の方針を検討中である。本症例はホルモン受容体陽性、HER2陰性の晩期再発乳癌であり、前回のホルモン治療終了後10年が経過していたため、ホルモン剤の感受性があると考えホルモン治療を検討した。また、MONARCH3試験よりアベマシクリブの即効性を期待し、アベマシクリブ＋レトロゾール療法を一次治療として選択した。
【結語】乳癌皮膚転移に対してアベマシクリブ＋レトロゾール療法が著効し、切除が可能となった1例を経験した。若干の文献的考察を加えて報告する。

EP16-24
当院におけるAbemaciclib使用例の検討

[1]東北公済病院　乳腺外科、[2]まゆ乳腺クリニック、
[3]東北大学　総合外科　乳腺・内分泌グループ
引地　理浩[1]、山崎　あすみ[1]、高木　まゆ[2]、深町　佳世子[3]、伊藤　正裕[1]、
甘利　正和[1]、平川　久[1]

【対象と方法】
2018年12月～ 2021年10月までに当院でAbemaciclibを投与された手術不能再発乳癌17例中治療効果を判定し得た11例を対象とし、Abemaciclibの有効性や有害事象について後方視的に検討した。
【結果】年齢の中央値は69歳(45-87歳)、閉経前1例、閉経後10例。再発例9例、stageIV1例、stage不明が1例であった。PSの中央値は1(0-2)、臓器転移個数の中央値は3臓器(1-4)、そのうち内臓転移ありは8例であった。前治療レジメン数の中央値は4レジメン(1-9)で、化学療法施行例は6例であった。Abemaciclib治療期間の中央値は5ヶ月(2-20 ヶ月)で、併用薬剤はAI8例、FUL1例、LET+LHRH1例であった。治療効果はCR+PR例(奏功例)が3例、CR+PR＋6ヶ月以上SD例(クリニカルベネフィット例)が6例、PD例が4例であった。全症例のうち減量せずに投与できた症例は1例のみであり、200mgは8例、100mgは1例、50mgは1例であった。減量理由は高齢4例、好中球減少が2例、貧血２例、血小板減少が１例、基礎疾患が2例であった。有害事象は疲労、および下痢が最も多くそれぞれ8例に認められ、次いで貧血７例、白血球減少6例、好中球減少、およびCr上昇５例であった。その他の有害事象としては脱毛、および口内炎4例、皮疹3例、腹痛、および肝機能障害2例で、深部静脈血栓症2例、間質性肺炎1例であった。G ３以上の副作用は白血球減少２例、好中球減少2例、Hb低下１例、深部静脈血栓症1例、間質性肺炎1例であり、それ以外の有害事象はいずれもG １、２であった。深部静脈血栓症、および間質性肺炎に関しては薬剤の中止を余儀なくされたが、いずれも内科的治療で軽快した。
【まとめ】当院の症例における検討では奏功率27.3%、クリニカルベネフィット率54.5%であった。有害事象においては、疲労、下痢、および血球減少を高頻度に認めたが、いずれもG ２以下であった。一方で、重篤な合併症として深部静脈血栓症2例、間質性肺炎1例を認め、abemaciclibの使用にあたってはこれらに十分注意が必要と考えられた。本検討は症例数が少ないため、さらに症例を蓄積して検討する予定である。

EP16-23
当院におけるCDK4/6阻害剤の有害事象に関する検討

[1]公立那賀病院　乳腺外科、[2]和歌山県立医科大学　内科学第三講座
島　あや[1]、中村　理恵[1]、平井　一成[1]、徳留　なほみ[2]

【はじめに】
CDK4/6阻害剤であるパルボシクリブとアベマシクリブの有効性は同等であると言われているが、有害事象のプロファイルは大きく異なるものである。今回、自験例をもとに有害事象の比較、治療に及ぼす影響について検討した。
【対象と方法】
2018年4月～ 2021年12月に当院でパルボシクリブまたはアベマシクリブを投与した進行・再発乳癌(パルボシクリブ11例、アベマシクリブ11例、4例は両剤使用)を診療録より後方視的に抽出し、有害事象を中心に検討した。
【結果】
①パルボシクリブ投与症例
患者背景：年齢中央値は60歳 (46-77歳)。再発10例、進行1例。浸潤性乳管癌9例、不明2例。アロマターゼ阻害剤(AI)併用5例、フルベストラント(FUL)併用6例、AIからFULへの変更が1例あった。再発一次内分泌療法での使用が2例、二次療法0例、三次療法以降は8例であった。有害事象：G3以上は白血球減少症7例(63.6%)、貧血3例(27.3%)、血小板減少3例(27.3%)、発熱性好中球減少症1例(9.1%)。非血液毒性の頻度は低く、いずれもG２以下であった。10例で減量を要し、4例で投与を中止した(好中球減少症３例、貧血1例)。
②アベマシクリブ投与症例
患者背景：年齢中央値は59歳 (43-80歳)。再発9例、進行2例。全例が浸潤性乳管癌であった。AI併用4例、FUL併用7例、AIからFULへの変更1例。再発一次内分泌療法での使用が2例、二次療法2例、三次療法以降は5例であった。有害事象： G3以上の血液毒性は白血球減少症3例(9.1%)のみであった。非血液毒性は下痢や倦怠感が多く、6例で減量を要し、1例は薬疹が疑われ投与を中止した。
【結論・考察】
当院症例においても、両剤の副作用の傾向は臨床試験結果から大きく外れることはなかった。パルボシクリブに比べアベマシクリブの方が有害事象に伴う中止例は少ない結果となった。当院は地方中規模病院のためCDK4/6阻害剤の使用症例数は少ないが、医師の診察前に薬剤師による詳細な問診・支持療法の提案などの介入を設けることで、現在のところ有害事象に上手く対応し、安全に使用できていると考えられた。

EP16-25
２種類のCDK4/６阻害薬の連続使用に関する有効性・安全性についての検討

聖隷浜松病院　乳腺科
森　菜採子、鈴木　英絵、浅井　はるか、吉田　雅行

【背景・目的】CDK4/6阻害薬の併用により、ER陽性HER2陰性転移性乳癌における内分泌療法の無増悪生存期間は延長し、1次2次治療でCDK4/6阻害薬との併用がガイドラインにおいても強く推奨されている。しかしながら、CDK4/6阻害薬にはパルボシクリブ（PAL）とアベマシクリブ（ABE）の2剤があり、直接比較した臨床試験はなく、副作用や投与方法の違いによってどちらかを選択しているのが現状である。一方が効果消失（PD）、あるいは副作用（AE）のため使用中止となった場合に、もう一方を連続使用した場合の効果・安全性についてのデータは少なく、当院での使用症例について検討し、患者にとっての有益性に関して考察する。【対象と方法】2017年11月から2021年11月までの間に、一方のCDK4/6阻害薬使用後に連続してもう一方のCDK4/6阻害薬を使用した11例を後ろ向きに検討した。【結果】全例女性。年齢の中央値は59才（48-80才）。内臓転移を伴うものは5例。先行剤はPAL9例、ABEが2例。先行を１次治療で使用が３例、２次治療が４例で3次治療以降のものが4例（1例は化学療法既施行）であった。先行剤の併用剤はアロマターゼ阻害薬が２例、フルベストラント（FUL）が９例、後行剤の併用剤は全例FULであった。変更理由はPD ２例、AE ９例。先行剤治療継続期間の中央値は、PD群26.5ヶ月（26-27 ヶ月）、AE群5ヶ月（2週-13 ヶ月）。AE群でのPAL先行の変更理由は全例G3の好中球減少であり、ABE先行の変更理由は、G2の下痢と薬疹であった。後行剤投与期間の中央値は、PD群2.5ヶ月(1-4 ヶ月)、AE群では8.5ヶ月(2-32 ヶ月、継続中6例を含む。)。先行剤で好中球減少G3を認めた8症例では、変更後も半数にG3の好中球減少を認めたが、減量で継続投与可能であった。【考察】効果を認めつつもAEで継続困難となった症例では、もう一方のCDK4/6阻害薬に変更し継続投与することで有効性が継続される可能性がある。

★：優秀ポスター

EP16-26
アベマシクリブの副作用マネジメントにビデオブックが有効であった一例

順天堂大学医学部附属静岡病院　外科
小池　周一、田中　顕一郎、牛山　裕美子、渡邉　武大、仁平　高朔、板倉　萌、村井　勇太、小泉　明博、山本　陸、加藤　永記、上田　脩平、櫻庭　駿介、伊藤　智彰、櫛田　知志、櫻田　睦、前川　博、佐藤　浩一

症例は80歳女性。既往歴に2型糖尿病、糖尿病性腎症。
他院で2011年2月に左乳癌に対し左Bt＋Ax(0/7)施行、ルミナルタイプ、Stage IIAの診断。2018年3月、骨転移が出現、フルベストラント＋パルボシクリブ、デノスマブをそれぞれ開始した。2020年6～12月、一時受診されず、治療から遠ざかっていた。
パルボシクリブに対する骨髄抑制で2段階減量したがそれでも骨髄抑制を生じたため中止しアベマシクリブに切り替えた。この頃、本人が診察予定日の1週間前に受診されるという混乱もあった。初回投与日に本人、家族にアベマシクリブの使用法を説明し、整腸剤と止痢薬も処方したが、次の来院時に下痢（ブリストルスケール5以上）されたとのこと。そこでビデオブックを導入した。これはタブレット形式の患者説明ビデオ資材で、イヤホンを接続して待合室等で使用でき、約20分ですべての項目を視聴できる。導入後、次回来院時には普通便、以降も下痢はブリストルスケール4までとコントロール良好となり、本人もビデオブックは分かりやすかったとのこと。
服薬コンプライアンス不良の患者にもビデオブックが有効であった一例であった。

EP16-27
CDK4/6阻害剤の耐性・効果予測因子の検討

九州大学大学院　臨床・腫瘍外科
甲斐　昌也、久保　真、黒木　瑠美、森崎　隆史、髙尾　由佳、島﨑　亜希子、原田　由利菜、林　早織、金城　和寿、山田　舞、中村　雅史

【背景】ホルモン受容体（HR）陽性HER2陰性転移再発乳癌に対する一次治療として、ホルモン剤に加え、CDK4/6阻害剤の併用が勧められる。またmonarchE試験では、再発リスクの高いHR陽性HER2陰性乳癌に対する術後アジュバント治療として、CDK4/6阻害剤のAbemaciclibが有意に予後を改善することがわかった。今後、周術期や転移再発におけるHR陽性HER2陰性乳癌に対しては、CDK4/6阻害剤の併用が治療の軸になると考えられる。しかし、その効果予測や耐性機構については不明な点も多く、有害事象の面からも実臨床の場ではCDK4/6阻害剤併用の判断に迷う場合も多い。本研究では、HR陽性HER2陰性転移再発乳癌におけるCDK4/6阻害剤の耐性・効果予測因子および有害事象について検討した。
【対象・方法】2018年～2021年に当科でCDK4/6阻害剤による治療を行ったHR陽性HER2陰性転移再発乳癌28例。治療効果は、画像、腫瘍マーカー、癌に起因する症状で評価した。CDK4/6阻害剤は、Palbociclib（Pal）、Abemaciclib（Abe）を使用、ホルモン剤は、ANA,LET,FAS±LH-RHaを使用した。治療群として①Pal ②Abe ③Pal→Abe に分類した。
【結果】Pal治療では奏効例が78%であったのに対し、Abeでは54%であった。Pal治療抵抗性となり、Abe治療を施行した症例で、38%が奏効を得られた。後治療のAbeが奏効した症例では、DFIが5年以上と、晩期再発の特徴がみられた。また、後治療のAbeが奏効しない症例では、PgRが低値である傾向であった。副作用としては、両治療ともGr3以上の好中球減少を約40%に認めたが、減量・休薬により回復可能であった。
【考察】HR陽性HER2陰性転移再発乳癌において、CDK4/6阻害剤はホルモン剤と併用し、一次治療として推奨されている。その反面、好中球減少や下痢など、継続的な治療やQOLへの負の影響もあり、実臨床の場ではホルモン剤単独かCDK4/6阻害剤併用かの判断は悩ましい場合がある。2つのCDK4/6阻害剤の優劣についてのエビデンスは乏しいが、本研究ではCDK4/6阻害剤のクロスオーバーの治療でも、後の治療が奏効する例もあり、late line治療としてのCDK4/6阻害剤の有用性が示唆された。
【結語】今後HR陽性HER2陰性乳癌治療の主軸となりうるCDK4/6阻害剤の耐性・効果予測因子について検討した。

EP16-28
当院におけるCDK4/6阻害剤使用症例の検討

高知医療センター　乳腺甲状腺外科
高畠　大典

【緒言】CDK4/6阻害剤はホルモン受容体陽性転移再発乳癌治療のKeydrugである。大規模臨床試験やReal World Dataも報告されているが、耐性後治療等まだ未解決の課題も多い。当院での現時点までの使用症例を総括した。
【症例】2018年から2021年12月現在までにCDK4/6阻害剤の投与を開始したホルモン受容体陽性転移再発乳癌症例49例を検討した。内訳はPalbociclib群(P)30例、Abemaciclib(A)群19例。
【結果】P群では年齢中央値68歳、併用薬はFUL 73%、LET 27%。Denovo症例、再発症例が半々であった。化学療法も含めた治療ラインは1次67%、2次13%、3次以降20%、臓器転移を有する症例40%であった。A群は年齢中央値63歳、併用薬はFUL 37%、ANA 37%、LET 26%であった。Denovo症例が32%、再発症例が68%。治療ラインは1次5.2%、2次26%、3次以降68%、臓器転移を有する症例が42%であった。A群でLate line、再発症例が多かった。投与期間中央値はP群、約10ヶ月（最長45ヶ月継続中）、A群、約11ヶ月（最長27ヶ月継続中）であった。奏効率、臨床的有用率(CBR)はそれぞれP群52%（13/25）、92%(23/25)、A群50%（9/18）、89%（16/18）。耐性後、後治療が可能であった症例はP群、A群でそれぞれ92%(12/13)、90%(9/10)。治療内容はP群で化学療法58%(7/12)、ホルモン療法(Everolimus(E)を含む)42%(5/12)。A群、化学療法46%（5/11）、ホルモン療法(Eを含む)36%（4/11）。CBRはP群で化学療法、ホルモン療法いずれも80%、A群ではホルモン療法40%、化学療法20%であった。A群でCDK 4/6阻害剤のシーケンス症例が5例含まれていたがCBRは60%(3/5)であった。【結果】A群ではlate line症例が多かったにもかかわらずP群に遜色ないCBRを示した。耐性後治療はA群でやや劣っていたがlate line症例が多かったためと思われる。症例数は少ないがA群でのCDK4/6シーケンスは過半数で臨床的有用性を示した。

EP16-29
パルボシクリブの効果予測因子についての検討

[1]群馬大学医学部附属病院　乳腺・内分泌外科、[2]日高病院、
[3]群馬大学医学部附属病院　病理部、
[4]群馬大学医学部附属病院　外科診療センター
尾林　紗弥香[1]、本田　周子[1]、中澤　祐子[1]、荻野　美里[1]、矢島　玲奈[1]、藤井　孝明[1]、落合　亮[2]、小山　徹也[3]、調　憲[4]

【はじめに】サイクリン依存性キナーゼ（CDK）4/6阻害薬として、本邦では2017年12月にパルボシクリブ、2018年11月にアベマシクリブが発売され、閉経後ホルモン受容体陽性HER2陰性転移・再発乳癌に対する一次治療としては、内分泌療法とCDK4/6阻害薬の併用療法が第一選択となった。しかし、CDK4/6阻害薬の効果予測因子に関しては、明らかになっていない。【目的】当院でパルボシクリブを投与した症例を検討し、その効果予測因子を明らかにする。【対象・方法】当院でパルボシクリブの投与を行った転移・再発乳癌患者を対象とし、患者背景や治療効果について検討した。【結果】当院で2017年12月から2021年12月までにパルボシクリブの投与を行った症例のうち、治療効果判定が可能であった症例は53例であった。投与開始時年齢は40歳から88歳（中央値 66歳）で、初診時StageⅣが21例（39.6%）、術後再発が32例（60.4%）であった。臓器転移のある症例が26例（49.1%）、非臓器転移のみが27例（50.9%）であった。全例ER陽性で、PgR陽性は45例（84.9%）であった。HER2スコア0が14例（26.4%）、1＋が31例（58.5%）、2＋（FISH陰性）が5例（9.4%）であった。併用薬はアロマターゼ阻害薬が21例（39.6%）、フルベストラントが32例（60.4%）で、前レジメン数は、1レジメン以下が35例（66.0%）、2レジメン以上が18例（34.0%）であった。パルボシクリブの休薬や減量を要した症例は46例（86.8%）であった。全症例の無増悪生存期間（PFS）中央値は11ヶ月、全生存期間（OS）中央値は41ヶ月であった。PFS、OSについてサブグループ解析を行うと、StageⅣor再発、臓器転移の有無、PgR発現の有無、HER2スコア、併用薬、休薬減量の有無のいずれにおいても有意差は認めなかったが、前レジメン数が1レジメン以下の症例ではPFSが16ヶ月であるのに対し、前レジメン数が2レジメン以上の症例では、6ヶ月と有意に不良であった。また、OSにおいても同様の結果が得られた。【考察】CDK4/6阻害薬は、閉経後ホルモン受容体陽性HER2陰性転移・再発乳癌に対し、一次治療として使用することがガイドライン上でも推奨されているが、本検討においても、より早期に使用することで、良好な治療効果が得られることが示唆された。【結語】CDK4/6阻害薬はより早期に投与を行うことで、良好な治療効果が得られる可能性が示唆されたが、その他に効果予測因子となりうる因子は見つけることができなかった。

★：優秀ポスター

EP16-30
乳がん肝転移症例におけるCDK4/6阻害剤の治療成績

[1]東北労災病院　乳腺外科、[2]東北労災病院　腫瘍内科、
[3]東北労災病院　薬剤部、[4]東北労災病院　看護部
本多　博[1]、千年　大勝[1]、鶴見　菜摘子[1]、丹田　滋[2]、森川　直人[2]、
熊谷　史由[3]、宍戸　理恵[4]、大學　芳子[4]

背景・目的：乳癌診療ガイドライン2018年 ver.4でER陽性・HER2陰性再発・進行例にCDK4/6阻害剤が第1選択となったが，中でも肝転移症例は予後不良因子であり，化学療法を含めた薬剤選択に苦慮することが多い。そこで，当院におけるAbemaciclib(Abe)とPalbociclib(Pal)投与例の主に肝転移例に対する治療成績を検討した。対象と方法：当院でER陽性・HER2陰性再発・進行乳がんにCDK4/6阻害剤を投与された対象に，年齢，投与期間，併用薬，転移部位，治療line，最良治療効果，有害事象等につき検討した。結果：2021年11月末時点でCT等にて治療効果判定された症例はAbe 19例・Pal 58例で(各々１ヶ月以下・3コース未満の短期投与を除く),各々平均年齢は60.7才(45-80)・64.6才(37-90)とAbeで約4才若く，平均投与期間は9.0ヶ月(1.3-21.6)・12.6コース(3-38)(各々継続中5・24例)でPalで長期投与が多い傾向も，1年以上投与は6例(32%)・21例(36%)と大差なかった。併用薬はAI剤/Fulvestrant=10/9例，28/30例とほぼ同様であった。平均治療lineは，Abe 3.3(1-8)・Pal 2.9(1-7)であり，front line(2ndまで)は8例(42%)・29例(50%)でPalで多く，全体の最良治療効果は，各々 PR/long SD/SD/PD=2/5/9/3, 11/19/21/7で，Clinical Benefit Rate(CBR) 37%・52%とPalで高かった。肝転移を含む症例は，Abe 10例(53%)・Pal 16例(28%)とAbeで倍近く選択されており，各々平均治療lineが2.6・3.3で，front lineが5例(50%)・6例(38%)とAbeで多く，最良治療効果は各々 PR/long SD/SD/PD=2/1/4/3, 2/3/6/5でCBR 30%・31%と全体として差を認めないものの，Abeはfront line (2ndまで)が全例に対し，Palは1例のみであった。結語：全体の治療成績(CBR)は，front lineが多く肝転移例が少ないこともありPalで良かったが，肝転移例に限るとほぼ同等であり，特にfront lineではPalで60%(3/5例)とPal 17%(1/6例)に対し明らかに良好であった。但し，肝転移例の成績は良好とはいえず，化学療法との選択基準や後治療の検討が今後の課題である。

EP16-32
当院におけるホルモン受容体陽性転移再発乳癌に対するCDK4/6阻害薬の治療成績

岩手医科大学　外科
小松　英明、石田　和茂、松井　雄介、天野　総、橋元　麻生、清川　真緒、
佐々木　章

【はじめに】CDK4/6阻害薬であるpalbociclibが本邦において2017年に保険承認され、続いて2018年にはabemaciclibも保険承認された。これにより2020年4月から乳癌診療ガイドラインが改定され、HR陽性HER2陰性進行再発乳癌に対しCDK4/6阻害薬は1st lineから積極的に使用される様になった。今回当科でCDK4/6阻害薬を投与した症例に対し、有効性・安全性に関する検討を行った。【対象と方法】2020年12月から 2021年12月までに当科でCDK4/6阻害薬を投与した進行・再発乳癌 18 例(palbociclib：12例、abemaciclib：6例)について診療録から後方視的に抽出し、治療効果や副作用について検討した。【結果】全体の年齢中央値は68.5歳(51-73歳)でpalbociclibは11.5ヶ月(48-70歳)、abemaciclibは69.5歳(52-73歳)だった。de novo Stage IVは1例のみであった。1st lineで使用された症例は16例(palbociclib：12例、abemaciclib：4例)、2nd lineは4例(palbociclib：3例、abemaciclib:1例)であった。3rd lineはabemaciclibに1例使用があった。abemaciclibは全例Fulvestrantと併用されていた。そのPFSは14.5ヶ月(6-12.5ヶ月)であった。またpalbociclibはLetrozoleとの併用は7例で、PFSは8ヶ月(1-11ヶ月)であった。またFulvestrantとの併用症例は5例で、PFSは14ヶ月(10-23ヶ月)であった。いずれの症例も治療継続中である。有害事象としては、Palbociclibにおいては好中球減少がみられるものの、発熱性好中球減少症は認められず、またAbemaciclibにおける下痢も止瀉薬にて症状コントロールは可能であった。【考察】局所進行乳癌治療においては集学的治療が重要であり、さらに各患者の状態や希望などを踏まえた個別化治療を行うべきである。従来のアンスラサイクリン、タキサンの逐次投与から、dose-dense療法へのシフト、並びに抗HER2療法ではPertuzumabが周術期に使用できるようになり、今後の予後改善が期待される。更なる検討と文献学的考察を加え、報告する。

EP16-31
パルボシクリブPD後のアベマシクリブは有効か？～当院での使用経験36例～

広島市立広島市民病院　乳腺外科
金　敬徳、加藤　彩、前田　礼奈、梶原　友紀子、川崎　賢祐、伊藤　充矢

【背景・目的】ホルモン受容体陽性HER2陰性進行再発乳癌の治療において、CDK4/6阻害薬はキードラッグとなっているが、PD後の次治療についてはコンセンサスが得られていない。本邦では現在パルボシクリブ、アベマシクリブの2剤が使用可能であり、その作用スペクトラムの違いから、近年パルボシクリブPD後のアベマシクリブの有効性が報告されている。当院でも同様の症例を経験しているため、報告する。
【対象】2019年1月～2021年10月までに当院において、パルボシクリブでPDとなったことのある症例にアベマシクリブを投与したホルモン受容体陽性HER2陰性進行再発乳癌36例について、後方視的に検討した。
【結果】年齢中央値は58歳(31-85)、転移性乳癌14例、再発乳癌22例であり、内臓転移は69%で認めた。前治療歴中央値は3(1-14)で、ホルモン療法歴中央値は2(1-7)、化学療法施行率は52%であった。アベマシクリブと併用するホルモン療法薬は、50%でパルボシクリブ投与時と変更していた。アベマシクリブの奏効率は33%、臨床的有用率(CBR)は47%、TTF中央値は4.6か月(0.6-32)、パルボシクリブのTTFとアベマシクリブのTTFに相関関係は認めなかった。併用ホルモン療法薬を変更した群(18例)と変更していない群(18例)では、TTF中央値はそれぞれ3.7か月、5.7か月(p=0.2549)で有意差を認めなかった。1st lineでパルボシクリブを投与し、2nd lineとしてアベマシクリブを投与した症例9例での奏効率は44%、臨床的有用率(CBR)は55%、TTF中央値は5.8か月(0.6-15)、併用ホルモン療法薬の変更は66%であった。パルボシクリブの次治療としてアベマシクリブを使用した群(25例)と、間にその他のレジメンを挟んだ群(11例)では、TTF中央値はそれぞれ5.8か月、3.7か月(p=0.0200)で、次治療として投与した方が有意にTTFの延長を認めた。PD以外の理由でアベマシクリブを中止したのは、4例のみ(倦怠感、薬疹、間質性肺炎、本人希望)で、パルボシクリブ投与後でも忍容性は良好であった。
【結語】パルボシクリブでPDとなった後のアベマシクリブは有効で、特に次治療として投与した方が効果的である可能性が示唆された。

EP16-33
CDK4/6阻害剤２剤の逐次投与に関する検討

杏林大学医学部付属病院　乳腺外科
麻賀　創太、石坂　欣大、土屋　あい、伊坂　泰嗣、井本　滋

【はじめに】ホルモン陽性・HER2陰性転移再発乳がんに対する一次、二次療法において、サイクリン依存性キナーゼ(CDK)4/6阻害剤の使用が推奨されている。現在CDK4/6阻害剤は、パルボシクリブとアベマシクリブの2剤が保険収載されているが、これら2剤のうち片方を使用した後にもう一方の薬剤を投与する、いわゆる逐次投与は一般的には推奨されていない。しかしながら、ホルモン陽性・HER2陰性転移再発乳がん症例に対する治療選択の確保という観点からは、効果が認められれば逐次投与は有効な手段といえる。

【対象と方法】ホルモン陽性・HER2陰性の転移再発乳がんに対する治療としてCDK4/6阻害剤2剤を異なるタイミングで投与した(間に別の治療を挟んだ場合も含めて本発表では「逐次投与」とした)症例を対象に、それぞれのCDK4/6阻害剤の治療継続期間を調査し、逐次投与の有用性を検討した。

【結果】逐次投与が行われた症例は32例であった。32例中28例はパルボシクリブの投与が先に行われ、4例ではアベマシクリブの投与が先に行われていた。パルボシクリブ先行の28例では、転移再発のファーストラインからCDK4/6阻害剤の使用を開始した症例が14例、セカンドラインから使用開始した症例が14例であったのに対し、アベマシクリブ先行の4例中2例ではサードライン以降で初めてCDK4/6阻害剤が使用されていた。パルボシクリブ先行の28例において、パルボシクリブの投与期間とそれに続くアベマシクリブの投与期間を比較したところ、前者の中央値は5か月(1か月―16か月)、後者の中央値は4か月(1か月―18か月)であり、投与期間に有意差を認めなかった。また、先行するパルボシクリブの投与中止理由別(有害事象または病勢進行)に後続するアベマシクリブの投与期間を比較したが、中止理由による差を認めなかった。

【考察とまとめ】先行治療のPD判定が腫瘍マーカー値のみで行われている例もあり、結果の評価には注意が必要となるが、今回の結果からはCDK4/6阻害剤の逐次投与の実行可能性が示唆された。

★：優秀ポスター

EP16-34
当院におけるER陽性再発乳癌に対するCDK4/6阻害剤の初期治療成績

[1]静岡県立静岡がんセンター　乳腺外科、
[2]静岡県立静岡がんセンター乳腺画像診断科、
[3]静岡県立静岡がんセンター病理診断科
西村　誠一郎[1]、土屋　和代[1]、林　友美[1]、菊谷　真理子[1]、武藤　信子[1]、
田所　由紀子[1]、中島　一彰[2]、植松　孝悦[2]、杉野　隆[3]、高橋　かおる[1]

【目的】当院でのER陽性再発乳癌に対するCDK4/6阻害剤の治療成績を検討する。
【対象、方法】2010年～18年に当院で初期治療を実施し、2019年までに再発をきたし、CDK4/6阻害剤を使用した23例（M 1、両側乳癌、75歳以上、追跡不能例は除外）を対象とし、実地診療において、各種因子別に無増悪生存期間(PFS)を後方視的に解析。２群間比較はχ2検定で行い、p<0.05を有意差ありとした。
【結果】2017年までの再発が16例、2018-2019年再発が7例で、前者ではほとんど(13例)が、再発3次治療以降にCDK4/6阻害剤を使用、後者では全例2次治療までに使用していた。Median PFSは、1次治療(2例) 26ヶ月、2次治療(8例) 9.2ヶ月、3次治療以降(13例) 5.4か月で、臨床試験とほぼ同様の効果が得られていた。1年以上奏功割合は、1次治療100%(2/2)、2次治療38%(3/8)、3次治療以降8%(1/13)であった。各種因子での1年以上奏功割合は、①周術期化学療法実施あり28%(2/7)、なし25%(4/16)、②年齢64歳以下20%(3/15)、65歳以上38%(3/8)、③内蔵転移あり26%(5/19、うち肝転移初発50%(3/6))、なし25%(1/4)、④CDK4/6阻害剤種類 palbo群15%(2/13)、abema群40%(4/10)で、abema群でやや多い傾向であったが、いずれの因子も有意差はなかった。また、1-2次治療10例のうち、DFI＜2yでは25%(1/4)、DFI≧2yでは67%(4/6)が1年以上奏功し、DFIが短いと有効性は低かった。減量せず投与できたものは、abema群の2例のみで、治療時期に関わらず、他は全て減量していた。有害事象による中止例は、abema群で4例(40%)、事象はGr2嘔吐1例、Gr4肝障害1例、Gr2 ILD1例、原因不明知覚障害1例、palbo群で3例(23%)、いずれもGr3以上の好中球減少であった。初回CDK4/6阻害剤failure後に、mTOR阻害剤使用が3例(3回)、他のCDK4/6阻害剤使用が4例(延べ6回)あり、殆ど(9回中7回)が無効(3か月以内)であったが、1例ずつ1年以上奏功していたケースもあった。いずれも2次治療以内に初回CDK4/6阻害剤を使用されたケースであった。
【結語】当院でのCDK4/6阻害剤使用例の初期報告を行った。最近の症例では、再発1-2次治療で使用しており、臨床試験同様の効果が確認された。副作用はいずれもマネージメント可能なケースばかりであったが、多くが減量を余儀なくされており、減量せずに投与できる方法を模索する必要があると思われた。

EP16-35
アベマシクリブ内服中にGrade4の好中球減少症をきたした再発転移乳癌の一例

成田赤十字病院　外科
佐久間　結、尾内　康英、寺中　亮太郎

症例は右乳癌初発時36歳女性。自治体のMMG検診で右乳房腫瘤、カテゴリー4要精査の指摘を受け前医を受診し、同医で腫瘤に穿刺吸引細胞診（FNA）が実施され、Class Ⅴ乳癌の診断となり精査加療目的に当科紹介受診した。当科で腫瘤へ組織診（CNB）を行い、浸潤性乳管癌、Luminal A-likeのサブタイプの結果であった。右腋窩リンパ節にFNAを実施し、Class Ⅴリンパ節転移陽性の診断を得た。遠隔転移を認めないものの、cT2（43mm）N1、stage ⅡBの局所進行乳癌であり、上記のサブタイプであったが、比較的若年罹患の進行乳癌であったため治療効果発現を期待して術前化学療法を導入する事とし、アンスラサイクリン-タキサン逐次投与レジメンを実施した。治療効果は限定的でcPRに至らなかったが、腫瘍は縮小し術前治療終了後に原発巣切除（Bt+Ax（Ⅱ））を行った。切除標本の病理診断はypT2（35mm）ypN1 、Stage ⅡB、術前治療効果判定はgrade1aに留まった。術後補助療法として胸壁照射（PMRT）を行い、ホルモン療法を導入し、以降定期経過観察としていた。術後２年目検査の単純CT検査で肝外側区に腫瘤陰影の出現を認め、肝転移を疑い、追加精査を実施し、乳癌肝転移再発の診断へ至った。転移再発乳癌の再発一次治療として、診療ガイドラインに則りFulvestrant（FUL）、LH-RH、Abemaciclib（Abem）の併用療法を実施し、肝転移巣の縮小傾向を認めた。FUL9回目投与時に好中球数374/μLのGrade4の好中球減少症を認め、Abemを休薬した。MASCCスコア25点の低リスクであり体温は37.3℃とFN（発熱性好中球減少症）の定義を満たさなかったが、好中球減少はGrade4であり、数日間の微熱持続と倦怠感の訴え（CTCAE grade1/2）もあったため、この後のリスク低減目的にG-CSFの投与を実施した。状態の回復後にAbemを再開したが、Grade3の好中球減少が再燃があり、休薬と減量で内服を継続した。Grade4の好中球減少発症の２ヶ月後にAbem 200mg/日での継続は困難と判断し100mg/日まで減量したが、この3か月後にもGrade3の好中球減少を来したため、現在はAbemの内服期間を調節しながら同薬での治療を継続している。本抄録登録の時点で再発一次治療開始から16か月が経過したが、肝転移２カ所の内１カ所はほぼ消失し、もう一方もcPRの状態にある。臨床試験（Monarch2試験）の結果からはAbem投与中のGrade4の好中球減少症はごく稀であり、若干の文献的考察を加えて本症例の経過を報告する。

EP16-36
当院における乳癌再発症例に対するCDK4/6阻害剤治療および後治療について

[1]国立病院機構九州医療センター　乳腺外科、
[2]国立病院機構九州医療センター　放射線科、
[3]国立病院機構九州医療センター　がん診療統括部、[4]久留米大学外科学講座
杉原　利枝[1]、岩熊　信高[1]、岡部　実奈[1]、名本　路花[2]、中川　志乃[3]、
唐　宇飛[4]

【背景】
ER陽性HER2陰性進行・再発乳癌に対し、生命を脅かす病変がない場合化学療法導入まで内分泌療法剤を順次投与することが一般的であった。しかし近年分子標的治療薬:サイクリン依存性キナーゼ(CDK)4／6阻害剤（パルボシクリブ、アベマシクリブ）が大規模臨床試験で有効性が示され、1次、2次内分泌治療においてこれらの薬剤を併用することがガイドラインでも推奨されている。しかしCDK4／6阻害剤の後治療についての治療法､有効性について明らかにはなっていない。
【目的・方法】2018年6月から2021年12月において当院でのCDK4/6阻害剤使用症例69症例を対象に投与期間、後治療、安全性について後方視的に検討した。
【結果】CDK4／6阻害剤の治療ラインは1stライン21例、2ndライン10例、3rdライン以降38例であった。無病悪生存期間（PFS）の中央値はそれぞれ1st10.2カ月、2nd10.8カ月、3rd以降7.4カ月であった。後治療は1stにおいてエベロリムス＋エキセメスタン２例、化学療法4例、無治療３例であり、PFS中央値は全体で4.8カ月、エベロリムス＋エキセメスタンでは5.3カ月、化学療法で4.8カ月であった。２ndではエベロリムス＋エキセメスタン１例、化学療法２例、オラパリブ１例、無治療2例であり、PFS中央値は全体で11.55カ月、エベロリムス＋エキセメスタンでは12.1カ月、化学療法で4．５カ月、オラパリブで33カ月であった。3rdではエベロリムス＋エキセメスタン6例、ホルモン単剤1例、化学療法10例、オラパリブ2例、無治療5例であり、PFS中央値は全体で5.2カ月、エベロリムス＋エキセメスタンでは4.85カ月、内分泌療法単剤で17.4カ月、化学療法で4.2カ月、オラパリブで6.95カ月であった。CDK4／6阻害剤の有害事象に関しては臨床試験の結果と同等であった。
【考察】
再発治療においてはいかに患者の全身状態や生活の質を維持しながら治療効果を上げるかが重要であるがCDK4/6阻害剤において医療スタッフの関与により適切なマネジメントを行うことで治療強度を担保し患者QOLの改善・維持が得られた。またCDK4／6阻害剤耐性後の後治療について治療期間減少や内分泌療法単独を用いても効果がないとの報告もあるが当院での後治療についてmTOR阻害剤含め奏効期間を認めOS（Overall survival）の延長に寄与すると考えられた。
【結語】
CDK4/6阻害剤後治療について今後さらに症例を重ね有効性および安全性について検証していく必要があると考えられる。

EP16-37
転移・再発乳癌に対するCDK4/6阻害薬の使用経験について

[1]山梨大学医学部　外科学講座第１教室、[2]市川三郷病院　外科
中山　裕子[1]、芦沢　直樹[1]、中田　晴夏[1]、高橋　ひふみ[1]、松田　啓[2]、
井上　慎吾[1]、市川　大輔[1]

「背景」乳癌診療ガイドライン 2018年版(WEB版 2021年3月改訂)において、閉経後ホルモン受容体陽性HER2陰性転移・再発乳癌に対する一次内分泌療法は、アロマターゼ阻害薬とサイクリン依存性キナーゼ4/6阻害薬(以下、CDK4/6阻害薬)の併用療法が強く推奨される。現在、本邦で使用可能なCDK4/6阻害薬はパルボシクリブおよびアベマシクリブの2剤であるが、実臨床において、どちらの薬剤を推奨すべきか悩むことが多い。今回、転移再発乳癌に対する2剤の使用経験について比較検討したため、報告する。「方法」当院でCDK4/6阻害薬を使用した16症例について検証した。「結果」平均年齢は61.1歳であり、閉経前 3例、閉経後 13例であった。De novo Stage IV症例が5例、早期再発症例は6例、晩期再発症例は5例であった。16例のうち、パルボシクリブは7例、アベマシクリブは9例で使用されており、全例で腫瘍縮小効果を得られた。パルボシクリブは1次減量が必要であった症例は2例、2次減量が必要であった症例が1例に対し、アベマシクリブは1次減量が必要であった症例は4例、2次減量が必要であった症例は5例であった。有害事象では、パルボシクリブ症例は7例中3例(42.9%)、アベマシクリブ症例は9例中3例(33.3%)にGrade 3の好中球減少を認め、パルボシクリブ症例は1例にGrade1 の下痢、アベマシクリブ症例は1例にGrade 2の血小板減少、2例にGrade 2の肝機能障害を認めた。「まとめ」アベマシクリブの代表的な有害事象として挙げられる下痢症状は1例のみであったが、好中球減少についてはパルボシクリブとほぼ同等に認めた。CDK4/6阻害薬は2年以上の長期投与が期待できることから、全例で減量が必要であったアベマシクリブの使用についてさらなる検証が必要と考えた。観察期間がまだ短く、症例数も少ないことから、さらなる症例の蓄積が必要と考えた。

★：優秀ポスター

EP16-38
化学療法既治療例に対するCDK4/6阻害剤の検討

[1]大阪国際がんセンター　腫瘍内科、
[2]大阪国際がんセンター　乳腺・内分泌外科、
[3]大阪大学大学院医学系研究科　乳腺・内分泌外科
藤澤　文絵[1]、中山　貴寛[2]、谷口　梓[2]、中島　聡美[2]、瀬戸　友希子[2]、
日馬　弘貴[2]、吉波　哲大[3]、大塚　倫之[1]、松井　早紀[2]、西尾　美奈子[1]、
橘高　信義[2]、屋木　敏也[1]、玉木　康博[2]

【背景】
進行再発乳癌(MBC)に対する化学療法(CTx)後の維持療法としてのホルモン療法(ET)±カペシタビンの有用性はKBCSG-TR1214試験で報告されているが[1]、維持療法としてのET＋CDK4/6阻害剤(CDK4/6i)の有効性や安全性のデータは十分ではない。またCTx既治療例におけるCDK4/6iの有用性のデータはPALOMA-3のサブグループ解析やMONARCH-1などの報告はあるものの十分とはいえない[2][3][4]。
【目的】
CTx既治療のMBC症例に対するET＋CDK4/6iの安全性および有効性について検討する。特に初回CTx奏効後の維持療法としての有用性に注目する。
【対象・方法】
2017年12月のパルボシクリブ（PLB）および2018年11月のアベマシクリブ(ABM)発売開始から2021年12月末までに当センターでMBCに対しCDK4/6iを使用した症例のうち、CDK4/6i前に1レジメンのみCTx歴のある症例を抽出し患者背景や安全性、有効性を後方視的に評価した。さらにCTx奏効後の維持療法としてのET＋CDK4/6iの有効性を検討した。
【結果・考察】
CDK4/6iを使用した症例は179例、そのうちCDK4/6i前に1レジメンのみCTx歴のある症例は61例で、PLB38例、ABM23例であった。CTxでSD以上の効果を得て維持療法としてET＋CDK4/6iを行った症例は21例であった(PLB14例、ABM7例)。ET+CDK4/6iのTTF中央値はCTx既治療例全体で5.5ヶ月(PLB5.0ヶ月、ABM8.5ヶ月)、CTx後の維持療法では6.8ヶ月(PLB2.0ヶ月、ABM9.4ヶ月)であった。維持療法でのPLBのTTFが短い傾向にあるのは好中球減少により早期にET単独に切り替えた症例があったためと考えられる。安全性については既報と同様であった。
【結語】
CTx既治療のMBCに対するET＋CDK4/6iは既報と同程度には病勢を制御することが可能であった。維持療法としての有用性についてはさらなる症例の蓄積および前向きの臨床試験での検証が必要と考える。
【参考文献】
1. Cancers 2021; 3(17): 4399.
2. NEJM. 2018; 379:1926-1936.
3. The Oncologist 2021; 26: e1339–e1346.
4. Clin Cancer Res. 2017; 23(17): 5218–5224.

EP16-39
当院におけるCDK4/6阻害剤の使用経験

[1]大阪労災病院　乳腺外科、[2]大阪労災病院　看護部
森島　宏隆[1]、今西　清一[1]、濱沢　智美[2]

【はじめに】ホルモン受容体陽性HER2受容体陰性の進行再発乳癌に対してCDK4/6阻害剤(CDK4/6i)が保険収載されて3年以上が経過した。臨床試験ではCDK4/6iの有効性は証明されているが、リアルワールドデータも報告されるようになってきた。そこで今回、当院における実臨床でのデータを報告する。【目的】当院におけるCDK4/6i投与症例の現状を明らかにする。
【対象および方法】2018年11月から2021年11月までのCDK4/6iを投与した70例を対象とした。生存分析はKaplan-Meier法に解析し、Log-rank検定を用いた。
【結果】年齢の中央値は65歳(36-88歳)であった。レジメン別ではアロマターゼ阻害剤(AI)+Palbociclibが13例、AI+Abemaciclibが14例、フルベストラント(FUL)+Palbociclibが26例、FUL+Abemaciclibが17例であった。70例中、32例がPDにて投与終了となっており、10例が有害事象にて終了となった。有害事象の内訳は食思低下2例、全身倦怠感3例、間質性肺炎3例、口内炎1例、肝機能障害2例、好中球減少が1例であった(重複あり)。全症例のPFS中央値は20.4ヶ月であった。内臓転移群(48例)と非内臓転位群(22例)のPFS中央値はそれぞれ20.4ヶ月、24.3ヶ月で差はなかった(p=0.350)。前治療に化学療法を含む群(18例)と含まない群(52例)のそれは11.0ヶ月と21.1ヶ月で含まない群の方が有意に延長した(p=0.047)。投与ラインが2ndライン以下(51例)と3rdライン以上(19例)とでは24.3ヶ月と10.3ヶ月で有意に2ndライン以下の方が有効であった(p<0.0001)。併用ホルモン剤ではAI(27例)で未到達、FUL(43例)で13.3ヶ月であったが、差はなかった(p=0.091)。使用したCDK4/6i別ではPalbociclib(39例)で20.4ヶ月、Abemaciclib(31例)で20.4ヶ月で差はなかった(p=0.230)。DFIが5年以上(18例)と5年未満(14例)ではそれぞれ未到達と20.4ヶ月で差はなかった(p=0.159)。
【結語】全症例のPFS中央値は20.4ヶ月で、前治療に化学療法を含まない、2ndライン以下の症例でCDK4/6iのPFSが延長することが示唆された。

EP16-40
ホルモン受容体陽性HER2受容体陰性転移再発乳癌へのCDK4/6阻害薬の後治療としてのエベロリムス使用経験

昭和大学医学部　外科学講座乳腺外科学部門
矢野　央子、垂野　香苗、中村　清吾、明石　定子、桑山　隆志、松柳　美咲

【背景】
CDK4/6阻害薬使用中の病状進行(progressive disease PD：以下PD)症例の次治療選択は議論の余地がある。化学療法開始までの期間を延長する目的でエベロリムスが期待される。当院にてCDK4/6阻害薬を使用後にエベロリムスを使用した症例ついて報告する。
【方法】
2017年12月から2021年12月で当院にて、ホルモン受容体陽性HER2受容体陰性転移再発乳癌でCDK4/6阻害薬＋内分泌療法を行い、そのPD後治療としてエベロリムス＋内分泌療法を開始した症例を対象に、エベロリムス＋内分泌療法の治療効果や臨床的特徴を診療録より後方視的に検討した。うち、2021年6月までに開始した症例のＴＴＦが6か月以上と未満の症例に分け、エベロリムスの効果予測因子に関して検討を行った。
【結果】
対象は29例、年齢中央値63歳(43-80)、PS 0- 1であった。エベロリムス前の治療ライン数は3(1-6)、CDK4/6阻害薬終了後の時点で、内分泌療法抵抗性が高いと判断される症例は4例だった。CDK4/6阻害薬の治療開始時点で内臓転移なしが3例、内臓転移ありが22例、内訳は肺転移13例、肝転移7例(肝転移数は全例3個以上)、その他8例であった。
CDK4/6阻害薬投与期間の中央値212日(63-1205)、エベロリムス投与期間の中央値112日(45-630)であった。エベロリムスが治療終了となった28例でTTF6か月未満が16例(治療期間中央値89日(45－151))、6か月以上が12例(治療期間中央値385日(190―630))であった。ＣDK4/6阻害薬の治療ラインは、TTFが6か月未満の群で2ndライン以下が10例62.5%、6か月以上で10例76.9%であった。ＣDK4/6阻害薬の奏功期間は、6か月未満の群で231日(63－1205)、6か月以上で154日(63―687)であった。内臓転移は、TTFが6か月未満の群で内臓転移ありは12例、75%、6か月以上の群で8例、66.7%であった。肝転移は、TTFが6か月未満の群で5例71.4%、6か月以上の群で2例28.6%であった。ＣDK4/6阻害薬終了時点で内分泌抵抗性ありと判断された4例のうち、3例がＴTF6か月未満で112日(101－151日)、1例が6か月以上で408日であった。
【結論】
CDK4/6阻害薬終了時点での内分泌抵抗性のある症例、CDK4/6阻害薬の治療ラインが3次治療以降のLate Lineの症例、肝転移を有する症例はエベロリムスの治療期間が短い傾向にあった。以上に該当する症例は、CDK4/6の後治療として、エベロリムス投与はより慎重な対応を要する。

EP16-41
アベマシクリブ関連間質性肺疾患の検討

自治医科大学　消化器一般移植外科
櫻木　雅子、原尾　美智子、扇原　香澄、佐々木　裕美子、西田　紗季、
芝　聡美、相良　由佳、水沼　洋文、北山　丈二、佐田　尚宏

【目的】
ホルモン受容体陽性HER2陰性転移再発乳癌において CDK4/6阻害薬は大きな役割を担うようになった。内分泌療法継続期間の延長が望める一方、多彩な副作用への対応が必要となる。特に間質性肺疾患（ILD）の発症は重篤な転帰を迎える可能性があり、早期の対応が必要である。今回我々はアベマシクリブ関連ILDを早期に発見する臨床的な特徴がないかを評価するために 当院におけるアベマシクリブ既治療例の検討を行った。
【方法】2021年12月までに当院でアベマシクリブを投与した症例においてILDの発症の有無、年齢、併用薬、治療歴、転移部位、既往症、喫煙歴、自覚症状の有無、CRP・KL6の推移を後方視的に検討した。
【結果】39例にアベマシクリブを投与した。年齢中央値 66歳(36-79歳)、de novo StageⅣ15例、切除不能3例、再発21例であった。一次治療としての使用が10例、二次治療13例、三次治療以降16例であった。化学療法の治療歴がある症例は19例（補助治療14例、転移再発治療10例）。投与期間中央値は84日(7－649日)で治療継続中が16例、病勢進行で中止9例、副作用で中止12例であった。薬剤中止にいたった副作用はILD4例、肝障害4例、倦怠感2例、悪心2例、倦怠感1例、悪性症候群1例、薬疹1例であった。
ILDを発症した4例の年齢中央値は74.5歳, de novo StageⅣ2例,再発2例、一次治療1例、二次治療2例、三次治療以後1例であった。投与期間中央値は102.5日。転移部位は肺胸膜3例、肝1例、骨2例であった。2例に喫煙歴があり、心・血管系の既往が2例にあったが、呼吸器疾患の既往はなかった。4例中3例は 自覚症状はなく、治療効果判定のCT検査ですりガラス陰影の新規出現により確認された。1例は労作時息切れのため来院し同日のCT検査で診断した。4例とも38度を超える発熱はなかった。投与前に比べ診断時にKL6が上昇した症例は1例、CRPの上昇は3例に見られた。4例中2例は薬剤中止により回復。1例はステロイド治療を導入し現在も治療中、1例はステロイドパルスも含めた集学的治療を行ったが回復せず死亡した。
【考察】ILD発症時に自覚症状を伴わない症例があり 注意が必要である。死亡に至った症例では、自覚症状発現の1か月前にCRP、KL6の軽微な上昇を認めていた。自覚症状を伴わない軽微なCRP上昇時にもILDの発生を念頭におき注意深く診療を行う必要があると考えられた。

★：優秀ポスター

EP16-42
CDK4/6阻害薬耐性後の治療戦略

[1]福山市民病院　乳腺甲状腺外科、[2]いしいクリニック、[3]うだ胃腸科内科外科、[4]かわの医院
山下　哲正[1]、池田　雅彦[1]、久保　慎一郎[1]、山本　真理[1]、桑原　ちひろ[1]、石井　辰明[2]、宇田　憲司[3]、川野　亮[4]

ER陽性HER2陰性転移進行乳癌(MBC)の一次、二次薬物療法としてCDK4/6阻害薬とホルモン療法の併用療法(以下CH)は確固たる地位を確立してきた。それに伴い、CH耐性後の治療戦略について目が向けられている。既報でCH耐性後のホルモン療法は奏効期間が短いと示されており、単純な逐次ホルモン療法に大きな期待はできないがCH耐性後に残されたホルモン療法を活かせる機会がないかを模索している。CDK4/6阻害薬の耐性獲得は上皮間葉移行(EMT)、そしてホルモン感受性低下への関与が基礎研究で示唆されている。そこで我々は、CH療法後に、作用機序の一つに間葉上皮移行(MET)誘導があるとされているエリブリン(ERI)を使用することでホルモン感受性が回復するのではないかという仮説を立てた。今回、2017年12月以降でCH耐性後にERIを投与したER陽性HER2陰性MBCについて年齢、前治療、転移臓器、治療継続期間等についてデータを収集し、CH耐性後のERIの効果と、CH耐性後にERI耐性となった症例におけるエキセメスタン、エベロリムス併用療法の効果について解析した。2021年12月時点で対象症例は47例、年齢の中央値65歳。CDK4/6阻害薬開始時のホルモン療法前治療は1レジメン、化学療法は1レジメン。CDK4/6阻害薬はパルボシクリブが36例、アベマシクリブが11例。併用したホルモン療法はフルベストラント38例、レトロゾール9例。CHの治療効果は奏効率(RR)12.8%、臨床的有用率(CBR)44.7%、治療継続期間(TTF)は9.0 ヵ月。CH後のERIの治療効果は、RR 6.5%、CBR 50.0%、TTF 5.8 ヵ月。CH→ERI後にエキセメスタン、エベロリムス併用療法を行ったのが18例で、RR 18.8%、CBR 43.8%、TTFは3.4 ヵ月であった。これらの詳細を文献的考察と共に発表する。

EP16-43
ER+HER2-進行再発乳癌におけるPalbociclib不応後の治療選択と有効性についての検討

日本赤十字社　大阪赤十字病院　乳腺外科
露木　茂、西本　舞、康　裕紀子

背景：ER+HER2-陽性再発乳癌の治療としてCDK4/6阻害剤の併用でPFSが約2倍に延長され、OSの延長も報告された。しかしPalbociclib不応後の治療についてはエビデンスが乏しく、治療の選択に苦慮している。
今回、当科で経験したPalbociclib治療例49例をもとに、Palbociclibの有効性と後治療の薬剤の有効性について検討した。
対象と方法：2018年1月から2021年8月からPalbociclib治療を開始したER+HER2-陽性再発乳癌49例を対象とし、Palbociclibの有効性と、後治療の薬剤選択とProgression free disease(PFS)について後方視的に解析した。
結果：全例女性で中央値61歳(42 ～ 86)、閉経：前/後：9/40人、進行/再発：20/29人、Palbociclibの治療line:1/2/3/4/5以上 = 18/9/9/4/9、併用薬剤はAI:22, SERM:2, SERD:16, LH-RHa+AI:2, LH-RHa+SERD:7であった。Palbociclib前の転移臓器は、肝/肺胸膜/脳/骨：6/22/1/32、Palbociclibの奏効率：30.6％（PR/SD/PD/NA=15/24/9/1)、PFS中央値は539日(91-1121日)と良好で、19例は治療継続中である。PalbociclibがPDとなり、後治療も終了した22例において、増悪形式、後治療の薬剤選択、PFSについて検討した。22例のPalbociclibのPFSは348日(91-917日)、Palbociclib のPD時の新規転移：既存転移増悪 = 10：12、後治療のPFSは132±44日であった。Palbociclibでの増悪臓器と後治療薬のPFS中央値はPaclitaxel+Bevacizumab:4例(多発肝3, 骨・LN増悪:1：204.5日)、Eribulin (ERI):2例(多発肝2: 542.5日)、EC療法:2例(皮膚増悪1、肺・胸膜増悪1:110.5日)、FU剤:7例(多発肝3, 肺･胸膜増悪:3, 骨･LN増悪:1:127日)、Exemestane + Everolimus (EXE+EVE):6例(単発肝1, 肺1, 単発脳1, LN・皮膚増悪3:143日)、Fulvestrant (FUL):1例(新規骨1：297日)であった。Palbociclibのline別の後治療のPFSは1st-2nd line:198±72日, 3-4th line:218±98日、5th line以降：127±44日と、late lineでは後治療のPFSが短い傾向があった。後治療の治療別のPFSは化学療法132±20日、ホルモン療法191±72日であったが、有意差はない。
考察：Palbociclibの奏効率は30.6%、PFSは539日と臨床試験同様に良好な成績であった。PalbociclibのPD後の治療薬は、visceral再発で化学療法選択例が多かった。例数は少ないがERIの奏効が目立った。ホルモン療法(EXE+EVE、FUL)でのPFS は、既知の報告と同等の結果であった。後治療薬の効果につ

EP16-44
当院におけるCDK4/6阻害剤の治療成績と耐性後の治療の検討

[1]埼玉県済生会川口総合病院　外科、[2]埼玉県済生会川口総合病院　病理診断科
髙橋　由佳[2]、杉野　麻帆[1]、村上　郁[1]、大内　一智[1]、山崎　早苗[2]

【背景と目的】乳癌診療ガイドラインでは、ホルモン受容体陽性の進行再発乳癌患者に対してCDK4/6阻害剤の早い段階での使用が推奨されている。しかし耐性後の次治療については明確な指針は示されていない。そこで実臨床での治療開始時期と有効性の違い、および耐性後の治療について検討した。
【対象】2017年12月～ 2021年12月に当院でCDK4/6阻害剤を使用した進行再発乳癌患者33例
【結果】年齢中央値は65歳(46-82歳)。stage Ⅳが15例、再発が18例。治療開始時に内蔵転移ありが23例(69.7%)、内臓転移なしが10例(30.3%)であった。前治療歴ありは27例(81.8%)で、CDK4/6投与開始時期は1st lineが6例(18.2%)、2nd line10例(30.3%)、3rdline以 降 が17例(51.5%)であった。前治療に化学療法を含むものは9例で化学療法のレジメ数中央値は4.6(1レジメ3例、2レジメ以上6例)であった。CDK4/6阻害剤の併用内分泌療法はAIが15例、SERD18例、うち1例は経過中にSERD→AIに変更している。治療効果はPR ～ SDが17例(51.5%)、PDは16例(48.5%)認めた。治療開始時に内蔵転移を認めたのはPR ～ SDで 9例(52.9%)、PDは14例(87.5%)であった(p=0.0309)。PFS中央値はPR ～ SDが21.6(4-45)カ月、PDは8.2 (1-14)カ月であった。PR ～ SDの17例中13例(76.5%)に前治療歴があり、CDK4/6投与開始時期は1st line4例(23.5%)、2nd line5例(29.4%)、3rdline以降が8例(47.1%)であった。PD16例中14例(87.5%)に前治療歴があり、1st line2例(12.5%)、2nd line5例(31.3%)、3rdline以上9例(56.3%)であった。また後治療はEXE＋mTOR阻害剤が最多で、Eriblin、S-1、Capecitabin、他レジメの順であった。また16例中8例は治療継続しており、1例は緩和治療、7例に死亡を認めた。
【考察】当院の症例でもCDK4/6阻害剤併用内分泌療法は、およそ半数が2ndlineまでに開始されているが、3rd line以降であっても治療効果を認めており治療開始時期と効果には相関は認めなかった。また治療開始時に内臓転移が有る症例は効果が乏しい結果であった。後治療はEXE＋mTOR阻害剤が選択されることが多いが、有効性に関しては今後さらなる検討が必要である。

EP16-45
当院におけるCDK4/6阻害剤の後治療についての検討

市立奈良病院　乳腺センター
宮本　景子、松井　千里、今井　文、小山　拡史

乳癌診療ガイドラインにおいてCDK4/6阻害剤はHR陽性HER 2陰性の進行・再発乳癌における1次もしくは2次治療として推奨されている。しかしながら、CDK4/6阻害剤の後治療として最適な薬剤は確立されていないのが現状である。そこで当院において内分泌療法+CDK4/6阻害剤の併用療法に抵抗性であると判断し、治療変更が行われた症例の後治療について後方視的に検討を行った。【対象と方法】2017年12月～ 2021年3月までに当院でCDK4/6阻害剤を開始した55例の内、病勢の進行により抵抗性ありと判断され薬剤変更を行った28例について検討した。後治療をエベロリムス群、内服抗ガン剤群、点滴抗ガン剤群の3群にわけて検討を行い、TTFの有意差検定はLogrank testを用いて行った。【結果】後治療の内容は、3例がエベロリムス＋エキセメスタン、15例が抗がん剤（内服）であり、その内9例がS-1，6例はカペシタビンであった。また10例が抗がん剤（点滴）で、そのうちハラヴェンが4例，PTX＋BEVが3例，nab-PTX/DTX/ECがそれぞれ1例であった。CDK4/6阻害剤の治療期間中央値は症例全体で6.1カ月に対し、点滴抗ガン剤群は4.1カ月と短い傾向であったが、有意な差は検出されなかった。内臓転移は28例中18例に認め、内服抗がん剤群、点滴抗ガン剤群で内臓転移を有する症例の占める割合が高かった。3群のTTF中央値はエベロリムス群、内服・点滴抗ガン剤群でそれぞれ5.5,4.7,4.4カ月であり有意な差は認めなかった。内臓転移のない群、ある群でのTTF中央値はそれぞれ4.4,4.7カ月とTTFに有意な差は認めなかった。後治療のレジメン数が4以下の群と5以上の群で分けた際のTTF中央値はそれぞれ6.4,2.4か月と、後治療のレジメン数が4以下の群で有意にTTFの延長を認めた。【考察】後治療の薬剤の種類に関わらず、治療レジメン数が少ない症例で、より後治療の継続期間が延長しており、ガイドラインで推奨されている進行・再発の1次もしくは2次治療でのCDK4/6阻害剤導入が、後治療の成功につながると考えらえる。今後、進行・再発乳癌の1次もしくは2次治療でCDK4/6阻害剤を導入した症例をさらに集積した上で詳細な検討を行うことで、より効果の期待できる後治療の選択につながることが望まれる。

★：優秀ポスター

EP16-46
CDK4/6阻害薬PD後，次治療についての検討

[1]奈良県立医科大学　消化器・総合外科学教室、[2]名張市立病院、[3]小林クリニック
横谷　倫世[1]、池田　直也[1]、赤堀　宇広[1]、中村　卓[2]、小林　豊樹[3]、庄　雅之[1]

【背景】乳癌診療ガイドラインではHR陽性HER2陰性進行再発乳癌に対してCDK4/6阻害剤はできるだけ早期に使用することが推奨されている．しかし，CDK4/6阻害薬使用後，次の治療に関しての実臨床データは乏しい．
【目的】当院でCDK4/6阻害薬治療後，次治療について評価し適切な治療法を検討する．
【対象と方法】2017年12月から2021年12月にCDK4/6阻害薬による治療を1ヶ月以上行った進行再発乳癌46例中PD中止となった24例について次治療の内容と経過を後方視的に検討した．
【結果】年齢中央値60.5歳(43-80),再発　15例,de novo StageⅣ 9例であった．
使用した薬剤は，Palbociclib 11例，Abemaciclib 9例，両者を使用したものは4例でたった．併用内分泌療法は，AI 6例，Fulvestrant　18例であった．前治療レジメン数は，中央値 3(1-3レジメン13例，4レジメン以上11例)であった．CDK4/6阻害薬の治療奏功期間中央値は　9.9ヶ月(1.0-33.6)．次治療を行ったものが，20例，BSC　4例であった．
　20例の次治療の内容と使用期間は，Paclitaxel+bevacizumab 7例，平均使用期間　6.1ヶ月(2-18)，Everolimus+Exemestane　5例，平均使用期間　6.2ヶ月(1-13)，Eribulin　4例　平均使用期間　8.5ヶ月(2-23)，経口5-Fu 3例　平均使用期間　5.3ヶ月(1-12)，EC 1例　使用期間1ヶ月であった．Palbociclibの後，Abemaciclibを使用したものが4例あり，平均使用期間は10.3(1-21)か月であった．
【考察】当院の検討では，次治療として，Paclitaxel+bevacizumabを実施されている症例が最も多かった．Paclitaxel+bevacizumabへの変更理由は，多発転移増悪　3例，脳転移出現　3例，7レジメン以降の治療で未使用だったが1例と病状の厳しいものが多かった，病状が落ち着いている症例では，EverolimusやEribulin，経口5-Fuが選択されていた．症例数が少ないが，Eribulinがやや平均使用期間は長かった．
【結語】実臨床でのCDK4/6阻害薬PD後の次治療について検討した．Everolimusや化学療法に変更されていた．症例数が少なく，どの治療法が適切かという検討には至らなかった．今後多数の症例での検討が必要であると考えられた．

EP16-47
当院における進行再発乳がんに対するCDK4/6阻害薬後のmTOR阻害薬の治療成績

[1]くまもと森都総合病院　乳腺センター、[2]くまもと森都総合病院　病理部
中野　正啓[1]、西村　令喜[1]、大佐古　智文[1]、奥村　恭博[1]、大塚　弘子[1]、藤末　真実子[1]、有馬　信之[2]

(背景)
ホルモン受容体(HR)陽性・HER2陰性の進行再発乳がんにおいて、ガイドラインで推奨される1次・2次治療はCDK4/6阻害薬(CDK4/6 inhibitor; CDKI)を併用したホルモン療法であり、当院でのリアルワールドデータでも良好な治療成績をおさめている。しかしそれ故に、CDKIで増悪してきた場合の治療選択が難しくなってきている側面もある。もう一つのホルモン療法と併用する分子標的薬であるmTOR阻害薬 (mTOR inhibitor; mTORI)の位置付けを明らかにするため、当院におけるCDKI使用後のmTORIの使用成績について後方視的に検討した。
(対象と方法)
対象は本邦でCDKIが発売された2018年1月から2021年12月までに、当院においてHR陽性・HER2陰性の進行再発乳がんに対してCDKIを使用した後のラインでmTORIにより加療した25例。それぞれの薬剤の使用したタイミングと無増悪期間 (time to progression; TTP)の関係やmTORIの忍容性について解析した。観察期間の中央値は2年7ヶ月であった。
(結果)
対象の25例中、CDKIを進行再発乳がんの1次もしくは2次治療として使用した群 (早期群)が15例、3次治療以降に使用した群(晩期群)が10例。早期群でのmTORI使用ラインの中央値は3 (2-6)、晩期群での中央値は6 (4-14)であった。何らかのadverse event (AE)によりmTORIを中止した症例が両群合わせて10例 (早期群 7, 晩期群 3)で、40%に達した。AEは10例中4例が間質性肺炎であった。症例毎のCDKIとmTORIのTTPを比較すると、早期群では33%の症例でmTORIの方が長く奏効したが、晩期群においては全例mTORIはCDKIのTTPに及ばなかった。自験例全体でのmTORIのTTPは4ヶ月であったが、早期群と晩期群間でのmTORIのTTPを比較すると、早期群では9ヶ月、晩期群では2.7ヶ月であり有意差を認めた (p=0.02)。
(考察)
今回の検討ではmTORIはAEによる中止の割合が多く、CDKIを1次2次ラインで使えばmTORIのTTPも有意に延長したものの、CDKIの後治療として良好な治療成績とは言えなかった。ただし観察期間がまだ短いため、CDKIとmTORIの両方を既に使用した今回の症例群では、もともとCDKIでも効きにくい場合についてのみ解析していると考えられる。今後さらに観察期間をのばして、CDKIが長期間効いた症例も含めてmTORIの使用成績を再度解析していく必要がある。

EP16-48
閉経後ホルモン受容体陽性HER2陰性転移再発乳癌に対するフルベストラント単剤長期投与症例の検討

日本医科大学附属病院　乳腺科
佐野　恵美、栗田　智子、范姜　明志、八木　美緒、関谷　健太、武井　寛幸

フルベストラント(Ful)は2011年に本邦で保険収載された唯一の選択的エストロゲン受容体ダウンレギュレーターであり、現在、ホルモン受容体陽性転移再発乳癌に対する二次以降の内分泌療法としてCDK4/6阻害剤との併用療法が推奨されている。CDK4/6阻害剤が臨床導入される前にはFulは単剤で投与されていた。現在、副作用や全身状態によりCDK4/6阻害剤の併用が困難または不適と考えられる場合、Fulは単剤で投与される。【目的】本研究ではFul 単剤で長期間の有効性が得られた症例の特徴を解析する。【対象と方法】2012年～ 2017年、日本医科大学付属病院にてFulの単剤療法が行われた症例の中から1年以上の長期間の投与が可能であった症例を抽出し、臨床的因子を後方視的に解析した。【結果】Fulの投与が行われた症例は83例、その中でFul単剤の投与が行われた症例は72例であった。このうち13例(18%)は1年以上の投与が行われた。この13例をFul単剤長期投与症例としてその特徴を解析した。Ful投与開始時の年齢の中央値は70歳(61-82歳)、進行例(病期Ⅳ)が4例、再発例が9例であった。再発例の原発乳癌に対する術式は6例が乳房全切除＋腋窩郭清、3例が乳房部分切除＋腋窩郭清であった。術後無再発生存期間の中央値は7年(1-17年)であった。転移再発臓器は骨が8例、肺が4例、肝臓が3例、局所が1例であった。既治療レジメン数は1が7例、2が2例、3が2例、4が2例で、7例はホルモン療法であったが6例は化学療法が使用されていた。13例全例でPDと判断されレジメン変更がなされ、副作用が原因で中止となった症例はなかった。【考察】Ful単剤長期投与症例の特徴として、術後無再発生存期間が長く、転移臓器として骨が多く、既治療はホルモン療法が多い傾向を有していた。これらの特徴はホルモン感受性が高い指標でもあり、このような症例でFul単剤での有効性が高いと考えられた。

EP16-49
ホルモン受容体陽性・再発乳癌に対してフルベストラントを使用した症例の検討(第二報)

NTT東日本札幌病院　外科
市之川　一臣、敷島　果林、熊谷　健太郎、林　真理子、武内　慎太郎、道免　寛充、岩村　八千代、山田　秀久

【はじめに】フルベストラント(Fulvestrant:FUL)は2011年9月に承認された内分泌療法である．当院でホルモン受容体陽性・再発乳癌に対してFULを使用した症例の検討を行った．
【対象】2011年9月から2021年12月31日までに当院でFULを投与された45症例．電子カルテを用いて後方視的に調査を行った．年齢の中央値は，70歳(40-89歳)．閉経後41例，閉経前2例(Goserelin + Palbociclib)併用，男性乳癌2例．単剤投与35例(77.8%)，CDK4/6阻害薬(Palbociclibもしくは，Abemaciclib)併用療法10例(22.2%)．再発1次治療が21例．再発2次治療が16例．再発3次以降治療が8例であった．2021年12月末時点で23例の死亡を確認している．
【結果】FULの投与期間の中央値は，8ヶ月(1－62ヶ月)．24ヶ月以上継続投与可能な症例は，12例(26.7%)．内訳は，FUL単剤投与8例(23.5%)，CDK4/6阻害薬併用療法10例(40%)．FUL単剤で長期投与可能であった症例は，8例中6例(75%)が，骨転移のみの症例であった．肺転移症例は，肺転移巣を完全切除しており，また脳転移症例も，γナイフ施行後であり，単純にFUL単剤で病勢がコントロールされているとは言えない状況であった．単剤長期投与を行った8例中3例に，投与3－5年経過後に臀部痛などの副作用を認め，現在は内服ホルモン剤(TOR)に変更している．
【考察】FUL療法の無増悪生存期間(PFS)の中央値は，8ヶ月であり，過去の報告例と変わらなかった．CDK4/6阻害薬であるPalbociclibの適正使用ガイドでは，75歳を超える患者に使用する際の注意点について言及されている．75歳以上の患者が全体集団と比較して，有害事象の発生頻度やグレードに差がないものの，生理機能低下の可能性などを考慮し，慎重な投与が必要であると考えられる．
【結語】75歳以上のPSの低い症例や，認知症などが考慮されるER陽性乳癌，骨転移単独症例には，FUL単剤投与も選択にいれるべきと考えられた．

★：優秀ポスター

★EP16-50
フルベストラントの早期の効果予測に腫瘍マーカーは有用か

[1]勤医協中央病院　乳腺センター、[2]勤医協中央病院　呼吸器センター、
[3]勤医協札幌病院　外科
後藤　剛[1]、中村　祥子[1]、奈良　智志[1]、川原　洋一郎[2]、細川　誉至雄[3]、
鎌田　英紀[1]

フルベストラントは乳癌治療に登場した初めてのSelective Estrogen Receptor Downregulator (SERD)であり，ホルモン受容体陽性進行再発乳癌患者の内分泌療法あるいはCDK4/6阻害薬との併用で広く用いられている．無増悪生存期間を延長することが示されているが，画像上の腫瘍縮小は化学療法ほど明らかではなく，治療効果がわかるまでには期間を要する．画像評価より早期に，投与開始後の腫瘍マーカーの推移からフルベストラントの効果を予測できるかを検討した．【対象と方法】切除不能・転移再発乳癌に対して2011年12月～ 2021年6月までにフルベストラント投与を開始した97例のうち，外科的切除や放射線治療のため効果判定が困難な4例を除いた93例を対象に，臨床的効果と腫瘍マーカーの推移を後方視的に解析した．【結果】フルベストラント投与開始時の年齢中央値は66才(43 ～ 96才)，再発 51例，切除不能 42例．進行再発に対する化学療法を含む前治療歴の中央値は2レジメン(0～12),内分泌療法としては1st line 9例,2nd 49例,3rd以降が35例,CDK4/6併用が18例(19.3%)でフルベストラント再投与3例を含む．最良効果はPR 12例(12.9%)，SD 45例，臨床的有用率(CBR)はPR 12 + longSD 33例の48.4%であった．投与開始前に1つ以上の腫瘍マーカーが高値であったのは74例(79.5%)で，CEA 51例/CA15-3 47例/NCC-ST439 12例，40例は複数が高値であった．投与開始前のbaselineからの変化率を±20%で区切って治療効果との関連をみると，4週以内の早い段階で腫瘍マーカーの20%以上の上昇がみられた症例は22例あり，うち3例では12週時点までに低下がみられ PR 1/ longSD 2例であったが，残る19例でclinical benefitが得られたのは1例であった．4週以内で20%以上の低下は12例にみられ、PR 3/ longSD 6例, CBR 75.0%で,PDは1例のみであった．複数のマーカーが低下していた5例ではすべてclinical benefitが得られていた．CDK4/6阻害薬併用の有無と早期のマーカー低下に関連はみられなかった．8週時点でみると20%以上の上昇は30例でCBR 10.0%、低下は19例でCBR 84.2%であった．2種類のマーカーが上昇と低下で相反した症例が3例(longSD 2/ SD 1)みられた．【考察】腫瘍マーカーの変動がみられる症例は限られ，治療効果判定には画像検査が必須であるが，腫瘍マーカーの20%以上の増減は効果を予測する指標と考えられるため，上昇が続く場合には早めの画像評価が望ましい．

★EP16-52
術後再発乳癌における1st lineでのフルベストラント単剤療法についての検討

市立奈良病院　乳腺外科
松井　千里、宮本　景子、今井　文、小山　拡史

【はじめに】ホルモン受容体陽性 HER2陰性乳癌の術後再発では、1st lineでフルベストラント(FUL)単剤投与よりも内分泌療法・CDK4/6阻害剤併用が推奨されるが、FULが長期間有効な症例も存在し、実臨床では様々な理由により1st lineでFULが選択されることがある。今回我々は当院でホルモン受容体陽性HER2陰性乳癌の術後再発に1st lineでFUL単剤療法を行った症例について、治療成功期間(TTF: Time to Treatment Failure)・生存期間に関連する臨床因子を解析した。
【対象・方法】対象は当院におけるホルモン受容体陽性HER2陰性乳癌術後再発例のうち、2014年1月から2021年12月の間に再発後1st lineでFUL単独療法を施行した42例。再発時年齢、初回手術時pathological Stage (pStage)、術後無病生存期間(DFS)、再発時転移状況とTTFの関連を解析し、またFUL後PD時の内臓転移の有無、全生存期間(5年以上)との関連も検討した。
【結果】術後再発の年齢は平均65 ± 9歳。再発時期は術後5年以内19例、5～10年9例、10年目以降14例。再発時pStageはⅠA 3例、ⅡA 9例、ⅡB 6例、ⅢA 9例、ⅢB 2例、ⅢC 3例、不明10例。他臓器転移については内臓転移なく骨転移のみ10例、内臓転移ありが18例であった。TTFは中央値10ヶ月(range 4.5 – 27)、観察期間中37例がFUL後PDとなり、そのうち7例は新規の内臓転移を認め、20例が死亡した。全例解析では年齢、pStage(ⅢA以上)、術後DFS(5年未満 vs 5年以上)、骨転移有無・内臓転移有無でFUL奏功期間に有意差は認めなかった。しかし内臓転移を有さない症例においては、60歳以上で60歳未満と比べて有意にTTFが長く(中央値4ヶ月(range 3 — 6.3) vs 15ヵ月(4.5 – 28.5)、また5年以上の生存率も高い傾向にあった(67% vs 25%、p = 0.08)。また、FUL後のPD時に10例で新規の内臓転移を認めたが、pStageⅢの症例で有意に多かった(43% vs 6%、p = 0.01)。
【考察】本検討では術後DFSは再発後1st lineでのFUL奏功期間と関連を示さなかった。一方、再発時に内臓転移を有さない60歳以上の例では中央値15ヶ月のTTFを得、67%が5年以上生存していた。術後再発症例において1st lineでFUL単剤療法をおこなう際には、再発時の年齢や内臓転移の有無、初回手術時のstageを考慮する必要があると示唆された。

EP16-51
Fulvestrant単独投与でlong SDが得られた乳癌肝転移の一例

日本大学医学部　乳腺内分泌外科
渡邉　美帆、榎本　克久、原　由起子、多田　敬一郎

【症例】64歳女性。約9年前に右乳癌cT3N3cM0stageⅢCの術前診断で、NAC(EC4Kur→nab-PTX4Kur)を施行した。その後Bt + Ax(Ⅲ)を施行し、術後診断invasive ductal carcinoma schirrhous type, ER+, PgR+, HER2 (-), Ki-67<2,T=2.5cm,N=5/10, Grade1b, ypT2N2aM0stageⅢAであった。術後はletrozole内服を約14ケ月行ったが、副作用の皮疹のためtamoxifenに変更し、さらに2ケ月施行した。しかし、術後1年5ヶ月のCTで多発肝転移とCEAの上昇を認めた。化学療法に変更してEribulin投与を8クール施行した。SDとなったが、副作用の浮腫が出現したため中止した。そこで、再度ホルモン療法としてfulvestrantを開始し、5年2ヶ月投与した。一時的に、fulvestrant投与中に注射部膿瘍を生じたが、fulvestrantは継続可能であった。術後7年6ヶ月のCTで肝転移がPDとなり、右腋窩腫大リンパ節出現し、CEAも上昇を認めた。その後はfulvestrant + palbociclibに変更した。術後8年経過した現在も投与継続中であるが、long SDを維持している。【まとめ】Hormone rich typeの転移再発乳癌症例では、CDK4/6阻害剤を含む治療法がガイドラインでも推奨されている。文献的検索では、今回のようにfulvestrant単剤投与でも長期間の奏功を維持できる症例報告もある。このことから、転移再発臓器別で単独投与、併用投与での使い分けができれば、ADLを維持し、患者に経済的な負担の少ない治療を長期間にわたり供給できる可能性が示唆されたため、当科で経験したfulvestrant単独投与と併用投与した症例を報告する。

EP16-53
ER陽性転移再発乳がんに対するエストロゲン療法の検討

[1]千葉県がんセンター　乳腺外科、[2]コスモスクリニック、
[3]いとう新検見川クリニック、[4]ちば県民保健予防財団総合健診センター、
[5]千葉中央メディカルセンター
羽山　晶子[1]、中村　力也[1]、山本　尚人[1]、味八木　寿子[1]、玉貫　圭基[1]、
藤井　康矢[1]、押田　恵子[2]、押田　正規[2]、伊藤　靖[3]、橋本　秀行[4]、
松田　充宏[5]

ER陽性の転移再発乳がんに対する内分泌療法が変化し続けている中で、古くから用いられているエストロゲン療法(Ethinyl Estradiol, EE)の使用時期や治療効果はいまだ議論中である。当院でER陽性の進行再発乳がん症例に対しEE療法を施行した40例について、奏効例の提示を含めて報告する。EE投与開始時の、患者の年齢は中央値66歳、PSは0-1が29例(72%)、全例が遠隔転移を有しており、内蔵転移ありは32例(80%)であった。約9割が4レジメン目以降のlate lineでの使用であり、直前のレジメンは化学療法が18例(45%)、内分泌療法が22例(55%)であった。EE療法のTTF の中央値は 82日 (95%CI 41-112日)であり、中止理由はPDが26例(65%)、有害事象または患者希望が11例(27%)、頻度の高い有害事象は嘔気、倦怠感であった。21例(52%)で投与後に腫瘍マーカーの低下が認められ、画像上CRが1例(2%)、PRが5例(12%)、SDが18例(45%)に認められた。
EE療法の次治療は内分泌療法21例(52%)、化学療法9例(22%)、緩和医療7例(17%)(3例は継続中)を施行しており、EE中止後OSの中央値は229 日(95%CI 127-446日)であった。
症例1) みぎ乳癌 c T2N1M0にて44歳時に手術を施行。術後8年目に肺、骨転移を認め、術後20年目より肝転移も認めた。ホルモン療法5レジメン目としてEE療法を施行したところ、1か月後に腫瘍マーカーは正常化し、3か月後のCTで肝転移巣の消失を認めた。現在までにEEを8か月継続しCRを維持している。
症例2) ひだり乳癌 c T2N1M0にて64歳時に手術を施行。術後8年目に肺転移を認めた。ホルモン療法6レジメン目としてEE療法を施行したところ、腫瘍マーカーの低下および肺転移巣の縮小を認めたが、食欲不振と倦怠感のため3か月で休薬した。無治療にてPRを維持していたが、5か月後に肺転移の再増大を認めたため、EE療法を減量再開したところ、再度腫瘍の縮小を認めた。その後、同様の有害事象にて休薬と再開を繰り返し、EE療法を3回使用し、毎回腫瘍の縮小を得た。その後、LET療法へ変更したが、病勢進行を認め、緩和療法へ移行された。
EE療法はER陽性転移再発乳がんに対する内分泌療法の選択肢の一つと考えられ、その有効性や投与方法、有害事象マネージメントに関する課題について、文献的考察を加えて報告する。

★：優秀ポスター

EP16-54
ホルモン受容体陽性転移・再発乳癌に対するエチニルエストラジオールの有用性について

大阪府済生会中津病院
吉村　慶子、森　正夫、河野　範男

1944年Haddowらによって最初に、synthetic estrogen, diethylstilbestrol (DES)が、閉経後乳癌の治療に有効であることが報告された。しかし、それ以後、他の抗ホルモン剤の登場により、エストロゲン剤はその副作用からあまり使用されなくなった。1990年代に入り、複数の前治療のある患者に効果があることが報告され、既存のホルモン療法に抵抗のある患者に、より効果があることが示された。2013年 Iwaseらの報告によると、前治療歴の複数ある患者にエチニルエストラジオール3㎎を投与すると、56%ものClinical Benefit Rate(CBR)を認めた。当院におけるこの5年間のエチニルエストラジオールの8例の投与経験をまとめて報告し、ホルモン受容体陽性転移・再発乳癌に対するエチニルエストラジオールの有用性について文献的考察も踏まえて検討する。

EP16-55
ER陽性HER2陰性転移乳癌に対するCDK4/6阻害薬治療後のエチニルエストラジオールの使用経験

[1]熊本市立熊本市民病院　乳腺内分泌外科、[2]熊本中央病院　乳腺内分泌外科、[3]阿蘇医療センター
岩瀬　弘敬[1,3]、村上　敬一[2]、佐藤　美和[3]

＜背景＞ ホルモン受容体陽性、HER2陰性乳癌の転移再発例においては、ホルモン療法＋CDK4/6阻害薬の併用が強く推奨されているが、この治療後の単独ホルモン療法はほとんど効果が得られないとされている。一方、エチニルエストラジオール（EE2）はLate lineのホルモン療法として一定の役割があると報告されている。今回、CDK4/6阻害薬に無効となった5例にEE2を使用する機会を得たので報告する。
＜症例＞ 5例全例が、閉経後ER陽性HER2陰性転移乳癌である（表１）。LongSDが2例（うち1例は継続中）、SD2例（うち1例は継続中）、評価不能が1例であった。副作用は悪心が2例に認められたが、3例ではADLに改善が見られ、食欲も増した。他に重篤な副作用は認めなかった。
＜結論および考察＞
EE2によるエストロゲン療法は、ERを介した増殖シグナルに影響を与えるのではなく、乳癌細胞に直接的なエストロゲン誘導アポトーシスを引き起こすとされている。また、ER陰性の患者由来Xenograftにおいてもエストロゲンによる腫瘍増殖抑制効果があったとする報告もある。したがって、今回の報告のように、内分泌療法＋CDK4/6阻害薬抵抗性の症例においても、またERが陰性化したような状態であっても、エストロゲン療法が有用性を示す場合があると考えられる。

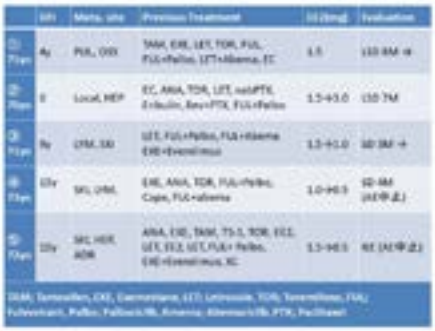

EP16-56
再発乳がん治療のLate lineでエリブリンが奏功した１例

公立那賀病院　乳腺外科
中村　理恵、島　あや

再発乳がん治療のLate lineでエリブリンが奏功した1例
症例は72歳女性.左乳癌（cT2N1M0）に対し術前化学療法としてDTX4コース、FEC4コース施行後、2015年8月乳房切除術及び腋窩リンパ節郭清を施行した.術後補助療法としてLETを投与していたが、2018年8月、腰痛・左下肢対麻痺出現.精査の結果Th1-5.7.12に多発骨転移、Th3レベルでの椎弓根への進展・脊髄圧排及び肝門部を含む多発肝転移を認めた. Th2-4にRT（30Gy）照射後、再発一次治療としてフェソロデックス+CDK4/6阻害薬（PALBO）を開始.その後Capecitabine, Bev+PTX, GEM と治療を継続.202年7月よりエリブリン開始（1.1mg/㎡・Biweekly投与）となった. エリブリン投与後、マーカーの低下、肝転移巣の著明な縮小を得た.画像上、肝転移巣のコントロールは良好であったが、末梢神経障害によるしびれの増悪と腫瘍マーカーの上昇を認めたため2021年3月エリブリンによる治療を終了した.Late lineであったが比較的長期間病勢コントロール可能であった本症例についてALCや後治療について若干の考察を加えて報告する.

★EP16-57
エリブリン投与症例におけるNLR、ALCに関する検討

[1]横浜市立大学　外科治療学　乳腺・甲状腺外科、
[2]神奈川県立がんセンター　乳腺内分泌外科
松原　由佳[1,2]、山下　年成[2]、山中　隆司[2]、松井　愛唯[2]、安川　美緒[2]、岡本　咲[2]、戸田　宗治[2]、菅沼　伸康[1,2]、利野　靖[1]

【背景と目的】エリブリンは微小管ダイナミクスを阻害して抗腫瘍効果を示すが、このことが腫瘍免疫に対して作用する可能性が種々の基礎研究で示されている。好中球・リンパ球数比(Neutrophil-to-lymphocyte ratio; NLR)、リンパ球絶対数（Absolute lymphocyte counts; ALC）は腫瘍免疫の1つの指標となり様々な癌種において予後予測因子となることが報告されている。今回、神奈川県立がんセンターにおいて転移性乳癌に対してエリブリン投与を行った症例のNLR、ALCが効果予測因子、予後因子となるか検討を行った。
【方法】2011年8月～ 2019年12月の間に、転移性乳癌に対しエリブリン投与を行った症例199例を対象とした。治療前のNLR、ALCを算出しエリブリンのTTF、OSとの相関を検討した。NLRは治療開始前の好中球数をリンパ球数で除して算出し、3をカットオフ値とした。ALCは1000/μlをカットオフ値とした。NLR、ALCのカットオフ値は過去の文献を参考に設定した。OS、TTFをKaplan-meier法で算出し、Logrank検定を用いた。
【結果】患者背景は年齢中央値64歳（35 - 86歳）、女性198例、男性1例、Luminal type 117例、triple negative 46例、HER2 enriched type 13例、Luminal-HER2 23例であった。TTF中央値は4.0 ヶ月、OS中央値は12 ヶ月であった。TTFはNLR≦3で中央値5.2 ヶ月、NLR>3で中央値2.7 ヶ月(p=0.000711)、ALC≦1000で中央値3 ヶ月、ALC＞ 1000で中央値4.6 ヶ月(p=0.0169)と有意差を認めた。OSはNLR≦3で中央値16 ヶ月、NLR>3で中央値10 ヶ月(p=0.00468)、ALC≦1000で中央値11 ヶ月、ALC＞1000で中央値12 ヶ月(p=0.0169)と有意差を認めた。多変量解析を行った結果では、OSの予測因子としてはTriple negative、脳転移の有無、脳転移の有無が確認された。
【結論】エリブリン投与症例においてNLR<3、ALC＞ 1000の群でOS、TTF共に延長が見られ、過去の報告と同様にNLR、ALCは効果予測因子・予後因子と考えられた。

★：優秀ポスター

★EP16-58
Eribulin投与例におけるALCと予後の関係について

ベルランド総合病院　乳腺センター
芳川　裕美子、大原　亜子、鑓山　憲人、米田　光里、阿部　元

Eribulinは血管のリモデリングを誘発することにより、免疫系を含む腫瘍の微小環境を調節することが報告されている。EMBRACE試験Post-Hoc解析ではベースラインのリンパ球絶対数(ALC)がEribulin使用による患者のOS延長の予測因子であることが示唆されている。追加の侵襲的処置を必要とせずに評価できるため、臨床的に有用な可能性があると考えられる。しかしアジア人のエントリーはないため日本人においても同様に結果が得られる可能性があるのであるかが気になるところである。当科において後方視的に検討してみたので報告する。
【方法】対象は2021年3月29日までに当院でEribulinを投与した38例である。全症例とHER2陰性症例の2群に分け、OS,TTFをKaplan-Meier法、Log-rank検定にて算出した。ALCのカットオフ値は1500/μlと1000/μlに設定した。患者背景としてHER2陰性症例は29例、HER2陽性症例は9例、両郡の年齢にほとんど差はなかった。
【結果】全体集団ではALC≧1500μL以上でOS、TTFとも延長傾向 であった。HER2陰性症例ではALC≧1500μL、ALC≧1000μLともに有意差はなかった。HER2陰性集団について再度検討を行ったところ、前治療レジメン数2未満の場合、ALC≧1000μLでOS延長傾向 を認め、転移臓器数3未満ではALC≧1000μLでOS延長傾向であった。HER2陽性症例は少数であったため検討は行なわなかった。【考察】当科ではlast phaseに近づいたところでのEribullin投与となっているためHER2陰性症例に限って検討するとOSに差が出なかった可能性がある。 有意差があった全体集団のALC1500μL以上の対象症例は4例のみでありサンプル数が少ない。症例数を蓄積しさらなる検討を行っていきたい。

EP16-59
当院で経験した転移・再発乳癌に対するエリブリン 療法の有効性の検討

長野赤十字病院　乳腺内分泌外科
浜　善久、中島　弘樹、佐野　史穂

当院で経験した転移・再発乳癌に対するエリブリン 療法の有効性の検討【背景】EMBRACE試験ではアントラサイクリン系およびタキサン系薬剤の使用歴のある転移・再発乳癌に対し、主治医選択治療と比較してエリブリンの生存期間延長効果が示された。2017年の乳癌学会総会で当科の治療成績を発表したが、今回さらに自験例の蓄積を得てエリブリンの有効性について検討を行った。【対象・方法】2011年 1月～ 2021年3月までに当院でエリブリン療法を行った進行・再発乳癌 89例を対象に治療効果、予後について検討を行った。治療期間で2011年1月～ 2016年10月までの前回報告群(2017年発表)30例を前半群､2016年11月～ 2021年3月までの59例を後半群とした。【結果】対象患者の年齢は 31-81歳(中央値 58歳)、サブタイプ別ではluminal type 60例、luminal/HER-2 type 4例、HER-2 type 2例、TN type 24例であった。エリブリ ン投与前治療レジメン数は 前半群で1-9(中央値 3)、エリブリン投与時中央値は3であり、後半群治療前総レジメン数1-6(中央値3)、投与時中央値は1と後半群が早くから投与を行っていた。転移部位は骨転移が 39例(43.8%)、肝転移が 32例(36.0%)、肺転移 が 28例(31.5%)、リンパ節転移が 44例(49.4%)であった。progression-free survival(PFS)は全症例で188日、前半群：162.7日、後半群：213.3日であった。一次治療開始後の全生存期間(OS)の中央値は1195日であった。 エリブリンの最良評価は全症例でSDが18例(治療継続中6例)、PRが 11例、SDが 6例、PDが 57例、不明が 3例であった。【考 察】当科の転移・再発乳癌のエリブリン投与症例において(SD+PR=)32.6%の奏効を認めた。前半群と後半群PFSの差が認められたが、エリブリン導入までの前治療のレジメン数に差があり、早い段階でのエリブリン使用により治療効果が期 待できる可能性が示唆された。

EP16-60
当科における転移再発乳癌に対するエリブリン使用経験10年のまとめ

[1]日本赤十字社和歌山医療センター　乳腺外科部、[2]関西電力病院　腫瘍内科、[3]和歌山ブレストクリニック
鳥井　雅恵[1]、石井　慧[1]、中木村　朋美[1]、古武　剛[2]、芳林　浩史[3]、松谷　泰男[1]

背景・目的：エリブリンは、転移再発乳癌に対する海外第III相試験においてコントロール群に比較し全生存期間(overall survival: OS)を延長し、QOLについても良好な成績が示されている薬剤である。また、近年は全身の免疫反応の指標としてベースラインの絶対リンパ球数(absolute lymphocyte counts: ALC)や好中球・リンパ球数の比(neutrophil-to-lymphocyte ratio: NLR)との関連が示され、注目されている。そこで、当科における転移再発乳癌に対するエリブリン使用の実態について把握することを目的とし、約10年のデータをレトロスペクティブに検討した。
対象・方法：2011年11月から2021年7月に当科でエリブリン療法を施行した転移再発乳癌患者49名を対象とした。臨床情報はカルテより抽出した。ベースラインにおけるALCおよびNLRは、カットオフ値をそれぞれ1500/μL、3.0に設定し、各グループでOSを比較した。
結果：StageIVが17名、転移再発が32名で、エリブリン使用時の年齢中央値は66(28-80)歳であった。使用時のライン数は化学療法としてカウントし、中央値3(1－7)レジメンで、内訳は、1st line 8名(16%)、2nd line 15名(30%)、3rd line 13名(27%)、4th line以降13名(27%)であった。Time to failureは中央値3ヶ月、OSは中央値12ヶ月であった。治療中止の理由は、新規病変の出現による進行(progressive disease: PD)が48%、既存病変の増大によるPDが27%、副作用が4%、その他が21%であった。ALCが1500/μL以上の患者のOSは1500/μL未満の患者と比較し、有意に延長した(p=0.027)。NLRが3未満の患者のOSは3以上の患者と比較し、有意に延長した(p= 0.024)。
結論・考察：当科におけるエリブリンの使用実態について検討した。先述の海外第III相試験におけるOS中央値は、エリブリン群が13.2 ヶ月、主治医選択治療群が10.5 ヶ月であり、当科の結果は許容できると考えた。ベースラインの末梢血ALCおよびNLRについては、既存の報告と同様OSとの関連を認め、エリブリン使用時の予後予測マーカーとなる可能性が示唆されるが、他剤治療群との比較検討も必要であると考えている。

EP16-61
転移性乳癌患者に対するエリブリン治療開始時のGNRIと予後の関連

信州大学　医学部　外科学教室　乳腺内分泌外科学分野
網谷　正統、大場　崇旦、森川　大樹、清水　忠史、大野　晃一、伊藤　勅子、金井　敏晴、前野　一真、伊藤　研一

【諸言】多くの固形癌で，術前や化学療法前の栄養状態が術後成績や予後と関連することが報告されている．栄養指標の1つであるGeriatric Nutritional Risk Index(GNRI)は血清アルブミン値と理想体重比(現体重/理想体重)を用いた栄養指標(14.89×血清アルブミン値(g/dl)+41.7×理想体重比)で，心不全患者の重症化を判断する指標として有用性が確立されているが，近年，癌診療においても非小細胞肺癌で化学療法後の予後予測因子となりうることが報告されている．乳癌ではGNRIと予後の関連を検討した報告はこれまでにない．
【目的】エリブリンを使用した転移性乳癌患者で，エリブリン開始時のGNRIと予後の関連を後方視的に解析し，GNRIが予後予測因子となりうるかを検討する．
【対象と方法】2011年から2021年にエリブリンを使用した転移性乳癌患者75症例．エリブリン開始時の血清アルブミン値および身長，体重を用いてGNRIを算出した．ROC曲線からGNRIのカットオフ値を算出し，high群とlow群の２群に分け比較を行った．
【結果】平均年齢は58.5±11.9歳，観察期間中央値は15 ヶ月(1~74 ヶ月)．GNRIの平均は103.9±11.9であった．再発後のエリブリン治療ラインとGNRIは，1次16例(21.3%)，108.7±12.2; 2次10例(13.3%)，108.2±11.0; 3次16例(21.3%)，97.2±12.6; 4次16例(21.3%)，102.6±10.0; 5次17例(22.7%)，104.8±9.7で治療ラインの進行に伴うGNRIの低下は認めず．カットオフ値を108とし2群に分けると，エリブリン導入時のGNRI high群は29例(38.7%)，low群は46例(61.3%)で，2群間で年齢，閉経状態，subtype，内臓転移の有無，アンスラサイクリン系もしくはタキサン系抗癌剤の使用の有無，エリブリンの減量の有無，エリブリンの使用ラインに有意差を認めなかった．無増悪生存期間(中央値)は，high群(5.4 ヶ月)でlow群(4.2 ヶ月)に比し長い傾向があり(HR:0.65，95%CI 0.41~1.01，*p*=0.06)，全生存期間(中央値)はhigh群(35.3 ヶ月)でlow群(13.7 ヶ月)に比し有意に良好であった(HR:0.40，95%CI 0.24~0.66，*p*<0.001)。
【結語】GNRIは治療ラインの進行に伴う低下を認めない指標であり，GNRI high症例の予後は良好で，エリブリン開始時のGNRIがエリブリン治療後の予後予測因子となる可能性が示唆された．

★：優秀ポスター

EP16-62
HER2陰性転移再発乳癌に対するエリブリン治療例のALCとOSの関係の後方視的解析

[1]日本赤十字社　成田赤十字病院　乳腺外科、
[2]日本赤十字社　成田赤十字病院　外科
尾内　康英[2]、寺中　亮太郎[1]、佐久間　結[1]、西谷　慶[2]

【背景】HER2陰性の切除不能・転移再発乳癌を対象としたエリブリン治療群と主治医選択薬治療群におけるエリブリンのOS延長効果を示したEMBRACE試験のPost-Hoc解析において、エリブリン開始時のベースラインのリンパ球絶対数(ALC)が、エリブリン治療群におけるOS（全生存期間）延長の予測因子となっている事が示され、追証し、この結果を支持する報告を目にする機会が増えている。単施設での限られた使用経験に基づくものとなるものの、同様の傾向や結果が得られるのか、当科でエリブリンによる薬物治療を行ったHER2陰性転移再発乳癌症例において、ALCとOSの相関について後方視的に検討した。
【方法】2012年6月から2021年6月迄の間で、当科でエリブリンによる治療を実施した転移再発乳癌42例中、luminal HER2症例や同時性両側乳癌（左右でサブタイプが異なる）などを除外し、エリブリン初回投与前のベースラインALCが確認でき、追跡可能な25例を解析検討の対象とした。ALCのcut-off値は1500/μlとし、1500/μl未満をALC低値群、1500/μl以上をALC高値群としてOSとの関連を比較した。
【結果】解析対象とした25例において、年齢の中央値は68.3歳と比較的高齢の傾向にあった。全例が女性であった。ALC低値群は15例、ALC高値群は10例であり、原発巣のサブタイプは、luminal typeが19例、トリプルネガティブが6例であった。ALC群別におけるOSの中央値は低値群で6.7ヶ月、高値群10.8ヶ月と、絶対値、及び累積ハザード比においてもALC高値群のOSが良好となる傾向を認めたものの、両群間のOS差において統計的有意差は認められず、症例数が少なかった事が影響したものと思われた。また、エリブリンの前治療及び後治療において、前治療としてはCDK4/6阻害薬が最も多く用いられており（6例/24%）、後治療としてはベバシズマブ・パクリタキセル併用療法が最も多く用いられていた（8例/32%）。
【考察】本検討では、ALCの治療群における予後予測因子としての寄与を統計学的な有意差を持って確認出来なかったが、ALC高値の症例においてOSが良好となる傾向は認められた。当科でも更に症例を蓄積し、追加検討/検証する必要があると思われた。

EP16-63
エリブリンの効果予測因子の検討

[1]聖マリア病院　乳腺外科、[2]聖マリア病院　薬剤部、[3]まさ乳腺クリック
遠藤　香代子[1]、金城　和寿[1]、吉田　直裕[1]、岩永　彩子[1]、田中　将也[3]、野口　直美[2]

【背景】進行・再発乳癌を対象とした海外第Ⅲ相臨床試験EMBRACE試験において、エリブリン群は主治医選択治療群に比べて全生存期間（OS）においては有意な延長が認められたが無増悪生存期間（PFS）には有意差は認められなかった。基礎研究において上皮間葉転換の抑制や腫瘍微小環境調整作用が報告されており、免疫応答の改善がOS延長に関与している可能性が考えられている。免疫機能の指標であるとされる好中球リンパ球比（NLR）やリンパ球絶対数（ALC）がPFSやOSと関連し、エリブリンの効果予測因子にもなりうるとの報告がある。
【対象と方法】当院で2015年1月から2021年10月までの期間に当院においてエリブリンを使用した進行再発乳癌28例を対象とした。今回、当院でエリブリンを使用した症例において、サブタイプ・使用ライン・PFS・OSと、NLRやALCの関連について後方視的に検討した。
【結果】年齢中央値62.5歳、サブタイプはER陽性HER2陰性が18例、HER2陽性が4例、ER陰性HR2陰性が6例であった。エリブリンの使用ラインは1stラインが0例、2ndラインが11例、3rdラインが6例、4thライン以上が11例であった。OS中央値は322.5日、PFS中央値は94日であった。
サブタイプ・使用ラインとNLRやALCの関連性は確認できなかった。
NLRのカットオフ値を3としてPFSを評価すると、NLR＜3でPFSが延長傾向にあった。また、ALCのカットオフ値を1000/μlと1500/μlとしてそれぞれPFSとOSを評価した。ALC≧1000、ALC≧1500でPFSとOSの延長傾向を認めた。
【考察】これまでの報告と同様に、NLR＜3、ALCが高値の症例でPFSとOSが良い傾向を認めた。今回は少数での検討であったので、さらに症例を増やして検討する必要がある。
【結語】これまでの報告と同様にNLRやALCがPFSやOSと関連し、エリブリン使用時のOSのバイオマーカーとなりえる可能性が示唆された。他施設共同研究などで症例を増やし、再度検討したい。

EP16-64
HER2陽性転移再発乳がんに対しエンハーツを使用した3例の検討

[1]聖マリア病院、[2]まさ乳腺クリニック
金城　和寿[1]、遠藤　香代子[1]、島崎　亜希子[1]、吉田　直裕[1]、野口　直美[1]、岩永　彩子[1]、田中　将也[2]

【はじめに】
かつては予後不良と考えられていたHER2陽性転移性乳癌は、抗HER2薬の登場とともに治療成績が向上している。2020年3月に日本で承認したエンハーツ(T-DXd)は、カドサイラ(TDM-1)既治療のHER2陽性転移性乳癌患者対象とした第II相試験(DESTINY-Breast01試験)で、前治療中央値6レジメと濃厚な治療歴があるにもかかわらず奏効率60.9%、奏効期間中央値14.8カ月という良好な結果であったため、早期承認を受けた。第III相試験（DESTINY-Breast03試験）でも、TDM-1と比較して無増悪生存期間を有意に延長させており、今後のHER2治療での応用が期待される。一方、有害事象で間質性肺炎(8.2%)を認め、呼吸器専門医との連携した慎重投与が重要とされている。
【目的】
今回、実臨床でのT-DXdの効果や有害事象を把握するため、当院で経験したエンハーツの3症例について報告する。
【症例1】
72歳女性 左乳癌 浸潤性乳管癌 cT3N3M1(OSS)StageIV ER陰性PgR陰性 HER2(3+)
1st ドセタキセル(DTX)+ハーセプチン(HER)+パージェタ(PER)→2nd TDM-1→3rd ハラヴェン(ERI)+HER→4th T-DXd(最良効果判定cPR,使用期間395日)継続中。
【症例2】
63歳女性 右乳癌 浸潤性乳管癌 cT4N3M1(PUL)StageIV ER陰性PgR弱陽性 HER2(3+)
1st DTX+HER+PER→2nd TDM-1→3rd ERI+HER→4th T-DXd（最良効果判定cPR,TTF463日）→タイケルブ(LAP)+ゼローダ(Cape)で治療中。
【症例3】
68歳女性 右乳癌 浸潤性乳管癌 pT4N1M0StageIIIB ER陰性PgR陰性 HER2(3+)
術前化学療法FECx4→DTX+HERx4後、手術：右乳房全切除＋腋窩リンパ節郭清を施行し、術後HERを1年継続した。1年後フォローCTで肺転移の診断となり、1st DTX+HER+PER→2nd TDM-1→3rd ナベルビン(VNR)+HER→4th ERI+HER→5th LAP+Cape→6Th T-DXd(最良効果判定cPR,使用期間271日)継続中。
【まとめ】
当院でT-DXdを使用した3症例では、前治療中央値3.7レジメにも関わらず、全症例で奏功していた。2症例で継続中であり、有害事象による中止は認めていない。3症例とも遺伝子パネル検査を予定している。
【結語】
HER2陽性転移性乳癌治療で、T-Dxdは、実臨床での早期での使用承認やHER2低発現転移性乳癌への適応についての臨床試験(DESTINY-Breast04)の結果が待たれる。そして、有害事象として重要な間質性肺疾患については、使用時の十分な観察と呼吸器専門医との連携が必要で、実臨床での実態については、特定使用成績調査の結果が待たれる。

EP16-65
当院におけるトラスツズマブデルクステカンの使用経験

北里大学病院　乳腺甲状腺外科
菊池　真理子、小澤　結花、岡本　陸、時任　崇聡、大木　慶子、藤野　史織、横田　光央、加藤　弘、仙石　紀彦、三階　貴史

トラスツズマブデルクステカンは、2020年3月に化学療法歴のあるHER2陽性の手術不能又は再発乳癌を適応として、承認された抗体薬物複合体（ADC）である。国際共同第Ⅱ相試験のDESTINY-Breast01試験では、奏効率：60.9% (95% CI, 53.4 to 68.0)、
無増悪生存期間中央値：16.4か月であった。二次治療においても有効性が示され、使用の頻度は今後ますます上昇することが予想される。しかし、同試験において重大な副作用である間質性肺疾患を8%に認めており、死亡例も報告されているため、使用には注意が必要である。当院では、トラスツズマブデルクステカンを3コース以上継続できた症例を4例経験したので、報告する。
年齢の中央値は62歳（44歳～74歳）、術後再発が1例、初診時StageⅣが3例であった。
前レジメン数の平均値は4.7（3～9）であった。転移巣は肺転移が2例、骨転移が1例、遠隔リンパ節転移が2例であった。減量を行わなかった症例が2例、高齢や心機能障害により1段階減量から開始した症例が2例であった。治療効果判定では、4例すべてがPRであった。副作用は、末梢神経障害が2例、浮腫が2例、便秘が2例、嘔気が2例、味覚障害が1例、爪障害が1例であったが、いずれもGrade1であった。間質性肺炎に関しては、Sp02の測定や採血（KL6）でモニタリングを行い、胸部CTを約3か月に1度行った。現在までに間質性肺疾患の副作用は1例も認めていない。1例は6コースでＰＤとなり治療終了しているが、ほかの3例は現在もトラスツズマブデルクステカンによる治療を継続している。
当院ではトラスツズマブデルクステカンを4例に投与し、いずれもPRが得られている。間質性肺炎の副作用は今のところ認めておらず、重大な副作用も認めず、安全に投与することが可能である。

★EP16-66
当院でのNAC後のcCRとpCRとの画像比較について

豊橋市民病院　乳腺外科
浅井　真理子、藤井　正宏

【背景】
術前化学療法を行う上で、病理学的完全奏効（pCR）は良好な予後指標として、また術後の補助化学療法を選択する上での非常に重要な因子となっており、今日では特にトリプルネガティブ乳癌やHER2陽性乳癌においては術前化学療法が標準治療となってきている。
化学療法後の超音波所見は、しばしば化学療法前と比較して腫瘍の病変部位や広がりを評価するには困難となる場合があるが、治療効果を評価して術式選択をする上で非常に重要な事柄である。
【方法】
2017年1月から2021年10月までに乳房悪性腫瘍に対して術前化学療法後に手術を行った49例を対象とし、cCRが得られた症例の中でpCRであった症例とNon-pCRであった
症例例の超音波画像所見を検討した。
【結果】
術前化学療法を行った49例のうちcCRを得られたのは8例であった。そのうちpCRであったものは5例のみで、術前検査でcCRではないと評価したにも関わらず、pCRが得られていたものは7例であった。cCRと評価したものは、いずれも病変があった部位には乳管拡張のみであった。cCRと評価したにも関わらずNon-pCRであったものはわずかな浸潤巣を認めるのみであるか、もしくは乳房内病変は線維化していたにも関わらずリンパ節転移が残存していたためであった。

EP16-67
化学療法を施行した末期腎不全合併の進行乳癌の１例

宮崎大学　医学部　呼吸器・乳腺外科
冨永　洋平、落合　昂一郎、富田　雅樹

緒言）
末期腎不全（15>eGFR）を合併した進行乳癌に対し化学療法を行った症例の報告は非常に少ない。本症例は多発性嚢胞腎による末期腎不全の状態で、初回乳癌の治療の10年後に肝転移を発症した。化学療法により2年間、PS0でSDの状態を保つことができたため、貴重な症例と考えている。
症例）60歳、女性
治療経過）右乳癌（ER+PgR+HER2-MIB-1;23%）と診断され、他院で治療を受けられた。ANAによる補助療法を行われ（7年半）後、局所再発を引き起こし、乳房温存部分切除術、センチネルリンパ節生検を行った。術後補助療法として、LETを行ったが、治療開始後、10年で肝転移を引き起こした。
その後、FUL、LETによるホルモン療法を施行したが肝転移は増大した。治療開始後、12年で化学療法を開始した（PTX 30 cycles、EC 7 cycles、DTX 7cycles）。化学療法開始後、2年を経過したが、肝転移は縮小後、増大しておらず、腫瘍マーカーも比較的低値を保ち、PS0の状態である。
腎機能は次第に悪化(s-Cre 5.47 mg/dl, eGFR 6.8→ 7.23、4.97)し、透析用のシャントを作成したが、まだ透析は行っていない。
結語）
末期腎不全を合併した進行乳癌でも化学療法が奏功し、2年間ではあるが比較的良好な状態が保たれていると考えている。

EP16-68
末梢神経障害に対してサージカルグローブを用いた手指圧迫療法の有効性の検討（第２報）

高知赤十字病院　外科
甫喜本　憲弘、行重　佐和香

第27回日本乳癌学会学術総会において、「末梢神経障害に対して、当院で新たに導入したサージカルグローブを用いた手指圧迫療法の有効性の検討」として発表したが、その際は使用症例が4例と少なく十分な検討ができていなかった。その後、使用症例の集積を行い、今回改めて、末梢神経障害に対してサージカルグローブを用いた手指圧迫療法の有効性の検討を行ったため、ここに発表する。
【目的】末梢神経障害を引き起こすと考えられる抗癌剤（タキサン系もしくはエリブリンを対象）を投与する際、サージカルグローブを用いた手指圧迫療法を行い、有効性を検討した。
【対象】2019年1月から2021年12月までに術前・術後または再発例に対して、タキサン系抗癌剤もしくはエリブリンを投与した乳癌患者47人。有害事象はCTCAE ver4.0に従い判定した。
【方法】抗癌剤投与前後の各30分間および投与中にわたり、両手に1サイズ小さいサージカルグローブを2枚重ねて着用して、手指の末梢神経障害の出現を検討した。比較として下肢の末梢神経障害の出現も検討した。下肢に関しては任意で市販の弾性ストッキングの着用を行ってもらった。Patient Neurotoxicity Questionnaire（PNQ）によって、末梢神経障害の重症度の評価を手と足に分けて患者本人に評価してもらった。
【結語】 2019年1月から2021年12月末まで、当院でサージカルグローブを用いた手指圧迫療法を用いた患者は、他疾患を含めて53人であったが、そのうち乳癌患者47人に、のべ318回行った。副作用等でサージカルグローブを使用中止した症例は無かった。サージカルグローブを着用することで、手指の末梢神経障害の程度および出現する時期を抑制できていると思われた。サージカルグローブは安価で扱いやすく、患者の負担も少ないため、実施しやすい予防法と思われるため、今後も継続していく予定である。しかし、下肢に関してはよい予防法がないのが現状である。下肢の末梢神経障害予防として臨床研究もおこなわれているようであり、その経過も考慮して、下肢の末梢神経障害の副作用対策を強化し、進めていきたいと考えている。

EP16-69
当院における再発男性乳癌症例の治療経験

名古屋大学　医学部附属病院　乳腺・内分泌外科
武内　大、福岡　恵、一川　貴洋、添田　郁美、稲石　貴弘、岩瀬　まどか、柴田　雅央、高野　悠子、菊森　豊根、増田　慎三

男性乳癌は頻度が少なく、その再発症例はさらに少数である。エビデンスの少ない領域であり、治療方針に悩むことが多い。当院での症例が治療方針の一助となれば幸いである。
(症例1)
初診時66歳、術前病期T2N1M1(肺)に対し局所コントロール目的に乳房全摘(Bt)と腋窩リンパ節郭清(Ax)を実施。ホルモン陽性HER2陰性乳癌であった。術後多発骨転移も判明。タモキシフェン(TAM)とゾレドロン酸(ZA)治療を開始するもPDとなりAI、トレミフェン(TOR)、S-1と治療を行っていったが初回手術より4年後に原病死された。
(症例2)
初診時38歳。左腋窩腫瘤が急速に増大・自壊したため同腫瘍を切除。病理は腺癌で、汗腺と距離があるため消去法的に副乳癌の診断に至る(ホルモン陰性HER2陰性)。術後骨転移の併存が診断され、ベバシズマブ(BEV)とパクリタキセル+ZA療法を実施したが、鼻出血のためにBEVを休薬したところ左頸部リンパ節転移が出現した。S-1へ薬剤を変更したがPDとなる。その後もEC療法、エリブリンを行ったが病勢進行を止められず初診から4年後に逝去。
(症例3)
初診時49歳。右乳癌T1cN0M0の診断でBtとセンチネルリンパ節(SL)生検を実施。SLが陽性だったためAxを行った。ホルモン陽性HER2陰性。術後補助化学療法が必要と判断したが、肺結核に対する予防的治療を優先させたためTAMのみによる補助療法を実施。術後1年半で局所再発が出現し切除。術後TAMを40 mgへ増量したが、右鎖骨下リンパ節再発を来しレベル3領域のAxを実施。その後肺結節が増大し肺転移と判断、初回術後4年9か月経過時点から遠隔再発として治療を開始。現在はフェソロデックス、パルボシクリブによる治療を行っている。
(症例4)
初診時85歳。右腋窩腫瘤の針生検で腺癌の診断。乳房内には病変はなくAx(レベル3)を実施した。病理検査では副乳癌か汗腺由来の癌かの鑑別はつかず(ホルモン陰性HER2陰性)。補助療法は照射を含め拒否。術後5カ月でのCTで肺転移が出現、S-1の内服を開始。皮疹の副作用のためカペシタビンへ変更。さらにエンドキサンを上乗せし、XC療法を現在も継続している。
(まとめ)
男性乳癌の再発後治療は、新薬の臨床試験の対象とならないことが多く、実臨床下での使用によりその効果を検証していくしかない。症例を集積していくことが肝要である。

★：優秀ポスター

EP16-70
当院におけるHER2陰性転移再発乳癌に対する経口FU製剤（S-1、カペシタビン）のReal-World Data

神鋼記念病院　乳腺科
矢内　勢司、御勢　文子、結縁　幸子、矢田　善弘、松本　元、福原　稔之、出合　輝行、一ノ瀬　庸、橋本　隆、山神　和彦

【背景】近年、術前化学療法後non-pCR症例における術後補助療法としての経口FU剤の投与（POTENT試験、CREAT-X試験）の予後改善が報告されている。これらの薬剤は元来、転移・再発乳癌を対象としており、本邦ではSELECT BC試験が施行された実績もある。【対象】2015年4月～ 2019年3月の期間にHER2陰性転移再発乳癌に処方されたS-1：17例、カペシタビン（CAP）（シクロホスファミド併用（XC療法）：6例、計23例の有効性と安全性について検討した。【結果】患者は全員女性、年齢中央値はS-1：59（35-81）歳、CAP: 52.5（44-61）歳、ER陽性はS-1：15例(88.2%)、CAP: 4例(66.7%)であった。転移再発後の化学療法の治療ライン（内分泌療法は除く）の中央値はS-1：1 (1-4)、CAP：2.5 (1-4)であり、3rdライン以降はS-1：4例(23.5%)、CAP: 3例(50%)であった。またCAPではS-1既使用例2例(33%)を含んでいた。肝転移症例は、S-1：4例(23.5%)、CAP：3例(50%)であった。投与期間、全生存期間(OS)はS-1：5か月、29か月、CAP: 8か月、25.5か月であった。S-1の使用を1stラインに限定すると11例が該当し、投与期間、OSは6か月、30か月であった。この11例中、周術期治療としてのアンスラサイクリン、タキサン既使用例が8例(72.7%)含まれていた。奏効率、臨床的有用率はS-1：29.4%、47.1%、CAP: 50%、66.7%であった。S-1既使用後のCAP使用2例はともに奏効ありで、投与期間は9か月、30か月、OSは20か月、42か月であった。各薬剤おけるG3以上の有害事象として血液毒性はS-1：好中球減少2例(11.8%)、白血球減少、貧血が1例(5.9%)、CAP: 白血球減少、貧血、血小板減少が1例(16.7%)、非血液毒性はS-1：味覚障害が2例(11.8%)、下痢、食欲不振、倦怠感、疲労が1例(5.9%)、CAP: 手足症候群が1例(16.7%)であった。【結語】HER2陰性転移再発乳癌に対する経口FU剤（S-1、CAP）は有効性、忍容性が高く、さらにS-1投与後のCAP投与が有効である症例が存在した。当院での転移再発時1stラインのS-1使用例はSELECT BCのOS：35か月よりも短かった。理由として、Real-World Dataであること、術前あるいは術後化学療法使用割合が高く、転移、再発リスクが高い症例が多く入っているためと考えられた。また、FU製剤であるCAPとS-1は交叉耐性を示しにくいとする報告が存在する。2例であるが、当院でのS-1投与後のCAP投与は有効性を示唆していた。症例数の集積にて検討の余地があるかと考えた。

EP16-71
当科におけるT4b乳癌症例の検討

[1]公立松任石川中央病院　外科、[2]公立松任石川中央病院　看護部
石井　要[1]、水島　穂波[1]、青木　竜也[1]、山崎　祐樹[1]、山口　紫[1]、能登　正浩[1]、尾山　勝信[1]、谷　卓[1]、寺田　満美子[2]、太田　佳美[2]

【はじめに】T4b乳癌は局所進行乳癌であり、さらには遠隔転移を伴っていることがあり、手術療法や薬物療法、放射線療法による集学的治療が必要となる。それと同時に、自壊創の処置および心理面への介入が必要となることが多く、看護師や他科との連携を密にした多職種での関わりが重要となる。今回、当科にて経験したT4b症例を検討したので、考察を踏まえ報告する。【対象と方法】2010 ～ 2021年までに、当科にて診断されたT4b乳癌17例を対象とした。全例女性、平均年齢は59歳（39-80）であった。検討項目は、自覚症状の病悩期間、組織型、ER等の発現の有無、治療内容、予後とした。【結果】全例、胸部に腫瘤を自覚はしていた。最長では、2年間放置していた症例を1例に認めた。呼吸困難を自覚したため、受診に至った症例を2例に認めた。いずれも癌性胸膜炎による大量胸水による呼吸困難であり、初診当日に胸腔ドレナージを施行している。トリプルネガティブが4例、HER2タイプが4例であり、ルミナルタイプは9例であった。遠隔転移を有していた症例は、9例（52.9%）であり、転移部位は肝臓5例、肺6例、骨5例であったが、1例に腫瘍の心膜および心嚢への浸潤例を認めた。初回治療内容は、全例薬物療法であり、化学療法16例（94.1%）、内分泌療法1例（5.9%）であった。その後、手術を施行したのは5例であり、根治手術となったのは3例、2例は減量手術であった。根治手術となった3例はこれまで再発を認めていない。化学療法レジメンは、パクリタキセル＋ベバシズマブ療法が6例と最も多く、次いでHER2レジメンが4例であった。転帰としては、5例に死亡を認め、うち3例はステージⅣであった。創処置においては、出血がある場合にはモス軟膏を用いて止血を行った。また、消臭にも努め、生活の質の維持を図った。【まとめと考察】当科で経験したT4b 乳癌は、その腫瘍量の多さから早期に化学療法を導入していた。出血のコントロールにおいては、認定看護師を中心に処置を行い、QOLの維持向上を図りつつ、心理面などに配慮したケアを行った。時に、oncologic emergencyを発症した状態での受診となることがあり、適切な対処が必要となる。治療においては、集学的治療が重要であると考えられた。

EP16-72
Bevacizumab/Paclitaxel(BEV/PTX)を投与にて肝硬変と門脈血栓症を合併した乳癌多発肝転移の１例

市立池田病院乳腺内分泌外科
安座間　隆、湯川　真生

はじめに：抗VEGF抗体であるBevacizumab投与による合併症として深部静脈血栓症はよくしられているが、門脈血栓症は稀な合併症である。今回多発肝転移を伴う進行乳癌にBEV/PTXを投与し腫瘍は著明に縮小したが、肝硬変と門脈血栓症を合併した1例を経験したので報告する。症例は64歳、女性。主訴は右乳房腫瘤、右乳房痛、食欲低下。既往歴は特記なし。経過：20xx-1年1月頃より右乳房Aに発赤を伴うしこりを自覚もコロナ等にて受診せず。12月腫瘤増大にて前医受診。右Aに5cm大の腫瘍を認め、CNBにてInvasive ductal carcinomaの診断。HG 3(3,2,3), ER+(＞ 90%), PgR+(＞ 70%)。HER2増幅比=1.47、HER2遺伝子コピー数の平均=5.00の判定にて境界域の判定。CTで多発肺、肝転移及び膵尾部腫瘍を認めたため、当科紹介。消化器内科受診にて膵尾部腫瘍はIPMN疑いにて経過観察。右乳癌（AcT4bN2M1(肝臓、肺) cStageIV）の診断にて20xx年1月BEV/PTX開始。3月のCTで腫瘍は縮小しPR。新たに骨転移を指摘も治療継続。8月のCTで腫瘍病変は縮小を維持していたが、肝硬変と多量の腹水貯留を認めた。また門脈血流を認めず門脈血栓症も合併。腹部USで肝内門脈全域から肝外門脈、及びSMV及び脾静脈にかけて広範囲に 血栓の充満を認めた。血液検査でT-Bil:3.1と上昇を認め、eGFR:33.3と腎機能は低下し、D-ダイマー :13.0の上昇と、アンチトロンビンIII:48の低下を認めた。入院にて輸液管理を行い、門脈血栓症に対してノンスロン＋オルガランを3クール実施。腹水に対して利尿剤を導入し、腹水穿刺施行。門脈血栓の著明な改善はみられなかったが、側副血行路発達にて肝機能の改善がみられ、全身状態も改善した。以後門脈血栓に対しワーファリンを開始した。肝転移巣に対してCT/USでは肝硬変を呈し評価困難であったが、腫瘍マーカーは著変なくレトロゾールを開始し9月末に退院。10月肝臓EOB-MRIを施行したが肝硬変を呈し腫瘍の評価は困難であった。12月PET-CTにて肝臓に結節状のFDGの集積が散見され腫瘍はviableと考えられたため、パルボシクリブを追加し現在治療継続中である。結語：多発肝転移を伴う進行乳癌にBEV/PTXを投与し肝硬変と門脈血栓症を合併したが、積極的な治療により病状のコントロールが可能であった1例を経験した。

EP16-73
γナイフおよび抗HER薬による病勢制御後、無治療継続中のHER2陽性乳癌脳転移の１例

愛媛県立中央病院　乳腺内分泌外科
佐川　庸、松岡　欣也、畑地　登志子、宮崎　一恵

HER2陽性転移再発乳癌に対する薬物療法としてトラスツズマブ等の抗HER薬を行うことにより、著明な予後改善を認めるようになった。その結果、長期CRが維持される症例も経験するようになり、一旦抗HER薬を休止してフォローすることの妥当性も考慮されるようになってきた。今回、単発脳転移に対しγナイフ治療後、ラパチニブ＋カペシタビン内服を継続し、現在約３年間無治療にて病勢制御を維持できているHER2陽性乳癌脳転移症例について報告する。
症例は64歳、女性。X年に右乳房腫瘤を主訴に紹介初診。PET-CTにてcT4bN1M0、針生検で硬性型、HER2タイプと診断された。EC 4コース、DTX + Trastuzumab 4コースによる術前化学療法後、手術施行。pT4bN1aで、組織学的効果判定は1aであった。術後にもTrastuzumabを 計１年間投与した。X+1年、頭痛の精査目的で施行した造影MRIにて右大脳基底核に３㎝大の腫瘍を認め、転移性脳腫瘍と診断。左側頭葉にも数mm大の腫瘍を認めたため、２か所に対しγナイフ治療を施行した。引き続き、ラパチニブ＋カペシタビンをX+ ８年まで継続した。その間MRI検査では右大脳基底核に小濃染を認めるもののまったく変化なく、画像上他臓器にも再発所見を認めなかったため、一旦治療休止とした。X＋11年現在、再燃の兆候は認めない。
抗HER薬による治療成績は向上してきたが、なお他のサブタイプに比べ脳転移のリスクは高い。ラパチニブは脳転移に対する有効性が示され、2009年より投与可能となっている。また新たに使用可能となったトラスツズマブ デルクステカンにも脳転移に対する有効性が認められ、本邦未承認薬にも同様の効果が期待されている。今後は抗HER薬休止の指標についても考慮されると考えられる。

★：優秀ポスター

EP16-74
播種性骨髄癌症と癌性リンパ管症を併発した乳癌の１例

福岡青洲会病院　乳腺科
櫨山　尚憲、山口　淳三

症例61歳,女性.数年前から左乳頭直下の腫瘍に気づいていた.2021年1月下旬より乳頭周囲の皮膚の発赤と熱感，腫瘤の硬化認め、それに加え,乾性咳嗽と体動時の息切れ,安静時の動悸を自覚し,かかりつけ医を受診.血液検査にて貧血,血小板減少を認め,精査加療目的に紹介となった.診断は左乳癌の皮膚浸潤で,胸部CTでは肺の小葉間隔壁の肥厚を認め,癌性リンパ管症と診断された.また末梢血に芽球を認め,骨髄生検施行,播種性骨髄癌症も併発していた.入院後血中酸素飽和度の低下あり,life－threateningな状態であったため,迅速病理にて,浸潤性乳管癌（硬性型）の結果確認後,入院翌日に化学療法（Docetaxel）開始した．１クール施行後,呼吸状態は改善し,血小板も増加傾向となり２週間で退院.その後外来化学療法継続し,貧血も改善.PS,QOLとも良好に保たれている.今回,初診時に播種性骨髄癌腫症と癌性リンパ管症を伴う乳癌であった症例に対し化学療法が有効であった１例を経験したので報告する.

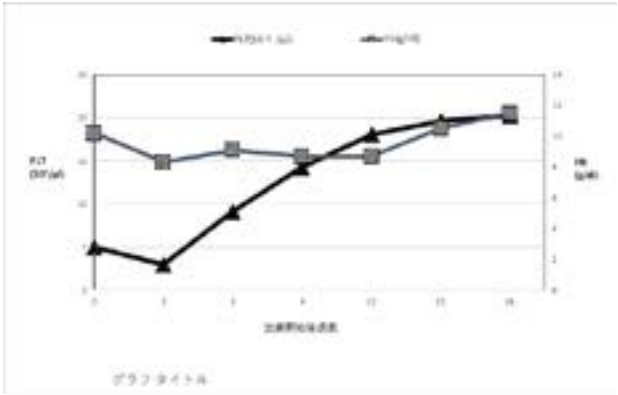

EP16-75
当院での多臓器転移長期生存例を中心に薬物治療著効例の検討

社会医療法人大道会　森之宮病院　乳腺センター
丹治　芳郎、藤原　貴史、梅田　真紀、山中　沙樹、米田　光里

昨今,種々の分子標的薬が臨床応用可能となり、抗HER2療法を中心に薬物治療のありようも変化してきた。今では、術前薬物療法が著効しpCRを示す症例も珍しくなく、転移進行再発症例でも、CRと思える症例が報告されるようになってきた。しかしながら、CRが長期継続する症例は現在も限定されており、多臓器転移症例に対してはまだまだ厳しいのが現状である。今回当院における多臓器転移症例での著効例の検討を行った。

2009年から2016年の期間に当院で治療を開始した進行再発乳癌症例43例を2021年12月において検討し、一次転移発見後生存期間が60 ヵ月を超えた11症例の中から多臓器転移著効代表例をピックアップした。
Case 1 cT4b N2 肝広範転移、脊椎広範溶骨性転移
骨転移に対してRT後、トラスツズマブ＋パクリタキセル開始。著効 CR
原発巣手術切除 pCR
術後抗HER2療法７年継続。 現在CR維持 12年経過。
Case2 cT4c N2 巨大原発腫瘍 肺多発転移 骨 Luminal-B
アバスチン＋ドセタキセルでCR
手術 pCR

以前の検討では、長期生存例の特徴として、1.術後→再発までの期間が長い症例 2.HR+でホルモン治療が長期奏効した症例 3.HER2+で劇的に奏効した症例 4.単発転移
で外科切除できた症例などが考えられた。以上のようにHER2陽性症例では、ある程度長期間の効果が期待できるが、Case 2はHER2陰性での数少ない長期著効例である。Case 1、2とも初回治療で、CRとなり、長期間奏効継続の後、原発創切除にこぎ着けている。やはり治
療の早期の段階で強力に叩くことが必要と考えられる。そのためにどのような薬剤選択すべきか、また転移巣をターゲットにした、手術や放射線治療の是非がさらなる課題と考えられた。Case 1、2を中心に他の長期生存例も含め提示し検討を重ねたい。

EP16-76
進行・再発乳癌におけるTS-1の位置づけ

獨協医科大学埼玉医療センター　乳腺科
小島　誠人、石綱　一央、山口　七夏、林原　紀明、辻　英一、小川　利久

【目的】経口抗悪性腫瘍剤であるTS-1は手術不能又は再発乳癌において他剤耐性症例に効果があり、認容性も良好であることは我が国で実施されたSELECT BC試験により既に知られている。今回我々は、進行・再発乳癌におけるTS-1使用症例を遡及的に検討し、転移臓器別やサブタイプ別の検討も加えた。
【対象と方法】進行・再発乳癌80例に対し使用し、評価可能症例は55例であった。投与方法は体表面積に合わせて1日に80 ～ 120mgを28日間連日投与14日間休薬で1コースとした。
【成績】55例の奏効率は34.5%、臨床的有用率は60.0%であった。転移臓器別の評価では、肺転移の奏効率が若干高い傾向にあった。サブタイプ別の評価では、LuminalA・Bタイプの奏効率が若干高い傾向にあった。主な副作用については、軽度消化器症状や骨髄抑制、長期使用症例で皮膚の色素沈着が認められたが、手足症候群は現在のところ認められず、副作用による中止症例は少なく認容性は高いと考えられた。
【結論】TS-1は他剤耐性症例にも効果が期待でき、また化学療法の効果が低いとされるLuminalA・Bタイプにも効果が期待できる可能性が示唆された。さらに認容性が高く経口剤であるため、患者のQOLを低下させずに長期間安全に投与でき、今後はup frontにも使用できる薬剤と考えられた。

EP16-77
癌性髄膜炎に対してCapecitabine＋Cyclophosphamideが有効であったER陽性HER2陰性乳癌の１例

[1]神奈川県立がんセンター　乳腺内分泌外科、[2]横浜総合病院　乳腺外科、[3]横浜市立大学　外科治療学
山中　歩[1,2]、山中　隆司[1]、松井　愛唯[1]、安川　美緒[1]、岡本　咲[1]、村山　大輔[1]、戸田　宗治[1]、藤原　沙織[1]、利野　靖[3]、山下　年成[1]

【症例】45歳 女性【既往歴】特記事項なし【治療経過】初診時、両側乳房病変、腋窩～鎖骨上リンパ節転移を認め、針生検は両側とも浸潤性小葉癌、ER陽性、PgR陽性、HER2陰性であった。PET/CTで胸椎に微小集積を認めるも遠隔転移との断定困難のため、両側乳癌、（右）c-T3N3cM0、（左）c-T2N3cM0、として術前化学療法を施行。術前評価のCTで骨に多数の陰影が出現し、骨転移巣の化療効果に伴う顕在化と考えられ、手術は中止とした。ゴセレリン＋タモキシフェン治療を導入し、14カ月後に病勢進行となった。二次内分泌療法として、アベマシクリブ＋フルベストラント＋ゴセレリンを導入。13カ月後に、頭痛、めまい、複視の訴えが出現。頭部MRIで小脳脳溝の線状造影効果を認め、髄液検査でclass5の結果から、癌性髄膜炎と診断した。数日の経過で頭痛、悪心、ふらつきが急速に増悪したため、入院管理としオマヤ貯留槽を設置した。癌性髄膜炎に対する治療に関しては、MRI画像上はわずかな造影効果のみのため、放射線治療は選択しなかった。薬物療法として、カペシタビン＋シクロホスファミドを開始。L-Pシャント手術を施行ののち、症状改善のため外来治療へ移行した。以後、腫瘍マーカーは緩やかな減少傾向が持続しており、画像上の増悪もなく、9カ月経過時点で癌性髄膜炎に伴う症状は認めていない。
【考察】癌性髄膜炎に対する治療は確立されたものはなく、放射線治療や薬物療法がおこなわれる。カペシタビン単剤治療に関しては過去複数の有効例が報告されているが、カペシタビン＋シクロホスファミドでの有効例としては当施設で本症例を含め3症例（1例は学会既報告）存在し、いずれもER陽性HER2陰性転移乳癌症例であった。癌性髄膜炎発症時は歩行障害を認めることもあるが、カペシタビン＋シクロホスファミド療法では、手足症候群は軽度であり、忍容性は良好である。

★：優秀ポスター

★EP16-78
当院における転移性乳癌に対するS-1療法群とXC療法群の比較

[1]福山市民病院　乳腺甲状腺外科、[2]うだ胃腸科内科外科クリニック、
[3]いしいクリニック、[4]かわの医院
久保　慎一郎[1]、荒川　愛奈[1]、山下　哲正[1]、山本　真理[1]、宇田　憲司[2]、
石井　辰明[3]、川野　亮[4]、池田　雅彦[1]

【はじめに】SELECT BC試験において、転移性乳癌に対する「一次」化学療法として、S-1の有用性が示されており、OSにおいて、タキサンに対する非劣性が示された。乳癌診療ガイドラインでも「弱く推奨」とされている。Capecitabineについては、エビデンスレベルが低く、単剤投与は、同ガイドラインでは、「一次」化学療法として「行わないことを弱く推奨」している。一方で、capecitabineとcyclophosphamideは、併用によって相乗効果をもたらすことが示されており、臨床的にもその有効性が示唆されていて、過去にも自験例のデータを報告しているが、同様にエビデンスレベルが低く、S-1との比較のデータも乏しい。また二次療法以降では、capecitabineとS-1は同等とらえられており、ガイドラインでも投与が推奨されているが、やはり、エビデンスレベルが低いのが現状である。今回、当院におけるS-1療法群とXC療法群の比較検討を行った。
【対象と方法】2009年11月から2021年10月までの12年間にS-1またはXC療法を行った全転移性乳癌患者を対象として、PFS、OS、RR、CBR、有害事象について解析を行った。
【結果】S-1療法群（48例）、XC療法群（89例）療法群において、年齢中央値63歳（67歳vs61歳）であった。奏効率はそれぞれ27% vs41.5%、CBRは35.4% vs61.8%と有意にXC群で高かった。PFS中央値は5.1vs9.2ヶ月、OS中央値は、23.5vs26.4ヶ月で有意差は認めなかった。両群とも肝転移症例において有意にPFSが劣っていた。肝転移症例ではPFSについてS-1群で短い傾向にあった（3.6vs7.7ヶ月、有意差なし）。PFSにおいて3治療line以降の症例で両群とも有意にPFSが劣っていた。治療lineでの両群間の差異は認められなかった。S-1群において、流涙・角膜障害を含む眼症状の発現率は16.7%で、XC群において、HFSの発現率は40.4%であった。HFSの有無の効果への影響は認められなかった。
【考察】S-1群とXC群との比較において、OS、PFSは同等であり、XC群で有意に奏効率、CBRが高かった。1治療lineでも両群に差異は認められず、肝転移症例においてXC療法が有用である可能性が示唆された。XC療法はS-1療法と同等に推奨されるべき治療であることが示唆された。

EP16-80
StageⅣ卵巣がん治療後に乳がんを発症し乳がんから鼠経リンパ節転移を起こした重複がんの１例

愛仁会　高槻病院　診療科
谷田　梨乃、下山　京子、三成　善光

【症例】57歳女性【家族歴】叔母乳がん【既往歴】甲状腺機能低下症【現病歴】2014年に呼吸困難を主訴に当院受診、胸水あり、精査にて卵巣がんの可能性が高く試験開腹施行、大網に播種あり卵巣がんcT3N0M1(胸水) StageⅣAと診断された。タルクによる胸膜癒着後、術前化学療法としてパクリタキセル＋カルボプラチン8コース行い、子宮全摘＋両側付属器切除＋リンパ節郭清＋大網切除術を施行、pCRを得た。しかしPET検査にて胸膜にFDG集積あり、増大傾向を認めたため、ドキソルビシン6コース追加し以後増大なく観察中であった。2019年に左乳房腫瘤自覚、針生検にて浸潤性乳管癌cT2N0M0と診断された。短期間に増大あり、術前化学療法としてTC療法4コース後、左乳房温存術＋センチネルリンパ節生検施行。手術病理結果はypT1bN0M0、ER >50 %(weak) 、PgR 0%、HER2 0、Ki67 ~80%、核異型度3、治療効果判定Grade 2a。放射線療法とホルモン療法を施行も、術後約1年で肺腫瘤出現、右肺中葉切除術にて乳がん転移と判明。ER弱陽性で、臓器転移であることを考慮し、一次治療はEribulin療法を選択した。*BRCA1/2*検査陰性。6コース後に左腰背部皮下腫瘤出現、摘出生検にて乳がん転移と判明、治療変更を検討するもEribulin療法継続を希望。5コース追加後、肺転移の増悪なく休薬を希望。2ヶ月後浅層左鼠径リンパ節腫大自覚、摘出生検にて乳がん転移と判明。肺転移は増大ないが、PET検査にて新たに骨転移疑いの指摘ありパルボシクリブ＋フルベストラント施行中である。【考察】卵巣がんが予後を規定すると考えていたが、胸膜病変が転移ではなく癒着術による変化とすると治癒した可能性が考えられた。一方乳がんは、リンパ節転移はないものの悪性度は高く、ホルモン療法開始後約半年で血行性転移を起こした。リンパ行性転移として離れた部位に皮下転移、鼠経リンパ節転移を起こしたことは稀な現象だが、原因として乳房への放射線照射と腹部手術によって表在リンパ流に変更が生じたことが考えられた。【結論】卵巣がんと乳がんの重複がんで、乳がんからの転移を繰り返す1例を経験した。転移巣の生検による病態の把握と、転移部位の状況に応じた適切な薬剤選択が重要である。重複がんでは治療期間が長期間となるため、QOLを損なわずに治療を継続する工夫も必要とされる。

EP16-79
肝転移を有するStage Ⅳ 粘液癌に対しBevacizumabが長期奏効した一例

[1]大阪大学　医学部、[2]大阪大学　乳腺内分泌外科
岡　大輔[1]、島津　研三[2]

【背景】Bevacizumab（以下、BEV）は血管内皮細胞増殖因子（VEGF）を標的とした分子標的治療薬であるが、HER2陰性転移・再発乳癌に対する一次・二次治療化学療法におけるBEVの併用に関しては、ガイドラインでは弱く推奨とされている。これは化学療法単独に比べ全生存期間を有意には延長しないことが主たる理由と考えられるが、今回、HER2陰性転移有りの粘液癌患者にてBEVが長期奏効した症例を経験したので報告する。
【症例】59歳女性、2015年6月に腹部膨満感、左乳房腫瘤を自覚し当院受診。諸検査で左DB領域に皮膚浸潤、一部潰瘍形成を伴い胸壁固定のある4.2cm大の腫瘤、肝臓において多発肝転移、針生検では粘液癌、Grade1、ER陽性、PgR陽性、HER2陰性、Ki67 10%であった。以上よりcT4cN0M1 Stage Ⅳの診断となった。2015年7月よりPaclitaxel（以下、PTX）+ BEV投与開始。5サイクル終了したところで患者より痺れが強いとの訴えがあり治療継続を拒否、同時に主治医が転勤となり受診を一時中断。2016年5月患者希望によりBEVのみ2～4ヶ月おきに投与を再開した。肝転移巣はPTX+BEV投与開始直後より著名に縮小し始め、2017年9月にはほぼ消失。その後も縮小を続けCT上完全消失（CR）を維持した。原発巣はPTX+BEV投与開始後から造影効果は低下したものの、腫瘍径は変化無い状態が続いていたが、2021年3月に増悪傾向が見られたため、2021年11月に局所コントロール目的の左乳房切除術＋センチネルリンパ節生検＋植皮を行った。術後は増悪なく経過している。
【考察】粘液癌は他のタイプの乳癌に比べ進行が比較的遅く予後は良いとされるが、発生頻度が全乳癌の約3%と稀であり、さらにStage Ⅳに限定すると、非常に稀な症例であると考える。本症例ではStage Ⅳの転移性乳癌にも関わらず、PTX+BEV、途中からBEVのみの投与により、転移巣の完全奏効、原発巣の長期安定が得られた。今後、各乳癌タイプ、各Stageについて症例が蓄積され、Bevacizumabの精度良い効果予測が行われるようになることが期待される。
【結論】今回、稀な乳癌である粘液癌のStage Ⅳ患者にBevacizumabを長期投与し、転移巣の完全奏効、原発巣の長期臨床的CRが得られた症例を経験したので文献的考察を加えて報告する。

EP16-81
肝転移治療後に肝硬変へと移行したホルモン陽性乳癌の１例

[1]市立甲府病院　外科、[2]山梨大学　第一外科、[3]市立甲府病院　病理診断科
丸山　孝教[1]、福島　久貴[1]、宮田　和幸[3]、芦沢　直樹[2]、中山　裕子[2]、
井上　慎吾[2]、市川　大輔[2]

症例は40代女性。2010年頸部痛を自覚し左乳癌骨転移、多発肺転移観点の診断であった。ER・PgR陽性、HER2陰性で化学療法・内分泌療法を施行し病勢コントロールが行われた。
2015年局所コントロール目的に左乳房切除術施行。その後も薬物療法を継続していた。
2017年卵巣転移が出現、胸水貯留も認められ胸膜播種の診断となった。2018年からはCDK4/6阻害薬を併用した内分泌治療を開始した。
2019年4月担当医が変更となり急激な腹部膨満を訴え来院。緊急CTで腹水貯留が認められ、肝にはびまん性に無数の低吸収結節が確認された。血液検査では腫瘍マーカーの上昇と肝逸脱酵素の上昇が認められた。多発肝転移急性増悪の診断でベバシズマブ・パクリタキセルによる化学療法を開始した。
治療開始後2か月で肝転移は不明瞭化し腹水は著明に減少したが、脾臓の腫大が出現した。腫瘍マーカーは低下していった。治療開始時から胆道系酵素の上昇があり、治療開始9か月後のCTで肝表面は凹凸不整で肝硬変が疑われた。その後も治療を継続していったが、開始から1年10か月で腹水が出現。積極的な薬物療法は縮小し、腹水コントロールを中心とした緩和治療に移行していった。2021年10月には食道静脈瘤破裂をきたし、以後ベバシズマブも中止し緩和治療のみとなり治療開始11年6か月で永眠された。
本症例はで肝転移急性増悪時にベバシズマブ・パクリタキセル療法を行ったことにより、一時的に腹水と肝転移巣のコントロールがついたが、急激な治療効果により肝に線維化をきたし肝硬変へ移行していった可能性が推察される。転移再発乳癌の治療選択の難しさを実感した症例であった。

★：優秀ポスター

EP16-82
抗HER2療法でコントロール良好な乳癌肝転移の３例

いしづか乳腺外科クリニック　乳腺外科
石塚　真示

はじめに：乳癌の肝転移は予後不良の病態であり、治療に難渋することが多いが
HER2陽性乳癌の肝転移は、ハーセプチン、パージェタ等の抗HER2薬が使えるようにってからコントロール可能な症例が見られるようになってきた。今回ＨＥＲ２陽性の肝転移に対して抗HER2療法施行し良好な経過を得られた3例を経験したので若干の文献的考察を加えて報告する。
症例１：70歳女性　T2N1M1(肝)StageⅣ　ペルツズマブ＋トラスツマブ＋ドセタキセル、FEC75+ トラスツマブ療法（他院で施行）
で転移巣が奏功したため2016.12.2Bp+AX　almost pCR DCISのみ5ｍｍ残存
術後１年トラスツマブ投与現在CRの状態で維持できている。
症　例2：73歳　女　性2006.2Bp+SN　T1N0M0 Stage1　ER(++)PgR(+) HER(+++)
術後はアナストロゾールで経過観察した。
2018.3　肝、肺転移　2018.5 ～ 2018.8ペルツズマブ＋トラスツマブ＋ドセタキセル
５クールで副作用のため以後ペルツズマブ＋トラスツマブを継続投与
肝転移はPRの状態であったが
2021.8肝転移再燃してきたためペルツズマブ＋トラスツマブ＋カペシタビン継続中
肝転移は改善傾向である。
症 例3：70歳 女 性T4N2M1（肝）に 対 し て2019.4 ～ペルツズマブ＋トラスツマブ＋ドセタキセル、FEC75+ トラスツマブ療法後（他院で施行）
2019.10Bt+サンプリング　p CR
術後ペルツズマブ＋トラスツマブ継続投与中　肝転移の再燃なく経過良好である。
結果：術前StageⅣの２症例、術後12年して肝転移出現した1症例に対して、抗HER2療法施行し良好な結果を得ている。1症例は現在何も投薬することなく、経過観察中で治療終了後４年経過しているが、肝転移の再燃はない。
他の2症例はペルツズマブ＋トラスツマブ投与中であるが、1例は肝転移の増悪認めカペシタビンを追加投与し経過観察中である。
考察：肝転移症例でも、HER2陽性乳癌の場合は抗HER2療法が奏功することがあり長期の予後が期待できる。あきらめることなく、ペルツズマブ＋トラスツマブの投与を継続することが重要である。CRを維持できている場合いつまで継続するかなど課題は多いが、心機能の低下がみられない限り継続投与する予定である。

EP16-83
当院におけるHER2陽性進行・再発乳癌に対するペルツズマブ併用化学療法症例の検討

済生会山形済生病院　外科・乳腺外科
太田　圭治、浦山　雅弘、磯部　秀樹

【背景】2013年9月よりHER2陽性乳癌に対する抗HER2療法としてペルツズマブが使用可能となり、2018年10月からはHER2陽性浸潤性乳癌に対する周術期化学療法にペルツズマブが適応拡大された。当院でも2018年11月よりペルツズマブ併用　術前化学療法も開始している。
HER2陽性進行・再発乳癌症例において、しばしばcCRと判断される症例が認められるが、至適投与期間や中止の可否において明確な基準が存在しない。個々の症例で検討する必要がある。
今回、HER2陽性進行再発乳癌症例に対するペルツズマブ併用化学療法の有効性を検討したので報告する。
【対象】2014年3月～ 2021年12月までに当院にてHER2陽性進行・再発乳癌においてペルツズマブ（PER）＋トラスツズマブ(HER)+ タキサン系を使用した術後再発症例7例（HER2タイプ 5例、Luminal HER2タイプ 4例）、StageⅣ症例5例（HER2タイプ 2例、Luminal HER2タイプ 3例）。
【結果】術後再発症例7例（術後再発までの期間7か月～ 12年2か月）中6例が1st lineで投与され、投与期間は2 ～ 27か月、HER+PERのみ継続3例、cCR1例、SD1例、cPR→PD2例、PD2例。、3例 生 存。StageⅣ 症 例5例中3例が1st lineで投与、投与期間は3 ～ 52か月、HER+PERのみ継続2例（+TAM1例）cPR2例生存（投与期間は24，52か月）。全例重篤な有害事象は認めず、安全に治療を継続できた。
【結語】今回の検討において、HER2陽性進行再発乳癌症例に対するPER併用化学療法により長期生存例を認めた。NeoSphere試験によると、トラスツズマブ＋ペルツズマブのみでも継続し、予後改善につながることも期待される。HER2陽性進行再発乳癌症例においては、cPR後HER+PERのみ継続し、予後改善につながることが期待される。予後への影響、長期安全性についてはさらに症例を集積し検討したい。

EP16-84
当院におけるトラスツズマブ デルクステカンの使用経験

住友病院　外科
西村　重彦、徳本　真央、孝橋　里花、妙中　直之

【はじめに】
分子標的薬、トラスツズマブ デルクステカン（T-DXd）はT-DM1治療歴のあるHER2陽性の手術不能または再発乳癌に対する国際共同第Ⅱ相試験（DESTINY-Breast01試験）や国際共同第Ⅲ相試験（DESTINY-Breast03試験）において有効性が示された。
当院では2021年1月からトラスツズマブ デルクステカンの投与を開始しており今回、当科におけるトラスツズマブ デルクステカンの投与例について有効性と安全性を検討した。
【対象と方法】2021年1月から2021年12月までに当院においてトラスツズマブ デルクステカンを投与されたHER2陽性進行再発乳癌5例を対象とし、有効性と安全性を検討した。
【結果】対象症例の年齢は33歳～ 79歳（年齢中央値57歳）。再発例5例、転移臓器数は1 ～ 4臓器（中央値2臓器）で全例内臓転移を伴っていた。治療lineは3rd：2例、5th：2例、6th：1例、平均投与回数は10回、平均投与期間は7ヶ月であった。
評価可能であった症例の治療効果はPR：1例、SD：3例、PD：1例でRR：20%、CBR：60%であった。有害事象はGrade1の好中球減少が1例（20%）、Grade1の悪心が1例（20%）に認められた。間質性肺疾患は認められなかった。
【まとめ】HER2陽性進行再発乳癌患者に対するトラスツズマブ デルクステカンの使用において、Late-lineでの有効性が確認できた。今後、投与症例を増やし、検討していきたいと考える。

EP16-85
当院におけるトラスツズマブ・デラクステカンの投与例の副作用マネジメントの検討

[1]豊橋市民病院　乳腺外科、[2]豊橋市民病院　一般外科
藤井　正宏[1]、浅井　真理子[1]、中根　有登[2]、古山　剛広[2]、折原　薫也[2]、浅井　一[2]、加藤　和樹[2]、川島　賢人[2]、石井　宏樹[2]、浅井　周平[2]、長谷川　琢哉[2]、稲田　亘佑[2]、鶴田　成昭[2]、西野　真史[2]、山口　貴之[2]、有元　淳記[2]、青葉　太郎[2]、深谷　昌秀[2]、平松　和洋[2]

«はじめに»トラスツズマブ･デラクステカンは、進行･再発HER2陽性に対し、高い効果を期待できる反面、副作用へのマネジメントが投与の要となる薬剤である。市中病院である当院の投与状況を検討した。«対象»2020年7月から2021年9月までに投与開始した9例である。«結果»トラスツズマブ・デラクステカン開始以降の観察期間は103日―523日(中央値292日)、投与開始時の年齢は51歳―72歳(中央値63歳)、無増悪生存期間は21日―523日(中央値202日)、減量無しは8例、1段階減量は1例、2段階減量は0例である。減量の理由は肝機能障害(Grade2)である。投与終了したのは4例である。病勢増悪による終了が2例、副作用による終了が2例(呼吸困難1例、間質性肺炎1例)である。間質性肺炎は68歳の症例1例に認められ、16クール施行後に発症し、トラスツズマブ・デラクステカンの投与は中止となった。その他の患者でGrade3以上の副作用は認められなかった。<考察> 報告によると、エンハーツの無増悪生存期間の中央値はは16.4 ヶ月にも及ぶ。現時点では治療データが未成熟なので、当施設でのトラスツズマブ・デラクステカンの治療効果は評価できない。トラスツズマブ・デラクステカンを継続して予後を延長するためには副作用管理が重要である。間質性肺炎の症例は回復して次治療を継続中である。Grade2の肝機能障害により減量した症例は、トラスツズマブ・デラクステカンを投与中である。«結語»適切な副作用管理により、適切な投与量管理を行う事で、長期に亘る治療は可能になる。

★：優秀ポスター

EP16-86
トラスツズマブデルクステカンの臨床的効果と有害事象について

[1]がん研究会有明病院　乳腺内科、[2]がん研究会有明病院　乳腺外科、
[3]がん研究会有明病院　乳腺センター
川井　沙織[1]、小林　隆之[1]、中村　暁[2]、尾崎　由記範[1]、
細永　真理[1]、深田　一平[1]、小林　心[1]、原　文堅[1]、上野　貴之[2]、高野　利実[1]、
大野　真司[3]

背景
トラスツズマブデルクステカン(T-DXd)はHER2蛋白を標的とした抗体薬物複合体で，2020年5月にHER2陽性再発乳癌に対して使用承認を得た．現在，他の抗HER2薬との比較試験も行われており，HER2陽性乳癌治療の新たな選択肢となることが期待される薬剤である．一方でGrade3以上の有害事象の発生率が50%以上と報告されており，特に薬剤性肺障害(ILD)については注意が必要とされている．
方法
2020年5月から2021年11月に当院でT-DXdを使用した症例を対象として臨床効果や有害事象について後ろ向きに解析した．
結果
対象症例は16例で，luminal-HER2タイプが8例，HER2タイプが8例．年齢中央値は59.3歳(47-77歳)，前治療レジメン数の中央値は5レジメン(1-9レジメン)．T-DXd 投与回数中央値は9サイクル(3-20サイクル)で，7例で継続中である．
治療効果が評価された15例の内訳はPR 8例(53%)，SD 5例(33%)，PD 2例(14%)で，奏効率は53%，治療成功期間(time to failure)中央値は7.2か月(2.0-17.0か月)であった．Grade3以上の有害事象は好中球減少が2例，リンパ球減少，嘔吐，肺血栓塞栓症がそれぞれ1例であった．全グレードを含めると倦怠感(88%)と悪心(81%)が高頻度にみられ，4例が減量している．投与延期は3例で，好中球減少が原因であった．3例はILD(Grade1; 2例，Grade2; 1例)で治療中止となっている．
考察
本解析での奏効率は53%で，既報とおおよそ同程度の結果が得られた．Grade3以上の有害事象の発生率は低かったものの，悪心や倦怠感で減量が必要な症例が多かった．ILDを発症した3例に共通する臨床的傾向などは得られなかった．しかし，いずれも早期発見と適切な管理によりILDが改善しているため，T-DXd使用中は呼吸器症状に関する注意深いモニタリングと画像評価が重要と考えられる．
結語
当院におけるT-DXdの奏効率は53%、治療成功期間中央値は7.2か月であった．悪心と倦怠感が高頻度にみられ，減量を要する症例も観察されたため適切な副作用マネジメントが必要である．ILDに関しては注意深いモニタリングにより早期発見・コントロールが可能であった．

EP16-87
HER 2陽性乳癌脳転移症例に対するトラスツヅマブデルクステカンの使用経験

東邦大学医学部　外科学講座（大森）　乳腺・内分泌外科分野
齊藤　芙美、須磨崎　真、緒方　秀昭

はじめに；Trastuzumab deruxtecan(以下T-Dxd)は化学療法歴のあるHER2陽性切除不能または再発乳癌に対して２０２０年３月より使用が可能となった抗体薬物複合体である。元来、薬物治療は血液脳関門を通過せず脳転移に対する有効性は低いと言われてきたが、T-Dxd使用開始後、脳転移症例への有効性の報告が散見される。当院でのHER2陽性乳癌脳転移症例に対するT-Dxdを用いた集学的治療経験を報告する。
症例１：４８才時ホルモン受容体（HR）陰性Stage ２と診断され術後２年で肺転移出現。再発後はトラスツヅマブ(Tr)＋エリブリン(Erb)→カドサイラ(T-DM1)→ラパチニブ（LAP）の治療後に脳転移が出現したためSRT 35Gy施行後、５２才より４次治療としてT-Dxdを開始した。脳転移に対して治療効果はSDを維持していたが肺転移巣の増悪の為、投与開始後４５５日後に薬剤変更した。
症例２：７１才HR陰性Stage ３乳癌と診断され、NAC後手術治療行うも術後補助療法中に肝・脳転移が出現。全脳照射30Gy施行後１次薬物治療としてT-Dxd開始。転移巣はいずれもSD ～ PRに維持されており投与開始後３００日を経過した現在T-Dxd投与中である。
症例３：５６才時にHR陽性Stage ３と診断されNAC後手術治療を施行するも術後１年で局所再発を認めた。Tr+ペルツヅマブ(Per)＋Erb→T-DM1→LAP施行中に脳転移が出現し、SRT ３５Gy施行後に４次治療としてT-Dxd投与を開始した。脳転移巣は投与開始後４４０日経過しPRで現在も投与中である。
いづれの症例も薬剤の休薬・中止に至るAEの出現はない。
結語：T-DxdはILD発症リスクから呼吸器疾患に精通した医師との連携の下での投与が必要であるが、現在当院では脳転移症例の３例を含む計５例の投与経験で目立ったAEの出現はない。HER ２陽性乳癌は脳転移頻度が30 ～ 40%と他のサブタイプに比べ高率に脳転移が生じるとされており、集学的治療による生存期間の中央値は11 ～１６か月と報告されている。今回提示した症例はいづれもT-Dxdを用いた集学的治療により病勢コントロールが平均１３か月継続されている。今後の症例の集積を図っていきたい。

EP16-88
当院でのトラスツヅマブデルグステカンの使用経験

東京女子医科大学足立医療センター　乳腺診療部
小寺　麻加、湯川　寛子、北野　綾、石橋　祐子、服部　晃典、上村　万里、
清水　忠夫、平野　明

背景・目的
トラスツズマブデルクステカン(trastuzumab deruxtecan)(T-DXd)は，抗HER2抗体、切断可能なテトラペプチドベースのリンカー、細胞毒性を有するトポイソメラーゼⅠ阻害薬で構成される抗体薬物複合体である。DESTINY Breast01(DS8201-A-U201)試験では、トラスツズマブエムタンシン(T-DM1)治療歴のあるHER2陽性の切除不能または転移性のHER2陽性乳癌患者を対象に、T-DXdの有効性、安全性を評価する国際共同第II相試験が行われた。その結果、16.4か月と長期にわたる無増悪生存期間(PFS)が得られた。この結果から、2020年3月に化学療法歴のあるHER2陽性の手術不能又は再発乳癌への適応として、国内製造販売承認を取得した。今回、当院でのT-DXdの治療成績及び有害事象に関して後方視的に検討した。
方法
対象は2017年～ 2021年12月の期間に当院でT-DXdを投与したHER2陽性進行再発乳癌6例。奏効率、臨床的有用率、無増悪生存期間(PFS)、有害事象について後方視的に検討した。
結果
T-DXdの導入時の年齢は35 ～ 71歳(中央値54.8歳)、再発乳癌が1例、de novo乳癌(stageⅣ)が5例で、いずれもT-DM1およびタキサン既治療例であった。前治療数の中央値は4.5回、5例は3次治療以上であった。投与回数の中央値は10であった。PFS中央値は4.9か月(投与継続中のためNEが2名)であった。最良効果はPRが4例、SDが1例、PDが1例であり、奏効率は67%、臨床的有用率も67%であった。
有害事象については白血球減少および好中球減少は3例で認められ、うちGrade3以は好中球減少1例のみであった。その他の有害事象としては血小板減少が1例、貧血が1例、腎機能障害が1例、肝機能障害が4例、ILDが1例であった。これらの多くはGrade1もしくは2がほとんどであったが、肝機能障害についてはGrade3以上となった症例を2例認め(1例はもともと肝転移のため肝機能障害があった症例)、このうち1例に関しては一時休薬および1段階減量投与を要した。ILDを認めた症例に関してはgrade1で、T-DXdの投与を中止し無治療で軽快した。また心機能低下はいずれの症例も認められなかった。
考察
今回の検討ではDESTINY Breast01試験おけるPFS中央値には及ばなかったが、少ない症例数ながら2/3の症例がPRを得られており、臨床的には有用な治療選択肢と考えられた。今後症例数が増加し、また再発早期治療での使用例が増えることで、さらなるPFSの改善が期待できると考えられる。

EP16-89
当院におけるトラスツズマブデルクステカンでの治療経験 ―治療効果と副作用マネジメントを中心に―

福井赤十字病院　外科
田中　文恵、樋上　明音、吉田　誠、広瀬　由紀、土居　幸司、川上　義行、
青竹　利治

トラスツズマブデルクステカン(以下エンハーツ)が転移性乳癌で保険収載されてから、当院でも使用を開始している。今回、当院での使用経験での治療効果および副作用マネジメントを中心に検討したので報告する。
抗HER2薬が術後補助療法で使用されるようになってから、当院での再発症例はそれ以前と比較して少なくなっており、エンハーツは現在まで7例経験しているが、うち5例はStageⅣ症例であった。
全例に前治療としてペルツズマブおよびT-DM1が投与されており、エンハーツ開始時の標的臓器は、肝3例、胸壁皮膚2例、骨1例、リンパ節2例、肺1例、脳1例(重複あり)であった。
胸壁皮膚転移のある2例には、T-DM1の後にラパチニブとカペシタビンの併用療法を実施し、PD後にエンハーツ開始していた。また、Stage3の2例とStage4のうちの1例は、術前化学療法後に原発巣に対して手術を施行し、その後エンハーツを投与している。
治療効果では、肝転移に対しては1回投与でも奏効をしていること、またT-DM1が奏効しない病変に対しても効いていることから、エンハーツを使用する機会を逃さないよう治療プランを検討すべきと考えられた。現在、自己中断をした1例を除き4例が継続投与しており、うち2例は1年以上継続しPR以上の効果を維持している。また脳髄膜転移のみの治療症例にも縮小を認めており、脳転移にも奏効する可能性が示唆された。
また当院でのエンハーツ支持療法は、アロキシ1Vとデキサート(3.3㎎)2Aを前投薬とし、翌日からデカドロン(0.5㎎)16錠を2日間内服している。このためか、悪心嘔吐の副作用はほとんどなく、倦怠感も訴えはあるもののG1-2で済んでいた。骨髄抑制は3例で認め、減量や治療間隔を延長するなど患者さんと相談しながら継続治療できるように配慮している。尚、現在のところ間質性肺炎の経験はない。
DESTINY-Breast03試験のT-DM1よりもエンハーツの奏効率が高い中間解析結果から、今後さらに適応症例は増えるものと考えられ、今回の当院での治療経験からは、まずはエンハーツの投与時期を逃さず、さらに奏効すれば長く継続治療できるように副作用マネジメントすることが大切であると考えられた。

★：優秀ポスター

EP16-90
当院におけるトラスツズマブデルクステカンの使用経験と次治療についての検討

[1]和歌山県立医科大学　医学部　外科学第一講座、
[2]和歌山県立医科大学　医学部　第3内科
宮坂　美和子[1]、清井　めぐみ[1]、川路　万理[1]、中西　仁美[1]、立石　華穂[1]、藤原　有希[1]、徳留　なほみ[2]、平井　慶充[1]、西村　好晴[1]

【背景】再発あるいは手術不能HER2型乳癌に対して2020年 3月よりトラスツズマブデルクステカン（T-Dxd）が使用可能となった。本薬剤は、既存のトラスツズマブエムタンシン（T-DM1）と同じ抗体薬物複合体 (Antibody-drug conjugate, ADC)に属する薬剤で、HER2に対するヒト化モノクローナル抗体とトポイソメラーゼⅠ阻害作用を有するカンプトテシン誘導体（デルクステカン）をリンカー介して結合させている。T-Dxdは、腫瘍細胞の細胞膜上に発現する HER2に結合して細胞内に取り込まれた後、リンカーが加水分解され、遊離したカンプトテシン誘導体が DNA傷害作用およびアポトーシス誘導作用を示すことなどにより、腫瘍増殖抑制作用を発揮する。標準的な化学療法＋トラスツズマブ＋ペルツズマブ、T-DM1を使用したにもかかわらず病勢の進行した症例を適応とし、臨床試験での高い奏効率を基に、日常臨床においても期待が持たれるHER2型乳癌に対する次の一手となる薬剤である。有害事象としては間質性肺疾患の発現に注意喚起がされている。当院におけるT-Dxdの使用経験について報告する。
【対象と方法】T-Dxdを投与した HER2陽性手術不能・転移性乳癌10例の治療効果と治療期間、有害事象や後治療についての検討を行った。
【結果】T-Dxd開始年齢中央値は57歳 (41-73歳)。 3 例がde novo Stage IV、7例が術後転移再発例であった。 ホルモン感受性陽性７例、陰性が 3例であった。T-Dxd投与開始時点での転移部位は内臓転移9例 (肺 7、肝５、脳3、胸膜２)、骨転移５例、縦隔等リンパ節転移 5例（重複あり）であった。全例化学療法薬＋トラスツズマブ＋ペルツズマブとT-DM1既治療の 3次治療以上での使用であり、3次が 4例、4次が２例、5次が2例、7次が2例であった。 9例で cPRが得られた。現在までの投与期間中央値は４か月 (2-17か月)で、 5例で投与を継続中である。投与終了５例の内、 3例は積極的加療の中止、2例はエリブリン＋トラスツズマブ＋ペルツズマブ治療に移行した。有害事象は、Grade1の悪心 4例、脱毛 1例、便秘 1例、Grade2の悪心1例、Grade3の好中球減少3例、血小板減少１例で（重複あり）、投与中止に至るような有害事象は認めていない。
【結語】T-Dxdは、治療効果が高く、有害事象も比較的軽度で使用しやすい薬剤である。今後さらに長期使用での成績と有害事象の発現の有無、次治療の選択についての検討を重ねていく必要がある。

EP16-91
Her 2陽性進行再発乳癌に対するトラスツズマブ デルクステカン投与の検討

練馬光が丘病院　乳腺外科
平田　勝、赤松　薫、関谷　健太、佐野　恵美、栗田　智子

抗体薬物複合体であるトラスツズマブ デルクステカンは,Her2陽性進行再発乳癌でT-DM1などの標準的抗Her2療法が困難となった症例に対し、効果があることがDESTINY-Breast01などの臨床試験で示され、我が国においても2020年5月より保険適応となった。当院で経験したトラスツズマブ デルクステカンの効果について報告する。[対象] 2021年1月から10月までに当院にてパルボシクリブを投与した進行再発乳癌2例（全例女性、平均66歳）を対象とした。[方法] トラスツズマブ デルクステカンは5.4 mg/kgを3週間に1回投与した。化学療法を施行した翌日と翌々日にデキサメタゾン4 mg/日、ポラプレジンク150 mg/日経口投与した。[結果]原発巣のsubtypeは、1例がER-PR-, Her2+、1例がER+PR-, Her2+であった。2例ともに術前化学療法後に根治的手術が施行された。再発部位は、1例が遠隔リンパ節、1例が胸壁および遠隔リンパ節であった。トラスツズマブ デルクステカン投与前の再発に対し、抗Her2療法としてT-DM1が投与され（17サイクルと3サイクル）、いずれもPDの結果であった。トラスツズマブ デルクステカンは2例ともに、再発後の2レジメンとして投与され、投与サイクル数は7サイクルと3サイクルであり、治療効果はPR 1例、SD 1例であった。現在のところ、血液学的毒性は認められず、脱毛も認められなかった。 [考察]Her2陽性の進行再発乳癌に対し、トラスツズマブ デルクステカン投与は、比較的高いresponse rateを示した。血液学的毒性も認められず、安全に投与できた。

EP16-92
当院におけるトラスツズマブ デルクステカンの使用経験

[1]パナソニック健康保険組合　松下記念病院　乳腺外科、
[2]パナソニック健康保険組合　松下記念病院　消化器・一般外科、
[3]パナソニック健康保険組合　松下記念病院　呼吸器外科
山口　正秀[1]、渡邊　聖瑠[1]、吉岡　綾奈[1]、岡島　航[2]、竹下　宏樹[2]、石井　博道[2]、伊藤　忠雄[2]、和泉　宏幸[3]、中西　正芳[2]、野口　明則[2]

＜はじめに＞ 2020年5月に化学療法歴のあるHER2陽性の手術不能または再発乳癌に対するトラスツズマブ デルクステカン（以下 T-DXd）の使用が国内で認められた.今回,使用症例を経験したため報告する.＜対象＞ 2021年11月までに当科でT-DX dを使用した4症例を検討した.＜結果＞年齢は61歳～ 73歳（中央値64.5歳）,全員女性,サブタイプは,Luminal HER2 typeが3例 HER2 typeが1例であった.再発症例は2例,手術不能症例は2例であった.治療前レジメン数は3 ～ 17（中央値10）であり,T-DXd投与期間は4 ～ 13か月（中央値8か月）であり,サイクル数は6 ～ 19（中央値9.5）であった.投薬の減量は1例のみ1段階減量を行った.治療効果はPR3例SD1例であるが,PRの1例は局所再増大による出血の増悪のため乳房切除術となった.有害事象は,間質性肺炎,infusion reaction ,心機能障害やGrade3となる血液毒性は無いものの,Grade 2までの悪心や倦怠感は全症例に認め,1例は食欲減退に対して経口栄養剤を使用した.＜考察＞ T-DXdを4症例に使用した.症例は少ないが,U201試験では,投与期間,サイクル数はそれぞれ,6.9か月,10サイクルであり,有害事象は,悪心,嘔吐,食欲減退や疲労はそれぞれ76.1% ,42.4% ,28.3% ,54.3%であった.今回の症例と比較すると投与期間やサイクル数はほぼ同じで効果も同等と考えられた.有害事象としては,消化器症状や倦怠感はほぼGrade2までであるが全例に認め,長期にわたる治療としてはサポートが必要であり,当院では栄養士が面談し経口栄養剤を併用している.また,T-DXdを減量した1例は,治療中にCOVID罹患により入院となり,重症化はしなかったが,退院後は体調不良の訴えが強くなった.今後もCOVIDへの対応は重要であると考える.＜まとめ＞ 当科でT-DXd使用症例を経験した.奏効率は高いと思われるが,長期の使用については自覚症状を含む有害事象への対策がより重要だと考えた.

EP16-93
当院投与症例におけるトラスツズマブデルクステカンの有用性と安全性の検討

[1]函館五稜郭病院　外科、[2]北美原クリニック
川岸　涼子[1]、清川　真緒[1]、米澤　仁志[1]、早川　善郎[2]

【背景】DESTINY-Breast01試験の結果を受け、トラスツズマブデルクステカン(Tarstuzumab Deruxtecan : T-Dxd)の使用が可能となった。T-Dxdは64.1%と高い奏効率を認める一方で、骨髄抑制や間質性肺炎などの重篤な有害事象の報告も認める。特に、間質性肺炎は注意を要する有害事象であり、間質性肺炎を認めた際には治療中止が必要である。当院で投与した8症例について、奏効率、最良総合効果、安全性について検討したので報告する。
【対象・方法】対象は、2020年6月以降にT-Dxdを投与した進行再発乳癌8症例。平均年齢55歳(36-68歳)、ホルモン受容体陽性例は6例(75.0%)、前治療歴は2 ～ 8レジメン(中央値4レジメン)であった。投与方法は、5.4mg/kgの3週投与とした。
【結果】最良総合評価はComplete response(CR)が0例、Partial response(PR)が2例、Stable disease(SD)が4例、Progressive disease(PD)が1例、未評価が1例であった。奏効率は25.0%であった。有害事象は、食欲不振6例(Grade3 1例)、下痢3例(Grade3 1例)、骨髄抑制5例(Grade3 2例)、貧血7例(Grade3 3例)、間質性肺炎2例(Grade3 1例)であった。Grade3以上を認めた症例では、減量や休薬により治療継続が可能であった。
【考察】当院のT-Dxdの奏効率は、DESTINY-Breast01試験と比較するとやや不良であるが、症例数が少ないこと、観察期間が短いことが原因として考えられた。Grade3以上の有害事象を認めた症例では減量や休薬により治療の継続は可能であった。また、間質性肺炎2例のうち1例はGrade3であったが、早期のT-Dxd中止、間質性肺炎に対する治療開始により改善が認められた。以上より、適切な有害事象の評価、減量や休薬による有害事象のコントロール、間質性肺炎に対しては早期に発見し、T-Dxdの中止、治療開始を行うことでT-Dxdを安全に使用することが可能であると考えられた。【結語】今後、さらに症例の集積を重ね、当院における治療効果と安全性を検討する必要がある。

★：優秀ポスター

EP16-94
当院におけるコンパニオン診断目的に行われた*BRCA1/2*遺伝学的検査の現状とオラパリブの使用経験

徳島大学　医学部　胸部内分泌腫瘍外科
笹　聡一郎、井上　寛章、乾　友浩、宮本　直輝、青山　万理子、奥村　和正、吉田　卓弘、鳥羽　博明、滝沢　宏光

化学療法歴のあるHER2陰性進行再発乳癌に対し、2018年にPARP阻害薬（以下、オラパリブ）のコンパニオン診断として*BRCA1/2*遺伝学的検査が保険適応となった。今後適応拡大も期待されており、オラパリブ使用における問題点を明らかにすべく当科での使用経験を提示し、コンパニオン診断目的に行われた*BRCA1/2*遺伝学的検査の現状と治療の実際について報告する。
症例①60代女性、左乳癌（T2N1M0）Triple negativeに対し術前化学療法としてEC→ドセタキセル(DOC)後に手術を行った。術後２年目に多発肺転移を認め化学療法を適宜行うもPDとなった。*BRCA1*に病的変異を確認し、3rd lineとしてオラパリブ600mg/day投与を開始した。６ヶ月間PRが得られていたが、PDとなった。その後化学療法を行うもPDとなりBSCの方針とし他院へ転院となった。
症例②40代女性、右乳癌（T2N1M0）Luminal typeに対し術前化学療法としてEC→DOC後に手術を行った。術後ホルモン療法中２年目に多発骨転移を認め、ホルモン剤や抗がん剤治療を行うも新たに肝転移が出現、PDとなった。*BRCA2*に病的変異を確認、4th lineとしてオラパリブ600mg/day投与を開始した。貧血（G3）を認め500mg/dayに減量を要した。９ヶ月間CRを維持できていたが、骨転移の増悪を認めた。その後抗がん剤治療を行うもPDとなりBSCの方針とし他院へ転院となった。
症例③50代女性、右乳癌（T2N1M0）Luminal-HER2 typeに対し術前化学療法としてEC→DOC/トラスツズマブ後に手術を行った。術後ホルモン療法中４年目に腋窩リンパ節再発を認め、追加腋窩郭清後、再発リンパ節のHER2陰性を確認、術後ホルモン療法中、肝転移の出現を認め、抗がん剤治療を行ったがPDとなった。*BRCA2*に病的変異を確認、3rd lineとしてオラパリブ600mg/day投与を開始した。貧血（G3）を認めたが、CRを維持し現在も治療継続中である。
当科でのオラパリブ使用は３例と少数だが、いずれの症例も大きくQOLを損なうことなく治療が可能であった。主な副作用は貧血で、一時的に輸血が必要な症例もあったが、減量で対処可能であった。いずれの症例も再発後３－４次治療としてオラパリブが導入され、導入後の治療反応は良好であった。認容性の高い治療であるだけにEarly lineでのオラパリブ導入によって治療効果が長期間続くことを期待するが、オラパリブ投与中PDとなった場合の治療選択肢も含め、今後さらなる症例を重ね検討したい。

EP16-95
当院における*BRCA*遺伝子変異陽性HER2陰性の手術不能又は再発乳癌に対しOlaparibを使用した４例の検討

京都府立医科大学附属病院　内分泌・乳腺外科
井口　英理佳、森田　翠、大西　美重、西村　真里愛、奥山　結香、松井　知世、渡邊　陽、加藤　千景、阪口　晃一、直居　靖人

【はじめに】
*PARP*はDNA一本鎖切断の修復，*BRCA1/2*はDNA二本鎖切断の修復に関わる遺伝子である．合成致死のメカニズムを利用した薬剤がPARP阻害薬である．*BRCA1/2*遺伝子変異陽性HER2陰性の進行・再発乳癌患者を対象とし，医師が選択した標準化学療法と比較してOlaparibの有用性を検討したランダム化第Ⅲ相試験であるOlympiAD試験の結果を受けて，Olaparibが*BRCA*遺伝子変異陽性HER2陰性の手術不能または再発乳癌に対して2018年適用追加承認された．
【対象・方法】
当院において2018年承認後～ 2021年12月の間に*BRCA*遺伝子変異陽性HER2陰性の手術不能又は再発乳癌と診断され，Olaparibを使用した症例の患者背景，治療効果，有害事象などについて診療録を用い後方視的に検討を行った．
【結果】
症例は４例．年齢中央値57（40-72）歳，３例が再発乳癌，１例が手術不能乳癌であった．全例*BRCA2*遺伝子変異陽性で，Subtypeはホルモン受容体陽性のLuminal typeであった．再発乳癌の既化学療法レジメン数は全例１レジメン以下で早期の使用であった．最大治療効果は４例ともにPR，無増悪生存期間（PFS）は中央値12.8（10-18）カ月，１例は現在も治療継続中である．有害事象は貧血（Grade2 １例，Grade1 １例），悪心（Grade1 ３例），味覚障害（Grade1 ２例），倦怠感（Grade1 ２例），下痢（Grade1 １例）を認めた．
【考察】
OlympiAD試験でのOlaparibの奏効率は59.9%，PFS中央値は7カ月であった．当院でも良好な結果が得られた．OlympiAD試験のサブグループ解析にて既化学療法レジメン数が１レジメン以下では2/3レジメンと比較しOSが良好な結果であった．当院の再発乳癌症例は全例既化学療法レジメン数が１レジメン以下であったため，良好なPFSが得られた可能性がある．有害事象（全Grade）はOlympiAD試験では悪心（58%），貧血（40%），疲労（29.8%）であり，当院でも同様の有害事象を認めたが，Grade3以上のものは無く，いずれも支持療法にて症状コントロール可能であった．
【結語】
*BRCA*遺伝子変異陽性HER2陰性の手術不能又は再発乳癌に対しOlaparibを使用した４例を経験したので文献的考察を交えて報告する．

EP16-96
当院でのオラパリブ使用経験

国立病院機構　北海道がんセンター　乳腺外科
桑原　小百合、太刀川　花恵、前田　豪樹、山本　貢、富岡　伸元、渡邊　健一、高橋　將人

【背景】OlympiAD試験の結果をもとにBRCA遺伝子変異陽性かつHER2陰性の手術不能または転移再発乳癌に対してPARP阻害剤であるオラパリブの使用が2018年6月に承認された。またそれに伴い、BRCA1/2遺伝子検査(BRACAnalysis)がコンパニオン診断として施行されている。
【方法】2018年7月から2021年11月まで保険診療でオラパリブを使用したBRCA遺伝子変異陽性かつHER2陰性の手術不能または転移再発乳癌患者13例に対し、臨床病理学的特徴について診療録を用いて後方視的検討を行った。
【結果】当院で2018年7月より2021年11月までに201例のHER2陰性の転移再発乳癌に対しBRACAnalysisを施行した。201例中、23例(11.4%)に病的変異が認められ、そのうちわけはBRCA1変異陽性が11例(5.5%)、BRCA2変異陽性が12例(6.0%)であった。VUSは6例(3.0%)であった。他院でBRACAnalysisを施行した1例を含めて、当科でオラパリブを投与した13 例のうちBRCA1変異陽性は6例、BRCA2変異陽性は7例であった。オラパリブ開始時年齢中央値は45歳(33-68)であった。サブタイプはHR陽性HER2陰性が9例(69.2%)、HR陰性HER2陰性が4例(30.8%)であった。治療ラインは1stが5例(38.5%)、2ndが5例(38.5%)、3rdが2例(15.4%)、4th以降が1例(7.7%)であった。 最良効果は PRが2例、SDが 4例、PDが5例、NEが2例であった。PFSの中央値は102日(17-1080)であった。オラパリブ投与後の次治療はS-1が1例、カペシタビンが1例、病勢進行によりBSCが6例であった。現在5例にオラパリブ投与を継続中である。有害事象は6例(46.2%)で貧血などが認められた。うちグレード3以上が5例(貧血５例、間質性肺炎１例)で、オラパリブを中止減量および終了が必要となった。貧血に対しては輸血を４例行っている。
【考察】当院のBRACAnalysisの陽性率は 11.4%であり、既報と一致する結果であった。またオラパリブの奏効率および無増悪生存期間はOlympiAD試験と比べて劣る結果であった。次治療がBSCの症例も多く、全身状態が不良であった症例が多く含まれた可能性がある。副作用は貧血が最も多かったが輸血や減量で対処し投与継続が可能であった。嘔気や倦怠感は制吐剤でコントロール可能できていた。OlympiAD試験の結果からは化学療法治療歴のない群でPFSの延長効果が高い傾向にあり早いラインでの使用がのぞまれる。当院でも４割近くが1stlineでの投与であった。施行タイミングについてはさらなる検討が必要と考えられる。

EP16-97
上大静脈症候群を契機に診断された再発乳癌の１例

[1]独立行政法人　国立病院機構　関門医療センター　外科、
[2]山口大学大学院医学系研究科　消化器腫瘍・外科学、
[3]宇部興産中央病院　外科、[4]徳山中央病院　外科
堤　甲輔[1]、長島　由紀子[1]、前田　訓子[2]、久保　秀文[3]、山本　滋[4]、永野　浩昭[2]

【はじめに】
　上大静脈症候群は、上大静脈の狭窄による上半身の静脈還流障害に伴う症候群である。腫瘍が原因となる症例が多く、上大静脈の直接的な外部からの圧迫、浸潤、また血栓・塞栓形成などが挙げられる。身体所見としては、静脈圧上昇に伴う、顔面・頸部・上肢の浮腫や咳嗽、呼吸困難などの呼吸器症状、頭痛や失神、眩暈などの中枢神経症状など様々である。場合によっては喉頭浮腫や脳浮腫といった緊急性の高い症状が出現する場合があり、Oncologic emergencyの一つとされる。治療は重症度やその癌種の組織型から総合的に判断し、放射線治療、化学療法、ステント留置や手術などが選択肢とされる。
　今回我々は、上大静脈症候群を契機に再発乳癌の診断に至り、化学療法により症状改善を認めた症例を経験したので若干の文献的考察を加えて報告する。

【症例】
　症例は50歳台女性。６年前に右乳癌27mm，cT2N0M0 cStage ⅡA（ER＋，PgR＋，HER2―）の診断で右乳房全摘術＋センチネルリンパ節生検を施行した。術後補助療法としてアナストロゾールを開始したが、治療開始より９ヶ月目の受診を最後に自己判断により、内服・受診を中止されていた。半年前より顔面からの頸部・右上肢優位の浮腫と労作時の強い息切れを自覚され、来院。胸部CT検査で両側肺野に肺転移、また右縦郭リンパ節腫大による上大静脈の圧迫、狭小化を認め、上大静脈症候群の診断に至った。即日、入院により化学療法として、ベバシズマブ＋パクリタキセルの投与を開始した。投与翌日には浮腫の改善を認め、呼吸困難感も明らかに軽減した。全身状態の安定した入院10日目に自宅退院とし、以降外来通院で化学療法継続中である。

【まとめ】
　担癌患者における上大静脈症候群において、腫瘍による圧迫や狭窄が原因であるもののうち、転移性腫瘍が原因となるものは5%と頻度としては低い。しかしながら、早急な対応を講じなければ、不可逆的な臓器障害や生命の危機に直結するような病状を呈する場合もあり、診断の遅れは時に致死的となる。
　本症例においては、Her2陰性転移再発乳癌にて、高感受性で即効性の期待できるベバシズマブ＋パクリタキセルによる薬物療法を入院翌日から速やかに開始することができ、その結果症状の改善を図ることができた。

★：優秀ポスター

EP16-98
当院におけるSP142測定例の検討

順天堂大学医学部附属浦安病院　乳腺・内分泌外科
松澤　円佳、岩間　敬子、明神　真由、今井　延年、猪狩　史江、須田　健、石川　裕子、藤田　知之

【背景・目的】トリプルネガティブ乳癌（ＴＮＢＣ）は、全乳癌の１５-２０％を占める乳癌のサブタイプであり、他のサブタイプの乳癌と比べて早期の再発率が高く、予後不良である。ＴＮＢＣはホルモン療法や抗ＨＥＲ２療法の適応がないことから、化学療法のみが薬物療法として使用されてきたが、Ｉｍｐｒｅｓｓｉｏｎ１３０試験の結果をもとに、２０１９年９月ＰＤ－Ｌ１陽性（ＳＰ１４２抗体を用いて腫瘍浸潤免疫細胞が１%以上陽性）のＴＮＢＣで手術不能又は再発乳癌に対し、抗ＰＤ－Ｌ１抗体であるアテゾリズマブの使用が承認された。本試験は未治療の局所進行または転移再発ＴＮＢＣ乳癌患者を対象に、アテゾリズマブ＋ｎａｂ－パクリタキセル併用療法の有効性と安全性について比較し、ＩＴＴ解析集団およびＰＤ－Ｌ１陽性集団においてアテゾリズマブ併用群の無増悪生存期間（ＰＦＳ）が有意に改善することを示した。承認から２年経過した現在、当院でのＳＰ１４２測定を行った症例について検討した。
【対象・方法】２０１９年９月から２０２１年１０月３１日までに、当院にてＳＰ１４２を測定した手術不能又は再発ＴＮＢＣ症例１３例を対象とし、患者背景・最良治療効果・有害事象などを後方視的に検討した。
【結果】ＳＰ１４２陽性は１３例中６例（４６%）であった。測定時年齢の中央値は６２歳（４５―７６歳）で、測定した検体は、乳房主病変からの生検検体が７例、手術検体からが３例、転移臓器からが３例（脳２例、肺１例）であった。ＳＰ１４２陽性で、２０２１年１２月１日までにアテゾリズマブが投与されたのは２例、今後投与予定が１例、他院へ転院が２例、投与せず死亡が１例であった。アテゾリズマブを投与した２例のＰＦＳはそれぞれ、２か月（５ｔｈ　ｌｉｎｅ）、６か月（１ｓｔ　ｌｉｎｅ）であった。
【考察】当院のＳＰ１４２を測定した症例の陽性率は４６%であったが、当院にてアテゾリズマブが投与されたのは２例であった。忍容性が高く、重篤な副作用は認めなかった。今後も適応症例があれば、早いｌｉｎｅから積極的に使用していきたいと考えている。

EP16-99
免疫チェックポイント阻害剤５例の経験

琉球大学病院　第一外科
野村　寛徳、高槻　光寿

手術不能トリプルネガティブ乳癌に対して免疫チェックポイント阻害剤の適応が追加され、我々は新たな武器を手にすることが出来た。しかしながら本薬剤は特有な有害事象である免疫関連有害事象（irAE）が発現することがあり、使用に対しては十分な対策と準備が必要と言える。
我々の施設では転移トリプルネガティブ乳癌に対して免疫チェックポイント阻害剤を5症例に投与した。内訳はアテゾリツマブが3症例、ペムブロリズマブが2症例である。このうち4症例が判定可能となり2例がCR、1例はNC、1例はPDと判定した。特筆すべきはCRと判定したうちの1症例であり、約1年の治療の後画像上完全に腫瘍は消失したため、現在無治療とし、再発所見が出ていないが慎重に経過を追っている。1症例は甲状腺機能低下となったが対応可能であり、それ以外の免疫関連有害事象はいずれの症例も生じていない。
症例の内訳は以下の通りである。
症例① 30歳台　肺転移　1stライン　アテゾリツマブ　8クール目にてCRと判定、19クールまで行い現在休薬中
症例② 50歳台　肺転移　6thライン　アテゾリツマブ　2クール施行　PDと判定　癌死
症例③ 40歳台　縦隔リンパ節転移　3thライン　アテゾリツマブ　4クール目にてCRと判定、現在継続中
症例④ 70歳台　肺転移　1stライン　ペムブロリズマブ　4クール施行　NCと判定、現在継続中
症例⑤ 50歳台　脳転移　3thライン　ペムブロリズマブ　2クール施行
本報告ではそれぞれの症例の臨床的背景を検討し、治療導入のタイミングや有害事象のモニタリング等を考察したい。さらに休薬に至った症例①を振り返り、非常に悩ましかった治療強度を下げるタイミングや下げ方についても報告したい。

EP16-100
当科におけるPD-L1陽性トリプルネガティブ乳癌に対する診療の現状

[1]北九州市立医療センター　外科、[2]北九州市立医療センター　腫瘍内科
倉田　加奈子[1]、佐藤　栄一[2]、中本　充洋[1]、古賀　健一郎[1]、齋村　道代[1]、阿南　敬生[1]、西原　一善[1]、光山　昌珠[1]、中野　徹[1]

【はじめに】2019年9月よりPD-L1陽性の手術不能又は再発トリプルネガティブ乳癌 (TNBC) に対してアテゾリズマブが保険適応となった。TNBCは治療選択肢が限られているため、アテゾリズマブの治療効果が期待される。当院での、PD-L1検査やアテゾリズマブによる治療の現状について報告する。
【対象・方法】2019年9月から2021年11月までに当科でPD-L1検査（SP142）を行った手術不能または再発トリプルネガティブ乳癌24例を対象とした。その他の遺伝子検査や臨床病理学的所見、アテゾリズマブによる治療効果をもとに、PD-L1陽性TNBCに対する診療の現状を評価した。
【結果】性別は全例女性、年齢の中央値は61.5歳(29-75歳)であった。24例中8例がPD-L1陽性であった。8例のうち、7例にBRACAnalysisを施行し、3例にBRCA1もしくはBRCA2の変異があった。また、3例にMSI検査を行い、いずれもMSI陰性であった。8例のうち6例にアテゾリズマブを使用した。投与期間は、1例は24ヶ月で、現在治療継続中であり、4例は4ヶ月以内で病状が進行し治療変更となった。1例は治療開始後約1ヶ月経過し、現在治療継続中である。24ヶ月投与中の1例は、Stage IV（肺転移）であり3rd lineとしてアテゾリズマブを使用している。
【まとめ】治療選択肢の少ないTNBC乳癌において、PD-L1検査を行い治療戦略の検討を行うことは必要不可欠である。また、アテゾリズマブは症例により治療効果に差がある可能性があり、今後、症例を蓄積し、PD-L1陽性TNBCの効果予測因子を評価する必要がある。

EP16-101
当院におけるAtezolizumab+nab-Paclitaxel療法の使用経験

三和病院　乳腺外科
高松　友里、北野　綾、長谷川　圭、宇田川　勝、渡辺　修

【背景】PD-L1陽性の局所進行・転移再発トリプルネガティブ乳癌に対し、2019年9月にAdezolizumab+nab-Paclitaxel療法が保険適応となった。
【対象】当院では、転移再発トリプルネガティブ患者20名（年齢中央値63歳：35-84歳）に対し、SP143抗体を用いたPD-L1検査を施行し、11名(55%)が陽性となった。そのうち、Adezolizumab+nab-Paclitaxel療法を行った9名に対し、後方視的に検討を行った。
【結果】年齢中央値62歳（35-84歳）、全員が転移再発乳癌であり、9名中8名がアンスラサイクリン系、タキサン系治療歴を有し、1名はアンスラサイクリン系のみ治療歴を有していた。PD-L1発現は、IC1が6名(67%)、IC2が3名(33%)、治療開始ラインは、中央値1(1st line5名、2nd line 3名、4th line1名)であり、1st lineで投与したのが5名(56%)であった。5名中4名は現在も投与継続中である。最良治療効果は、CR2名、PR1名、SD2名、PD4名だった。無増悪生存期間は中央値4ヶ月(0-14ヶ月)、全生存期間は中央値5ヶ月(3-18ヶ月)だった。有害事象は、irAEに関しては、1名にGrade2の間質性肺炎と甲状腺機能亢進症を認めたが、間質性肺炎は休薬とステロイド投与により改善し、甲状腺機能亢進症は抗甲状腺薬により改善した。その他の有害事象としては、Grade2の嘔気を1名、Grade2の味覚障害を1名に認めた。
【考察】前治療歴のない、転移再発トリプルネガティブ乳癌患者に対するAtezolizumab+nab-Paclitaxel療法の有効性、安全性を比較した国際共同第Ⅲ相試験、IMpassion130試験では、無増悪生存期間中央値は7.16ヶ月、全生存期間中央値は20.99ヶ月であり、当院の結果より良好であった。当院では、1st lineで投与した5名のうち4名は現時点での最良治療効果がCR2名、SD2名で治療継続中であり、今後観察期間が延びればより良好な成績が出る可能性がある。今後も、積極的に1st lineでの投与を行っていきたいと考えている。

★：優秀ポスター

EP16-102
当院におけるPD-L1検査とAtezolizumabの使用経験の報告

京都府立医科大学　内分泌・乳腺外科
渡邉　陽、西村　真里愛、奥山　結香、松井　知世、井口　英理佳、加藤　千翔、大西　美重、森田　翠、阪口　晃一、直居　靖人

[背景] Impassion130試験で前治療歴がない転移再発triple negative type乳癌の治療としてnab-paclitaxelとAtezolizumab(以下Atezo) を併用したPD-L1陽性 (腫瘍浸潤免疫細胞[IC]≧1%)患者群はnab-paclitaxel単独群と比較して無増悪生存期間 (PFS) が延長した(併用群7.5 ヶ月 VS 単独群5.0 ヶ月,HR 0.62 0.49-0.78)。今回、当院でのPD-L1検査とAtezoの使用経験に関して報告する。
[対象と方法] Atezoが本邦で保険保険収載後の2019年9月から2021年12月までに当院で評価された転移再発triple negative乳癌患者のPD-L1発現率とatezoの治療効果を後方視的に検討した。
[結果] 17例全員女性で11例 (64%) がPD-L1陽性であった。臓器別の陽性率は原発巣 :8/8 例(100%) 、リンパ節：2/3例 (67%) 、骨：1/3例 (33%) 、卵巣：0/2例 (0%) 、皮膚：1/1例 (100%) であった。Atezoを使用した症例は4例で再発患者が3例、StageⅣの患者が1例であった。Atezo開始時の年齢は39から74歳。再発症例は周術期の化学療法終了からatezo投与開始までの期間は3ヶ月、7.5 ヶ月、8 ヶ月であった。Atezoを転移再発後の1st lineで2例、2nd lineで2例使用していた。最良治療効果は全例progressive diseaseであった。投与期間の中央値は1.8 (1.3-3.0) ヶ月であった。3例がatezo開始から1年以内に死亡し、1例がatezo開始7 ヶ月時点で生存中である。免疫関連副作用(irAE)は1例でatezo最終投与から3週後にGrade2の大腸炎、Grade1の皮膚炎、甲状腺機能亢進症、副腎皮質機能低下症が発症した。
[考察] 原発巣で全例がPD-L1陽性となった。原発巣ではPD-L1陽性率が高いとするこれまでの報告と合致した。Impassion130試験と異なり、転移再発後の2lineで使用した症例が2例(50%)、3例全例で周術期の薬物療法から1年以内のatezoの投与であったことが良好な治療効果を得られなかった原因の可能性であると考えられた。また、1例はAtezo終了後に複数のirAEが発症した。Atezoを投与する際には治療中だけでなく、治療終了後もirAEには注意が必要である。今回は少数の自験例のみであり、今後も症例をさらに増やして検討していく。

EP16-103
当院におけるPD-L1抗体検査の現状と抗PD-L1抗体併用療法の経験

公益財団法人　田附興風会　医学研究所　北野病院　ブレストセンター　乳腺外科
高原　祥子、藤本　優里、吉本　有希子

【背景】Triple negative乳癌(TNBC)は予後不良でしばしば治療に難渋するが、実際はER陽性/HER2陽性以外という不均一な集団である。最近では種々のバイオマーカーを測定しさらに細分化することで、有効な治療選択が可能な場合がある。IMpassion031試験においてPD-L1陽性進行再発TNBCに対して免疫チェックポイント阻害剤(ICI)であるAtezolizumab(Atezo)がnab-Paclitaxelとの併用で効果が示され、本邦でも2019年9月に保険承認された。それに伴い当院でも2019年11月からPD-L1の測定を開始している。当院における検査の現状や陽性率、実際の治療経験を検討した。
【対象・方法】2019年11月から2021年12月までに当院でPD-L1検査を施行した症例を後方視的に抽出し、陽性率・患者背景・検査時期、実際にAtezolizumab併用治療をおこなった症例の背景や治療効果について検討した。
【結果】対象は17例。年齢中央値68歳(42-85歳)。PD-L1抗体検査はSP142実施16例うち陽性7例(43.75%)、22C3実施2例ともに陽性(100%)、1名は重複でどちらも陽性であった。検査時期は未再発4例、転移再発確定時6例、再発後late line 7例であった。陽性計8例のうち5例が原発巣、3例が再発巣での検査であった。
陽性例のうち実際にAtezo併用療法を実施したのは3例で、1st line 1例、2nd line 1例、1例はlate line。治療奏効期間は中央値196日(103-488日)、最良臨床効果はいずれもPRで奏功率100%。最長使用症例はlate lineの1例であった。
有害事象は嘔気2例、倦怠感1例、味覚変化1例、浮腫1例を認めいずれも軽度であったが、1例に免疫関連有害事象(irAE)と考えられる出血性膀胱炎を発症し、更にステロイド治療中にミオパチーや肺膿瘍を生じ最終的に死亡に至った。他の2例は本人希望と薬剤供給の理由で現在休薬中であるが、PR効果は維持している。
【考察】臨床試験の結果からPD-L1の陽性率は約40%とされるが、当院でも同程度であった。至適治療lineである再発1stまでの検査実施は58.8%だったが、実臨床ではlate lineの患者がいるのはやむを得ない。実際にlate lineの使用でも長く奏効する例を経験しており、他lineでの評価は今後を待ちたい。またICIは今までの抗癌剤や分子標的薬では見られなかったような副作用irAEを有し、当院でも重篤な経験をした。管理には注意を要し、各分野の専門科との連携が必須である。

EP16-104
高齢者乳がん術後再発に対しAtezolizumab+nab-paclitaxel療法が奏効している１例

公立置賜総合病院　乳腺外科
東　敬之、高木　慎也、水谷　雅臣

【はじめに】日本人女性の平均寿命は88歳(超高齢者の定義は90歳以上)となり,日本における高齢者(75-89歳)乳がんの占める割合も年次的に増加傾向がみられている.Impassion130試験の対象年齢は上限制限なしと設定されており,実際にAtezolizumab+nab-paclitaxel療法が行われた最高齢は82歳と報告されていることも踏まえ,今回87歳の右乳がん術後肺転移,胸骨傍リンパ節再発に対し,上記療法を行い完全奏功が得られている症例を経験したので報告する.【症例】2020年2月(85歳時)Rt.Bt+AXIIIを行った.pT2(4cm) pN3a(33/33)M0,stageIIIC,Tubule forming type,NG-III TN Ki-67 70%であり,術後照射(右CW+右SCに50Gy/25fr)後は経過観察の方針とした.2020年12月(術後10 ヶ月)のCTで右下肺に小結節影が出現,この時点でコンパニオン診断目的にBRCAを検査したところ陰性であったが,腫瘍浸潤免疫細胞におけるPDL1蛋白(IHC) SP142はIC3(10%以上)と陽性であった.さらに3ヶ月後(2021年3月)には肺腫瘤の増大と,右胸骨傍リンパ節腫大が出現してきたため,Atezolizumab+nab-paclitaxel療法を開始することにした.開始時患者年齢は87歳であり,IMpassion試験の対象適格症例ではあったが,加齢による骨髄機能低下に配慮し,nab-paclitaxelはday8を抜いたbiweekly投与(Atezolizumabは減量なし,投与間隔延長なし)で開始した.疲労,倦怠感の症状が強かった以外,順調に加療継続可能であり,3クール終了後の効果判定のCTではCRが得られた.その後nab-paclitaxelを抜いてさらに3クールAtezolizumab投与を継続したところ,2021年10月のCTでも再燃を認めていない.治療経過後半からは口内炎が出現し,各種対応を行っていたが,最終投与時にはGrade3(CTCAE5.0)にまで悪化したことなどから,今後は休薬の上経過観察の方針としている.【結語】高齢者再発乳癌が今後増加するにつれ,各種治療がOSに貢献するかどうかの判断に苦慮する機会も増えてくると予測される.患者さんの癌の状況と全身状態を個々に検討,勘案した上で,益が害を上回ると推測される場合は,Atezolizumab+nab-paclitaxel療法を行うことも一案かと思われた.

EP16-105
再発巣においてHER2が陰転化したトリプルネガティブ乳癌に免疫チェックポイント阻害剤が著効した一例

[1]新潟大学医歯学総合病院　消化器・一般外科、[2]鶴岡荘内病院　外科、[3]新潟大学医学部保健学科
遠藤　麻巳子[1]、利川　千絵[1]、坂本　薫[2]、内田　遥[1]、小幡　泰生[1]、土田　純子[1]、諸　和樹[1]、庭野　稔之[1]、五十嵐　麻由子[1]、市川　寛[1]、羽入　隆晃[1]、滝沢　一泰[1]、島田　能史[1]、石川　卓[1]、小林　隆[1]、坂田　純[1]、小山　諭[3]、若井　俊文[1]

【症例】60歳代女性．右乳癌に対して，右乳房切除術＋腋窩リンパ節郭清術を施行し，pT3N0M0 pStageⅡB，ホルモン受容体陰性，HER2陽性と診断された．術後補助療法として，AC療法4コース，docetaxel(DTX), trastuzumab(HER)，pertuzumab(PER)療法4コース，その後HER+PER療法14コースの方針とした．術後1年(HER+PER療法中)に右胸壁腫瘤を自覚し，乳房超音波検査で大胸筋下にスケールアウトする低エコー腫瘤を認め，同部より針生検を施行したところ，Carcinoma，ER陰性，PgR陰性，HER2 2+，FISH陰性，Ki-67 80%の診断であった．全身検索として施行したPET-CT検査では多発肺転移も指摘された．病勢進行が早いことからパクリタキセル，ベバシズマブ療法を開始したが，右胸壁再発巣が増大し，胸壁再発巣に対して放射線治療を施行した．胸壁再発巣の縮小は認めたが，肺転移は増大を認め，また経過中にPD-L1(SP142)陽性であることが判明したことから，nab-paclitaxel (nab-PTX)，アテゾリズマブ療法へ変更した．3コース終了時のCT検査では，胸壁再発巣と肺転移はどちらも縮小し，部分奏功(cPR)と判断した．4コース目開始時に全身倦怠感や下肢の筋肉痛が出現した．精査の結果，コルチゾール，ACTHの低下を認め，アテゾリズマブによる下垂体機能低下症と診断された．コルチゾール投与を開始し症状は改善を認めたが，nab-PTX，アテゾリズマブは中止とし，以後経過観察の方針とした．最終投与から1年経過しているが,CT検査でcPRを維持しており,経過観察を継続している．【結論】乳癌の原発巣と転移巣でのHER2 statusの変化は過去に報告されており，変化に応じた治療の戦略が必要と考える．今回，原発巣がHER2陽性乳癌で抗HER2療法施行中に再発し，再発巣のHER2 statusが陰転化，PD-L1陽性と診断された症例に対してnab-PTX, アテゾリズマブ療法が著効した1例を経験した．原発巣と再発巣でのHER2 statusの変化や治療戦略について若干の文献を含めて考察する．

★：優秀ポスター

EP16-106
当院で経験したPDL-1陽性、トリプルネガティブ乳癌の臨床病理学的特徴と治療効果

慶應義塾大学　医学部　外科学　一般・消化器外科
石川　結美子、永山　愛子、柵木　晴妃、柳下　陽香、前　ゆうき、
小谷　依里奈、山脇　幸子、河合　佑子、関　朋子、林田　哲、北川　雄光

【背景】PD-L1陽性のホルモン受容体陰性かつHER2陰性の手術不能又は再発乳癌に対し、アテゾリズマブ、ペムブロリズマブが保険承認され、triple negative乳癌（TNBC）の治療の変革期を迎えている。PD-L1陽性乳癌ではリンパ節転移が多い、予後が悪いとの報告があるが、PD-L1検査の増加と陽性症例の増加、治療の選択肢拡大により予後について既報と異なる結果も報告されている。今回、当院のTNBC症例のうちPDL-1検査を施行し、陽性例と陰性例のそれぞれの臨床病理学的特徴と治療、予後について検討を行った。【方法・対象】2019年10月～ 2021年10月の期間でTNBC患者のうちPDL-1検査（SP142）を施行した12例に対し、陽性例と陰性例の比較を行った。【結果】対象患者年齢は41-76歳（中央値55歳）であり、組織型は全てIDCであった。初診時遠隔転移症例が2例、再発症例が10例であった。PD-L1陽性が8例、陰性が4例であった。初発時の腫瘍径、リンパ節転移、遠隔転移臓器数、病期、NG、Ki-67についてはPD-L1陽性群と陰性群で有意差はなかった。PDL-1陽性群の早期症例のDFI 中央値が26.5カ月であるのに対し、PDL-1陰性群の早期症例のDFI中央値は124.8カ月であった。陰性群の2例は、初発時はホルモン陽性、再発時に陰性化症例であり、１例はリンパ節転移巣のみの症例であった。ICI施行例（全てアテゾリズマブ＋ナブパクリタキセル）は6例あり、1次治療が3例、2次治療が2例、3次治療が1例であった。Grade 3以上のirAEにより2例が1コース目で中止となったが、継続投与症例のうち3例はPR、1例はPDであった。【考察】当院での症例からはTNBCのPDL-1陰性例と比較すると陽性例のDFI中央値が短い結果となったが、症例数が少ないため正確な評価は困難であると考える。一方で、アテゾリムマブ＋ナブパクリタキセル投与例で重篤な副作用なく継続できた症例については、PFS中央値はImpassion130試験の7.46カ月と比較し、観察期間も考慮すると治療効果が期待できる結果であった。今後の症例数を増やして、PDL-1陽性乳癌の臨床病理学的特徴やアテゾリズマブ、ペムブロリズマブの治療効果の検証を行う必要があると考える。

EP16-107
乳癌肺転移（原発巣HR+/HER2+）で抗HER2療法後，TNC/PD-L1陽性に変化し抗PD-L1療法を行っている１症例

[1]山王メディカルセンター　乳腺外科、
[2]国際医療福祉大学三田病院　乳腺センター、
[3]獨協医科大学埼玉医療センター　乳腺科、[4]山王病院　放射線診断部、
[5]国際医療福祉大学三田病院　病理部
内田　惠博[1,2,3]、小川　明子[2]、甲斐崎　祥一[2]、加藤　昌弘[2]、小川　利久[3]、
辻　英一[3]、林原　紀明[3]、國松　奈津子[4]、相田　真介[5]

【初めに】再発乳癌はその過程で，癌の性格が変わることがあり，乳癌診療ガイドラインでも再発病変の再生検が薦められている．この症例は治療過程でLuminal-HER2 typeがTNC(triple negative cancer)/PD-L1+に変化したのが確認され，キートルーダ/GEM/CBDCAで効果が出て，継続治療を行っている1症例を経験したので報告する．【症例・経過】2015/6左側乳癌疑いでCNBと画像診断実施し， 左側乳癌T2N0M0, CNB病理：IDC, ER:+, PgR;-, HER2;2+と診断．2015/7/24 左側Bp+SNB. 病理結果；IDC, pT=25mm, n0, ly0, v0, NG;3, PgR;>90%, PgR;<5%, HER2;3+, Ki67:50%. 術後補助療法としてEC療法4サイクル→PTX+ハーセプチン療法を予定したが、EC療法終了後PTX希望せず．放射線照射後，3wハーセプチン投与・1年間，その後，LETで経過観察．2018/4/19 CT検査で左肺に小結節．2018/7/19肺小結節変化なし．2019/7/30両側肺に空洞形成性多発小結節出現し，2019/8/13 ～ 3wDTX/HER/PER療法．2019/10/31CTで肺転移病巣増大．2019/11/7 ～ TDM1で増大．2020/1/23 ～タイケルブ/ゼローダで増大．2020/7/2 ～エンハーツ，2020/10/1CTで一部肺転移は縮小したが，2021/2/25CT検査で再増大．2021/4/13左頸部リンパ節生検を行い，乳癌転移，ER;0%, PgR:0%, HER2:2+, Ki67:70%, FISHでHER2増幅なしの所見．TNC乳癌として2021/5/13 ～ 9/9PTX/AVA, 効果はSD ～軽度のPD. アテゾリツマブ・キートルーダなどのPD-L1検索が保険で行えるようになり実施し，陽性判明．アテゾリツマブ，キートルーダとも使用可だったが，アブラキサンが使用しにくい状況下で，キートルーダ/GEM/CBDCAから開始．【経過】画像診断で悪化は見られず，咳などの自覚症状は軽快してきている．治療経過観察中．

EP16-108
PD-L1陽性トリプルネガティブ乳癌へのアテゾリズマブ+nab-パクリタキセル併用療法の使用経験

聖マリアンナ医科大学　乳腺・内分泌外科学
中野　万理、小島　康幸、在原　卓、岩瀬　美紀、垣本　紗代子、酒巻　香織、
喜多島　美奈、瀧下　茉莉子、坂本　菜央、田雜　瑞穂、黒田　貴子、
敦賀　智子、吉江　玲子、志茂　彩華、志茂　新、本吉　愛、西川　徹、
川本　久紀、福田　護、津川　浩一郎

【背景】免疫チェックポイント阻害薬の抗PD-L1(programmed cell death-ligand1)抗体であるアテゾリズマブは,PD-L1陽性局所進行または転移再発トリプルネガティブ乳癌(TNBC)の一次治療薬として,Impassion130試験結果をもとに2019年9月,本邦でも保険承認された． 本試験は未治療の,局所進行または転移再発TNBC患者を対象に,アテゾリズマブ+nab-パクリタキセル併用療法の有効性と安全性を,プラセボ+nab-パクリタキセル併用療法と比較した試験である． 試験の結果,無増悪生存期間(PFS)は,アテゾリズマブ併用群のITT(Intention - to - treat)解析集団およびPD - L1陽性集団において有意に改善した．
【方法・対象】今回,2019年10月から2021年10月までに当院でアテゾリズマブ+nab - パクリタキセル併用療法を行ったPD - L1陽性局所進行または転移再発TNBC20例を対象に,患者背景,最良治療効果,PFS,有害事象等から後方視的に安全性・有効性を検討した．
【結果】全症例中,局所進行患者は7例,転移再発患者は13例で,年齢中央値は57歳(範囲37 - 76)だった． 免疫組織化学染色による腫瘍浸潤免疫細胞(IC)のPD-L1発現状況は,IC1(1 - 4%)10例,IC2(5 - 9%)8例,IC3(10%以上)2例であり,検査由来箇所は原発巣が13例,転移再発巣は7例(皮膚胸壁4例,乳房内1例, 肺1例,リンパ節1例)に認めた．治療開始ライン中央値は2.0ライン(範囲1 - 7)で1st, 2nd ラインが半数以上の13例に認めた．全Gradeにおける高頻度の有害事象はG1-2の末梢神経障害であり，G3以上の有害事象は好中球減少が最多で,いずれもnab - パクリタキセルの影響と考えられた．免疫関連有害事象に甲状腺機能異常と副腎機能不全を認めたが,G1-2であり内科的治療介入を受けながら治療継続していた．評価可能症例の最良治療効果はPR4例,SD8例,PD5例で,PFS中央値は127日(範囲6 - 610),奏効期間中央値は113日(範囲57 - 484)であった．
【結語】当院におけるアテゾリズマブ+nab - パクリタキセル併用療法は重篤な有害事象は認めず,安全に治療できていた．今後症例を重ね検討したい．

EP16-109
当院での再発乳癌に対する免疫チェックポイント阻害剤の治療経験

[1]くまもと森都総合病院　乳腺センター、[2]くまもと森都総合病院　病理診断科
大佐古　智文[1]、西村　令喜[1]、奥村　恭博[1]、大塚　弘子[1]、中野　正啓[1]、
藤末　真実子[1]、有馬　信之[2]

はじめに
従来、トリプルネガティブ乳癌の再発治療は細胞毒性抗癌剤しか選択肢がなかったが、2018年のPARP阻害剤の承認に続いて、2019年9月にアテゾリズマブ（抗PD-L1抗体）、2020年10月にはペンブロリズマブ（抗PD1抗体）が承認され、治療選択肢が増えた。しかしながら、コンパニオン診断による適応確認という条件がつくため限られた症例にしか適応がないのが現実である。
方法と患者
当院で免疫チェックポイント阻害剤を投与した乳癌症例をレトロスペクティブに調査し、効果や有害事象の状況をあきらかにする。また、著効例や重篤な有害事象症例を提示する。
結果
2019年3月から2021年12月までに、アテゾリズマブ9症例（治験3例を含む、うち2例は術前治療）、ペンブロリズマブ1例の治療を行った。再発治療としてのアテゾリズマブの奏効率は57%（7例中4例のPR）であり、PFS（中央値）は6ヶ月、1年生存率は70%であった。治療ラインは1次治療4例、2次治療1例、3次治療2例であり、3次治療の2例は効果を認めなかった。再発乳癌治療中に大腸腫瘍を併発した1例は病理学的（免疫染色など）に原発の特定が困難であったが、MSI highであったためペンブロリズマブでの治療を行った。術前化学療法後に手術を行い局所再発した1例はエリブリンや放射線治療が無効だったが、アテゾリズマブが奏効し長期間のPRと症状改善を維持している。また、関連する有害事象として副腎皮質機能低下（コルチゾル低下）が4例（40%）、甲状腺機能低下が2例（20%）を認めた。皮膚筋炎を来した1例は著明な筋力低下と皮膚症状を認め、入院でのステロイド治療を必要としたがパルス療法等で回復した。
結論
免疫チェックポイント阻害剤はあらたな治療選択肢となるが、従来の化学療法剤とは異なる有害事象を来すことがあるため慎重な投与と経過観察が必要となる。

★：優秀ポスター

EP16-110

骨転移、皮下転移を認めたTripleNegative乳癌に対し抗PD-1抗体、抗PD-L1抗体が有用であった１例

相模原協同病院　乳腺外科
西宮　洋史、田中　花奈

【背景】ホルモン感受性陰性、HER2タンパクの発現陰性のいわゆるTriple Negative（TN）乳癌は細胞生物学的に悪性度が高く、早期に転移、再発を来しやすく予後不良とされてきた。しかし近年再発転移をおこしたTN乳癌に対する新規抗癌剤や免疫チェックポイント阻害剤などが次々に開発され、TN乳癌に対する治療の幅は広がっている。【目的】化学療法の進歩により、再発、転移をおこしたTN乳癌に対する治療選択の幅は広がってきている。一方でそれぞれの乳癌の多様性により、治療方法の選択が非常に難しくなってきている。今回、術後２年で骨転移、皮下転移を認めたPD-1、PD-L1陽性乳癌に対し、抗PD-1抗体、抗PD-L1抗体が有用であった１例を経験したので報告する。【症例】症例は37歳女性。左乳房腫瘤を自覚し当院受診となる。組織診断にて浸潤性乳管癌（Sorid Type、ER：陰性、PgR：陰性、MIB-1：10%、HER2：0）T2N0M0StageⅡaと診断した。本人希望強く手術先行の方針となり胸筋温存乳房切除、センチネルリンパ節生検施行予定となった。術中所見にて腋窩郭清術を施行した。後後病理検査にて紡錘細胞癌（ER：陰性、PgR：陰性、MIB-1：90%、HER2：0）T2：3.5cmN0：0/12
M0StageⅡaと診断された。術後再発予防のため、EC4クール、TC4クール施行し経過観察となっていた。術後２年２カ月に下肢脱力を認め、Th3の骨転移、左背部の皮下組織に２㎝の転移巣を認めた。整形外科にて緊急除圧固定術が施行された。BRCA検査施行し陰性であったが、PD-L1陽性でありアブラキサン､テセントリク導入となった。その後PD-1陽性を確認し､ジェムザール、カルボプラチン、キイトルーダ施行し約１年間のPRを維持し経過観察中である。【結語】乳癌の治療は日々変化しており、Triple Negative乳癌は化学療法や免疫チェックポイント阻害剤の進歩により、治療の選択が幅広く、適応の選択も難しくなっている。予後に関しても治療の反応性により大きく異なり、患者様への説明も含め、個々に対応した治療が必要になってくると考えた。

EP16-111

進行再発トリプルネガティブ乳癌に対するアテゾリズマブの使用経験

[1]くまもと森都総合病院　乳腺センター、[2]くまもと森都総合病院　病理診断科
奥村　恭博[1]、大佐古　智文[1]、大塚　弘子[1]、中野　正啓[1]、藤末　真実子[1]、有馬　信之[2]、西村　令喜[1]

【背景】
免疫チェックポイント阻害剤であるアテゾリズマブは、2019年９月にPD-L1陽性の進行再発トリプルネガティブ乳癌において保険承認されたばかりで、実臨床での使用経験の報告はまだ少ない。そこで今回我々はアテゾリズマブ(Ate)+nab-パクリタキセル (nab-PTX) を６例に使用したので報告する。

【対象】
2019年10月より2021年８月にAte+nab-PTXを施行したPD-L1陽性の進行再発トリプルネガティブ乳癌６例を対象とした。

【結果】
当院のPD-L1陽性率は9/18(50%)であった。Ate使用例の患者背景は、年齢（中央値）55歳（36 ～ 68歳）、再発５例/de-novo1例、アンスラサイクリン使用例４例/タキサン使用例４例、内臓転移あり２例/なし４例、 1st ライン３例/2nd ライン１例/3rd ライン２例であった。治療効果は１st, 2 nd ラインはPR、3rd ラインはPDであった。Progression Free Survival（中央値）は87+日（34 ～ 176+日）で、PR例は全例とも現在治療継続中である。
Ateによるものと考えられる副作用として甲状腺機能障害３例（グレード(G)1）、下垂体機能障害１例（G1）、副腎機能障害３例（G1:1例,G2:2例）が認められた。

【結論】
現時点でAte+nab-PTX療法は、重篤な有害事象は認めず、安全に使用でき、有効な薬剤の一つと考えられた、今後さらなる症例の蓄積が必要である。

EP16-112

トリプルネガティブ再発乳癌に、アテゾリズマブ＋Nabパクリタキセルを投与した５症例の検討

[1]兵庫県立尼崎総合医療センター　乳腺外科、
[2]兵庫県立尼崎総合医療センター　腫瘍内科、
[3]京都大学医学部附属病院　腫瘍内科
諏訪　裕文[1]、池田　真子[1]、泉　愛[1]、山口　あい[1]、太治　智愛[1]、木曾　末厘乃[1]、森　由希子[2,3]

【背景】アテゾリズマブは、切除不能あるいは転移トリプルネガティブ乳癌を対象に行われたIMpassion130試験の結果をもとに、PD-L1陽性集団において毎週投与のNabパクリタキセルの併用で保険承認となった。当院でアテゾリズマブ＋Nabパクリタキセルを投与した５症例の有効性と安全性を検討した。
【対象と方法】2020年１月以降に投与した５症例を対象とした。年齢中央値は70歳（28 ～ 73）、全例がトリプルネガティブ再発乳癌、無病生存期間（DFI）中央値は13カ月(7 ～ 100)、転移臓器は、肺３例、骨１例、リンパ節２例、局所２例（重複あり）で、前治療レジメン数は0/1/2/3が、1例/1例/2例/1例であった。SP142抗体の測定は、すべて転移部位から採取した組織で行い、IC1 3例、IC2 １例、IC3 １例であった。アテゾリズマブ840mg をday1,15、Nabパクリタキセル100mg/m2を day1, 8, 15に投与し、４週を１コースとして病勢進行まで継続した。免疫関連有害事象の早期発見のため、コースごとに胸部レントゲン、尿検査、甲状腺機能、HbA1c値などをセット化して測定した。
【結果】施行コース数は中央値5(3 ～ 23)で、最良治療効果はCR/PR/SD/PDが0例/1例/1例/3例、奏効率20%、臨床的有用率20%であった。PRの１例は肺転移症例で、IC3、前治療レジメン数１で、縮小を維持したまま１年10カ月間治療を継続中である。副作用中止はなかったが、１例で副作用のためNabパクリタキセルの減量を必要とした。１例で後治療中に肺臓炎G1が認められたが、早期に呼吸器内科にコンサルトし休薬とステロイド治療により回復した。血液毒性では、１例で好中球数減少G3、非血液毒性では、全例で脱毛症G2、２例で疲労G1、１例で下痢G2、皮疹G1、味覚低下G1、末梢神経障害G1がみられた。
【考察】奏効率は20%と高くなかったが、前治療が多い症例やDFIが短い症例が含まれていたことによる可能性がある。検査をセット化し、副作用を早期に発見することで安全に投与が可能であるが、後治療中にも免疫関連有害事象が出現することに留意する必要がある。当院では、腫瘍内科をはじめ複数診療科と看護師、薬剤師で免疫チェックポイント阻害剤診療カンファレンスを定期的に開催しており、情報共有および副作用の早期対応に有益であった。
【結語】アテゾリズマブ＋Nabパクリタキセル療法は奏効した場合、免疫関連有害事象に注意しながら長期間継続投与できる可能性があるが、今後さらに症例を重ねて検討する必要がある。

EP16-113

抗PD-L1抗体（アテゾリズマブ）の投与にて免疫関連肝障害が発現した乳癌の１例

[1]馬場記念病院　外科、[2]馬場記念病院　検査部、[3]馬場記念病院　病理部、
[4]大阪市立大学　乳腺内分泌外科
木下　春人[1]、寺岡　均[1]、前川　好隆[2]、北野　真子[2]、森川　まよ[2]、杉田　好美[2]、坂本　明子[2]、魚野　弘子[2]、佐久間　崇[1]、庄司　太一[1]、中川　泰生[1]、大平　雅一[1]、筑後　孝章[3]、柏木　伸一郎[4]

【はじめに】2019年９月にPD-L1モノクローナル抗体アテゾリズマブはPD-L1陽性の進行・再発トリプルネガティブ乳癌の一次治療として適応となった。免疫チェックポイント阻害薬 (immune checkpoint inhibitor; ICI) の有害事象はその作用機序から、免疫が関与した免疫関連副作用 (immune-related adverse event：irAE) と呼ばれ、肝障害の頻度は原疾患、薬剤の種類、投与方法により様々な報告がされている。今回われわれは、抗PD-L1抗体（アテゾリズマブ）の投与にて免疫関連肝障害が発現した乳癌の１例を経験したので、文献的考察のもとに報告する。
【症例】65歳、女性。左乳房腫瘤が皮膚に突出して出血を認めるようになり、当院紹介受診となった。生検にて浸潤性乳管癌の診断で、CT検査にて多発肺転移・肝転移、腋窩リンパ節・縦隔リンパ節転移を認めた。左乳癌 (浸潤性乳管癌，ER陰性，PgR陰性，HER2 2+，HER2-FISH陰性，PD-L1陽性細胞5-9%，cT4N3M1 cStage IV) に対して一次治療としてAtezorizumab+nab-PTX療法を開始した。投与後21日目の採血にて肝障害 (AST 294 IU/l, ALT352 IU/l, T-bill 0.4 IU/l) を認めた。その他に肝障害を発現する疾患が無かった事より、アテゾリズマブによる Grade3の免疫関連肝障害と診断した。PSL 2 mg/kg/日で開始したところ、速やかに肝障害の改善を認めた。外来にてPSLの漸減を行い、二次治療として、PTX+Bmab療法を開始した。その後、病勢の制御が困難で当院受診後319日目に死亡された。
【考察】国際共同第Ⅲ相臨床試験 (IMpassion130 試験) におけるAtezorizumab+nab-PTX療法のGrade3の肝障害発現は452例中24例で5.3%であった。国内の登録者34例には発現を認めなかった。発現時期の中央値は65.0 (28.0-92.0) 日であった。自験例は投与後21日目に発現しており、早い段階で発現していた。自験例はirAEを確定診断するための肝生検を実施できておらず、反省すべき点である。しかし、PSL投与で速やかに肝障害が改善していることやPTXの投与も含めたその後の化学療法にて肝障害の発現を認めていないことよりアテゾリズマブによる免疫関連肝障害であったと考えて矛盾しない。
【結語】今回われわれは、アテゾリズマブの投与にて免疫関連肝障害が発現した乳癌の１例を経験した。ICIを使用する際には比較的早期に重篤なirAEが発現する可能性を念頭において治療する必要があると考えられた。

★：優秀ポスター

EP16-114
当院でのテセントリク＋アブラキサン療法の効果と副作用への対応

[1]大阪警察病院　乳腺内分泌外科、[2]大阪警察病院　病理診断科
下　登志朗[1]、吉留　克英[1]、塚部　昌美[1]、安野　佳奈[1]、髙久保　宏美[1]、長谷川　庚美[1]、鳥　正幸[1]、安岡　弘直[2]

当院でAtezolizumab(Atezo) + nab-paclitaxel(nab-PTX)療法を実施した4例中2例で免疫関連有害事象(irAE)が出現した。irAEのGrade、診断、対処方法について検討した。
症例1) 49歳女性、左乳癌T1cN0M0 Stage Ⅰ。乳房部分切除＋センチネルリンパ節生検を実施した。術後EC療法、残存乳房放射線外照射、Docetaxel療法を実施。DFI 4.5年で左鎖骨上リンパ節に再発を認めた。PETで他臓器転移なし。原発巣、転移リンパ節でのPD-L1陽性を確認しAtezo + nab-PTX療法を3サイクル実施しPETで集積消失、complete response。3サイクル目に点滴後3-5日目にかけて腹痛下痢(Grade2)が出現し自然軽快することを反復。Atezo + nab-PTX療法を中止し大腸内視鏡検査を実施。全大腸にびらん、発赤あり、生検で組織学的にirAE腸炎と考えられた。ステロイドにて早期に症状改善した。
症例2) 2型糖尿病、橋本病、アルコール過敏症の既往をもつ72歳女性、右 乳 癌T2M1M1 (PUL、PLE、LYM) StageⅣ。Eribulin(ERI)3か 月 実 施しCEAの著明な低下を認め、局所コントロールを目的に乳房全切除術＋腋窩リンパ節郭清を実施。術後ERIを3か月継続したがCEAの持続上昇とLYM増 大Progressive disease(PD)あ り、Gemcitabine(GEM)2か 月、Vinorelbine(VNR)2か月でさらにCEA上昇、LYMが増大。nab-PTX 7か月でCEAが著明に低下しPUL LYMのPartial response(PR)を認めたが11か月で徐々にLYM・PULがPDとなった。原発巣でのPD-L1陽性を確認しAtezo＋nab-PTX療法を開始。4サイクルで肝炎胆管炎（Grade1）を疑う採血データ変化あり休薬。ステロイドにて速やかに軽快した。ステロイド減量休止後、副腎皮質ホルモンの分泌が抑制されていないことを確認しAtezo + nab-PTX療法を再開。肝炎胆管炎の再発はなく治療を継続している。
Atezo + nab-PTX療法で致命的irAE（腸炎・肝炎・肺炎・神経障害）が出現することがありirAEを早期発見、診断し臓器別アルゴリズムに基づいた適切な対処が必要と考えられた。

EP16-116
再発トリプルネガティブ乳癌に対するペムブロリズマブの使用経験

[1]城山病院　乳腺外科、[2]大阪医科薬科大学病院　乳腺・内分泌外科
松谷　歩[1]、新田　敏勝[1]、木村　光誠[2]、冨永　智[2]、高島　祐子[1]、三好　和裕[1]、石橋　孝嗣[1]、岩本　充彦[2]

【はじめに】2021年8月より、手術不能または再発トリプルネガティブ乳癌に対する新たな治療として、PD-L1陽性であればペムブロリズマブが選択肢に含まれるようになった。当院において、再発トリプルネガティブ乳癌に対してペムブロリズマブを使用した症例を経験したため報告する。
【症例】48歳女性 ＜現病歴＞疼痛を伴う右乳腺腫瘤を自覚し、当科外来を受診した。 ＜視触診＞右Aに2.8cm大の可動性不良な腫瘤を触知した。 <MMG>右MIに微細鋸歯状の高濃度不整形腫瘤を認め、カテゴリー4と診断した。 <US>右A領域に血流増生を伴う28*28*26㎜大の不整形腫瘤を認め、カテゴリー5と診断した。腋窩には15mm大の腫大リンパ節が数個散見された。 <CT検査＞右A領域に28mm大の濃染結節を認めた。右腋窩リンパ節腫大を認めたが、他臓器への遠隔転移は認めなかった。 ＜病理組織診断結果＞CNBにて浸潤性乳管癌(ER: 0 , PgR: 0 , HER2: - , Ki67: ≧90%)。 以上より、T2N1M0 Stage Ⅱ B トリプルネガティブ乳癌の診断であった。
【経過】術前化学療法(FEC100 4コース、DOC4コース)を施行し、画像上CRとなった。予定通り、右乳房切除術、腋窩リンパ節郭清術をLevel Ⅱまで施行した。手術標本病理組織学的所見では腫瘍の残存は認めず、病理学的にもpCRであった。しかし、術後1年のCT検査にて胸骨右側・右鎖骨上窩リンパ節転移・胸椎Th4転移を指摘された。右鎖骨上窩リンパ節転移巣と一致した部位に疼痛を認めていたため放射線照射を施行した。その間にPD-L1の発現有無を確認したところ、PD-L1/SP142、PD-L1/22C3ともに陽性であった。早々にペムブロリズマブをゲムシタビンとカルボプラチン併用で施行する方針となった。
【考察】
現在、進行・再発トリプルネガティブ乳癌に対する免疫チェックポイント阻害薬として、2019年9月よりアデゾリズマブ、2021年8月よりペムブロリズマブが承認されている。Impassion130試験を適用するか、KEYNOTE-355試験を適用するかはcontroversialであるが、いずれにせよ免疫チェックポイントのマネジメントが重要である。
【結語】
今回、我々はタキサン系レジメンの使用後1年でもあり、KEYNOTE-355試験を選択した。これについては、今後の検討等にも期待したい。

EP16-115
ペンブロリズマブ併用療法が奏効した術後超早期再発トリプルネガティブ乳癌の1例

トヨタ記念病院　乳腺外科
上野　真帆、谷口　真弓、丹羽　由香、伊藤　和子

症例は初発時52歳閉経前女性。右乳房のしこりを主訴に来院。右乳房上内側部に腫瘤を触知し、MMGではFADおよび構築乱れを認めC3-2、USでは2.2cmのhaloを伴う不整形腫瘤C5であった。針生検にて浸潤性乳管癌（充実型）、NG3、ER・PgRとも陰性、HER2陰性であった。乳房MRIでは乳管内進展なくcT2N0M0と診断し、Bp+SNを施行した。センチネルリンパ節に転移はなく、術後の病理組織学的所見では浸潤径19mm、f、NG、Ly0、V0、免疫染色ではER・PgR陰性、HER2陰性、Ki67は40-50%、切除断端は陰性であった。pT1cN0M0 stage Ⅰ A。術後補助療法として、dosedenseACのちweeklyPTX療法と残存乳房照射の方針とした。ddAC療法中に残存乳房の違和感が出現し終了時には疼痛となり、鎮痛薬の定期内服を開始した。その後PTX投与中は症状の変化無く経過したが、9コース終了後、本人都合にて1週休薬したところ右乳房の疼痛の増悪と硬結・発赤が出現した。胸腹部CTでは右乳房皮膚は肥厚し残存乳腺はすべて腫脹した塊状となっており、腋窩リンパ節腫大も認めていた。再度針生検を実施したところ浸潤性乳管癌、NG3、手術標本より高度な異型が観察されたがER・PgR陰性、HER2陰性、Ki67は68%であった。PET-CT、頭部MRIでは遠隔転移は認めず、術後6か月、補助化学療法中の乳房内再発および所属リンパ節転移と診断した。BRCA1/2遺伝子病的バリアントは認めず、PD-L1検査では抗体22C3ではCPS10以上、SP142も陽性であった。右乳房の炎症は増悪傾向で一部びらんも認められ麻薬による鎮痛を要する状態となっており、全身薬物療法としてペンブロリズマブ+GEM+CBDCA療法を選択した。投与開始後より発赤・疼痛は減少し、2コース終了後のCT画像では乳房内再発巣、腋窩リンパ節ともに著明に縮小した。現在も継続投与中である。
ペンブロリズマブは抗PD-1抗体であり、PD-1とそのリガンドであるPD-L1およびPD-L2との結合を阻害することによってエフェクターT細胞を再活性化し、腫瘍に対する細胞傷害活性を誘導する。本例は補助化学療法抵抗性の超早期に局所再発したトリプルネガティブ乳癌であり、本薬剤併用療法が奏効した。文献的考察を加え報告する。

EP16-117
PSTおよび術後早期に肝転移を来したPD-L1陽性TNBCにペムブロリズマブを使用した1例

大阪医科薬科大学　医学部　乳腺内分泌外科
田中　亨明、木村　光誠、富永　智、前沢　早紀、碇　絢菜、坂根　純菜、奥　浩世、岩本　充彦、青木　千夏、太田　紅仁香、川植　永里加

はじめに：PembrolizumabはPD-L1陽性進行再発triple negative breast cancer(TNBC)に対する新規治療薬として期待されている。術前化学療法および術後早期に肝転移を来し、Pembrolizumab+Gemcitabine+Carboplatinは無効であったが、Bevacizumab+Paclitaxelが有効であったPD-L1陽性TNBCの1例を経験したので、文献的考察を加えて報告する。
症例：36歳女性。急速増大する乳腺腫瘤に対する精査の結果、左乳癌T3N2M0 StageⅢAと診断した。サブタイプ検索結果はER(-) ,PgR(-) ,HER2(-) ,Ki67 66.6% であった。術前化学療法としてEC followed by nab-Paclitaxel療法を施行した。PRと判断し、SSM+Axを施行した。術後病理結果において、化学療法効果判定はGrade1bであった。術後、PMRTおよびカペシタビンの投与中であったが、早期に左胸壁皮膚転移、肝転移が出現した。PD-L1/SP142 22C3陽性であったためPembrolizumab+Gemcitabine+Carboplatin投与を開始した。2コース目Day8で肝胆道系酵素上昇とCTにて肝転移巣の急速増大を認めたため治療継続困難と判断し、Bevacizumab+Paclitaxelに変更した。変更後の病勢はコントロールされている。
考察：今回我々は、早期に再発を来したPD-L1陽性TNBC乳癌症例に対し、KEYNOTE355試験に準じ、Pembrolizumab+Gemcitabine+Carboplatin投与を選択したが、効果は得られなかった。一方、Bevacizumab+Paclitaxelは有効であった。免疫チェックポイント阻害剤は好中球リンパ球数比（NLR）との関係性が取り上げられており、NLR が低いと免疫チェックポイント阻害剤がより有効となると言われている。自験例は、免疫チェックポイント阻害剤使用直前まで化学療法を受けており、NLRが上昇していた。故に免疫チェックポイント阻害剤の効果が乏しかった可能性があると判断する。
まとめ：早期再発を来し、Pembrolizumab+Gemcitabine+Carboplatinが無効であったTNBCの1例を経験した。免疫チェックポイント阻害薬の選択においては、NLR値も考慮すべきと考えられた。

★：優秀ポスター

EP16-118
オンコロジーエマージェンシー発症TNBC再発に対し抗PD-L1抗体療法でPD後、抗PD-1抗体療法が奏効した一例

淡海医療センター　乳腺外科
木下　一夫

免疫チェックポイント阻害剤（ICI）の出現は多くの転移性固形癌の治療に革命をもたらしているが、乳癌においても進行再発TNBCでAtezolizumabとPembrolizumabの2剤が使用可能となった。今回2剤の逐次投与によって奏効を認めた症例を報告する。
【症例】再発受診時58歳 女性。
【既往歴】前医にて
51歳右乳癌T1cN1(3個)M0 IDC Luminal B (ER+ PR+ Her2- Ki-67 90%)
手術：Bp+Ax,　術後PTX+CPAx6, RX(-), UFT+SERM 15カ月
54歳右腋窩部再発、皮下転移invasive carcinoma (ER- PR- Her2- Ki-67 70%)
RX 50Gy/25Fr, ECx4, SAI~
【現病歴】2020年9月嗄声、呼吸苦出現 CT:右肺門～鎖骨下LN腫大、食道狭窄、心嚢水貯留、肝転移疑い 右頚部リンパ生検：breast meta.(ER- PR- Her2-、CK7陽性、CK20陰性、GCDFP-15陽性)と診断され、当科紹介となった。
心タンポナーデ、上大静脈症候群、嚥下障害と診断。心嚢穿刺ドレナージおよびCVport留置施行し、TXL/BEV x 2施行。心嚢水再貯留なく、症状改善し、肝転移SD以外PR。BRCA mut.(-) PD-L1陽性を確認し、Nab-PTX/Atezoに変更。7コース後肝転移PDとなり、Eribulinに変更。1コース後多発脳転移の出現を認め、定位放射線療法を3か所に施行した。Eribulin x 6施行後PD。
PD-L1陽性（CPS>10）確認し、PEMBRO/GEM/CBDCAを4コース施行した結果、明らかな肝転移と残存脳転移の縮小を認めた。現在7コース終了、PEMBRO開始後約6カ月経過しており、PR以上の効果が期待される。
【考察】乳がんにおいても異なる免疫チェックポイント阻害剤の逐次投与の有用性が示唆された。再現性やその機序に関し、今後の研究課題であると考えられた。

EP16-119
当科におけるER陽性HER2陰性転移・再発乳癌に対する一次内分泌療法の実際

富山県立中央病院　外科
吉川　朱実、前田　基一、杉本　優弥、北野　悠斗、所　智和、祐川　健太、倉田　徹、廣瀬　淳史、柄田　智也、林　泰寛、天谷　公司、加治　正英

【はじめに】ER陽性HER2陰性転移・再発乳癌(ER+HER2-MBC)に対する一次治療は内分泌療法（ET）が基本である。現行の乳癌診療ガイドラインでは閉経後症例ではETにCDK4/6阻害薬（CDK4/6i）の併用を行うことが強く推奨されている。閉経前症例の一次ETにおけるCDK4/6i併用のエビデンスは少ないが、卵巣機能抑制下に閉経後と同様のCDK4/6i併用治療を行うことの有用性が示されており、弱い推奨となっている。当科におけるER+HER2-MBCに対する一次ETでの薬剤選択（CDK4/6i併用の有無）とその後の経過を、CDK4/6i 2剤の発売後の2019年度および2020年度治療開始症例で検討した。【対象】2019年4月から2021年3月までの2年間にER+HER2-MBCに対する一次ETを当科で開始した28例。【結果】当科では同期間、原則CDK4/6i併用の方針としていたが、実際にはET単独例が12例（43%）、CDK4/6i併用例が16例（57%）であった。ET単独の12例の理由の内訳は、① 患者の身体的・精神的・社会的理由によるものが8例、② 無症状で腫瘍量が少ない晩期再発例が2例、③ 内胸リンパ節再発（胸骨浸潤）のみが1例、④ 再発診断当初は多発肺転移「疑い」でET単独で経過をみた症例が1例であった。①の8例中4例はその後PDとなり、うち2例はCDK4/6iを開始し、残る2例はCDK4/6i併用困難のためETを他剤に変更して治療継続している。②の2例はいずれも現時点で増悪なく一次治療を継続中で、③と④の症例はPDとなりCDK4/6iを開始した。すなわち、一次治療をETとした12例中4例（33%）が観察期間内にPDのためCDK4/6iを開始していた。一次治療をCDK4/6i併用とした16例はいずれも現時点で無増悪であり、1例が途中で有害事象のためCDK4/6iを他剤に変更したが、全例でCDK4/6i併用ETを継続中である。【考察】原則CDK4/6i併用の方針であっても実際にはET単独例が43%あった。ET単独例（12例）のうち6例（50%）が観察期間中にPDとなっており、4例が二次治療でCDK4/6iを開始していた。一方、CDK4/6i併用例（16例）は現時点で増悪なく治療を継続できており、少数での検討ではあるが、PFSが長いものと思われる。治療選択に際してはエビデンスにもとづき、益と害のバランス、患者背景、希望などをふまえた shared decision makingを行う必要があると考えられた。

EP16-120
当院におけるHR陽性HER2陰性の転移再発乳癌に対するpalbociclibの実臨床での検討

[1]関西医科大学　附属病院　乳腺外科、[2]関西医科大学　附属病院　腫瘍内科
吉田　奈央[1]、笠原　実貴子[1]、多田　真奈美[1]、朴　将源[2]、柴田　伸弘[2]、木川　雄一郎[1]、杉江　知治[1]

【背景・目的】
Palbociclibは2017年9月に国内で承認された CDK4/6の選択的阻害薬であり、HR陽性HER2陰性の進行再発乳癌に対してホルモン療法との併用によりPFSの有意な延長が示されている。今回、当院での3年間の使用経験例を通して、実臨床におけるpalbociclibの有効性・安全性を検討した。
【対象・方法】
2018年1月から2021年 1月の期間に当院でpalbociclibの投与を行なったHR陽性HER2陰性進行再発乳癌81例を対象として後方視的に検討した。
【結果】
Palbociclib投与開始時の年齢中央値は66歳(39-83)歳、内臓転移なし34例、内臓転移あり43例（うち骨転移のみ19例）、一次治療32%(26例)、二次治療28%(23例)であった。一次治療の無増悪生存期間の中央値（mPFS）は16ヶ月(1-45ヶ月)、奏効率(ORR)34%、臨床的有用率（CBR）88%であった。後治療はeverolimusが33%（4例）で最も多く、次いで副作用によるabemaciclibへの変更25%(3例)が多かった。二次治療のmPFSは17ヶ月(1-45ヶ月)で、奏効率(ORR)は35%、臨床的有用率（CBR）91%であった。後治療はeverolimus とabemaciclibがそれぞれ37.5%（6例）で、化学療法は18%（3例）であった。Palbociclibは91%(74例)で125mgから開始され、61例（75%）に減量が行われていた。減量の理由は好中球減少が90%(55例)と最も多かったが、発熱性好中球減少症は認めなかった。有害事象による投与中止は14例(17%)に認め、理由は好中球減少症 8例(G3:6例、G4:2例)、肝機能障害の遷延 2例(G2:1例、G3:1例)、ILD 1例(G1)、食欲不振が2例(G2:1例、G4:1例)、嘔吐1例(G3)、全身倦怠感 1例(G3)の順であった。
【考察・結語】
当院での使用経験でもpalbociclibはPALOMA-2及び3試験に匹敵する臨床効果を示した。Palbociclibを125mgから開始し、的確に減量を行うことで、治療を安全に継続することができた。有害事象も想定内で対処可能であったことから、palbociclibはHR陽性HER2陰性の進行再発乳癌患者の期待に応える薬剤といえる。

EP16-121
当院におけるホルモン受容体陽性HER2陰性の進行・再発乳癌に対するCDK4/6阻害薬の使用状況

[1]社会医療法人　雪の聖母会　聖マリア病院　薬剤部、
[2]社会医療法人　雪の聖母会　聖マリア病院　乳腺外科、
[3]社会医療法人　雪の聖母会　聖マリア病院　外科、[4]まさ乳腺クリニック
野口　直美[1]、金城　和寿[2]、遠藤　香代子[2]、吉田　直裕[3]、岩永　彩子[3]、田中　将也[4]

【背景】ホルモン受容体(HR)陽性HER2陰性進行・再発乳癌に対する治療において、2020年の乳癌診療ガイドライン改訂では、一次・二次内分泌治療としてCDK4/6阻害剤と内分泌療法の併用が強く推奨されている。今回、当院でのCDK4/6阻害薬の使用状況・有害事象の発現状況と、CDK4/6阻害薬使用患者に対する薬剤師の介入について調査を行った。
【方法】2018年1月～ 2021年11月までにCDK4/6阻害薬を投与したHR陽性HER2陰性進行・再発乳癌患者46名(パルボシクリブ:PAL27,アベマシクリブ:ABE19)の患者背景、投与量・コース数、併用薬剤、奏効率・病勢コントロール率(DCR)、有害事象による休薬・減量、薬剤師介入状況を診療録より後方視的に調査した。
【結果】患者背景は、年齢中央値65歳(34-88)、内臓転移有31例、無15例、骨転移有30例(骨転移のみ9例)、前治療数中央値2(0-11)であった。PALでは、投与コース数中央値6(2-42)、奏効率:18.5%、DCR:88.8%であった。ABEでは、投与コース数中央値7(1-35)、奏効率:5.3%、DCR:52.6%であった。PAL/ABEともに、病勢コントロールが良好な患者での前治療数は少ない傾向にあった(SD/PR:2.6,PD:4.5)。有害事象は、PALではGrade3以上の好中球減少を24例(88.8%) に認め休薬・減量を行った。ABEでは下痢を14例(73.7%)に認め、9例で減量を行った。薬剤性肝障害は5例(PAL:1,ABE:4)で、ABE2例はGrade3で中止となった。薬剤師によるCDK4/6 阻害薬使用患者への介入は12人(26%、32回)に行った。
【考察】PALOMA-2/3試験(日本人)でのPALの好中球減少症(Grade3/4)発現率は87.6%,92.6%であり、当院でも25例(92.6%)でGrade3以上を認めたが、休薬・減量により継続は概ね可能であった。一方、ABEはMONARCH-2/3試験での下痢は80%以上(全Grade)と高率だが、下痢による中止割合はそれぞれ2.9%,1.8%であった。当院ではABEによる下痢を14例(73.7%:Grade1-2)に認め、4例(21.0%)で中止しており、臨床試験より高率であった。当院薬剤部では、ABE開始時に予め下痢が起こりやすいことを伝え、下痢の兆候(軟便傾向)が認められた場合に止痢薬の服用を開始するよう説明、下痢時の水分補給についても指導を行っている。
【結語】CDK4/6阻害薬は有害事象を考慮した服薬管理が重要であり、特にABEによる下痢はアドヒアランスに直結しやすく、患者の服用状況や有害事象に関して、医師および調剤薬局との情報共有を行い、外来通院治療の継続につながるよう努めていく。

★：優秀ポスター

EP16-122

HR陽性HER2陰性転移・再発乳癌における内分泌療法+CDK4/6阻害薬使用後の治療薬選択とその効果の検討

川崎医科大学　乳腺甲状腺外科学
小池　良和、山本　裕、佐々木　梓、福間　佑菜、三上　剛司、岸野　瑛美、川野　汐織、緒方　良平、齋藤　亙、野村　長久、田中　克浩、紅林　淳一

【目的】HR陽性HER2陰性転移・再発乳癌における内分泌療法+CDK4/6阻害薬使用後の適切な治療薬選択については未だ明確な答えはない。今回、当院におけるHR陽性HER2陰性転移・再発乳癌患者のCDK4/6阻害薬使用後の治療薬選択とその効果を検討した。
【患者と方法】2018年1月1日～2021年3月31日の間にHR陽性HER2陰性転移・再発乳癌に対して当科で内分泌療法+CDK4/6阻害薬の併用療法を受けた98症例のうち、その後に新たな治療を受けた47症例の電子カルテを調査した。倫理委員会承認番号5451-00。
【結果】対象患者の年齢は44～93歳（中央値 62歳）。観察期間中央値119.3か月。転移部位は肝転移が17例、肺転移が16例、骨転移が32例、中枢神経系転移が2例、軟部組織が28例。術前もしくは術後に抗癌化学療法を受けたものが19例、術後ホルモン療法を受けたものが32例。CDK4/6阻害薬としてアベマシクリブ（A）が使用されたものが11例、パルボシクリブ（P）が使用されたものが36例であった。1次後治療としてCDK4/6阻害薬をA→PもしくはP→Aへ切り替えたものが7例、併用する内分泌療法のみ変更したものが2例、他の内分泌療法へ変更したものが16例、化学療法へ変更したものが22例であった。2次後治療としてA→Pが1例、併用する内分泌用法を変更しPが再投与されたものが2例、内分泌療法が8例、化学療法が29例、治療なしが7例であった。CDK4/6阻害薬使用後の1次後治療の効果は、CR 4例、PR 6例、SD 15例、PD 17例、NE 5例、奏効率 21.3%、臨床的有効率 53.2%であった。また、CDK4/6阻害薬使用後の1次後治療の無増悪生存（PFS）期間の中央値は7.05か月であった。
【考察】HR陽性HER2陰性転移・再発乳癌における内分泌療法+CDK4/6阻害薬使用後の1次治療薬選択については化学療法を選択するものが最多であり、次いで他の内分泌療法へ変更がなされていた。2次治療になると半数以上が化学療法を選択する結果となった。今回の検討では、PFS期間を有意に延長する効果的な治療法は見出せなかった。

★EP16-124

当院において1/2次治療でCDK4/6阻害剤を施行した後治療についての検討

京都第一赤十字病院
本田　晶子、北野　早映、糸井　尚子、李　哲柱

【緒言】ER陽性HER2陰性転移・再発乳癌に対して内分泌療法＋CDK4/6阻害剤（以下CDKi）を使用した後の治療シークエンスは議論を要するところである。今回当院において1/2次治療でCDKiを施行した後治療の治療成績について検討し報告する。
【対象】当院において2017年12月～2021年10月までにCDKiを開始し、その後治療変更し評価可能であった20例。上記20症例に対し、後方視的に検討した。
【背景】年齢の中央値は66歳（43-78）。StageⅣが10例、術後再発が10例であった。使用したCDKiはパルボシクリブが15例、アベマシクリブが4例、パルボシクリブ→アベマシクリブが1例であった。CDKiが1次治療は7例、2次治療が13例であった。CDKiと併用した内分泌療法薬はフルベストラント（+LH-RHアゴニスト）が13例、レトロゾールが7例であった。
再発後の化学療法歴（術後療法は含まない）がないものは11例、あるものが9例であった。
後治療はエキセメスタン＋エベロリムスが8例と最も多く、エリブリンが4例、アブラキサン＋ベバシズマブ、ドセタキセルがそれぞれ1例ずつ、内分泌療法単剤、同じCDKi＋他の内分泌療法薬、他のCDKi＋同じ内分泌療法薬がそれぞれ2例ずつであった。
CDKi開始時の転移臓器はリンパ節が12例、肺が9例、骨が6例、肝が3例、胸膜/腹膜が5例、皮下/軟部組織が2例、子宮/卵巣が2例、副腎、胃がそれぞれ1例ずつであった（重複含む）。
【結果】後治療の最良効果判定はPRが5例、long SDが6例、SDが2例、PDが7例であり、ORR 5例（25.0%）、CBR 11例（55.0%）であった。
CDKiの最良効果判定はPRが4例、long SDが4例、SDが4例、PDが6例、評価不能（AEによる）が2例であった。治療変更した理由はPDが16例、AEが3例（他のCDKiに変更が2例、内分泌療法単剤が1例）、DVTが1例であった。CDKiの治療期間の中央値は5.4M(0.4-33.3)だが、10例（50.0%）が6ヶ月以上後治療が施行できていた。
有害事象としては、後治療に特有の既知の有害事象を認めるのみであった。
【考察】今回の検討では、後治療に移行しているという時点でCDKiの治療期間は短いというバイアスがかかっているものの、作用機序の異なる薬剤に変更することでCBRは55.0%、治療期間も半数が6ヶ月以上施行できており、一定の効果が期待できるものと思われた。CDKi耐性獲得後は他のCDKiにも交叉耐性を生じるとの報告があるがAEにより他のCDKiに変更した場合は効果は維持されると思われた。今後も症例を蓄積して検討したい。

EP16-123

80歳以上の高齢者におけるCDK4/6阻害剤の忍容性の検討

小牧市民病院　外科
野田　純代、間下　優子、古川　翠

【背景】ER陽性 HER 2陰性転移再発乳癌に対する内分泌療法とCDK4/6 阻害剤の併用療法は標準治療である。またAbemaciclib（ABE）においては2021年12月から、再発高リスクのER陽性HER2陰性乳癌術後薬物療法にも適応が拡大した。乳癌患者にも高齢者は一定の割合で存在するものの、治療の開発に関する治験や臨床試験では高齢者を対象とするものは少なく80歳以上のCDK4/6阻害剤の投与に関する一定の見解はない。【方法】当院でCDK4/6阻害剤承認から2021年7月までに内分泌療法とCDK4/6阻害剤の併用療法を施行した 80歳以上の症例を対象に、忍容性と投与状況を後方視的に検討した。【結果】CDK4/6 阻害剤投与全症例63例の内訳は、Palbociclib（PAL）53例、ABE 5例、PAL→ABE5例であった。そのうち 80歳以上の症例は10例（再発5例、StageIV5例）で、CDK4/6阻害剤内訳はPAL6例、ABE 3例、PAL→ABE1例であった。10例の投与開始時の年齢中央値は 82歳（81-87）で、転移再発後の治療ラインの中央値は3（1-8）であった。«PAL群»減量は6例全例で行われていた。超高齢を理由とした減量開始は3例で行われていた。減量後の維持用量は 100㎎/日が0例、75㎎/日が6例全例であった。休薬期間延長が3例（50%）で認めた。減量理由は6例全例で好中球減少であった。最良効果判定はPR2例、SD2例、PD1例、不明1例であり、治療期間中央値は304日（49-392）であった。«ABE群»減量が3例全例で行われていた。減量理由は、好中球減少2、貧血1であった。減量後の維持用量は 200㎎/日が 2例（67%）、100㎎/日が 1例（33%）であった。最良効果判定は3例ともPRであり、ABEによる治療期間中央値は448日（419-515）であった。なお、PAL→ABE群の1例は、PAL開始後97日で好中球減少にて75㎎/日でも継続不可となりABEへ切り替えた後、間質性肺炎Grade2のため切り替え後161日で中止となった。【考察】80歳以上におけるCDK4/6阻害剤の減量頻度は全例におよび、PALにおいては50%が減量かつ休薬期間延長を要した。好中球減少の有害事象は90%で発生したが、適切に減量を行い好中球減少以外の有害事象がコントロールできた症例においては1年前後の治療継続が可能であった。

EP16-125

放射線照射後にPalbociclibが原因と考えられる間質性肺炎と特発性血小板減少症を発症した進行乳癌の1例

[1]金沢医療センター　外科、[2]金沢医療センター　病理部
宗本　将義[1]、川島　篤弘[2]

【はじめに】CDK4/6阻害剤であるPalbociclibは，PALOMA-2/3試験においてER+HER2-進行再発乳癌の無増悪生存期間 (PFS)の有意な延長が示された。Palbociclibは本邦においても 2017年に承認され実地臨床で広く使用されている。しかしながら、CDK4/6阻害薬の使用においては重症の薬剤性間質性肺炎が報告されており、その適切な副作用管理が求められている。今回、進行乳癌に対しpalbociclibを使用し局所コントロール目的に放射線照射を行ったのちに重症の間質性肺炎を発症した症例を経験したため報告する。
【症例】81歳　女性　20XX年4月初診、T4bN3bM0の進行乳癌との診断であった。病理結果はluminal　Bであった。切除不能乳癌として5月よりLET＋palbociclib（100mg）の投与を開始した。認容性は問題なかったが、腫瘍の増大傾向を認めpalbociclib　2コース終了時から乳房と腋窩を標的に局所コントロール目的に放射線照射を開始した。60Gy/30回施行した。照射途中よりpalbociclibはいったん中止しLETの内服のみ継続していた。
照射終了後より再度palbociclibを再開したが、9月中旬に入り息切れなどの呼吸器症状を認め受診、CTにて広範な間質性肺炎を認めた。薬剤性の間質性肺炎と診断し、ステロイドパルスを開始した。入院後、10日後より血小板低下を認めた。血小板輸血を行うも改善は認めず、血液検査にてPAIgGの高値を認めた。そのため特発性血小板減少症の診断となった。ステロイドパルスにより一時的に酸素化の改善は認めたものの、その後再度肺炎の悪化を認め、2回目のステロイドパルスを行った。しかし、治療の効果は乏しく、入院後1か月後永眠された。
【考察】Kalash RらはPalbociclib投与中に姑息的に照射を行った症例について報告しているが、併用する際には顕著な肺毒性を発症することもあると報告している。
現時点で併用禁忌ではないものの、Palbociclib投与を行った症例に対し胸壁、乳房への放射線照射を行う際には最善の注意をもっておこなうべきであり、照射を避けることができるのであれば避けるべきであると考えられた。

★：優秀ポスター

EP16-126
80歳以上の高齢者乳癌に対するCDK4/6阻害剤の使用経験

小川赤十字病院　乳腺内分泌外科
長岡　弘、高橋　泰、遠藤　敬一

【はじめに】現在ホルモン受容体（HR）陽性/HER 2 陰性進行・再発乳癌に対する一次・二次内分泌療法としてCDK4/6阻害薬の使用が推奨されているが，高齢者に対する安全性は確立されていない．今回80歳以上高齢HR陽性進行・再発乳癌に対するCDK4/6阻害薬の使用経験を報告する．【症例1】82歳女性，PS0. 2018年4月，左乳房腫瘤を主訴に受診し，左乳癌（T4b, N2,M1(OSS, PLE):StIV）と診断．病理診断でIDC,ER:3b,PR:3a,HER2 score0,Ki67:10%で Letrozole(LET)， Palbociclib(PAL)(125mg)，Denosumab(DENO)を 開始した．同年11月のCTで腫瘍部は瘢痕部を残して消失し，胸水の減少を認めた．治療中に好中球減少（Gr2）を認めたが休薬にて減量なく継続可能であった．2019年9月のCTで肝転移を認めLETをFulvestrant(FUL)に変更したが同年10月心筋梗塞を発症し死亡した．
【症例2】83歳男性，PS0. 2015年1月，左乳癌（T4b, N3,M0:StIIIB）の診断で同年2月，乳房切除術（Bt+Ax(III)）を施行．病理診断ではIDC,ER:3b,PR:3b, HER2:1+,Ki67:5%,n3(44/47)で補助療法としてTamoxifen(TAM)の投与を行った．同年11月鎖骨上リンパ節転移を認めLETに変更，2019年6月PDの評価にてFLUに変更，12月のCTで多発肺転移，頚部リンパ節転移を認めAbemaciclib (ABE)(200mg)の追加投与を行った．治療中に下痢（Gr2），好中球減少（Gr2），腎機能障害（Gr2）を認めたためABEを100mgに減量したが2020年12月のCTの評価ではSDを継続中である．
【症例3】80歳女性，PS1. 2016年2月，右乳房腫瘤を主訴に受診し，右乳癌（T3, N1,M0:StIIIA）と診断し同年3月，乳房切除術（Bt+Ax(III)）を施行．病理診断ではIDC, ER:3b, PR:2, HER2:1+, Ki67:10%, n3(22/25)で補助療法としてLETの投与を行った．2017年1月に多発肺、骨および局所再発を認めTAM+DENOに変更するもPDにて11月にTAMをFLU+PAL (125mg)に変更した．2018年4月のCTで肺，局所はPRとなるも好中球減少（Gr2），貧血（Gr2）が改善しないためPALを75mgまで減量した．12月にABE (300mg)に変更し2020年7月まで治療を継続したが肺転移がPDとなり現在TS-1に変更し治療を継続中である．【考察】高齢者HR陽性進行・転移乳癌において，CDK4/6阻害剤は有効な治療選択肢の一つと考えられるが，投与量の調節等の慎重な管理が必要と考えられた．

EP16-127
当院でのCDK4/6阻害剤後のEverolimusの使用経験

京都第一赤十字病院　乳腺外科
北野　早映、本田　晶子、糸井　尚子、李　哲柱

【目的】CDK4/6阻害剤の登場により、ホルモン受容体陽性HER2陰性転移再発乳癌に対する治療戦略は大きく変化した。2020年に改訂された乳癌診療ガイドラインでも、一次治療において、内分泌療法とCDK4/6阻害剤の併用が強く推奨されている。
しかし、CDK4/6阻害剤の後治療に関しては明確なエビデンスはなく、実臨床では治療選択に迷うことも多い。
今回、我々は、当院にてCDK4/6阻害剤後にEverolimusを使用した症例について後方視的に検討した。
【対象・方法】2017年12月～ 2021年7月の間に、当院でCDK4/6阻害剤の後治療としてエベロリムスを使用した13例について後方視的に検討した。
【結果】年齢中央値は59歳（44-76歳）、全例女性、閉経後11例、閉経前2例、StageⅣ 8例、再発 5例であった。転移部位は、内臓転移あり：9例（肝：2例、肺：7例）、骨転移あり：7例（うち骨転移のみ：2例）、リンパ節転移：7例、局所：5例、腹膜播種：1例、CNS:1例、その他：3例であった。使用したCDK4/6阻害剤はPalbociclib:11例、Abemaciclib:1例、両方：1例で、CDK4/6阻害剤と併用したホルモン剤は、Fulvestrant:13例、Exemestane:1例、Anastrozole:1例であった。内分泌療法歴は0-3、化学療法歴は0-4であり、Everolimus治療ラインは中央値3(0-9)、5次治療以降が3例（23%）であった。CDK4/6阻害剤の治療期間の中央値は9.0 ヶ月（3-25 ヶ月）で、Everolimus治療期間の中央値は3.6 ヶ月（2-9.5 ヶ月）であった。
mPFSは9.1 ヶ月（95% 信頼区間：2.3 to not reached)、mOSは37.4 ヶ月（95% 信頼区間：12.3-37.4）であった。
PR 2例（15%)、SD 5例（38.5%、うちlong SD 4例)、PD 5例（38.5%)、NE 1例（7.7%）であり、ORRは15.3%（2例/13例)、CBRは46.2%（6例/13例）であった。
Everolimus中止理由は、PDが9例、有害事象による中止が3例（薬剤性肺障害：1例、薬剤性皮膚障害：1例）であった。
【考察】CDK4/6阻害剤耐性機序にPI3K/AKT/mTOR経路の活性化があると考えられており、後治療の1つの選択肢としてEverolimusが挙げられる。今回の当院での検討では、実臨床において、CDK4/6阻害剤の後治療としてEverolimusの有効性を示すことができた。どのような症例に有効であるかなど、今後症例を蓄積し、さらに検討していきたい。

EP16-128
ホルモン受容体陽性進行再発乳癌に対するCDK4/6阻害剤の後治療の検討

[1]新潟大学医歯学総合病院　消化器・一般外科、[2]新潟大学医学部保健学科
利川　千絵[1]、内田　遥[1]、小幡　泰生[1]、遠藤　麻巳子[1]、土田　純子[1]、諸　和樹[1]、五十嵐　麻由子[1]、成瀬　香菜[1]、市川　寛[1]、羽入　隆晃[1]、滝沢　一泰[1]、島田　能史[1]、石川　卓[1]、小林　隆[1]、坂田　純[1]、小山　諭[2]、若井　俊文[1]

【背景】CDK4/6阻害剤はホルモン受容体陽性進行再発乳癌の1次内分泌治療として使用される機会が増えてきている．しかし，CDK4/6阻害剤治療後の最適な治療法やバイオマーカーは確立されておらず、後治療に関する臨床試験の結果が待たれている．【目的】当院におけるホルモン受容体陽性，HER2陰性進行再発乳癌に対するCDK4/6阻害剤の後治療について検討すること【対象と方法】2017年12月から2021年9月の間にCDK4/6阻害剤にて治療を開始したホルモン受容体陽性，HER2陰性進行再発乳癌患者17例を対象とした．電子カルテでデータをもとに後方視的に検討した．【結果】年齢の中央値は62歳（40-79歳），経過観察期間中央値は26か月（4-54か月）で，無病生存期間（DFI）中央値は24か月（0-253），初診時ステージIVは4例（24%）であった．再発後の1次治療としてCDK4/6阻害剤を併用した内分泌療法を施行したのは11例（38%），2次治療は4例，3次治療は2例であった．再発後の1次治療としてCDK4/6阻害剤を使用した11例中，内分泌療法中の再発は6例，Stage IVは3例であった．内蔵転移を有していたのは6例（35%）であったが，病巣が小さく，Life Threateningの症例は認めなかった．1次治療でCDK4/6阻害剤を使用した11例中4例が治療継続中で，治療生存期間（TTF）中央値は14か月（3-44か月），臨床的有用性率（CBR）は73%であった．2次治療でCDK4/6阻害剤を使用した4例中3例が治療継続中で，TTF中央値は7か月（3-36か月）であった．CDK4/6阻害剤の後治療として内分泌療法単剤（フルベストラント）が1例，エキセメスタン，エベロリムスが3例，化学療法が6例（TS-1 4例，PTX 1例，PTX，ベバシズマブ 1例）であった．CDK4/6阻害剤の後治療を施行した10例のうち5例が治療継続中で，TTF中央値は4か月（1-10か月）であった．【結語】CDK4/6阻害剤後の治療奏功期間をさらに延長するために症例を重ね，バイオマーカーや最適治療の選択について検討していきたい．

EP16-129
CDK4/6阻害薬による好中球減少症の発現予測因子および治療効果予測因子の検討

[1]東京都保険医療公社　豊島病院　乳腺外科、
[2]東京都保険医療公社　豊島病院　看護部
小倉　薫[1]、青木　信彦[1]、鈴木　潤子[2]

【目的】ER陽性HER2陰性乳癌において、内分泌療法にCDK4/6阻害薬であるパルボシクリブまたはアベマシクリブを併用することにより臨床成績の改善が示され、標準治療となっている。CDK4/6阻害薬投与中における好中球減少症の発現予測因子および治療効果予測因子の検討を行った。【方法】2018年5月から2021年4月までにCDK4/6阻害薬（パルボシクリブまたはアベマシクリブ）併用による内分泌療法を受けたER陽性HER2陰性の転移・再発乳癌患者を対象に診療録から後方視的に情報を抽出した。【結果】ER陽性HER2陰性乳癌患者で内分泌療法にCDK4/6阻害薬を併用したのは19例であった。背景因子は、年齢（中央値）65歳、BMI（中央値）：23.8kg/m2、ER陽性：100%、PgR陽性：78.9%、初回診断時Stage I/IIA/IIB/IIIA/IIIB/IV: 6/2/2/0/1/8、併用内分泌療法はフルベストラント：57.9%、レトロゾール：42.1%、visceral metastasesあり：57.9%、前治療あり：26.3%であった。CDK4/6阻害薬はパルボシクリブ16例、アベマシクリブ3例に投与され、Grade 3以上の好中球減少症は47.3%に認められた。CDK4/6阻害薬の減量は57.9%で行われた。無増悪生存期間中央値 [95%信頼区間]は 154日 [105-270]であった。単変量解析の結果、visceral metastasesのない患者でGrade 3以上の好中球減少症の発現率が有意に高かった（Fisher正確確率検定：p=0.0055）。治療効果予測因子として、BMI22以上ではBMI22未満と比較して有意に無増悪生存期間が延長していた（ログランク検定：p=0.0386）。【考察】本検討ではCDK4/6阻害薬投与中における好中球減少症の発現予測因子として、visceral metastasesがないこと、治療効果予測因子として、BMI22以上がそれぞれ挙げられた。今回の探索的検討結果を踏まえ、さらなる検討が望まれる。

★：優秀ポスター

EP16-130
当院におけるPalbociclibの安全性と投与量に与える因子の検討

[1]愛媛大学医学部附属病院　乳腺センター、
[2]愛媛大学医学部　肝胆膵・乳腺外科学
西山　加那子[1]、村上　朱里[1]、田口　加奈[1]、宇都宮　果歩[1]、中村　萌美[1]、日下部　恵梨菜[1]、野田　令菜[1]、青木　玲奈[1]、亀井　義明[1]、高田　泰次[2]

【背景】CDK4/6阻害剤であるPalbociclibはホルモン受容体陽性HER2陰性進行再発乳癌を対象にした臨床試験において内分泌療法と併用することで生存率改善効果等が示されており、乳癌診療ガイドラインにおける一次治療等における使用が強く推奨されている。しかし実臨床において、Palbociclibの有害事象である骨髄抑制がしばしば問題となり、投与量の調節や中止を必要とすることも少なくない。
【目的・方法】当院におけるPalbociclibの投与期間、安全性、血液検査データ、及び前治療の有無等について後方視的に評価し、Palbociclib投与量に及ぼす因子について検討する。
【対象】2017年12月から2021年10月までに当院でPalbociclibを投与したホルモン受容体陽性HER2陰性進行再発乳癌26例。
【結果】年齢中央値は59歳（39-86歳）、うちStageⅣ 17例、術後転移再発9例であった。Palbociclibの投与lineは、内分泌療法として1st 6例、2nd 12例、3rd以降7例であり、奏効率は23.1%、病態制御率は61.5%であった。全症例の観察期間中央値は552日（84-1369日）、Palbociclib中止は18例で、中止理由は病勢進行10例、有害事象（全て好中球減少症）6例、その他3例であった。Grade3/4の好中球減少症を23例（88.4%）に認め、1段階減量8例、2段階減量6例、継続困難にて中止した症例が6例であった。初回投与量継続または1段階減量14例（継続群）と、2段階減量または中止症例12例（減量群）に分け検討した。年齢中央値は49.75歳 vs 57.25歳であり、減量群で有意に高齢であった（p=0.047）。また、治療開始時のHb値は12.3g/dL vs 11.35g/dL(p=0.034)、血小板値は221,500/μL vs 170,800/μL(p=0.012)と、減量群で有意に低かった。治療開始時の白血球数、好中球数、NLRは減量群で低い傾向にあるものの、有意差は認めなかった。また、内分泌治療歴、アジュバント治療を含めた前化学療法歴、臓器転移の有無、TTF中央値についても有意差は認めなかった。
【考察】当院において好中球減少症によるPalbociclibの休薬・中止症例は88.4%であり、PALOMA-2/3試験で報告された頻度より高い結果であった。年齢と治療開始時のHb値、血小板値は、Palbociclibによる好中球減少症のリスクと相関する可能性があり、治療開始時にはこれらの因子を考慮することが必要である。

EP16-131
HR陽性HER2陰性転移再発性乳癌、de novo stage IV乳癌に対するCDK4/6阻害剤使用16症例の検討

[1]達生堂城西病院　乳腺内分泌外科、
[2]佐野メディカルセンター　乳腺内分泌外科
白川　一男[1]、吉井　淳[1]、村田　宣夫[2]

【はじめに】進行乳癌国際コンセンサス会議ガイドライン2020内で、臨床医における新たなevidenceとして、HR陽性HER2陰性進行性乳癌に対する1st line治療にレトロゾール/フルベストラント併用下CDK4/6阻害剤（パルボシクリブ/アベマシクリブ）レジメンが追加掲載された。visceral crisis以外の幅広い対象群となる。今後のadjuvant治療認可の可能性を含めて、医療経済の側面からも注目を集めている。【目的】当院CDK4/6阻害剤使用16症例における臨床的有用性(CR+PR+6m以上long SD)、有害事象（RECISTに基づくGrade分類別評価）を1st + 2nd lineのearly regimen治療群、3rd line以降のlate regimen治療群に分けて比較検討する。3rd line以降のCDK4/6阻害剤 late regimen治療群については、3rd line以降のheavyly pre treated化学療法群（ハリコンドリンB/nab-paclitaxel）20症例と臨床的有用性、有害事象を比較検討する。【結果】CDK4/6阻害剤（パルボシクリブ 8症例/アベマシクリブ 8症例）使用early regimen治療群 10症例とlate regimen治療群 6症例との間に、臨床的有用性と有害事象について有意な差を認めなかった。CDK4/6阻害剤使用late regimen治療群とheavyly pre treated化学療法群との間において、臨床的有用性は有意な差を認めなかった。有害事象については、好中球減少症（grade 3以上）と脱毛、末梢神経障害（grade 3以上）、疲労感発現において、化学療法群が有意に高かった。【考察】大規模臨床試験（PALOMA-2、-3、MONARCH-2）などの文献的考察を加えて日常臨床使用上における留意点を考察する。

EP16-132
当院におけるPalbociclibの使用経験

山口県済生会下関総合病院　外科
深光　岳

当院では2017年12月から2021年7月までに19例の切除不能もしくは転移再発ホルモン陽性乳癌患者にPalbociclibを使用した.患者の年齢の中央値は41-81歳(中央値61歳)で転移部位は重複を含み骨転移13例(68%),肺転移8例(42%),肝転移3例(15%)であった.
治療ラインは1次治療4例,2次治療10例,3次治療以降5例であった.結果はCR:0%であったが,PR15例(78%),PD3例,評価不能1例であった.
PR症例の無増悪生存期間 (PFS)は3-41 ヶ月(中央値6 ヵ月)であった.
副作用は好中球減少を17例に認め,発熱性好中球減少症を1例に認めた.その他の好中球減少に対しては休薬,減量により継続が可能であった.また,食思不振を1例に認めた.全19例中17例に減量を要し,全例好中球減少による減量であった.3例は50㎎/bodyまで,1例は25㎎/bodyにまでの減量が必要であった.
【結果と考察】
Palbociclibは承認から間もなくは3次治療以降の導入が多かったが,現在は遅くとも2次治療までには導入を行っている.積極的に減量を行い,重篤な副作用は発熱性好中球減少症1例のみであった.またPRは78%と良好であった.PFSの中央値は6 ヵ月と不十分だが,これは承認直後に導入したlate lineの患者や導入から6 ヵ月未満のPR患者が比較的多いことが原因と考える.現在継続中の症例は7例であり,そのうち3例は13 ヶ月以上,最長では41 ヶ月を超える投与を行っている.併用薬の選択については,術後アロマターゼ阻害薬(AI)による補助内分泌療法中の再発ではFulvestrantと併用しすぐに導入,また晩期再発では2-3 ヵ月AI単剤を試し,効果が不十分の時にPalbociclibを上乗せする形で導入した.
導入時の最高齢は81歳であったが好中球減少による減量を要したもののその他に副作用はなく,PFS13 ヶ月を超えて現在も継続中である.高齢者に対する積極的治療については議論が必要だが,PALOMA-2試験およびFALCON試験の結果から,AI単剤でのPFSは14.5 ヶ月,Fulvestrant単剤では16 ヶ月,AI+Palbociclibで24.8 ヶ月という結果を踏まえ,期待できる予後と所謂「終活」に要する時間を考えて,最長の生存期間を目指すのではなく最良の生存期間を目指すことが望ましいと感じた.これまで内分泌療法から抗癌剤に変更することは高齢者では難しいことも多かったが,その点でPalbociclibは効果,副作用の両面から使用しやすい薬剤であると思われた.今後もホルモン陽性転移,再発患者に対して積極的に導入を行っていく予定である.

EP16-133
Abemaciclib投与により重篤な皮膚障害をきたしたホルモン受容体陽性HER2陰性進行乳癌の１例

[1]医療法人倚山会　田岡病院　乳腺甲状腺科、[2]医療法人倚山会　皮膚科
開野　友佳理[1]、沖津　奈都[1]、田中　隆[1]、三木　仁司[1]、山崎　眞一[1]、森本　忠興[1]、内田　尚之[2]

【はじめに】近年、ホルモン受容体陽性HER2陰性転移・再発乳癌に対し内分泌療法にCyclin-Dependent Kinase(CDK)4/6阻害剤を追加することによって無増悪生存期間や全生存期間が延長することが報告されている。今回、abemaciclib投与により重篤な皮膚障害をきたしたホルモン陽性HER2陰性進行乳癌の１例を経験したので報告する。

【症例】63歳女性。2年前より左乳房の腫瘤に気が付いていたが放置していた。2020年7月に下腹部痛の精査加療目的で当院に紹介となった。腹部CTの撮影範囲内で左乳腺腫瘍の一部が指摘された。追加で施行した胸部CTでは多発胸膜・肺転移、多発リンパ節転移を認めた。左乳房腫瘍は皮膚浸潤を伴い容易に出血した。穿孔性虫垂炎、汎発性腹膜炎の診断で同日腹腔鏡下盲腸切除術、腹腔内洗浄ドレナージ術が施行された。針生検はinvasive ductal carcinoma、ER+、PgR+、HER2 1+、Ki-67 7%の診断であった。腫瘍が易出血性、術後で早期あることより術後10日目に乳腺腫瘍に対して動注化学療法（epirbicin + DCビーズ）を行った。9月よりbevacizumab+paclitaxel投与を行ったが末梢神経障害のため継続できず、2021年1月よりabemaciclib、letrozole投与を開始した。CA15-3値が上昇傾向であったため4月よりletrozoleをfulvestrantに変更した。3月中旬より全身に掻痒性紅斑が出現し、abemaciclibによる薬疹が疑われた。CTCAE Ver5.0でGrade2の多形紅斑、Grade3のそう痒症を認めた。抗ヒスタミン剤、外用薬投与し皮膚障害はコントロール可能であったこと、脱毛拒否であったことより、abemaciclibは5ヶ月間継続投与した。しかし、全身倦怠感は軽快せず、腫瘍マーカーが軽度上昇傾向であったため、8月にS-1に変更し現在加療中である。

【まとめ】
本症例ではabemaciclib投与より約2 ヶ月で全身に掻痒性紅斑が出現した。重篤な皮膚障害であってもコントロール可能であればabemaciclibを継続投与し、治療効果が得られると思われた。

★：優秀ポスター

EP16-134
Amebaciclibが奏功したが薬剤性肺障害のため投与を中止せざるをえなかった乳癌脳転移の１例

天理よろづ相談所病院　乳腺外科
山城　大泰、森井　奈央

【背景】転移再発乳癌の治療成績は新規薬剤の登場にともない向上している。一方で脳転移に奏効する薬剤ほとんどなく実質的に放射線治療が唯一の治療選択肢となっている。CDK4/6阻害剤はAbemaciclibとPalbociclib2剤が日本の保険診療で使用可能であるが、Abemaciclibには中枢移行性がありホルモン受容体陽性HER2陰性乳癌の脳転移への奏効が期待される。
Abemaciclib、Letrozoleの併用療法が奏功したが薬剤性肺障害のために投与を中止せざるを得なかったホルモン受容体陽性HER2陰性乳癌の脳転移症例を経験したので考察と共に報告する。
【症例】50歳台で乳癌を発症。乳房切除、腋窩リンパ節郭清術を受けた。病理結果は粘液癌、組織グレード２、pT1c、n0(0/7)、エストロゲン受容体陽性、プロゲステロン受容体陽性、HER ２陰性（score 0）で、術後５年間の内分泌療法を受けた。
術後11年目にふらつきの訴えがあり頭部MRIで多発脳転移と診断した。躯幹病変はなく、全脳照射(40Gy/20Fr)の後にExemestaneの投与を開始した。脳転移はPRが継続していたが、術後12年目に躯幹CTで縦郭リンパ節転移、副腎転移を認め治療をPalbociclib + Letrozoleに変更した。その後既存の小脳転移が悪化したため同部に定位照射を行った。術後13年目に脳転移がPDとなったため治療をAbemaciclib + Letrozoleに変更した。3か月後の評価MRIで脳転移はPRに近い縮小効果を得たが、躯幹CTで薬剤性肺障害が出現したためAbemaciclibの投与を中止せざるを得なかった。
約1か月の休薬で肺障害は軽快し、その後もTS-1、Fluvestrantなどの治療を継続したが脳転移が悪化し術後14年目に永眠された。
【考察】乳癌脳転移では奏効が期待できる薬剤は限られている。ホルモン受容体陽性乳癌の脳転移に対するAbemaciclibの奏効例や小規模の臨床試験の結果が報告されているが満足できる成績ではない。したがって現状では奏効例における有害事象中止をいかに減らすかというアプローチも重要になると思われる。

EP16-135
アベマシクリブの治療効果と有害事象に関する検討

東海大学医学部　乳腺・腫瘍科
岡村　卓穂、清原　光、高橋　彩織、堀江　祐以、栄枝　三江子、石田　理恵、水野　万里、横山　梢、寺尾　まやこ、津田　万里、花村　徹、新倉　直樹

【背景】サイクリン依存性キナーゼ4・6（CDK4/6）阻害薬の登場は、ホルモン受容体（HR）陽性HER2陰性進行再発乳がんの治療に大きな影響を与えた。2018年11月に保険適用されたアベマシクリブはパルボシクリブとともに重要な治療選択肢である。
【方法】2018年12月から2021年9月までにアベマシクリブを投与したHR陽性HER2陰性進行再発乳がん13例を対象として、治療効果と有害事象についてレトロスペクティブに検討した。
【結果】年齢中央値は65歳（47-75歳）、投与ライン中央値は3（1-13）、投与期間中央値は２ヵ月（1-30 ヵ月）であった。併用薬はアロマターゼ阻害薬が9例、フルベストラント単独が3例、フルベストラントならびにLH-RHアゴニスト併用が1例であった。進行・再発治療としての化学療法投与歴のある症例は7例であった。治療効果は、PR1例、SD3例、PD5例、NE4例であった。主な有害事象として、下痢が９例（G1：2例、G2：3例、G3：4例）で認められ、Grade3以上の好中球数減少は3例で認められた。休薬、減量せずに投与可能であった症例は、それぞれ8例、6例であった。休薬の原因として、好中球数減少３例、倦怠感１例、嘔吐１例が認められた。投与を中止した11例は、その理由として7例が病勢進行、４例は有害事象（下痢３例、倦怠感１例）に起因した。有害事象で投与中止となった症例は、投与期間が中央値２ヵ月（1-2 ヵ月）と短く、早期に中止されていた。なお、パルボシクリブ既投与歴がある6例中、治療効果判定可能な4例は、すべてにおいてパルボシクリブが長期投与（投与サイクル中央値17（12-25））されていたが、そのうち3例は、アベマシクリブでは治療効果を得られず、短期間で投与中止となった。
【結語】HR陽性HER2陰性進行再発乳がんに対して、アベマシクリブの投与を継続していくためには、下痢を中心とした有害事象のコントロールが重要となる。また、CDK4/6阻害薬再投与としてのアベマシクリブによる治療効果は限定的であることが示唆された。

EP16-136
当科における高齢者に対するCDK4/6阻害薬の忍容性と有効性に関する検討

九州大学大学院　消化器・総合外科
川口　花奈、茂地　智子、大森　幸恵、佐野　瑛貴、上尾　裕紀、秋吉　清百合、沖　英次

【はじめに】乳癌診療ガイドラインでは閉経後ホルモン受容体陽性転移・再発乳癌に対する一次内分泌療法はCDK4/6阻害薬の併用が強く推奨されているが、高齢者の忍容性と有効性は明らかではない。
【目的】70歳以上の高齢者におけるCDK4/6阻害薬の忍容性と有効性を明らかにする。
【対象と方法】当科において2017年9月から2021年9月までに内分泌療法とCDK4/6阻害薬の併用療法を開始した症例を対象とした。70歳以上を高齢者と定義した。非高齢者はパルボシクリブ（P群）12例、アベマシクリブ（A群）18例、高齢者はP群9例、A群6例であり、これらの有害事象や減量の有無、治療効果などを後方視的に検討した。
【結果】高齢者の年齢中央値はP群72歳（70-85）、A群72歳（70-76）であった。投与期間中央値は非高齢者でP群125.5日間（21-716）、A群316日間（9-1072）であったが、高齢者ではP群49日間（34-170）、A群15.5日間（0-230）と短かった（両群ともp<0.05）。治療ライン中央値は非高齢者のP群3（1-8）、A群3（1-12）、高齢者のP群3（2-8）、A群1.5（1-5）であった。減量で開始した症例は高齢者のP群5例（55.6%）が最も多かった。経過中に減量した症例は非高齢者のP群8例（66.7%、好中球減少８例）、A群12例（66.7%、好中球減少：下痢：倦怠感=7:4:1(例)）、高齢者のP群４例（44.4%、好中球減少４例）、A群2例（33.3%、下痢２例）であった。CTCAE Grade3以上の有害事象は非高齢者のP群10例（83.3%、好中球減少10例）、A群6例（33.3%、好中球減少６例）、高齢者のP群8例（88.9%、最多は好中球減少の７例）、A群2例（33.3%、皮疹２例）であった。有害事象により中止となった症例は非高齢者のP群2例（16.7%、好中球減少：皮疹=1:1）、A群1例（5.6%、皮疹1例）、高齢者のP群2例（22.2%、好中球減少：皮疹=1:1）、A群5例（83.3%、最多は皮疹3例）と高齢者のA群で多かった（p =0.0209）。最大治療効果は非高齢者のP群でSD:PD=3:8、A群でPR:SD:PD=4:5:8、高齢者のP群でPR:SD:PD=1:1:6、A群でPR:SD:PD=1:1:1であった（有意差なし）。
【考察】本検討では、高齢者におけるCDK4/6阻害薬の投与期間は非高齢者より短く、アベマシクリブは有害事象により中止した症例が多かった。また、有効性に関しては評価可能な症例が少なく、更なる症例の蓄積が必要であると考えられた。
【結語】70歳以上の高齢者へのCDK4/6阻害薬の適応については、忍容性の勘案も重要であると示唆された。

EP16-137
進行再発乳癌に対する１次,２次でのCDK4/6阻害剤投与終了例の検討

[1]八尾市立病院　乳腺外科、[2]八尾市立病院　病理診断科、
[3]八尾市立病院　看護部
森本　卓[1]、髙本　香[1]、西向　有沙[1]、竹田　雅司[2]、吉野　知子[3]

目的）CDK4/6阻害剤の登場により　ホルモン受容体陽性HER2陰性進行再発乳癌の治療は奏効率　奏功期間の著名な改善により大きく変革した。一方で倦怠感、血液毒性、皮疹などホルモン療法単独ではあまり見られない副作用もあり治療継続が困難となる症例も見られる。当院における早期ラインでのCDK4/6阻害剤(Palbociclib以下PALまたはAbemaciclib以下ABE)投与例の投与中止症例とその後の治療について検討した。
（対象と方法）2018年12月から2021年12月までに１次または２次治療としてCDK4/6阻害剤(ABEまたはPAL)を投与したホルモン受容体陽性HER2陰性進行再発乳癌33例中投与終了となった19例について終了理由　後治療について検討した。ホルモン療法単剤で以前から治療開始しており　途中からCDK4/6阻害剤を追加した場合は　ホルモン療法が１次治療であれば１次治療とした
（結果）対象症例は44歳から89歳までの全例女性。進行５例　再発14例。治療ラインは１次治療14例　２次治療５例。併用薬はﾚﾄﾛｿﾞｰﾙ５例　ﾌﾙﾍﾞｽﾄﾗﾝﾄ14例であった。
PD中止は８例で投与期間はそれぞれ3-13 ヶ月（中央値10.5 ヶ月）。他に奏功して手術移行したのが１例あった。これら以外の副作用中止は10例あり　副作用の内訳はILDが２例　倦怠感２例　消化器症状２例　薬疹３例（grade2以下）であった。開始用量は全例初回開始用量で開始した。ILDは２例ともgrade1であった。残り８例中４例は減量無しで　４例は減量の上副作用中止となった。減量無し中止の４例は１ヶ月以内の中止で　薬疹２例　倦怠感１例　腹部症状１例であった。減量の提案も了承されず　ホルモン療法単剤への変更となった。PDとなった８例の次治療は　ｱﾌｨﾆﾄｰﾙ＋ｴｸｾﾒｽﾀﾝ３例　ﾄﾚﾐﾌｪﾝ１例　化学療法４例であった。
（考察）ホルモン受容体陽性HER2陰性進行再発乳癌の治療はCDK4/6阻害剤の併用がｶﾞｲﾄﾞﾗｲﾝでも強く推奨されているが　副作用により併用できない症例も見られる。今回の検討では減量が無く　自覚症状による副作用中止（倦怠感　腹部症状　grade2以下の薬疹）であり　投与前の説明　支持療法の工夫により　投与継続できた可能性があると思われる。　投与開始前に副作用は個人差があり　副作用に応じて２段階減量できることを説明していても　服用を了承されない方がある程度は存在する。また本来推奨はされないが　高齢者やADL低下症例では　減量での開始も選択肢の１つになると考えられる。

★：優秀ポスター

EP16-138
6次治療でアベマシクリブ＋フルベストラント併用療法が奏功した多臓器転移を有する再発乳癌の１例

[1]隈病院　外科、[2]隈病院　病理診断科、[3]愛知医科大学病院　乳腺･内分泌外科
藤島　成[1]、川野　汐織[1]、安藤　孝人[3]、東山　卓也[1]、伊藤　康弘[1]、木原　実[1]、廣川　満良[2]、林　俊哲[2]、宮　章博[1]、宮内　昭[1]

【はじめに】PALOMA-3試験の結果から乳癌診療ガイドラインでは閉経後ホルモン受容体陽性転移・再発乳癌に対する3次治療以降の内分泌療法としてフルベストラント（FUL）+CDK4/6阻害剤の併用療法を行うことを弱く推奨しているが、4次治療以降の症例数は少なく、さらに後方ラインでの効果については不明である。今回われわれは内分泌療法および化学療法既治療で内臓転移のある多臓器転移を有するホルモン受容体陽性HER2陰性再発乳癌に対し6次治療でアベマシクリブ(ABE) + FUL併用療法を施行し奏功した症例を経験したので報告する。【症例】初診時44歳閉経前女性。既往歴：43歳時に心弁膜症で手術。左乳癌 cT1cN0M0/ Ⅰの診断で乳房温存術＋センチネルリンパ節生検、術中センチネルリンパ節転移陽性にて腋窩リンパ節郭清施行。病理結果：浸潤性乳管癌（硬性型）、pT1c(浸潤径 16mm), NG2, ER(+) 80%, PgR(+) 95%, HER2 陰性、pN1mi(1/11)。術後治療としてLH-RH agonist＋タモキシフェン開始、温存乳房に50Gyの外照射施行。術後3年8ヶ月：胸骨転移出現。1st-line、パクリタキセル（weekly）。6コース投与時点で効果判定PR。その後本人希望で治療中止。ゾレドロン酸投与のみで経過観察。再発5年1ヶ月、胸骨転移PD。他の遠隔転移なし。閉経確認後2nd-line、レトロゾール開始。最良効果はSD。再発12年3ヶ月：腫瘍マーカー（TM）上昇、多発肝転移、多発骨転移、肺転移出現。3rd-line、高容量トレミフェン療法を施行するもTM更に上昇。再発12年8ヶ月：life-threateningと判断し4th-lineはパクリタキセル+ベバシズマブ療法開始。2コース終了後効果判定はPR。6コース終了後本人希望でパクリタキセル中止。以降はベバシズマブのみで維持療法施行。再発13年7ヶ月:肝､骨転移PD。5th-line　FUL開始。9コース施行。最良効果はSD。再発14年5ヶ月：肝、骨転移PD。6th-line　ABE＋FUL療法開始、内臓転移を有するためCDK4/6阻害剤はABEを選択した。3コース終了後効果判定はPR。主な副作用は下痢であり、ABEの用量調節を必要としたものの良好なQOLを維持しながら８コース終了（再発15年１ヶ月）時点で治療継続中である。【結語】CDK4/6阻害薬+FUL併用療法は内分泌療法および化学療法既治療でも効果が得られる可能性があり、後方ラインでも考慮して良い治療法と思われる。

EP16-139
ER陽性HER2陰性進行再発乳癌におけるCDK4/6阻害剤の有効性、安全性に関する検討

山形県立中央病院　乳腺外科
牧野　孝俊、工藤　俊、小野寺　雄二

【はじめに】CDK4/6阻害剤の登場により、進行再発ER陽性乳癌のPFS、OSは延長していると報告されている。当院におけるCDK4/6阻害剤の使用経験について検討した。
【対象と方法】対象は2017年12月から2021年10月まで当院でCDK4/6阻害剤を投与した症例81例中、3クール以上投与を受けた症例71例。有効性、安全性について後方視的に検討をした。
【結果】観察期間中央値は24か月。平均年齢68.1歳（44-94）。Luminal A 42例、Luminal B 28例、Luminal-HE R 2　1例。臓器転移あり45例（63.4%）、なし26例（36.6%）。骨転移のみ17例（23.9%）。CDK4/6阻害薬としてはPalbociclib57例､Abemaciclib14例。治療ラインは1st line　29例（40.8%）、2nd or 3rd line 21例（29.6%）、4th line以降　21例（29.6%）。治療効果は、ＣＲ5例（7%）、ＰＲ18例（25.4%）、ＳＤ27例（38%）、ＰＤ14例（19.7%）、未評価7例（9.8%）であった。全体のＰＦＳは14.0か月（2-41）、ＯＳは未到達（2-46）であった。CDK4/6阻害剤は4th line以降使用、臓器転移あり、内分泌感受性が低い症例でPFSが有意に短かった。 有害事象としては、好中球減少症43例（60.6%）、下痢10例（14.1%）、倦怠感7例（9.9%）、肝機能障害3例（4.2%）、間質性肺炎2例（2.8%）。有害事象による治療中止は6例（8.5%）にみられた。
【考察】CDK4/6阻害薬は、近年、早期での使用が増え、当院では1st lineでの使用が約４割を占めていた。PFSは、より早いlineでの使用、臓器転移の無い症例、内分泌感受性の高い症例で長い傾向を認めた。非常に長いPFSを有する症例も多く、今後、長期使用による有害事象への懸念があるが、現時点では対応可能な有害事象のみで、大きな問題はないと考えられた。

EP16-140
当院の高齢者乳癌におけるCDK4/6阻害剤の有効性と安全性の検討

市立伊丹病院　乳腺外科
千原　陽子、三嶋　千恵子、藤井　小真貴、山本　正之

【背景】ホルモン陽性HER2陰性転移再発乳癌に対し内分泌療法とCDK4/6阻害剤の併用は標準治療となっているが、高齢者へのCDK4/6阻害剤投与に関するエビデンスは不十分である。
【目的】高齢者乳癌におけるCDK4/6阻害剤の有効性と安全性について検討する。
【方法】2017年12月から2021年9月まで当院でCDK4/6阻害剤が開始された41例を対象とした。65歳以上を高齢者とし奏効率(RR)､臨床的有用率(CBR)、治療成功期間（TTF)、減量率、安全性について検討した。
【結果】Palbociclib(PAL)は24例、Abemaciclib(ABE)は17例に投与され、うち65歳以上はPAL 10例、ABE 11例であった。65歳以上高齢者の年齢中央値はPAL群69歳(67-84)、ABE群77歳(67-89)で、観察期間中央値はPAL群15.2ヶ月(1.7-26.7)、ABE群13.2ヶ月(5.6-19.4)であった。治療ラインの中央値はPAL群3(1-7)、ABE群2(1-8)であった。治療開始時に内臓転移を有したのはPAL群6例(60%)、ABE群8例(73%)、肝転移を有したのはPAL群1例(10%)、ABE群2例(18%)、骨転移のみはPAL群2例(20%)、ABE群3例(27%)であった。有効性についてはPAL群ではRR 18.2%、CBR 45.5%、TTF 3.8ヶ月(0.4-19.3)、ABE群ではRR 27.3%、CBR 36.4%、TTF 5.2ヶ月(1.7-20.5)であった。減量はPAL群8例(80%)、ABE群9例(82%)で行われ、うちPAL群4例(40%)、ABE群7例(64%)で高齢やPS不良を理由に減量開始されていた。維持量はPAL群では1段階減量3例(30%)、2段階減量4例(40%)、休薬期間延長2例(20%)で、ABE群では全例2段階減量であった。減量理由で多かったのはPAL群では好中球減少3例(30%)、ABE群では好中球減少4例(44%)、食欲不振4例(44%)で、下痢を理由に減量した例は認めなかった。中止理由はPAL群ではPD3例(30%)、有害事象5例(50%)、ABE群ではPD4例(36%)、有害事象4例(36%)であった。Grade 3以上の有害事象はPAL群では好中球減少4例(40%)、肝機能障害1例(10%)、ABE群では好中球減少4例(36%)認めた。間質性肺炎はPAL群、ABE群ともGrade 2を1例(10%、9%)ずつ認めた。
【考察】既報の臨床試験の成績と比較し、今回の検討では高齢者におけるCDK4/6阻害剤の有効性はやや低く、減量の頻度は高かった。Grade 3以上の有害事象が多く、有害事象を理由に投与中止する頻度が高かった。有害事象をマネージメントし不要な減量中止を避ける工夫を行うと共に、高齢者にCDK4/6阻害剤を併用すべきかどうかさらに症例を加えて検討する必要がある。

EP16-141
パルボシクリブ耐性進行再発乳癌におけるアベマシクリブの有効性に関する検討

[1]市立岸和田市民病院　乳腺外科、[2]乳腺ケア泉州クリニック、
[3]紀和病院ブレストセンター、[4]さくらい乳腺外科クリニック、[5]串本有田病院
吉村　吾郎[1]、住吉　一浩[2]、梅村　定司[3]、櫻井　照久[4]、鈴間　孝臣[5]

【背景】ホルモン受容体陽性HER2陰性の進行再発乳癌において、CDK4/6阻害剤と内分泌療法に抵抗性となった場合、以降の最適な治療法は確立していない。今回、パルボシクリブ耐性例に対するアベマシクリブの有効性を後方視的に検討した。【方法】パルボシクリブと内分泌療法により病状進行を来し、アベマシクリブ＋内分泌療法による逐次治療を行った9例を対象とした。【結果】① 背景因子；対象の平均年齢は64歳 (43-76歳)、閉経前が2例、閉経後が7例。病態はde novo stage Ⅳが3例、再発が7例。転移状況は内蔵転移が5例、非内蔵転移が4例。進行再発病巣に対する治療歴はなしが1例、術後内分泌療法中再発が3例、内分泌療法歴ありが5例 (1レジメン1例、2レジメン2例、3レジメン2例)、化学療法歴ありが1例。パルボシクリブ併用内分泌療法はレトロゾールが1例、フルベストラントが8例。アベマシクリブ併用内分泌療法は全例フルベストラント。② パルボシクリブの成績；progression-free survival (PFS) 中央値は14.4ヶ月 (9.3-39.0ヶ月)。③ アベマシクリブの成績；2021年12月1日時点で、病状進行のため治療中止が6例、治療継続中が3例。PFS中央値は8.5ヶ月 (2.0-15.4ヶ月)。【考察と結語】CDK4/6阻害剤の耐性機序として、Rb遺伝子の欠失、CDK2やサイクリンE遺伝子の増幅、PI3K-mTOR経路の活性化等があげられている。パルボシクリブはCDK4/6のみに特異的だが、アベマシクリブはCDK1/サイクリンB、CDK2/サイクリンEを含むCDK4/6以外の多くのキナーゼ阻害効果を有し、Rbを介さないG2期にも作用すると考えられている。本検討は少数例の後向検討ではあるが、パルボシクリブ耐性例に対するアベマシクリブのPFS中央値は8.5ヶ月だった。CDK4/6阻害剤耐性例に対するmTOR阻害剤エベロリムスと エキセメスタンの併用の効果は、41例の単施設後向検討でPFS中央値4.2ヶ月と報告されており、アベマシクリブはそれに劣らない可能性がある。

★：優秀ポスター

EP16-142
当院におけるCDK 4/6阻害剤使用の現状

春日部市立医療センター　外科
杉山　順子、君塚　圭、深津　裕美、小野　容子、小倉　道一、三宅　洋

CDK 4/6阻害剤であるパルボシクリブは2017年12月より、アベマシクリブが2018年11月から閉経後ホルモン受容体陽性HER2陰性転移・再発乳癌に認可された。当院でも2018年からパルボシクリブを2019年からアベマシクリブを実臨床にて使用している。使用開始から約3年経過した現在での当院におけるCDK 4/6阻害剤使用の現状について報告する。

2018年から2021年の期間に当院ではパルボシクリブを28例、アベマシクリブを25例に投与した。投与開始年齢（中央値）はパルボシクリブ65歳（37～90歳）、アベマシクリブ69歳（46歳～90歳）であった。投与期間（中央値）はパルボシクリブ154日（14～1155日）、アベマシクリブ140日（14～607日）であった。転帰はPDが23例、継続中が14例、有害事象による中止が13例、患者希望による中止を2例に認めた。有害事象による減量はパルボシクリブにて1段階減量が6例、2段階減量が11例であり、減量理由は好中球減少が最も多く10例であった。アベマシクリブでは1段階減量が12例、2段階減量を3例に認め、減量理由は下痢が7例、好中球減少が2例であった。3次治療以降として使用した症例はパルボシクリブで12例、アベマシクリブで11例であった。認可された当初は再発治療を行った後に使用していた症例が多数であった。後治療として行われたのは化学療法が12例、ホルモン療法単独が9例、mTOR阻害剤使用が9例であった。CDK 4/6阻害剤間での薬剤変更を行った症例を6例に認めた。パルボシクリブからアベマシクリブへの変更が3例で、変更理由は好中球減少であった。アベマシクリブからパルボシクリブへ変更した症例は3例で、下痢、吐気・だるさ、口内炎によるものが各1例ずつ認めた。PDによるCDK4/6阻害剤間の変更は行われていない。

CDK 4/6阻害剤は閉経後ホルモン受容体陽性HER2陰性転移・再発乳癌に対する治療において第一選択と考えられており、化学療法導入前の治療として非常に有効である。しかしその副作用から継続な困難な症例も認める。副作用のマネージメントや患者の理解を深めることにより、投与期間の延長が可能となり更なる効果が望めると考える。

当院におけるCDK 4/6阻害剤使用の実際について文献的考察を含め報告する。

EP16-143
当科におけるPalbociclib投与症例の検討

高岡市民病院　外科
福島　亘、飯田　優理香

【目的】乳癌診療ガイドラインではホルモン受容体陽性、HER2陰性転移・再発乳癌に対してはホルモン療法薬とCDK4/6阻害薬との併用が推奨され、本邦では現在、Palbociclib (PAL)とAbemaciclibの使用が可能となっている。今回、当科におけるPalbociclib投与症例の治療成績について検討を行った。【対象】対象は現在までにPALが投与された24例。全例女性で平均年齢は68.2才 (54～86)、閉経状況は前 1例 (4.2%)、後 23例 (95.8%)、HR発現ではER(+) PgR(+) 16例 (66.7%)、ER(+)PgR(-) 8例 (33.3%)、再発 19例 (79.2%)、De Novo 5例 (20.8%)、再発症例のDFI中央値は8.6年 (2.1～19.0年)であった。治療開始時の転移臓器数では1、2、3、4臓器以上がそれぞれ8例 (33.3%)、8例 (33.3%)、3例 (12.5%)、5例 (20.9%)、内臓転移ありが13例 (54.2%)、なしが11例 (45.8%)、骨転移のみが4例 (26.7%)であった。併用ホルモン療法薬はLetrozole 5例 (20.8%)、Fulvestrant 18例 (75.0%)、LH-RH agonist+Fulvestrant 1例 (4.2%)で、観察期間中央値は6.3ヶ月 (0.7～58.6ヶ月)であった。【結果】PAL投与サイクル中央値は5サイクル (1～49)であった。Grade 3以上の有害事象を22例 (91.7%)に認め、好中球減少が16例 (66.7%)、血小板減少が4例 (16.7%)と多かった。治療中に減量が必要となった症例は13例 (54.2%)で、1段階減量が7例 (29.2%)、2段階減量が5例 (20.8%)、2段階以上減量が1例 (4.2%)で、RDIは平均0.714 (0.326～1.000)であった。PD以外で治療中止となった症例を4例 (16.7%)に認め、中止理由では好中球・血小板減少が3例、嘔気・食欲不振が1例であった。治療効果ではPR 2例 (8.3%)、SD 14例 (58.3%)、うちlong SD 9例 (37.5%)、PD 5例 (20.8%)、評価不能 3例 (12.5%)で奏効率 8.3%、臨床的有用率 45.8%であった。またPR、SD、PD症例のRDIはそれぞれ0.77±0.21、0.77±0.24、PD 0.64±0.19と差は認めなかった。【結語】当科におけるホルモン受容体陽性、HER2陰性転移・再発乳癌に対するホルモン療法薬+PAL療法はこれまでの報告とほぼ同様な結果であったが、好中球減少症などの血液毒性には注意が必要で適格な減量による治療継続が重要であると思われる。

EP16-144
高齢者CDK4/6阻害剤投与例の検討

[1]市立札幌病院　乳腺外科、[2]市立札幌病院　外科
大川　由美[1]、鈴木　琢士[2]、上坂　貴洋[2]、常俊　雄介[2]、菊地　弘展[2]、
奥田　耕司[2]、砂原　正男[2]、大島　隆宏[2]、三澤　一仁[2]

目的： サイクリン依存性キナーゼ4/6阻害剤（以下CDK4/6阻害剤）は、閉経後ホルモン受容体陽性転移・再発乳癌の一次治療として、MONARCH3試験でPFSを有意に延長させた。今後、経静脈的化学療法を希望しない高齢者への投与増加が予想される。適応例検討、副作用管理目的のため臨床例検討とした。
対象： 2018年1月から2021年9月の間に当院で治療開始した70歳以上転移・再発乳癌17人。
方法： 医療記録から臨床・病理学的因子、介護主治医意見書情報を採取、検討した。介護主治医意見書に従い、障害高齢者の日常生活自立度（自立-C2）、認知高齢者の日常生活自立度（以下認知度：自立-M）を判定した。
結果： 全例女性。17人中10人の乳癌または転移組織でホルモン受容体陽性。10人中8人でCDK4/6阻害剤投与。8人は70-82歳（中央値72.5歳）、2人（79歳、86歳）は非投与。パルボシクリブ7人、アベマシクリブ1人に投与。パルボシクリブは好中球低下等で200mg開始3人、150㎎開始4人。3クール以上2週間休薬が5人。8人中2人でPD、うち1人はエベロリムスへ変更、6人はSD。8人中1人蕁麻疹にてパルボシクリブからアベマシクリブへ変更。8人中3人が介護保険利用、J2・自立2名、J1・自立1名であった。非投与2人は79歳、86歳A2・I、J1・Iであった。
考察： ガイドライン改訂に伴い、今後は高齢者転移・再発例にもCDK4/6阻害剤適応検討が必要である。今回検討例では開始時、患者の不安や好中球低下のため全例減量開始となったが、8人中7人で長期SDを得た。好中球減少、骨髄抑制、消化管障害、肺疾患等副作用への留意を要し、患者のコンプライアンス確認が問題となる。今回の検討で介護保険申請希望なしまたは介護主治医意見書で認知度自立であれば投与可能と判断した。認知度I以上の症例は服薬管理が困難な可能性が高く、訪問看護等管理を要すると考える。

EP16-145
CDK4/6阻害剤に対する栄養状態の影響～ PNIによる検証から～

伊勢崎市民病院　外科
片山　和久、塚越　律子

＜諸論＞
ER陽性HER2陰性転移・再発乳がんの治療薬として，内分泌療法と併用されるサイクリン依存性キナーゼ4/6阻害薬（CDK4/6i）は国際共同大規模第Ⅲ相試験により有効性，安全性が確認されている。しかしながら内分泌単剤療法に比して好中球減少症や下痢などにおいてGrade3以上の有害事象が認められるため、有害事象による治療継続が困難になる場合がある。治療による益と害のバランス、患者の全身状態・希望などを勘定した上で使用することが望ましい。
一方、がん患者の予後に関する栄養評価として栄養状態、炎症反応、血球細胞成分評価に基づいた評価方法が多く用いられている。それらの中でPrognostic Nutritional Index（PNI）はOnoderaらが提唱した血清Albと総リンパ球数を用いた栄養指標であり、PNIの術前評価が，がん患者の予後予測因子として有用であることが報告された。
今回、我々はCDK4/6i治療を受けたER陽性HER2陰性転移・再発乳がん患者に対する栄養状態の影響の有無について検討したので若干の文献的考察を加えて報告する。
＜対象及び方法＞
2018年3月～2021年10月当院においてCDK4/6iの投与を受けたER陽性HER2陰性転移・再発乳がん患61例。各々の症例について病態、治療内容、治療継続期間、有害事象の有無を検証、血液生化学検査の結果よりPNI = 10×Alb + 0.005×総リンパ球数を算出してその治療に対する影響を調べた。尚、PNI≦40：L群　　40＜PNI＜50：M群　　50≦PNI：H群と定義した。
＜結果＞症例数61例、平均年齢66.2才（33-89）。再発41例、初発stageⅣ20例。転移臓器数は1臓器が57%、2臓器が33%、3臓器以上が10%であった。転移部位としては骨軟部組織が最も多く、次いで肺、肝の順となっていた。CDK4/6i使用ラインとしては1st が36%、2nd が20%、3rd が15%であった。治療継続期間中央値についてはPNIでH群10.4 ヶ月、M群9.5 ヶ月であったが、L群においては2.5 ヶ月と短期間であった。
＜考察＞
・治療継続に影響を与える因子として、患者さんの栄養評価で層別解析を行った
・がん患者栄養評価PNIがM～H群の場合は治療継続が長く、L群の場合には短期となる傾向が見られた
・今後投与開始に際して効果予測因子の一つの指標となることが示唆された
＜結語＞
CDK4/6阻害剤治療を受けたER陽性HER2陰性転移・再発乳がん患者に対する栄養評価PNIが効果予測として有用であることを報告した。

★：優秀ポスター

EP16-146
CDK4/6阻害薬の治療成績−アベマシクリブを中心に−

東北大学　大学院　医学系研究科　乳腺内分泌外科
柳垣　美歌、原田　成美、多田　寛、宮下　穣、濱中　洋平、江幡　明子、小坂　真吉、進藤　晴彦、石田　孝宣

【はじめに】CDK4/6阻害薬(CDK4/6i)は2017年12月にパルボシクリブ(PAL)、2018年11月にアベマシクリブ(ABE)が保険適用となり、当院ではそれぞれ113例、35例のER陽性HER2陰性の手術不能又は再発乳癌に対し使用されている。今回、ABEを中心に有効性と安全性について検討した。【対象】2017年12月から2021年11月までに、当院でPALを投与された113症例、ABEを投与された35症例を対象とし、電子カルテの記載、検査結果、画像結果から後方視的に検証した。
【結果】ABEを投与された患者の年齢中央値は55歳(34-83歳)で、PALの61歳(25-83歳)と比べやや若年傾向であった。初診時StageⅣが12例、再発が23例であり、内臓転移を有するのは24例であった。転移部位は骨、肝臓、肺の順に多く、27例、14例、12例であった(重複有り)。治療ラインの中央値は2(1-10)で、前治療はAI単独が9例、TAM単独が7例、FULが4例、PAL＋内分泌療法が4例、化学療法が11例であった。併用薬剤はFUL21例、LET 9例、ANA 2例、EXE 2例であった。治療効果としては、CR:0例 PR: 10例 longSD: 8例 SD: 2例 PD: 7例であり、臨床的有用率(CBR)は51%であった(8例は未評価)。PALのCBRは47%であった。PRのうち7例は2nd lineまでの使用であった。PD後の治療はAI単独が4例、PAL+内分泌療法が2例、エベロリムス+EXEが2例、化学療法が5例であった。有害事象として下痢が25例(71%)と最も多く、G3以上は2例であった。続いて好中球減少を12例で認め、10例がG3であった。PALでは好中球減少は107例(G3以上は79例)であり、下痢は3例のみであった。PD以外の理由で中止した症例は6例あり、下痢が2例、間質性肺炎が1例、肝機能障害が1例、腎機能障害が1例、自己中断が1例であった。PALでの中止理由は好中球減少が最多であった。一方のCDK4/6iを中止後、他方のCDKiにスイッチした症例は10例あり、その理由の多くは有害事象によるものであったが、3例でPDによる変更を認めた。【考察】ER陽性HER2陰性転移再発乳癌に対し、早期の段階からABEを併用することで、より良い治療効果が得られると考えられる。有害事象として、下痢のコントロールが重要だが、92%(23/25例)は治療を継続しており、整腸剤や止痢薬で管理可能である。CDKiの有害事象のプロファイルが異なっており、有害事象で中止時に他方の治療を検討することも選択肢の一つと考えられる。今後CDKiスイッチの有用性についてエビデンスの蓄積が必要である。

EP16-147
当院におけるCDK4/6阻害薬の後治療についての検討

京都府立医科大学　内分泌・乳腺外科
西村　真里愛、渡邊　陽、奥山　結香、松井　知世、井口　英理佳、大西　美重、森田　翠、阪口　晃一

【はじめに】
2020年に改訂された乳癌診療ガイドラインで閉経後ホルモン受容体陽性転移・再発乳癌に対する一次内分泌療法としてアロマターゼ阻害薬とサイクリン依存性キナーゼ (CDK) 4/6阻害薬の併用を行うことを強く推奨するようになった。本邦は2017年12月にPalbociclib (PAL)、2018年11月にAbemaciclib (ABE) 認可されたが、後治療のエビデンスは確立されていない。今回、当院におけるCDK4/6阻害薬の後治療について検討する。
【対象と方法】
当院で2017年12月～ 2021年12月に1次または2次内分泌療法にCDK4/6阻害薬を併用し、治療変更した症例を対象とした。CDK4/6阻害薬の後治療の選択や治療効果に関して後方視的に検討した。
【結果】
対象症例は23例で全例女性であった。進行乳癌が7例、再発乳癌が16例であった。
CDK4/6阻害薬の選択はPALが17例、ABEが6例であった。
CDK4/6阻害薬終了時の転移部位はリンパ節が21例 (91%)、骨が17例 (74%)、肝臓が6例 (26%)、肺が7例 (30%)、その他が3例 (12%) であり (重複含む)、臓器転移を有していたのは13例 (57%) であった。
CDK4/6阻害薬投与中止理由はPDが13例 (56%)、有害事象8例 (34%)、その他2例 (8%) であった。 後治療に異なるCDK4/6阻害薬を選択したのは7例 (30%)、Exemestane+Everolimusは6　例 (26%)、Fulvestrant単 剤 は3例 (13%)、Paclitaxel+Bevacizumabは3例(13%)、Paclitaxel、Capecitabine、TS-1、同じCDK4/6阻害薬を継続しホルモン薬のみ変更したのはそれぞれ1例 (4%) であった。
後治療で化学療法を使用した症例のうち、1次内分泌療法にCDK4/6阻害薬を使用したのは3/15例 (20%) 、2次内分泌療法にCDK4/6阻害薬を使用したのは3/8例 (37%) であった。
後治療の治療成功期間 (TTF) は7.6M (0.5M-21.3M)であった。1次内分泌療法でCDK 4 /6阻害薬を使用した群の後治療TTFは11.4M (0.6M-21.3M)であり、2次内分泌療法でCDK 4 /6阻害薬を使用した群の後治療TTFは7.6M(0.5M-11.3M)であった。
【結語】
当院での一次内分泌療法でCDK4/6阻害薬を使用した群では、1年近い後治療TTFが認められ、既知の発表と比べ長い結果となったが、症例数が少なく、最良な後治療選択の特定は困難であった。さらなる症例の蓄積、検討を重ねる必要があると考える。

EP16-148
当院におけるCDK4/6阻害薬投与症例の検討

鳥取県立厚生病院　胸部外科
大田　里香子、高木　雄三、田中　裕子、吹野　俊介

【はじめに】CDK4/6阻害薬であるpalbociclibは2017年12月，abemaciclibは2018年11月に発売された．2020年8月には乳癌診療ガイドラインが改定され，CDK4/6阻害薬は閉経後ホルモン受容体陽性・転移再発乳癌に対する１次治療として，ＡＩ剤単剤やフルベストラント単剤投与よりも強く推奨された．今回，当院におけるCDK4/6阻害薬投与症例の経過について報告する．
【対象と方法】2018年4月から2022年1月までにpalbociclibまたはabemaciclibを投与した進行・再発乳癌26例について，診療録から後方視的に経過について検討した．
【結果】全例女性．palbociclib 17例,abemaciclib 13例．うち4例は逐次投与．年齢中央値67歳(40-89歳)．閉経前3例，閉経後23例．再発18例，stageⅣ8例．再発18例の無病再発期間中央値は7年11ヶ月(1年4ヶ月–37年)．転移部位は肺14例，骨14例(骨のみ2例)，皮膚5例，遠隔リンパ節2例(遠隔リンパ節のみ2例)，肝8例，胸膜3例，後腹膜1例(重複あり)．周術期の化学療法投与は11例．ホルモン療法継続中の再発4例．進行・再発後1次治療として使用は6例．２次治療以降での使用は20例で，前治療は内分泌療法９例，化学療法および内分泌療法11例．併用薬はpalbociclib：FUL13例(76%)，ＡＩ剤２例(12%)，FUL→ＡＩ剤２例(12%)．abemaciclib：FUL ６例(１例はトラスツズマブも併用)（46%)，ＡＩ剤６例(46%)，ＡＩ剤→FUL１例(8%)．投与量はpalbociclib：減量なし０例，１段階減量５例(29%)，２段階減量10例(59%)，1クール以内で投与終了１例(6%)，調整中１例(6%)．abemaciclib：減量なし1例(8%)，１段階減量２例(15%)，2段階減量８例(62%)，１クール以内で投与終了１例(8%)，調整中１例(8%)．減量理由はpalbociclib：好中球減少14例(82%)，血小板減少３例(18%)，高齢１例(6%),感染１例(6%)(重複あり)．abemaciclib:好中球減６例(46%)，下痢３例(23%)，肝障害２例(15%)，腎障害２例(15%)，倦怠感２例(15%)，高齢１例(8%)(重複あり)．投与期間の中央値は17ヶ月(0－38ヶ月)で，継続中は11例．１年以上投与11例(42%)，２年以上投与6例(23%)．治療効果はPR11例(48%)，SD8例(35%)，PD4例(17%)．終了後の治療は化学療法11例(73%)，内分泌療法１例(7%)，なし３例(20%)．
【まとめ】CDK4/6阻害薬は，適切に減量することで重篤な副作用を発症することなく継続し効果を得ることができた．

EP16-149
当院におけるアベマシクリブの使用経験ーパルボシクリブ後でも有効かー

[1]佐世保市総合医療センター　乳腺外科、[2]佐世保市総合医療センター　看護部
矢野　洋[1]、原　勇紀[1]、坂口　ひとみ[2]、原　信介[1]

【背景と目的はじめに】乳癌診療ガイドラインではER陽性ＨＥＲ２陰性転移再発乳癌治療の1stラインにCDK4/6阻害剤の使用が推奨されている。化学療法への移行延期できることによりQOLの長期維持や予後の延長も示唆されているが、2ndライン治療に関しては推奨が明らかでない。当院でのアベマシクリブ症例を通してパルボシクリブ後のアベマシクリブ投与が適切かどうかを検討することを目的とした。【対象と方法】当院で2021年12月までにアベマシクリブを使用した患者計10例を対象として、臨床病理学的項目を後方視的に検討した。【結果】10例いずれもER陽性HER 2陰性浸潤性乳管癌。投与開始時年齢は平均61.7歳(53 – 76)、閉経後が9例、閉経前1例。転移部位(重複あり)は骨8例、肝7例、肺5例、リンパ節5例であった。内分泌療法、化学療法を含めた再発治療ライン数は中央値２(1 – 17)、1stラインが3症例だが、投与期間がいずれもまだ1か月と短期間であった。初回併用薬はレトロゾール　7例、フルベストラント3例、途中1例のみPDのためレトロゾールからフルベストラントに変更した。閉経前症例には前治療よりLH-RHアゴニストが継続投与された。開始時の投与量は1回量150㎎　7例、100㎎　3例であった。前治療に関して、以前パルボシクリブが投与されていた症例は4例で2例は好中球減少による中止症例で直後にアベマシクリブを導入し、いずれもその後継続中(10か月以上)である。パルボシクリブでPDの2例は30か月、39か月と長期にわたりパルボシクリブが有効な症例であった。副作用に関して全例下痢はみられるもの止痢剤でコントロール可能であった。好中球減少症と肝機能障害でそれぞれ1例ずつ中止とした。CT上、間質性陰影で一時中断および100㎎へ減量を行った症例はその後治療継続可能となった。その他、嘔気2例、味覚障害1例がみられた。予後は癌死1例、他病死1例。上記副作用のため2例中止で抄録記載時点において6例で継続投与されている。【結論】アベマシクリブの副作用の下痢は止痢剤や整腸剤でコントロール可能であった。副作用でパルボシクリブを中止した症例に関してはアベマシクリブが長期有効な可能性が示唆されるが、パルボシクリブにてPD症例のアベマシクリブの治療効果に関しては今後の症例集積にてデータが明らかになってくると思われる。

★：優秀ポスター

EP16-150
乳癌再発症例におけるCDK4/6阻害剤使用後の治療経験

朝日大学病院　乳腺外科
川口　順敬、北澤　舞

[目的] CDK4/6阻害剤はホルモン陽性HER2陰性再発乳癌に対して、内分泌療法と併用することで、病勢の進行を抑える効果が示されている。本法ではPalbociclib (plb)が2017年，abemaciclib(abe) が2018年から使用可能となった。しかしいずれ効果が低下し、後治療が必要となる。当院で経験したCDK4/6阻害剤使用症例の経過と、後治療の効果について後方視的に検討したので報告する。[方法] 2018年1月から2021年11月までに、当院でのplb 使用例18例、abe使用例11症例を対象とした。性別は全例女性、平均年齢は64歳であった。[結果]abe使用11症例中、2症例は投与継続中、9症例が投与中止となった。中止となった原因は病勢進行（PD）4例、肝機能障害2例、下痢3例であった。Abeの無増悪期間（PFS）の中央値は1.3か月であった。plb使用18症例中、4症例は、投与継続中であり、14症例が投与中止となった。中止となった原因はPD 8例で、このうち6例は肝転移巣増大、1例はリンパ節転移出現、1例は胸水増量であった。6症例は骨髄抑制のため継続不可となった。このうち1例は貧血も伴った。plbのPFSの中央値は7.7か月であった。後治療については、abe使用後9症例中、パクリタキセル+ベバシズマブ（Bev）1例、内分泌療法継続5例 plbに変更2例、1例は緩和ケアに移行した。plb使用後14症例中、Bev3例、エベロリムス+エキセメスタン(EVE)3例、エリブリン2例、内分泌療法のみ6例であった。[考察]abe症例について2症例で肝機能障害が出現した。投与期間が短かったため、plb変更し投与可能であった。高齢者症例で下痢・倦怠感などで、治療を中止してしまう例が多い。この場合ホルモン単剤療法の状態になることが多かった。肝転移1症例でBevを使用した。当院では、abeを長期投与できた症例が少なかった。一方plb症例について、3症例は前治療にてEVE療法がおこなわれていた。5症例でplb使用中に肝転移巣の増大あり、その後にEVEを2例に行っているが、いずれも短期間で肝転移巣の増大があった。肝転移巣をコントロールするため、3例についてBevを使用している。リンパ節再発の1例でEVL治療の効果を認め、1年以上投与継続中である。[結語] CDK4/6阻害剤使用後の後治療は、中止となった原因により内容が異なっていた。高齢の症例では、内分泌療法単独、緩和ケアに移行することが多かった。再発症例であり患者にとって受け入れやすい治療を選択することが必要であると考えられた。

EP16-151
ER陽性HER2陰性進行再発乳癌に対する CDK4/6阻害薬使用例の検討

仙台市立病院　外科
谷内　亜衣、寺澤　孝幸、福田　かおり

【目的】CDK4/6阻害薬は、ER陽性 HER2陰性進行乳癌を対象にした臨床試験において内分泌療法との併用により有効性が示され、閉経後ホルモン受容体陽性 HER2陰性転移・再発乳癌に対する一次治療となった。ホルモン受容体陽性転移・再発乳癌におけるCDK4/6阻害薬の使用状況を検討した。
【方法】2018年4月から2021年11月までに当院のPalbociclib使用15例、Abemaciclib使用11例、両薬剤使用4例を後方視的に検討した。【結果】年齢平均値は67歳でStageⅣ・手術不能例10例、再発例20例であった。内分泌療法歴は1次が13例、2次が 5例、3次以降が12例であり、CDK4/6阻害薬全体の投与期間平均値は 14か月であった。再発後1次・2次内分泌治療の投与期間平均値は18か月、3次内分泌治療以降は10か月であった。両薬剤の投与全期間での奏効率（RR）は40%、臨床的有用率（CBR）は66%であった。再発後1次・2次内分泌治療のCBRは約90%で、三次内分泌治療以降では約30%であった。2次CDK4/6阻害薬治療を行った4症例の投与期間は10か月、CBRは50%であった。CDK4/6阻害薬の投与中止理由は、副作用によるものが、好中球減少1例（Palbociclib）と下痢1例（Abemaciclib）であったが、そのほかはすべて病勢進行であった。Grade3以上の有害事象はPalbociclibで好中球減少55%、皮疹5%、Abemaciclibで肝機能障害13%、下痢20%を認めたが、薬剤減量と支持療法で対処可能であった。後治療は別のCDK4/6阻害薬への変更が4例、フェソロデックス単剤が 1例、他の内分泌療法が3例、化学療法が11例、緩和治療が 3例であった。
【考察】副作用の違いにより薬剤選択することで、両薬剤とも治療ラインによらず比較的安全に使用できる。再発後1次・2次内分泌治療では治療継続期間やCBRで良好な結果が得られた。3次内分泌治療以降でも有効であった症例も散見され、臨床試験の結果を考慮しても、late lineでCDK4/6阻害薬は投与の意義はあると考えられる。また2次CDK4/6阻害薬治療症例でも良好な結果を得られたが、CDK4/6阻害薬併用療法後治療のエビデンスはなく、今後 QOL・ADL・全生存期間を含めた検討が必要と考える。

EP16-152
当院でのCDK4/6投与後PD症例に対してエリブリンを施行した14例の検討

順天堂大学医学部附属練馬病院　乳腺外科
清水　秀穂、植木　優子、伊藤　真由子、須郷　広之、小倉　加奈子、児島　邦明

【背景】CDK4/6 は選択的に阻害する新規の経口分子標的薬であり，その効果から化学療法開始を遅らせることが期待されている。またその後の化学療法投与で、エリブリンは自覚症状に伴う副作用は少なく、長く継続できるという点で効果が期待されている。
【症例】2018年1月～ 2021年11月までの期間で、ER陽性、HER2陰性の進行再発乳がんに対して、CDK4/6投与後PDになった後エリブリンを投与した14例に対し有効性を検討した。
【結果】エリブリンを投与し14 例の年齢中央値53.5（46 ～ 78）歳、ホルモン受容体は全例で陽性であった。前治療であるCDK4/6line 数中央値は2（2～3）であった。さらにCDK4/6投与期間の平均値は7.7（2 ～ 14）か月。PFS は7.3（3 ～ 20）か月。治療効果はPR 7例（50%）、SD が5例（36%）であった。

EP16-153
乳癌治療と癌の不均一性（heterogeneity）

[1]札幌ことに乳腺クリニック　外科、[2]東札幌病院、[3]札幌医科大学第一外科、[4]北広島病院、[5]北海道千歳リハビリテーション大学
増岡　秀次[1]、三神　俊彦[1]、白井　秀明[1]、下川原　出[1]、浅石　和昭[1]、大村　東生[2]、三原　大佳[2]、九冨　五郎[3]、島　宏彰[3]、野村　直弘[4]、森　満[5]

【はじめに】癌のheterogeneityは、病変の進展や治療抵抗性の一因になっていると考えられている。Heterogeneityには、腫瘍内不均一性の他にも、原発巣と転移巣による臓器間、腫瘍間のゲノム不均一性、微小環境不均一性などさまざまなものがある。
【目的】当院で手術を施行した原発性乳癌と転移リンパ節、手術あるいは検査可能であった遠隔転移腫瘍を採取し、免疫染色によりER, PR, HER2を測定し、intrinsic subtypeを決定し治療に寄与することである。
【対象と方法】当院で手術を施行した原発乳癌症例のうちER, PR, HER2がIHC法により測定された375例を解析の対象とした。また手術可能な局所再発およびリンパ節転移、遠隔転移では手術を施行した肺、肝についても検討した。
【結果と考察】原発巣とリンパ節転移巣でHER2の発現に差があるかを検討した。原発巣375例中リンパ節転移は75例（20%）に認められ、転移リンパ節のHER2を測定し、原発巣と比較した。原発巣、リンパ節転移巣ともにHER2(3+)と一致したのは84%であり、完全な一致ではなく不均一性が認められる（図）。また肺転移については単発の転移で手術可能な数十例に対し呼吸器外科に手術を依頼した。原発巣とsubtypeの一致例はHER2同様、8割程度であった。また肝転移に対し数例に手術が行われ、転移巣がHER2陽性となり分子標的療法が施行されCRとなった症例もある。原発巣と転移巣では不均一性が認められ、可能な限り手術、生検等でsubtypeの検索が望まれる。



★：優秀ポスター

★EP16-154
抗HER2治療薬を中止した転移性乳癌症例

[1]黒木クリニック、[2]九州大学病院臨床・腫瘍外科
黒木　祥司[1]、黒木　瑠美[2]、黒木　惠美[1]、山下　真里子[1]

【はじめに】転移性乳癌の治療は基本的にはエンドレスであるが、HER2タイプ乳癌は抗HER2治療によりpCRになる可能性があることも良く知られた事実である。今回患者側からの希望により抗HER2治療を中止した4症例に関して検討した。【症例】1例目は39歳女性、1987年に左乳癌で乳房切除＋郭清、1990年リンパ節転移再発で卵巣摘出しタモキシフェン治療した。1999年骨転移、2001年腋窩リンパ節転移の再評価でER(+), HER2(+)、トラスツズマブ(H)＋アロマターゼ阻害剤(AI)治療を開始、腫瘍マーカーが正常化した。2017年にH中止し(16年間)AI継続、再発後31年、H開始後20年、H治療中止後4年間無再発。2例目は38歳女性、1997年右乳癌で乳房温存＋腋窩郭清、ER(+), HER2(-)でホルモン治療。2001年に局所再発し再切除した。2005年左乳癌で乳房切除、ER(-), HER2(+)で抗癌剤＋H(1年間)投与した。2007年胸筋間リンパ節再発し局所切除。ER(-), HER2(+)でH治療した。以後無再発で2019年にHを中止した(12年間)。再発後14年、治療中止後2年間無再発。3例目は58歳女性、右乳癌で2003年に乳房温存＋腋窩郭清＋抗癌剤治療した。2005年に両側肺転移で再発、左肺切除しER(-), HER2(+)、H単独治療で右肺転移はcCRとなった。再々発なく2013年にH中止した(8年間)。再発後16年、治療中止後8年無再発。4例目は48歳女性、肝転移・多発性骨転移を伴う原発性転移性乳癌、抗癌剤＋H＋ペルツズマブ(P)治療でcCR、術後病理でpCRであった。術後H+Pを1年間投与し、患者希望で終了した。治療中止後1年間無再発。【考察】転移巣が残存していれば治療を中断することはできないが、明らかな転移巣が指摘困難となり、新病変が長期間出現しない場合、いつまで治療を継続するかは難しい課題である。HER2陽性乳癌は増殖が強く、転移巣が残存していれば抗HER2治療中止後早期に再発すると予想される。今回の検討では症例数は少ないものの治療を中止した4例とも無再発であり、HER2陽性乳癌は転移があっても抗HER2治療により治癒する可能性があることが示唆された。再発症例であり治療中止あるなしの前向き無作為比較試験の実施は困難であるが、今後実臨床症例の蓄積により、抗HER 2治療中止のため指針の検討が望まれる。

EP16-156
超高齢HER2陽性再発乳癌に対しPertuzumab/Trastuzumabを4回施行し心不全で中止後も1年以上CRを継続する1例

市立池田病院　乳腺内分泌外科
湯川　真生、安座間　隆

はじめに
HER2陽性再発乳癌に対するPertuzumab/Trastuzumabの有効性を検証したBO17929試験では良好な結果が得られている。今回我々は再発時年齢91歳10ヶ月の患者にPertuzumab/Trastuzumabを施行し、4サイクル施行後に心不全を発症し中止したが、その後1年以上CRを維持している患者を経験したので報告する。
症例
90歳8ヶ月女性
治療経過
左乳癌T2N1M0に対し左Bt+SN→Ax(I)を施行。pT2(35mm)N1(1/10)M0 solid type, Histological grade 3 (3,2,3), ER-, PgR-, HER2: 3+, Ki-67:＞50%
補助療法なしで経過観察中、術後1年2ヶ月(91歳10ヶ月)多発肝転移(最大径33mm)多発肺転移が発見された。Pertuzumab/Trastuzumabを開始した。4サイクル施行後にうっ血性心不全を発症した(EF76%→30%未満)。入院加療にて軽快したが、ご本人ご家族と相談にて無治療で経過観察の方針となった。術後1年10ヶ月CT上肝転移、肺転移ともにほぼ消失していた。術後2年4ヶ月CT、術後2年10ヶ月(93歳6ヶ月)CT上CRを維持しており、通院中である。
まとめと考察
BO17929試験では投与8サイクルの設定でCRが5例/66例と報告されており、time to responseのmean は11週とあることから、今回の症例のように4サイクルでCRが得られることはありうると考えられた。一方、試験では心毒性による中止はなかったとあるが今回のように特に超高齢者では施行前の心機能が正常であっても十分注意する必要があると再認識させられた。HER2陽性再発乳癌のcCR症例でのPertuzumab/Trastuzumabの継続期間について今後症例の集積が期待される。

EP16-155
長期にわたりペルツズマブ(Per)＋トラスツズマブ(Tras)＋ドセタキセル(DTX)が奏効しているⅠ症例

北里大学　医学部　乳腺甲状腺外科
仙石　紀彦、大木　慶子、藤野　史織、菊池　真理子、三階　貴史

ペルツズマブ(Per)はCLEOPATRA試験において、Her陽性転移再発乳癌においてトラスツズマブ(Tras)＋ドセタキセル(DTX)療法に対して上乗せ効果が実証された。これによりPer+Tras+DTX療法は再発乳癌の治療において一つの有効な選択肢となった。また、同試験では有害事象の多いDTXを外してもPer+Trasのみでの治療効果も認められていた。当院でも認可当初より実臨床に導入され多くの症例に用いられている。今回われわれは、術後約5年で骨転移肺転移肝転移で再発した症例に、Per+Tras+DTX療法を行い良好な結果を得、現在までPer+Trasで120回を超えて投与継続中の症例を経験したため報告する。症例は当院初診時50歳の女性。左乳腺腫瘤を主訴に紹介となった。細胞診で乳癌T1N0M0 stage Ⅰと診断されたため左乳房温存術＋センチネルリンパ節生検を行った。病理は、浸潤性乳管癌・ER(-)PgR(-)・HER2(3+) NG：3であった。術後補助療法としてTras(1年間)＋パクリタキセル(3投1休x 8コース)施行しその後は残存乳房への放射線療法で経過観察とした。術後5年目の定期検査でCEAの高値を認め、精査で多発肝・肺転移と胸骨・L3への骨転移を認めた。治療としてPer+Tras+DTX導入。骨転移に対してはBisphosphonateも併用とした。DTXを8コースまで行い意向はPer+Trasで治療継続した。DTX終了後に肝転移肺転移は消失。骨転移はSDであった。Per+Tras継続したところ徐々に骨転移も不明瞭化していった。現在、120コースを超えて治療を行っているが転移の新出は認めていない。経過中の有害事象はDTX投与中にはあったもののPer+Trasでの経過中には時折下痢を起こす程度で通常の日常生活を送りながら治療できていた。また、心機能も有意に低下することはなかった。患者は新たな再発もないが有害事象が出ていないため治療継続を希望されている。Per+Tras+DTX→Per+Trasは有効な治療であり維持療法と考えられる。DTXには有害事象が多いがDTXをはずしても治療は継続でき心機能に注意しながらであれば長期の治療も可能である。今回の症例のように日常生活を行いながら治療も可能ではあるが、終了のタイミングについては難しくなっている。若干の考察をつけて報告する。

EP16-157
抗HER2療法単独にて1年以上の奏効期間を得たHER2陽性進行・再発乳癌8例の検討

聖隷浜松病院　乳腺科
鈴木　英絵、浅井　はるか、森　奈採子、吉田　雅行

進行再発乳癌における目標は全生存期間(OS)の延長であるが、近年の抗HER2療法の進歩により、HER2陽性進行・再発乳癌ではしばしば臨床的完全奏功(CR)や長期奏効(long SD)を経験する。
当院において2013年8月から2021年12月までにHER2陽性進行再発乳癌(StageⅢC・Ⅳ)の診断となり、初回治療もしくは初期治療として化学療法＋トラスツズマブ＋ペルツズマブを使用した症例は27例であり、うち臨床的CRとなり抗HER2療法単独にて1年以上の奏効期間を得た症例は8例であった。
8症例の年齢の中央値は60.1歳、StageⅣが6例、StageⅢCが2例であった。StageⅣのうち2例が再発乳癌、6例が進行乳癌であった。全例HER2陽性(3＋が7例、2+でDISH陽性が1例)であり、8例中3例がホルモン受容体陽性であった。トラスツズマブ＋ペルツズマブとの併用薬剤は5例がドセタキセル、3例がエリブリンであった。
化学療法併用期間は平均7.1ヶ月、その後トラスツズマブ＋ペルツズマブのみの投与期間は平均26.8ヶ月、全投与期間は平均33.9ヶ月であった。8例中7例が現在も継続中である。
当院では長期奏効症例においても抗HER2療法の継続を原則としているが、このような症例群の至適投与期間や中止に関し明確な基準はなく、施設ごとの選択となっている。
当院において抗HER2療法単独にて1年以上の奏効期間を得たHER2陽性進行・再発乳癌症例に関し報告する。

★：優秀ポスター

EP16-158
トラスツズマブデルクステカンと乳癌診療連携および当院における投与症例の検討

京都岡本記念病院　乳腺外科
大江　麻子、蔭山　典男

【はじめに】Human epidermal growth factor receptor type2 (Her2)陽性乳癌は全体の約15～20%に認められ、増殖能が強く悪性度が高い。DESTINY-Breast 01試験の結果を受け、HER2陽性切除不能・転移再発乳癌に対する3次以降の治療としてトラスツズマブデルクステカン(T-Dxd)が、2020年3月に国内製造販売承認を取得した抗体薬物複合体であり、新たな治療選択肢としての効果が期待されている。T-Dxdの副作用は悪心、疲労、脱毛などである。なかでも重大な有害事象として間質性肺炎(ILD)や骨髄抑制、infusion reactionが報告されており注意が必要である。特にILDは日本人において20-30%と高率に認めるため、T-Dxdの適正使用ガイドには乳腺外科医、呼吸器専門医および放射線科医の密な連携のもとでマネジメントが求められる。そのため､どの病院でも投与可能ではなく､乳癌診療連携が大切になってくる。今回当院における使用経験について検討した。また、Breast Cancer Meetingとして、京都府南部地域での山城北・南医療圏の乳癌診療に関わる病院・クリニックの医師・薬剤師・看護師を対象に、乳癌診療連携とT-Dxdについての講演を開催した。講演会の内容およびその後の経過についても報告する。
【対象と方法】2021年1月以降にT-Dxdを投与した切除不能・転移再発乳癌4症例を対象に患者背景･治療効果･副作用を検討した。なお、頻回な胸部CT検査は被曝量の増加が懸念されるため、低線量CTで撮影した。
【結果】平均年齢60歳(45-79歳)、PSは0:3例、1:1例、ホルモン受容体は陽性が3例、HER2 scoreは全例3+であった。stage IVが3例、再発患者のDFIは12か月であった。前治療歴は3～4レジメン。治療効果は全例がcPRであった。副作用の内訳は、好中球減少2例(Grade1)、悪心1例(Grade1)、食欲不振3例(Grade1～2)、疲労4例(Grade1～2)、脱毛2例(Grade1~2)を認めたが、投与中止となる有害事象やILDは認めていない。また、低線量CTにより通常線量と比べて被曝量を1/2～1/3程度に減量することができた。
【考察】DESTINY-Breast 01試験の結果と有害事象も含めて矛盾しなかった。今後DESTINY-Breast 03試験の結果も受け、使用症例は増加していくと予想される。従って、施設間連携の充実をはかり、T-Dxdを治療制限なくスムーズに患者提供できるようにしていくことが重要と考える。

EP16-159
術後10年目に再発しTrastuzumab deruxtecanが奏功したHER2陽性乳癌の1例

[1]社会医療法人財団大和会　東大和病院　乳腺外科、
[2]社会医療法人財団大和会　東大和病院　看護部、
[3]社会医療法人財団大和会　東大和病院　病理科
福内　雅子[1]、松尾　定憲[1]、高橋　真由美[2]、桑尾　定人[3]

患者は77歳女性。10年前 右乳癌(pT1N0M0, pStage Ⅰ)に対して右乳房切除術＋センチネルリンパ節生検＋Level Ⅰリンパ節のサンプリングを施行した。術後の病理診断はInvasive ductal carcinoma, solid-tubular carcinoma, f, Ly0, v0, Nuclear grade 2, n0(0/2), ER(-), PgR(-), HER-2(2+), Ki-67: 40%であった。術後Trastuzumabを1年間投与した。術後8年目の定期検査で右腋窩リンパ節への転移を認めた。Trastuzumabを4クール投与し、右腋窩リンパ節は縮小を得るも右鎖骨下リンパ節の腫大を新たに認めたため、Docetaxel + Trastuzumab + Pertuzumabに変更した。末梢神経障害のため4クール目以降Trastuzumab + Pertuzumabに変更し、計9クール投与した。右腋窩リンパ節の腫大、右胸壁転移を認めたためPDと判断し、Trastuzumab emtasine (T-DM1)に変更した。さらに腋窩の疼痛が出現したためオピオイドの併用を開始した。3クール終了時、胸壁転移の増大を認めたため、Trastuzumab deruxtecan (T-Dxd)に変更した。変更後、胸壁転移及び腋窩リンパ節は縮小し、疼痛が緩和したためオピオイドは減量、レスキューも不要になった。他の転移病変についても増悪なく6ヶ月経過している。T-Dxdは本邦で使用が開始されてまだ間もないため、今後も使用症例の積み重ねと検討が必要である。

EP16-160
当院におけるトラスツズマブ デルクステカン（エンハーツ）投与症例の検討

[1]広島市立安佐市民病院　乳腺外科、[2]広島市立安佐市民病院　腫瘍内科、
[3]広島市立安佐市民病院　病理診断科
船越　真人[1]、郷田　紀子[1]、山北　伊知子[2]、北口　聡一[2]、金子　真弓[3]、
佐伯　彬[1]、伊藤　里紗[1]

（緒言）グローバルフェーズ2試験であるDESTINY-Breast01試験の結果、T-DM1治療を受けたHER2陽性の再発・転移性乳癌患者に新規薬剤であるトラスツズマブ デルクステカンが2020年承認された。臨床試験の結果では抗腫瘍効果は60.9%と高い数字を示した一方、間質性肺疾患が日本人で多いことも示されている。今回当院でトラスツズマブ デルクステカンを投与した症例を検討した。
（対象と方法）
今回検討した症例は2020年5月より2021年10月の間に当院でトラスツズマブ デルクステカンを投与された5例。各症例で臨床的特徴、投与可能期間、効果判定、副作用、後治療について検討した。
（結果）
投与5症例の平均年齢は65歳、全員女性。原発癌のサブタイプは全例HER2タイプ。転移部位は脳転移2例,肝転移＋傍大動脈リンパ節転移1例、鎖骨上リンパ節転移1例、骨転移1例。トラスツズマブ デルクステカン投与前のTDM-1の投与サイクルは8サイクル2例、10サイクル1例、5サイクル1例、44サイクル1例であった。トラスツズマブ デルクステカンの投与可能期間は投与終了症例で7サイクル2例、14サイクル1例、11サイクル1例。継続投与中は1例で6サイクル施行中。効果判定はCR 3例 、SD 2例であった。副作用は3例がGrade 1の間質性肺炎となり投与中止。全例ステロイド投与なしで回復した。1例が汎血球減少症で投与中止となった。後治療はパージェタ＋ハーセプチンを3例で投与中であり、CR継続中である。
（結語）
トラスツズマブ デルクステカンの効果判定は当院の検討では5例中3例がCRであった。効果は非常に高いが、間質性肺炎も5例中3例と高率にみられ早期中止となった。投与時には間質性肺炎に対し十分な注意が必要である。臨床試験に比較し明らかに早期中止が多く、投与継続に投与法の工夫が必要と思われた。

EP16-161
当院におけるT-DX d投与症例の検討

[1]徳島市民病院　外科、[2]徳島市民病院　放射線科
竹原　恵美[1]、池内　真由美[1]、西庄　文[1]、美馬　惇[1]、宇山　攻[1]、日野　直樹[1]、
生島　葉子[2]

トラスツズマブ デルクステカン(T-DXd)はHER2に対する抗体薬物複合体で、化学療法歴のあるHER2陽性の手術不能又は再発乳癌を適応とする。優れた抗腫瘍効果が報告される一方、様々な副作用の出現、特に間質性肺疾患では死亡例もあり注意喚起がなされている。今回当院におけるT-DXd投与症例について報告、検討する。
【症例1】初診時30歳代女性。右乳癌cT4N3cM0,HR(+) ,HER2(+)に対しNAC後Bt+Axを行い、RT後にHER+TAMを投与した。術後1年で多発肺転移が出現し、計5レジメン化学療法を行うがPDであった。術後5年8カ月にT-DXdを導入し現在投与22コース目、嘔気や味覚障害を認めるがSDを維持し治療を継続している。【症例2】50歳代女性。右DCISでBp後にRTを行った。術後2年1カ月局所再発でBp+SNを施行、病理検査はIDC,HR(+) ,HER2 (+)で、術後HER+DOCを投与した。局所再々発で追加Btを行い経過観察したが、初回術後9年3カ月で胸骨転移、多発肺転移が出現し計3レジメン化学療法を行うがPDとなり、術後14年4か月にT-DX d導入した。嘔気・血小板減少で4週毎の投与とし、3コース目までで肺・胸骨転移とも著名に縮小した。しかし7コース目で胸骨転移の急激な再増大を認めて中止、現在RT中である。【症例3】50歳代女性。右乳癌T2N0M0,HR(+),HER2(+)に対しNAC後Bt+Axを施行、術後はANAを投与した。術後4年11ヶ月に両下肢麻痺で胸椎転移が判明、化学療法で麻痺は改善した。その後新たな骨転移も生じ、RTも行いながら計10レジメン行うも骨転移は増大し、術後15年2カ月にT-DXdを導入した。副作用として嘔気、脱毛、口内炎がみられるが腫瘍マーカーは減少傾向であった。4コースまで投与後に発熱で受診、精査の結果T-DXdによる間質性肺障害と診断して休薬・PSL投与を行ったところ速やかに改善した。【症例4】40歳代女性。左乳癌T1N1M0 HR(+),HER2 (+)に対しBp+Axを施行した。術後RT、化学療法施行したが、6年9カ月で肺転移が出現して切除、その後HER 1年間投与した。さらに肺転移・多発リンパ節転移が出現し化学療法を計5レジメン行うがPDで、術後17年5カ月でT-DXdを80%doseで開始した。現在9コース目、嘔気や全身倦怠感、口内炎があるが肺転移は著名に縮小した。
当院での投与症例では副作用として全例に嘔気、また1例では薬剤性肺障害が見られた。一方、全例で一定の治療効果は得られており、適切な副作用マネジメントの上では治療の選択肢として有用と考える。

★：優秀ポスター

EP16-162
当院でトラスツズマブ デルクステカンを使用したHER2陽性転移再発乳癌９例の経験

広島市立広島市民病院　乳腺外科
前田　礼奈、加藤　彩、金　敬徳、梶原　友紀子、川崎　賢祐、伊藤　充矢

【目的】
抗体薬物複合体であるトラスツズマブ デルクステカン（T-DXd）は，HER2陽性の手術不能又は再発乳癌への使用が本邦において2020年3月に承認された．従来の抗HER2薬と比較して高い抗腫瘍効果が期待されるが，副作用の面で間質性肺炎は重大な副作用として注意が必要とされている．本薬剤の当院での使用経験を報告する．

【方法】
当院において2020年6月以降にHER2陽性転移再発乳癌としてT-DXdを投与した9例の治療効果，安全性を検討した．

【結果】
T-DXd投与初回時の年齢中央値は57歳(38-70歳)，転移再発が8例，StageⅣが1例だった．原発巣はLuminal HER2 type 5例，HER2 type 4例であり，転移巣のHER2 IHCは3+:2例，2+ FISH(-):1例，1+:2例，検査なし:4例だった．転移臓器は脳4例，骨4例，リンパ節3例，肝3例，肺3例だった(重複あり)．転移再発治療としてT-DXdを2-11(中央値3)ラインとして使用した．
最良治療効果はPR6例，SD2例，PD1例で奏効率は67%，病勢コントロール率は89%だった．当初からPDだった1例と，PRからPDとなった1例(奏効期間15ヵ月)以外の7例は投与を継続している．
Grade3以上の副作用は1例白血球減少を認めたのみで，全Gradeでは悪心8例(89%)，AST・ALT上昇7例(78%)，白血球減少5例(56%)の順に多く認めた．4例(45%)は悪心や倦怠感，白血球減少から減量投与としている．間質性肺炎や心機能障害は認めなかった．

【考察】
T-DXdの導入時期は，life threateningでなければホルモン療法や従来の抗HER2薬＋抗癌剤でQOLを維持しつつ病勢コントロールがつく症例もあり，遅いラインとなる場合もあるが，life threateningであったり，転移が有症状の場合は可能な限り早いラインで導入している．
奏効率，病勢コントロール率は過去の報告と同等の高い有効性を示した．HER2陽性乳癌では脳以外の病巣のコントロールが良好であっても脳転移のコントロールが不良な症例をしばしば経験するが，今回脳転移症例4例全例でSD ～ PRを得られており，T-DXdは脳転移へも効果が期待できることが示唆された．
間質性肺炎を含む重篤な副作用は認めなかったものの，悪心・倦怠感により約半数は減量投与が必要となっており，継続投与には呼吸器症状を含む全身状態への細やかな配慮が必要と考えられた．

【結語】
当院でHER2陽性転移再発乳癌に対してT-DXdを投与した9例では，大きな有害事象の発生なく，奏効率は67%とエビデンス通りの高い有効性が示唆された．

EP16-163
トラスツズマブデルクステカン（T-DXd）が奏効したHER2陽性乳癌の２例

[1]孝仁病院　乳腺内分泌外科、[2]埼玉石心会病院　乳腺内分泌外科
中村　靖[1]、児玉　ひとみ[2]、杉浦　良子[2]、徳光　宏紀[2]、西尾　美紀[2]

【はじめに】HER2陽性乳癌に対しての新規薬剤T-DXdが2020年5月に発売された。治療効果が期待される薬剤である一方、間質性肺炎などの副作用対策も必要な薬剤である。当院で使用した2症例ついて報告する。【症例①】43歳、女性。ER-PgR-HER2+。左乳癌、骨肺転移の診断で化学療法の適応となった。X-1年1月Pertuzumab+Trastuzumab+Docetaxel、X-1年10月T-DM1、2020年2月Pertuzumab+Trastuzumab+Eribulin施行し、X年9月よりT-DXdを開始した。悪心ありアプレピタントを追加した。3クール時CTにて原発巣縮小を、5クール時にCEA/CA15-3の低下を認めた。15クール時CTにて右肺尖部に淡い帯状陰影を認め、間質性肺炎を疑ったが、Grade0相当であり為治療継続し、その後悪化は認めなかった。1年4ヶ月間、PR維持している。【症例②】69歳、女性。ER-PgR-HER2+。Y-6年3月左Bt+Ax、pT2N1M0、術後FEC→Docetaxel+Trastuzumabを施行した。Y-3年4月腰痛を認め、精査にて多発肝骨転移の診断で化学療法の適応となった。Y-3年4月Pertuzumab+Trastuzumab+Docetaxel、Y-2年8月T-DM1、Y-1年9月Pertuzumab+Trastuzumab+Eribulin、Y年1月Tykerb + Capecitabine施行し、Y年7月よりT-DXdを開始した。5クール時CTにて肝転移縮小とCEAの低下を認めた。悪心にはアプレピタント使用した。5ヶ月間、PR維持している。【考察】当院での2例は著明に病巣の縮小を認め、1例目は治療効果が1年以上継続した。T-DXdの副作用は悪心、間質性肺炎、心機能障害などが知られる。中等度催吐性リスクだが、悪心は全Gradeで約7割の方に認められ対応が必要である。報告2例ともアプレピタントを使用した。間質性肺疾患と心機能障害は重症化を懸念し早期発見することが重要である。当院では臨床試験を参考に2クール毎に採血、心エコー、胸部CT等を実施した。1例は間質性肺炎疑いであったが、grade0であり投与中止は不要であった。心機能の低下は認めなかった。早期発見につながる一方で、検査が多くなる。当日の煩雑さに加え、長期になるとCTによる放射線被爆が多いことが問題と考えた。【結語】T-DXdはHER2陽性乳癌にとても有効である。しかし、副作用管理には工夫が必要である。

EP16-164
当院におけるトラスツズマブデルクステカン投与症例の検討

[1]埼玉医科大学　乳腺腫瘍科、[2]埼玉医科大学国際医療センター　乳腺腫瘍科
淺野　彩[2]、小坂　愉賢[2]、黒澤　多英子[2]、一瀬　友希[2]、貫井　麻未[2]、
平塚　美由起[1,2]、島田　浩子[2]、松浦　一生[1,2]、高橋　孝郎[2]、石黒　洋[2]、
大崎　昭彦[2]、佐伯　俊昭[2]

【背景】乳癌患者の約20％は、悪性度が高いHuman epidermal growth factor receptor type2（以下HER2）が陽性である。抗HER2療法によりHER2陽性早期乳癌患者の生存率は改善している。転移・再発乳癌において治療選択肢は増えてきているが、治療に難渋することも多い。トラスツズマブデルクステカンは、化学療法歴のあるHER2陽性の手術不能又は再発乳癌に対して、2020年3月に国内製造販売承認された抗体薬物複合体であり、当院でも2020年7月より使用を開始した。今後新たな治療選択肢として、その効果が期待されている。【目的】当院におけるHER2陽性の手術不能又は再発乳癌に対するトラスツズマブデルクステカンの臨床的治療効果について検討した。【対象・方法】2020年7月～ 2021年6月の間にトラスツズマブデルクステカン投与を開始した進行再発乳癌19例。平均年齢60歳(30-74)。ホルモン受容体は、ER陽性14例(73.7%)、PgR陽性13例 (68.4%)。症例の内訳は、切除不能・進行8例、再発11例。標的臓器は、骨11、リンパ節10、肺6、肝6、脳6、胸膜1。前治療歴は1 ～ 11レジメン(中央値4、平均4.4)。投与法は、5.4mg/kgの3週毎投与とした。治療効果判定はRECISTに準拠した。データカットオフ日は、2021年10月31日とした。20【結果】投与期間中央値260日（101 ～ 469)、サイクル数中央値10回（5 ～ 21)、治療継続12例、中止7例であった。中止理由は、全て病勢の進行によるもので有害事象による中止はなかった。全奏効率は、57.9%(CR0例、PR11例、SD7例、PD1例)であった。治療奏効期間の中央値は282日であった。無増悪生存期間(PFS)は、中央値282日（9.4ヶ月）であった。【考察】当院投与例では、DESTINY－BREAST01と比較し、奏効率はやや低値（62.0%vs57.9%）となった。しかし、投与開始直後の症例もあり、引き続き評価したい。また、長期PFSに関しても、追って報告したい。トラスツズマブデルクステカンは、DESTINY－BREAST03の結果から、その治療効果について、大きな期待が寄せられている。今後、投与例が増えると考えられるが、有害事象、治療効果について、さらなる検討が必要である。

EP16-165
進行・再発HER2陽性乳癌に対するトラスツズマブ デルクステカン使用患者の検討

藤田医科大学　乳腺外科
平田　宗嗣、肥後　直倫、戸田　洋子、喜島　祐子

進行・再発HER2陽性乳癌に対して 2020年 3月よりトラスツズマブ デルクステカン（以下T-DXd ）が保険収載となった。本薬剤は 標準的な化学療法＋トラスツズマブ＋ペルツズマブ、トラスツズマブ エムタンシンを使用後の3rd line以降の適応となっている。当施設での使用経験を報告する【症例】2021年8月から2022年1月までの期間T-DX dの投与を投与した１３例　平均年齢は65歳（41-88)。進行乳癌（De-novo）が９例、再発乳癌が４例【投与状況】T-DXd投与の平均レジメ数は7 line（4-14)。平均投与期間は、9か月（2-16)。投与終了症例が４例。うち３例はPDによる薬剤変更、１例は本人の希望（金銭面）で中止。【抗腫瘍効果】CRは0例、PRが１１例、SDが１例、評価未が１例であった。【有害事象】Grade3の好中球減少（１例)，Garade1-2の好中球減少（２例)，Grade １の間質性肺疾患（１例)。【経過】好中球減少の３例，倦怠感の１例に対して減量投与を行った．ILDが認められた症例は，投与開始1か月後に無症状で胸部CTにより指摘されたGrade1であり、休薬のみで経過観察中である。
【考察】DESTINY-Breast01試験でのILD発症は13.6%であり、ILDは注意を要するSEと考えられる。phase III試験である DESTINY-Breast03試験の結果がESMO 2021で報告されており、今後はより早いLineでの使用が期待される薬剤である。当院ではLate lineの使用にもかかわらず、奏効率は86%と高い有効性が認められた一方重篤な副作用は認めず，安全に投与可能であった．

★：優秀ポスター

EP16-166
当院におけるトラスツズマブ デルクステカン投与例の使用成績

[1]公立学校共済組合　近畿中央病院　外科、[2]みやうちクリニック
松本　崇[1]、宮内　啓輔[2]

【はじめに】
2020年3月にトラスツズマブ デルクステカン(以下、T-DXd)がHER2陽性転移再発乳癌患者に対して薬事承認された。当院においてはこれまで6例に対してT-DXdを投与してきたのでその使用成績をここに報告する。
【対象】
6例はいずれもHER2陽性ER陽性術後再発患者。初発時のステージはIAが1例、IIAが3例、IIBが1例、IIIAが1例。ステージIIAの1例を除いて他の5例は周術期に合計１年間のハーセプチンの投与を受けていた。手術から再発までのDFI中央値は41.5カ月(23.7-56.2)。初発転移部位としては、肺が1例、肺と皮膚が1例、肝臓が1例、肺と肝臓と骨が1例、残存乳房と領域リンパ節が1例、傍胸骨リンパ節が1例であった。
【結果】
T-DXd投与時の年齢中央値は57.5歳(40代-60代)。再発してからT-DXd投与開始までに施行されたレジメン数中央値は8レジメン(2-13)。測定可能病変で評価できた5例は、PR2例、SD3例であった。T-DXd投与開始直前もしくは投与中の腫瘍マーカーの最大値と最小値を比較してその減少率の中央値は72.8% (9.3-96.9)。また、T-DXd投与開始から一度低下した腫瘍マーカーが再上昇するまでを無増悪期間とした場合に1例が15週間、2例が18週間、2例が27週間、1例が10週目で腫瘍マーカーが現在も低下中であった。T-DXd投与継続中の2例を除き、4例のT-DXdにより治療を継続できた期間はそれぞれ15週間、18週間、29週間、37週間であった。副作用については1例のみGrade 3の好中球減少を1回認めたが減量することによりその後も治療継続が可能であった。また、40代の症例でGrade 1の嘔吐を認めたが、中等度催吐性リスク対応から高度催吐性リスク対応に変更することによりその後の嘔吐の予防は可能であった。その他、6例中3例にGrade 1の全身倦怠感を認めた。現時点でこれら6例に間質性肺疾患(ILD)の発現は認めなかった。
【結語】
T-DXd の第II相試験のILDの発現率は13.6% (日本人に限ると30.0%)、死亡率は2.2%とその発症には細心の注意が必要であるが、骨髄抑制が少なくT-DM1と同様に使いやすくlate-lineであってもある程度効果が期待できる薬剤という印象であった。学会ではこれらの内容の詳細を報告する。

EP16-167
当院におけるトラスツズマブデルクステカン(エンハーツ)使用症例の実態について

[1]新潟県立新発田病院　外科、[2]新潟県立新発田病院　病理検査科
池田　義之[1]、笠原　峻也[1]、水戸　正人[1]、青木　真[1]、角田　知行[1]、大橋　拓[1]、畠山　悟[1]、塚原　明弘[1]、田中　典生[1]、若木　邦彦[2]

【はじめに】2020年4月～ 2021年12月の手術不能・転移性乳癌は54例、うちHER2陽性は9例であった。トラスツズマブデルクステカン(T-DXd)を投与した5例を対象に、その臨床経過と治療成績及び有害事象を明らかにする。
【結果】年齢46 ～ 64歳(中央値62歳)。ホルモン感受性は3例陽性。前治療レジメン数は2 ～ 6(中央値4)レジメン。転移部位は、深部臓器は肝臓・肺などの3例、リンパ節や皮膚などの表在臓器に限局したものが2例であった。最良総合効果はPR3例、PD1例、開始間もないため評価未施行が1例。PD例は、他院で左乳癌T2N1 stage ⅡBに対してFEC 4コース→ドセタキセル(DTX)+トラスツズマブ(HER)+ペルツズマブ(PER)4コース後、Kodama手術 Level Ⅲを施行。術後1か月で多発肺転移を認め、ラパチニブ＋カペシタビン→T-DM1→エリブリン(HAL) + HER + PER施行。術後5か月で左下頸部～胸壁の再発のためT-DXdを開始。すでに癌性リンパ管症を併発し、3コース施行したが、病勢をコントロールできなかった。PR3例は、50歳代。右乳癌術後両肺再発でDTX+HER+PER→トラスツズマブエムタンシン(T-DM1を施行。右肺再発の増大と肝転移の新出を認め、T-DXdを開始。肝転移は不明瞭化した。肝再発の増悪及び腰椎再発出現まで13コース施行し得た。60歳代。右乳癌の対側腋窩までの多発リンパ節と皮膚転移を認め、DTX+HER+PER→T-DM1を施行。皮膚の斑状の肥厚が増加増大し、T-DXdを開始。腫瘤と皮膚再発は縮小し8コース施行し得た。60歳代。右乳房に大小不同の結節多数が出現。右腋窩と鎖骨上リンパ節及び両肺多発転移を認めた。DTX+HER+PER→T-DM1→ラパチニブ＋カペシタビン施行するも右腋窩リンパ節の増大と左乳腺転移と左腋窩リンパ節腫大が出現した。ゲムシタビンで一旦縮小するも再増大、T-DXdを開始。胸壁腫瘍と肺転移は縮小し10コースを施行し得た。有害事象は3例で、1例は高ビリルビン血症grade3と低Na血症grade4を来し、減量を要した。薬剤性間質性肺炎は2例で、1例はエンハーツを直ちに中止し、ステロイド投与で軽快した。他の1例は、既往に強皮症があり肺陰影への関与が疑われた。T-DXdを中止し、慎重に経過観察している。

EP16-168
脳転移に対してトラスツズマブ デルグステカンが抗腫瘍効果を認めた１例

[1]順天堂大学医学部附属練馬病院　乳腺外科、
[2]順天堂大学医学部附属練馬病院　脳神経外科
伊藤　真由子[1]、清水　秀穂[1]、植木　優子[1]、児島　邦明[1]、菱井　誠人[2]

一般に臨床試験は未治療の脳転移を除外する場合が多く、脳転移における化学療法の有効性を前向きに検討した臨床試験は少ない。しかしながら、T-DM1治療を受けたHER2陽性の再発・転移性乳癌患者253人を対象に行われたトラスツズマブ デルグステカン(T-DX d)の第二相試験であるDESTINY-Breast01試験では184人のうち24人(13.0%)がベースラインで脳転移を有していた。サブグループ解析の結果、脳転移を有していた患者における奏効率は58.3%（95%信頼区間:36.6-77.9)、奏功期間中央値は16.9 ヶ月(95%信頼区間：5.7-16.9)、PFS中央値は18.1 ヶ月(95%信頼区間：6.7-18.1)で全体集団と同等の抗腫瘍効果が認められている。
今回我々の施設において、T-Dxdを投与した脳転移を有する患者で脳転移の著明な縮小を認めた症例を経験したため報告する。
40歳女性、左乳癌、脳転移、肝転移、骨転移、腹膜播種の症例。授乳期に発見された進行乳癌であり、初回手術から3年6ヶ月後に左鎖骨上リンパ節転移、左乳房皮膚局所再発をきたし、転移・再発治療を開始。術後5年後に骨転移、7年後に肺転移、8年7ヶ月後に多発脳転移が出現した。脳転移に対しては多発であったため全脳照射を施行。その後は他臓器への転移再発治療としてPTX+Trastuzumab + Perutuzumabによる治療を行っていたが、脳転移は増悪傾向であった。
さらに肝転移出現、肺転移増悪による胸水貯留を認めたため、術後9年2ヶ月からT-Dxdを開始した。T-Dxdを開始してから3ヶ月後には胸水、肝転移は改善し、多発していた脳転移はいずれも縮小傾向を認めた。T-Dxdによる治療開始から5ヶ月の現在も脳転移は縮小を維持している。今後も症例を積み重ね検討する必要があると考える。

EP16-169
当院でトラスツズマブ デルクステカン治療を行った17症例の後方視的検討

[1]地方独立行政法人　大阪府立病院機構　大阪国際がんセンター　腫瘍内科、[2]地方独立行政法人　大阪府立病院機構　大阪国際がんセンター　乳腺・内分泌外科、[3]大阪大学医学部附属病院　乳腺・内分泌外科
西尾　美奈子[1]、石塚　保亘[1]、谷口　梓[2]、中島　聡美[2]、瀬戸　友希子[2]、日馬　弘貴[2]、大塚　倫之[1]、松井　早紀[2]、吉波　哲弘[3]、西田　尚弘[1]、橘高　信義[2]、藤澤　文絵[1]、杉本　直俊[1]、屋木　敏也[1]、工藤　敏啓[1]、中山　貴寛[2]、玉木　康博[2]

【背景】トラスツズマブ デルクステカン(T-DXd) はT-DM1治療歴のあるHER2陽性切除不能又は転移再発乳癌患者を対象とした国際共同第Ⅱ相試験であるU201試験において臨床的有用性が示され、本邦でも承認された。高い抗腫瘍効果が期待できるが、薬剤性肺炎の頻度が高いとされており注意を要する薬剤である。今回、当院でのT-Dxd投与症例について、有効性・有害事象を含め後方視的に検討したので報告する。
【方法】2020年6月～ 2021年8月までの期間に、HER2陽性切除不能又は転移再発乳癌患者でT-Dxdの投与を開始した17症例を対象とし、2021年12月まで追跡した。
【結果】年齢中央値は56歳(41 ～ 77歳)。転移再発52.9 %、StageⅣ 47.1%、ホルモン受容体(ER)陽性 58.8%、内臓転移あり82.4%、脳転移あり 29.4%、前治療数2レジメン 47.1%、3レジメン以上 52.9%であった。観察期間中央値は282日、レジメン適用回数の中央値は7回 (1 ～ 18回)、PFS中央値は288日、投与継続中の症例は6例(35%)であった。最良効果はPR 12例(71%)、SD 5例(29%)。T-Dxd投与を中止した11症例の中止理由は、5例は無効、3例は有害事象、2例は奏効したため原発巣の外科的切除を施行(StageⅣ)、1例は加齢に伴うADL低下であった。無効中止した5例の後治療としては、殺細胞性抗がん剤＋分子標的薬が4例、BSCが1例であった。有害事象としてはILD 1例、倦怠感 6例、嘔気 4例、血球減少 2例、心機能低下 1例を認めた。有害事象により投与中止に至った3例はILD・血球減少・心機能低下が各1例であった。ILD症例は定期観察CTで無症状のGrade1と診断されたが、その後陰影増悪を認めたためステロイド加療を要した。ステロイド開始後、陰影は改善したが残存した。
【結語】実臨床においてもU201試験と同等の有効性を確認できた。有害事象中止に至った症例もあり、投与中は画像定期観察など慎重な対応が必要と考える。

★：優秀ポスター

EP16-170
当院におけるトラスツズマブ・デルクステカン使用症例の検討

[1]相良病院　乳腺科、[2]相良病院　腫瘍内科、[3]相良病院　病理部、
[4]相良病院　看護部
國仲　弘一[1]、太良　哲彦[2]、相良　安昭[1]、松山　義人[1]、雷　哲明[1]、
馬場　信一[1]、金光　秀一[1]、寺岡　恵[1]、川野　純子[1]、佐藤　睦[1]、藤木　義敬[1]、
権藤　なおみ[1]、玄　安理[1]、満枝　怜子[1]、大井　恭代[3]、小峰　歩美[4]

背景：化学療法歴のあるHER2陽性の手術不能又は再発乳癌に対する新規薬剤として、トラスツズマブ・デルクステカン（以下 T-DXd）が2020年5月より我が国でも使用可能となった。
目的：実臨床における、トラスツズマブ、ペルツズマブ、T-DM1 既治療例に対する T-DXd の効果や副作用と、特徴的な有害事象である肺障害と消化器症状に関し、スクリーニング及びマネジメントの取り組みについて検討した。
結果：T-DXd 保険承認以降、当院での使用症例数は23例であった。年齢の中央値は51歳（43歳～ 82歳）であった。16例（69.6%）に臓器転移を認め、4例（17.4%）に脳転移を認めた。1例を除き全ての症例でトラスツズマブ及びT-DM1 既治療であった。使用ラインは1 ～ 9で、中央値4であった。23例中21例で治療効果判定がなされ、PR11例（47.8%）、SD9例（39.1%）であった。T-DXd 使用終了となったのはこれまで10例で、それらの治療期間は3 ～ 10 ヶ月、中央値4.5 ヶ月であった。副作用では、11例に間質性肺炎を認めた。また12例に消化器症状を認めた。10例で副作用による減量または中止を要し、うち4例は間質性肺炎であった。Grade4 の副作用は認められなかった。間質性肺炎対策として、①呼吸器内科専門医による投与前のCTスクリーニング、②投与中の定期的な胸部レントゲン及びCTスクリーニング、を行った。①に関しては、炎症所見を認める場合、治療し改善してから T-DXd使用するか、先に別の薬剤を用いた。また、消化器症状に関しては、⑴レジメンにパロノセトロン及びステロイドを組み込み予防に努め、⑵他レジメンで消化器症状の強かった方に関しては最初からアプレピタントを併用し、⑶問診や体調確認アプリを用い、早期に症状を把握し、制吐剤追加や T-DXdの減量・休薬などの対策を早めに行った。また、全例院内カンファレンスで情報共有し、適切なケアに努めている。
結論：治療前・治療中の呼吸器スクリーニングや嘔気対策を行う事により、T-DXd の安全な使用が可能であった。

EP16-172
トラスツズマブデルクステカンによる間質性肺炎の１例

大阪赤十字病院　乳腺外科
康　裕紀子、西本　舞、露木　茂

【はじめに】
抗HER2抗体薬物複合体であるトラスツズマブデルクステカン（T-DXd）は2020年3月に日本でおいて承認を取得し、HER2陽性進行再発乳癌の三次治療以降の新たな治療薬として使用可能となった。DESTINY-Breast01試験／U201試験において高い有効性が示されているが、間質性肺炎（ILD）等の注意が必要な副作用も報告されている。実臨床における国内での使用経験から臨床的有用性や副作用マネジメントのポイントが明らかになりつつあるが、当院でのT-DXdの使用経験２例のうち１例でILDを発現したので報告する。
【症例】
症例は46歳女性、術前化学療法後のHER2陽性左乳癌（ypStageIIIA）で術後胸壁照射後、術後補助療法のトラスツズマブ投与中に、前胸部皮膚、右乳房、領域リンパ節への再発（DFI 5か月）を認めた。一次治療としてS-1＋トラスツズマブ＋ペルツズマブを投与したが右乳房病変が4か月で増大し、二次治療としてT-DM1を投与した。右乳房の病巣に放射線治療を併用したが、2年8か月で再増大し、三次治療としてT-DXdを使用した。ILDの既往や乳癌の肺病変はなく、投与前CTでは胸壁照射による索状影と喫煙による肺気腫を認めた。T-DXd：4コース後、初回の効果判定CTでILDを発現した（発現時期78日）。経過中はGrade1の倦怠感と嘔気を認めたものの、ILDを示唆する自覚症状はごく軽微で酸素飽和度の低下は認めなかった。CT画像は「器質化肺炎類似型」に分類される所見であった。診断後はT-DXdは中止、呼吸器内科にてステロイド治療が行われ、治療期間は243日であった。T-DXdの治療効果はPRであった。発症経過を後方視的検討すると、看護記録に「家事も仕事もできているがしんどい、階段昇降や小走りで息切れがする」と症状が記載されていたが医師への情報共有がなかった。「倦怠感」の有害事象として捉えてしまったが、医療従事者間で情報共有しILDの労作時呼吸困難と認識すべきであったと思われた。
【まとめ】
国際共同試験によるILDの発現頻度は全体集団の13.6%で、うち4例（2.2%）が死亡に至っている。日本人集団では9/30例（30.0%）と高く、発現する可能性を常に念頭に置いて対応する必要がある。ILDの自覚症状を早期に発見するためには、患者-医療従事者間のコミュニケーションはもちろんのこと、乳腺外科-他診療科間や医師-コメディカル間などの医療従事者間での情報共有が重要で、スムーズに行える環境を構築していく必要があると考えられた。

EP16-171
当ブレストセンターにおけるトラスツズマブデルクステカン(T-DXd)の治療経験

[1]HAKUブレストケアクリニック、[2]聖マリアンナ医科大学病院附属研究所　ブレスト&イメージング先端医療センター附属クリニック、
[3]聖マリアンナ医科大学　乳腺・内分泌外科
白　英[1,2,3]、瀧下　茉莉子[2,3]、中野　万理[2,3]、土屋　聖子[2,3]、黒田　貴子[2,3]、
吉江　玲子[2,3]、志茂　彩華[2]、秋山　恭子[2,3]、都築　麻紀子[2,3]、志茂　新[3]、
小島　康幸[3]、本吉　愛[2,3]、川本　久紀[2]、福田　護[2]、津川　浩一郎[2,3]

【はじめに】近年Trastuzmab(Tmab)やPertuzumab(Pmab)などの分子標的薬によりHER2陽性乳癌の予後は大きく改善された。一方で再発転移においてはこれらの薬剤に効果を示さない症例や次第に耐性化する症例も存在している。2020年3月よりTrastuzumab Emtansine（T-DM1）の治療歴のあるHER2陽性手術不能または転移再発乳癌に対してTrastuzumab Deruxstecan(T-DXd)が使用可能となり現在まで治療に難渋していた症例にも効果が期待される。
【目的】当センターにおけるT-DXdの治療経験につき検討したので報告する。
【対象と方法】2020年8月よりT-DXdを投与したHER2陽性進行再発乳癌７例に対し有効性と安全性について検討した。
【結果】対象症例の年齢中央値は59歳（42-78歳）、全例PS0、再発例６例（初診時StageII :4例、StageⅢ:2例、全例術前後の化学療法歴あり）、StageⅣ:1例（局所進行、多発肺転移）、再発例は６例中５例が３年以内の早期再発であった。サブタイプはLuminal-HER2:2例、pure HER2:5例、Luminal-HER2の１例は局所再発巣でHER2が陽転化した。HER2:2+3例、FISH 2.6(1.3-7.6)、HER2:3+ 4例であった。全例Tmab、Pmab、T-DM1既治療の３次治療以降であり、3rd lineが２例、4thlineが２例、5thlineが２例、6thlineが１例であった。投与開始時内臓転移あり：6例、内臓転移なし:1例で、初回投与からの観察期間の中央値は５ヶ月（3-15 ヶ月）、最大治療効果はPR4例、SD4例、3例で投与継続中である。有害事象は薬剤性肺炎２例、嘔気5例、骨髄抑制１例、脱毛１例、肝機能障害１例、有害事象のため治療を中断したのは２例であった。
【考察】T-DXdはDESTINY-Breast01試験で腫瘍縮小効果(ORR)60.9%とT-DM1既治療例で高い有用性が示されている。今回late lineでの投与でも１年以上PRを維持している症例や、T-mab、P-mab、T-DM1が全く効かなかったStageⅣ、局所進行症例でT-DXdが著効している症例を経験した。重篤な有害事象である間質性肺炎に留意しながら慎重に投与することが重要である。当センターでは３週投与毎にKL-6、SP-Dをチェック、2-3 ヶ月毎にCTを施行し、早期に肺炎を診断し休薬、減量、中止している。今後も症例を積み重ね、T-DXdの有効性、安全性についてさらに検討が必要と考える。

EP16-173
当院におけるエンハーツ使用経験

栃木県立がんセンター　乳腺外科
豊田　知香、安藤　二郎、竹前　大、北村　東介

【背景】
トラスツズマブ、タキサン系抗悪性腫瘍薬、トラスツズマブエムタンシンによる治療歴のあるHER2陽性手術不能または再発乳癌に対するトラスツズマブデルクステカン（エンハーツ）の適応が2020年5月に承認され、今後はHER2陽性乳癌の治療全般を大きく変えていく薬剤として大きく注目されている。一方間質性肺炎の頻度が高いことも懸念され、今後使用症例が増えていく中、どのように有害事象に対応していくべきかが課題となる。
【目的】
2020年10月から2021年12月までの当院でエンハーツを使用した１０例について治療成績、副作用発現状況、副作用対策について検討した。
【結果】
10例の患者の年齢は49歳～ 80歳と幅広く、年齢中央値は60歳であった。3rd lineでの使用は2例、6th line 以降での使用は5例であった。10例中、2021年12月31日の時点でエンハーツ治療継続中は8例であり、奏功期間中央値は6か月（1~13か月）であった。Grade3以上の副作用は好中球減少２例、貧血１例で認めた。悪心はGrade1,2合わせて5例で認めた。7例については減量しており、好中球減少による減量が多かった。間質性肺炎は認めなかった。
【結論】
高齢者でも忍容性は良好であり、複数の治療歴がある患者でも効果が期待できると考えられる。減量しても効果が得られている症例が多く、減量しても治療を継続させることが重要と考えられた。

★：優秀ポスター

EP16-174
当院におけるトラスツズマブ デルクステカンの使用経験

東京女子医科大学
野口　英一郎、塚田　弘子、安川　ちひろ、清水　由実、名取　恵子

【背景と目的】2020年5月に新しい抗HER2薬「トラスツズマブ デルクステカン（T-DXd）」が日本においても使用可能となった。現時点では、標準的な1次治療、2次治療を終えた後の3次治療で使用する薬剤と位置付けられている。しかし、DESTINY-Breast03試験の結果から、今後はより早期の2次治療からの使用が可能になることが期待され、より多くの患者に使用される可能性がある。そこで、当院におけるT-DXd使用患者の効果と安全性を後方視的に検討した。
【対象】2021年12月までに当科においてT-DXd投与が開始された9例のうち、T-DXdが3コース以上投与された8例。
【患者背景】T-DXd投与開始時の年齢中央値は66(46－76) 歳で、65歳以上が5名（62.5%）含まれた。PSの内訳は、PS 0が3例、PS 1が3例、PS 2が2例であった。ホルモン受容体が陽性の患者が6例､陰性の患者が2例であった。転移再発に対する前治療レジメン数は4レジメンが1例、5レジメンが3例、6レジメン以上が4例であった。
全例にトラスツズマブ、ペルスツズマブ、トラスツズマブ エムタンシン(T-DM1)が過去に使用されていた。T-DM1の次治療として本剤を用いた患者は2例であった。転移部位は、骨転移が5例、肺転移が7例、肝転移が3例、脳転移を2例に認めた。
【結果】観察期間の中央値は272（98-359）日であり、6例で投与が継続されていた。
投与期間の中央値は197（84-359）日であり、奏効率は75.0%、病勢コントロール率は100%であった。5例で初回投与量は維持され、3例（37.5%）で1段階減量されていた。倦怠感、末梢神経障害、Grade 3の血小板減少が減量の理由であった。1例（12.5%）にGrade 1の間質性肺炎が6コース目開始直前に認められ、投与が中止された。
4例（50.0%）では、day2以降のデカドロンは使用されていなかった。
【結語】少ない症例ではあるが、T-DXdはレイトラインの症例にも有効かつ、安全に使用されていた。

EP16-175
当科におけるトラスツズマブデルクステカン投与の初期経験

旭川医科大学　医学部　乳腺疾患センター
岡崎　智、吉野　流星、中坪　正樹、伊藤　茜、安田　俊輔、吉田　奈七、北田　正博

【背景】トラスツズマブデルクステカンは、HER2を標的とする抗体にトポイソメラーゼⅠ阻害作用を有する薬物が結合する抗体薬物複合体である．T-DM1治療歴のある HER2 陽性切除不能又は転移乳癌患者を対象とした第 II 相試験であるU201 試験で高い臨床的有用性を推測させる結果が得られたため、上記患者を対象として2020/5月より保険承認された．
【目的】当院におけるHER2陽性転移乳癌症例に対するトラスツズマブデルクステカンの初期投与経験を検討する。
【対象と方法】2020年8月から2021年12月までの期間にトラスツズマブデルクステカンの投与を開始した10例を対象とし，短期治療効果についてはCTを用いて評価した。有害事象に関してはCommon Terminology Criteria for Adverse Events v4.0を用いた。観察期間の平均値は9.6 ヶ月であった。
【結果】導入時年齢の平均値は60.3歳(33歳-82歳)、全例において2回以上の投与が可能であった。投与 line は 3rd：5例，4th以降：5例であり，評価可能であった8例において最良治療効果は，CR：1，PR：4 例，SD：3 例，PD：0，であった。間質性肺疾患は2例に認められ，それぞれ初回投与の7ヶ月半/5か月半後にCTで肺炎像を来した．うち1例は発症後6ヶ月間呼吸器内科でのステロイド治療を必要としたが治癒した．Grade3以上の有害事象は3例認められ，貧血2例，好中球減少1例であった．その他軽微な副作用として，骨髄抑制，悪心，全身倦怠感，便秘，脱毛がみられた．有害事象により投与中止となった症例は上記以外に2例あり，それぞれ悪心，全身倦怠感であった．全身状態悪化に伴い2例で投与中止となったが，その他6例は現在投与継続中である．
【結論】今回の検討ではトラスツズマブデルクステカンによる短期治療効果は比較的良好であった。当科での初期経験において，一定の治療効果を認めている一方，間質性肺疾患の発症率は2例（20%）に止まっており安全に投与可能であると考えられた．さらなる症例およびデータを蓄積し報告する．

EP16-176
HER2陽性再発乳癌で多レジメン施行後にT-DXdでCRとなったが急速に進行した1例

JA尾道総合病院　乳腺外科
吉山　知幸、金子　佑妃

症例は69歳女性。X年前医で左乳癌に対しBt+Ax+Ic施行。病理組織診断はIDC, n 49個 転移, grade2, ly3, v1, ER 90%, PgR 20%, HER2 3+, pT3(85mm) N3a M0 pStageⅢC。術後補助療法として、FEC→weeklyPTX+ハーセプチンを施行。X+5年縦郭・肺門リンパ節転移再発。以降前医でtrastuzumab+pertuzumab+DTX、T-DM1、FUL+trastuzumab、HAL+trastuzumab、CAP+trastuzumab、VNR+trastuzumab、S1+trastuzumab、GEM+trastuzumab等 計11レジメン施行。X+14年左頚部、両側鎖骨上窩、両側縦郭・肺門リンパ節転移でT-DXd開始目的に当科紹介受診。T-DXd 4コースでPR､8コースでCRとなり、12コースでもCRを維持していたが、15コース後に左胸背部痛が出現。造影CT検査で左肺転移、胸膜播種、大量胸水貯留、肝転移を認め、胸水細胞診でclass V adenocarcinomaであった。以後前医に戻り緩和ケアに移行した。
このたび、多レジメン施行後でもT-DXdで一旦CRとなったが、その後急速に進行したHER2陽性再発乳癌を経験したので、文献的考察とともに報告する。

EP16-177
多発肺転移、癌性リンパ管症、肺高血圧症に対し、トラスツズマブ デルクステカンが著効した1例

[1]公立豊岡病院　乳腺外科、[2]公立豊岡病院　外科、[3]公立豊岡病院　看護部
福井　由紀子[2]、水田　誠[1]、遠藤　真一郎[1]、坪野　ますみ[3]、坪野　充彦[2]

【はじめに】肺の癌性リンパ管症は極めて予後不良の病態で治療効果が乏しく、原発は乳癌が最多とされている。2020年5月よりHER2陽性の進行、再発乳癌に対してトラスツズマブ デルクステカン（T-DXd）が承認され、新たな治療選択肢となった。今回、多発肺転移、癌性リンパ管症、それに伴う肺高血圧症に対してT-DXdが著効し、症状、予後改善を認めた症例を経験したので報告する。【症例】40歳、女性。20××年に左乳癌にて乳房全切除術＋腋窩リンパ節郭清（levelⅡ）を実施した。病理診断は浸潤性乳管癌、核グレード3、ER(70％)、PgR(0％)、HER2（score3+）、Ki-67(50%)、pT1(10mm) N1(2個転移)M0 pStageⅡAであった。術後FEC療法、DTX＋HER療法の後、TAM＋LH-RHaを継続していたが、術後3年3ヵ月で肺転移を来した。HER+Per＋CAP療法を行い5年3ヵ月SD維持していたが肺転移増大、肝転移を認め、T-DM 1に変更した。8ヵ月間はSDであったが、その後肝転移はSDであったものの肺転移は急速に増大し、癌性リンパ管症の所見を認めた。呼吸状態も急速に悪化し、心エコー行ったところ肺高血圧を認めた。肺転移、癌性リンパ管症、それに伴う肺高血圧症と考えられた。本人、家族と十分にインフォームド・コンセントを行ったうえで、T-DXdを開始した。1コース終了した時点で呼吸状態は著明に改善し、画像上も著効を認めた。8ヵ月経過しT-DXdを問題なく継続できている。【考察】肺の癌性リンパ管症は腫瘍細胞が肺内のリンパ管内に浸潤して発症し、一般的に治療効果に乏しく予後不良である。また乾性咳嗽，呼吸苦を来たしやすく、患者のQOLを著しく低下させる。T-DXdはHER2陽性再発乳癌への高い奏効が期待されるが、間質性肺炎の発症率が高く注意が必要である。本症例では間質性肺炎が発症した場合、致死的な状況になることが懸念されたが、奏功率を期待し慎重に投与開始したところ、著効を認めた。間質性肺炎は発症せず治療継続できている。【結語】一般的に治療効果を認めにくいとされる癌性リンパ管症に対しT-DXdは効果が期待されるレジメンと考えられる。

★：優秀ポスター

EP16-178
当院におけるトラスツズマブデルクステカン使用の経験

岡崎市民病院　乳腺外科
村田　嘉彦、佐藤　直紀、渡邉　学、鳥居　奈央、村田　透

【はじめに】抗体薬物複合体（Antibody-drug conjugate: ADC）であるトラスツズマブデルクステカンが、化学療法歴のあるHER2陽性の手術不能又は再発乳癌（標準的な治療が困難な場合に限る）に対して2020年5月から使用できるようになった。当院で2021年10月までにトラスツズマブデルクステカンを使用した5症例に関する安全性や有効性に関して報告する。【対象・方法】2020年6月から2021年10月の期間に、当科にて化学療法歴のあるHER2陽性の手術不能又は再発乳癌に対してトラスツズマブデルクステカンを開始した5例を対象として後方視的に検証した。【結果】投与開始時の年齢平均値は56（40 ～ 68）歳であった。全例が手術不能cStage Ⅳ症例であり、転移再発症例は認めなかった。転移部位は他部位への重複も含め骨2例、肝2例、肺3例、体側リンパ節1例、体側乳房1例、肺門リンパ節1例であった。トラスツズマブデルクステカン使用前の治療レジメンは4症例がドセタキセル＋トラスツズマブ＋ペルツヅマブ使用後にトラスツズマブ＋ペルツヅマブとトラスツズマブエムタンシンで、1症例でアンスラサイクリンレジメンやタイケルブ＋カペシタビンも使用されていた。現在もラスツズマブデルクステカン投与を継続している症例は4例で、1例は顎骨壊死の増悪で現在使用を中止しており病勢進行により投与を中止した症例は認めなかった。最大効果はcCRが2例でcPRが3例であった。平均投与回数は14(3 ～ 25)であった。発熱のため減量を要した症例を1例認めた。有害事象はGrade3以上は認めず、Grade2の発現頻度は、悪心40%（2例）、便秘40%（2例）、食欲減退40%（2例）、貧血20%（1例）であった。間質性肺炎は認めなかった。【考察および結語】当院でトラスツズマブデルクステカンを使用した5症例すべてにおいて、三次治療以降での使用で、標的臓器に関わらず最大効果としてすべてcPR以上の良好な病勢コントロールを示した。また、現時点では間質性肺炎の発症は認めておらず、その他の有害事象に対しても他の抗癌剤や分子標的薬と同様に対応可能であった。トラスツズマブデルクステカンは化学療法歴のあるHER2陽性の手術不能又は再発乳癌対する治療として非常に有効なレジメンであると考えられる。

EP16-179
トラスツズマブ デルクステカンを使用したHER2陽性転移・再発乳癌５例の検討

静岡県立総合病院　乳腺外科
粂田　瞳子、松沼　亮一、岩崎　祥子、山口　慧、速水　亮介、常泉　道子

【背景】トラスツズマブ デルクステカン(T-Dxd)は、ヒト化モノクローナル抗体トラスツズマブとトポイソメラーゼI阻害剤デルクステカンを共有結合させた抗体薬物複合体であり、トラスツズマブ エムタンシンよりも高い薬物対抗体比を実現している。2020年5月に化学療法歴のあるHER2陽性の手術不能又は再発乳癌症例に本邦でも使用可能となり、抗HER2療法の選択肢が広がっている。
【目的】実臨床におけるT-Dxdの効果・副作用について検討する。
【対象】2020年7月以降、当院でT-Dxdを3か月以上使用したHER2陽性転移・再発乳癌5例。
【結果】年齢54 ～ 82歳（中央値70歳）。1例はde novo乳癌であり、再発乳癌4例の無病生存期間の中央値は3年4 ヵ月であった。前治療歴は5 ～ 12ライン（中央値7ライン）であった。T-Dxd使用以前の抗HER2療法は1 ～ 7ライン（中央値6ライン）使用していた。奏効率は80%で、奏効期間は3 ～ 16 ヵ月（中央値9 ヵ月）であった。内2例は10か月以上経過した現時点でも投与継続中で、ともに原発巣でHER2陽性であった。一方で比較的早期にPDとなった2例は原発巣ではHER2陰性だったが、転移巣でHER2陽転化していた。副作用に関しては、1例はGrade 3の好中球減少で減量を必要とした。高齢の1例は初回から減量投与を行ったがGrade 2以上の副作用は認めなかった。その他Grade 1の嘔気を3例に認めた。間質性肺疾患は認めなかった。
【結論】T-Dxdは遅い治療ラインでも有効であり、登録患者の前治療歴中央値6レジメンというDESTINY-Breast01試験結果と遜色ない奏効率であった。副作用に関しては現時点では間質性肺疾患を含めた重篤なものは認めていない。原発巣と転移巣でのHER2の不一致がT-Dxdの効果予測因子になるかどうかは文献的考察にとどめるが、今後のさらなる症例集積をもとに検討する予定である。

EP16-180
当科におけるトラスツズマブ　デルクステカン使用症例の検討

[1]諏訪赤十字病院　乳腺・内分泌外科、[2]こやま乳腺・甲状腺クリニック
岡田　敏宏[1]、相馬　藍[1]、小山　洋[2]

【はじめに】 トラスツズマブ　デルクステカンは，トラスツズマブ・ラパチニブ・ペルツズマブ・T-DM1に次ぐ抗HER2薬として，2020年3月に本邦で承認された．国際共同第Ⅱ相試験(U201試験)では，late lineでの導入が多いにも関わらず，高い奏効率を示した．一方で，副作用として重篤な間質性肺疾患の発現を認めている．今回，当科で経験したトラスツズマブ　デルクステカン使用症例について報告する．【症例とまとめ】 対象は4症例．再発が2例，初発StageⅣが2例であった。いずれも既存の抗HER2薬を使用した後のトラスツズマブ　デルクステカン導入であった．自験例においても6 ～ 8次治療としての導入であったが，3例でPR，1例でSDと治療効果を認め，それに伴い臨床症状の改善を認めQOLの改善・維持が得られている．全症例で脳転移の治療歴があり，導入時PS不良の症例もあったが，適宜減量を行うことで安全に治療を行うことができた．発現頻度の高い副作用としては，悪心・倦怠感を認めるも副作用管理は比較的容易であり，治療後1週間程度で改善を認めていた．【考察】 トラスツズマブ　デルクステカンはlate lineにおいても臨床試験通りの高い奏効率を認め，かつ副作用管理も比較的容易であることから安全に使用できる薬剤であるとの印象が強い．但し，トラスツズマブ　デルクステカンPD後の治療についてどうするかは今後の課題であり，個人的には遺伝子パネル検査を用いつつ個々の症例で検討する方法も選択肢の一つと考える．一方で，間質性肺疾患の発現には常に注意が必要であり，また，間質性肺疾患発現時にはトラスツズマブ　デルクステカンは投与中止となるため，今後，病勢コントロールが良好な症例において，トラスツズマブ　デルクステカンを継続し長期投与していくのか，一旦他の薬剤へ切り替え治療を維持しつつ，トラスツズマブ　デルクステカンの再投与の余地を残しておくかなど，考慮しておく必要があると考える．

EP16-181
当院でのトラスツズマブ デルクステカン投与症例の検討

関西労災病院　乳腺外科
大島　一輝、菊守　香、堀　亜実、柳川　雄大

【背景】トラスツズマブ デルクステカン（Trastuzumab Deruxtecan: T-DXd）は、HER2を標的とした抗体薬物複合体（antibody-drug conjugate: ADC）であり、トラスツズマブ エムタンシン（trastuzumab emtansine: T-DM1）既治療の HER2陽性切除不能又は転移性乳癌患者を対象とした国際共同第Ⅱ相試験（U201試験：DESTINY-Breast01）において臨床的有用性が示された。この試験では、前治療レジメン中央値が6レジメンと濃厚な治療歴がある症例が登録されているが、奏効率60.9%、奏功期間中央値は14.8か月と非常に良好な結果を認めている。しかし、特に注意すべき有害事象として間質性肺炎の発現が報告されている。
【対象と方法】当院においてT-DXdを投与したHER2陽性乳癌4例の治療効果と有害事象を検討した。
【結果】症例の内訳は、3例が術後再発症例、1例が初診時StageIV（肝転移）症例であった。T-DXd開始時年齢中央値は、55歳 (50-78歳)。ホルモン感受性陽性症例が2例であった。前治療レジメン中央値は、7レジメン（1-17レジメン、ホルモン療法含む）であり、全例がT-DM1既治療、3例にPertuzumab治療歴があった。投与開始時点での転移部位としては、全例に内臓転移（肺2、肝2、胸膜1例、重複あり）を認めていた。観察期間中央値は、5か月（3-6か月）で、全例投与継続中であった。治療効果判定は、2例でPR、2例でSDであった。有害事象としては、現時点でGrade3以上の有害事象や間質性肺炎は認めていない。
【考察】当院でのT-DXd使用症例は、濃厚な治療歴を有している症例でも有効性を示しており、臨床試験の結果は実臨床でも矛盾しないものと思われた。現時点で重篤な有害事象は発生していないが、長期使用での有害事象の発現や有効性について、引き続き検討を重ねていく必要があると考える。

★：優秀ポスター

EP16-182
当院におけるトラスツズマブデルクステカンの使用経験

[1]八尾市立病院　乳腺外科、[2]八尾市立病院　病理診断科、
[3]八尾市立病院　看護部
高本　香[1]、西向　有沙[1]、吉野　知子[3]、森本　卓[1]、竹田　雅司[2]

国際共同第Ⅱ相試験のDESTINY-Breast01試験から、HER2陽性切除不能・転移再発乳がんにおいて既にトラスツズマブやT-DM1､ペルスツズマブといった抗HER2薬による前治療を受けた患者に対し、ﾄﾗｽﾂｽﾞﾏﾌﾞﾃﾞﾙｸｽﾃｶﾝの全奏効割合は60.9%、無増悪生存期間の中央値は16.4カ月、奏効期間の中央値は14.8カ月と良好な結果が示されている。
ﾄﾗｽﾂｽﾞﾏﾌﾞﾃﾞﾙｸｽﾃｶﾝは2020年3月に国内承認されたが、当院における使用経験を報告する。
2020年4月から2022年1月の期間において6症例であった。
年齢は45歳から74歳、5例がER陽性、内臓転移は全症例にみられ、前レジメン数は2から8、奏功期間は最短3か月、最長6か月と既存の報告よりも短い結果であった。
最良治療効果としてはCR1例、PR2例、SD1例、PD1例、1例は副作用中止のため評価困難であった。脳転移症例は2例で1例はﾄﾗｽﾂｽﾞﾏﾌﾞﾃﾞﾙｸｽﾃｶﾝ投与後に著名に縮小した。1例は小脳転移摘出後(病理結果はHER2陰性)にﾄﾗｽﾂｽﾞﾏﾌﾞﾃﾞﾙｸｽﾃｶﾝを投与したが5か月の奏功期間には脳転移の再燃は認めなかった。
有害事象としては、好中球減少はG3が1例、貧血はG1が2例、嘔気はG2が2例、G1が2例に見られた。当院ではアプレピタントのみで嘔気はコントロールできたが、G 2の症例に対してはステロイドを追加し改善がみられた。1例で6か月使用後にグレード1の間質性肺炎がみられた。現在継続投与中が2例であるが、当院の使用経験に関し副作用対策や治療効果に考察を加え報告する。

EP16-183
当院におけるBRCA1/2遺伝子変異陽性患者12名に対するオラパリブの使用経験

東海大学　医学部付属病院　乳腺・腫瘍科
清原　光、寺尾　まやこ、岡村　卓穂、花村　徹、津田　万里、横山　梢、水野　万里、石田　理恵、栄枝　三江子、高橋　彩織、堀江　祐以、新倉　直樹

【背景】本邦では2018年7月にがん薬物療法歴のあるBRCA遺伝子変異陽性かつHER2陰性の手術不能または再発乳癌に対して、PARP阻害薬オラパリブとコンパニオン診断としてのBRCA遺伝子検査が保険適応となった。当院ではこれまでBRCA遺伝子変異陽性の進行再発乳癌12例に対しオラパリブが投与されている。
【目的】BRCA遺伝子変異陽性の乳癌に対するオラパリブの実臨床での治療効果や有害事象について調査し、先行研究と比較すること。
【方法】当院で2018年7月から2021年11月の間に当院でBRCA変異陽性と診断され、進行再発乳癌に対してオラパリブが使用された症例について、各種臨床病理学的因子およびオラパリブの臨床効果を診療記録より後ろ向きに抽出し、先行研究と比較した。
【結果】観察期間中に107例にBRCA遺伝子検査が行われ、そのうち13例が病的変異陽性と診断され、うち12例にオラパリブが投与された。初発年齢の中央値は37歳(30-48)、再発年齢の中央値は44.5歳(34-58)であった。12例中5例(41.7%)がBRCA1遺伝子、7例(58.3%)がBRCA2遺伝子変異を有していた。初診時のサブタイプはホルモン受容体陽性/HER2陰性が5例、ホルモン受容体陰性/HER2陰性が5例であった。残り2例のうち1例はホルモン受容体陽性/HER2陰性とHER2陽性の多発病変、もう1例はホルモン受容体陽性/HER2陰性であったが再検時HER2陽性に変化していた。治療ラインの中央値は4(1-8)であった。最大治療効果の内訳はPRが5例(41.7%)、SDが5例(41.7%)、未評価が2例(16.7%)であった。オラパリブ投与後に他治療を行うことができたのは8例(66.7%)であった。G3以上の有害事象としては貧血が5例(41.7%)に生じ、3例は輸血を要した。G2以下では悪心、味覚障害などを比較的多く認めた。
【考察】オラパリブ開始時の治療ラインの中央値は4th、中には7th line、8th lineといったlate lineの症例でも治療効果を認めた。また、1年以上投与できた例も3例(25%)あり、このうち1症例は2年以上の投与が可能であった。点滴静注による化学療法と異なり、穿刺による苦痛がないことや治療による拘束時間が少ないことから患者へのメリットも大きいと考えられる。当日は実臨床におけるオラパリブの治療経過について先行研究との比較も含め詳細に報告する。

EP16-184
当院におけるオラパリブ使用症例の検討

[1]徳島市民病院　外科、[2]徳島市民病院　放射線科、[3]徳島市民病院　病理部
日野　直樹[1]、西庄　文[1]、池内　真由美[1]、宇山　攻[1]、竹原　恵美[1]、生島　葉子[2]、堀口　英久[3]

オラパリブはBRCA1/2遺伝子変異陽性HER2陰性進行再発乳がんの無増悪生存期間を延長する効果が報告された。本邦でも2018年より再発乳がんに対するコンパニオン診断としてBRCA検査が保険適応となり、当院では27件のコンパニオン診断検査が行われ5例が陽性であった。この内2例にオラパリブを投与したので検討し報告する。
症例1：40歳代女性。右乳がん37mm cT2N0M0 IDC HER2(FISH陽性) ER/PgR陰性 Ki67：75%。術前化学療法にEC―Trastuzumab +nabPACを投与し腫瘍は縮小し、Bp+SNを施行た。摘出標本の病理所見は腫瘍径19mm IDC ypT1N0M0、HER2陰性 ER/PgR陰性 Ki67 45%であった。放射線治療とTrastuzumabを計1年間投与した。治療開始から4年後に右乳がんを認め残存乳房全摘術を行った。腫瘍径12mm IDC NG3 HER2 1＋ ER/PgR陰性 Ki67：15%であった。さらに7ヶ月後右肺中葉に1cmの腫瘍を認めた、PET-CTで他に悪性病変を認めず、画像所見より乳がん転移と判断した。直前の乳がんがHER2陰性であったため、コンパニオン診断を行ったところBRCA1陽性であったためリムパーザを投与したが効果はSDであった。原発性肺癌の可能性もあるため6ヶ月後に肺腫瘍切除を行った。病理結果は乳がん肺転移 HER2 3＋ ER/PgR陰性 Ki67：70%であった。その後の経過観察で再発を認めていない。患者は遺伝カウンセリングを受けRRSOを行う予定であり、左乳腺はMRIによる経過観察を行っている。
症例2：60歳代女性、他院で右乳がん(IDC)にて術前化学療法(EC-DOC)後Bt＋Axを行った。Grade1a N2個 ypT1N1M0 HER2陰性 ER陽性 PgR陰性であった。アジュバントホルモン療法中の術後4年目にリンパ節再発、5年目に骨転移、6年目に多発肝転移をきたし当院紹介された。BRCA2陽性であったためリオラパリブを投与したが効果無く、Bev+PAC投与するも脳転移を来たし紹介半年後に亡くなった。
今回の報告では2例ともに効果が無かった。症例1は原発巣のHER2が変化しており肺転移巣はHER2陽性であった。HER2発現がオラパリブの効果に影響している可能性があると考えられた。ともにGrade3以上の有害事象を認めなかった。他のBRCA陽性症例はホルモン療法とCDK4/6阻害剤を投与中であり、その経過によってオラパリブを投与する予定である。オラパリブはBRCA陽性でも効果が無い症例があり、そのような症例には早めの判断が必要と考えられた

EP16-185
トリプルネガティブ乳癌患者における免疫チェックポイント阻害剤投与症例の検討

[1]埼玉医科大学国際医療センター　乳腺腫瘍科、
[2]埼玉医科大学国際医療センター　支持医療科、
[3]埼玉医科大学病院　乳腺腫瘍科
一瀬　友希[1]、松浦　一生[1]、黒澤　多英子[1]、藤本　章博[1]、榊原　彩花[1]、貫井　麻未[1]、平塚　美由起[1]、浅野　彩[3]、島田　浩子[1]、近藤　奈美[2]、佐野　弘[1]、横川　秀樹[1]、小坂　愉賢[1]、長谷部　孝裕[1]、高橋　孝郎[2]、石黒　洋[1]、大崎　昭彦[1]、佐伯　俊昭[1]

背景：手術不能または再発のPD-L1陽性のトリプルネガティブ乳癌(TNBC)に対し、2019年9月にアテゾリズマブ、2021年10月にペムブロリズマブが保険承認され、免疫チェックポイント阻害剤(ICI)使用による予後改善が期待されている。
方法；2019年9月から2021年11月までに、当院でPD-L1 蛋白発現を検査したTNBC 40症例のうち、PD-L1陽性症例は21例であり、そのうちICIを投与した11例についての詳細な検討を報告する。
結果:40例のPD-L1抗体のうちSP142ではIC 0;19例、IC1;8例、IC2;7例、IC3;6例、22C3は提出された6例のうち;CPS 1未満;0例、1<10未満;3例、10以上；3例であった。
ICI投与症例は、再発；10例、初診時StageⅣ；2例であった。SP142陽性；IC1 8例、IC2 7例、IC3 6例、22C3陽性；CPS10以上 3例。再発症例の無再発期間中央値は9カ月(1-75)。ICI投与前レジメン数中央値1.5レジメン(0-6)であり、5例が1st lineでの治療であった。アテゾリズマブ+パクリタキセル(アルブミン懸濁型)投与が10例、ペムブロリズマブ+パクリタキセル投与が1例であった。ペムブロリズマブ投与症例は、PD-L1抗体の発現レベルはSP142 IC1、22C3はCPS 10以上であり、1st lineで投与された。アテゾリズマブを投与した11症例の最良治療効果はCR･PR2例、SD3例、PD2例、NE4例で、無増悪生存期間(PFS)中央値9.5週であった。Grade3以上の有害事象を3例に認め、そのうち免疫関連有害事象(irAE)の疑い・否定できないものとして、大腸炎が1例、壊死性リンパ節炎1例あげられた。投与中止は8例で、3例は現在も投与継続している。中止理由はPDや全身状態悪化が5例、有害事象によるものが3例であった。アテゾリズマブ投与群10例中の5例が投与中または次治療に以降しており、irAEによる死亡症例はない。
考察：これまで標的治療がなかったTNBCに対して、ICI投与が可能となり、当初はLate lineでの投与が散見されたが、1st lineでの使用例が増えてきている。一方で、重篤となり得るirAEに対して、当院では多職種チーム医療による早期発見早期治療介入により、現在のところ重篤なirAEは認めていない。今後さらなる症例蓄積による治療選択の検討が求められる。

★：優秀ポスター

EP16-186

当院におけるPD-L1とBRCA1/BRCA2遺伝子変異との関係性、及び治療の実際

昭和大学医学部外科学講座乳腺外科
村上　祐季、増田　紘子、加藤　倫子、巣山　かれん、百石　莉紗、吉田　伶香、橋本　梨佳子、垂野　香苗、桑山　隆志、明石　定子、中村　清吾

背景
2019年9月からPD-L1陽性のトリプリネガティブ乳癌（TNBC）に対して、アテゾリズマブが承認され、2021年8月にはペムブロリズマブの適応拡大に伴い免疫check point 阻害剤（ICI）はより広く使用可能となった。ICIはPD-L1陽性の転移再発TNBCに対する有用な薬剤と期待されており、当院におけるICI使用の実際、PD-L1陽性かつBCRA1/BRCA2遺伝子変異患者にも注目し、検討を行った。
方法
当院において2019年10月中旬から2021年10月にかけて施行されたPD-L1検査（SP142,22C3）、BRCA検査の症例を集積調査し、各々の陽性率・臨床的特徴・治療薬剤選択・奏効率を検討した。
結果
上記期間中に48人がPD-L1検査50例を施行し、うちSP142のみの検査は43例、22C3のみ検査は3例、SP142、22C3ともに検査された症例は2例であった。そのうち21例が陽性であり、陽性率は42%であった。SP142陽性率の程度は17/45(38%)、22C3陽性率の程度は4/5(80%)であった。SP142のみ陽性であった症例は16例、22C3のみ陽性は3例、両方陽性は1例であった。PD-L1検査施行患者うちBRACAnalysisは39/48人に施行された。BRCA陽性者のうちPD-L1陽性は3/4例（75%）、BRCA陰性者のうちPD-L1陽性は13/35例（37%）であった。BRACAnalysis未施行9例のうちPD-L1陽性者は5例いた。SP142抗体によるPD-L1陽性17人のうちアテゾリズマブの治療介入に至ったのは7/17人（41%）で最良治療効果はCR2例、PR2例、PD3例であった。22C3抗体によるPD-L 1のみ陽性患者４人のうちペンブロリズマブの治療介入に至ったのは3人であり現在治療継続中である。PD-L1陽性かつBCRA陽性の患者は3/48人（6%）であり、そのうちICI、オラパリブどちらも治療介入したのは1/3人であった。その1例は初診時局所進行性乳癌Stage4の診断で1st lineにてPD-L1検査施行し陽性、アテゾリズマブを使用後オラパリブの治療が介入された。最良治療効果はPRでオラパリブは現在も治療継続中である。アテゾリズマブ使用のみは1/3例で、再発3rd lineで使用し最良治療効果はPD、病状進行のため、オラパリブは使用できなかった。オラパリブのみの使用は1/3例であった。
結語
当院におけるPD-L 1陽性率は昨年（31%）と比較し、42%と増加傾向にあった。BRCA遺伝子変異例でPD-L 1陽性率が高い傾向があったが、PD-L1、BRCA遺伝子変異がともに陽性患者は少数であり、今後症例を重ねその生物学的特徴、ICI、オラパリブの奏功率を検討していく予定である。

EP16-187

抗HER2療法施行後に心不全を発症し、可逆性の心機能低下をきたした２例

長崎みなとメディカルセンター　乳腺・内分泌外科
行武　彩季、南　恵樹、赤司　桃子、崎村　千香

症例1:50歳代女性。主訴:呼吸苦。現病歴:1年前より自覚していた左乳房しこりを主訴に前医受診し、精査加療目的に当科紹介となった。左乳癌luminal HER2 type, cT4bN3M1(PUL, LYM, SKI) StageⅣの診断でまず内分泌療法が開始され、1か月後より抗HER2療法も併用された。しかし抗HER2療法 3コース終了後、労作時呼吸苦を主訴に来院。精査施行しCS2の心不全を認めた。酸素化不良であり、NPPVでの呼吸管理下にICUに入院。経過:胸水穿刺施行し、利尿薬やβブロッカーなどで加療した。呼吸状態も次第に改善し入院16日目に退院。入院中、LVEF39%の心機能低下を認めたが、8か月後の再検では66%まで改善を認めた。その後は内分泌療法のみ再開し、初診より1年1か月で局所コントロール目的に左乳房切除術と腋窩リンパ節郭清術を施行した。現在、初診より1年6か月経過しており、内分泌療法を継続している。症例2:50歳代女性。主訴:呼吸苦。現病歴:5年前より左乳房しこりを自覚され、2年前より腫瘍の自壊を認めていたが医療機関への受診なし。会社の検診で肺野の多発結節を指摘されたため前医で精査施行された結果左乳癌を認め当科紹介となった。左乳癌luminal HER2 type, cT4bN3M1(PUL, LYM, OSS) StageⅣの診断で、内分泌療法と抗HER2療法が併用で開始された。抗HER2療法2コース終了後、下肢浮腫と労作時呼吸苦を主訴に来院され、LVEF34%と心機能低下を認めた。薬剤性心不全の診断で利尿薬が開始され、一度は症状軽快を認めたが、再度呼吸苦出現し入院。経過:βブロッカー、ACE阻害薬、利尿薬等で加療し、症状は軽快を認め入院16日目に退院。退院後、LVEF64%まで心機能の回復を認めた。その後は内分泌療法のみ再開し治療継続したが、脳転移や、髄膜転移にともなう癌性髄膜炎を認めたため癌治療は終了し緩和療法へ移行した。初診より1年9か月後、永眠。まとめ:浸潤性乳癌の15～25%で陽性とされるHER2遺伝子はこれまで予後不良因子であるとされてきたが、抗HER2薬の開発により、HER2陽性乳癌患者の予後は改善を認めている。トラスツズマブやペルツズマブによる抗HER2療法は現在HER2陽性乳癌に対する標準治療となっているが、一方で治療開始後の心機能低下や心不全発症に関する報告も度々認められる。今回、抗HER2療法施行後に心不全を発症し、可逆性の心機能低下を認めた2症例を経験したので若干の文献的考察を加えて報告する。

EP16-188

乳癌再発例に対する経動脈性の治療

[1]IGTクリニック　放射線科、[2]和歌山県立医科大学　放射線科
堀　信一[1]、岡　秀斗[1]、堀　篤史[1]、中村　達也[1]、剣木　憲文[1]、槇谷　和紘[2]、植田　昇太[2]

乳癌の治療経過の中で、局所再発を来した場合、その後の治療に難渋することが多い。標準治療の後、局所再発した38例の乳癌患者に対して、再発腫瘍の制御と予後延長を目的として経動脈性の抗がん剤投与の局所投与と動脈塞栓術を同時に行う治療を試みた。8例は再発腫瘍径が5㎝以上であり、19例は腋窩リンパ節転移を伴い、20例はいずれかの臓器に遠隔転移を有していた。治療法は鼠径動脈からカテーテルを進め血管造影を行うと同時に、カテーテルを挿入した動脈へ選択的に造影剤を注入しながらCT検査を行い、再発乳癌および腋窩リンパ節転移を栄養する動脈を特定した。治療を行った血管は、内胸動脈とその乳腺枝、胸肩峰動脈、外側胸動脈、胸背動脈、および乳腺回旋動脈であった。乳腺腫瘍を栄養する動脈に抗がん剤を注入し、直ちに球状塞栓物質を用いて塞栓術を行った。用いた薬剤は、乳癌治療に承認を受けている薬剤で、投与量は全身化学療法の10－20%（月当量）であった。塞栓材料は球状塞栓物質（50－100μm）を用いた。他臓器転移を認めた場合は、局所再発病変とともにできるだけ経動脈性の治療を行った。
術中、術後の疼痛や組織反応は軽微であった。副作用に対する治療は必要がなかった。アントラサイクリン系の薬剤で治療後の発赤と色素沈着は高頻度で出現した。その他の副作用は特になかった。治療は必要に応じて1ヶ月毎に行った。
再発腫瘍、腋窩リンパ節転移の3ヶ月縮小率は、それぞれ、28.7%、29.3%、6ヶ月は、40.0%、42.1%であり、両病変の縮小率に差はなかった。病変の縮小とともに症状の改善を認めた。
生存率解析を行い、MST;38ヶ月と十分な予後延長効果を認めた。生存率に影響を与える因子を解析し、肝転移、骨転移を有する場合は有意差を持って予後が不良であった。肺転移を有する場合は、予後が悪くなる傾向があったが、有意差はなかった。再発腫瘍の大きさ、腋窩リンパ節転移の有無は成績に影響がなかった。
乳癌において標準治療後の局所再発例においては、経動脈性の治療は予後の改善に大きく貢献すると考えら、治療の選択肢に加えることが望ましい。

EP16-189

非定型大腿骨骨折を来した骨修飾薬内服中の１例と骨転移例における非定型大腿骨骨折発症頻度の検討（続報）

千葉労災病院　外科
笠川　隆玄、石井　奈津美、藤森　俊彦

乳癌骨転移例やアロマターゼ阻害剤内服例に対する骨修飾薬の投与は骨関連事象のリスク低下効果が示され標準治療と認識されている。しかしその合併症の非定型大腿骨骨折に関し報告は散見されるものの、乳癌診療の場において十分に認知されているとは言い難く、その発症頻度等も明らかとなっていない。今回術後補助療法でアロマターゼ阻害剤と骨修飾薬を内服中に非定型大腿骨骨折を生じた1例を経験したのでその報告と、乳癌骨転移症例における非定型大腿骨骨折および前駆症状の発現頻度を検討した。症例は74歳女性。68歳時に左乳癌に対しBp+SNB施行。浸潤性乳管癌 pT11mm, pN0(sn), HG1, ER(+)[>95%], PgR(+)[>95%], HER2(1+), Ki67 18%の診断で、術後アナストロゾール内服としたが腰椎でYAM65%の低下があったためアレンドロン酸及びエルデカルシトールを併用した。上記内服3年11ヶ月の時点で転倒を機に左大腿骨骨幹部骨折を来たし、大腿骨骨幹部の外側皮質に肥厚がみられ非定形大腿骨骨折と診断された。対側大腿骨に骨折はないものの同様の外側皮質肥厚がみられた為予防的手術の適応と判断され当院整形外科にて両側髄内釘固定術を施行した。尚retrospectiveに骨シンチを評価すると大腿骨皮質肥厚部に集積がみられていた。乳癌骨転移症例では高容量の骨修飾薬が長期間使用されることも多く非定型大腿骨骨折の頻度が増す可能性が指摘されている。当院で骨修飾薬投与を受けた乳癌骨転移症例87例につき非定型大腿骨骨折発症とその前駆症状である大腿骨外側皮質肥厚の観察される頻度につき検討した。骨修飾薬はゾレドロン酸或いはデノスマブが選択され投与期間は1-94.5ヶ月（中央値：16.8ヶ月）、非定型大腿骨骨折を発症した症例は確認されなかった。骨RIで大腿骨外側皮質肥厚を評価すると1例（1.1%）に片側性の大腿骨外側皮質肥厚が見られた。本症例はデノスマブが58.3ヶ月投与されていたが上記所見確認後投与中止とし、その後6ヶ月非定型大腿骨骨折・病勢進行による病的骨折ともなく経過している。骨修飾薬投与中の非定型大腿骨骨折は頻度は低いものの発症するとQOLを大きく損なう合併症であるが、未然に防げる可能性もありこれを念頭においた診療を行うことが肝要と思われる。

★：優秀ポスター

EP16-190
乳癌の骨転移に対する骨修飾薬剤投与に伴い発症したと考えられる薬剤関連顎骨壊死症例の検討

[1]国立病院機構　千葉医療センター　乳腺外科、[2]ブレストサービス株式会社、
[3]国立病院機構　千葉医療センター　看護部
中野　茂治[1]、粕谷　雅晴[1]、篠塚　静香[3]、宮内　充[2]、鈴木　正人[1]

乳癌の骨転移を発症した症例に対して骨転移に伴う疼痛や骨折、麻痺等の骨関連事象のリスクを軽減する目的で骨修飾薬剤（BMA）を投与する事は一般的であるが、BMAの副作用として薬剤関連顎骨壊死（MRONJ）が存在する事も広く認識されている。
実地臨床でも乳癌の骨転移は非常に多く遭遇するため、BMAを頻繁に投与しており、MRONJが発症し、BMAの投与継続の判断やMRONJの厳しい経過を目の当たりにする機会も少なくないと思われる。
今回、我々は当院でMRONJを発症した乳癌症例の検討を試みた。
2014年4月から2021年12月までの間に当科で乳癌の再発の診断で治療を受けた症例は213例であった。このうち、治療過程で骨転移の診断がついた症例が113例（53.1%）であり、BMAが投与されていた症例は81例であった（71.7%）。
口腔外科にてMRONJと診断された症例は10例であり、全例BMAが投与されており、骨転移の認めない症例やBMA未投与症例では1例も発症していなかった。
10例のうち、ゾレドロン酸投与例が1例、デノスマブ投与例が7例、ゾレドロン酸からデノスマブに切り替えた症例が2例であった。BMA投与症例の12.3%でMRONJが発症しており、デノスマブの第三相臨床試験における発現率に比べて非常に高い印象を受ける。MRONJの診断時点での年齢は53歳から79歳と比較的高く、BMA投与からMRONJ診断までの期間は21か月から72か月と1年以内での発症は認めなかった。MRONJ診断後にBMA投与を中止した症例は8例で、その後に再開した症例は2例のみであったが、再開理由は2例とも高Ca血症であり、中止後に骨関連事象が増悪した症例は1例もなかった。MRONJ診断後に歯科的治療等で治癒した症例は1例のみで、改善と増悪を繰り返す事がほとんどで、1例はMRONJが進行し嚥下が出来ないため胃瘻造設まで施行する状態までになっており、発症すると治癒する可能性は低いのではないかと推察された。
MRONJは発症すると患者のQOLの低下に繋がる厳しい転帰となる可能性もあり、今回は非常に少ない症例数での検討だが、文献的考察を加えつつ結果を報告する。

EP16-191
AbemaciclibでCRとなり，ホルモン療法のみの経過観察に移行した再発乳癌の３例

[1]国際医療福祉大学三田病院　乳腺センター、
[2]国際医療福祉大学三田病院　病理部、[3]山王病院　乳腺センター、
[4]山王病院　放射線診断部
小川　明子[1]、内田　惠博[1,3]、加藤　昌弘[1]、甲斐﨑　祥一[1]、國松　奈津子[4]、相田　真介[2]

CDK4/6阻害薬であるAbemaciclibは，2018年より本邦で，ホルモン受容体陽性かつHER2陰性の手術不能または再発乳癌を対象に製造販売承認を取得した。一般的に完治は困難とされる進行再発乳癌においても治療成績が向上している。種々の抗癌剤治療を行ってきたがPDになった症例にAbemaciclib投与を行い病状安定し，ホルモン療法単独で経過観察している３例について報告する。
症例１）40代女性，7年前左乳癌に対し乳房部分切除（Bp）施行（他院）。5年前PET-CTにてリンパ節転移・骨転移指摘（DFI2年）。2020/12月～Abemaciclib＋Letrozo（LET）行い，2021/12月 骨シンチグラフィでも骨転移疑う集積消失したため現在LETで維持療法中である。
症例２）50代女性，8年前右乳癌に対しBp＋センチネルリンパ節生検（SNB）施行。2年前多発骨・肝・左眼窩転移再発（DFI6年７ヶ月）。2020/5月～Abemaciclib＋LET＋LHRHa行い，PET-CTでも活動性低下した状態が継続，腫瘍マーカーも正常値が継続しており，2021/8月～LET＋LHRHaで維持療法中である。
症例３）９年前左乳癌に対し全乳房切除＋SNB施行。2年前PET-CTで左胸壁再発と鎖骨下リンパ節転移再発（DFI7年）。2019/11月～Abemaciclib＋Fulvestrant（FUL）行い，PET-CTで活動性低下した状態が継続しており2021/5月～FULで維持療法中である。

EP16-192
温存乳房内再発症例105例に対する治療の現状と課題

[1]国立がん研究センター中央病院　乳腺外科、
[2]国立がん研究センター中央病院　病理診断科
吉沢　あゆは[1]、高山　伸[1]、栗田　安里沙[1]、小川　あゆみ[1]、三橋　愛[1]、遠藤　芙美[1]、岩本　恵理子[1]、渡瀬　智佳史[1]、村田　健[1]、椎野　翔[1]、神保　健二郎[1]、吉田　正行[2]、首藤　昭彦[1]

【目的】乳房温存療法後の温存乳房内再発(IBTR)に対しては、一般的には根治を念頭に手術を伴う局所療法と薬物による補助療法が行われる。またIBTRは真の再発(TR)と新規発症(NP)に分類されると考えられているが、両者の診断基準、治療方針等、その実態は明らかでなく、IBTRに対する明確な治療方針は確立されていない。本報告では当院でのIBTR症例に対する治療の現状と課題について検討する。【方法】当科で2010年1月以降にIBTRの診断で手術療法を施行した105例に対し、初回手術時及びIBTR治療時の臨床病理学的特徴及び治療を後方視的に検討した。【結果】初回手術時の年齢中央値は46(39-56)歳。T stageはTis:17例、T1:58例、T2:21例、T3:4例、T4:2例、 不明:3例、N stageはNX:12例、N0:73例、N1:17例、N2:1例、不明:2例であった。浸潤癌85例のサブタイプはホルモン受容体(HR)+/ HER2-:48例、HR-/HER2+:8例、HR+/HER2+:7例、HR-/HER2-:6例、不明:16例であった。腋窩にはセンチネルリンパ節生検(SN)が47例、リンパ節郭清(Ax)が45例に施行されており、切除断端は陰性79例、陽性16例、不明10例であった。術後温存乳房照射は90例に施行、周術期補助化学療法(CT)を32例、内分泌療法を(ET)48例に施行した。なおHER2+でCTを施行した症例は全例抗HER2療法(H)が施行された。IBTR発症までの中央値は101(42-158) ヵ月であった。IBTR時は93例に乳房全切除、1例に乳輪温存乳房切除、11例に乳房部分切除を施行した。腋窩に対しては、SNが34例、Axが22例施行された。組織型は、非浸潤癌が11例、浸潤癌が94例、腋窩リンパ節転移陽性は16例だった。浸潤癌94例のサブタイプはHR+/HER2-:67例、HR-/HER2-:6例、HR+/HER2+:8例、HR-/HER2-:13例であった。IBTR周術期治療はHR+/HER2-でET 48例、ET+CT 18例、CT 1例、未施行 1例であった。HR-/HER2+ではCT+H 2例、未施行 5例、HR+/HER2+ではCT+H 3例、CT+H+ET 3例、ET 1例、HR-/HER2-ではCT 6例、未施行7例であった。IBTRに対しての加療後、1例に再度のIBTR、9例に遠隔転移再発を認めた。遠隔再発9例のうち4例は、主に本人希望により補助療法が施行されていなかった。【結語】当院におけるIBTR症例の臨床病理学的特徴と治療の現状について報告した。IBTRに対しては、TRかNPか、領域リンパ節転移を伴っているかなど、症例毎の治療方針の検討が必要と考えられているが、さらなる検討を加え、IBTRに対する今後の課題について報告する。

EP16-193
当院における進行再発乳癌に対するDMpC療法の検討

[1]横浜市立市民病院　乳腺外科、[2]横浜市立市民病院　検査・輸血部
門倉　俊明[1]、笹本　真覇人[1]、鬼頭　礼子[1]、千葉　泰彦[2]、石山　暁[1]

【背景】進行再発乳癌に対してのエビデンスはbiology毎に最大効果が得られる組み合わせとしての併用療法の知見が得られている。分子標的治療薬や免疫チェックポイント阻害剤により、治療成績の向上が目覚ましいが、その一方で有害事象や医療経済の面では個別の対応が必要であり、QOL低下をきたさないようにマネージメントする必要がある。経口併用療法であるDMpC療法(5'-DFUR, MPA, CPA)は有害事象の面で忍容性が高く、経静脈投与の化学療法が導入困難な高齢症例でも投与可能な選択肢となりうるが、エビデンスに乏しい。
【目的】当科でのDMpC療法施行症例の内訳とその治療成績を明らかにし、Real worldでの結果から有用性と安全性を検討する。
【対象・方法】2003年12月から2021年11月までの17年間に、当院でDMpC療法を施行した36例を対象とし、治療成績の検討を行った。
【結果】36例のDMpC療法導入時の年齢中央値は69歳(44-88歳)、全例女性。原発巣のサブタイプはLuminal(L) 29例、Luminal/HER2 (LH) 2例、Triple negative (TN) 5例。初期治療後の転移再発が28例、de novo Stage IVが8例。内臓転移あり 24例、なし 12例。転移巣に対する前治療レジメン数は平均5.5(0-12)。転移再発に対する5-FU製剤の既治療歴は23例(63.9%)。治療成功期間(TTF)の中央値は6か月(0.2-51.7)。最良効果判定はCR 2例、PR 8例、long SD 10例で、奏効率(ORR)は27.8%、臨床的有用率(CBR)は55.6%であった。一方、TTFが2か月以内の症例は9例(25%)であった。サブタイプ別では、LはCBR 58.6%、LHはCBR 100%(PR、long SD1例ずつ)、TNはCBR 25%(long SD 1例)であった。内臓転移の有無でCBRに差は認めなかった(あり 54.2%：なし 58.3% p=0.81)。5-FU製剤の既治療歴がある23例でのCBRは47%(PR 4例、long SD 7例)であった。治療中止理由が有害事象であったものは10例(27.8%)で、出血性膀胱炎 6例(16.7%)、血栓症 1例(2.8%)、薬剤性肺臓炎 1例(2.8%)、白質脳症 1例(2.8%)、肝機能障害 1例(2.8%)であった。
【考察・結語】Late lineかつ内臓転移症例でもCBRが得られ、今後もDMpC療法は治療選択肢の1つになりうる。高齢症例やLate lineでの治療を反映して、早期中止の割合が高かった。出血性膀胱炎等の有害事象に注意することが肝要と考えられた。

★：優秀ポスター

EP16-194
治療法に難渋した乳癌と原発性肺癌の同時性重複癌の１例

[1]ベルランド総合病院　乳腺センター、[2]ベルランド総合病院　病理診断科
大原　亜子[1]、槍山　憲人[1]、芳川　裕美子[1]、米田　光里[1]、米田　玄一郎[2]、阿部　元[1]

近年，乳癌と肺癌は日本人女性の部位別がん罹患数の１位と３位を占め，両者の重複報告も多く、今後も増加することが考えられる。その多くは発症時期が異時性か，同時性の場合でも外科的治療が可能である症例が多い。
今回、治療法の選択に難渋する症例を経験したので報告する。
症例は、72歳女性。2か月前より右乳房腫瘤を自覚、精査加療目的で当院紹介受診となった。 右C領域に26mm大腫瘤、右腋窩リンパ節腫大を認め、右乳癌（cT2N1M0　Stage Ⅱb Invasive ductal carcinoma,papitub+sci NG2 ER+ PgR+ HER2- MIB-1:20%）と診断した。 術前遠隔転移精査目的で、胸腹部CT施行したところ、右上葉に原発性肺癌疑われたため、呼吸器内科紹介となった。
呼吸器内科で精査したところ、cT1cN3M0　Stage ⅢB　EGFR exon 19欠損、ALK- ROS- PD-L1　0% と診断された。予後の観点から肺癌治療を優先すべきと判断、肺癌に対してOsimertinib　80mg/dayが開始された。2ヶ月後CT検査を施行したところ、肺癌原発巣、リンパ節はともに縮小、右乳癌は増大となったため、右乳癌に対して手術施行する方針となった。病理結果は、pT2, invasive size:45mm, NG2、ER+, PgR+, HER2-, MIB-1 index:20%、Ax (17/19) 最大径18mmであった。
術後は乳癌に対して補助療法は施行せず、肺癌に対して Osimertinib 80mg/dayを再開する方針となった。術後3ヶ月で右前胸部の発赤が出現、大胸筋下リンパ節の腫大も認めた。精査したところ、大胸筋下リンパ節再発と診断、その他遠隔転移は認めなかった。双方に適応のあるDocetaxelを開始する方針となり、現在4コース終了したところであり、大胸筋下リンパ節は縮小、肺癌原発巣も縮小を認めている。
今後は、定期的に画像評価を行い、呼吸器内科と連携して治療を継続していく方針である。

EP16-195
１年半以上完全奏功(CR)が続いている乳癌再発・転移５症例

国立病院機構弘前病院
小田桐　弘毅

乳癌罹患数は年々増加の一途をたどり、国立がん研究センターの統計では1年間に9万人以上があらたに乳癌と診断される。それに伴い、転移・再発症例も増えてきている。以前は、他の癌と同様、転移・再発した場合の予後は極めて悪いとされていた。当科で最近、CRないしNCが長期に続いている症例を経験するようになった。そのうち、5例のCR症例（すべて女性）を紹介する。
１．85歳。CR期間：３年。術後7年に骨・リンパ節転移。治療内容：フェソロデックス、アフィニトール、ランマーク。
２．74歳。CR期間：２年。術後6年に鎖骨上、傍胸骨リンパ節転移。治療内容：フェソロデックス、放射線照射。
３．54歳。CR期間：2年。術後11か月に多発肺転移。治療内容:フェソロデックス、イブランス。
４．44歳。CR期間：1年9か月。術後1年に多発骨転移。治療内容:ランマーク。＊1
５．68歳。CR期間：1年半。初診時に多発肝転移あり。治療内容:ロゼウス、ハーセプチン、パージェタ。＊2
＊1：術前にAC（4サイクル）→weekly Paclitaxel+ハーセプチン（1年）。喘息・アレルギー体質のため、再発後行ったカドサイラ等の抗HER2薬への副反応が強く、ランマーク単独となった。
＊2：1’stラインはFEC（4サイクル）→DOC+ハーセプチン。CRとなったが、両側胸水等で終了。
乳癌に対する薬物、特に分子標的薬が多数開発され、保険適応となっている。乳癌のサブタイプを念頭において薬物治療を適切に行うことにより、再発・転移の長期生存例が増えてきた。いずれ完治も期待できるようになるのでは、と感じている。発表ではそれぞれの症例のcharacteristicsを記載し、近年の研究報告を踏まえて考察を加えることとする。

EP17-1
スリーブ・ストッキング圧迫によるドセタキセル誘発末梢神経障害抑制効果の検討

[1]長崎県島原病院　外科、[2]長崎大学　移植・消化器外科、[3]長崎大学　腫瘍外科、[4]佐世保市総合医療センター　乳腺外科、
[5]長崎みなとメディカルセンター　乳腺・内分泌外科
山之内　孝彰[1,2]、久芳　さやか[2]、矢野　洋[3,4]、松本　恵[3]、森田　道[2]、崎村　千香[2,5]、大坪　竜太[3]、永安　武[3]、江口　晋[2]

【緒言】タキサン製剤は乳癌治療におけるkey drugであり、特徴的な副作用として末梢神経障害（PN）が挙げられる。医療用スリーブ・ストッキングを用いた圧迫療法＋予防的薬物療法（牛車腎気丸、メコバラミン、ラフチジン）のコンビネーション治療が乳癌患者のnab-パクリタキセル誘発PN予防に有効であることが示された（Ohno T, et al. Anticancer Res. 2014）。医療用スリーブ・ストッキング圧迫単独によるドセタキセル（DTX）誘発末梢神経障害抑制効果を検討するために、単施設historical control研究を行った。
【対象と方法】対象は乳癌に対する術前・術後補助療法として、または転移・再発乳癌に対する初回化学療法としてDTX（75mg/体表面積）単剤、あるいはトラスツズマブ、ペルツズマブと併用して3週毎に投与予定の患者。DTX投与直前より上下肢にスリーブ・ストッキング（15 ～ 20mmHg）を24時間着用。対照群は2012年～ 2016年に乳癌に対してDTX投与患者（スリーブ、ストッキングは非装着）52名。対象群52例におけるPN発症頻度は63%であり、スリーブ・ストッキングにより発症頻度が41%以下に抑えられると設定し、有意水準5%、検出力80%で計算、さらに脱落率を10%とし32例を目標症例数とした。主要評価項目はDTX4コース終了までのグレード１以上のPN発症率とした。
【結果】全て女性。両群間で年齢中央値、術前・術後/転移・再発に対する治療の割合、抗HER2療法併用の割合に差は無かった。DTXは全例で完遂、相対用量強度中央値（範囲）100 (85.0 – 100%)。 DTX4コース終了までのPN発症率に差は無かった（対照群vs.圧迫群：63.5 vs. 76.9%, P=0.31）。さらにグレード2以上のPN発症率にも差は認めなかった（13.5 vs. 15.4%, P=0.99）。
【考察】今回の検討では圧迫のみによるPN予防効果を認められず、コンビネーション治療の効果は主に薬物療法による可能性がある。
【結語】スリーブ・ストッキング圧迫のみによるDTX誘発末梢神経障害抑制効果は得られなかった。

EP17-2
潰瘍や滲出を伴う乳癌に対する乳癌消臭パッドの有効性・安全性評価(APOLLO試験)

がん・感染症センター都立駒込病院　外科（乳腺）
石場　俊之、足立　未央、才田　千晶、熊木　裕一、中津川　智子、岩本　奈織子、米倉　利香、本田　弥生、有賀　智之

【背景】日常臨床において、しばしば皮膚に浸潤し、悪臭や滲出を伴うがん性皮膚潰瘍を伴う乳癌を経験する。しかし、こういった患者に対する治療や処置の仕方などは、教科書などに記載はなく、文献も少ない。私たちは、こういったがん性皮膚潰瘍を伴う乳癌患者に対して、花王株式会社と共同で、新規の消臭機能を持つ局所進行癌処置用パッドの装着試験(APOLLO 1 試験: the efficiency and safety of the deodorAnt Pad against Odor and uLceration for
LOcal advanced breast cancer)を実施した(UMIN000036906)。
【患者と方法】患者は2019年3月より2019年12月に当院を受診した、局所進行乳癌または皮膚転移により、皮膚に癌が浸潤している患者14例である。これらの患者にたいして、患者によるアンケートと医療者による問診と診察を行った。
【結果】
がん性皮膚潰瘍は71.4%が原発巣で、28.6%が皮膚転移であった。ほとんどの患者がロゼックスやワセリンを塗布しており、1日1，2回のガーゼ交換を行っていた。用いるガーゼは医療用のガーゼが6人と多く、モイスキンパッドなどくっつきにくい素材のものにする患者や、生理用ナプキンやキッチンペーパーなどを用いると答えもあった。そして、その創部の処置は、14人中10人が自分でおこなっており、二人が看護師、一人が娘に手伝ってもらっていた。本人が気にする症状（複数回答可）としては、においが10人と多く、かゆみ・かぶれ・吸収量が3人ずつと次に多かった。滲出と潰瘍は全例に認め、附随所見としては、発赤が5人あり、出血は4人いた。しかし、いずれも出血や滲出は少量で特別な処置は必要としなかった。
【考察】
がん性皮膚潰瘍はしばしば経験する病態であるが、その治療法・処置のやり方については、一定のコンセンサスはない。本研究で患者の実際の処置を拝見する機会をいただき、今後は同様な症状をもつ患者においても、適切なケアができると考えた。今後も症例を集めて、がん性皮膚潰瘍を伴う患者における、適切なケアを考えていきたい。

★：優秀ポスター

EP17-3
乳がん患者における不眠の多施設共同前向き研究

[1]東京医科大学　八王子医療センター　乳腺科、
[2]東京医科大学　八王子医療センター　臨床腫瘍科、
[3]東海大学医学部付属八王子病院　乳腺・内分泌外科、
[4]東京医科大学病院　乳腺科
山田　公人[1,4]、天谷　圭吾[1]、青木　琢也[2]、安達　佳世[1,4]、小山　陽一[1,4]、森岡　徹[3]、斎藤　雄紀[3]、石川　孝[4]、鈴木　育宏[3]

【緒言】乳がんは、主に女性に対して、生命に対する脅威と同時に身体形状の変化に対する不安という２つの大きな精神的な重圧を惹起する疾患である。精神的負担は、QOLの低下を引き起こし、さらに精神的負担による不眠の発生は、QOL低下を増悪させる。不眠は病状を悪化させ、さらに病状の悪化が不眠を引き起こすという悪循環が考えられるが、不眠と病状との関連に関しては知られていない。乳がん患者における不眠を含めた睡眠障害の正確な割合については、あまり知られていない。私たちは、眠れる環境にあるが、良好な睡眠がとれず、日常生活に支障起こす不眠症患者の割合は、一般の健常人では２割ほどであるが、乳がん患者では４割程度と予想している。不眠を合併した乳がん患者に対する治療は十分とは云えないと考えられ、本研究で、正確な不眠の頻度がわかれば、治療の必要性を喚起する端緒になると考えている。【目的】今回我々は、乳がん患者における不眠の状況を検討した。【方法】本研究の主要評価項目は乳がん患者における不眠患者の割合。副次的評価項目は、乳がん患者における病期の違い、罹病期間の違いによる不眠患者の割合、使用抗がん剤とホルモン剤と不眠の関連の有無、治療薬の効果・有害事象と不眠の関連の有無とした。予定研究対象者数は、乳がん患者300例、対照となる健常人60 例とした。2021年6月より登録開始している。

EP17-4
Phase II study of olanzapine for CINV during T-DXd in HER2+ mBC patients: WJOG14320B(ERICA)

[1]昭和大学　先端がん治療研究所、[2]Department of Translational Molecular Medicine, Saint John's Cancer Institute, Providence Saint John's Health Center, CA, USA、[3]兵庫県立がんセンター　腫瘍内科、
[4]近畿大学医学部内科学腫瘍内科、[5]近畿大学病院臨床研究センター、
[6]第一三共株式会社　オンコロジー・メディカルサイエンス部、
[7]がん研究会有明病院　乳腺センター・乳腺内科
酒井　瞳[1]、鶴谷　純司[1]、横江　隆道[2]、今村　知世[1]、松本　光史[3]、岩朝　勤[4]、千葉　康敬[5]、平川　雄士[6]、高野　利実[7]

Background: Trastuzumab deruxtecan (T-DXd) is approved in many countries for the treatment of adult patients with HER2-positive unresectable or metastatic breast cancer who have received two or more prior anti-HER2 based regimens or after prior chemotherapy (Japan). Interstitial lung disease is identified as an important risk, and nausea and vomiting are reported as the most common adverse events. In the DESTINY-Breast01 trial (NCT03248492), nausea of any grade was reported in 77.7% of patients and vomiting in 45.7%. While T-DXd is considered as moderately emetogenic chemotherapy, olanzapine at 5mg has been shown to reduce the risk of delayed nausea and vomiting in Japanese patients undergoing highly emetogenic chemotherapy in the J-FORCE study. We focus on the efficacy of olanzapine in the management of prolonged nausea and vomiting in T-DXd treatment in the ERICA study.
Methods: ERICA (jRCTs031210410) is a randomized, double-blind, placebo-controlled phase II study of prophylactic olanzapine for patients with HER2-positive metastatic breast cancer with T-DXd treatment. Patients are randomly assigned to receive either olanzapine 5mg on day1-6 or placebo with a 5-HT_3 receptor inhibitor and dexamethasone on day1. The primary endpoint is complete response (CR) rate (no emesis and no rescue medications) during 24–120 hours post-T-DXd administration. The secondary endpoints include CR rate during 0-24, 0-120, 120-504, and 0-504 hours, complete control rate, total control rate, the rate of no nausea, Quality of life (EORTC QLQ C-30), other symptoms, including diarrhea, constipation, abdominal pain, bloating, decreased appetite, fatigue, and insomnia assessed by PRO-CTCAE, and safety. An electronic PRO (ePRO) system is used to capture patients' symptoms.
This study is currently open and actively recruiting at institutions in West Japan Oncology Group (WJOG).

Funding: Daiichi Sankyo Co., Ltd.

EP17-5
Strut Adjusted Volume Implant（SAVI）による乳房温存術後の放射線治療の経過

[1]NHO福山医療センター　放射線治療科、
[2]NHO福山医療センター　乳腺・内分泌外科、
[3]NHO福山医療センター　放射線科
兼安　祐子[1]、中川　富夫[1]、三好　和也[2]、高橋　寛敏[2]、松坂　里佳[2]、澁谷　皓平[3]、松屋　亮平[3]、上原　健二[3]、山本　修平[3]

【目的】早期乳癌患者を対象とし、乳房温存術後にSAVIによる小線源治療を行い、安全性、治療後乳房の整容性/QOLを評価する。
【対象】40歳以上、腫瘍径3cm以下の乳管癌で乳房温存療法が予定されており、リンパ節転移および遠隔転移なしの患者。乳房部分切除術または追加切除の断端陰性、センチネルリンパ節転移なし。非浸潤性乳管癌はセンチネル生検省略も可。
【方法】センチネルリンパ節転移陰性を確認後、温存手術に引き続きSAVIスペーサーを挿入する。永久標本での断端陰性確認後にSAVIアプリケータに入れ換える。SAVIカテーテル外側1cm以上のボリュームに、皮膚/胸壁への照射線量を制限するよう調整する。線源停留位置/時間は、3D治療計画を用いて最適化する。適切な照射線量が得られない場合、アプリケータを抜去し、通常照射を行う。１回3.4Gy、6時間以上の間隔を空けて1日に2回、5日間のRALSによる高線量率照射を行う。総線量34Gy照射後アプリケータを抜去する。
【結果】2015年10月当院IRBで承認、治療計画の見学等を経て2016年6月より症例蓄積可能となり、2017年3月に治療開始、現在までに5例の治療を施行した。平均年齢56歳。線量制約の平均値は各々PTV_EVAL;V90%:96.2%(≧90%), V150%:21.4cc(≦50cc), V200%:11.5cc(≦20cc), Skin; D1cc:67.6% (≦110%), Chest wall; D1cc:98.6%(≦110%)で、全例守られていた。治療後から現在まで、整容性は全例良好で重篤な有害事象は認められていない。SAVIと皮膚との距離が5.1mmと小さかった症例１は、照射後、補助化学療法を開始し、照射終了３ヶ月目にGrade2の皮膚炎を生じた。患者は全例、SAVI治療を受けたことに満足していた。現在までに局所再発はないが２例目は3年８ヶ月目に孤立性腸骨転移を生じ,50Gyの放射線治療で制御された。また，１例目は3年４ヶ月目に対側乳癌を生じ，温存療法を施行した。2,3例目に認められたSAVI周囲のairやfluidは、手術時の縫合を工夫することで4,5例目では認められなかった。今後さらに症例を蓄積する予定である。
【結語】SAVIによる治療は、RALS保有施設で放射線治療医と乳腺外科医が協力出来れば、適格条件を有する患者にとって、有効な治療と考えられる。

EP17-6
Tucatinib+trastuzumab in pretreated, *HER2*-altered solid tumors (SGNTUC-019, Ph2 Trial in Progress)

[1]Department of Gastroenterology and Gastrointestinal Oncology, National Cancer Center Hospital East, Kashiwa, Japan、[2]Department of Breast Medical Oncology, Division of Cancer Medicine, The University of Texas MD Anderson Cancer Center, Houston, TX, USA、
[3]Seagen Inc., Bothell, WA, USA、[4]The Royal Marsden Hospital, London, UK
Yoshiaki Nakamura[1]、Paula R. Pohlmann[2]、Jorge Ramos[3]、Sherry Tan[3]、Alicia Okines[4]

Background

Tucatinib (TUC), a highly selective HER2-directed tyrosine kinase inhibitor, is approved in multiple regions for HER2+ metastatic breast cancer (BC) and is being investigated in other HER2+ cancers. TUC + Trastuzumab (Tras) has shown superior activity to either agent alone in HER2+ and *HER2*-mutated (*HER2*-mut) xenograft models.

HER2 mutations occur in ≈2%–5% of BCs; these lead to higher tyrosine kinase activity and tumorigenesis in preclinical models and may lead to endocrine therapy resistance. This study (NCT04579380) will evaluate TUC + Tras in patients (pts) with HER2+ or *HER2*-mut solid tumors, including a cohort of pts with *HER2*-mut locally advanced unresectable/metastatic BC.

Methods

SGNTUC-019 is a multi-cohort, open-label, international Ph2 study evaluating pts with pretreated HER2+ or *HER2*-mut solid tumors. The BC cohort will enroll 30 pts. Eligible pts must have progressed on/after or intolerant of last systemic therapy for advanced disease. Pts must have an ECOG PS ≤1; adequate hepatic, hematological, renal, and cardiac function; and no prior HER2-directed therapy. Confirming *HER2* mutations will be based on prior/pre-screening ctDNA NGS or a prior tissue NGS. Pts in the BC cohort will undergo baseline brain MRI; those with brain metastases may be eligible. Pts with HER2+ BC are ineligible.

Pts will receive TUC 300 mg PO BID + Tras 8 mg/kg IV on C1D1 then 6 mg/kg q21 days from C2D1. *HER2*-mut HR+ BC pts will also receive fulvestrant 500 mg IM q4w starting from C1D1 and an extra dose on C1D15.

Primary endpoint is confirmed ORR per investigator; secondary efficacy endpoints are DCR, DOR, PFS, and OS. Safety and tolerability will be evaluated. HER2 status may be evaluated by ctDNA NGS and tissue IHC/ISH and NGS for exploratory biomarker assessments.

Disease assessments per RECIST 1.1 will occur q6 weeks for 24 weeks, then q12w. EQ-5D-5L will be evaluated on C1D1, then q2 cycles from C2. Enrollment is ongoing in Asia-Pacific, Europe, and the USA.

★：優秀ポスター

EP18-1
乳がん術後患者の生活実態調査 ～女性患者のニーズに沿った退院指導を目指して～

信州大学医学部付属病院　南６病棟
堀籠　希、早川　美里、瀬戸　真知子、所　真由美、伊藤　勅子、金井　敏晴、伊藤　研一

【緒言】乳がん患者は他がんの患者と比較し若年であることが多く、職場や家庭で重要な役割を担うことが多い。当院では乳がん治療を受ける患者に、治療内容や術後の日常生活・社会生活に関する注意事項を記載したパンフレットを渡しており、看護師は術後退院時にそれに沿って退院指導を行っている。今回、患者のニーズに沿った退院指導を行えているかを明らかにする目的で、術後の患者が退院後にどのような問題を抱え支援を必要としているかを調査し検討した。【対象と方法】2020年8月～ 2021年9月に当院で乳がん手術を受け既存のパンフレットを用いて退院指導を実施した30 ～ 70代の患者。退院後２週間を目安に無記名質問式調査用紙を送付し郵送で回答を得た。【結果】研究協力が得られた70名中55名から回答を得た（回収率78.6%）。退院後困った点は創部に関する不安が最も多く（18%）、次いで車の運転（13%）・日常生活の不便さ（11%）・下着についての疑問（9%）が挙げられていた。家族から協力が得られていたのは47名（85%）で、内訳は夫31名（66%）、子供15名（32%）、実母７名（15%）であった。協力内容は食事や掃除等家事全般と車の運転が多かった。精神的な助けとなっている人がいると回答したのは49名（89%）で夫が最も多かったが（53%）、実母（18%）・娘（14%）・姉妹（18%）と女性血縁者も47%を占めていた。【考察】退院後困ることとして多く挙げられていた創部については、短い入院期間中に自身で創に触れる機会が少なく不安が生じている可能性がある。創の管理も術直後から計画的に指導することで退院後の不安軽減につながると考えられる。車の運転や下着に関しては、既存のパンフレットに記載がなく具体的な説明ができておらず、これらを加えることで患者のニーズに応えられると考える。精神的な支えとして夫だけでなく女性血縁者も挙げられているのは、ボディイメージの変化や同性としての悩みを相談し易いためと推測される。退院指導を夫や女性家族も共に受けてもらうことで、患者の悩みを認識し共有してもらうきっかけになると考えられた。【結語】乳がん術後患者は、創部のケア・車の運転・下着の選択など、より具体的な退院指導を求めていた。さらに、家族を交えて退院指導を行うことで患者が家族に悩みを理解してもらうことができ、ニーズに沿ったサポートを受けられると考えられる。

EP18-2
当院におけるアベマシクリブの下痢対策と下痢の発現状況

[1]聖マリアンナ医科大学ブレスト＆イメージング先端医療センター　薬剤室、[2]聖マリアンナ医科大学ブレスト＆イメージング先端医療センター　看護部、[3]聖マリアンナ医科大学ブレスト＆イメージング先端医療センター　乳腺外科、[4]聖マリアンナ医科大学
松橋　裕子[1]、松崎　邦弘[1]、田邊　幸子[2]、川本　久紀[3]、津川　浩一郎[4]、福田　護[3]

【背景】アベマシクリブは、CDK4及びCDK6を選択的に阻害する分子標的薬であり、ホルモン受容体陽性かつHER2陰性の手術不能又は再発乳癌に保険適応を持つ。高頻度に認められる有害事象として下痢（80%以上）があり、下痢は患者の生活に大きな影響を与えるため、治療を継続するためにも下痢対策は必須である。
【目的】当院でのアベマシクリブによる下痢対策と下痢の発現状況について報告する。
【対象・方法】2019年1月から2021年10月までに、当院においてアベマシクリブを投与した53名の下痢対策と下痢の発現状況について後方視的に調査した。アベマシクリブ初回投与時の下痢対策は、整腸剤の定時内服及び口ペラミドの下痢時頓用とした。整腸剤及び口ペラミドで下痢が改善しない場合は、半夏瀉心湯を追加処方することとした。また、初回時の下痢対策の指導は、医師だけではなく看護師及び薬剤師が必ず介入することとした。薬剤師の介入時は、当院作成のパンフレットを使用した。
【結果】下痢が発現した患者は53名中40名（75.5%）であった。下痢を発現した患者のうちGrade1は25名、Grade2は15名であった。下痢により減量となった患者は7名（13.2%）、中止となった患者は１名であった。中止となった1名は下痢のGradeは１であったものの、患者の希望により中止となった。
【考察】整腸剤及び止瀉薬の積極的な投与により、下痢の発現率は75.5%と高頻度であったが、Grade3以上はいなかった。このことより、アベマシクリブの継続投与に問題となる、下痢のコントロールは可能であると考える。さらに、チームで介入することはより有効な対策となるため、治療を継続する上でも重要である。今後、問題点の抽出および改善を行い、チーム医療へのさらなる貢献と向上を目指したい。

EP18-3
CDK4/6阻害剤の内服指導について

[1]大阪はびきの医療センター　乳腺外科、[2]ひらいクリニック
安積　達也[1]、平井　昭彦[2]

日本乳癌学会乳癌診療ガイドラインによると、閉経後ホルモン受容体陽性転移・再発乳癌に対する一次内分泌療法として何が推奨されるかとのＣＱに対して、アロマターゼ阻害薬とサイクリン依存性キナーゼ4/６阻害剤の併用を行うことと強く推奨している。サイクリン依存性キナーゼ4/６阻害剤の併用での治療においては、副作用の出現があり、適切な対応が必要である。アベマシクリブでは、好中球減少や、肝機能障害、間質性肺炎、下痢などの副作用が報告されている。副作用によっては適切に休薬や減量を行うことにより、適切な内服を指導でき、治療効果も見ることができる。副作用により患者自身の判断で休薬などを行うことにより十分な内服できず、病勢の増悪をみたものの、減量により副作用をコントロールでき、再度治療効果を確認できた症例を経験したので報告する。
患者は〇〇歳。X年、右乳癌にて胸筋温存乳房切除施行。術後療法として、ホルモン療法（LhRH＋ノルバデックスを5年間）施行。Ｘ＋１２年、胸水出現し、またPETCT検査にて胸膜に集積認め、乳癌胸膜転移と診断。当院内科医（非乳腺専門医）によりＸ＋12年4月よりアナストロゾール内服開始も病勢進行にて、Ｘ＋13年2月より、アベマシクリブ＋フェソロデックス開始。ベージニオを標準量にて開始後、下痢、むかつきなどのＡＥ出現も、2週間内服後患者自身の判断にて2週間休薬を繰り返す。内服状況は担当医の内科医は把握するも、ベージニオ標準量にて治療継続。Ｘ＋14年1月以降、ＣＡ１５－３漸増。Ｘ＋14年7月、担当医の転勤を契機に乳腺専門医のもとでの治療開始。ベージニオの内服状況を確認し、また連日内服の重要性を説明の上、ベージニオを一段階減量することにより下痢やむかつきなどのAEも軽減し連日の内服可能となる。以後CA15-3は漸減傾向となり、X+14年12月現在治療継続中である。治療法について担当医と患者が一緒に話あうことにより、服薬アドヒアランスを改善し良好に保つことができた症例を経験した。

EP18-4
HPD療法による術前・術後補助化学療法におけるデキサメタゾンのinfusion reaction予防効果についての検討

[1]横浜労災病院　薬剤部、[2]横浜労災病院　看護部、[3]横浜労災病院　乳腺外科
稲田　佑亮[1]、安積　奈々美[1]、岡本　真理子[2]、柴田　侑華子[3]、井上　栞[3]、千島　隆司[3]

【背景】
HER2陽性乳がんの治療の1つにペルツズマブ（pertuzumab：以下，PER），トラスツズマブ（trastuzumab：以下，HER），ドセタキセル（docetaxel：以下，DTX）併用療法（以下，HPD療法）がある。治療導入時の有害事象として注入反応（infusion reaction：以下，IR）が高頻度に発現するが，その予防投与の有効性は明らかになっていない。

【対象と方法】
対象は，2019年1月から2021年12月までに術前・術後化学療法としてHPD療法を導入したHER2陽性乳がん43例。2020年4月23日にIR予防対策として，デキサメタゾン（dexamethasone：以下，DEX）の投与順序を変更した。変更前の投与順序は，PER（840㎎/body），HER（8mg/kg），DEX6.6㎎，DTX（75mg/㎡）で行い，変更後はDEX6.6㎎，PER（840㎎/body），HER（8mg/kg），DTX（75mg/㎡）の順に投与を行った。DEXをDTX直前に投与した群（以下，変更前群）と，PER投与直前に投与した群（以下，変更後群）について，IRの発現頻度，発現時間，使用支持薬，DTXによる副作用状況について電子カルテより後方視的に調査した。

【結果】
全43例のうち，変更前群が20例，変更後群が23例であった。IRの発現率はそれぞれ16例（80.0%），8例（34.8%）でありPER投与前にDEXを投与することでIRの発現頻度は有意に低下した。（p=0.005）。DEXの投与時間を除いたPER投与開始からIR発現までの時間は，変更前群で中央値103分，変更後群が145分と症状発現までの時間は有意に延長していた。IR発現により支持薬を投与した症例は，変更前群が14例（70.0%）であるのに対し 変更後群は5例（21.7%）であった。IR発現後も支持薬投与により全例で初回治療を完遂できた。また，DEXの投与時期でDTXに起因する過敏症，悪心・嘔吐の発現率に差は認めなかった。

【考察】
DEX6.6㎎をPER，HER前に投与することで，DTX の副作用に影響することなくPER，HERのIR予防に有効であることが示された。一方でDEX予防投与によりIRの発現時間が遅れるため，PER，HER投与終了後も十分なモニタリングを行うことが重要である。

★：優秀ポスター

EP18-5
線量分布図を用いた視覚的情報提供による放射線被ばくリテラシーの評価 ～受診者の背景に着目して～

[1]順天堂大学　医学部附属静岡病院　放射線科、
[2]順天堂大学　医学部附属静岡病院　乳腺外科
中村　登紀子[1]、田中　顕一郎[2]、板倉　萌[2]、牛山　裕美子[2]、入江　隆介[1]

【背景】医療において放射線は診断や治療に欠かせないものである．患者に放射線被ばく線量に関する情報を提供することの是非を判断するためには，患者の被ばくリテラシー，すなわち被ばくを理解するための知識や能力を把握する必要がある．
【目的】マンモグラフィ検査に伴う被ばく線量分布図を受診者に提供することで被ばくの理解度を探り，その理解に影響を与えると思われる受診者の基本属性と被ばくリテラシーの関係を明らかにする．
【方法】マンモグラフィ受診者100名（有効回答76名）を対象に，無記名式自記式質問票にて調査した．基本属性として年齢層・職種・婚姻歴・子供の有無の4項目について回答を得た．被ばくリテラシーに関する情報源に対して，「様々な情報源からの情報収集」，「自分に必要な情報の選択」，「情報の理解と伝達・情報の信頼性の判断」，「情報に基づく計画や行動」の尺度5項目の回答を得て，それぞれを比較した．また基本属性の違いによる線量分布図を用いたマンモグラフィ検査の放射線被ばくに対する理解度の差を$\chi 2$検定により比較した．
【結果】尺度5項目をそれぞれ実施できると思うかの質問に対し，まあそう思う・強くそう思うと評価した割合は，「情報収集」63名（82.9%）が一番高く，「選択」55 名（72.3%），「理解と伝達」25名（32.9%），「判断」21 名（27.6%），「計画や行動」8 名（10.5%）と項目により差がみられた．線量分布図を用いたマンモグラフィ検査の放射線被ばくに対する理解度は，4項目の基本属性すべてにおいて有意差が認められた（年齢；$\chi^2(4) = 11.37, p = 0.023$・職業；$\chi 2(3) = 9.850, p = 0.020$・婚姻歴；$\chi 2(1) = 4.911, p = 0.027$・子供有無；$\chi 2(1) = 9.354, p = 0.020$）．
【結語】被ばくリテラシーが「情報収集」できるレベルに達していた受診者は，被ばく線量についての理解力も高い傾向にあったが，被ばくリテラシーが「情報収集」できるレベルに達していたとしても，情報をもとにマンモグラフィ検査における被ばく線量減少につなげる行動ができることとは別であることが明らかとなった．そして，マンモグラフィ受診者の放射線被ばくリテラシーを把握し，それに関連する受診者の属性と照らし合わせることで，受診者個人に合わせた被ばく線量情報提供方法への示唆を得ることができ，安全な医療の提供に繋がると考える．

EP19-1
横浜の市中病院から高齢者乳がん治療について考える

[1]横浜市立市民病院　乳腺外科、[2]横浜市立市民病院　検査部
鬼頭　礼子[1]、門倉　俊明[1]、笹本　真覇人[1]、千葉　泰彦[2]、石山　暁[1]

【背景】乳癌診療ガイドラインでは、手術に耐えうる健康状態であれば、高齢者の乳癌に対しても手術療法を行うことが標準治療とされている。高齢者社会が加速する中、高齢者の乳癌診療に要する時間が増えてきた。【目的】当院の高齢者乳癌治療について現状を把握する。家庭環境がカルテ上で把握しやすい亡くなった症例について、①独居、②老老介護、③下の世代の家族有に分け、地域の社会事情を把握する。【対象】2013年1月～ 2021年12月までに当院で乳癌手術を行った1006例と、同期間に再発もしくは非切除乳癌フォロー中に亡くなった162例および現在再発もしくは非切除乳癌をフォロー中の91人につき、75歳以上を高齢者として検討した。【結果】手術症例中243例（24.2%）、再発もしくは非切除フォロー中に死亡した症例の71例（43.8%）、現在フォロー中症例の34例（37.4%）が75歳以上だった。再発もしくは非切除乳癌フォロー中に亡くなられた方のうち、独居だったのは12例（17.0%）、老老介護だったのは16例（22.5%）、下の世代の家族を有した症例は43例（60.6%）だった。独居の中には、施設で独居の者もいた。老老介護の介護者は配偶者ばかりでなく、兄弟姉妹であるものも複数いた。また、下の世代の家族を有した症例の中には、姪や甥およびその家族と同居している者もいた。【考察】乳癌学会の2018年全国乳がん患者登録によると、75歳以上は18.9%であった。そのうち手術ありが95.5%、なしが0.7%、生検のみが3.8%と報告されており、18.9%すべてが手術となっているわけではなく、当科の手術症例の24.2%が75歳以上であるのは、標準よりかなり高い可能性がある。再発もしくは非切除乳癌フォロー中に死亡した独居または老老介護の高齢者は、39.4%であった。高齢者は難聴や認知症があり、特別な配慮が必要であったり治療方針の決定が難しい場合もある。高齢者の診療を工夫して行うことは当院では必須であり、診療のストレスを減らすためにも、その対策をチームで考える必要があると考えられた。

EP19-2
動画ブックを用いた乳がん術式説明の取り組み

[1]船橋市立医療センター　看護局、[2]船橋市立医療センター　外科、
[3]船橋市立医療センター　薬剤局、[4]船橋市立医療センター　放射線技術科
水内　里美[1]、笹原　奈津美[1]、松崎　弘志[2]、青柳　智義[2]、南村　真紀[2]、吉原　ちさと[2]、仙波　義秀[2]、岩田　可奈恵[3]、藤田　謙[3]、石井　悟[4]

【はじめに】当院では手術の術前説明を外来で行なっている。乳がん手術の術式の種類は少ないものの、乳房全切除か乳房温存療法かの選択だけでなく、近年は、全摘後に一次乳房再建を行うか、あるいは術前に遺伝性乳がんの検査を行なうかどうかなど、患者自身が意思決定する余地が広がり、術式選択が複雑化している。患者は、可能な選択肢の各々についてメリット・デメリットを吟味しながら術式決定に至る。そのプロセスの中で、治療の内容や必要性を理解したとしても、個々のライフスタイルの中で何を大切にするべきかと、混乱した気持ちに陥りやすく、実際の治療を前に不安が募りやすい。また、センチネルリンパ節生検、術中断端評価、乳房再建などは、その内容が複雑なため、患者の理解も難しく、さらに混乱を招きやすい特性がある。医師の術式説明にも時間を要し、ひいてはスタッフの負担、外来の待ち時間の延長にもつながっている。
【目的】手術の術式を理解するための支援ツールとして説明の動画を作成し、これを視聴してもらうことにより内容への理解を深めて、不安の具体化と軽減を図りながら、充実した治療選択の意思決定につなげることを目的とした。また、外来前の動画視聴により基本的な知識を持った上で術前の診察に臨むことで、口頭による説明時間が短縮されることが期待される。
【方法】術式ごとに、パワーポイントのスライドショーに音声を加えて説明動画とした（動画コンテンツの時間は、最長のBp+SNで約18分となった）。この動画を用いて、簡易タブレットを作成し、外来の待ち時間などに患者や家族自身が簡便に操作して繰り返し見ることができるようにした。視聴後にはアンケートの形で、理解度やわかりにくい点、さらに詳しく知りたい項目を確認し、その後の医師の説明にフィードバックできるようにした。
【結果と考察】
患者の動画の内容の理解については概ね良好であり、さらに視聴後に認定看護師が介入することで、不安の軽減や術式決定への支援に寄与できると考えられた。また、医師の手術説明の外来に要する時間が短縮する傾向がみられ、スタッフの負担軽減や外来の待ち時間短縮に寄与する可能性がある。
以上の取り組みについて、さらに具体的な成果を示して報告する。

EP19-3
乳腺専門クリニックで行うチーム医療（がんサバイバーシップケアの重要性）

[1]医療法人　乳腺ケア　泉州クリニック、[2]市立岸和田市民病院　乳腺外科
住吉　一浩[1,2]、金森　博愛[1]、萬福　允博[1]、花木　眞里子[1]、亀山　伊豆美[1]、米川　みな子[1]、亀山　澄子[1]、常盤　紗恵子[1]、吉村　吾郎[2]

【諸言】当院は無床乳腺専門クリニックで、一貫継続した診療を理念に、QOLの維持・向上を目指したがんサバイバーシップケアに力を入れている。
【目的】自院の診療実態を振り返り、クリニックで実践できるサバイバーシップケアを考察する。
【結果】乳がん検診（対策型、任意型）、乳腺診断から化学療法を含む癌治療を自院で行い、手術をがん拠点病院で自ら執刀している。勤務スタッフは15名/日（医師1、看護師4（乳がん認定看護師1）、薬剤師1、理学療法士2、放射線技師1、検査技師2、細胞検査士1、事務員3）で、外来総数約65人/日、マンモグラフィ約30件/日、乳腺エコー約45件/日、化学療法を6-12人/週行っている。開院から7年半が経過し、年間総数は細胞診約260件（院内で検体処理、検鏡）、組織診約130件（うちステレオマンモトーム10件）、新規乳癌診断約100例、新規乳癌手術約70例である。
癌治療の副作用に対し、①定量化、②漢方、③運動を柱に多角的な評価・治療を実施している。①定量化：QOLや倦怠感・心理的症状を質問紙にて定量化し、身体機能は、関節の硬さや筋力、バランス機能（重心動揺計、転倒リスクなど）、疼痛・しびれは強度に加え感覚検査と閾値検査、リンパ浮腫は周径計測と体組成計、皮膚・爪障害はセルフケアの方法や遂行度の確認など、可能な限り定量的・客観的に評価している。②漢方：倦怠感、食欲不振、むくみ、末梢神経障害、更年期症状に対して、漢方専門医が積極的に漢方治療を行っている。頻用方剤は、補中益気湯、五苓散、加味逍遙散、などである。③運動：看護師や理学療法士による認知行動療法や理学療法、ピアサポートとしてのヨガ教室など、評価結果に基づき多角的に介入している。生命予後に関与する身体活動量や体重は、定期的に体組成計（筋肉量・脂肪量など）を測定し、活動量や食事内容を確認し、生活や運動指導を行っている。
最近の試みとして2021年7月に院内美容室を開設した。化学療法施行中や施行後の患者に、美容師（兼検査技師）がアピアランスケアを図っている（自毛カット10名、ウィッグカット5名：2021.12月現在）。また、訪問看護ステーションと連携し化学療法を完遂した症例を経験した。今後、乳がん認定看護師による看護外来（週1回）を予定している。
【結語】総合病院に比べて患者と接点の多いクリニックは、自院の強みを生かしたがんサバイバーシップケアを行うのに適しており、今後重要になってくる。

★：優秀ポスター

EP19-4

化学療法誘発性爪毒性とセルフケア能力の関係 -看護師に出来るアピアランスケアの観点から-

医療法人　乳腺ケア　泉州クリニック　看護部
金森　博愛、萬福　允博、花木　眞里子、亀山　伊豆美、米川　皆子、住吉　一浩

【諸言】
化学療法による副作用として、約70%に爪毒性（Nail Toxicity：NT）が生じる。NTの対策として保湿剤の使用や爪の保護などが推奨されているが、効果的なセルフケアは明らかにされていない。今回、乳がん患者におけるNTの重症度とセルフケア能力の関係を調査した。
【方法】
対象は2020年12月から化学療法（weekly Paclixacel：wPTX、EC療法）を施行した乳がん患者13名（平均51.3 ± 13.4歳）とした。化学療法前に年齢、自覚的な皮膚症状（アレルギーや乾燥の有無）、日常生活での手指や足趾へのストレスを評価した。また、〝がん患者のアピアランスケアの手引き〟と〝患者さんのための乳癌診療ガイドライン〟の内容に基づいて、NTに対するセルフケア指導を実施し、化学療法終了後にNTとセルフケア能力の評価を実施した。NTの評価は、Beau's linesや爪線状隆起、色素沈着、爪甲剥離、爪脱落、爪下血腫、紅褐色斑、疼痛の8項目で評価し、8点満点（なし＝0、あり＝1）とした。セルフケア能力の評価は指導内容（保湿の有無、マニュキュアの使用など）に沿って9項目で作成し、9点満点（実施していない＝0、実施している＝1）とした。結果は、NTの評価が6点以上を重症群、5点以下を軽症群として、2群間で比較、検討した。
【結果】
NT重症群は3名（23.1%）、軽症群は10名（76.9%）であった。重症群が軽症群より若年傾向（43.0±17.1 vs. 54.1±12.9）であり、治療前から自覚的な皮膚の乾燥有している割合が高かった（100% vs. 40%）。セルフケア能力の総合点数は両群で差はなかった（6.7±1.5 vs. 6.2±1.5）。しかし、各項目別で比較すると「手洗い後に保湿剤を使用している」、「爪を切る時にやすり、または爪切りの両方を使用している」の2項目で、重症群は軽症群よりも実施している割合が低かった（33.3% vs. 70%）。
【結語】
NT重症群は軽症群より若年であり、治療前から自覚的な皮膚の乾燥を認めていた。また、NTの重症化には、手洗い後の保湿や爪の処理が影響している可能性が示唆された。手洗い後の保湿に関しては、コロナ禍でのアピアランスケアとして重要な指導点である可能性があるため、今後さらなる調査を行っていく。

EP19-5

当院における冷却療法を用いた化学療法起因性末梢神経障害予防の取り組み

東京共済病院　乳腺科
重川　崇、淺川　英輝、朴　圭一、中村　明日香、馬場　紀行、大沢　かおり

タキサン系薬剤は乳癌の標準療法であり、術前術後や転移再発後の治療として頻用されている。タキサン系薬剤の有害事象として末梢神経障害の頻度が高く、その標準的予防方法は確立されていない。Weeklyパクリタキセル療法時に手足を冷却することで化学療法起因性末梢神経障害（chemotherapy induced peripheral neuropathy; 以下CIPN）の予防が可能との報告[1)]があり、当院でも2014年9月よりフローズングローブとフローズンソックスをタキサン系薬剤投与時に使用している。
今回、当院で施行している冷却療法を用いたCIPN予防の取り組みを紹介する。
当院ではクールミトン（両手）とエラストゲル（両足）をこれまでに使用してきた。どちらも-20℃で可能な限り12時間以上冷却したものを使用し、タキサン系化学療法投与の15分前に装着、化学療法投与中は連続装着し、化学療法終了後も15分間装着（計90分間）としている。
患者アンケートを用いた実地臨床においても冷却療法によるCIPN軽減効果を実感しているが、冷却療法に関しては現在も保険償還がなく、冷却材（フローズングローブとフローズンソックス）や専用冷凍庫の準備・管理、ならびに運用（冷却材交換や凍傷予防のためのモニタリングなどに必要な人員）は各病院の現場の医療従事者の負担となるため、冷却療法は広く実施されていないのが現状と思われる。
CIPNの予防により治療中および治療後の生活の質の低下の抑制や、CIPNを理由とする化学療法の延期や中断を防ぐことができる可能性があり、冷却療法の保険償還と普及が望まれる。

1) Hanai A, et al. Effects of Cryotherapy on Objective and Subjective Symptoms of Paclitaxel-Induced Neuropathy: Prospective Self-Controlled Trial. J Natl Cancer Inst. 2018 Feb 1;110(2):141-148

EP19-6

周術期化学療法におけるPAXMAN頭皮冷却装置の使用経験

[1]富山県済生会高岡病院　外科、[2]富山大学　消化器・腫瘍・総合外科
大澤　宗士[1]、松井　恒志[2]、堀　亮太[1]、吉田　徹[1]

【はじめに】
乳癌治療において周術期化学療法は治療成績の向上に寄与している。しかし、化学療法による脱毛は100%近くに発生するため、患者のQOL低下や治療選択に大きく影響しており、何らかの支持療法を講じる必要がある。化学療法時に頭皮を冷却して脱毛を抑制する装置が、PAXMAN頭皮冷却装置（以下、PAXMAN）である。当院では2021年6月よりPAXMANを導入したので、その使用経験と初期の有効性と安全性について報告する。
【対象と方法】
対象はアンスラサイクリン（A）またはタキサン（T）を含む周術期化学療法（抗HER2療法の有無は問わない）を施行した乳癌症例。PAXMANを用いて化学療法前30分から化学療法終了後90分まで連続して頭皮を冷却した。CTCAEグレード2を脱毛と評価し、治療期間中、脱毛なしの症例を脱毛抑制ありと判定した。
【結果】
6名がPAXMANを受けており、4例がA-T療法、2例がT療法であった。すべての症例で頭皮冷却療法が完遂でき、全体で脱毛抑制は4例(66.7%)に認め、A-T療法では3/4例(75%)、T療法では1/2例(50%)であった。有害事象として、冷却に伴う頭痛3例（50.0%）、シリコン異臭による嘔気3例（50.0%）を認めた。
【考察】
2019年3月27日がん薬物療法に伴う脱毛抑制を目的とした装置が国内で初めて医療機器として承認され、9月から医療ではなく患者サービスとしての提供が厚生労働省より認可され、本邦でも使用可能となった。乳がん患者を対象にした国内の治験では、このシステムを使った30名中8名（26.7%）がウィッグを必要とせず、必要とした場合も早期のウィッグ離脱が可能であったと報告されている。当院では2021年6月よりこのシステムを導入しており、脱毛抑制率は治験を上回るほど良好であり、その効果に驚いている。また患者の満足度も高く、有害事象は重篤なものはなく頭皮冷却療法の継続が可能であった。まだ導入間近なこともあり再発毛に関しては評価できていないが、治験結果同様に良好な再発毛が期待される。今後も症例を蓄積し使用成績と問題点についてさらなる検証をしてきたい。

EP19-7

乳がん治療に伴う生活機能障害の予防・早期改善に向けたセルフケアの獲得と継続を目指して

[1]京都山城総合医療センター　リハビリテーション科、
[2]京都山城総合医療センター　乳腺外科
小野　陽子[1]、須藤　萌[2]、松田　高幸[2]

【目的】乳がん治療により肩関節拘縮や続発性リンパ浮腫などを呈することがあるが、これらが重症化すれば、仕事・家事等（以下IADL）だけでなく生活動作（以下ADL）さえ困難となる。そのため乳がん治療と並行し、患者がセルフケアを獲得・継続できるよう支援することが医療者には求められる。2021年にクリニカルパス（以下CP）を改訂後、患側肩関節の関節可動域（以下ROM）の改善度を検証した。
【方法】1）研究対象者は、2021年以降のセンチネルリンパ節生検（以下SLNB）例および腋窩郭清（以下Ax）例で、肩関節に運動機能障害の既往のある者、ROM測定が未実施の者は除いた。2）新CPではドレーン抜去基準を20~30ml/d未満とし、ドレーン抜去まで患側肩関節の挙上は90度以内とした。当院では作業療法士（以下OTR）が、術翌日にADLと自己トレーニングの指導を行い、実施チェック表を用いて遂行度を確認した。Ax例にはドレーン抜去後に機能訓練を追加した。3）電子カルテより、①医学的情報（術式、ドレーン抜去日等）、②基本情報（年齢、BMI等）、③両側肩関節ROM（4方向）を収集した。
【結果】1）研究対象者は女性18名、平均年齢67.2歳（42 ～ 85歳）であった。術式は、乳房切除術（以下Bt）+SLNB10名、乳房温存術（以下Bp）+SLNB4名、Bt+Ax3名、Bp+Ax1名であった。2）ドレーン留置期間は術後4 ～ 7日であった。セルフケアを怠る患者はいなかった。自己トレーニングの説明には数回要した。3）患側肩関節ROMの改善度は、①屈曲は、健側比50 ～ 74%が2名、健側比75 ～ 89%が5名、健側比90%以上が11名、②外転は、健側比50 ～ 74%が4名、健側比75 ～ 89%が4名、健側比90%以上が10名、③水平伸展は、健側比50 ～ 74%が5名、健側比75 ～ 89%が4名、健側比90%以上が13名、④90度外転位外旋は、健側比50 ～ 74% が1名、健側比75 ～ 89%が3名、健側比90%以上が14名であった。
【考察】OTRは、ADLやIADLを主な評価・治療手段とし、認知症や高次脳機能障害にも対応することが多い専門職である。患者の理解力、患者が継続したい生活に合わせて術後指導を行い、少なくとも入院中はセルフケアの実施を怠る患者はいなかった。今後、ROM改善不良例の予測因子なども検証していきたいと考えている。
【結語】1）乳がん治療に伴う生活機能障害の予防・早期改善には、セルフケアの継続支援が重要となる。2）術後早期から患側上肢の不必要な安静を防ぐことで、患側肩関節ROMは健側比75%以上を獲得できた。

★：優秀ポスター

EP19-8
皮膚浸潤伴う局所進行乳癌に対しCadexomer iodineを用い局所制御を行った３例

東京女子医科大学付属足立医療センター　乳腺診療部
湯川　寛子、平野　明、石橋　祐子、小寺　麻加、北野　綾、藤田　佐紀、上村　万里

局所進行乳癌などの皮膚自壊腫瘍は出血、浸出液、悪臭、疼痛を伴う場合が比較的多く見られ、患者、家族のQuality of life(QOL)を低下させる。そのため外科療法、化学療法と同様に局所症状制御が重要である。
局所処置剤としてはゲーベン、Mohs軟膏、そしてcadexomer iodine(カデックス)などがあり、局所の状況などから製剤の選択、処置の方法まで適宜変更し、他職種の介入が必要である。
当院では2019年以降局所制御に苦慮した症例を３例経験した。症例１は54歳、症例２は71歳、症例３は49歳、３例ともに女性で乳房を置き換えるほどの巨大triple negative乳癌症例であり、症例1.2は遠隔転移巣を認めた。3例とも腫瘍からの出血性貧血、多量の浸出液、強烈な悪臭、疼痛を認め、化学療法開始前に輸血、局所制御が必要な状態であった。
局所制御のために緩和ケアチームの協力のもと製剤の選択から開始したが、腫瘍血管の露出や腫瘍部位、浸出液の量、また在宅処置希望があることから、吸水性に優れたマクロゴールを基材として壊死組織や細菌の吸収作用を持つカデックス軟膏を中心に処置を行った。非定型の処置であるため在宅処置できるよう定型化することにかなり難渋した。また、洗浄、塗布薬剤だけでは臭気は軽快せず、ダラシンカプセル内服も併用することで臭気は軽快した。
副作用としては症例２で大量のカデックス軟膏使用に伴う甲状腺機能低下症となり、使用を中止せざるを得なかった。
全身状態安定後からは全例化学療法を施行し、個人差はあるものの腫瘍縮小を得た。手術し得たのは症例３のみであり、症例１、２は創処置を継続し転院となった。３例とも在宅治療の希望があったことから局所制御に関する薬剤選択や創処置に関しては他職種の協力が必須であった。
皮膚浸潤を伴う局所進行乳癌に対し、カデックス軟膏は吸水性が高く、Mohsと異なり院内製剤でないことから使い易い製剤であるが、大量に長期使用することで甲状腺機能低下症になり得る点は注意が必要である。
また、早期からの他職種介入による局所制御と創部状況からの適正な処置薬剤選択、また化学療法等の介入は患者、家族のQOL向上、患者予後改善に寄与すると思われた。

EP19-9
当院のアベマシクリブによる下痢対策 がん専門薬剤師外来の利用

厚生連高岡病院　外科
尾山　佳永子、加藤　洋介、大島　正寛

ホルモン受容体陽性ＨＥＲ２陰性進行・再発乳癌においてＣＤＫ４／６阻害剤は国内外のガイドラインにおいて早期ラインに推奨され，臨床で頻用されるようになった．一方で内分泌単剤療法に比較し，より副作用へのマネージメントが必要とされる．当院では2019年12月より内服抗がん剤治療で，がん専門薬剤師による薬剤師外来をおこなっている。薬剤師外来では，患者は主治医診察後に担当薬剤師より薬剤内容，服薬方法，副作用の発現状況と対処法等の説明指導をうける．副作用の下痢が80%以上に認められ、対応が重要となるCDK4 ／ 6阻害剤のアベマシクリブについて，当院における使用状況と薬剤師外来利用による副作用マネージメントについて報告する。当院で2018年9月の承認以降アベマシクリブは26例に使用した．下痢への対応として当初よりロペラミドの頓服処方をおこなったが、薬剤外来導入前７例中２例(29%)で下痢により１コースで服薬中止，薬剤変更となった．薬剤師外来導入し、より具体的かつ詳細に下痢時の対応が説明されるようになり，下痢発症時もすみやかに患者からの連絡をうけるようになった．そのため導入後19例中１例(5%)が下痢で薬剤変更をおこなったものの，他の症例では良好に下痢などの便通コントロールを行い治療継続できた．多職種連携で副作用マネージメントを行うことで有効な治療を提供することができたと考える．

EP19-10
当院での化学療法中の頭皮冷却装置についての使用経験

横浜栄共済病院　乳腺甲状腺外科
栗原　亜梨沙、俵矢　香苗

【背景】乳癌患者の化学療法による脱毛は身体面、精神面に影響を与える重大な副作用の１つである.頭皮冷却装置は頭皮の血管収縮により毛根周囲の化学療法薬の血中濃度を低下,脱毛を抑制する効果があるとされている.当院では2020年7月から頭皮冷却装置（Paxman Scalp CoolingシステムOrbis）を導入しており,当院での使用経験に関して報告する.
【対象と方法】2020年7月～ 2021年8月に当院で乳癌の周術期化学療法を開始し,2021年12月までに化学療法を終了した24例に対し,頭皮冷却装置の使用について説明した.同意を得られたのは16例であった.16例中,化学療法終了時まで使用を完遂した14例を対象とした.化学療法終了時の脱毛グレードについてCTCAE ver5.0を用いて評価した.また,脱毛時期,ウィッグ使用状況,化学療法終了後に治療前の8割以上発毛した時期についてアンケート調査を実施した.
【結果】患者背景は年齢中央値が53.5歳(42-71歳)であった.化学療法内容はEC-Docetaxel 8例, dose dence EC- dose dence Paclitaxel 3例, TC 3例であった.化療終了時の脱毛グレードはG1 8例(57%),G2 6例(43%)の結果となった.アンケート調査は14例中12例で回収し得た(アンケート回収率85%).脱毛開始時期は6例が化療1回目終了後,6例が2回目終了後であった.化療後,治療前と比べて8割以上発毛した時期は,化療終了時5例,1ヶ月後2例,3ヶ月後3例,4ヶ月後1例であった.1例は6ヶ月経過時に回復が得られていないと回答した.10例(83%)で化療終了時から3ヶ月以内に回復が認められた.
【結論】乳癌周術期化学療法中の頭皮冷却装置の当院での使用経験の検討では,化学療法開始後に脱毛は早期から認めているが,頭皮冷却装置を使用した例では治療終了後の毛髪回復が比較的早いと考えられた.頭皮冷却装置の使用群は化療終了後3ヶ月経過時に頭髪回復率が有意に高いとの報告もある.頭皮冷却装置は費用面,使用の際の時間等患者の負担となる面もあるが,脱毛抑制効果による身体面・精神面への影響を改善することにつながる可能性がある.今回当院での頭皮冷却装置の使用経験について検討し報告した.

EP19-11
頭皮冷却の化学療法誘発性脱毛症予防効果の検討

[1]独立行政法人国立病院機構　四国がんセンター　乳腺外科、
[2]独立行政法人国立病院機構　四国がんセンター看護部
三又　明日香[1]、大住　省三[1]、池辺　琴映[2]、三好　雄一郎[1]、高橋　三奈[1]、高嶋　成輝[1]、青儀　健二郎[1]

【背景】乳癌化学療法において、化学療法誘発性脱毛症は患者のQOLを損ね、苦痛を伴うものである。化学療法誘発性脱毛症を緩和する方法の１つとして頭皮冷却法があり、化学療法施行中の脱毛を軽減させ、再発毛期間が短縮するという報告がある。今回、当院で頭皮冷却法を行った患者の脱毛予防効果について検討を行った。
【方法】当院で脱毛予防目的にPaxman Scalp Cooling Systemを併用し化学療法を行った乳癌女性患者を対象に、頭部５方向(正面、両側面、背面、頭頂部)を撮影し、化学療法施行期間中の最も脱毛している時点での程度を医師１名、看護師１名でGrade0(脱毛が化学療法開始前の毛量と変化なし)、Grade1(脱毛が25%未満にとどまる)、Grade2(25%以上50%未満)、Grade3(50%以上脱毛している)の４段階で評価した。
【結果】2019年8月から2021年12月までに当院で頭皮冷却を併用して予定の化学療法を完遂し、化学療法期間中に最も脱毛している状態を評価できた患者は67例で、化学療法開始時の平均年齢は51.9歳、中央値は51歳であった(年齢の範囲：29-75歳)。最も脱毛している時点での評価は、G1が9例(13%)、G2が31例(46%)、G3が27例(40%)で、G0は0例であった。主なレジメン別では、TC4コースを施行したのは37例で、平均年齢は52.8歳、中央値は50歳であった(年齢の範囲：38-75歳)。最も脱毛している時点での評価は、G1が2例(5%)、G2が18例(49%)、G3が17例(46%)であった。Dose denseAC4コース→dose densePTX4コースを施行したのが17例で、平均年齢は49.4歳、中央値は52歳であった(年齢の範囲：29-69歳)。最も脱毛している時点での評価は、G1が3例(18%)、G2が7例(41%)、G3が7例(41%)であった。TC療法とddAC-ddPTX療法で2群間に有意差はなかった(p= 0.476)。
【考察と結語】頭皮冷却を行った患者におけるGrade3の脱毛率は全体で約40%であり、過去の報告と比較すると脱毛は軽度であった。レジメン別ではTC療法を行った症例で脱毛のグレードが高い傾向にあったが、レジメンによる有意差はなく、半数以上の症例で脱毛を50%未満に抑えられており、良好な予防効果があると考えられた。

★：優秀ポスター

EP19-12

アロマターゼ阻害薬誘発性関節痛に対する理学療法と患者教育の効果　-eHealthを用いた介入が奏功した症例-

[1]医療法人　乳腺ケア　泉州クリニック、
[2]県立広島大学　保健福祉学部　理学療法学科、
[3]大阪河崎リハビリテーション大学
萬福　允博[1]、西上　智彦[2]、今井　亮太[3]、金森　博愛[1]、亀山　伊豆美[1]、
花木　眞里子[1]、米川　みな子[1]、住吉　一浩[1]

【はじめに】アロマターゼ阻害薬の副作用により，約50%の乳癌患者がアロマターゼ阻害薬誘発性関節痛(Aromatase Inhibitor-induced arthralgia:AIA)を発症する．AIAは，治療の早期中止やアドヒアランスの低下を招き，乳癌の死亡率を増加させるが，AIAに対する確立した治療はなく難渋することが多い．今回，AIAに対して理学療法と患者教育，eHealthを用いた介入が奏功した治療経験を報告する．
【症例】症例は50代の乳癌患者である．他院で手術と化学療法を実施し，Anastrozole(ANA)が開始された．開始3週後に，両側肩関節と手関節にAIAを認めた．がんの転移やリウマチ性疾患は否定され，鎮痛剤が処方されたが症状は改善せず，仕事は継続困難となり，日常生活にも介助を要するようになった. ANA開始から1年後に,症状の改善を目的に,当院で理学療法が開始となった．
【経過】初期評価時,Brief Pain Inventory(BPI)の疼痛強度は6.5(最大:9/10),能力障害は8.7，健康関連QOL(EQ-5D)は0.312であった．心理的評価では，疼痛に対する破局的思考(Pain Catastrophizing Scale:PCS-6)は24点と高値，活動パターン評価(Patterns of Activity Measure-Pain:POAM-P)では回避行動(38/40点)であった．また,症状の訴えは多く,希死念慮も認めており,診療時間内の情報収集・共有が困難であったため，自己管理の支援と問診の補助を目的に電子患者日誌(electronic patient-reported outcome:ePRO)を用いた．ePROに，①疼痛と心理状態，②活動パターンや疼痛誘発動作，③設定した目標の遂行度を毎日入力するよう指示した．初回介入時に，疼痛教育として，一般的なAIAのメカニズムに加えて，疼痛の増悪因子(不活動や心理的要因など)に関して説明した．次に，ePROの情報から，誤った活動パターンや疼痛誘発動作に対する動作指導，設定した目標に対するFeedbackを週1回の理学療法に加えて実施した．1ヵ月後，BPIの疼痛強度は2.5(最大:5/10)，能力障害は4.7，EQ-5Dは0.639と臨床的意義のある最小変化量以上の改善が得られた．また，PCS12点，POAM-P(回避)24点に軽減し，活動量は平均1432歩/日から5823歩/日に増加し，復職可能となった．
【結論】理学療法と患者教育は，AIAに対する疼痛や能力障害，QOLの改善に有効である可能性が示唆された．また，ePROの利用で，従来の診療より短時間で情報収集・共有ができたことで，円滑に患者教育が行え，適切なAIAの疼痛管理につながった．

★EP19-13

化学療法中の乳がん患者における頭部冷却装置の効果及び満足度に関する追加報告

[1]かねこクリニック　乳腺外科、[2]杏林大学医学部附属病院　乳腺外科
伊東　大樹[1,2]、ウェレット　朋代[1]、有馬　都[1]、西澤　由香理[1]、金子　洋一[1]

背景：主に乳癌の術後補助療法に使用されるアンスラサイクリン/タキサン系薬剤は有害事象として脱毛を伴う。脱毛は患者のQOLを低下させる大きな要因となる。アメリカでは2015年にFDAにより化学療法の脱毛予防として頭部冷却装置が承認され、約50%の予防効果が報告されている。
当施設では2018年8月より頭部冷却装置を導入し、第27・28回乳癌学会総会で効果と患者の満足度を報告した。
目的：頭部冷却装置を使用し、術前/術後補助化学療法を施行した患者数の追加及び観察期間を延長し、脱毛予防効果と満足度を再検討した。
対象と方法：頭部冷却装置を使用し、術前/後化学療法としてアンスラサイクリンあるいはタキサン系薬剤を投与した59人の乳癌患者を対象とした。冷却装置は化療開始30分前から終了後90分間着用し、レジメンのコース終了まで使用した。患者は頭部にゴム製のキャップ(Paxman scalp cooling システム Orbis)を装着し、頭部全体が十分に冷却される様に固定した。頭皮が頭髪で完全にみえなる日を完全回復日と定義し、コース毎及び全てのコース終了直後、3・6・12か月後に写真撮影にて頭髪回復までの期間を評価した。またアンケートによる患者の満足度も評価した。
結果：年齢の中央値は52歳、病期はⅠ期46%、Ⅱ期は44%、Ⅲ期が8%、pCRが2%だった。サブタイプはluminalタイプが47%、luminal HER2タイプが25%、HER2タイプが10%、Triple negativeタイプが17%だった。主な治療レジメンはTCが66%、DTX→ACが22%、AC→PTXが8%だった。冷却装置に関しては71%が完遂、25%が中止となった。脱毛はgrade1が8%、grade2が83%で、頭頂部の脱毛が目立つ症例が散見された。効果に関しては「不満」が29%に対して「満足」が56%であり、前回の結果(「満足」38%)より改善していた。化療に伴う脱毛の完全回復期間の中央値は83日(0-304日)だった。
考察：Grad2の脱毛の割合が80%強と高い一方で、完全回復期間の中央値は2ヵ月半程度と比較的短期間であった。頭髪に関してはコース終了3か月後の評価時には完全に回復している症例が多く、完全回復期間はさらに短期間の可能性が考えられた。患者の満足度が高かった理由として、元の頭髪状況に近くかつ短期間に回復する点が後々実感として感じられるという意見が多かった。冷却装置による完全な脱毛予防が可能な症例は少ないが、頭髪の質及び短期間の回復を考慮するとQOLの維持に効果的な手段と考えられた。

★EP19-14

上肢リンパ浮腫発症後の経過に関する因子の検討 ～改善・増悪するのはどんな症例か？～

[1]香川乳腺クリニック、[2]中央通り乳腺検診クリニック
香川　直樹[1]、稲田　陽子[2]

はじめに：乳癌治療後のリンパ浮腫は、手術術式の省略化や術前術後のリンパ浮腫予防指導によって発症が減少しているが、未だ発症例が十分抑制されてはいない。リンパ浮腫は発症し、重症化すると治癒が難しい疾患である。そこで、リンパ浮腫発症後の経過に関する因子について複数の拠点病院と乳癌術後フォローアップで地域連携している連携施設として、後ろ向きに検討したので報告する。
方法と対象：2008年6月～ 2021年5月の期間中に、本院乳腺外来を乳癌治療中または、治療後フォローアップで受診した成人女性の乳癌症例1730例中､上肢リンパ浮腫を発症した症例104例を対象とした。リンパ浮腫の判定は、定期的に両上肢の4か所(上腕・前腕・手関節・手)を測定し、術前と比較し、左右差が1㎝以上差のある症例または、他覚的に明らかな浮腫がある症例とした。リンパ浮腫を発症した症例は、リンパ浮腫の治療や指導を、拠点病院のリンパ浮腫外来や当院でおこなった。その後のフォローアップにより発症時より周囲径2cm以上増大したものを増悪、2cm以上縮小したり、左右差・客観的浮腫の消失したものを改善と評価した。改善、増悪症例の関連因子について検討した。
結果：リンパ浮腫104例中改善症例は28例(26.9%)、増悪症例は15例(14.4%)だった。発症後の観察期間は4ヶ月～ 21年(中央値5年1ヶ月)。発症時の背景因子は、年齢は30-90(中央値59)才。T因子はTis/T1/T2/T3・T4は、2/46/43/13/例、治療前のN因子は、N0/N+は33/71例。術式では、温存術/全摘術が54/47例、郭清/郭清省略(センチネルリンパ節生検含む)が78/26例、領域リンパ節への照射は34例だった。BMI25以上は46例、化学療法は66例、そのうちDTX投与症例は34例だった。
リンパ浮腫発症後の経過に関連する因子としては、増悪しやすいのは、BMI 25以上の症例で(p=0.021)、46例中12例が増悪していた(26.1%)。改善しやすいのは、領域リンパ節へ照射してない症例(p=0.0017)とBMI　25未満の症例(p=0.0088)だった。
結語：BMI 25以上の症例は、リンパ浮腫を発症すると改善しにくいだけでなく、増悪しやすい。リンパ腫治療中の症例は体重管理が特に重要であり、すでにBMI25以上の症例は増悪しやすいことを念頭におき、より十分な治療や生活指導が必要である。また、BMI25未満や、領域リンパ節への照射がない症例は、治癒も目指して治療に取り組める症例である。

EP19-15

体組成計を用いた乳がん術後上肢リンパ浮腫の評価

[1]独立行政法人国立病院機構　京都医療センター　乳腺外科、
[2]近江草津徳洲会病院　外科
山賀　郁[1]、出川　佳奈子[1]、石原　由理[2]、加藤　大典[1]

背景：乳がん術後の上肢リンパ浮腫の評価には体積測定および生体電気インピーダンス(Bioelectrical Impedance Analysis: BIA)法がある。 BIA法は電流に対する組織の電気抵抗の違いを求めるものである。８電極型体組成計は左右上肢・左右下肢・体幹の５部位に分別し電気抵抗が測定でき、健側上肢との比較により、リンパ浮腫の診断・治療評価に有用である可能性がある。
目的：体組成計の測定にて上肢リンパ浮腫の評価が可能であるか検討をおこなう。
方法：対象は2021年9月1日から2021年12月17日までに当院にて乳がん術後にマルチ周波数体組成計(MC-780A-N, TANITA)の測定を受けた患者である。両側上肢リンパ浮腫の患者は除外した。患側上肢と健側上肢の5kHz,50kHz,250kHzにて測定された抵抗値(Resistance: R)より、(1-(患側上肢R値)／(健側上肢R値))×100としたR-scoreを算出し、臨床所見にて上肢リンパ浮腫を認める群とリンパ浮腫を認めない対照群とで比較した(Mann-Whitney U検定)。
結果：リンパ浮腫群8例、対照群15例であった。リンパ浮腫群はすべて腋窩郭清術を受けており、ISL分類Ⅱ期のリンパ浮腫であった。対照群は14例がセンチネルリンパ節生検、1例が腋窩郭清術を受けていた。R-scoreの中央値は5kHzではリンパ浮腫群20.0(range 8.9-40.2)、対照群1.4(range ー8.6-6.0)であり、リンパ浮腫群で有意に高値であった(p<0.05)。50kHz, 250kHzの周波数においても同様の結果であった。



考察：体組成計による生体電気インピーダンス測定はリンパ浮腫の診断に有用な可能性がある。今後はリンパ浮腫ISL分類Ⅰ期の診断について評価し、早期介入の効果を検討していきたい。

★：優秀ポスター

EP19-16
当院における乳がん術後リンパ浮腫複合的治療の取り組み

[1]船橋市立医療センター　看護局、
[2]船橋市立医療センター　リハビリテーション科、
[3]船橋市立医療センター　外科、[4]船橋市立医療センター　薬剤局、
[5]船橋市立医療センター　放射線技術科

笹原　奈津美[1]、水内　里美[1]、稲川　眞吾[2]、松崎　弘志[3]、青柳　智義[3]、南村　真紀[3]、仙波　義秀[3]、吉原　ちさと[3]、岩田　可奈恵[4]、藤田　謙[4]、石井　悟[5]

【導入と問題点】
以前は乳がん術後上肢リンパ浮腫に対するケアを行なっていなかったため、他施設へ依頼していた。手術例の増加に伴い、当院でもリンパ浮腫軽減のための施術ができる体制が必要となったため、乳がん看護認定看護師が2016年にリンパ浮腫ケア外来を開設。
2018年度の診療報酬改定によりリンパ浮腫複合的治療料が追加され、施設基準を満たし、同年10月より算定可能になった。しかし、リンパ浮腫外来患者1人30分枠が現状で、重症患者の場合はケアの時間が30分ではとても足りない。さらに病院の収益なども考えた場合、労力や時間に見合う診療報酬が得られているとは言い難い状況であった。
【その後の取り組み】
リンパ浮腫ケアに加えて、2019年9月からはリハビリテーション科リンパ浮腫療法士が介入することとした。これにより、これまで以上に充実した治療・ケアが行える上、これまでの算定に加えてリハビリテーション疾患別の診療報酬が加算できることになった。
症例提示：70歳代 女性 X年2月 乳房全切除術＋腋窩リンパ節郭清
X年3-5月 化学療法（TC 4クール）
X年6月 ホルモン療法＋放射線治療（胸壁および鎖骨上窩）
治療3週目に放射線治療部の看護師が浮腫増悪に気づき、乳腺外科へ相談があり、リンパ浮腫ケア外来、リハビリテーション科での介入が開始となった。
介入前後の浮腫の状況：初回時周径cm（左右差）→介入後周径cm（左右差）
中指間17.4（2.4）→15.0（0.2），手背21.0（3.0）→18.0（1.0），手関節16.4（1.4）→14.8（0.2），前腕最大24.4（1.6）→22.4（-0.4），肘26.0（1.4）→23.0（-1.6），上腕34.6（4.2）→30.0（-0.4），腋窩34.0（0）→33.0（-1.0）　診療報酬：リンパ浮腫複合的治療料200点×8回＝1600点，リハビリ疾患別治療料2単位 350点×5回＝1750点
【まとめ】
従来のリンパ浮腫ケア外来単独ではケアや指導の時間が足りず、セルフケアが不十分な患者に、リハビリテーション科の介入を追加することで治療と患者指導の時間の増加に加え、看護とリハビリそれぞれの得意分野を患者に提供することができ、ケアの質と量の向上、セルフケアの自立度の向上につながった。また早期介入により重症化を防ぐことができた。その後も継続的な自己管理ができるように、浮腫の状態の確認、ADLの状況を聴取し、患者個々に応じた定期的な介入によるフォローアップが必要と考えられる。
これまでの症例を振り返り今後の課題を検討する。

EP19-17
乳癌術後上肢リンパ浮腫発症患者のリスク因子の検討

[1]岡山済生会総合病院　外科、[2]岡山済生会総合病院　放射線科、
[3]岡山済生会総合病院　看護部

工藤　由里絵[1]、西山　宜孝[1]、元木　崇之[1]、関　真理[1]、石原　節子[2]、岡本　直美[3]

乳癌治療の合併症としてリンパ浮腫があるが、手術や化学療法の影響、また病状の進行等によりリンパ浮腫を完全に予防することはできない。しかしながら、発症後早期発見し適切な治療を行えば、リンパ浮腫を悪化させず維持することが可能である。乳癌術後上肢リンパ浮腫のリスク因子としては、腋窩手術（腋窩リンパ節郭清＞センチネルリンパ節生検）、放射線治療（領域リンパ節照射）、化学療法（タキサン系）、肥満、感染（特に蜂窩織炎）がある。血圧測定や採血はリスク因子にはならないとの報告が多い。当科で手術を行なった乳癌患者のうち、リンパ浮腫を発症した患者についてそのリスク因子や背景について後方的に検討を行なった。
対象は、2011年7月から2020年12月に当院で手術を行なった1018例の乳癌患者で、リンパ浮腫を発症している症例は37例（3.6%）であった。リンパ浮腫の定義は、手術前と比較して上肢周囲径1cm以上の増大とした。年齢は42歳～ 90歳（平均71.7歳）、BMI 14.3 ～ 34.8（平均23.665）、リンパ浮腫の発症時期は最短で術後2日目、最長で術後43年で平均63.34 ヶ月であった。術式は、乳房切除術24例、部分切除術13例、腋窩の術式の内訳は、腋窩リンパ節郭清32例、センチネルリンパ節生検5例であった。術後病理組織検査結果における腋窩リンパ節転移個数は、４個以上14例、１個以上４個未満13例で、術後放射線療法で乳房切除術後胸壁照射（PMRT）８例、領域リンパ節照射を行なったものは3例であった。術前化学療法（NAC）施行例は10例で全てにタキサン系薬剤が投与されており、術後化学療法でタキサン系薬剤が使用された症例は9例であった。
術後漿液腫（乳房または腋窩）が８例に認められ、その期間は術後から１～３ヶ月間程度であった。上肢の感染症５例、骨折など何らかの契機があり発症した症例は３例認めた。一方、放射線療法も化学療法も入っておらず発症した症例は、腋窩郭清6例、センチネルリンパ節生検２例であった。これら8例のBMI平均25.8でやや全体平均よりは高い傾向があった。
治療は、乳腺認定看護師またはリンパドレナージセラピスト資格所有看護師による診察、セルフケア指導、スリーブ着用や必要に応じて用手的リンパドレナージ等の保存的治療が行われた。

EP19-18
当院でのリンパ浮腫外来立ち上げに伴う効果

[1]京都第二赤十字病院　救命救急センター　救急科、
[2]京都第二赤十字病院　外科

石井　亘[1]、西田　真衣子[2]、飯塚　亮二[1]

乳癌手術における腋窩リンパ節郭清や腋窩の放射線療法後では、患肢のリンパ浮腫を発症する場合がある。一旦、リンパ浮腫を発症するとなかなか完治することは困難なこともあり、潜在期と考えられる状況からセルフケアなど含めて積極的に介入する必要が求められてきた。当院では、2018年7月より医師（一般外科、乳腺外科、産婦人科、泌尿器科）やリンパ浮腫専門看護師を含めたコメディカルらとリンパ浮腫ケアワーキングを立ち上げ、術前から介入できるように院内のシステム構築を行うこととなった。準備に関しては、リンパ浮腫指導実施に関わる運用手順の準備を行い、各診療科での認知及び適応疾患を把握することとした。事前にリンパ浮腫に関する各診療科の術式などの勉強会を看護師だけでなく、理学療法士などにも行い、上肢や下肢の測定方法などの説明と院内実技講習をした上で、外来だけでなく病棟も含めてリンパ浮腫についての知識構築を行なった。ワーキング立ち上げ後は、術前指導から術後外来通院中の指導を開始。リンパ浮腫外来開設までの取り組みとして、病期Ⅰ期の患者に対して弱圧式包帯の提案など、重症化予防の取り組みも開始した。指導件数は徐々に増加してきたため、2020年8月よりリンパ浮腫外来としてセラピストによる複合的治療が開始となった。今回、当院でのリンパ浮腫外来立ち上げについてとその効果を報告する。

EP19-19
乳癌術後COVID-19ワクチン接種行い、著明な上肢リンパ浮腫を発症した１例

まゆ乳腺クリニック　乳腺外科

高木　まゆ

上肢リンパ浮腫は，乳癌手術/腋窩郭清術や放射線治療によって生じ得る上肢の機能障害の一つである。術後に上肢リンパ浮腫を発症する頻度は腋窩郭清後では7～77%と言われており、発症率には幅がある。一般的には術後1年以内に発症するとされているが、術後数十年経てからの発症も多数報告されている。上肢リンパ浮腫のリスク因子としては腋窩郭清，切り傷、肥満などがあり、センチネルリンパ節生検のみであれば採血や血圧測定は問題ないとも言われている。
今回乳癌術後18年後covid-19ワクチン接種後に著明な上肢リンパ浮腫を発症し、用手的ドレナージ術、圧迫療法および自宅でのセルフケアなどの介入を行い症状軽減した症例を経験したので報告する。
症例は74歳女性でBMIは18で痩せ気味、2002年に左乳癌にて左乳房全摘術およびレベル1-3までの腋窩郭清術を施行した。術後は照射を含めた補助療法は行わず、2018年まで経過観察のみ行い、その後は検診による経過観察となっていた。術直後は採血や血圧測定も避けるように指導されていたが、トラブルなく経過していたため自己判断で血圧測定、採血はもちろんのことインフルエンザ/肺炎球菌含めた各種予防接種もすべて左上肢で行っていた。2021年6月末にcovid-19ワクチン接種を左上肢で施行したところ2021年7月初旬より上肢浮腫出現し改善ないため近医より2021年8月初旬に当院紹介受診となった。初診時左上肢に浮腫認めたが、USで腋窩リンパ節腫大は左右差がない状態であった。用手的ドレナージを4回クリニックにて施行、また保湿含めたセルフケアの指導、指包帯＋スリーブによる圧迫療法を行い途中草むしりなどによる増悪はあったものの症状は軽快している状態である。
ワクチン接種後の腋窩リンパ節腫大は多数報告されており、乳癌腋窩リンパ節転移との鑑別に多くの乳腺外科/放射線読影医師が困惑した1年であった。乳癌手術側のワクチン接種がリンパ浮腫を起こすかどうか現時点では十分エビデンスはないが、ワクチン添付文書には副反応としてリンパ節症（頻度1%未満）がおこるとしている。すでにリンパ浮腫がある場合は反対側への接種や両側術後の場合には大腿への接種を推奨はされているが、広く知られている状況ではない。今回の経験症例について多少の文献的考察も含めて報告する。

★：優秀ポスター

EP19-20
当院薬剤師の保険薬局に対する意識調査

[1]岩手医科大学　医学部　外科、[2]岩手医科大学　薬剤部
石田　和茂[1]、橋元　麻生[1]、天野　総[1]、小松　英明[1]、二瓶　哲[2]、工藤　健三[2]、佐々木　章[1]

【背景】これまで癌治療薬の多くは注射剤であったため、院内投与の際に処方医と薬剤師が患者情報を共有することは容易であった。近年、経口投与可能な癌治療薬が多数開発されるにつれ、保険薬局（院外薬局）の役割が大きくなってきた。しかしながら、院内薬剤師、院外薬剤師、医師が連携（薬薬医連携）する構造は乏しく、その取り組みも進んでいないのが現状である。【目的】薬薬医連携を構築するための課題は山積みだが、まずは相互理解が重要と考える。本研究では、当院院内薬剤の視点から院外薬剤師に対する理解をアンケート調査によって明らかにする。【方法】当院に従事する薬剤師に18項目の匿名アンケート調査を行った。【結果】16名の薬剤師より回答が得られた。院外薬局の役割については、ほとんどが「理解している」また「勉強したい」と回答した。また、自分が院内・院外薬局どちらを利用したいかについては75%が院外薬局を選んだ。その理由としては、利便性やかかりつけ薬局としての役割を期待するものが多かった。患者にどちらの利用を勧めるかについても94%が院外薬局と回答し、その理由は同様であった。院外薬局の利点については、かかりつけになれる、薬剤を一元管理できる、との回答が多かった。欠点としては、病院から移動しないといけない負担、患者情報共有の難しさ、が挙げられた。院外薬局に期待する事柄は、当院が採用している患者情報共有ツールの利用拡大、個別の処方理由を把握したうえでの薬剤指導、処方後の患者モニタリング、患者の社会的背景への寄り添い、などが挙げられた。最終的に、薬薬連携ができていると思いますかの問いには、53%が「思わない」との回答であった。【考察】本研究を通して、院内薬剤師が院外薬局との関係性を深めたいと考えていることが明らかになった。また、院内薬剤師自身が院内薬局の欠点、院外薬局の利点を理解し患者対応していることも明らかとなった。しかしながら、院内薬剤師と院外薬剤師がタイムリーに情報共有できるシステムが当院には不在であり、薬薬医連携の推進に必要な課題を明確にする一助なった。本会では、更なるアンケートの詳細を含め提示する。

EP19-21
パルボシクリブ療法の実際から見えてきた課題 ～乳癌治療における電子患者日誌を用いた新たな治療戦略～

順天堂大学　医学部　乳腺腫瘍学講座
尾関　理恵、堀本　義哉、渡邉　純一郎、齊藤　光江

【背景】CDK4/6阻害剤であるパルボシクリブは骨髄抑制や倦怠感などの副作用により、標準投与量（125mg/body）の継続が難しいとされ、PALOMA-2試験の日本人集団解析では、投与量の中央値は100mg、相対用量強度（RDI）の中央値は70.7%であった。抗癌治療においてRDIを維持することは重要であり、実地臨床においてRDIを正確に把握することは、担当医師のみならずサポートする多職種にも要求される。
【目的】当科におけるパルボシクリブ療法の実際を電子カルテから後方視的に抽出・解析し、RDIの維持に薬剤師の介入が寄与する可能性について検討することを目的とした。
【方法】2017年12月から2020年3月まで当科にてパルボシクリブ療法を受けた患者について、臨床情報を電子カルテから抽出した。3サイクル以上を完遂した患者を対象に、開始用量ごとの１～３サイクル目までのRDIを評価した。RDIはRDI =（実際の投与量/投与期間）/（計画投与量/計画投与期間）×100(%)として算出した。
【結果】対象患者96名の年齢（中央値）は58歳、パルボシクリブ療法開始時における治療ラインの中央値は3（範囲1-12）、開始量の内訳は、125mg: 65名、100mg: 26名、75mg: 5名であった。サイクル毎のRDI中央値は、計画投与量を125mg/bodyとした場合、125mg: 80%、80%、80%、100mg: 67.9%、71.6%、75.4%、75mg: 48%、60%、60%、あらかじめ減量で開始された場合、開始量＝計画投与量に基づいたRDIは、100mg: 84.9%、89.5%、94.3%、75mg: 80%、100%、100%であった。しかしながら、アドヒアランスの正確な確認が不可能であったことから、実際の内服量を電子カルテから完全に把握することは困難であった。
【結語】電子カルテベースの解析では、当科におけるパルボシクリブ療法のRDIは概ね治験と同等であった。海外では副作用管理にePRO(electronic Patient Reported Outcome)システムが利用されており、本邦でも開発・導入が進んでいる。最近当院では、副作用管理に加え、薬剤投与期間と服薬状況も管理できる電子患者日誌システムを開発した。本日誌は医療者用の画面により、医療者間での情報共有が容易である。今後このシステムを利用して、本療法含め多職種によるアドヒアランス管理を強化していく予定である。

EP19-22
化学療法による味覚障害に対して併用薬の検討

[1]かねこクリニック薬剤部、[2]かねこクリニック栄養部、
[3]かねこクリニック乳腺・甲状腺外科
松田　絹代[1]、清野　聡美[1]、馬場　夏未[2]、有馬　都[3]、伊東　大樹[3]、西澤　由香理[3]、ウエレット　朋代[3]、金子　洋一[3]

【背景】化学療法の有害事象である味覚障害の発生率は、約56%と報告されている。改善には亜鉛補充が有効と報告されているが、補充しても自覚症状の改善がない患者がおり、味覚障害の対応について詳細に報告している論文は少ない。
【目的】血清亜鉛値の変化と味覚障害の実態を把握し、味覚障害の対応を検討する。
【方法】2020年6月～ 2021年11月。対象、当院にて化学療法を施行し、研究協力の同意が得られた患者。化学療法1、2、3、4コース施行前と4コース施行１ヶ月後に、血清亜鉛値とろ紙ディスクによる味覚定性定量検査（以下、TD）及び自覚症状の有無確認を行った。2コース施行後からポラプレジンク錠（以下、PLZ）150mg/日、亜鉛含有量34mg/日で開始した。またTDは、塩味、酸味、苦味、甘味を１～６段階で示され、１～３が正常、4以上を味覚異常とする。
【結果】対象者は26名。化学療法が原因と思われる肝機能上昇のため2名がPLZ服用中断。[化学療法1コース施行前]血清亜鉛値：低・潜在性亜鉛欠乏症（80μg/dl未満17名、基準値（80μg/dl以上130μg/dl未満）9名。TD：総平均値2.92、塩味2.66、酸味3.58、苦味2.75、甘味2.79。自覚症状：あり0名、なし24名。[2コース施行前]TD:総平均値3.24、塩味3.29、酸味3.66、苦味2.83、甘味3.14。自覚症状：あり24名、なし0名。[3、4コース施行前および施行後1か月]TD：総平均値2.7、塩味2.8、酸味3.06、苦味2.43、甘味2.46。自覚症状：あり13名、なし11名。各血清亜鉛値平均：1コース施行前と比べ維持・上昇22名、低下2名。維持・上昇22名中TD平均値および自覚症状改善10名。
一方、血清亜鉛値低下2名、血清亜鉛値が上昇したがTD総平均値の低下5名、および血清亜鉛値維持・上昇し、TD総平均値上昇したが自覚症状改善なし7名。これらはスタチン系薬剤や化学療法の副作用対応薬の比較的長期内服が認められた。
【考察】化学療法による味覚障害が認められた。改善には亜鉛補充が有効と報告されているが、スタチン系薬剤や化学療法の副作用対応薬の比較的長期内服のある対象者は改善が乏しい傾向があった。特に塩味の改善が鈍い事が示唆され、食事の工夫などの指導が必要と思われた。

EP19-23
乳腺クリニックに薬剤師が在籍する意義とは

ひゃくどみクリニック
井上　昌樹、杉橋　智里、山本　祐子、伊藤　久子、百留　美樹

【はじめに】薬剤師の勤務先としては病院あるいは保険薬局がほとんどでクリニックに勤務する薬剤師は非常に少ない現状がある。当院は抗癌剤治療を行う乳腺クリニックとして開院当初からがん薬物療法に精通した薬剤師が１名在籍し、外来化学療法加算A を算定している。乳腺クリニックとして検診から診断、周術期および転移・再発乳癌の抗癌剤治療、ホルモン治療などを行っており、原則院内処方とし薬は薬剤師が直接渡している。今回、乳腺クリニックの院内薬剤師としての業務内容や院内薬剤師だからできる患者との関わり、アドヒアランス向上に向けた取り組みを紹介し院内に薬剤師を置くことについての意義について考察する。
【背景】当院は無床の乳腺専門クリニックであり、医師１名、薬剤師１名、看護師３名、臨床放射線技師１名、事務３名で乳癌の診療を行っている。来院患者数は約43名/日、処方箋は約16枚/日、院内処方箋発行率97.0%、外来抗癌剤施行件数2.3件/日となっている。
【取組】抗癌剤やその支持療法薬剤はもとより、ホルモン剤、CDK4/6阻害剤についても治療開始前に必ず薬剤師から説明を行う。この際、患者および家族の理解力と理解度を確認しながら、治療の意義や治療の流れについて説明し理解が不十分であれば時間をかけて行うこととしている。
また、当院での薬剤師業務は調剤や抗癌剤の混注、薬剤指導だけでなく医薬品の発注から在庫管理、レジメンの管理まで多岐にわたっている。特にリュープリンやパクリタキセルなどがん治療に欠かせない薬剤の供給不足に際しては迅速に対応策をとり、がん治療が滞らないように対応を行った。
【考察】乳癌治療を行ううえで患者が乳癌に対する正しい知識を持ち、治療の意義や治療内容、副作用について正しく理解することが治療をスムーズに行い、適切なセルフケアを可能にするためとても重要なことである。クリニックの院内薬剤師は医師や看護師との距離が近くチームとして患者にかかわることができ、また病理結果やサブタイプの情報、治療方針、患者背景などを的確に把握したうえで、十分な時間をかけて説明することが可能であり、かつ同じ薬剤師が何度も繰り返して指導できることが患者にとって大きなメリットになると考えられる。さらに、医師の負担軽減にもつながっていると考えられ、癌治療を行うクリニックに薬剤師を配置することは大きな意義があると思われる。

★：優秀ポスター

EP19-24
乳がん患者を支えるアピアランスケア ～院内におけるアートメイクの取り組み～

湘南記念病院　乳がんセンター
籾山　唯、土井　卓子、井上　謙一、三角　みその、水野　香世、堤　千寿子、廣瀬　知子、萬谷　睦美、長嶺　美樹

【背景】近年がん治療において、患者自身がその人らしさをもちながら生活できるよう、アピアランスケアが注目されている。当院で施行した化学療法患者70名に対する副作用のアンケート調査では、93%がまつ毛や眉毛の脱毛があったと回答し、26%が特に困った外見の変化としてまつ毛や眉毛の脱毛と回答した。また、外見上の変化が外出のためらいに繋がり、化学療法中の日常生活のモチベーションが下がるという意見もあった。外見上の変化のケアとして、ウィッグやお化粧の他、アートメイクという方法があるが、美容系クリニックへ行きにくいという声が聞かれる。当院ではがん治療に携わる看護師がアートメイクの手技を取得し、化学療法中の患者に施行しており、その意義について検討した。【対象】2020年9月～ 2021年12月に化学療法を施行した患者289名中、アートメイクを施行した患者の21名（平均年齢47.9歳）。【方法】アートメイクを施行した患者に感想及びアンケート調査を行い、その意義と化学療法中の副作用による気持ちの変化や日常生活の苦痛の有無について検討した。【結果】アートメイクを施行した患者の100%がアートメイクを施行しなかった患者と比較して前向きな気持ちがみられ、そのうち、化学療法中においてもセルフメイクに悩まずに済んだ、外出がしやすかった、治療を行っている病院内でアートメイクを受けられる安心感がある、と回答していた。【考察】アートメイクを施行した患者の年齢からみて、育児や働く世代の壮年期は外出する機会が多く、化学療法中のアートメイクは、化学療法中も継続される社会生活へ良い影響があるといえる。さらに、社会において重要な人間関係性へも良いポイントになると考える。【結語】今回の結果により、当院で化学療法を受ける患者の誰もがアピアランスケアにおけるアートメイクの存在を知ってもらえるようなシステムを構築したいと考えた。さらに、アピアランスケアの活動報告の継続をすることにより、他の医療機関においてもがん患者を支えていけるようなアピアランスケアを行う医療機関が増えていくことを期待している。

EP19-25
周術期乳癌患者が抱える不安の内容の検討

[1]香川県立中央病院　看護部、[2]香川県立中央病院　乳腺・内分泌外科
宇喜多　美喜子[1]、小笠原　豊[2]、福家　律江[1]、河田　健吾[2]

【はじめに】
A病院乳腺外来では､乳癌手術前に不安を訴える患者が多い。患者の不安軽減、情報提供のために不安の内容を明らかにする為に、質問用紙をもとに術前に面談を行っている。その内容を多職種カンファレンスで共有し継続的な看護を実施している。質問用紙の記載内容および面談内容を集計し不安の内容を検討した。
【対象】
2016年6月～ 2021年2月に乳癌手術を実施し、質問用紙への記載、外来看護師との面談に同意した患者363名。
【方法】
質問用紙は面談予定日より前に同意のうえ手渡しした。診断結果を聞いた翌日の食思不振、不眠、落ち込み、不安の程度を最良の0から最悪の10までの11段階で評価し、不安材料として再発、手術、仕事、家族、人間関係、経済的、抗癌剤、外見、日常生活を挙げ、該当項目をチェックし、その他は自由記載にした。記載内容を確認しながら外来看護師が患者と個室で行った。面談内容をテンプレートに記載後、単純集計した。手術後も同じ内容で質問用紙に記載してもらい集計した。倫理的配慮として、質問用紙の記載、面談は強制でないこと説明し同意を得た。本研究において患者個人の特定につながる内容の記載はない。
【結果】
女性361名、男性2名。年齢は26 ～ 92歳、平均60.7歳。ステージは0が54例(15%)、Ⅰが143例(41%)、Ⅱが126例(36%)、Ⅲが27例(8%)であった。術式は、乳房温存手術181例(51%)、乳房切除術130例(36%)、皮下乳腺全摘術46例(13%)であった。11段階のうち､平均で食思不振が4.3､不眠が5.2､落ち込みが5.6、不安が6.3であった．不安の具体的な内容は、再発が64%、手術が55%、抗癌剤が37%、日常生活が34%、仕事が28%、外見が26%で、平均で2.9項目にチェックがあった。
不安の内容を年代別でみると、再発、手術、抗癌剤は年代であまり差がないが、仕事、家族、経済、外見は若年者のほうが多い傾向であった。手術後には、食思不振が0.5、不眠が0.9、落ち込みが2、不安が2.9といずれも術前と比べ著明に改善していた。
【考察、結語】
乳癌患者は、年代に関係なく、周術期には同程度の強い不安を抱く。不安材料は、再発、手術、抗癌剤が多く、若年者では、仕事、家族、経済的なこと、外見に対する不安が強い傾向にあった。
患者の抱く不安の程度を数値化して具体的な不安の内容とともに明らかにすることで、情報共有が容易となり、各医療スタッフが的確で重点的な対応が可能と思われる。

EP19-26
BRCA病的バリアントを有する患者の術式決定に至る要因の検討

[1]社会医療法人博愛会　相良病院、[2]公益財団法人がん研究会有明病院
西　光代[1]、深江　亜衣[1]、江口　恵子[1]、川野　純子[1]、馬場　信一[1]、金子　景香[2]、野元　清子[1]、松枝　文子[1]、相良　安昭[1]

【背景・目的】乳癌と診断されたことを契機に遺伝学的検査を受け、遺伝性乳癌卵巣癌(Hereditary Breast and Ovarian Cancer;以下HBOC)の診断を受けた患者は、乳房切除か部分切除かの術式選択や、リスク低減手術を同時に行うか、乳房再建も同時に行うかという選択を検討し術式決定を行っている。乳癌と診断されたのち、保険適応となったBRCAの遺伝学的検査を受け、HBOCと判明した患者が術式を決定するまでの要因を検討した。【倫理的配慮】倫理委員会で承認を受けた。個人を特定しないように配慮した。【対象・方法】2020年4月～ 2021年12月に手術前にHBOCと判明した13名を対象に術式決定に関わる患者の発言を電子カルテから拾い上げ検討した。【結果】HBOCと診断された13名(BRCA1病的バリアント5名､BRCA2病的バリアント8名)は全員､患側の乳房切除術を選択していた。患側手術のみ行った患者は5名(平均年齢54.8歳)、乳癌手術と同時に対側リスク低減手術(CRRM)を行ったのは6名(平均年齢40.1歳)、乳房再建術を選択した患者は5名(患側の再建術2名、両側同時再建術3名)であった。術前化学療法 (NAC)を行った患者は7名で、NAC後にCRRMを選択したのは5名であった。NAC後患側のみ全摘を行った2名は、いずれCRRMは受けたいと希望し、患側と同時のCRRMを留保した。CRRMを行った6名は、残存乳房から再び乳癌を発症するのは避けたい、再度抗癌剤と言われたら頑張れないと語り、二次癌の発症を予防したい思いで術式を選択していた。また、血縁者に乳癌体験者がいる患者では、いつか自分も乳癌になるかもしれないと予想し、その場合には両側とも全摘するとの考えで術式を決定していた。一方､患側だけの手術を決定した患者では､CRRMまでは考えられないという反応が多く(5名中4名)、乳房切除をしたことで術後の生活にどのような支障が出るのかわからない、片方だけでも乳房があった方が自信を失わなくていいと語った。【考察】術式決定の要因として、全摘、CRRMの選択では癌発症の予防効果に期待し、血縁の乳癌の体験者の話は、乳癌発症前から術式を考える機会となり実際の術式決定に影響を与えているものと思われた。一方、CRRMを選択しなかった症例では、乳房を失うという喪失感が強く影響していた。乳房喪失とHBOCの受け入れには時間を要すると考えられ、患者がその中で術式を十分に吟味できるように支援していく重要性が示唆された。

EP19-27
地地域がん診療連携拠点病院における乳がんBRCA検査適用患者の意思決定要因

徳島市民病院　看護部
池内　千智、竹内　誠子、谷　景子、佐藤　智子

目的
2020年の乳癌学会で我々は県下の看護師にアンケート調査を行いHBOCに興味はあるがどのように関わるべきか迷っている看護師像を報告した。BRCA検査が保険適応となり当院でも検査は急増しているが検査を行わないケースも認められ、患者にとって不利益となる可能性がある。今回我々はBRCA検査を勧められた乳癌患者に聞き取り調査を行い、病棟看護師としてBRCA検査の適応となる患者とどのように関わるべきか検討した。
対象と方法
当院でBRCA検査を勧められた患者67名（内51名検査実施）の内研究に同意された16名にインタビューガイドに沿って聞き取り調査を行った。全員女性で年齢は33－68歳平均50.6歳。BRCA検査の実施が12例（陽性2例）未実施4例。
結果
アンケート結果を示す。検査の目的はHBOC診断が6例　コンパニオン診断が10例。未婚3例　既婚13例。子供有り15例（男10例女9例）無し1例。検査の相談をした相手は無し6例　夫のみ4例　兄弟のみ2例　血縁者複数3例。最終的な決定者は自分15例　夫1例であった。事前に自分が遺伝性乳がんの可能性が高いと思っていた7例　思わなかった6例。インタビューを通じて我々が判断した患者の理解状況は良好10例　不十分6例であった。これらの結果を実施者と未実施者で比べてみると未婚者と理解度が不十分と感じた患者において未検査が多い傾向が見られた。聞き取り調査での意思決定要因は7のカテゴリー、14のサブカテゴリー、57のコードが抽出された。実施者からは「子供への心配」「治療の幅を広げるため」「保険適応になったから」などが、未実施者からは「金銭面での負担」「陽性だったら怖い」「気持ちの整理がつかない」という気持ちがあった。
考察
今回の研究で、検査未実施者は理解不足や漠然とした不安を持っている事が推測された。がんと告知されたり再発が見つかった衝撃の中で様々な情報を提供される患者の混乱がうかがわれた。今回の研究から病棟看護師は入院期間中に、患者に余裕のある状況で情報提供する必要があると考えた。

★：優秀ポスター

EP19-28
乳がんと診断された高度不妊治療中患者への関わり

[1]社団法人藤聖会　女性クリニックWe富山　ブレストケア、
[2]社団法人藤聖会　富山西総合病院
溝口　明子[1]、田中　洋子[1]、田中　美穂[2]、細川　佳奈恵[2]

【はじめに】
乳がんの診断は患者及び家族に大きな影響を及ぼす。ライフプランの変更を余儀なくされる場合も多く、乳腺専門外来の看護師は様々な患者への個別的な対応が求められる。今回、高度不妊治療(以下ART)中の患者が乳がんと診断された。妊娠反応結果待ちの段階での乳がん診断であり、患者と家族は大きく舵変更をせざるを得ない状況となった。乳がん治療を理解しながらも妊娠への希望をどうしても持ち続けていたい患者の思いに寄り添い、その対応について振り返ることとした。
【患者紹介】
A氏35歳、公務員。夫と二人暮らしで性格は真面目で物静か。結婚1年目より不妊治療開始、ARTによる妊娠反応結果待ちの段階で右乳房のしこりを主訴に乳腺外科を受診された。
【結果及び考察】
生検時に、乳がんの疑いが強いこと、乳がんが確定した場合は妊娠の継続は難しいと乳腺外科医より説明され、患者は静かに涙を流していた。夫に言い出せない様子があり、生検結果説明時には夫の同席を勧めた。生検の結果、浸潤性乳管がんと診断、ER(＋) PgR(＋) HER2(－) Ki67(18%)であった。告知時夫は協力的で乳がん治療への理解を示されたが、妊孕性についての質問も多く複雑な心境が伺えた。その後妊娠反応陰性が判明し、乳がん治療に専念する方向で術前計画が始まった。だが患者は妊娠への希望を諦めきれず、再度採卵し凍結胚を保存することを強く希望された。女性ホルモンによる乳がんへの影響が懸念されたが、患者と夫の意思が硬いことを深く受け止め、看護面談を繰り返し行いその思いに寄り添った。再度婦人科と連携を図り、乳がん治療と並行した採卵スケジュールなどの調整を行なった。今後の治療の優先順位が決定され、乳がん手術後、術後補助療法開始前の段階でレトロゾール併用での採卵が行われた。現在患者はTAM＋LHRHアゴニスト製剤によるホルモン療法中であり、今回の採卵による凍結胚移植の見通しはまだまだ不透明ではあるが、患者や家族が妊娠への希望を少しでも残すことができたことが、乳がん治療を前向きに行うための原動力になっていると考える。
【結語】
複雑な状況下での意思決定支援には乳がんに関する専門職としてのあらゆる知識の習得、また他職種間での連携がとても重要である。今後も術後経過を十分に見守り、患者や家族の思いに寄り添い、個々に応じたケアが提供できるよう支援していきたい。

EP19-29
乳腺専門クリニックでの遺伝性乳癌卵巣癌症候群関連遺伝学的検査における看護支援について

[1]赤羽乳腺クリニック、[2]名古屋大学医学部附属病院
杉野　知美[1]、赤羽　和久[1]、後藤　陽子[1]、山口　温子[1]、畠山　未来[2]、
藤田　美幸[1]、徳倉　裕美[1]、三階　文代[1]、北村　如美[1]

【はじめに】当院では、2017年5月の開院時から家族歴聴取並びに遺伝性乳癌卵巣癌症候群(HBOC)に対する情報提供を行い、*BRCA1/2*遺伝学的検査を考慮すべき例に対しては積極的に遺伝カウンセリングを勧めてきた。最近、PARP阻害薬のコンパニオン診断並びにHBOCに対するリスク低減手術が保険適応となったことで、*BRCA1/2*遺伝学的検査の保険適応対象が拡大した。当院でのHBOC関連遺伝学的検査対象者に対する看護支援ついて報告する。
【方法】2017年5月から2021年12月までに遺伝カウンセリング並びに*BRCA1/2*遺伝学的検査を実施した症例を後方視的に検討した。当院では、乳癌罹患者(非再発)または未発症者は、カウンセリング後に希望者に対し*BRCA1/2*遺伝学的検査を実施し、コンパニオン診断として実施する際は陽性者のみをカウンセリングの適応としている。遺伝カウンセラーは非常勤であり、必要時のみ依頼しているため、検査前後での患者の不安等には看護師が対応することが多い。
【結果】*BRCA1/2*遺伝学的検査を18名に施行した。遺伝カウンセリングを実施した14名のうち10名が遺伝学的検査を希望した。*BRCA* 1病的バリアントが1名、*BRCA2*病的バリアントは3名であった。検査を希望しなかった者は、「カウンセリングで不安や疑問が解消した」、「結果を知ることが怖くて決心できない」、「費用が高い」を理由に挙げた。また、コンパニオン診断目的で8名が検査を受けたが、PARP阻害薬の適応者はいなかった。病的バリアントがないことを「子供への心配が軽減した」と安堵する者、「期待した治療を受けられない」と治療選択肢の喪失を悲しむ者と反応は様々であった。この時期の看護支援は、「検査に伴う不安」や「術式決定やリスク低減手術時期についての患者の思い」の傾聴、「子供や職場への対応」についての助言、「治療費を含めた経済的負担」への情報提供、「治療手段の喪失」に対する精神的な支援などであった。
【考察】クリニックで遺伝学的検査を行う際は、不安を抱える患者に対する看護師の果たす役割は大きい。診療録から看護師による相談対応はできていたと考える。とりわけ再発例では検査結果が治療薬の選択へと直結するため、予後に対する不安が高まる者が多い。今後も、医師や遺伝カウンセラーと協働し検査前から継続的な看護支援を実践したい。

EP19-30
乳がん患者の乳房皮膚潰瘍に対するセルフケア支援の実際と外来での支援体制の構築

埼玉県立がんセンター　看護部
横枕　令子、清水　美津江、山本　幸恵

【はじめに】乳がんは局所進行するとがん性皮膚潰瘍を形成し、浸出液、悪臭、出血、疼痛等の症状を呈する。このため皮膚潰瘍のある乳がん患者には適切な時期にセルフケア支援を行う必要がある。しかしながら他者に見せることをためらって医療者に相談せず、適切な対処方法を得ないことでquality of lifeを損なう患者が少なくない。
当院の乳がん看護認定看護師(以下CN)は従来、試行錯誤しつつ乳房皮膚潰瘍に対するケアを行ってきた。この中で得た知識・経験や創意工夫(軟膏の選択、ケアの手順、資材の開発や選択)により、この度低廉な費用で簡便に施行可能なセルフケア方法を提供するアルゴリズムを作成して、外来での支援体制を構築した。セルフケア支援の実際を示しつつこのアルゴリズムを報告する。
【看護の実際】当院のCN 3名は外来に配属され、看護外来である「乳腺看護相談」を開設した。予約制とし、乳房皮膚潰瘍を有する患者の対応は乳腺看護相談で行う。予約制としたことで、事前に情報収集や準備を行うことができて対応が効率的となり、また予約のない時間帯には通常の外来看護業務を行うことができるようになった。このことでリソースナースであるCNの役割と、通常の外来看護師としての役割の両立ができるようになった。
【乳房皮膚潰瘍部ケアのアルゴリズム】ドレッシング材は、浸出液の量によりシングルドレッシングかダブルドレッシングを選択する。潰瘍の大きさに応じてドレッシング材のサイズを選択する。軟膏は悪臭の有無等によって選択する。またそれぞれ個別の状態により、出血時の対応、ドレッシング材の固定方法、スキンケア方法などを指導する。これらの手順をアルゴリズムで示す。
【考察】乳房皮膚潰瘍のケアは長期に及ぶため、身体的のみならず心理的・経済的負担も少なくない。患者の思いや考えを汲み取りつつケア方法を柔軟に検討し、手順、時間や資材の費用等を十分に吟味することがさまざまな側面の患者の負担を軽減すると考える。またアルゴリズムを作成することで、適切な対処を患者、病棟看護師や訪問看護師と共有でき、更には患者のquality of lifeを効率的に向上させる事に寄与するものと考える。

EP19-31
乳癌術後腰痛症に関する看護評価研究

那覇西クリニック
泉川　涼子、又吉　勝枝、玉城　研太朗、鎌田　義彦、上原　協、滝上　なお子、
嘉数　ひとみ、高良　梓、玉城　信光

緒言：乳癌術後臥床に伴う腰痛症を経験するが、発症頻度や時期や患者背景によって違いがあるか検討を行った。
方法：令和1年7月より令和2年7月までに乳癌手術を行った95人を対象。手術開始時刻が9:00の方を対象とし、術後1時間毎の腰痛の状況をフェイススケールを用いて5時間まで評価。その後1病日と術後4日目の評価を行った。また低反発マットレスを使用した方が45人、高反発マットレスを使用した方が50人であった。
結果：術後腰痛を認めた方は70/95人(73.7%)であった。低反発33/45人(73.3%)、高反発37/50人(74%)と両群に有意差は認められなかった。腰痛出現時間は低反発群で術後4時間以内に発生した方が15/33人(45.5%)、高反発群で9/37人(24.3%)であった。麻酔時間別の腰痛の発生では、2時間未満で31/43例(72.1%)、2時間以上で39/52例(75%)と2時間以上の麻酔時間で腰痛症がやや多かった。BMI別ではBMI25未満で44/62例(71%)、BMI25以上で25/33(75.8%)であった。年齢別では、30＋40歳代で23/32人(71.9%)、50歳代19/28人(67.9%)、60歳代15/21人(58.8%)、70＋80歳代10/17人(58.8%)と若い世代で腰痛を認める傾向があった。アンケート調査では「声かけや、さすってくれて安心した。」「体を動かしたり、クッションを入れて腰痛が和らいだ」との感想があり、看護介入が腰痛緩和に有効であると示唆された。
結論：いずれの結果も統計学的有意差は認められないものの、麻酔時間延長等の長期臥床で疼痛傾向が認められ、また若い世代やBMI高値症例で腰痛を認めやすい傾向にあった。今後研究を重ね、術後腰痛症緩和のための看護介入システムの構築を行いたいと思う。

	術後低反発マットレス群 出現時間(33名)	術後高反発マットレス群 出現時間(37名)
1時間	6名(18.2%)	1名(2.7%)
2時間	2名(6.1%)	4名(10.8%)
3時間	2名(6.1%)	1名(2.7%)
4時間	5名(15.2%)	3名(8.1%)
5時間	0名(0.0 %)	6名(16.2%)
翌日	13名(39.4%)	19名(51.4%)
4日目	5名(15.2%)	3名(8.1%)

★：優秀ポスター

EP19-32
ひとり乳腺外科医の診療を支える、ラインアプリを用いた病理結果の伝達方法

[1]札幌禎心会病院　乳腺外科、[2]札幌禎心会病院　臨床検査部、
[3]札幌禎心会病院　病理診断科
高崎　恵美[1]、吉岡　明日香[2]、藤澤　孝志[3]

乳癌診療における病理診断は、治療方針を決定するのに非常に重要な要素である。針生検など生検組織の病理診断では、乳癌と確定診断するのと同時にそのバイオロジーも提示するので、画像診断と合わせて最初の治療方針を決めている。また、手術標本の病理診断は最終病理結果となり、それにより修正や追加を加えて治療方針を最終決定する。

患者にとっては、初診から乳癌と診断されて治療方針を提示されるまでの時間は大変長く感じるものである。病理診断結果が出るまでには、まず検体から標本を作成するのに一定時間を要するが、技師は時間短縮のための工夫をしている。その後病理医が診断して報告書を書くまでの時間、さらに乳腺外科医がその結果を目にするまでの時間は施設毎の差が大きい。病理医が常勤か複数人体制か、総合病院であれば他科からの検体量の差、また病理診断の中でも乳腺病理は難しいことも多いため、診断力の差も診断時間に影響する。当院は乳腺外科医、病理医ともにひとり体制の総合病院で、他科からの生検や手術の検体が毎日提出されているので、病理医の負担は大きいが診断は早くて正確である。針生検の結果は1週間、手術の病理結果も10日から2週間で出る。しかし、休日や不在日に重なると乳腺外科医が確認するまでに数日間のタイムラグが生じることがあった。ひとり乳腺外科体制でカンファレンスがないため、治療方針を検討する時間も必要である。そこで病理医からの提案でグループラインを作成して、病理結果が出次第リアルタイムで写真も含めてスマートホンで見れるようにした。電子カルテにアクセスできない状況でも病理結果を確認して治療方針を検討できるようになったため、より早く患者に説明して治療を開始できるようになった。ライン上には患者氏名は載せないなどの配慮を行い、個人情報の取り扱いには十分注意している。

患者が増えてくると、診断から手術を含めた治療までをひとり乳腺外科医の体制で安全確実に行うのは困難になってきていた。今回、病理医からの提案で身近なラインアプリを使ってより早く病理結果を確認できるようになり、治療方針を検討する時間に余裕を持つことができるようになった。ひとり体制の診療を支えるのはチーム医療であると考えてきたが、それに加えて身近なITツールも役立つことを経験したので報告する。

EP19-33
市中病院における乳腺外科の立ち上げと新しい試み

牧田総合病院　乳腺外科
中井　麻木

当院は昭和17年に開業した290床の急性期病院である。2019年までは消化器外科が乳腺疾患における診療を行なっており、一年間で約10例程度の手術も行なっていた。当法人は2箇所の健診施設を有しているが、精密検査機関ではなかったため、要精密精査となった検診受検者は、ほぼ全例近隣の大学病院などへの紹介をしていた。2020年4月から2021年3月までの１年間の乳癌検診受診者は11396名、要精密検査数750件と近隣施設の中では比較的多い受検者数であった。2020年のコロナ禍での検診控えの影響もあり、2021年4月から11月までは乳癌検診受験者9858名と約1．2倍程度増加し、要精密検査数も433件であった。今後も検診数が増加することが見込まれるため、乳腺外科が開設された。要精密検査となった場合は2020年4月以降は当院への受診を積極的に推奨したこともあり、約半数程度は当院へ受診する傾向が見られた。

昨今のコロナ禍で検診受診率の低下、外来受診者数の減少で、当初は外来患者数が伸びず、検診後精密検査数も多くなかったが、マンモトーム生検の整備、センチネルリンパ節生検（RI併用法）、遺伝学的検査の導入、術中迅速診断体制の強化、外来化学療法室の整備で徐々に受診者数、手術を含めた治療を行なっている患者数ともに増加している。乳腺外科医赴任と同時期に形成外科医も赴任し、積極的に一次一期再建を含めた乳房再建術を行なっている。現在は紹介患者数も増加し、2020年4月より乳癌手術を開始したが、2022年1月までで30件を超える手術を行った。

当法人は医療を身近に、という精神を掲げている。新しい試みとして、患者だけではなく一般の方にも乳腺疾患について身近に感じてもらえるように、また、病院に受診せずに気軽に検査について相談や、受診を迷っている方に向けて、2020年10月よりライブ配信を定期的に行なっている。この制度を利用してコロナ禍においては現在中断している患者会なども企画している。

EP19-34
アロマターゼ阻害剤使用もしくは偽閉経療法患者に対する骨粗鬆症の予防・治療計画に関する検討

[1]磐田市立総合病院　乳腺外科、[2]磐田市立総合病院　看護部、
[3]浜松医科大学　乳腺外科、[4]とものクリニック
伊藤　靖[1]、山﨑　宏和[1,3]、後藤　圭吾[1]、小泉　圭[3]、太田　由美[2]、
伴野　仁[4]

«背景»ホルモン受容体陽性乳癌患者に対する内分泌療法は5 ～ 10年行われるが、骨粗鬆症のsurveillanceは重要である。閉経後はアロマターゼ阻害(AI)剤が使用されることが多く、閉経前でも再発riskが高い場合偽閉経療法にAI剤を併用する場合があり、有害事象として骨粗鬆症の増加が報告されている。
«目的»乳腺外来スタッフのみでは骨粗鬆症に対する予防指導は限定的介入にとどまるため、骨粗鬆症に対する予防指導を効果的に行う診療計画を作成することを目的に、骨粗鬆症リエゾンマネージャーと連携して患者への介入を開始し、骨粗鬆症の予防･治療計画を検討した。骨粗鬆症リエゾンサービスは、日本骨粗鬆症学会が策定した骨粗鬆症の啓発・予防・診断・治療のための他職種連携システムで、骨粗鬆症リエゾンマネージャーとは、日本骨粗鬆症学会の認定の資格あるスタッフのことである。
«対象と方法»2020年4月から2021年10月までに当院でAI剤使用もしくは偽閉経療法中に、骨粗鬆症リエゾンマネージャーの指導を受けたER陽性乳癌患者72例について、年齢、閉経状況、組織型、病期、乳癌及び骨粗鬆症に関する治療選択薬、骨密度の変化、治療関連有害事象を検討した。
«結果» 平均年齢は67.7歳、閉経前6例、閉経後66例、病期：0期 1例、Ⅰ期43例、ⅡA期19例、ⅡB期 4例、ⅢA期5例、Ⅳ期1例、組織型：浸潤性乳管癌 63例、粘液癌3例、管状癌3例、浸潤性小葉癌 2例、DCIS 1例、subtype：luminal A 52例、luminal B 16例、luminal B HER2 4例であった。乳癌に対する治療選択薬は、AI剤単独66例、LH-RHアナログ＋AI剤4例、LH-RHアナログ＋タモキシフェン2例、骨粗鬆症を懸念してAI剤からタモキシフェンに変更したものが2例であった。腰椎もしくは大腿骨骨密度YAM70%未満は36例、70%以上80%未満は28例、骨粗鬆症に対する治療はビスフォスフォネート内服17例、ビタミンD製剤内服単独 11例、ランマーク6か月ごと皮下注射9例、そのほか2例で、1例が腎機能低下のために治療を中止した。
«考察»骨粗鬆症リエゾンマネージャーが介入したAI剤などで治療されている乳癌患者72例中骨密度YAM 80%未満は89%、70%未満は50%認められた。早期からリエゾンマネージャー介入、生活習慣指導、必要時の治療薬投与が重要で、治療開始前に骨密度評価、骨粗鬆症リエゾンマネージャー介入を徹底させる治療計画を作成した。

EP19-35
内科を主科とした一般診療所による乳がん診療の工夫と病診連携

尾久橋医院
鈴木　貴久

当院は昭和51年に前院長が内科として東京都荒川区で開業し、平成26年に乳腺専門医である現院長が継承し内科を主科とした診療を行っている。標榜は内科、外科、消化器内科、乳腺外科となっている。通院患者の大半は高血圧や糖尿病といった生活習慣病が多く、乳腺診療の割合は約１割程度である。当院では乳腺画像診断のモダリティが超音波検査装置しかない中で、地域の医療機関と連携し様々な工夫をしながら乳癌の診断、治療を行っている。
2018年1月から2021年12月現在まで、当院で針生検まで施行し乳癌と診断したのは33例であった。平均8.25例/年のため日本乳癌学会の認定関連施設の登録基準を満たしていない。初診から治療までの流れは、まず触診と超音波検査を行い、乳癌が疑われた場合には近隣にある放射線クリニックにMRIを依頼している。MRIで乳癌が疑われたら、当院で超音波ガイド下に針生検を施行し正診会クリニックに病理検査を依頼している。マンモグラフィーはコスト面や設置場所の問題から導入していないが、必要があれば近隣の健診センターで撮影することができる。こちらとは医療機器共同利用委託契約を結んでおり、患者さんはそちらに行ってマンモグラフィーの撮影をするだけで良く、読影、診断、会計は当院で行うシステムとなっている。手術は周辺の大学病院へ紹介することも多いが、都立駒込病院では非常勤職員として登録されており、自ら出向いて手術することも可能になっている。病診連携により術後の経過観察およびホルモン剤等の補助療法は当院でするため、患者さんにとっても利便性が高く喜ばれている。以上の様な連携の工夫をすることで、乳癌専門施設にひけを取らない診断、治療が可能となっている。

★：優秀ポスター

EP19-36
アベマシクリブ治療の副作用対策を通して行った当院の医薬看連携の試み

[1]埼玉県立がんセンター　乳腺腫瘍内科、[2]埼玉県立がんセンター　薬剤部、
[3]埼玉県立がんセンター　看護部、[4]埼玉県立がんセンター　乳腺外科
藤本　祐未[1]、武井　大輔[2]、横枕　令子[3]、山田　遥子[1]、高井　健[1]、
永井　成勲[1]、坪井　美樹[4]、久保　和之[4]、平方　智子[4]、戸塚　勝理[4]、
松本　広志[4]、清水　美津江[3]、山本　幸恵[3]、井上　賢一[1]

アベマシクリブはホルモン療法との併用において、無増悪生存期間（PFS）・全生存期間（OS）の延長が証明され、保険診療で幅広く使用されているCDK4/6阻害薬である。特徴的な副作用が高い頻度で出現するため、症状対応の内服薬使用や、重症度によっては減量・休薬を見極めなども適切に行うことが必要である。適切な副作用対応を行うことは、良好なQOLを保つ点において、また長期継続により期待される治療効果を期待する点において重要である。
当院では2年間で159人（2019/12/14 ～ 2021/12/14）の導入患者がおり、また今後の対象患者の保険適応拡大により、さらに対象患者が増えることが予想される。そこで我々乳腺チームでは､外来電話対応を担う外来専門看護師、薬剤師外来を担う薬剤師、当院外来処方箋を扱う地域薬局の薬剤師、院内医師で連携をとり、2021年11月にアベマシクリブの副作用対策に対する検討会を行った。各症状や重症度に応じて、患者指導や内服コントロールなどの取り決めを行い、薬剤の外来導入時の説明や、内服継続時の問い合わせに一律した対応が可能となるようにした。また、各連携部署間の患者情報のやりとりについて、トレーシングレポートや薬剤手帳を使用し共有する仕組みとした。院内だけでなく、複数の地域の処方薬局との連携も行うことで、より地域包括的な取り組みが可能となった。今後、他薬剤や他癌腫の診療においても、この医薬看護連携の取り組みを応用し、患者に最適な医療を提供できるように継続することが重要と考えている。今回、本連携の経過を報告する。

EP19-37
当クリニックにおける病診連携

[1]むらせ乳腺外科クリニック、[2]兵庫医科大学病院　乳腺・内分泌外科、
[3]宝塚市立病院　乳腺外科、[4]相原病院　乳腺科
村瀬　慶子[1]、三好　康雄[2]、相原　智彦[4]、西野　雅行[3]、柳井　亜矢子[3]

当院は2018年5月に兵庫県宝塚市にて開院し、宝塚市内の患者が80%以上を占める地域密着型のクリニックであり、市内及び近隣のがん診療連携拠点病院と地域連携を実施し当院から他施設への乳癌患者紹介人数は2021年で115人である。
当院の乳癌患者の紹介先は「がん診療連携拠点病院」の宝塚市立病院（40人）と兵庫医科大学病院（25人）の2施設で過半数を占めている。ただ当院は直近1年間で、他施設で乳癌手術を終えた82人が通院し、ホルモン療法を中心とした乳癌術後療法を行っているにも関わらず同期間の地域連携パスの患者数はわずか14人と少なく、この点が今後の課題である。そのため当院としては「がん診療連携拠点病院」の兵庫医科大学病院との連携強化のため、兵庫医科大学病院の外来を当院院長が週1回担当している。この人的交流にて､「病院」と「クリニック」間の円滑な連携と情報共有が可能となり「患者」「病院」「クリニック」の3者の連携に大きなメリットが生まれている。今後はこれらのメリットを生かし、より一層の地域連携パスの使用を推進したい。
さらに「がん診療連携拠点病院」以外でも乳癌治療が可能な医療機関である相原病院の医師が週一度、当院の外来を実施することにより人的交流が進み、当院との連携及び情報共有が進展している。なお相原病院に対しても患者の希望・状況・居住エリアを考慮し2021年に20人の患者を紹介している。
なお当院の2021年の患者数は3672人で、うち検診数は1065人（29%）であるが、他施設への紹介乳癌患者115人のうち乳癌検診がきっかけの患者は4人（3.4%）のみである。一方他施設にて要精査となったため当院に来院した患者は11人（9.5%）である。つまり当院では、乳癌検診ではなく、自覚症状あり又は、職場検診にて要精査のケースを基に当院を受診した患者に対し、当院で検査後に乳癌もしくは乳癌疑いの診断にて他施設に紹介するケースが大部分を占めている。
以上より乳癌検診のみならず自覚症状のある地域住民への迅速な対応が、地域密着型クリニックとして必要であり、連携施設等での治療を終えた患者の経過観察とフォローすることが当院の役割である。そのため地域連携パスや人的交流を活用した連携施設とのスムーズな情報交換への一層の取り組みが重要である

EP19-38
地方都市での乳腺クリニックの役割と乳腺診療の課題

北美原クリニック
早川　善郎

都会に比べ、地方（北海道道南地域：函館市）では、乳腺の専門施設や乳腺診療に携わる医師も非常に少ない事が問題ではあるが、患者にとって不利益とならない検診・診断・標準治療を提供することが必要である。
地方都市でのクリニックの役割と乳腺診療での課題について考える。
当クリニックでは、乳癌検診、乳癌の診断、術前後の化学療法・ホルモン療法、オープンシステムで連携病院での手術、通院可能な再発治療までを行なっている。多岐にわたる乳癌治療の中で、Dose-dense Chemotherapyまでは自施設で注意しながら行なっているが、免疫チェックポイント阻害剤や一部の抗HER2療法（トラスツズマブデルクステカン）が必要な場合や終末期医療は連携病院やホスピスに依頼をしており、地域での適切な病診連携の構築が求められる。
北海道道南地域では患者情報の共有を目的とし、多病院・多施設での地域連携ネットワーク（ID-Link）を利用した医療連携システムが徐々に普及してきており、検査や治療、在宅医療、患者の状況把握において乳腺診療に役立てている。
しかし、地方では、近年、必要性が求められるHBOC関連（臨床遺伝専門医や遺伝カウンセラーの不在、HBOC診療施設のないこと）や治験・臨床試験の参加不足、乳房再建に携わる形成外科医が少ないことなど、地域で考えていくべき課題も多い。また、大都市への移動距離の時間・交通の便の問題もあり、オンライン診療を利用した遠方との医療連携も考えていく必要がある。
クリニックの利点は、手軽さ・利便性・待ち時間の短縮、毎日の外来診察可能なところはあるが､患者にとって不安なのは､緊急時の入院施設がないこと､多職種の関わりが総合病院に比べ乏しいこと、十分な治療ができないのではと思われがちなところなどがある。しかし、乳腺診療に携わる医師が不足している地方では、化学療法・ホルモン療法・分子標的療法においても、エビデンスに基づいた可能な限りの治療の提供と連携が求められており、総合病院と密な連携をとり、さらに不足している部分は、地域全体で克服していく必要があると思われる。

EP19-39
無床乳腺専門クリニックの乳癌治療における病診連携

[1]札幌駅前しきしま乳腺外科クリニック　乳腺外科、
[2]国家公務員共済組合連合会斗南病院外科、[3]NTT東日本札幌病院外科
敷島　裕之[1]、川田　将也[2]、敷島　果林[3]、岩村　八千代[3]、市之川　一臣[3]、
山田　秀久[3]

無床の乳腺専門クリニックを開院し、11年が経過した。クリニックで行う乳癌診療は主に診断と手術後の経過観察である。マンモグラフィー、エコー、FNAC、CNB、VABを、また術後の定期検診とホルモン療法をクリニックで行っている。CT、MRI、骨シンチ、ステレオガイド下マンモトーム生検などは他院に依頼し行っている。薬物療法は抗HER2療法、ホルモン注射などはクリニックで行っているが、点滴の化学療法は連携病院に依頼している。また入院が必要な手術は連携病院に自ら出向いて行っている。2011年4月から2022年12月までの10年9ヶ月間に連携病院で行った乳癌手術症例は、1170例であった。連携病院とは乳がん手術時における病診連携パスを作成し、互いのスタッフが患者さんの情報を共有することで診療の継続性に役立っている。また、専用のインターネット回線を結ぶことでリアルタイムに連携病院で行ったCT・MRI検査や病理結果をクリニック内で見ることができ、クリニックでの診療の利便性に貢献している。クリニックで乳がんの診断となった患者さんの多くが、連携病院での手術、そしてクリニックと連携病院での治療を選択されている。クリニックと病院を行ったり来たりと決して患者さんにとって便利とは言えない状況もあり、今まで以上にクリニックと病院のそれぞれの良さを出した患者さんにとって満足のいく医療が提供できるよう病診連携を深める必要がある。オンライでの検査のオーダリングシステムの構築や互いのスタッフの知識、情報を共有するためのカンファレンスの実施などソフト､ハード面での更なる充実が必要と考える。これまでのクリニック、連携病院での乳がん診療の現状を報告するとともに、今後の課題についても考えてみたい。

★：優秀ポスター

EP19-40
当院での異時性対側乳癌

[1]おりはた乳腺胃腸パラスクリニック、[2]順天堂大学医学部　人体病理病態学、[3]順天堂大学医学部　放射線医学、[4]順天堂大学医学部　乳腺・内分泌外科学
織畑　剛太郎[1]、荒川　敦[2]、白石　昭彦[3]、村上　郁[4]、岡崎　みさと[4]、崔　賢美[4]、魚森　俊喬[4]、堀本　義哉[4]、中井　克也[4]、飯島　耕太郎[4]、渡邉　純一郎[4]、齊藤　光江[4]

【はじめに】乳癌罹患の既往歴は、その後の乳がん発症危険因子のひとつである。今回、異時性対側乳癌を経験したので報告する。
【対象・方法】2019年1月～ 2021年12月までに当院で発見した、初回治療後１年以上経過して発見された12例の異時性対側乳癌症例について検討した。
【結果】対象12例は、全て女性。初回手術時の年齢は、32才～ 71才（平均50才）。初回手術から、今回発見までの期間は、1年～ 33年（平均12年）であった。4名がしこりや痛みによる自覚症状で受診し、他院US検診による指摘が1名。有症状ならびに検診発見症例のうち、インターネットによる検索で4名、かかりつけ家族からの紹介により1名が来院。無症状の7例で、2例は初回来院日に発見。5例は紹介による来院日から12 ヶ月～ 74 ヶ月（平均41.6 ヶ月）の経過観察後に発見された。マンモグラフィ検査で、3例は異常所見なく、石灰化を2例、FADを2例、腫瘤を5例に認めた。12例全例が、US検査で不整形腫瘤を認め、1例が紹介元で、11例が当院での超音波ガイド下針生検で確定診断された。乳癌家族歴を2名に認め、1名に*BRCA1*遺伝子変異が確認された。
【考察】乳癌の治療後、5年もしくは10年を経過すると、多くの場合初回治療医療機関での経過観察が終了し、その後は、地域でのマンモグラフィ検診等を利用することとなる。今回、術後の検査は、ガイドラインに沿ってマンモグラフィ検査のみ実施されている症例も見受けられたが、石灰化を伴わない場合は、乳房切除後では比較する対側乳腺がなく、淡い腫瘍陰影を、病変として認識することが時として難しく、乳腺US検査による経過観察の必要性が示唆された。
【まとめ】乳癌治療後は、比較的良好な予後が期待できるため、地域で今回のように術後長期経過観察や、しこりに気づくなどして気軽に受診できる乳腺診療を担うクリニックの役割は、今後ますます増えていくことと思われた。

EP19-41
地方病院での乳腺外科診療の実態

小千谷総合病院　外科
山浦　久美子

新潟県は広いが乳腺専門医は少なく、その多くは比較的大きな都市で勤務している。地方には二次検診以降の乳腺診療を担う医療機関は少なく、当院は小千谷市のみでなく、近隣の十日町市、魚沼市などからの患者も多く通院している。しかし、当院では、迅速病理診断、乳腺MRI検査、放射線治療、ステレオガイド下生検はできず、2017年4月の開設から2019年9月までは常勤の乳腺外科医がおらず、手術や化学療法は他院へ紹介するしかなかった。2019年10月に乳腺専門医が常勤となり、手術や化学療法は技術・知識的には可能となったが、施設の設備や体制は変わっていない。そのため、長岡市のがん拠点病院と連携し、当院で可能な症例を選んで手術を実施し、他の患者は他院紹介し、術前後の薬物療法を引き受けている。
2019年10月から2021年11月までの当院での針生検実施患者のうち、治療を必要とする患者を対象に、居住地や治療施設、術式を検討し、当院の乳腺診療実態を報告する。26か月で針生検（皮膚生検も含む）は112件行われ、乳癌などで治療・精査が必要な症例は70例、良性腫瘍や非腫瘍性が42例であった。70例の内訳は、乳癌が62例、葉状腫瘍が3例、悪性疑い例が3例（紹介先で乳癌の診断）とADHが2例であり、患者の居住地は、小千谷市 34名、長岡市 18名、十日町市 10名、魚沼市 6名、津南町 1名、南魚沼市 1名であった。当院での治療は26例（乳癌21例、ADH 2例、葉状腫瘍3例）であり、手術症例は25例、高齢のため内分泌療法とした症例が1例であった。術式はBt＋Axが7例（1例は現在NAC中）、Btが7例、局所麻酔下SN＋全身麻酔下Btが6例、全身麻酔下Bt＋SNが1例、Bpが4例（ADH2例と葉状腫瘍2例）であった。
44例は他院紹介となり、うち2例は当院で術前化学療法を施行した。紹介患者の多くは、手術及び化学療法や放射線治療後に乳癌連携パスを利用して当院へ逆紹介され、連携して診療にあたっている。
地方では、医療圏の面積に対するがん拠点病院は少なく、患者は通院に長時間を要し、雪国のため冬場の交通状況はさらに悪化する。限られた診療体制でも乳腺疾患のある程度の診断ができれば、がん拠点病院の負担を減らすことができ、患者の通院の負担も減らすことができる。迅速病理診断や放射線治療ができなくとも、高齢者など地元での治療を希望する患者に対して最低限の手術はでき、地方病院でも限られた医療資源を活用し、地域の乳腺診療に貢献できる。

EP19-42
地域で診る乳癌診療 ～専門クリニック・基幹病院による地域医療連携～

公津の杜メディカルクリニック　乳腺外科
鈴木　ティベリュウ・浩志、菅藤　智香、平山　智恵、川原　瑞季

【背景】乳腺領域の患者数は益々増加している。一方では乳癌術後の観察期間も長期化しており、患者は長期間の通院に耐え、また、基幹病院側も外来診療が混雑の一途をたどるという問題点を抱えている。更に地方では、基幹病院における乳腺専門医も不足している状態であり、乳腺専門医や専門施設の負担はしだいに増大しつつある。限られた医療資源の中で標準的な医療を提供するには、そのためには各地域の特性を活かした医療連携体制の構築がカギを握ると考える。
【目的】専門クリニックの乳腺専門医が、地方都市における専門クリニックの役割と基幹病院との連携、専門医としての地域における可能性を模索し、将来の乳腺診療の展望を考慮する。
【方法】当院は近隣の大学病院やがんセンターとの地域連携パスを通して連携する傍ら、市1次・2次検診施設として検診も行っている。当院開設の平成26年4月から令和3年12月までの7年8ヶ月の実績を報告、検討する。
【結果】当院にて、マンモグラフィ 49762件、乳腺超音波45407 件を施行し、乳癌の診断は742 人であった。乳癌と診断された患者は、地域の基幹病院及び専門施設へ紹介となった。当院での手術は420例（腫瘍切開・良性腫瘤例261、陥没乳頭手術107例、悪性腫瘍手術52例）であった。基幹病院及び専門施設から紹介された乳癌術後フォローの患者さんは821人であった。
【考察】専門クリニックの問題点は高度な検査が不可能なこと。また化学療法（特に点滴治療）が困難なこと。終末期の診療が困難なことが挙げられる。専門クリニックの役割は乳癌の診断。患者への乳癌についての説明や今後の検査や治療の説明。地域医療連携による乳癌術後のフォロー。再発症例のフォロー。セカンドオピニオン等が考えられる。基幹病院の問題点は専門医不足（特に地方）のため、外来が大変混雑をしていること。術前、手術、術後と負担が多いこと。術後フォロー数の増加、長期化（再発、転移症例含む）。腫瘍内科医不足による乳腺外科医による化学療法（特に地方）等が挙げられる。基幹病院の役割は乳癌診断後の術前検査、手術、術後フォロー。地域医療連携の主導。再発症例や終末期のフォロー。セカンドオピニオン等が考えられる。
【結論】専門クリニック、基幹病院、専門施設ではそれぞれ問題点を抱えている。お互いの役割を検討し連携しながら自身の役割を果たすことで、患者に最適で質の高い医療を提供することが大事である。

EP19-43
当院におけるCTにて偶発的に発見された乳腺病変の臨床病理学的検討

昭和大学病院　外科学講座乳腺外科
島田　雅之、垂野　香苗、明石　定子、中村　清吾

【背景】乳腺腫瘍の多くは腫瘤触知による自己発見、検診異常により発見されるが、近年CTの検査数増加により偶発的に腫瘤が発見される例も多い。今回、当院にて施行され、乳腺病変の評価目的以外で撮影されたCT検査にて偶発的に発見された乳腺病変について検討を行った。
【対象および方法】2017年9月から2021年12月に行ったCTで偶発的に乳腺病変を指摘され、当科へ診療依頼のあった15例を対象とした。悪性腫瘍の診断となった症例は年齢、過去2年間の検診受診歴、視触診所見の有無、画像所見、病理学的所見、治療について検討した。
【結果】15例（女性14例、男性1例）の平均年齢は64.9(30-89)歳であり、腫瘤性病変が14例、腋窩リンパ節腫大が1例であった。その内6例(42.9%)が原発乳癌、1例が乳癌既往者の局所再発、4例が良性の乳腺腫瘍（血管腫２例、嚢胞内腫瘍１例、線維腺腫１例）、4例は明らかな所見を認めなかった。MMGではカテゴリー (C) -1：5例、C-3：5例、C-4：2例（未検査3例）、USではC-1：3例、C-2：3例、C-3：2例、C-4：2例、C-5：4例（乳房切除後1例）であった。
乳癌6例に関しては、全例女性であり、平均年齢は74.5（51-89）歳であった。過去2年以内に検診を受診した患者は0例であり、診察時視触診にて所見を認めたものは2例、US上の平均腫瘍径は1.9(0.8-4.5)cmであった。当科紹介後の検査では、MMGではC -3：3例、C-4：2例（未検査1例）、USではC-3：1例、C-4：1例、C-5：4例であった。組織型は硬癌：5例、浸潤を伴う被包性乳頭癌：1例、サブタイプはLuminal A type：4例、Luminal B type：1例、Luminal HER2 type：1例であり、病期はStage ⅠA：4例、Stage ⅡA：1例、Stage ⅡB：1例であった。治療は乳房切除術が3例、乳房部分切除術が1例、その他2例は年齢を考慮し保存的に薬物療法とし、いずれも経過は良好であった。
【考察】平均年齢が74.5歳と高齢者に多い傾向が示された。また、MMG,USでは指摘容易であるが触診では指摘困難な症例が多く、偶発的に乳腺病変を認めた場合は専門医にコンサルトの上、早期の治療開始につなげることが重要だと考えられる。
【結語】CTで偶発的に見つかった新規乳腺病変は46.6%と高率に悪性であり、他臓器での偶発所見に比べ高率な悪性所見であったが、いずれも早期病変であり、サブタイプも半数以上が予後良好なLuminal A typeであった。偶発的所見を確実に拾い上げるシステムを構築することが肝要である。

★：優秀ポスター

EP19-44

薬剤師外来と病薬・薬薬連携による地域医療連携で経口分子標的薬治療の患者をサポートする

[1]国立病院機構九州医療センター　乳腺外科、
[2]国立病院機構九州医療センター　がん診療統括部、
[3]国立病院機構九州医療センター　放射線科、
[4]久留米大学　医学部　乳腺内分泌外科
岩熊　伸高[1]、岡部　実奈[1]、杉原　利枝[1]、中川　志乃[2]、名本　路花[3]、
唐　宇飛[4]

〈背景〉経口分子標的治療薬の登場により、進行再発乳癌の治療は外来診療が中心となり、当院では2018年以降に経口分子標的治療薬の処方が年間2200件を超え、我々の外来診療はますます多忙となってきている。また、患者と医療従事者との間には、治療や有害事象に関する認識に大きな差があることが報告されており、様々な問題を解決するために当院で開始した薬剤師外来の導入と病薬・薬薬連携による地域医療連携を紹介する。
〈方法〉経口分子標的薬治療での協力が必要であったため、当科から薬剤師外来を開始した。薬剤師外来の介入回数は1薬剤1人最大6回とし、アドヒアランスや有害事象のコントロールに問題がなければ終了、患者からの要望があれば継続も可能とした。新規薬剤導入時は、医師からの治療方針説明とその同意後すぐに薬剤師から更に詳細な薬剤指導を行い、同時に薬剤師外来の趣旨も説明した。治療開始後の薬剤師外来の流れとしては、患者来院後に採血等の検査を行った後、医師診察前に介入し有害事象の聴取を行い、カルテにCTCAEグレード表を記載、必要に応じて主治医へ病状や対処治療薬等を直接報告した。
〈結果〉薬剤師外来開始後の2021年1月から5月の4ヶ月間で、患者11名41件、患者一人当たり平均3.7回の薬剤師外来を行った。初回薬剤指導時には15分以上要することもあったが、治療開始後の有害事象モニタリングでは10分以内で終了可能であった。医師診察では、有害事象聴取や対処治療薬選択等の負担が大幅に軽減された。
病薬・薬薬連携では、地域保険薬局との定期的な院内(web)勉強会を行い知識の向上と意識の共通化を図っている。診療においては、処方箋のフリーコメント欄に投与量減量や休薬の必要性等を記載し情報を共有している。必要に応じて保険薬局から直接医師への情報提供も行っている。
〈考察〉薬剤師が直接カルテ記載を行うようになったことで、更に深く診療に参加できる体制となったことから、薬剤師の忙しい業務の中から少しでも患者との時間を作る工夫を病院全体の体制として行う必要があり、医者、看護師だけではなく、薬剤師等の多くの目で患者を観察し、接することが重要である。更に保険薬局との病薬・薬薬連携を通した地域医療連携で患者をサポートする。

EP19-45

当科で経験した転移再発乳癌患者さんの訪問診療依頼時期とその問題点

産業医科大学　第二外科学
田嶋　裕子、高　すみれ、松田　有希、有村　ゆう子、上田　彩加、永田　旭

COVID-19流行拡大に伴い、面会制限のある入院費ではなく人生最後を在宅で過ごすことを希望する人が増加してきている。その際療養者本人による意思決定を基本として、医療・ケアチームとの話し合いが重要であるとされているが、転移・再発乳癌患者は長期間生存する例も多く、どの段階で訪問診療医に依頼するか判断が難しい。当科では治療がlate lineになってきた段階でがん支援センターに介入を依頼し、在宅で過ごすことを希望された人には訪問診療医に紹介している。当科で経験した転移再発乳癌患者さんの訪問診療依頼時期とその問題点を検討する。
対象：2017年1月～2021年12月に在宅で最後を迎えられた6例。訪問診療依頼時の年齢中央値70.5才(56～78)。サブタイプ：ルミナールA 1例、ルミナールB 2例、ルミナールBHER 2 2例、TNBC 1例。初診から再発までの期間中央値286.5日(0～3117)。結果：がん相談支援介依頼から訪問診療医依頼までの期間中央値105日(1～303)。訪問診療依頼から亡くなるまでの期間中央値56日(15～541)。がん相談支援室介入依頼時と訪問診療医依頼時のPPS(Palliative Performance Scale)、KPS(Karnofsky Performance Scale)、PPI(Palliative Prognostic Index)をグラフに示す。
考察：乳癌患者さんは年齢が若い方が多く、進行した状態でも全身状態がある程度保たれているため、できるだけ当院への通院を希望されることが多い。しかし状態が悪くなり始めると一気に悪化するため急いで訪問診療依頼するケースが目立った。保険診療の関係上、総合病院への頻回な通院があるうちからの訪問診療は難しいが、患者さんへの負担にならないように移行の工夫が必要だと思われた



★EP19-46

人生百年時代における3世代乳がん予防・診療療体制の充実（サテライトセンター開設の効果と課題）

[1]かみいち総合病院　外科、[2]富山大学　消化器・腫瘍・総合外科、
[3]富山大学附属病院　形成再建外科・美容外科、[4]富山大学附属病院　看護部
関根　慎一[1]、松井　恒志[2]、金谷　瑛美[2]、荒木　美聡[2]、森山　亮仁[1]、
柄戸　美智代[2]、三輪　武史[2]、葛城　遼平[3]、倉田　典子[4]、佐武　利彦[3]、
藤井　努[2]

【はじめに】乳がんは、AYA世代から超高齢者まで、3世代が暮らす家庭のどの年代にも起こりうる。地域においても安心して乳がん治療を受けることができるように、R3年4月、当院に乳がん治療サテライトセンターが設立された。乳がん検診や乳腺外来へ足を運びやすく、安心して治療を受けることができる環境が整備された。
【具体的な事業】①検診・ドックにおける早期発見・診断体制の整備。②乳がんになっても、安心した治療が受けられるための体制作り。(手術を中心とした局所治療、化学療法などは合同カンファレンスの内容をもとに、当院で行うことが可能、専門性の高い遺伝子診断・治療、乳房再建を希望される場合は大学病院と連携) ③術後乳がん治療の質の維持・高齢乳がん患者の診療連携体制の充実。
【結果】センター設立前は人間ドックのオプションであった乳腺ドックを、単独でも受診できるようにし、半年で20件増加した。乳がん検診(乳腺エコー)受診者もR2年度に比して128件→212件と5 8%増加した。女性医師・スタッフによる乳腺外来を開設・インターネット予約も導入し、乳腺外来患者は64人/月から104人/月と1.6倍となった。化学療法件数も約2倍に増加した。ホルモン内服患者の増加に伴い骨密度測定装置(DEXA法)を新たに導入し検査件数が30%増加した。自家再建希望患者も積極的に大学病院に紹介している。大学病院にて術後フォロー患者の当院紹介も12名に及んだ。また、当センターと同時に開設された、「地域医療支援学講座」との共同活動により、基礎疾患の多い方や、在宅医療、訪問診療などを希望の高齢乳がん患者の地域連携体制の充実が図られた。看取りも含めた乳がん在宅診療もR3年8月より行っている。合同カンファレンスや病理検討会の他にも、大学病院の乳がん看護認定看護師による定期勉強会を開催し、人材交流とスタッフのレベルアップを図っている。
【今後の課題】1.受診希望者増加に伴う検診・ドック枠の確保と受診にかかる時間の短縮。予約システムの簡略化。2.町民の検診受診率の増加。3.外来化学療法センターの効率的で安全な運営。継続的なスタッフの教育。これらを改善・発展し安定した患者サービスの提供することが目標である。業務内容と課題を明確にすることで、サテライト機能の更なる充実を図り、住民の皆様に地域中核病院としての利便性を兼ね備えた乳がん治療を提供したいと考える。

★EP19-47

テレメディシンを活用した北海道における乳癌治療の経験

[1]広域紋別病院　外科、[2]国立病院機構旭川医療センター　病理部、
[3]札幌医科大学　消化器・総合、乳腺・内分泌外科
曽ヶ端　克哉[1]、柴田　稔人[1]、内山　素伸[1]、及川　郁雄[1]、玉川　進[2]、
九冨　五郎[3]、竹政　伊知朗[3]

【目的】
日本の面積の約22%を占める広大な北海道は地域の隅々まで標準化された医療を行き渡らせることが様々な領域において課題となっている。北海道は医療計画において21の二次医療圏が設定されているものの札幌市を中心とした道央圏に医療資源が集中している。殊に乳癌診療については、仕事を持っている若い患者も多く、距離が離れた専門医のいる近郊都市よりも、地元で治療を要望される場合が多い。しかしながら診断および治療に関して幅広い知識が求められている乳癌の専門的な治療を地域で提供することに限界もある。今回、標準的な乳癌診療を提供するためにテレメディシンを活用し乳腺専門医とともに地域で取り組んだ経験を報告する。
【方法】
広域紋別病院と約300Km離れた札幌医科大学をネットワークでつなぎPCS-XG100のビデオ会議システムを利用した遠隔支援をうけて乳癌手術を行った。これは札幌医科大学のカンファレンスルームから広域紋別病院の手術室のモニターにアノテーション機能を利用した指示を映し出し、それを当院の術者が確認して手術を進めていくものである。さらに、紋別市から約140Km離れた旭川医療センター病理部と既存のテレコミュニケーションツールであるFaceTimeを使用し当院検査室とつないで遠隔術中迅速病理診断を行った。
【結果】
乳腺専門医のいる施設と遜色のない標準的な乳癌治療を提供することができた。
【考察】
がん医療の標準化体制構築のため様々な施策が行われているものの常勤乳腺専門医がいない地方のがん診療連携拠点病院は多い。乳癌治療においてセンチネルリンパ節生検は不必要な腋下リンパ節郭清を避けるためにも必要であるが、時間的な制約を解決し乳腺専門医が遠隔地域で手術を行ったとしても術中病理診断ができなければ論外である。乳腺専門医と病理専門医が不在であっても地域において標準的な乳癌手術を提供できたことは患者にとって有益であり、地域医療の格差を縮小するためにテレメディシンを活用することは有用な手段であると思われた。

★：優秀ポスター

EP19-48
地方都市での乳腺専門有床診療所開業の15年～病診連携を模索しながらの孤軍奮闘～

医療法人虹樹会　おおえ乳腺クリニック
大江　信哉、藤島　由佳

＜はじめに＞当クリニックは、2007年6月に京都府北部の小都市に開院した有床診療所で、2022年6月で開院15年が経過する。当地域に総合病院は存在するものの、私以外に乳腺専門医は不在で、乳腺外科の標榜も当クリニックのみである。また緩和ケア病棟を備える病院も無いのが現状という医療環境だが、当然乳癌患者は多数存在する。この地域に乳腺専門有床診療所を開院して、周囲の総合病院との病診連携を模索しながら継続してきた乳癌診療を報告する。＜当クリニックの概要＞当クリニックは6床の有床診療所で、スタッフは19名（医師2名、看護師5名、看護助手2名、診療放射線技師2名、臨床検査技師1名、事務員5名、管理栄養士1名、調理師1名）で日々の診療を行なっている。検査機器は、マンモグラフィー1台、超音波検査装置3台、ステレオガイド下マンモトーム生検装置1台、CT 1台である。外来診療は週4日、手術日は週1日である。＜当クリニックの診療内容＞市のマンモグラフィー検診を年2500件担当し、通常診療では、乳腺疾患の診断、手術治療、術前後の化学療法、術後補助療法、再発乳癌治療と、放射線治療と終末期医療以外の乳腺診療を全て行なっている。＜診療実績＞抄録登録時点での原発乳癌手術症例数は1100例で、年平均75例程度になる。術後治療、経過観察は当然だが、手術症例が増加すると再発症例も増加する。ここ数年は常時10数名の再発乳癌患者の治療も行なっている。＜病診連携＞幸い放射線治療は近隣の総合病院で施行することが可能で、温存術後患者、再発患者の放射線治療は可能だが、やはり再発患者が終末期を迎えた際の病診連携が困難である。総合病院に緩和ケア病棟が無い現状では、ギリギリまで当クリニックで対応し、急変直前で病院の外科医師に対応をお願いすることが多くなる。患者も自分の終末期がどうなるかという不安が募ってくるが、現状の医療環境ではこのような対処法しかできないのが現状である。＜今後の課題＞地方都市でも乳癌患者は多数存在し、当クリニックでは今後も手術治療を含めた乳癌診療を継続する予定だが、再発乳癌患者さんの終末期にどう対処していくかが今後の最大の課題と考える。

EP19-49
体系的乳癌診療に向けたチーム作りの現状と課題

[1]高松市立みんなの病院　外科、
[2]高松市立みんなの病院　がん診療支援センター
中川　美砂子[1]、中川　靖士[1]、塩谷　美由紀[2]、細川　朋弘[2]

免疫チェックポイント阻害剤(ICI)の導入やBRCA 検査の適応拡大など、乳癌診療はさらに変革している。その中で3年前に乳腺外来を新設し、診療を開始した。体系的乳癌診療に向けたチーム作りと今後の課題について報告する。
1）当院の現状と実績
当院は25診療科、305床の高松市南部に位置する総合病院である。2018年9月に移転して改称し新病院となった。2019年4月より乳腺専門医として赴任した。化学療法と緩和ケア認定看護師が各1名、認定薬剤師が1名存在した。新規患者は2019年度32例、2020年度31例であった。院内紹介と当科初診が50.8%で乳癌患者の潜在性を実感した。Stage2以上は50．8％、Luminal-Aタイプ以外は39.6%で化学療法が適応となる患者の割合が多く、既往症や高齢を理由に標準治療を達成できない患者は50.8%であった。集学的治療が必要な患者が多い一方で、QOLやACPを尊重した治療を検討する場面も多く、当院の役割が明らかとなった。
2）ICI治療の導入、免疫関連有害事象対策(irAE)の取り組み
総合病院での治療が必要な再発患者の紹介は年々増加傾向にある。他科でICIは使用されていたが、院内統一の irAE対策は実行されていない現状があった。対策チーム結成に向けてがん診療支援センターと組織横断的な取り組みを始めた。検査項目の統一化、専門医に紹介する症状の目安を定義し、速やかに紹介できる体制づくりを検討している。また救急外来での対応を全科医師に周知し、ICI投与歴がわかるようカルテ記載を統一すること、がん検討会でirAE発生状況を周知し、知識の共有を図る事を検討している。
3）BRCA遺伝検査の導入
BRCA検査は当院でも導入した。カウンセリングは近隣大学病院と提携して行う。限られた時間の中で効率よく周知するために、パンフレットを作成し、チェックリストと家系図は患者に記載させ、診察時に補足する体制とした。また全職員が最低限の知識を持てるよう、HBOCに関する勉強会を開催している。
外来開設から3年目、乳癌診療を体系的に行うには人材も医療機器も不十分だが、限られた資源で診療を行うにはチームやシステム作りが重要である。刻々と変化する乳癌診療について知識を共有し、意識を高めて地域に根付いた診療ができるよう体制を整えたい。

EP19-50
AYA支援への取り組みと今後の課題

秋田赤十字病院　乳腺外科
伊藤　亜樹、柿崎　綾乃、若木　暢々子、鎌田　収一

高齢者率が高い当県においてAYA世代の乳がん患者は患者数が少なく医療機関での知識や経験が蓄積されにくい。加えて患者背景も多様でありニーズも多岐にわたるため個々の患者に対して十分な支援が行われているとは言い難い。そこで地域がん診療連携拠点病院である当院において第3期がん対策基本計画に基づき、令和3年からがん相談支援センターが中心となりAYA支援を行う体制づくりを行った。チーム発足とまではいかないものの現在までの活動実績と課題、今後の展望について報告する。
【活動実績】令和2年11月に医師、看護師、MSWの計4名で「支援チーム養成プログラム」に参加し、当院での現状を踏まえ支援体制構築の上で取り組むべき課題を共有した。まずは患者の捕捉と患者個々のニーズを把握することから始めることとした。以前は診療室での限られた時間内で、担当医師が中心となり妊孕性温存や就労に関する相談を行っていたが、年齢的にAYAに該当する患者は網羅的に相談支援センターを支援の窓口とすることとし、外来看護師から支援センターにつなげることで患者の捕捉を行った。また、病棟においても必要があれば相談支援センターに紹介することとした。これには外来及び病棟スタッフの意識向上が必要であったため、「AYA支援」の案内チラシ配布や研修会での教育を行った。支援センターではアンケートを通じてニーズを把握し、必要に応じて妊孕性温存や遺伝診療、就労支援の情報提供を行い、その後担当部署への対応を行っている。妊孕性温存については当県のがん・生殖医療ネットワークを利用する体制ができており、迅速な対応を目指している。支援を始めてから現在まで7人の乳がん患者を相談支援センターにつなぐことができた。相談内容は妊孕性温存、リンパ浮腫、仕事の両立や家族のことなど多岐にわたっていた。
【今後の課題】拾い上げのシステム化やニーズの捕捉については更にシステムづくりが必要である。またAYA支援には多職種の関わりが必須であるため事例検討等を通して職員の意識を高め、連携を強化していきたいと考えている。高齢者が多い当県においてはAYA支援の優先度が低くなってしまうこともあり、特に地方においてはがん相談だけでも拠点病院へつなげる意識付けが必要である。紹介患者には卵巣毒性や遺伝について言及されることなく周術期の化学療法を終えている患者もおり、県内全体を通した意識向上の必要性を感じた。

EP19-51
在宅看護における乳がん患者に関する文献研究

医療法人　社団　すまいる　おれんじ訪問看護ステーション
加藤　直美、長　光代

【はじめに】
我が国では、地域包括ケアシステムの構築を目指している中、コロナ禍の影響で入院患者の面会が制限され、自宅での看取りを希望される患者や家族が増加している現状がある。今回女性の罹患率が最も多い乳がん患者に焦点を当て、在宅における乳がん看護の研究の動向を明らかにした。
【方法】
在宅医療連携拠点事業が開始された2011年から2021年12月の10年間とし、キーワードを「乳がん」「在宅」「看護」「原著論文」とし、医学中央雑誌Web(ver.5)を用いて文献検索した。抽出された文献24件のうち、研究目的に沿った文献18件を対象とし分析した。
【結果】
研究対象者は、文献研究が1件、在宅療養中患者の事例研究が8件、化学療法中の患者が3件、術後のリンパ浮腫患者が2件、在宅移行時の患者が1件、術後患者と看護師が1件、看護師が1件、夫が1件であった。内容では、在宅療養中の思いが5件、患者指導について4件、看護実践が3件、多職種や施設間の連携について2件、その他4件であった。その詳細は、患者は、術後の合併症の一つである上肢の可動域制限の困難さや抗がん剤治療開始への不安、生きることを諦めず、死に対する恐怖を抱きながら過ごしていた。中には、がんであることを未だに受容できない患者もいた。また、闘病者同士で支え合いながらも、同じ闘病者の状態悪化を目の当たりにし、不安を感じているものもいた。介護者である夫は、妻と一緒にがんと闘うつもりでいるものの、妻の介護で仕事の継続は難しく、自身の生活に支障をきたしていた。医療者は、術後のリハビリやリンパ浮腫、創部ケアについてパンフレットを作成しそれを用いて指導、また多職種や関連機関と連携することでケアの統一を図っていた。
【考察】
若くして乳がんに罹患した患者の多くは、最後まで治療を諦めず、訪問診療や訪問看護の希望する患者が少ないことから、在宅における研究が少ないと考える。また、事例研究が半数を占めるのは、対象者である患者の家族関係や家族役割など様々であることが一因であると考える。今回の文献研究から、患者や家族は在宅でも多くの悩みを抱いており、病院と在宅との連携、すなわち地域包括ケアシステムの構築が重要課題と言える。

★：優秀ポスター

EP19-52
チーム医療におけるソシオエステティシャンの必要性 ～外来・化学療法室・入院病棟での関わり方～

たけべ乳腺外科クリニック
森本　裕子、新井　貴士、武部　晃司

【はじめに】当院は年間約200例の乳腺手術を行っている乳腺専門クリニックである。2018年よりソシオエステティシャンによるソシオエステティックを導入している。乳癌患者の抗がん剤治療は、副作用に加え、外見の変化の苦痛、それによる更なる精神的苦痛を伴う。それらを軽減し、前向きに治療にむかえるようアピアランスケアを中心に様々なサポートを行っている。現状と今後の課題を報告する。【目的】施術介入後の患者の満足度を調べ、今後に生かす【活動方法】実施期間:2020年10月～ 2021年10月　施術人数:957名　対象:当院乳癌治療中患者　活動場所:外来・化学療法室・入院病棟　方法:医師・看護師長の指示の下、必要な患者の診察前カンファレンスに参加する。施術前までに電子カルテを閲覧することで患者さんの病状や症状を把握する。患者に必要なサポートを医師、看護師長と考察する。ソシオエステティックの効果等を考慮し、患者に必要な施術を行う。2回目以降は患者と相談しながら定期受診時に予約を取り、施術による介入だけではなくコミュニケーションの専門性を通じて発話、感情表出を促し、生活面や心理面のサポートを行う。多職種によるふり返りを行い、医療スタッフへの追加情報の提供に貢献し情報共有を図り、切れ目のない対応で患者さんをケアする。定期的なイベント時にワークショップを行う。【結果】OP前に介入した患者はリラクゼーションによりOPへの不安が軽減された。再発患者は精神的介入が多かった。医療者との橋渡しができた。リンパ浮腫患者の対応は、精神的アプローチはできたが浮腫に対しては目に見えた結果が出なかった。【結語】医療スタッフがソシオエステティックを理解し、必要とする患者に声かけすることにより、患者介入数は増加している。ソシオエステティシャンがチーム医療の一員として医療スタッフと連携することで患者個々の問題解決に導く施術や傾聴ができた。患者から「感謝」「心の治療になる」「治療を頑張ろうと思えた」等の感想が多数寄せられた。症例実績を重ねて、様々な医療機関に受け入れて頂けるよう、努力していきたい。【課題】医療者にソシオエステティックの医療における必要性を理解して頂く。また、患者、医療従事者にとって必要とされるソシオエステティシャンを育成することもソシオエステティックが定着することも今後の課題である。

EP19-53
オンラインを用いた勉強会（Web Meeting）による、乳腺専門クリニックのレベルアップに向けた取り組み

[1]乳腺クリニック・道後、[2]やまかわ乳腺クリニック、[3]ひがき乳腺クリニック、[4]うだ内科胃腸科外科クリニック、
[5]岡山中央病院　セントラルクリニック伊島、[6]多度津三宅病院、
[7]はつかいち乳腺クリニック
井上　博道[1]、鎌田　めぐみ[1]、辻　千春[1]、西　知里[1]、山川　卓[2]、檜垣　健二[3]、宇田　憲司[4]、今田　孝子[5]、水藤　晶子[6]、川渕　義治[7]

＜背景＞近年、地方都市においても医療資源を有効に活用するための「病診連携」は広く浸透し、一定の効果をあげている。しかしながら、いわゆる「基幹病院」と「かかりつけ医（乳腺専門クリニック）」では対応している疾患や検査体制の相違などがあり、個人の乳腺専門クリニックは日常診療において日々模索しているのが現状である。そこで我々は個人経営の乳腺専門クリニック特有の問題点や問題解決の方法を共有できる研究会を開催し、乳腺専門クリニックのレベルアップを図る事が急務であると考えた。＜研究会の実際＞2016年8月31日に「第一回中四国乳腺クリニックの会～ Web Meeting ～」として開始し2021年8月31日まで、合計9回開催した（2020年は諸事情により休会）。参加医療機関は・「ひがき乳腺クリニック（桧垣健二先生・広島県広島市）」・「うだ胃腸科内科外科クリニック（宇田憲司先生・広島県福山市）」・「岡山中央病院 セントラルクリニック・伊島（今田孝子先生・岡山県岡山市）」・「多度津三宅病院（水藤晶子先生・岡山県）」・「やまかわ乳腺外科クリニック（山川 卓先生・高知県高知市）」・「伊藤外科乳腺クリニック（安藝史典先生・高知県高知市）」・「たけべ乳腺外科クリニック（新井貴士先生・香川県高松市）」・「今治第一病院（戸田 茂 先生・愛媛県今治市）」・「乳腺クリニック・道後（当院、井上 博道・愛媛県松山市）」（順不同）の合計9施設であった。ZOOMを用いて画像と音声を双方向に中継し、参加者全員が自由に発言できる環境を整備した。毎回1 ～ 2名の発表者を事前に指名しておき、持ち時間30分でご発表いただき、引き続き発表内容について質疑応答を行う形式とした。議題はなるべく基幹病院や一般的な研究会のテーマと重複しない、個人の開業医ならではのものとなるようご協力いただいた。合計9回のWeb Meetingを振り返り、検討することによって今後の乳腺専門クリニックのより良い乳腺医療の発展に貢献していきたいと考えている。

EP19-54
地方小規模病院での乳腺外来の立ち上げについて

KKR北陸病院　外科
北原　智美、荒能　義彦

はじめに：当院は急性期病棟と地域包括ケア病棟を持つ床数124床の小規模病院である．2021年4月より当院外科に赴任し，乳腺外来の立ち上げを行った．以前よりMMG検診施設画像認定施設であり，併設されている健康管理センターでは年間2000件以上のMMG検診を行ってる．ただ乳腺専門医の常勤がおらず精密検査や手術を含む治療はわずかであった．乳腺外来を立ち上げ，徐々に患者が増加するにあたり，チーム医療をしていく上で意識の確認を行うため，現時点までの当院の実績をまとめ，さらに該当病棟看護師21人へアンケートを行い，今後のチーム作りへの課題を考えていく．
結果：2021年4月より11月までの乳がんと診断したのは20例，手術症例は15例であった．手術症例の平均年齢は，67.1歳（40代3人，50代2人，60代2人，70代5人，80代3人）と高齢者が多い傾向にあった．当該病棟看護師 は20代4例（19 % ），30代11人（52.4 % ），40代2人（9.5 % ），50代4人（19% ）．乳がん検診は対象年齢全員が受けていた．乳がん患者を受け持つと気をつかうと感じたのは19人（90%）であり，全員がボディーイメージの変容への精神的フォローについてあげていた．センチネルリンパ節生検について自信をもって患者に説明できるのは1人（4.8% ），なんとなく10人（47.6% ），説明できないは10人（47.6% ）であった．
考察：当院の急性期病棟には内科・整形外科・外科・泌尿器科の重症や術後患者が入り，患者の年齢層が高く介助が必要な患者が多い．一般的に乳がんの患者は，比較的年齢が若くADLも自立はしているが，精神的に不安定な場合が多く，看護に戸惑いを感じていることが多かった．乳がんの知識の自信がなく患者への関わりが難しく感じることが多いため，今後知識の積み上げが必要と思われた．ただ，小規模の病院でもあり患者情報を多職種で共有し対応することは可能であることからフットワークを軽く対応していたいと思っている．
結語：乳腺外来を立ち上げるにあたり，現状の評価を行った．今後の課題を検討しチームを作り上げていきたい．

EP19-55
患者の治療とケアプロセスを医師と看護師協働の視点から提示する乳がん多職種カンファレンスの実践報告

[1]製鉄記念広畑病院　看護部、[2]製鉄記念広畑病院　乳腺外科
松本　仁美[1]、北山　奈央子[1]、前田　利枝子[1]、田口　芙佳[2]、河野　誠之[2]

背景
乳がんは罹患率、生存率も高く、好発年齢が他の癌腫より若い。また、がんの大きさや数、病期やサブタイプ、*BRCA1/2*遺伝子の病的バリアント有無によって推奨される治療は異なる。また、生活背景や価値観によって、患者の意思決定は異なるため多職種によるチーム医療が大切である。当院では、以前から乳腺外科医師が症例提示を行う形で乳がん多職種カンファレンスを行っていたが、2021年より医学的な身体的側面だけではなく、多面的な視点で医師と看護師が症例提示し、乳がん治療を選択する際の患者の個別性を考慮した意思決定のプロセスも含めて、参加者がより活発にディスカッションできるような多職種カンファレンスを計画して実施したので報告する。
方法
事前の参加者アンケートからテーマを決定し、開催日の1－2週間前に、症例スライドと開催方法（Zoom、会場、日時等）を院内メールで通知する。医師と看護師が40分程度の症例提示を行った後、40分程度のディスカッションを行う。カンファレンス終了後に感想や今後に関心のあるテーマについて意見集約を行う。
結果
2021年にZoomを活用したカンファレンスを計4回実施し、参加者は延べ74名で、医師20名、看護師39名、臨床検査技師8名、放射線技師1名、薬剤師6名であった。主たる参加動機は、「お知らせを見た」「乳癌患者のケアを勉強したい」「乳癌治療を勉強したい」であった。次回に希望するテーマでは「放射線治療」「術前・術後の補助療法」「緩和ケア」「再発治療」「サブタイプに応じた治療」「遺伝性乳癌卵巣癌症候群」「分子標的薬」「思春期若年乳癌」で関心が高かった。開催方法として、参加者はZoomと院内会議室のハイブリッド開催を希望し、Zoomを用いることで物理的な利便性に加え、乳癌ケアの経験に関わらず参加しやすいとの意見があった。副次的効果として、不参加でも資料を見た職員から知識の活用や主催者の日々の実践に対する共感や支持的な意見があった。
考察とまとめ
コロナ禍では直接対面でのカンファレンスが困難となり、Zoomという会議ツールを得たことで、参加者にとってより参加しやすい環境を作ることにつながった。また、参加者に関心のあるテーマで症例提示することで、多職種によるディスカッションが活発になり、日々の臨床やチーム医療の実践に活かしやすくなったと考える。

★：優秀ポスター

EP19-56
多職種連携を行った妊娠期乳癌の一例

JA愛知厚生連　江南厚生病院　外科
谷口　絵美、飛永　純一、中森　万緒、伊藤　雄貴

症例は34歳女性、妊娠20週で左乳房にしこりを自覚し受診した。触診で左C領域に3cm大の腫瘤を触知し、乳腺超音波検査で左C領域に35mm大の分葉形の混合性エコー腫瘤を認めた。乳腺針生検でInvasive ductal carcinoma, Luminal B/HER2+の診断であった。多職種連携により治療法を検討した結果、化学療法を妊娠中に完遂することが難しいため出産後に行う方針とし、妊娠26週時点で乳房切除術とセンチネルリンパ節生検を行った。センチネルリンパ節生検は陽性でレベルⅠのリンパ節郭清を追加した。妊娠30週で帝王切開により出産し、術後補助化学療法としてEC療法4コース、HER＋PER＋DTX療法4コース、HER＋PER療法14コースを施行した。現在LH-RHアナログ、タモキシフェン併用療法を施行中で、術後2年7ヶ月再発転移なく経過している。今回我々が経験した、他職種連携を行った妊娠期乳癌の一例を報告する。

EP19-57
化学療法中の患者の好む味・好まない味とレシピ提案についての検討　-塩味や無味より酸味や辛味-

[1]かねこクリニック　栄養科、[2]かねこクリニック　薬剤部、
[3]かねこクリニック　乳腺・甲状腺外科
馬場　夏未[1]、松田　絹代[2]、清野　聡美[2]、有馬　都[3]、伊東　大樹[3]、
西澤　由香理[3]、ウェレット　朋代[3]、金子　洋一[3]

【背景】近年のがん治療では、短期間での入院や通院でも治療が可能となり、家庭での生活を送りながらがんと向き合っている患者が増えている。当院でも化学療法を施行している患者がいるが、その味覚障害の実態は解明できていない。そこで実態を調査し、解明することで患者のQOL向上に繋がることを目的に立案した。
【目的】化学療法により、どのように味覚が変わり、どのような味を好むか把握することと、化学療法を施行している患者に合わせたレシピを提案する。
【方法】2021.6.7~2021.6.25 の平日15日間に入院患者263名(重複あり)を対象に提供している食事についてのアンケート調査を行い、化学療法を施行している患者(以下 化学療法群)としていない患者(以下 対象群)で好む味(酸味・甘味・塩味・苦味・辛味)に違いがあるかを調査した。また、化学療法による味覚障害がある入院患者に対して、個別に聞き取りを行い、好む味のレシピを提案した。
【結果】アンケートの回答者は163名(回答率 62.0%、化学療法群：42名、対象群：121名)であり、年齢は33歳～ 84歳(平均：57.6歳)であった。美味しいと答えた人の割合が酸味(化学療法群：22.6%、対象群：17.7%)と辛味(化学療法群：16.1%、対象群：13.7%)で化学療法群が高かったのに対して塩味(化学療法群：43.0%、対象群：50.2%)は対象群が高かった。また、個別の聞き取りで多くの患者が水や米飯を美味しく感じず、それに対する工夫や酸味や辛味を使用したレシピを求めた。それに対して酸味を加える工夫、例えば水はレモン水、米飯はちらし寿司、主菜は酢を使ったレシピ(マリネや酢豚など)や辛味を加える工夫、例えばキムチを使ったレシピ(キムチ煮や炒め物など)を中心に提案した。
【考察】化学療法群は多くの人が好むであろう塩味をあまり好まなくなり、無味に対しては苦味を感じやすく、またアクセントとなる酸味・辛味を使用した食事を好むことが分かった。今後、味覚障害のある患者へのレシピ提案の参考にするとともに、入院中の食事でも個別に対応する方法を検討していきたい。また、今回は入院患者のみの調査だったので、外来患者への栄養指導・レシピ提案も実施し、さらに提案したレシピの評価方法を検討・実施していきたい。

EP19-58
自壊創を有する乳癌患者に対する多職種介入の実際と今後の課題

[1]新小山市民病院　外科、[2]新小山市民病院　看護部
宮崎　千絵子[1]、鈴木　孝枝[2]、黒川　由香[2]、寺門　裕子[2]、土田　絵美[2]、
栃木　由恵[2]

【はじめに】出血や浸出液を伴う自壊創を有する患者は、身体的負担に加え精神的苦痛を抱えている。今回、多職種が介入した事例を振り返り、今後の課題を検討する。
【症例】70歳代後半の女性。日常生活は自立、80歳代の夫と娘の3人暮らし。右乳癌の診断で右乳房部分切除術＋センチネルリンパ節生検を施行。トリプルネガティブ乳癌のため術後補助化学療法を提案されたが希望せず経過観察。術後約１年で右腋窩リンパ節再発し腋窩リンパ節郭清術施行。抗がん治療が長期になる可能性が高いため、乳がん看護認定看護師に継続的な介入を依頼し、受診日に同席してもらい他職種の専門的介入の要否を共に検討してもらった。化学療法の導入にあたり、がん薬物療法看護認定看護師に介入依頼し、治療中の安楽な体位の工夫や支持療法を提案してもらった。経過中に右腋窩腫瘤が露出し出血し、自宅での創管理目的で皮膚排泄ケア認定看護師に介入を依頼。軟膏や保護材の選択、患者のセルフケア確立に向けた指導をお願いした。自宅での創処置に不安があり、医療連携室へ社会資源の活用について介入を依頼し、訪問診療と訪問看護の利用を開始、夫の身体的、精神的疲労が蓄積したため、気持ちを汲み取りながらサポートしてもらった。病勢進行に伴い、抗がん剤の変更を提案されたが、治療を希望する家族に応えたい思いと、副作用に対する不安があり、治療継続の意思決定を支援してもらうためにがん看護専門看護師と緩和ケア認定看護師に家族を含めた精神的ケア目的に介入を依頼した。訪問看護師と連携、情報共有を図り、在宅での環境調整を提案、納得のいく治療選択ができるよう医師と患者の橋渡し、調整を行ってもらった。自宅での生活を継続していたが、自壊創からの持続する出血により緊急入院、皮膚科介入依頼し、モーズ法を数回施行し出血のコントロールを行った。ＢＳＣの方針とし、患者、家族と相談の上、療養先は病院を希望されたため療養型病院へ転院。
【考察】医師と乳がん看護認定看護師が、タイムリーに多職種と連携を図り協働したことで、予測される事象に早期から対応できたと考える。それぞれの専門性を活かした介入により、自壊創を有しながらも安心して治療に臨み、その人らしい生活が維持できたのではないかと考える。外来入院をとおして継続的に多職種連携しながら患者個人に合わせた治療を提供できるような仕組みを構築することが今後の課題である。

EP19-59
当院のがん看護外来における乳腺科医師と専門看護師らの協働の実際

淀川キリスト教病院
早川　昌子、畠山　明子、箕畑　順也

当院ではがん看護外来をがんライフサポート(以下LS)と名称し、シームレスな継続看護を提供することを目的としている。LSの中心的役割は、組織横断的に機能するがん看護専門看護師(以下OCNS)が担っている。今回LSを基盤とし、医師、OCNS、リエゾン精神看護専門看護師(以下リエゾンナース)らが協働することにより、適切に治療継続ができた症例を報告する。
症例１　56歳女性、cT2N0M0 c stage Ⅱ Aの左乳癌で治療目的で紹介受診。問診票には、うつ病既往がある旨記載されていた。初診時診察に同席したOCNSが、病状理解や背景の複雑さなどに治療同意力への懸念を感じ、リエゾンナースに協働を依頼。診察に同席し、診察後、精神状態査定目的もあり面接を行った。結果、活発な幻聴と中等度の抑うつ気分を伴う統合失調症であり、複数の精神症状が乳癌治療の理解と意思決定に影響していることを査定、乳腺科医師に情報をフィードバックした。相談の結果、精神科入院病棟のない当院では治療継続が困難になることが予測され、精神科乳腺科とも入院治療が可能な施設を紹介、患者は治療継続することができた。「ここで治療できないのは残念だが、私の病気があるので仕方ない」と患者家族は穏やかな表情で受け止めた。
症例２　72歳女性、cT4bN2M1 c stageⅣの右乳癌。食欲不振、味覚異常などを主訴に当院救急外来を受診､救急科から紹介。初診時からOCNSが介入し、精神科治療歴はないが抑うつ気分が存在する印象をもったため、リエゾンナースに連携協働を依頼。当初精神科受診に拒否があり、LSの枠組みで患者家族と面接を行い、身体症を推測させる特異な身体感覚が患者の受診遅延やセルフケア不足に影響していると査定した。適切な精神科治療の必要性が示唆され、患者の困りごとである不眠に焦点をあて当院精神科受診を準備、保護的な関係性を保つことで治療を開始することができた。治療初期には拒薬等があり、OCNSが訪問看護の導入も設定、訪問看護師らとも連携し、乳癌治療と精神科治療を並行できるよう支援した。結果、精神症状は安定し、治療のコンプライアンスも良好で継続できている。
考察：担当医や患者からの要請があってからではなく、初診時からすべての担癌患者の診察に同席する当院のLSは、OCNSを中心に担当医や必要なリソースとタイムリーに連携協働できるあり方となっており、複雑な背景をもつ患者にも適切な乳がん治療を提供できるものであった。

★：優秀ポスター

EP19-60
がん拠点病院から地域の病院に転院した患者の所感に関する検討　～よりスムーズな連携を目指して～

医療法人思誠会　渡辺病院
溝尾　妙子

【背景】近年、「切れ目ないがん医療の提供」を目的に、がん診療連携拠点病院と地域の医療機関との連携が進められてきている。地域の医療機関へ転院する患者の所感を把握し介入できれば、がん拠点病院から地域の医療機関への連携がよりスムーズになり、患者が安心して治療を継続できると考える。本研究では、がん拠点病院から地域の医療機関へ転院した患者の心情とその要因を明らかにする。
【方法】がん拠点病院から当院（地域の医療機関）に紹介された乳がん患者のうち、2019年4月から2019年11月までに当院を受診した患者に対して、半構造化面接を実施した。分析方法は質的帰納的分析法を用いた。内容を逐語録にし、当院に転院した時の心情が語られている文脈を抽出しコード化し、共通する意味を持つもの同士をサブカテゴリー化、カテゴリー化した。データの分析については、3人の研究者と検討した。
【結果】対象は15名。平均年齢72歳。当院からがん拠点病院に紹介し逆紹介された患者は11名、がん拠点病院から当院に紹介された患者は4名だった。分析の結果、中核カテゴリーとして利点と問題点に分類され、4つのカテゴリーと8つのサブカテゴリーが抽出された。利点を示すカテゴリーとしては、【利便性の良さ】【地元病院への信頼】【地元の専門医への信頼】が抽出された。【利便性の良さ】は「通院距離の近さ」、「待ち時間の少なさ」が大きな利点であった。また、「元々かかりつけで安心」「丁寧な対応」といった【地元病院への信頼】、さらに「地域でも専門医にみてもらえる」「知った医師」といった【地元医師への信頼】も利点であった。問題点を示すカテゴリーとして【医療資源不足】が抽出され、「設備の少なさ」「看護師の少なさ」が要因であった。
【結語】がん拠点病院から地域の病院に転院した患者は、利便性の良さや地元病院への信頼から利点を感じると考える。患者が安心して治療を継続し、連携をスムーズにするために、地域の病院は地域で信頼され続けるよう努力する必要がある。がん拠点病院には、患者が感じる利点と問題点を理解して転院を勧めていただくことを期待する

EP19-61
当院における乳がん周術期リハビリテーションに対する取り組みと今後の課題

[1]市立豊中病院　リハビリテーション部、[2]市立豊中病院　看護部、
[3]市立豊中病院　外科
柿谷　美里[1]、大石　恵里[2]、赤木　謙三[3]、佐藤　泰史[3]

【はじめに】当院は地域がん診療連携拠点病院であり、乳がん患者に対し年間約100件以上の手術を行っており、リンパ郭清患者に対しリハビリテーションを実施している。これまで、乳がん周術期リハビリテーションでは評価方法や運動療法指導に個人差があった。また、病棟指導ではセラピストと看護師が共通して入院時～退院後まで長期的に指導する手段が統一されていなかった。乳がん術後の周術期リハビリテーションの必要性は高く患者のADLや社会復帰に影響すると言われている。また、乳がん術後のリンパ浮腫は患者のQOLにも大きく関与するため予防指導教育が重要と言われている。今回、医師・乳がん看護認定看護師・理学療法士(PT)・作業療法士(OT)と連携し、乳腺手術を受ける患者を対象に運動療法やリンパ浮腫早期発見方法を取り入れたパンフレットを作成し運用が開始となったので報告する。
【活動報告】1：パンフレット作成にあたり当院の乳がん患者の現状把握と各職種の役割について検討 2：内容は乳がん周術期リハビリテーションのエビデンスや先行研究を参考に術前より運動療法の意識付け・術後のドレーン挿入時の注意点・退院後まで継続するホームエクササイズ・リンパ浮腫の早期発見方法の項目を選定 3：評価表を作成しセラピスト間で相違が生じない様、術後の後遺症や目的を踏まえて評価方法の統一化 4：セラピストと外科病棟看護師に対し乳がんについて理解を深める勉強会の開催やパンフレットの説明 5：入院前より地域療養サポートセンターでパンフレットを配布し運用開始
【結果】乳がん患者を各職種でサポートしていく為の役割が整理され、各職種が何を支援していけば良いか明確となった。また、今回の取り組みを通してそれぞれの専門技術を生かす事の重要性を再確認する機会となった。【課題】運用開始後間もない為、指導者側の意見、患者理解度や満足度に関する調査が出来ていない。今後は、多方面からの意見を聴取し充実した指導が出来るよう反映していきたいと考える。

★EP19-62
免疫関連有害事象（irAE）対策「Team M-ICI」を導入しての手ごたえ

[1]松山赤十字病院　乳腺外科、[2]松山赤十字病院　薬剤部、
[3]松山赤十字病院　医療秘書課、[4]松山赤十字病院　看護部
西村　純子[1]、橋本　浩季[2]、向井　絵美[3]、宇都宮　智恵美[4]、玉井　恭子[4]、村上　通康[2]、川口　英俊[1]

【はじめに】当院では2018年4月、免疫チェックポイント阻害剤（ICI）による免疫関連有害事象（irAE）を早期に発見し、対処する目的で「Team M-ICI」を立ち上げた。その内容は2020年10月、第29回日本乳癌学会学術総会で報告した。今回は、「Team M-ICI」を乳腺外科に導入しての手ごたえに関して報告する。
【Team M-ICIの導入まで】我々は、今まで多くの治験・臨床試験にかかわり、新薬を使用する事に抵抗が無く、新薬を実臨床で使用した感触をいち早く医療関係者に伝えるのが役割だと考えている。実際多くの新薬の使用経験を学会、講演会で報告してきた。ところが、免疫チェックポイント阻害剤にはirAEという我々化学療法を行う医師が経験した事も無い有害事象があり、ありとあらゆる臓器から発生する事が知られている。そこで、情報収集目的で肺癌領域のirAEに関する研究会に多く参加したが、生命の危機が起こるスライドを見て恐怖を感じ、アテゾリズマブは上市された早期に投与開始するのは危険ではないかと考えていた。しかし、当院の薬剤師によるTeam M-ICIの講演を聴講し、これなら安心して投与できるのではないかと思い、導入に至った。
【Team M-ICIを導入しての手ごたえ】以下の体制が整っており、安心して投与できている。行わなければならない検査が全科共通でセット化されいる。検査が抜けていた場合、CDTMにより薬剤師がオーダーできる。irAEに対応する専門診療科へ速やかに連絡できる。肺がん治療などで既に数年間irAEを経験している化学療法室の看護師が毎回問診してくれる。化学療法室の薬剤師が推進役となっているため、全科横断的なチームが構成されている。乳腺外科は、今までにアテゾリズマブを4例の患者に使用したが、今のところ複数の診療科で連携しなければならないような重篤な有害事象を経験していない。Team M-ICIの成果だと考えている。夜間救急外来でirAEの対応が必要となった場合も、内科医が診察してくれる体制が整っているので、安心できる。
【今後の展望】ICIによる治療が終了した患者では化学療法室の薬剤師・看護師の目が届きにくく、irAEの発見が遅れる可能性がある。継続中も含めチェックの目を増やす観点から院外薬局との薬薬連携が重要と考えられ、体制構築の準備を進めている。

★EP19-63
看護師・リハビリテーション技師の協働で行う乳がん術後リハビリテーション

[1]JA愛知厚生連　安城更生病院　看護部、
[2]JA愛知厚生連　安城更生病院　リハビリテーション科、
[3]JA愛知厚生連　安城更生病院　外科
矢嶋　りか[1]、磯貝　佳加[1]、伊奈　真奈美[1]、岩月　美智子[1]、榊原　秋穂[1]、村田　理江[1]、鬼頭　有子[2]、壁谷　恵理[2]、青木　みのり[2]、雨宮　剛[3]

«背景»乳がん術後の患者に対する積極的な肩関節可動域訓練は術後5～8日目の開始が推奨されている。当院では、入院中に看護師が文書を用いてリハビリテーション指導(以下、リハ指導)を実施し、最大可動域の運動は術後4日目以降としていたが、肩関節拘縮を生じるケースがあった。そこで、看護師とリハビリテーション技師(以下、リハ技師)が協働してリハ指導のプロトコールを作成した。人員的な問題から全症例に対しリハ技師が介入するのは難しく、上肢機能障害のリスクが高い腋窩リンパ節郭清症例にはリハ技師が介入し、それ以外の症例には看護師による指導を術後2日目から実施し、早期から最大可動域の運動を開始した。看護師がリハ技師と同様の評価ができるよう肩関節可動域計測方法(目測値)や目標設定・評価方法を視覚的に確認できるツールを作成し、看護師への教育を実施して指導力の向上を図った。また、患者が退院後も患者自身でリハビリ継続可能な指導内容を考案し指導を行った。
«目的»新たなリハ指導を開始したことにより、肩関節可動域の回復状況に与える影響を検討する。
«対象»2020/11～2021/10に乳がん手術を受けた患者101名、新規運用導入前43名、導入後58名で比較検討した。
«方法»術前と外来受診時(術後日数平均16.1日)の肩関節可動域の変化量について、t検定を用いて術式別に比較した。
«結果»術前と外来受診時の肩関節可動域の差(°)※導入前群/導入後群(平均値±標準偏差)
Bp+SN(n=10/n=13):屈　曲;-12.5±25.4/-6.54±12.6、　外　転;-18.5±28.6/+2.7±14.5。
Bt+SN(n=16/n=27):屈曲;-10.9±12.5/-13.0±13.6、外転;-9.7±12.1/-16.3±16.6。
Bp+Ax(n=1/n=2):屈曲;-40.0±0.0/-5.0±5.0、外転;-45.0±0.0/-15.0±15.0。
Bt+Ax(n=16/n=16):屈曲;-38.8±31.2/-17.2±16.4 (P≦0.01)、外転;-45.0±30.2/-16.9±20.2(P＜0.005)。
«考察»Ax症例ではリハ技師介入の影響もあり、導入後群で肩関節可動域の改善を認めた。しかし、SN症例ではBp症例で導入後群は肩関節可動域の改善を認めたが、Bt症例では看護師への教育、リハ指導のプロトコールを作成したが差の改善がみられず、リハ技師による介入を考慮する必要があると思われた。
«結論»新たなリハ指導開始により、Ax症例では肩関節可動域の早期回復に繋がった。しかし、Bt+SN症例では肩関節可動域の差の改善が認められず、今後、リハ技師による指導を検討していく必要があると思われた。

★：優秀ポスター

EP19-64
日赤愛知医療センター 2施設間における、時代の潮流に乗せた取り組み

[1]日赤愛知医療センター名古屋第二病院　乳腺外科、
[2]日赤愛知医療センター名古屋第一病院　乳腺外科
山内　康平[1]、鈴木　真理香[1]、小林　尚美[1]、太田　尚正[2]、松本　理佐[2]、
森　万希子[2]、照屋　なつき[2]、岩瀬　拓士[2]、後藤　康友[2]

【緒言】乳癌罹患者は年々増加し、また複雑化する乳癌治療によって、乳癌診療を行う医療者の負担は増える一方、働き方改革やコロナ禍で時間的・空間的に制限がますます厳しくなっている。限られた中で診療の質を維持するためには、変化する時代に合わせた診療体制の整備が必要となる。
【概要】名古屋市には日本赤十字社の医療機関が2施設有り、2021年7月より連携・協力して運営の一体化・より高いレベルの医療を行うため経営統合され、各病院の改名もされた。内部の組織編成が行われる中、当科は率先して施設間の医療連携を図るべく、実務の協力・オンラインミーティングを取り入れた。
【施設】名古屋第二病院は806床のがん拠点病院で、専門医2名体制で年間180件の乳癌手術を、名古屋第一病院は852床のがん拠点病院で、専門医3名体制で年間250例の乳癌手術を行っている。
【業務内容】マンパワー不足を実務で補填。各施設の既存カンファレンスには任意で直接参加しつつ、移動しなくてもよいよう新たに定期的webカンファレンスを立ち上げ、実際のカルテを供覧しながらオンラインミーティングができるようにした。
【規程・整備】各施設で職員番号を作成し、電子カルテなど個々のアカウントを作成。タイムカードは指紋認証システムを導入し、どちらの病院でも認証可能・実務可能とした。オンラインミーティング開催にあたり、個人情報の扱い・セキュリティ対策は院内委員会の規程を遵守した。電子カルテと病院専用パソコンを、HDMIケーブル・キャプチャボードとで接続。インターネットは仮想ブラウザを介して有線で接続させた。web会議サービスで会議を立ち上げ、フリー・オープンなストリーミング配信・録画ソフトウェアを用いて画面を共有し、リアルタイムでのミーティングができるよう整備。
【留意点】会議は定刻内に終わること。症例は各施設で優先順位を定め、施設ごと交互に提示。限定配信で個人情報の箇所は目隠し設定しているが、ウィンドウの自由度から個人情報が映り込むことがあり、注意が必要である。術前診断では画像が重要視されるが、速い動作や画質の荒さから細部の情報が見落とされやすくなるため、遠隔地のスタッフにもわかるようなプレゼンに心がけている。
【結語】がん拠点病院2施設間で、時代の潮流に乗せた取り組みを行った。限られた時間の中、新しいシステムにより、診療の合理化が期待できる。

EP19-65
多職種連携において乳腺外科医師の役割と求められるスキル

[1]静岡がんセンター　乳腺外科、[2]静岡がんセンター　乳腺画像診断科、
[3]静岡がんセンター病理診断科、[4]静岡がんセンター看護部、
[5]静岡がんセンター薬剤部
田所　由紀子[1]、林　友美[1]、土屋　和代[1]、武藤　信子[1]、菊谷　真理子[1]、
西村　誠一郎[1]、高橋　かおる[1]、中島　一彰[2]、植松　孝悦[2]、杉野　隆[3]、
的場　めぐみ[4]、村田　美智子[4]、正木　純[4]、内藤　みほ[4]、森　京子[5]

【はじめに】乳癌診療の進歩、乳癌患者の増加に加えて、多様化する乳癌患者のニーズ、さらに心理的な配慮も求められ、診療に必要な業務は確実に増えている。医療の質を保つためには多職種連携は不可欠であり、合理的なシステムである。当院の多職種連携の現状、課題について乳腺外科医師の立場から検討し、多職種連携における乳腺外科医師の役割を考える。【当院の現状】当院の乳癌診療は、医師、看護師、薬剤師、理学療法士、作業療法士、栄養士、遺伝カウンセラー、臨床心理士、チャイルドライフスペシャリスト、歯科医師、歯科衛生士、CRC、ソーシャルワーカーと様々な職種が連携して成り立っている。患者をサポートするチームは複数あるが、乳腺外科医師が中心となるチームとしては主に2つある。1つ目はがん専門看護師、乳がん認定看護師と協同して行う患者家族支援（診療方針の意思決定支援、心理的不安軽減）である。患者はしばしば自身の価値観をふまえ選択をしなければならない場面に遭遇する。できる限り患者の価値観にあった適切な治療方針を決定するため乳腺外科医師は看護師と協同しサポートする。心理的不安が強い場合は看護師、臨床心理士と協同して患者をサポートする。その不安が社会的な不安である場合はさらにソーシャルワーカ、医療事務が協同してサポート、子供とのかかわりに関する場合は小児科医師、チャイルドライフスペシャリストと協同してサポートというように、それぞれのケースによって必要な介入の輪をひろげていく。2つ目は薬剤師と協同して行う薬剤指導である。当院は原則院内処方であり、抗癌剤管理はもちろんのこと、支持療法薬や有害事象のチェックも薬剤師と協同しておこなっている。【考察】多職種連携は単なる業務の分担ではなく、各職種の専門性を活かして協同一致して診療にかかわり、各自が能力を十二分に発揮することにより医師も含めて全員のスキルが向上し結果的に医療の質が高まることが本来の目的である。それぞれの専門性をリスペクトし、感謝しあい、お互いの立場を考え、それぞれの力があったから目的を成し遂げることができたと分かち合うことが大切である。多職種連携における乳腺外科医師の役割は専門性を持ったスタッフのマネージメントであり、そのためには乳腺外科医として医師としてのハードスキルはもちろんのこと、コミュニケーションスキルなどのソフトスキルも重要であると考える。

EP19-66
乳癌患者診療における当院の患者サポートセンターの関わり

[1]独立行政法人国立病院機構　高崎総合医療センター　乳腺内分泌外科、[2]独立行政法人国立病院機構　高崎総合医療センター　患者サポートセンター
鯉淵　幸生[1]、高他　大輔[1]、徳田　尚子[1]、成澤　瑛理子[1]、大内　悦子[2]、
鈴木　広美[2]、櫻井　史子[2]

【はじめに】当院では2020年3月から独立した部署として患者サポートセンターを立ち上げた。患者サポートセンターは、地域医療支援連携センター、入退院支援センター、総合相談支援センターの3部門から構成される。
【目的および方法】今回は乳癌患者の入院診療の場面での支援に関わる入退院支援センターの多職種の役割について紹介し、2020年度の統計に基づく検討を行う。
【活動内容】入退院支援センターでは、看護師、がん看護専門看護師、薬剤師、理学療法士、管理栄養士、歯科医師、歯科衛生士、医療社会事業専門員、診療情報管理士、医師事務作業補助者（MA）など多職種が活動している。乳癌患者で手術目的の入院日が決まると、医師または科所属MAは入退院支援センターの予約を入れ、看護師により家族状況の確認、入退院支援パスの説明、高額医療限度額制度申請などの説明を行う1回目は案内が主になる。2回目の予約は医師による手術説明の当日で、説明の理解度の把握、乳癌手術パスの説明、つらさの問診票のチェック、心配事などの専門チームへの相談希望の有無の聴取、呼吸機能血液尿検査結果チェックを行い、場合によっては他科受診や追加検査を勧奨し、合併症予防のための指導を行う。続いて薬剤師によるサプリメントを含む内服薬チェック、歯科医および歯科衛生士による手術期口腔機能管理、栄養士によるInbody測定と栄養食事指導、呼吸機能が悪ければ理学療養士から呼吸訓練指導、などあらゆる方面から手術に向けた支援を行う。保険診療点数としては830点が加算される。
2020年年度1年間で関与した患者延人数は 総数・薬剤識別365人、入院前支援248人、栄養士275人、リハビリ45人、歯科医232人であった。このような多職種連携により日曜日の手術前日入院であっても、外来から入院へとスムーズに連携でき入院後に、抗凝固薬や女性ホルモン剤の中止忘れなどにより手術延期になった症例は1例もなかった。【まとめ】乳腺外来での専門看護師による術式自己決定支援の援助や遺伝性乳癌の相談、専門薬剤師による薬剤相談など治療の面での多職種の介入はとても重要で不可欠なものであるが、毎日大人数の入退院が行われる総合病院では安全で円滑な外来と入院の連携のためにはその間を取り持つ入退院支援センターでの多職種の介入は合理的で有用な方法と考える。

EP19-67
乳がん患者における院内多職種連携構築に向けた取り組みと今後の課題　チームマンマを立ち上げて

[1]川口市立医療センター　看護部、[2]川口市立医療センター　乳腺外科
町田　宏美[1]、神林　禎子[1]、伊藤　美幸[1]、梶原　知子[1]、徳冨　直美[1]、
壬生　明美[2]、中野　聡子[2]

【背景】
近年乳がん患者の治療においては、遺伝子検査や免疫チェックポイント阻害剤の副作用管理等多岐に渡り支援が必要とされている。当院では、乳腺外科で診断・治療・フォローアップを担当し、外来化学療法は腫瘍内科医が担っている。患者に携わる部署が複数に渡るため、患者が安心して治療が受けられるよう患者情報の共有が必要不可欠であった。そこで、2019年より「チームマンマ」を立ち上げ院内多職種連携構築と、教育活動を行っている。
【目的】
「チームマンマ」の活動内容を振り返り今後の課題を明らかにする。
【方法】
1.患者情報の共有・連携方法の構築2.教育活動3.患者サービスの向上に向けた取り組みの結果を振り返り、考察する。
【結果】
1.患者情報の共有・連携方法の構築
電子カルテ上のメッセンジャー機能（グループ作成可能）を活用し、乳腺外科（医師含む）、外来化学療法室、化学療法担当病棟の看護師間で患者情報を共有した。
2.教育活動
乳腺外科医師が主体となり、薬剤における合同勉強会を開催した。
院内多職種（医師・看護師・薬剤師・検査技師・医師事務）対象5回
院外多職種（上記職種と院外調剤薬局薬剤師）対象3回
3.患者サービスの向上
がん化学療法看護認定看護師が、BRCA検査に関する教育・整備、分子標的治療薬投与患者の問診票の作成協力を行い、緩和ケア認定看護師が、リンパケア、療養環境の調整等を介入した。
【考察】
患者情報の共有・連携の構築については、院内電子カルテのメッセンジャー機能を活用することでリアルタイムに発信でき、携わるスタッフへの周知も同時に行えた。現在は、診断・フォロー部門及び、薬物療法部門間での運用となっているが、集学的治療を鑑みると、手術部門や放射線部門を含めた連携拡大が必要であると考える。教育活動においては、多職種合同で勉強会の開催を行ったが、コロナ禍で集合研修が行えない期間もあったため今後は開催方法を検討する必要がある。患者サービスの向上に向けては、がん関連認定看護師が協働して介入した。今後乳がん患者の治療はより細分化され、遺伝子検査等における患者支援の場が必要とされることが推測される。患者の意思決定を支えるための場や機会を構築していく必要があると考える。
【結語】
「チームマンマ」を立ちあげ、多職種連携の場を構築した。今後、手術・放射線部門を含めた連携拡大を視野に入れ継続的な活動を行っていく。

★：優秀ポスター

EP19-68

埼玉県先端産業創造プロジェクト「医療イノベーション埼玉ネットワーク」における乳癌での取り組みと成果

[1]埼玉県立がんセンター乳腺腫瘍内科、[2]埼玉県立がんセンター看護部、
[3]埼玉県立がんセンター治験管理室
井上　賢一[1]、横枕　令子[2]、清水　美津江[2]、山本　幸恵[2]、籾山　愛美[3]

【はじめに】医療イノベーション埼玉ネットワーク主催で「ニーズマッチングin埼玉県立がんセンター」が開催されています。趣旨は，埼玉県及び埼玉県産業振興公社、医療機関の医療者と医療機器メーカーにおいて臨床ニーズマッチング会を開催し、県内ものづくり企業と連携して，新たな医療機器の開発を目的にしています。院内の医療従事者→医療現場における課題・ニーズを募集→会で提案→県産業振興公社→医療機器メーカーやものづくり企業等とのマッチング→製造開発に着手されます。提案内容例①現在使用している医療機器･器具の改善（製作）に関する提案（小型化､軽量化､転用等に関する提案）②新しい医療機器・器具の開発（製作）に関する提案③廃盤となった製品の復活に関する提案④院内で使用する機器-器具のほか、在宅ケアや教育研修用の医療シミュレーターに関する提案等です。埼玉県の医療イノベーション推進のための開発プロジェクトとして採択されると、研究開発費の補助を受け、製品化に向けた取り組みが加速されます。そこで，今回2つの乳癌に関する提案内容を報告します。2017年【提案1】癌性潰瘍の出血，悪臭，滲出液に対して生理用品やおむつ等を使用しているが，専用の安価な被覆材がほしい。数社との会合から，某株式会社が選定され，共同開発が開始され，県のコーディネータ，医療者と企業で会合を持ち，2020年，3年弱の歳月の後，片側ギャザー付きドレッシング材として製品化に至りました。2018年【提案2】要冷蔵の注射器(フルベストラント)を，冷たい状態で筋注出来ないため，急ぐ時には，手で暖めるたり，超音波検査で使用するgel warmerに保冷温材を使用していた。フルベストラントは40℃ 365日間安定であることから要冷蔵されたPre-filledの注射器を常温に戻す機器がほしい。数社との企業と打ち合わせ後に，某株式会社より自社のアルミブロック恒温槽が提案され，購入し，現在使用している。【結語】医療者（特に内科医と看護師）とものづくり企業との接点は，ありそうでないのが現実である。今回は，県のコーディネータが企業との仲介する事で，製品化に至ったケースや適正な既製品に繋げることが出来た。更に，意義あるプロジェクトとして今後も発展させたい。

EP19-69

市中病院における多職種協働の取り組みと問題点

[1]国立病院機構　千葉医療センター　乳腺外科、
[2]国立病院機構　千葉医療センター　看護部、[3]ブレストサービス
鈴木　正人[1]、中野　茂治[1]、粕谷　雅晴[1]、篠塚　静香[2]、比氣　真弓[2]、
高木　彩可[2]、宮内　充[3]

当院は約400床の国立病院機構の市中病院である。乳腺診療の場でチーム医療が話題になって久しいが、充実した体制の施設はごくわずかであると思われ、当院も協働体制の整備は常に発展途上である。外来診療を中心に現状と問題点について考えてみたい。
①　乳腺外科開設時の状況
2014年11月に乳腺外科が独立診療科として乳腺専門医２人体制で設置された。外科外来の一角を間借りして発足。当初手術は年70例ほどで、外来化学療法の70%以上が乳癌であったが、化学療法認定看護師や乳がん看護認定看護師は不在であった。緩和チームと皮膚・排泄ケア認定看護師の協力は得られていた。
②　その後の体制構築
2015年に化学療法認定看護師が着任し、薬剤師・看護師・医師による通院治療室カンファレンスを週１回開催するようになった。病棟カンファレンスは医師･看護師･放射線技師･理学療法士･作業療法士･退院調整看護師･緩和チーム・MSWと週１回開催。医師だけで症例カンファレンスを週１回開催。
2016年に病棟看護師の１人が乳がん看護認定看護師の資格取得。
同年11月に乳腺センター開設。独立区画で乳腺診療が行える体制になった。外来看護師１名（非常勤：専任ではない）と病棟看護師１名（日替わり）で外来を担当。Medical Assistantが付いてくれる様になった。
薬物療法開始時に医師の説明のあと、認定看護師と認定薬剤師から説明を行う。2018年から外科専攻医１名が加わり、３人体制になった。臨床試験は医師主導型臨床試験のほかにCRCの協力のもと治験も行える様になった。手術は120-140例に増え、症例カンファレンスに超音波技師２名が加わった。院外薬局との「連携充実加算」のための体制を薬剤部が2020年から構築している。
③問題点
・「乳腺センター」と銘打っていても「乳腺外科外来」の域を出ていない
外来看護師が専任専従になれず、コロナ禍で子供の学校や保育所が急遽休みになり欠勤する看護師が出るとその補充に回されてしまう
・　外科医不足は深刻で、大学医局の入局者が少ないため、関連病院への医師のサプライが期待できない（乳腺専門医の高齢化）
・　産休・育休で認定看護師不在の期間の対応
・　放射線技師や臨床検査技師の異動の問題（機構内部で定期的に転勤になる）
・　遺伝子検査は遺伝外来のある施設に依頼
・　乳房再建が自施設でできない
これらは当院だけの問題では無いと思っている、今後の対策も含めて検討したい。

EP19-70

科学的根拠に基づくこれからのチーム医療とチームビルディングを考える

公益財団法人がん研究会有明病院
高橋　洋子

背景 チーム医療が日本で論じられるようになり20年経過する。チーム医療とは、メディカルスタッフが患者とともに専門性を生かした知識と技術を発揮し、相互理解し目的と情報を共有して連携・補完しあい、その人らしい生活を実現するための医療である。厚生労働省は2018年策定「がん対策推進基本計画」においてチーム医療の推進をあげ、患者と家族が抱える様々な苦痛、悩み及び負担に応え、安全かつ安心で質の高いがん医療を提供するため、多職種によるチーム医療の推進が必要とした。医療の個別化・多様化が進む中、急速な社会情勢の変化も加わり、地域の垣根を越えたチーム医療の必要が生じている。
目的 多職種が効果的なチームを構築しリーダーシップを発揮するために必要な知識、スキルを明らかにする。
対象と方法 がん診療に携わる医師、薬剤師、看護師、栄養士、ソーシャルワーカーなどの多職種が、時代や社会の変化に対して柔軟に適応し、自ら進化し続けることができるチームをどのように構築し、メンバーがリーダーシップカを高めるため何をすればよいか。がん患者を全人的に支えるためのチーム医療を実践する方法を学ぶ。
結果　理想のチーム医療のための科学的根拠に基づく理解と実践が挙げられる。すなわち1)自己を知り他者を理解するMBTI（Myers–Briggs Type Indicator)、2)組織の進化を5段階に分けたタックマンモデル、3)チームメンバーが恐怖や不安を感じることなく安心して発言・行動できる状態psychological safetyの確保、4)良き指導者・助言者としてのメンターシップの活用、5)リーダーシップの概念、である。
考察 近年、免疫療法やゲノム医療など革新的な治療やその選択肢が飛躍的な広がりを見せ、がん治療の進歩は目覚ましい。一方で、患者ひとりひとりの異なる生活背景や価値観に目を向け、適した治療やマネジメントが重要である。エビデンスに基づく治療だけではなく、患者自身の選択や家族や地域との関わり、使える医療資源の提供などサポートをしていくため、職種における専門性を生かした多職種によるチーム医療が必要であり、時には職種だけでなく、施設の垣根をも超えたチームビルディングが必要である。
結語 エビデンスに基づく安全性の高い治療の提供は基本だが、患者の価値観、生き方に沿った闘病生活を支えるための療養環境、サポート体制、必要な支援を繋ぐため、科学的根拠に基づくチーム医療の実践は必要である。

EP19-71

当院乳腺センターにおけるアベマシクリブ投与に関する外来看護師主導の多職種介入

[1]順天堂大学医学部付属　順天堂医院　看護部、
[2]順天堂大学医学部付属　順天堂医院　薬剤部、
[3]順天堂大学医学部付属　順天堂医院　乳腺センター
髙　幸子[3]、渡邉　歩[1]、橋本　春希[1]、衣笠　来未[1]、佐野　阿耶[2]、齊藤　有希[2]、尾関　理恵[3]、魚森　俊喬[3]、堀本　義哉[3]、中井　克也[3]、飯島　耕太郎[3]、
齊藤　光江[3]

【背景】
進行再発乳癌に対する薬物療法は、日進月歩である。安心して治療を選択、継続出来るように看護師は、患者の意思を把握しながら多職種間の調整を担っている。当院乳腺センターでは、新規薬剤の導入毎に医師、看護師、薬剤師を含むチームXXを結成している。看護師が中心となって行うのは、PRO(Patient Reported Outcome)の一つである副作用調査と多職種との情報共有を目的とした問診票作成とその改訂である。
【目的】
ＣＤＫ４／６阻害剤（アベマシクリブ）に対する問診票の有用性を後方視的に検討した。
【対象・方法】
２０１９年1月～２０２１年１１月の期間に，アベマシクリブが処方された７５例を対象とした。毎回診察前に，患者が問診票に記入し、個別の副作用経過表を作成し経時的変化を共有した。問診票の項目は、添付文書の副作用で高頻度もしくは重篤なものを選び、さむけ，咳、痰、のどの痛み、息苦しさ、疲労感、口内炎、下痢、吐き気，脱毛の１１項目および、フリー記入欄を設けた。その後の多職種検討会の結果、下痢対応の薬剤の種類と使用頻度を追加した。
【結果】
本問診票により、下痢６１例（８１%)、倦怠感４０例（５４%)、脱毛１７例（２３%)、咳１６例（２１%)、口内炎９例（１２%）が確認できた。アベマシクリブの減量は３３例（５４%）に行われ、その理由は、血液毒性が１５例（４５%)、下痢が１３例（３９%)、倦怠感が１例（３%）であった。問診票の咳の記載から、ＣＴが２例（１%）に行われ、間質性肺炎が早期に発見され、薬剤中止が判断できた。また口ベラミド塩酸塩に対する腹痛や便秘から、整腸剤併用に処方変更とした症例が２０例（２７%）存在した。
【考察】
時間が限られる外来において、薬剤の特性に合わせた問診票は、待ち時間を利用して効率的に必要な情報を得ることができる利点がある。また医師や薬剤師といち早く情報共有することで、内服調整など安全な処方提言に繋げることができた。また患者とのコミュニケーションツールともなり、看護的側面から患者のＱＯＬ改善が提案できた。

★：優秀ポスター

EP20-1
当院における乳がん患者の妊孕性温存に対する取り組み

[1]聖マリアンナ医科大学　乳腺・内分泌外科、
[2]聖マリアンナ医科大学　産婦人科、[3]聖マリアンナ医科大学附属ブレスト&イメージングセンター　看護部
秋山　恭子[1]、土屋　聖子[1]、志茂　彩華[1]、志茂　新[1]、小島　康幸[1]、本吉　愛[1]、西川　徹[1]、川本　久紀[1]、福田　護[1]、神蔵　奈々[3]、濱口　賀代[3]、洞下　由記[2]、鈴木　直[2]、津川　浩一郎[1]

【はじめに】
本邦では年間94400人の女性が乳がんを発症しており、30歳台で発症するがんのうち最多である[1)2)]。乳がん発症者のうちAYA世代（15-39歳）は全体の約5%であり約4700人のAYA世代女性が乳がんを発症していると予想される[3)]。一方、乳がんは罹患者数の多さに比し生存率の高いがんであるため、若年サバイバーの最も多いがんともいえる。
【当院での取り組み】
当院の乳腺・内分泌外科では、年間630例の初発乳がん手術を行っており、AYA世代の乳がん患者を診療する機会も多い。がん治療と妊孕性温存を円滑に進めるため、2010年より乳腺・内分泌外科と産婦人科が連携し妊娠・出産を望む乳がん患者を2科で診療する取り組みを行っている。11年間で221名の乳がん患者を産婦人科のがん・生殖医療外来にコンサルテーションしている。
また、乳がんの治療と妊孕性温存を並行して進めていくためには多職種による関わりが必須である。乳がん患者に関わる医師、看護師、薬剤師、臨床心理士、ソーシャルワーカー、栄養士など様々な職種のメンバーが院内AYA支援チームに参加することで、知識や情報、症例の共有に努めている。
【まとめ】
乳腺・内分泌外科からがん・生殖医療外来へ紹介した乳がん患者の、選択した治療や転帰につき報告する。また、平時より地道に2科連携、多職種連携を行ってきたため、昨年度からのコロナ禍においてもがん患者を孤立させず必要な情報を的確に提供できたと考えている。
乳がんは症例数の多いがん種であるため、AYA世代がん支援のモデルケースとなるべく、介入した症例についてAYA支援チームにフィードバックし、検討や協議を重ねてまいりたい。
1）がん統計予測 国立がん研究センターがん情報サービス
2）小児・AYA世代のがん罹患 国立がん研究センターがん情報サービス
3）「全国乳がん患者登録調査報告確定版（2018年次症例）」日本乳癌学会

EP20-2
抗HER2療法を継続し妊娠・出産を経験したHER2陽性転移性乳癌の一例

[1]医療法人宮崎博愛会　さがら病院宮崎　乳腺外科、[2]宮崎県立宮崎病院　外科
植田　雄一[1,2]、玉田　修吾[1]、四元　大輔[1]、池田　奈央子[1]、斎藤　智和[1]、船ヶ山　まゆみ[1]、大友　直樹[2]、牧野　裕子[2]

症例は35歳女性。32歳時にER陰性HER2陽性stage Ⅳ乳癌（骨転移）と診断された。X年11月より一次化学療法としてトラスツズマブ＋ペルツズマブ＋ドセタキセル療法を開始し、7サイクル目以降はトラスツズマブ＋ペルツズマブのみ投与を継続していた。継続中のX＋3年9月、妊娠9週の診断となり、治療および母体管理目的に総合病院へ紹介受診となった。抗HER2療法の中断に伴う影響や、継続に伴う影響等を多職種間で協議し、患者とその家族と十分に話し合い、厳重な母体管理を行いながら3週毎トラスツズマブ療法を継続する方針となった。経過中羊水過少を認めるも、トラスツズマブ投与を延期することで改善し、妊娠32週以降は投与を中止した。妊娠38週に選択的帝王切開術を施行した。術後2週間目よりトラスツズマブ＋ペルツズマブ療法を再開し、その後転移巣の悪化も認めず1年以上経過している。産後1か月健診時の児の発達も良好で、奇形を含む明らかな異常所見は認めなかった。
HER2陽性転移性乳癌に対する薬物療法の進歩により、抗HER2療法が長期間奏功するロングレスポンダーが日常臨床で散見される。AYA世代においては、抗HER2剤による維持療法中に月経が再来するケースも認める。乳癌薬物療法中の妊娠出産は、胎児奇形の増加や流産率が高い理由で、ガイドライン上推奨されていない。特に転移再発治療においては、継続的な薬物療法が標準治療であり、挙児自体あきらめざるを得ない。しかしながら、不妊治療の進歩により流産率が改善されることで、妊娠を希望する症例も増加すると考えられる。
今回われわれは、転移性乳癌に対する抗HER2療法中に妊娠し、治療を継続しながら出産した症例を経験したため報告し、妊娠中の抗HER2療法継続について検討する。

EP20-3
当科におけるAYA（adolescent and young adult）世代乳癌患者の検討

[1]すずかけセントラル病院　乳腺甲状腺科、[2]すずかけセントラル病院外科、
[3]すずかけセントラル病院脳神経外科
鈴木　やすよ[1]、今井　敦[2]、横山　徹夫[3]

背景 AYA世代（15歳から39歳の思春期・若年成人）には、就学・就職、結婚、妊娠・出産・育児などのライフイベントがあり、この世代の悪性腫瘍の治療と支援は、他世代とは異なる問題点への配慮が求められる。当院におけるAYA世代の乳癌患者を検討した。
対象と方法 2015年4月～ 2021年11月までに当院で根治術を行った40歳未満の乳癌6例（2.5%）を対象として後方視的に検討を行なった。
結果 年齢は32 ～ 39歳（中央値39歳）、発見契機は腫瘤の自己触知5例と検診MG異常1例、全例が乳癌家族歴を認めず既婚、経産婦5例、未産婦1例であった。stageI：2例とIIA：3例は乳腺部分切除＋センチネルリンパ節生検術を、IIIA：1例は術前薬物療法後に乳房全摘＋腋窩リンパ節郭清術を実施した。病理結果は全例浸潤性乳管癌であり、Nuclear Grade（NG）は1:1例、2:1例、3:4例で、SubtypeはLuminal:2例、Luminal+HER2:1例、HER2:1例、Triple Negative（TN）:2例であった。術後治療は、全例に放射線治療、4例に化学療法、 3例に内分泌療法を実施した。 1例は挙児希望で化学療法前に婦人科受診するも妊孕性温存処置（卵子凍結保存など）を受けなかった。保険適応前症例のため、HBOC遺伝子検査は自費・高額であることを理由に希望者は無かった。観察期間中央値は46 ヶ月、 1例のみ術後25か月で局所再発を認め乳房切除を行い、 1例は術後29 ヶ月の経過観察CTで径0.7cmの原発性肺癌が発見され呼吸器科で手術を受け、さらに術後41 ヶ月で乳癌の同側鎖骨上リンパ節転移を生じ化学療法を再開した。治療選択にあたり、若年世代に特有の問題点（悪性疾患や脱毛する薬物療法を受容できない、妊孕性温存希望、body image変化の拒否、民間医療保険未加入、高額療養費制度を活用しても生活費・治療費用を心配し積極的治療を決断できない、など）があり、他世代と比較して説明・治療開始までに長時間を要した。
結語 AYA世代乳癌の特徴として、片側性、家族歴あり、腫瘍径が大きい、自己発見割合が高い、stageII ～ IIIが多い、ER陰性、HER2陽性、TN例の割合が高い、と報告されている。当科経験例はごく少数であるが、上記のような若年世代特有の問題点から治療拒否も予想され、AYA世代の乳癌治療には婦人科を含め複数科・他職種との連携が必須である。また治療後の経過観察期間が長く、転移再発と重複癌発生のリスクがあることから、長期を予想した治療計画の構築が必要と考えられる。

EP20-4
当院におけるAYA世代乳癌症例の傾向と診療の現状

名古屋掖済会病院　外科
秋田　由美子、木村　桂子、小澤　千尋

【はじめに】近年、AYA（adolescents and young adult）世代乳癌患者は増加傾向であり、その妊孕性温存はより重要な課題となっている。一方で、若年者の乳癌は予後不良因子を有する割合が高いといわれており、適切な周術期治療の完遂も望まれる。当院で経験した、AYA世代乳癌症例の臨床組織学的傾向と予後を検討し、妊娠、出産などのAYA世代特有の問題点を含めて考察する。
【対象】2010年1月～ 2020年12月の期間に当院で乳癌手術を施行した40歳未満の乳癌患者20例。
【結果】20症例はすべて女性で、年齢平均値は34.9歳（26 - 39歳）、妊娠期乳癌は妊娠初期の1例、授乳期乳癌は0例であった。BRCA検査は10例に施行し、BRCA1陽性1例、BRCA2陽性1例であった。病期は0期:2例、Ⅰ期:9例、Ⅱ期:7例、Ⅲ期:1例であり、浸潤径の中央値は15mm、リンパ節転移陽性例8例（陽性リンパ節数1-8個）、サブタイプ分類は、Luminal A-like9例、Luminal B-like2例、ホルモン受容体陽性/HER2陽性3例、ホルモン受容体陰性/HER2陽性1例、トリプルネガティブ4例であった。薬物療法は術前化学療法4例、術後化学療法10例、術後内分泌療法のみ4例、術後治療なし1例であった。
現在、全例無再発生存中であり、生殖医療は1例受精卵凍結を行ったが、妊娠・出産には至っていない。2例が治療後に自然妊娠、出産した。
【考察】
AYA世代の乳癌は病状に応じた、適切な周術期治療を行う必要があるが、個々の治療が患者の人生に及ぼしうる影響をしっかり伝えたうえで、意思決定をしていく必要がある。当院では現在まで、主治医と患者・患者家族間で意思共有を行い、治療を進めてきた。しかし、今後AYA世代の乳癌患者は増加し、初産年齢の高齢化により妊孕性温存希望も高まると考えられる。多職種と連携しながら適切な患者のニーズの把握、意思決定支援をしながら適切な治療を進めていきたいと考える。

★：優秀ポスター

EP20-5
当科におけるAYA世代乳癌症例の検討と課題

[1]順天堂大学医学部附属浦安病院　乳腺・内分泌外科、[2]小山記念病院、
[3]順天堂大学医学部附属浦安病院　消化器・一般外科
藤田　知之[1]、明神　真由[1]、岩間　敬子[1]、松澤　円佳[1]、猪狩　史江[1]、
今井　延年[1]、近藤　亮一[2]、須田　健[3]、福永　正氣[3]、石川　裕子[1]

【はじめに】AYA世代のがんは一般成人のがんに比べ頻度は低いものの、治療中や治療後に妊孕性や社会生活への復帰など複雑な問題を抱えている。AYA世代の後半30から39歳では、乳癌の頻度が最も高く22%を占め、全乳癌の約5%を占める。AYA世代の乳癌は、ER陰性やHER2陽性、トリプルネガティブ乳癌の割合が高いといわれている。当院には元来リプロダクションセンターがあり、「小児・AYA 世代のがん患者等の妊孕性温存療法研究促進事業」の助成対象となる千葉県指定医療機関に指定された。そのため、当科とリプロダクションセンターの連携体制が比較的整っている。
【対象と方法】2017年4月から2021年11月に39歳以下で乳癌と診断・手術された36例（うち同時性両乳癌2例）を対象とした。臨床病理学的な背景および妊娠・出産・妊孕性温存について検討した。
【結果】同時期に当科で原発性乳癌と診断・手術された673例のうち5.3%であり、平均年齢は35.7歳（27-39歳、中央値36歳）であった。女性35例、男性1例。既婚27例、未婚9例。出産21例、未産15例。病期は0期11例、I期10例、II期14例、III期1例。ER陽性HER2陰性31例、ER陽性HER2陽性3例、ER陰性HER2陽性0例、ER陰性HER2陰性4例。挙児希望あり14例で、12例は産婦人科を受診した。妊孕性温存施行は9例で、3例は卵子が不育であった。既婚者は受精卵を2例凍結保存し、未婚者は卵子1例、卵巣2例を凍結保存した。既婚者1例は体外受精を継続中である。20歳代のトリプルネガティブ乳癌治療後、自然妊娠・出産が1例あった。男性乳癌症例は挙児希望・妊孕性温存希望はなかった。妊孕性温存施行中の多発骨転移例が1例あった。妊娠期乳癌は1例、授乳期乳癌は1例で、授乳期乳癌症例は術後骨転移となった。
【考察】16%にあたる6例が妊孕性温存をしているが、出産に至ったのは、妊孕性温存はせず自然妊娠した1例であった。30歳代後半の症例では、妊孕性温存を試行しても、卵子が不育で不成功になることもあった。また、妊孕性温存をしても、診断時の年齢、サブタイプ、浸潤の有無により、どのタイミングで妊娠に臨むか、個人によって異なるため，それぞれの多様な状況に応じた意思決定が必要で、多職種による連携・サポート体制が必要であると考えられた。

EP20-6
当院における75歳以上の原発性乳癌手術症例の年代別の特徴

国立病院機構福岡東医療センター　外科
石田　真弓、南　祐、龍神　圭一郎、是久　翔太郎、信藤　由成、辻田　英司、
松本　拓也、内山　秀昭

【背景】令和元年度の日本人女性の平均寿命は87.74歳、平均 余命は75歳が15.97年、80歳が12.01年、85歳が8.44年で高齢乳癌の増加が予想される。しかし高齢者乳癌治療に関する明確なエビデンスはなく個別に検討しなければならない。【目的】当院における原発性乳癌手術症例の特徴を年代別に検討する。【対象と方法】2015年1月-2021年12月の原発性乳癌177例（同時性・異時性両側性は除く）を対象とし、74歳以下：127例、75歳-79歳：17例、80歳-84歳：19例、85歳以上：14例に分け臨床病理学的因子、予後を検討した。【結果】病期はI期が74歳以下：57%、75歳-79歳：71%、80歳-84歳：26%、85歳以上：43%と80歳以上では少なく（p=0.08）、腫瘍径（T）もT1が74歳以下：63%、75歳-79歳：71%、80歳-84歳：32%、85歳以上：50%と80歳以上で少ないが（p=0.16）、リンパ節転移（N）はN0が74歳以下：70%、75歳-79歳：88%、80歳-84歳：74%、85歳以上：100%と75歳以上で多かった（p=0.28）。核異型度（NG）はNG1が各群で51-64%（p=0.06）、エストロゲン受容体（ER）陽性は各群で71-86%（p=0.06）、HER2タンパク発現陰性は各群で71-79%（p=0.2）であった。再発は74歳以下：8%（10例）、75歳-79歳：6%（1例）、80歳-84歳：11%（2例）、85歳以上：21%（3例）、無再発生存期間（DFS）の平均は74歳以下：1.6年（0.1-3.9年）、75歳-79歳：0.9年、80歳-84歳：0.7年、85歳以上：0.9年であった。75歳以上の初再発部位は患側腋窩リンパ節：3例、癌性胸水：1例、温存乳房内再発：1例で、サブタイプはトリプルネガティブ（TN）：2例、ER5%/HER2陰性：1例、ER3%/HER2陽性：1例、ER陽性/HER2陰性：1例で、TN2例とER3%/HER2陽性1例は術後無治療であった。74歳以下で原病死：3例、75歳以上は老衰：1例であった。【結語】高齢になるほど病期が進行し腫瘍径は大きくなっていたがリンパ節転移は減少していた。TNやHER2陽性の再発高リスク症例は術後早期に局所再発を認めており、高齢者にはDFS改善を目的とした治療法の選択も重要と考えられた。

EP20-7
高齢者における薬物療法の適応と安全性に関する検討

聖マリアンナ医科大学　乳腺・内分泌外科
垣本　紗代子、黒田　貴子、伊藤　一希、杉山　瑠菜、山田　都、在原　卓、
岩瀬　美樹、酒巻　香織、喜多島　美奈、瀧下　茉莉子、坂本　菜央、
田雜　瑞穂、中野　万理、敦賀　智子、志茂　新、本吉　愛、小島　康幸、
西川　徹、川本　久紀、津川　浩一郎

【背景】高齢化に伴い高齢者乳癌は増加傾向にある。特に、ホルモン受容体陰性乳癌の治療は化学療法や分子標的薬に限定されるが、併存疾患やADL等の要因によって全身薬物療法の実施が制限され治療選択に難渋する症例が多く、高齢者の予後が不良になっていることが懸念される。そこで我々は、当院におけるホルモン受容体陰性高齢乳癌患者の治療選択とその成績について検討し報告する。
【対象と方法】2013年から2017年に当院で手術を行った75歳以上の初発乳癌364例のうちホルモン受容体陰性の75例を対象に後方視的に検討した。臨床病理学的因子、治療歴、有害事象、転機をカルテより抽出した。背景因子の検討にはFisherの正確検定を用い、全生存率（OS）、無病生存率（PFS）はKaplan-Meier法を用い、ログランク検定で群間比較を行なった。
【結果】観察期間中央値は44.7ヶ月であった。化学療法施行群（治療群）14例と非治療群61例で検討した。両群とも手術時年齢中央値は80歳であった。臨床病期（0/Ⅰ/Ⅱ/Ⅲ/Ⅳ）は治療群で0/2/9/3/0例、非治療群で6/13/27/13/2例、サブタイプ（HER2-/HER2+）は治療群で12/2例、非治療群で44/17例、リンパ節転移陽性例は治療群9例、非治療群13例であった。臨床病期で群間差はなかったが（p=0.13）、治療群で有意にリンパ節転移例が多かった（p=0.023）。術後化学療法はＥＣ+パクリタキセルを完遂した1例の他はＵＦＴやS-１が選択された。経口抗癌剤の中止は6例あり、中止理由は嘔気1例、下痢1例、下腿浮腫1例、倦怠感1例、いずれもGrade2以下の有害事象であった。その他2例は再発を理由に2次治療に変更されていた。OSは治療群81.4%、非治療群97．1％（p=0.054）、PFSは治療群69.3%、非治療群75.6%（p=0.854）で有意差を認めなかった。
【考察】乳癌診療ガイドラインでは高齢者乳癌の術後化学療法として標準療法が推奨されている。当院の検討では、高齢者乳癌患者は全身状態が良好であっても積極的な治療を望まない例が多く、化学療法が施行された場合も経口抗癌剤を選択した症例が多く見られた。OS・PFS共に治療群と非治療群で有意差は無かったが、進行例に多く化学療法が行われていた可能性が示唆された。

EP20-8
高齢者乳癌に対するCDK4/6阻害薬の治療経験

国立病院機構　別府医療センター　乳腺外科
田中　仁寛

【はじめに】ホルモン受容体陽性進行・再発乳癌に対する一次・二次内分泌療法としてCDK4/6阻害薬が強く推奨されるが、高齢者を対象とした臨床試験は少なく、高齢者乳癌に対するCDK4/6阻害薬併用療法についての報告は少ない。当院での高齢者乳癌に対するCDK4/6阻害薬の治療経験について報告する。
【対象】2018年11月～ 2021年11月までにCDK4/6阻害薬を使用した高齢者進行・再発・転移乳癌9例。
【結果】進行乳癌1例、再発乳癌4例、転移乳癌4例であった。Palbociclib（PAL）は4例、Abemaciclib（ABE）は5例に投与された。投与開始時年齢中央値は、PAL 81歳（79 - 86歳）、ABE 76歳（67 - 83歳）であった。治療ラインは、PALでは一次治療1例、二次治療1例、三次治療2例であった。ABEでは一次治療3例、三次治療2例であった。治療効果は、PALは、PR1例、PD1例であった。ABEは、SD1例、PD2例であった。無増悪生存期間中央値は、PAL 189日（21 - 1098日）、ABE 97日（18 - 505日）であった。PALは 4例中4例で年齢を理由として減量開始（100mg/回）を行った。減量後の維持量は75mgが 3例、休薬期間の延長が1例であった。減量の理由は、好中球減少2例、血小板減少1例であった。治療中止は 2例あり、原因は薬疹1例、好中球減少1例であった。薬疹1例は治療開始1サイクル以内に中止となった。ABEは5例中3例で年齢を理由として減量開始（100mg/回）を行った。60歳代2例では減量せず投与を開始した。維持量は 100㎎/回が 3例であった。治療中止は 2例あり、原因は食思不振、全身倦怠感2例であった。2例とも治療開始1サイクル以内に中止となった。
【考察】今回の検討では、PALで高齢者の割合が多かった。PAL、ABE共に減量を必要とする傾向にあった。PALは、減量と休薬期間の延長により長期間奏効を示した症例を認めた。高齢者乳癌においては、PALが治療継続期間が長い可能性が示唆された。症例数が少ないため、さらに症例を重ねて検討したい。

★：優秀ポスター

EP20-9
80歳以上の高齢者乳癌における手術症例、非手術症例の検討

[1]宝塚市立病院　乳腺外科、[2]宝塚市立病院　外科
柳井　亜矢子[1]、児島　正道[1,2]、山崎　純也[2]、西野　雅行[1,2]

【はじめに】近年の高齢者化に伴い、高齢乳癌患者も増加傾向にある。乳癌診療ガイドラインでは、耐術能に問題がなければ、高齢者の乳癌に対しても手術療法を行うことが標準治療とされている。しかし高齢者は併存疾患などから標準治療を行えないこともしばしばある。【方法】2011年1月から2020年12月までに当院における、80歳以上のstageⅣと再発症例、男性をのぞいた原発性乳癌59例を対象として、手術群32例と非手術群27例での患者背景、臨床病理学的因子、治療方法、予後について後方視的に検討した。【結果】年齢中央値は手術群で83.5(80-92)歳、非手術群で91(84-97)歳、観察期間中央値は19.2(0.59-116)ヶ月、何らかの併存疾患は43例(72.9%)に認め、心疾患は手術群3例(9.3%)、非手術群５例(18.5%)、脳疾患は手術群１例(3.1%)、非手術群2例(7.4%)、認知症は手術群4例(12.5%)、非手術群認知症14例(51.8%)で、心疾患と脳疾患には差がなかったが認知症は非手術群で多かった。病期では手術群Ⅰ期12例(37.5%)、Ⅱ期17例(53.1%)、Ⅲ期1例(3.1%)、非手術群ではⅠ期6例(22.2%)、Ⅱ期11例(40.7%)、Ⅲ期8例(29.6%)と非手術群でⅢ期が多かった。病理学的特性では手術群Lumimal type 17例(53.1 %)、Luminal-HER2 type 2例(6.2 %)、HER2 type 4例(12.5%)、triple negative9例(28.1%)、非手術群では22例(81.4%)、0例、１例(3.7%)、１例(3.7%)と非手術群でtriple negativeが多かった。治療について手術はBtが28例(87.5%)、センチネルリンパ節生検は22例(68.7%)、薬物療法は化学療法が手術群で2例(12.5%)、非手術群で0例、内分泌療法が手術群12例(37.5%)、非手術群21例(77.7%)であった。。転帰は、手術群で再発9例、乳癌死が3例、他病死3例、非手術群で増悪4例、乳癌死1例であり観察可能な範囲内での無病生存期間や生存期間に有意差はなかった。【まとめ】高齢乳癌患者において、併存疾患により手術を施行できない場合も多く、薬物療法も選択肢の一つとなると思われる。さらに症例を蓄積し検討する必要がある。

EP20-10
当科における75歳以上高齢者乳癌手術症例の検討

[1]山口大学大学院　医学系研究科　消化器・腫瘍外科学、[2]小野田赤十字病院、[3]宇部興産中央病院　外科、[4]関門医療センター　外科、[5]徳山中央病院　外科
鍋屋　まり[1]、前田　訓子[1]、鈴木　伸明[1]、武田　茂[1]、為佐　路子[2]、
久保　秀文[3]、長島　由紀子[4]、山本　滋[5]、永野　浩昭[5]

【はじめに】本県の高齢化率は全国第４位であり、今後全国に先駆けて高齢者乳癌症例の増加が見込まれる。今回、当科における75歳以上の高齢者乳癌症例に対しての臨床病理学的特徴、手術治療、合併症、周術期治療について後方視的検討を行った。
【対象】2009年1月から2020年12月に当科で手術を施行した75歳以上の乳癌症例135例。
【結果】男性2例、女性133例。年齢中央値は79歳(75-95歳)。乳癌の発見契機は症状自覚81例(59.6%)、偶然発見27例(20.6%)、検診指摘27例(19.9%)であった。112例(82.4%)に併存症を認めた。手術術式は両側の5例を含めて乳房切除術:88例(62.4%)、部分切除術/腫瘍摘出術:52例(37.6%)、腋窩に関してはセンチネルリンパ節生検:94例(66.7%)、腋窩郭清:26例(18.4%)、腋窩手術省略:30例(22.0%)であり、80歳以上の症例の25.6%で腋窩手術が省略されていた。術後合併症は5例(3.5%)で認めた。病期分類はpStage 0/Ⅰ/ⅡA/ⅡB/ⅢA/ⅢB/ⅢC/Ⅳがそれぞれ10/59/41/10/0/8/2/5例であった。組織型は非浸潤癌:12例、浸潤性乳管癌:117例、浸潤性小葉癌:2例、特殊型:10例(粘液癌6例、アポクリン癌3例、浸潤性微小乳頭癌1例、神経内分泌癌1例)であった。内分泌感受性陽性:102例(75%)、HER2陽性:17例(13.0%)であり、術後薬物療法(重複あり)は内分泌療法:66例、化学療法:12例、Trastuzumab:7例であった。Trastuzumabは80歳以上では行われていなかった。放射線療法は13例(2例がPMRT、11例が温存乳房への照射)施行されており、80歳以上に行った症例は認めなかった。【考察】今回の検討では80歳以上では腋窩手術の省略を行うものが多く、この理由としてはPS不良、脳・心血管系の併存症、診断目的の腫瘤切除/部分切除の症例であったことが挙げられる。また乳房切除術の割合が高いことは、温存手術が可能であっても術後放射腺治療のことを考慮し、患者が乳房切除を選択した症例もあるためと考えられた。術後薬物治療やフォローに関してはかかりつけ病院に転医となっている症例や受診が途絶える症例も多く、長期予後に関しての検討は困難であった。
【結語】当科での75歳以上高齢者乳癌手術症例について検討した。手術治療は合併症なく安全に行えていた。高齢者乳癌の術後治療や予後に関する実状を把握するためには、かかりつけ医療機関を含む多施設での検討が必要と考えられた。

EP20-11
高齢者乳癌患者の治療選択における高齢者機能評価(Geriatric Assessment)の役割

大阪府済生会野江病院　乳腺外科
藤澤　憲良、田中　理絵、大林　亜衣子、吉田　朱里

【背景】高齢者癌患者の治療選択は、年齢だけでなく身体機能や併存症や家族のサポート体制などの機能を総合的に評価したうえで決定していく必要がある.高齢者の機能評価(GA: geriatric assessment)はもともと老年医学で共有されてきた考え方で、国際老年腫瘍学会では「身体機能、併存症、認知機能、精神機能、支援体制、栄養状態、老年症候群」の7つの評価を推奨している. G8(Geriatric 8)スコアは短時間で施行可能であり、少ない質問項目で機能障害の有無をスクリーニングできる利点がある. 今回我々はこのG8スコアに加え、併存疾患や社会背景を評価し、治療選択に関連する因子を検討した.
【対象と方法】2019年6月から2021年12月までに乳癌と診断された80歳以上の患者23例にG8スコアを用いて高齢者機能のスクリーニングを行なった.さらに患者の併存疾患をチャールソン併存疾患指数: CCI を用いて評価し、社会的背景(居住形態、意思決定者)とあわせて治療選択に関連する因子を後方視的に検討した.
【結果】23例の年齢は80-94歳(中央値84歳)であった.原発性肺癌の併発例が1例あったが、全例で乳癌の治癒切除は可能であった. このうち13例(57%)で初期治療として手術を選択した.23例のG8スコアは平均10.6±3.4、手術選択群と非手術群ではそれぞれ平均11.4±3.0、9.5±3.7 と有意差はみられなかった(P=0.18) .併存疾患の評価ではCCI値は0-4(中央値1)であった. G8スコアからCCI値を減じた値をあらたにG8CCIスコア(=G8スコア-CCI値)とした. G8CCIスコアは平均9.3±3.8、手術選択群と非手術群ではそれぞれ平均10.5±3.4、7.9±4.0 と有意差はみられなかった(P=0.13) . G8CCIスコアのカットオフを10とするとスコア≥10の群で有意に手術の選択率が高かった(77% vs. 30%, P=0.022). 居住形態や意思決定者によって手術選択率に差はみられなかった.
【まとめと考察】高齢者機能評価としてスクリーニングツールであるG8スコアのみでは治療選択との関連は見出せなかったが、併存疾患評価のCCI値を組み合わせたG8CCIスコアは治療選択との関連を認めた.今回の機能評価では認知機能の細かい評価や、社会支援、老年症候群などの評価が不十分で、これらのアセスメントを組み入れる必要がある.今回は少ない症例数から高齢者機能評価と高齢者乳癌患者の治療選択との関連を検討したが、今後は症例数および観察期間を重ねることで予後との関連についても検討していきたい.

EP20-12
後期高齢者乳癌に対する当院での治療方針の現状

[1]春日部市立医療センター　乳腺外科、[2]春日部市立医療センター　外科
小野　容子[1]、君塚　圭[1,2]、杉山　順子[1,2]、深津　裕美[1]、三宅　洋[2]、
小倉　道一[1,2]

日本の高齢化に伴い高齢者乳癌も臨床で経験する機会が増加している。当院で過去3年間に乳癌と診断され治療を開始した後期高齢者乳癌をサブタイプ別に分類し背景や治療方針について検討した。【対象】2019-2021年に当院で乳癌と診断された75歳以上の後期高齢者81名を対象とし、HER2陰性ホルモン陽性乳癌(以下luminal type)、トリプルネガティブ(以下TNBC)、HER2陽性乳癌(以下HER2陽性)、DCISの4群に分類した。luminal typeは50例、TNBCは13例、HER2陽性は6例、DCISは12例であった。【背景】年齢は75－79歳 32例、80-84歳 34例、85歳以上 15例。主訴は乳房腫瘤が最多で66例、検診異常は3例。合併症は高血圧症が最多で42例、糖尿病 15例、脂質異常症 15例、認知症やうつ病などの精神疾患が13例であった。内科的疾患を理由に治療変更・中止する例はなかったが、精神疾患によるものは7例、悪性腫瘍合併によるものは2例認めた。病期はluminal typeではⅠ期 23例、IIA期 17例、II B期 6例、III期以上 4例。TNBCではⅠ期 3例、IIA期 5例、IIB期 2例、III期以上 3例。HER2陽性ではⅠ期・IIA期・IIB期がそれぞれ1例ずつ、III期以上が3例であった。組織型はIDCが最多で69例であった。【結果】(外科的治療)手術可能病期での未施行例はluminal type 5例(11%)、TNBC 1例(8%)、DCIS 1例(8%)、HER2陽性では認めなかった。年齢別で見ると75-80歳では認めず、81-84歳では4例、85歳以上では3例であった。(薬物治療)luminal typeではCT施行例は認めなかった。HTを省略したのは6例(12%)であった。TNBCでのCT未施行例は10例(77%)。施行例中2例はPTXのみで、1例でAC療法とPTXを施行していた。HER2陽性ではCT併用無しが3例(50%)。いずれもluminal HER2でTmab単剤投与 1例、TAM+Tmab 1例、AIのみ 1例であった。DCISではHT省略例が8例(67%)であった。(放射線治療)Bp後の残存乳房照射省略はluminal type 4例(19%)、TNBC 1例(25%)、DCIS 1例(20%)であった。【まとめ】後期高齢者乳癌に対する治療は、省略を含め標準治療と異なる例を多く認めた。後期高齢者乳癌はPSや合併症の有無、家族の協力体制などにより、画一的に治療方針を決定することは難しい。標準治療からの逸脱ですら患者と家族にとって有益であるようにshared decision makingすることが重要である。

★：優秀ポスター

EP20-13
59才以下 vs 60才以上の乳がん患者の予後 ―乳がん死と全死亡の比較―

福岡青洲会病院　乳腺外科
山口　淳三、櫨山　尚憲

＜背景＞
合併症の多くなる高齢者の乳癌に対しても手術治療は標準治療であるが、若年乳癌との予後の比較や、とくに高齢者乳癌に対する他病死のリスクについての研究は少ない。なので、日常診療においてこれらを踏まえての術前の患者や家族への具体的な説明はほぼないのが実情のようだ。

＜目的＞
ホルモンなどの生理的変化を受けにくい、かつ、年齢的にも乳がん死以外の他病死のリスクも多くなると思われる60才以上の乳がん患者につき、59才以下の患者との乳がん死および全死亡を比較する。

＜対象と方法＞
1. 対象は1999年から2014年に手術を行った浸潤癌735例。
2. 観察は2019年6月までで、観察期間の中央値は、107か月(8.9年)。
3. 生存曲線はK-M cumulative survival plotを用い、疾患(乳癌)特異的生存率 Breast cancer specific survival (BCSS)と、他病死を含む全生存率(OS)において、59才以下の乳癌患者(A: 424例)と60才以上の患者(B: 311例)を比較する。予後不明例は7例。
4. 単施設、後ろ向き研究だが、精度の高い観察を比較的長期行ってきた。

＜結果＞
(1)　予後の比較：A(422例) vs B(306例)。
BCSSはp=0.774で同等(event数はA 14%＜61/422＞、B 11%＜33/306＞)。OSはp=0.005で60才以上の乳癌患者が不良(event数はA 15%＜64/422＞、B 20%＜60/306＞)。

(2)　AとBの他病死率。
Aは5% (3/64), Bは45% (27/60) (p < 0.001)。
Bの年齢別内訳は、60-69才：28% (5/18), 70-79才： 50% (12/24), 80才以上：56% (10/18)であった。

＜結語＞
①60才以上の患者のBreast cancer specific survival (BCSS)は、59才以下の乳癌患者と同等だが、全生存率は明らかに悪い。
②高齢者の乳がん患者の約半数が他病死することは、さまざまな臨床の場面(術式の選択、放射線治療、内分泌化学療法、術後フォローアップなど)でもっと考慮されるべきか。
③それぞれの施設でのデータ収集も望まれる。

EP20-15
高齢者乳癌手術症例の検討

札幌乳腺外科クリニック
本間　敏男、米地　貴美子、中川　弘美、藤原　真由子、五日市　律子、
栁本　愛梨、渡部　芳樹、岡崎　亮、岡崎　稔

【背景および目的】本邦は年々高齢化社会が進行しており、平均寿命の延長に伴い高齢で発見される乳癌症例は増加している。高齢者の乳癌治療は手術可能な症例では手術が推奨されているが、認知症をはじめとした併存疾患の有無などにより適切な治療法を選択する上で課題も多い。今回、高齢者の乳癌手術症例の現状を把握する目的で自験例を検討した。
【対象および方法】2009年から2020年までに当クリニックで手術を施行した75歳以上の乳癌症例418例を対象とした(全乳癌手術症例5133例の8.1%)。症例をA群：75 ～ 79歳(219例)、B群：80 ～ 84歳(141例)、C群：85歳以上(58例)の三群に分類して、臨床病理学的因子、治療および予後についてレトロスペクティブに検討を行った。
【結果】症例は全例女性であった。併存疾患はA群/B群/C群で72%/78%/86%と高齢ほど多かった。とくに、認知症、高血圧の併存を多く認めた。自覚症状(腫瘤触知)は57%/62%/76%と高齢ほど多く認めた。家族歴、進行度、画像所見(MMGおよびUS)、組織型、Subtypeに年齢差を認めなかった。術式では、乳腺はBt施行症例が44%/54%/59%と高齢ほど多く、リンパ節はAx施行症例が22%/20%/14%、SNB施行症例が72%/65%/52%、郭清なしが6%/16%/35%と高齢ほど切除範囲が少なかった。また、局所麻酔による手術施行症例が6%/10%/29%と高齢ほど多かった。補助治療では内分泌療法施行症例は74%/72%/68%と年齢差を認めなかったが、化学療法施行症例は20%/14%/6%と高齢ほど少なかった。抗HER 2療法は8%/4%/4%であった。予後は死亡症例が7%/18%/28%と高齢ほど死亡症例が多かったが、乳癌による現病死では5%/10%/10%と差を認めなかった。
【結語】高齢者乳癌の治療は全身状態が許容できれば手術および補助療法による治療成績はほぼ満足できるものであった。

EP20-14
高齢者乳癌患者の体型と病理学的因子および悪性度に関する検討

[1]順天堂大学　乳腺科、[2]京都府立医科大学　内分泌・乳腺外科、
[3]済生会滋賀県病院　外科、[4]国立国際医療研究センター病院　乳腺･腫瘍内科、
[5]さいたま市立病院　腫瘍センター、[6]群馬大学　乳腺・内分泌外科、
[7]国立がん研究センター中央病院　腫瘍内科、[8]福島県立医科大学　腫瘍内科、
[9]さいたま赤十字病院　乳腺外科
石塚　由美子[1]、堀本　義哉[1]、森田　翠[2,3]、河村　雪乃[4]、関根　克敏[5]、
尾林　紗弥香[6]、小島　勇貴[7]、徳田　恵美[8]、樋口　徹[9]、下村　昭彦[4]

【緒言】閉経後女性において肥満は乳癌発症のリスク因子とされ、さらに肥満体型の乳癌患者では再発率が高いとの報告もある。肥満と乳癌の予後の関係については多くの検討が行われているが、高齢者の体型について、特にやせ型の乳癌の特徴についての検討は少ない。これは欧米では日本人より高齢者が少なく、肥満の割合が多いことが大きな要因と考えらえる。そこで今回我々は多施設共同で構築した日本人の高齢者乳癌のデータを用いて、患者の体型による乳癌の特徴を明らかにすることを目的に後ろ向きの解析を行った。
【対象と方法】2008年1月から2013年12月の間に、参加8施設にて浸潤性乳管癌の根治術を受けた70歳以上の高齢者患者1095例のうち、体型に関する情報が得られた1076例を対象とした。手術検体の病理学的特徴や術前・術後の薬物療法の詳細、予後を後方視的に調査し、体型(Body Mass Index: BMI)との関連性を検討した。
【結果】性別は全員女性で、年齢は平均75.5(70-93)歳であった。対象症例1076例の体型の内訳はやせ型(BMI<18.5)は103例(9.6%)、中間体型(18.5≦BMI<30)は935例(86.9%)、肥満(BMI≧30)は38例(3.5%)であった。やせ型では中間体型と比較し化学療法を施行した割合が低かった(p<0.05)。一方で年齢、腫瘍径、リンパ節転移の有無、核異型度、ホルモン受容体発現、HER2発現、Ki-67については有意な差は認めなかった。予後については、やせ型では中間体型と比較して無再発生存期間は差はないものの(99.4ヶ月 vs 97.0ヶ月、p=0.64)、全生存期間が有意に短かった(85.0ヶ月 vs 102ヶ月、p=0.04)。死因に占める乳癌死の割合はやせ型で50%(6例中3例)、中間体型で81%(53例中43例)であった。
【考察】今回の検討から、高齢者患者における体型による乳癌の病理学的特徴の違いはみられなかった。やせ型では全生存期間が短かったが乳癌死の割合が少なく、また無再発生存期間に差はないことから、予後には乳癌以外の要因が影響している可能性が示唆された。

EP20-16
初期治療として手術を選択しなかった高齢者乳癌症例の検討

[1]白十字会白十字病院　乳腺外科、[2]臨床検査部、[3]病理
松尾　文恵[1]、古賀　晶子[2]、大谷　博[3]

【はじめに】高齢者乳癌であっても手術治療は標準治療として検討すべきである。 しかしながら併存疾患や患者・家族の意向により手術や治療を行わない場合もある。当院において初期治療として手術を行わなかった高齢乳癌患者の背景、臨床的特徴や経過・予後に関して検討する。
【対象】2008年3月から2021年9月の期間に当院で診断、治療を行った85歳以上の原発性乳癌70例中のうち、初期治療として手術を行わなかった13例(18.5%、同時多発4例を含む)、18病変。
【結果】全例女性。年齢中央値 90歳(86 -98歳)。18病変のサブタイプはLuminalA:6例,LuminalB:8例,Luminal/Her2 :1例,TNBC:2例,不明: 1例。病理は浸潤性乳管癌13例,粘液癌2例,DCIS2例,アポクリン癌1例。Stageは0が2例、Iが7例、IIAが6例、IIBが3例。13例の発見契機は自覚症状4例、ケアスタッフの気づき7例、CT発見2例であった。初診時PSは1が4例、2が2例、3が7例であった。手術を行わない理由は併存疾患が4例、本人希望6例、家族希望8例で本人とご家族の希望に相違がある場合も3例に認めた。5例が認知症と診断されており、本人意思は確認できなかった。観察期間中央値は20カ月。死亡4例、生存6例、不明3例。死亡4例の生存期間中央値は31.3カ月で死因は他臓器癌2例、循環器疾患2例であり、経過中乳癌死亡は認めなかった。治療はホルモン療法7例、ホルモン療法＋トラスツズマブ単剤1例、無治療5例であった。ホルモン療法の1例は骨粗鬆症、腰痛の増悪でホルモン療法中止し手術を行った。また無治療5例のうち1例は局所出血のため3年後に100歳で手術施行、術後31カ月後で心不全のため死亡した。他の無治療2例は6か月後、24カ月後に他癌のため死亡、1例は1年後に腫瘍増大し、ホルモン療法開始、1例は経過不明であった。LuminalAとHer2、DCISの3個の同時多発乳癌症例はAI＋トラスツズマブ単剤治療でHer2タイプの乳がんのみが増大、追加治療を検討中である。
【考察】対象患者で観察期間中、乳癌による死亡は認めなかった。しかし、無治療の5例のうち2例は乳癌が増悪し、治療追加が必要となった。また、薬物治療を行った症例に関しても、治療方針変更が必要な症例を認めた。乳癌はサブタイプによりその経過予後は異なり、また高齢者は個々の患者の背景、価値観も異なることから、個別に治療方針を決定する必要がある。

★：優秀ポスター

EP20-17
高齢者乳癌の臨床病理学的特長と治療方針に関する検討

[1]国立病院機構　東京医療センター　乳腺外科、
[2]国立病院機構　東京医療センター　臨床検査科
松井　哲[1]、中小路　絢子[1]、山根　沙英[1]、笹原　真奈美[1]、村田　有也[2]、
笹岡　綾子[1]、浦上　秀次郎[1]、石　志紘[1]、木下　貴之[1]

【緒言】乳癌罹患率の上昇と平均寿命の延長が相まって、高齢者乳癌の診療機会が増加している。高齢者の乳癌治療では、治療に伴う侵襲を抑えてQOLを損なわない配慮が必要である。
【対象・方法】2012年11月から2020年12月までに手術を実施した乳癌症例2037例を対象として、加齢に伴う乳癌の臨床病理学的特徴の変化を調べた。80歳以上の210例に対して、高齢乳癌の外科的治療、薬物療法、放射線療法の実施状況と術後の転移・再発例についての特徴を調べ、高齢者特有の治療上の問題点を明らかにした。
【結果】高齢者乳癌は腫瘍径が大きく、病期の進行例が多くなっていた。ERとPgRの発現割合、発現レベルは共に低くなり、エストロゲン依存性が低下していた。またHER2発現レベルも全体に低く、サブタイプではTriple Negative（TN）が増加して、HER2タイプは少なくなっていた。一方でAndrogen Receptor（AR）発現割合と発現レベルは高くなっており、Androgen依存性が相対的に上がっていた。高齢者乳癌の治療では、化学療法と放射線療法を控える傾向が強く、内分泌療法は実施が容易であった。転移・再発例に限ると、TNが57.1%、Luminal Bが23.8%を占めていた。転移・再発部位では、局所10例（32%）、リンパ節12例（39%）、肺・胸膜7例（23%）が多く、骨4例（13%）、肝1例（3%）は少なかった。明確に乳癌が死亡の原因と断定できた乳癌死は10例あり、80歳代のTN例が大半を占めた。Luminalタイプは内分泌療法が広く実施されており、再発・乳癌死亡例は少なかった。局所再発例は、乳房や胸壁への非照射例が殆どを占めており、照射の適応に関しては再考を要すると思われた。
【まとめ】高齢者の乳癌では、TN乳癌の割合が高くなっており、術後の再発や転移も多くなっていた。化学療法に対して、コンプライアンスの低い高齢者では、TN乳癌の制御が大きな課題である。TN乳癌でもAndrogen依存性の症例は増加しており、ARを標的にした治療法の開発は、QOLを維持する観点からも、高齢者乳癌の非常に有望な治療手段になる。

EP20-18
高齢者（８０歳以上））における非手術症例を考える

NTT東日本関東病院　乳腺外科
澤田　晃暢、佐藤　大樹

（背景）
高齢者乳癌の場合、本人や家族がまず手術を拒否する反応は、医療者側として納得できるものであり、患者側の通常行為であると考える。しかし、その後に出現する皮膚浸潤への対処は、家族や医療従事者の手を煩わせることが多い。Stage Ⅳや他疾患のため、やむを得ない場合以外は乳癌手術を勧めるが、思ったように事は運ばない。当院の状況を把握し、検討を試みた。
（対象と方法）
２０１９年４月に当院で乳腺外科を開設した。２０１９年４月から２０２１年１２月までの３２か月間で、生検で乳癌と判明した284名における、その後の治療について検討した。
まず、手術もしくは非手術に分け、非手術ではその理由を明らかにした。（認知症は施設に入っている場合のみ他疾患に含めた）
（結果）
２０１８年版日本乳癌学会の乳癌登録を見ると、乳癌人口は、４５～５０歳と６５歳～７０歳の2峰性を示しているが、当院の場合は、70歳代をピークに山型を示していた。当院の手術症例も70歳代をピークに山型を示した。すべての非手術例（Stage Ⅳを含む）は、30代０％,40代8.5％,50代8.8％,60代11.6％,70代2.8％,80代30.8%,90代37.5%は（表のごとく）年齢とともに増加していた。
さらに、Stage Ⅳおよび併存疾患のため、やむを得ず手術を諦めた症例**以外**は、70歳台までは存在せず、80代で21%、90代では38%に及んでいた。
（考察）
比較的低侵襲の手術である乳癌に対して、80代、90代で手術を拒否する患者への対応は苦慮するものがある。特に軽度の認知症などでは、1度は手術を拒否したものの、腫瘤の増大とともに結局手術となった症例も存在する。家族や本人に対する説明の重要性が今後問われる問題提起となる。



EP20-19
高齢化地域における周術期化学療法の現状と課題

[1]周東総合病院　乳腺外科、[2]周東総合病院　外科
松並　展輝[1]、上田　晃志郎[2]、菅　淳[2]、林　雅規[2]、瀬山　厚司[2]、
守田　知明[2]

【背景】当院が所属する2次医療圏（5市町）は、日本医師会地域医療情報システムによると2025年には65歳以上の高齢化率が44.3%と推計されているが、この地域においても2018年に乳腺外科が新設された。当然ながら患者も高齢者が多く、脆弱性のため推奨される治療、特に周術期の化学療法が十分に行えない場合がある。【目的】高齢化地域での乳腺外科新設後の周術期化学療法の現状を調査し、化学療法実施に関する課題を検討する。【対象・方法】2018年1月から2021年9月までに当科で施行した乳癌手術症例176例（180乳房）を対象に、診断時年齢によりN群（64歳以下）・P群（准高齢者:65-74歳）・O群（高齢者:75-89歳）・S群（超高齢者:90歳以上）の4群に分類し、臨床病理学的因子と周術期の治療を調査した。尚、Hormone Receptorは1%以上を陽性、HER2の判定はASCO/CAPガイドライン（2018）に準じて行った。【結果】176例中N群:68例・P群:59例・O群:45例・S群:4例と65歳以上は61.4%であり、180乳房中非浸潤癌は19乳房（10.6%）、159乳房（88.3%）がER(+)で、浸潤癌161乳房中HER2(+)は21乳房（13.0%）、Triple Negativeは5乳房（3.1%）でした。浸潤癌158症例中61例（38.6%）に化学療法が行われ、全例にAnthracycline(A) and/or Taxane(T)が投与されていた。化学療法を行った最高齢は88歳で、Weekly Paclitaxelでした。各年齢群の化学療法の実施率（リンパ節転移症例）は、N群50.8%(78.3%)・P群40.4%(77.3%)・O群21.1%(57.1%)・S群0%でした。化学療法を行った症例のうちAの投与割合は、N群76.7%・P群47.8%・O群62.5%でした。また、StageⅣ以外のHER2(+)乳癌20症例中Primary Systemic Therapy(PST)を施行したのは12例（60.0%）で、術前にAを省略した症例は4例でした。そのうち2例は、ypT0 & ypN0であったため術後の化学療法は省略し、他の2例のうち1例は術後にT-DM1、HER2が陰性化した1例はAを追加した。【考察】高齢者の化学療法実施率は、64歳以下・准高齢者と比較し有意に低下し、Aの投与割合は、準高齢者・高齢者では低い傾向であった。腫瘍径3cm以下のHER2(+)乳癌は、T+抗HER2薬のみでもpCRを得られる症例があり、Aの投与が危惧される准高齢者以上にはresidual disease-guided approachが良い適応になると思われる。【結語】准高齢者以上の乳癌患者、特にHER2(+)に対しては、A省略（de-escalation）を適切に行うためにPSTを積極的に行うことが望まれる。

EP20-20
術後に薬物療法を省略した高齢Luminal乳癌患者の予後

三井記念病院　乳腺内分泌外科
武田　美鈴、飯田　瑞希、辻　宗史、太田　大介

【背景】
欧州の観察コホート研究（*BJC, 2018*）では、高齢の低リスク乳癌患者において術後内分泌療法の有無は生存率に影響しないことが示された。本邦でも高齢者への過剰治療の可能性を検証することは重要である。
【目的】根治術を施行した高齢のLuminal乳癌において、薬物療法を省略した患者の予後について明らかにする。
【方法】当院において2011年から2018年に乳癌手術を施行した1816例のうち、手術時年齢が75歳以上の根治可能女性患者145人を抽出した。StageI以上133人のうちLuminalを対象として、省略群と薬物群に分け比較検討した。
【結果】省略群18人、薬物群75人。観察期間中央値は、省略群 4.6年（0.02-8.0年）、薬物群5.1年（3.7-10.3年）。手術時の平均年齢は、省略群 82.6歳、薬物群 79.6歳で有意差を認めた（p<0.007）。StageⅠは省略群11人（61.1%）vs 薬物群38人（50.7%）、Stage IIA,Bは6人（33.3%）vs 33人（44.0%）、Stage IIIA,B,Cは1人（5.6%）vs 4人（5.3%）だった（p=0.706）。Luminal Aは、省略群 11人（61.1%）vs 薬物群43人（57.3）だった（p=0.771）。乳房切除術は、省略群 14人（77.8%）vs 薬物群 39人（52.0%）、乳房部分切除術は、4人（22.2%）vs 36人（48.0%）で、有意差を認めた（p=0.047）。他科処方薬数の平均は、省略群 4.7、薬物群 4.9だった（p=0.825）。主な併存疾患の有無についても、両群に有意差を認めなかった。薬物群の治療内容は、内分泌療法のみ74人（98.7%）、内分泌療法＋化学療法1人（1.3%）だった。5年無再発生存率（RFS）は、省略群88.9% vs薬物群89.1% （p=0.609）、5年全生存率（OS）は、90.0% vs 92.8% （p=0.521）、5年乳癌特異的生存率（BCSS）は、100% vs 95.5%だった（p=0.432）。
【考察】省略群は有意に高齢であり、年齢が治療選択基準の一つだったと推察された。両群とも約9割がStage Ⅱ以下の集団であった。乳癌の性質、併存疾患等の背景については、両群に有意差はなかった。両群の予後に有意差は認めなかった。75歳以上のStageII以下Luminal乳癌では、内分泌療法を省略して手術のみとしても予後を有意に悪化させない可能性が示唆された。

★：優秀ポスター

EP20-21
高齢者乳癌に対する周術期治療と経過観察について

[1]総合南東北病院　外科、[2]総合南東北病院　放射線治療科、
[3]福島県立医科大学　乳腺外科
阿左見　亜矢佳[1]、阿左見　祐介[2]、鈴木　伸康[1]、佐藤　直[1]、立花　和之進[3]、大竹　徹[3]

【背景と目的】癌は健康長寿にかかる最大の課題であり,高齢者乳癌の生物学的特性,個々の身体機能評価,治療支援体制,福祉,経済等の社会背景を含めた包括的な評価と対策が急務である．乳癌については高齢者の適切な治療選択に関わるエビデンスは少ない．当院で手術加療を行った高齢者乳癌症例について,周術期治療と経過観察について検討した.
【対象と方法】2012/11から2021/10までに手術を施行した60歳以上の283例中,75歳以上の後期高齢者症例(以下高齢者群)97例と60-75歳の症例(以下対照群)186例とを比較し後ろ向きに検討した.
【結果】年齢の中央値は高齢者群80歳(75-97歳),対照群67歳(60-74歳)であった．受診契機は腫瘤自覚が高齢者群で64例(65%),対照群で113例(61%),検診発見が高齢者群で11例(11%),対照群で43例(23%)だった.Stageは高齢者群の方が進行癌で発見される症例が多かったが有意差はなかった.乳房術式や周術期合併症には差はなかった.術後補助療法に関しては,化学療法は高齢者群で8例(8%),対照群74例(39%)で行われており,高齢者群では化学療法を省略する症例が多かった．ホルモン療法は高齢者群で54例(56%),対照群で118例(63%)行われており,有意差は認めなかった．骨密度は209例(73%)で周術期に測定されており,70%以下の骨密度低下を伴う症例は104例(36%)であった．その他,組織型,サブタイプ,放射線治療,予後,基礎疾患,かかりつけ医の有無などを検討した.
【考察】
高齢者乳癌治療では,PSや既往症のみならず,普段の生活スタイルや趣味などにも着目し,主治医のみではなく,本人,家族の希望をよく聞いて,化学療法看護師,薬剤師,ソーシャルワーカー等の多職種で介入し決定することが大切である．平均寿命ではなく,乳癌が予後規定因子となるかを見極めることが重要である．特に化学療法の毒性は高齢者で強く,PSを低下させ,健康寿命を縮めてしまう可能性もある.ホルモン療法は問題なく行われる症例が多いが,本人,家族としっかり相談の上,ホルモン療法継続に対しては常に検討すべきである．高齢者は受診科が多種にわたり,多施設から多数薬を処方されている症例が多い．乳癌専門施設としてかかりつけ医と診療連携をしていく努力も忘れてはならない.

EP20-22
高齢者乳癌に対する非手術症例の検討

高岡市民病院　外科
飯田　優理香、福島　亘

【背景と目的】乳癌診療ガイドライン2018年版では高齢者乳癌においても手術が標準治療とされている。しかし、様々な理由で手術を選択できないこともある。当科で治療した80歳以上の乳癌患者を対象に手術症例と非手術症例ついて検討した。
【対象と方法】当科では2009年4月～ 2021年10月に661例(682乳房)に手術を施行した。このうち両側乳癌および男性乳癌を除外した80歳以上の症例(以下手術群)74例と非手術治療を選択した80歳以上の症例(以下非手術群)16例を後ろ向きに比較検討した。
【結果】年齢の中央値は手術群83.5歳(80-98)、非手術群88.0歳(80-92)、観察期間の中央値はそれぞれ41カ月(0-128)、12カ月(1-37)であった(p＜0.001)。併存疾患、サブタイプ、組織型では両群間に差を認めなかった。非手術群でステージⅣの症例を多く認めた(0/Ⅰ/Ⅱ/Ⅲ/Ⅳ 6.7/36.5/31.0/24.3/1.4%、6.3/37.5/25.0/0/31.2% p＜0.001)。非手術の理由は、本人や家人の希望8例、ステージⅣ5例、併存疾患2例、不明1例であった。手術群では、Bt/Bp/Tmが75.8/41.9/1.6%、腋窩リンパ節に対する術式なし/SNB/Ax/samplingが29.0/26.9/17.7/9.7%であった。術後合併症は10例(13.5%)に認めた。入院期間中央値は9日(1-49)であった。術後療法は、なし/内分泌療法が51.0/44.6%であり、非手術群では、治療なし/内分泌療法が25.0/75.0%であった。術後再発は13例(17.6%)に認めた。手術群で14例(14.9%)、非手術群で3例(9.4%)が死亡した。原病死はそれぞれ5例(6.6%)、3例(18.8%)であった。全生存期間は手術群で93カ月、非手術群で30.1カ月(p=0.067)であり、乳癌特異的3年生存率は手術群で94.4%、非手術群で80.7%と手術群で良好であった(p=0.009)。なお、全体からステージⅣの6例(手術群1例、非手術群5例)を除いた全生存期間はそれぞれ93カ月、37カ月で有意差を認めなかった(p=0.45)。
【結語】80歳以上の高齢者乳癌においては手術療法を選択できないこともあるが、可能であれば手術療法を選択する方が予後がよいと考えられた。

EP20-23
高齢者転移再発乳癌治療の現状

[1]東京臨海病院　乳腺外科、[2]尾久橋医院
坂元　晴子[1]、毛利　かの子[1]、鈴木　貴久[1,2]

当院での高齢者転移再発乳癌治療の現状を検討した。
2021/12/1 時点で転移再発乳癌治療を行っている75歳以上の乳癌患者を対象とした。
該当症例は転移症例7例 再発症例9例 計16例。年齢は75-80歳7例 81歳以上9例で最高齢は89歳であった。機能評価としてECOG(Eastern Cooperative Oncology Group)分類を用いると、全例0-3に分類された。治療方針の決定に全身の機能評価はとても重要で、多角的に評価するよう心がけている。
転移再発部位は肺10例 骨4例 リンパ節3例 肝3例 乳房1例 脳2例 胸壁2例。
このうち、肺単独は6例 骨単独は2例であった。比較的長期にコントロールが可能な肺、骨転移が多い印象であった。
再発症例のDFIは1-28年。10年以上の晩期再発症例は3例(それぞれ10,19,28年)。
Subtypeを検討すると、Luminal type 10例 Lum HER2 type 2例 HER2 type1例
Triple negative 3例であった。治療法はホルモン療法8例 ホルモン+CDk4/6阻害薬2例
抗HER2療法 2例 化学療法7例 免疫チェックポイント阻害薬1例 手術3例(乳房切除2例 脳転移切除1例)。脳転移2例、骨転移1例に放射線照射を行っていた。
治療を組み立てる場合、“現在の元気良さを損なわない”が大前提になると考えているので
ホルモン療法、特にFulvestrant(Ful)を第一選択にしている症例が多い。CDk4/6阻害薬は始めから併用はせず、まずホルモン療法単独で開始し経過によって併用を検討している。ホルモン療法が適応にならない症例、抵抗性を示した症例で治療継続可能であれば化学療法を検討するが、薬物の選択や投与量、投与間隔を調整することにより安全に遂行できている。
より安全に確実に治療を遂行するためにはヘルパーや訪問看護、診療などの医療福祉のサポートを上手く取り入れることが大切である。各種注射の依頼、有害事象の観察など連携をとりながら円滑に進める工夫をしている。院内では各部門が連携し適宜カンファランスを行い、治療方針を立てている。一連の流れや各部署の役割なども紹介したい。
高齢者乳癌の治療は、併存疾患を含めた全身状態の把握や生活背景など考慮するべき点が多い。治療方針決定には多角的なアプローチが必要であり、多くの連携も必要となる。
治療のゴールをどこに設定するのか、その治療は患者さんのためになっているのかを常に考え治療にあたっている。

EP20-24
当院における超高齢乳癌症例の検討

[1]池上総合病院　外科、[2]東邦大学医療センター大森病院　乳腺内分泌外科
柴山　朋子[1]、深澤　麻希[1]、齊藤　芙美[2]、須磨崎　真[2]、緒方　秀昭[2]

はじめに：近年、我が国では乳がんの罹患率が上昇している。さらに世界一の高齢化社会にもなっていることより高齢者乳がんの症例が増加し、90歳以上の超高齢乳がん症例に遭遇することが増えてきている。このような症例では併存疾患や社会的背景などを踏まえた治療方針の検討が必要である。
方法：当院にて2015年2月から2021年11月までに針生検などの組織学的診断にて乳癌と診断された乳癌症例263例のうち、超高齢者である90歳以上の16例につき全身状態、併存疾患の有無、病期、病理学的特性、予後について検討を行った。
結果：当院での90歳以上の症例は全体の6%であった。年齢は90-100(中央値93)歳、腫瘤の自覚による発見は9例(56.2%)でありその他は家族や施設職員、かかりつけ医など他者による発見であった。腫瘤の自覚から受診までの時期は10日～数年であった。初診時に担当医の判断による認知機能の低下は10例(62.5%)に認めた。併存疾患は15例(93.7%)に認められ、内服治療を受けていた。最も多い併存疾患は高血圧であった。サブタイプはluminal-HER 5例、luminal A type4例、luminal B type3例、HER2 enrich type 4例でluminal HER2 typeが最も多かった。Luminalの症例では全例でホルモン療法が施行されていたが、抗HER 2抗体療法、化学療法を施行した症例はなかった。手術治療は6 6例(37.5%)で施行されBpのみ2例、Bt+センチネルリンパ節生検2例、Bt+
レベルⅠ郭清が2例であった。経過観察中に乳癌死は2例、他疾患による死亡2例、1年以内に来院がなく転帰不明となった症例が4例(25%)であった。
考察：我々が日常診療で時折遭遇する高齢者乳癌に対する治療方針はPSや併存疾患などの患者側の要因、介護者の有無、経済面などの社会的要因などを考慮して行う必要があり、より若い世代の乳癌症例よりも個々の症例による治療方針の違いが大きい。当院での現状について若干の文献的考察を加えて報告する。

★：優秀ポスター

EP20-25
初診時90歳以上の乳癌症例に関するRetrospective Study

埼玉医科大学国際医療センター　乳腺腫瘍科
平塚　美由起、榊原　彩花、黒澤　多英子、一瀬　友希、藤本　章博、貫井　麻未、島田　浩子、横川　秀樹、小坂　愉賢、松浦　一生、長谷部　考裕、石黒　洋、大崎　昭彦、佐伯　俊明

緒言：日本の将来の平均寿命は女性91.35年とされている。乳癌の臨床では、高齢者になるほど多種類の併存症があり、予後と治療の狭間で治療戦略について悩むことも少なくない。しかしながら、特に超高齢者において、各国含め論文報告はほとんどない。従って、世界でもまだ稀な超高齢化社会と言われる本邦での乳癌診療の現状を調査するため、まず、当院での90歳以上の症例についてRetrospective Studyを行なった。
方法:対象は2007年4月1日(開院時)から2021年9月30日までの14年6ヶ月。当科初診時90歳以上で乳癌が強く疑われた30例。この内、確定診断なく他院紹介となった例や、他の癌を併存していた症例等を除外した25例について検討した。中央値は91歳(最小値90歳、最大値96歳)であった。Stage Iは4例、Stage IIは8例、Stage IIIは9例(最多)、Stage IVは4例であった。luminal typeは19例、pure HER2 typeは2例、triple negative typeは 4例であった。我々は、この25例について統計学的処理を試みた。
結果：OSは、原病死と断定できたのは1例のみで、他病死が確認出来たのは4例のみであった。他は、医療介護施設等への移動等、経過が追えないものも多く解析困難となった。Stage IV以外の21例のうち、乳癌の手術を18例に実施、今後予定を検討している症例は2例であった(95.2%)、残る1例は、複数の疾患を経て、非手術の希望が強く、術前ホルモン治療がPRの状態で他院紹介となった。初診日から手術日までに要した日数の中央値は68.5日(最長442日、最短29日)、手術から最終生存確認までの日数の中央値は478.5日(最長1866日、最短46日)であった。6人は術後2年を超えて生存確認可能であった。
結語：当院では、現行の乳癌のガイドラインの通り、手術可能な状況ならば手術を選択している症例が95.2%と多数を占めた。90歳以上の乳癌の治療戦略について、更に臨床学的因子を加えて論じたい。

EP20-26
当院で経験した80歳以上の乳癌 手術施行例の検討

日本赤十字社医療センター　乳腺外科
米田　央后、清水　淑子、増田　亮

＜背景＞高齢者乳癌の治療に関する十分なエビデンスは少なく、個々の症例ごとに判断せざるを得ない事も多い。当院でこれまでに行った高齢者乳癌の手術症例について今後高齢者の治療の参考とする目的で検討した。＜対象・方法＞ 2007年1月～2020年12月まで14年間における当院の 80歳以上の乳癌手術施行113例の経過をまとめ検討を加えた。＜結果＞ 年齢80-85歳(80例)71 %、86-90歳(27例)24 %、91-95歳(5例)4 %、96歳以上(1例)0.8%で最高齢は97歳であった。 転院や受診自己中断で経過が追えなくなった例は(39例)35%あった。終診(17例)15%、フォロー中(39例)35%、他病死(6例)5%、乳癌死(12例)11%で、乳癌死12例のうち9例(75%)はTNまたはHER2乳癌であるが術後無治療となった例で、残り3例はstage2B~3CのLuminal進行癌であった。病期はpStage0(5例)4%、I(52例)46%、II(37例)33%、III(18例)16%、IV(1例)0.8%であった。手術は1例が局所麻酔下、他は全身麻酔で行っていた。 全身麻酔施行例はPS:0-1で、併存疾患が術後経過に影響を及ぼした例はなかった。 術式は、Bt+sn(47例) 42%、BT+(sn)+AX(15例) 13%、Bp(5例) 4%、Bp+sn(34例) 30%、Bp+(sn)+AX(12例) 11%で、腋窩処置(sn and/or AX)の無い5例はcN0であり、cN+でAXを省略した例はなかった。 またBp後のRTを省略した例は(34/51例)67%で、その中で局所再発したのは(3/34例)8%で、省略しなかった例に局所再発は無かった。なお、RTを省略し局所再発を生じた3例は、いずれもstage2~3のnon Luminalであったが術後無治療であった。局所再発後1例は局所切除を施行したが、3例共に受診が無くなり転機は不明である。また、術後乳癌が再発したのは(16例) 14%あった。遠隔再発を含んだのはそのうち14例だった。遠隔再発のうち(12/14例)86%は先に述べた乳癌死した例で、残り2例は骨転移例で1例は発覚後に転院、残り1例は現在再発HT中である。 ＜まとめ＞ 手術は腋窩郭清も含めRTや抗癌剤に比べ年齢や併存症の影響を受けにくく局所のQOLの維持にも繋がる為80歳以上でも適応があれば積極的に検討すべきと示唆された。また、余命を考慮するとcN0に対するsnやBp後のRTの省略は、特にLuminalの場合HTでの代用が許容される可能性も示唆され、今後は1つの選択肢として検討してもよいのかもしれない。一方で、特にnon Luminalの進行癌はやはり手術のみでは予後が不良であり今後の検討課題である。

EP20-27
地域医療を主とした当院における、高齢者乳癌の現状と問題点

[1]千鳥橋病院　乳腺外科、[2]千鳥橋病院　病理科
島　知江[1]、松下　能文[2]

＜はじめに＞日本女性の平均寿命は87歳と高齢化の一途のなか、高齢乳癌患者も増加している。生活環境、基礎疾患など若年者と異なる問題が診療方針に与える影響は大きい。
＜目的＞当院における高齢者乳癌症例について患者背景と問題点について検討した。
＜対象＞ 2018年4月～ 2021年11月に当院で乳癌の診断となった70歳以上患者50例を対象とした。
＜結果＞年齢中央値は78.5歳であった。生活環境は施設入所者11例(22%)、単身生活者17例(34%)であった。キーパーソンは主に配偶者6例(12%)、子36例(72%)であった。ADLは14例(28%)が車椅子使用、その他36例(72%)は自立だが、通院が自立した症例は30例(60%)、18例(36%)は家族送迎や病院･施設送迎であった。治療意思決定に問題がある症例は21例(42%)あり、認知機能低下(20%)、理解力低下(16%)、聴力低下(14%)が主な原因であった。基礎疾患のある症例は43例(86%)あり、主に高血圧28例(65%)、糖尿病15例(34%)がみられた。自覚･発見されてから初診までに3ヶ月以上経過の症例は13例(26%)あり、遅れた原因は病識の欠如9例(69%)、恐怖心2例(15%)、経済的問題1例(8%)であった。受診が遅くなった13例は独居5例(38%)、施設入所中4例(31%)あり、速やかに受診した37例は独居13例(35%)、施設入所中6例(16%)であった。化学療法の適応症例22例のうち、施行例は6例(27%)、非施行例は16例(73%)であった。非施行の理由は主にADLの問題10例(67%)、認知機能低下2例(13%)であった。
＜考察＞本症例の約30%は屋外歩行困難なADLであり、約25%が施設入所中であった。キーパーソンは主に子だが、複数病院に受診歴があり既往歴やアレルギー歴の聴取が困難なケースもみられた。成長を記録する母子手帳のように、既往歴やアレルギー歴など記載できる標準化した病歴手帳があることが望ましいと考える。意思決定に問題のある患者は40%みられ、認知症など病識の欠如が、受診が 遅くなったグループで施設入所者の割合が高率になった原因と推測される。親族や病院・施設スタッフから声かけをして症状確認したり、入浴介助時や検査時に異常を認めた場合は速やかに受診を促すなど啓蒙が必要であると考える。またホルモン受容体陰性など化学療法の必要性がある症例で実際の施行症例は約30%であった。同年齢でもADL・生活環境・基礎疾患に個人差が大きいため完全な標準化は難しく、家族と共に患者個々にとって最善な治療を考える必要がある。

EP20-28
当院における75歳以上の高齢者乳癌の背景・治療・予後に関する検討

日本赤十字社　長崎原爆病院　乳腺内分泌外科
福嶋　絢子、柴田　健一郎、前田　裕子、谷口　英樹

【背景】急速な高齢化社会と共に本邦のがん罹患率は上昇し、乳癌全患者数における70歳以上の割合は28%(2017年日本乳癌学会登録調査)と多くを占める。一方で、高齢者は患者背景(身体･認知機能、基礎疾患、介護支援など)から、治療指針を包括的に決定する必要性があり、その根拠が少ないのが現状である。
【目的】手術可能な高齢者乳癌に対して、患者背景・治療・予後おける実臨床の状況を後方視的に検討する。
【対象】2013年1月から2018年12月までに当院で乳がんと診断され手術を行なった575例中、75歳以上の111例(19.3%)。これを、75-79歳の群(A群:56例)と80歳以上の群(B群:55例)に分けて後方視的に比較検討した。
【結果】患者年齢中央値は79(75-91)歳。(1)患者背景:認知症(なし/I/II/III/IV)は、A群(53/2/1/0/0例) vs B群(39/10/5/1/0例)(介護保険の主治医意見書判定基準より)。居住状況(自宅に同居/独居/施設)は、A群(39/17/0例) vs (36/13/6例)。PS(1/2/3/4)は、A群(51/4/0/1例) vs B群(36/14/5/0例)。基礎疾患(0/1/2疾患以上)は、A群(2/25/29例) vs B群(3/15/37例)。(2)腫瘍病理学的背景:Subtype(Luminal/Luminal+HER2/HER2/Triple Negative)は、A群(48/1/0/7例) vs B群(45/2/1/7例)。pT因子(is/1/2/3/4)は、A群(7/28/19/0/1例) vs B群(5/27/18/1/4例)。cN or pN因子(0/1/2/3)は、A群(49/5/0/1例) vs B群(50/4/0/1例)。(3)治療:原発巣の手術(Bp/Bt)は、A群(27/29例) vs B群(32/23例)。腋窩の手術(未施行/SNB/SNB(+)→Ax省略/SNB(+)→Ax/Ax)は、A群(4/42/0/5/5例) vs B群(7/41/0/4/3例)。術後放射線療法(施行/Bp後全乳房照射省略/PMRT省略)は、A群(33/2/0例) vs B群(18/17/0例)。術後補助療法(内分泌療法/化学療法/省略)が、A群(41/3(うち1例がPST)/5例) vs B群(32/3/8例)。うち副作用で治療中断となった症例(内分泌療法/化学療法)は、A群(3/0例) vs B群(2/1例)。治療関連死はなかった。(4)予後:転帰(生存/乳癌死/他病死)は、A群(39/4/6例) vs B群(38/5/3例)。乳癌死の症例は、浸潤径が大きく術後補助療法が未施行あるいは短期間で中止となった症例であった。
【考察】高齢者乳がんの治療選択には、PS・認知症や併存疾患の有無が関係していることが示唆された。重篤な併存疾患のない症例であれば、手術は安全に施行しえると考えられたが、術後補助療法に関しては患者背景を考慮し、その適応にはさらに検討が必要と思われる。

★：優秀ポスター

EP20-29
当院における高齢者乳癌患者手術症例の検討と問題点

[1]浜松ろうさい病院　乳腺外科、[2]浜松ろうさい病院　看護部、
[3]浜松ろうさい病院　放射線部
加賀野井　純一[1]、大石　裕子[2]、内田　千絵[3]

【緒言】近年、高齢化が進み高齢者の乳癌患者も増加傾向にある。高齢者には併存疾患を持っていることが多い他、全身状態・認知機能・生活環境・介護者のサポート体制などが非常に重要である。それ故、手術療法を選択する際には周術期の合併症を考慮して手術方法や麻酔方法を選択する必要性がある。また乳癌診療ガイドラインでも、「手術に耐え得る健康状態であれば、高齢者の乳癌に対しても手術療法を行うことが標準治療である」となっている。【目的】そこで今回、当院での80歳以上の高齢者乳癌患者に対する手術療法と予後について検討することを目的とした。【対象と方法】当院で2010年4月から2021年3月までの10年間での80歳以上の高齢者乳癌手術患者について、全身麻酔下手術と局所麻酔下手術において、年齢・性別・手術方法・手術時間・Performance Status（PS）・pT・介護度・認知症状態・予後・入院前居住場所について検討した。【結果】①手術施行数は60例で全年齢の乳癌初回手術に占める割合は12%。②手術時年齢は80歳から100歳（平均87歳）であった（女性59例・男性1例）。③観察期間中、60例中10例の再発・転移を認め、うち肺転移2例と胸膜転移1例と局所再発（残存乳房内・胸壁・腋窩リンパ節）2例の計4例が死亡した。④60例のうち全身麻酔下手術群は33例、局所麻酔下手術群は27例であった。全身麻酔下手術と局所麻酔下手術群を統計学的に解析した。手術時年齢・手術法・手術時間・PS・介護度・再発転移・入院前居住場所に統計学的に有意差を認めた（$p<0.05$）。【結語】①高齢者乳癌患者は自覚症状に乏しいため、高度に進行した状態で介護者によって、入浴介助などの介護の場面で発見されるという経緯が頻度として多いことがわかっている。②医療従事者の駐在していない介護施設などで、乳癌の皮膚浸潤からの潰瘍形成・感染・悪臭・浸出液や血液漏出が起こった場合は、医療施設への転院を余儀なくされる場合もあり、患者および家族が困惑する場面も多い。③手術可能である全身状態の場合は、高齢者であっても手術療法を安全に選択でき手術前の生活を損なうことなく乳癌治療を受けることができる可能性が示唆された。また一方、家族の事情や施設の事情で補助療法が継続できない問題もあり、今後も高齢者乳癌患者の検討を重ねていく必要があると思われる。

EP20-30
当院で経験した男性乳癌５例の検討

[1]国家公務員共済組合連合会　浜の町病院　外科、[2]乳腺センター
溝口　公久[1,2]、大城戸　政行[1,2]、渡邊　雄介[1,2]

【背景】男性乳癌は全乳癌の0.6%未満と稀であり年間約600人が罹患している。60歳代の発症が多く、女性乳癌よりも5～10歳ほど高齢である。今回当院で経験した男性乳癌について検討した。【対象・方法】2013年1月から2020年12月までに当院で手術を施行した1074例のうち、男性乳癌5例（0.4%）について、年齢、臨床所見、病理所見、治療後の転帰について調査した。【結果】年齢の中央値は68歳（66歳～77歳）で、平均観察期間は4.9年、全例乳癌の家族歴はなかった。発見の契機は腫瘤の自覚が4例、CTで発見されたものが1例であった。病変の場所はE区域が4例、EC区域が1例であった。サブタイプは全例ホルモン陽性で、うち1例がホルモン陽性HER2陽性であった。全例手術先行とし、乳房は全例乳房全切除術を施行した。腋窩は1例が腋窩リンパ節郭清を施行し、4例がセンチネルリンパ節を施行した。センチネルリンパ節生検を施行した4例のうち、2例にマクロ転移を認めたため腋窩リンパ節郭清を追加、2例は腋窩リンパ節郭清を省略した（1例は転移なし、1例は1個ミクロ転移陽性であった）。組織型は4例がInvasive ductal carcinoma、1例がinvasive micropapillary carcinomaであった。病期はステージⅠが2例、ステージⅡが1例、ステージⅢが2例で、4例が最終的に腋窩リンパ節転移を認めた。ホルモン陽性HER2陰性の4例は術後TAM内服で転移再発なく経過している。ホルモン陽性HER2陽性の症例は術後AC4コース→DTX＋HER4コース→HER14コース施行し、術後6年半に局所再発に対して切除後、放射線治療を施行し以降再発なく経過している。【考察】当院で経験した男性乳癌の症例は、他の文献と同様にホルモン陽性症例、腋窩リンパ節転移陽性症例が多い傾向にあった。ホルモン陽性についてはTAM内服が有効であり、転移再発をきたしにくかった。HER2陽性については標準的治療を施行後に局所再発しており、今後も遠隔転移がないか注意深く観察が必要である。男性乳癌はBRCA遺伝子検査ついては保険適応となっているが、当院での施行例はなかった。男性乳癌は症例数が少ないため、今後もさらなる症例の集積が必要である。

EP20-31
男性乳癌５症例の経験

[1]山近記念総合病院　外科、[2]山近記念総合病院　病理
久保田　光博[1]、町田　隆志[1]、佐藤　誠[1]、山近　大輔[1]、金谷　剛志[1]、
佐藤　哲也[1]、杉田　輝地[1]、島村　和男[2]

【はじめに】
男性乳癌の比率は女性に比しそのほぼ１%で、診断時進行例が多く、早期発見に向けての努力が問われる。
今回、当院にて経験した男性乳癌５症例について若干の検討を加え報告する。
【症例】
２０１０年１月～２０２０年１２月までの１１年間に当院で経験した男性乳癌は５例。年齢は４２～７４、平均６２歳。病悩期間は３週～最長６年、全例乳輪下腫瘤を呈し、乳頭痛と出血例とCTでの指摘例以外は進行例。術前画像診断として５例中、マンモグラフィは２、超音波とCTは４、MRIは３例で施行、いずれも有意な所見を呈した。１例DCIS、ほか４例はIDCで、全例Luminal type。２例で術後化学療法（EC→PTX）後TAM服用。全例生存中、１例が術後４年肺転移再発しCDK4/6阻害剤併用治療中。１例乳癌家族歴あり。
【考察・結語】
乳腺臨床で遭遇する男性例は圧倒的に女性化乳房症であり、男性乳癌との鑑別にはマンモグラフィと超音波検査が有用である。男性乳癌はその発生母地が乳頭直下であり、女性に比し周囲脂肪組織の緩衝域が乏しく、容易に乳頭や皮膚、筋層への浸潤をきたし、診断時に進行癌となっている例が多い。今回検討例では乳頭痛と分泌を契機に早期発見された例も経験したが、乳癌を含めた男性乳腺疾患についての啓蒙による早期発見・治療に向けた努力が必要と考える。また遺伝性乳癌の可能性を念頭に置くことが今後さらに重要となる。

EP20-32
当院で経験した男性乳癌16症例の報告

[1]鹿児島大学　消化器・乳腺甲状腺外科、[2]鹿児島市立病院　乳腺外科、
[3]鹿児島大学　離島へき地医療人育成センター
江口　裕可[1]、新田　吉陽[1]、矢野　華子[1]、佐保　葉月[1]、永田　彩子[1]、
野元　優貴[2]、林　直樹[2]、吉中　平次[2]、大脇　哲洋[3]、大塚　隆生[1]

【背景】全国がん登録において、2018年の乳癌罹患数は女性が93858人、男性が661人、2019年の乳癌死亡数は女性が14839人、男性乳癌が96人と報告されている。罹患率が人口10万人あたり女性乳癌は144.6例、男性乳癌は1.1例、2019年の死亡率が人口10万人あたり女性乳癌は23.4例、男性乳癌は0.2例である。日本乳癌学会ガイドラインでは、男性乳癌は女性乳癌に準じた診断治療が推奨されているが、症例数が少なく、薬物療法の臨床試験には男性乳癌症例はほとんど含まれていない。
【方法】当教室で1993年から2021年3月までに診断治療を行った男性乳癌15人（両側乳癌1人を含む）16症例について発症年齢、進行度、病理学的特徴、治療内容、予後について後方視的に検討した。
【結果】発症年齢の中央値は62歳（42-82歳）、右乳癌7例、左乳癌9例、術式はBt：1例、BtAx：13例、BtSN：2例であった。組織学的診断はDuctal carcinoma in situ：1例、Invasive ductal carcinoma：12例、Mucinous carcinoma：1例、invasive micropapillary carcinoma：1例であった。サブタイプ分類はホルモン受容体陽性かつHER2陰性：13例、ホルモン受容体陽性かつHER2陽性：2例、ホルモン受容体陰性かつHER2陽性：0例、ホルモン受容体陰性かつHER2陰性：1例であった。進行度はpStage 0：1例、pStage IA：6例、pStage IIA：2例、pStage IIB：2例、pStage IIIA：2例、pStage IIIB：1例、pStage IIIC：2例であった。周術期補助薬物療法は化学療法＋内分泌療法が4例（Epirbicin＋Cyclophosphamide→Docetaxel：1例、Taxol＋Cyclophosphamide：2例、Trastuzumab＋Pertuzumab＋Docetaxel：1例、TAM：4例）、内分泌療法単独が9例（TAM：6例、AI：3例）であった。放射線治療は2例に実施し、無治療経過観察が2例であった。観察期間の中央値は618日で、再発、乳癌死は認めていない。
【考察と結語】男性乳癌の臨床像について、文献的考察を交えて報告する。

★：優秀ポスター

EP20-33
男性乳癌９例の臨床病理学的検討

小牧市民病院　外科
古川　翠、野田　純代、間下　優子

【はじめに】男性乳癌は比較的まれな疾患であり、発生頻度は全乳癌約1%と言われているが、罹患者数は近年増加傾向にある。当院では過去7年間の原発性乳癌症例1114例のうち9例の男性乳癌を経験したので、若干の文献的考察を加えて報告する。
【対象・方法】2015 ～ 2021年の7年間に当院で病理学的に診断された男性乳癌9例を対象とした。
【結果】全原発性乳癌症例中、男性乳癌は0.80%であった。年齢中央値：74.5（55-81）歳で高齢者に多くみられた。発見契機：7例が乳腺腫瘤自覚、2例は胸部CTで偶然指摘されていた。画像診断：マンモグラフィ検査が6例に施行され、4例が微細分葉状腫瘤、2例がFADを呈した。超音波検査は全例施行され、全例が腫瘤形成性病変であった。手術術式：5例が乳房切除術＋センチネルリンパ節生検、1例が乳房切除＋センチネルリンパ節陽性で腋窩郭清を追加、2例が乳房切除術＋腋窩リンパ節郭清、2例が非切除であった。また、手術例のうち1例は開業医で腫瘍切除生検がなされていた。術前化学療法を行った1例を除いた8例で病理学的腫瘍径中央値は21㎜であった。組織型は全例が浸潤性乳管癌、ER陽性、PgR陽性、HER2陰性であった。
薬物治療：大胸筋浸潤が疑われた1例に術前化学療法を行った。非切除2例と術後治療5例にタモキシフェンが投与された。観察期間中央値の29.5か月中、乳癌関連イベントは局所再発（術後1年1カ月）の1例（術後ホルモン療法未施行）と肺転移再発（術後4年6か月）の1例であった。死亡イベントは1例あったが他疾患によるものであった。
【考察】7年間に9例の男性乳癌を経験した。男性乳癌は稀少がんであり少数の報告が散見される程度である。男性乳癌の特徴として女性乳癌と比較して高齢発症が多く、ホルモンレセプター陽性率が高い、HER2陰性率が高い、浸潤癌が多いなどの報告があるが、当科の症例もこれに矛盾しない結果であった。
【結語】当科における男性乳癌の臨床病理学的特徴について検討を行った。若干の文献的考察を加えて報告する。

EP20-34
家族歴を有する異時性両側乳癌の特徴

亀田総合病院　乳腺科
角田　ゆう子、梨本　実花、関　裕誉、松本　築、越田　佳朋、福間　英祐

【目的】両側乳癌の危険因子の一つに乳癌家族歴があり、乳癌罹患率の増加や画像診断の進歩と術後生存率の向上により両側乳癌の経験症例が増加している。当院で経験した家族歴を有する異時性両側乳癌の特徴を検討した。【方法】2014年1月から2016年12月の期間に当院で経験した乳癌手術症例1595例のうち両側乳癌は135例(8.5%)であった。そのなかで異時性乳癌69例を対象とした。その内訳は家族歴がない患者は49例(71%)、家族歴がある患者は20例(29%)であり、第1度近親者に乳癌患者がいる場合が12例、第2度近親者は7例、第3度近親者は1例であった。第1度近親者家族歴を有する乳癌の特徴を臨床病理学的因子・手術術式・再発形式で検討した。【結果】組織型は第1癌では第1度近親者家族歴の患者で非浸潤癌が多く、第2癌では第2度近親者家族歴の患者で非浸潤癌が多かった。腫瘍径では家族歴の有無に関わらず第1癌と第2癌ともに2㎝以下の腫瘍が多数であった。リンパ節転移は第2癌において全てのグループの90%以上でリンパ節転移を認めなかった。ERは第1度近親者と家族歴のない患者で第1癌と第2癌ともにER陽性が多かった。HER2では第1度近親者家族歴の患者は第1癌と第2癌ともにほとんど陰性であった。第1癌診断時年齢は第1度近親者家族歴の患者が平均42.3歳であり、第2度近親者と家族歴のない患者が平均47.7歳、47.9歳であった。第1癌と第2癌の期間は第2度近親者家族歴の患者が167.7±61.0 ヵ月であり、第1度近親者の139.6±35.5 ヵ月と家族歴のない患者の125.2±14.3 ヵ月より長期間であった。異時性乳癌では第1癌と第2癌ともに同じ術式が多数を占めた。第1度近親者家族歴の患者では第1癌が温存術で第2癌が全摘術は3例であり、全摘術から温存術は1例であった。局所再発では第1度近親者家族歴の患者が家族歴のない患者より有意に高頻度であった(p = 0.013)。【結論】第1度近親者家族歴の異時性乳癌はstage0-1の早期乳癌が多く、ホルモンレセプターは陽性でHER2陰性が多かった。第1度近親者家族歴の乳癌患者は、家族歴のない患者より5歳若く、第1癌と第2癌の期間は10年以上と同等であったが、局所再発は有意に高かった(p=0.013)。家族歴のある若年発生の患者には異時性両側乳癌を考慮した長期のフォローアップが必要である。

EP20-35
当院における同時性両側乳癌症例の検討

[1]香川大学医学部　呼吸器・乳腺内分泌外科、[2]高松赤十字病院胸部乳腺外科、[3]おさか脳神経外科病院放射線部、[4]香川県予防医学協会、[5]伊達病院外科
橋本　新一郎[1]、紺谷　桂一[1]、倉石　佳奈[1]、村澤　千沙[1]、橋本　希[1]、法村　尚子[2]、本城　尚美[3]、大谷　昌裕[4]、伊達　学[5]、横見瀬　裕保[1]

【はじめに】近年乳癌症例の増加に伴い両側乳癌症例も増加している。当院における同時性両側乳癌症例について報告する。【対象】２００９年１月から２０２１年１２月まで治療を行った同時性両側乳癌症例２６症例に関して臨床的病理学的所見、治療経過、予後などの検討を行った。【結果】年齢中央値は６７（４３－８１）歳だった。両側乳癌の高い方の臨床病期で分類すると０期が３例（１１.５%）、１期９例（３４.６%）、２期１１例（４２.３%）、３期２例（７.７%）、４期１例（３.８%）だった。組織型は充実型８例（１４.３%）、硬性型１５例（２６.８%）、腺管形成型１５例（２６.８%）、浸潤性小葉癌２例（３.６%）、粘液癌１例（１.８%）、Metaplastic １例（１.８%）、DCIS １３例（２３.２%）、LCIS １例（１.８%）であった。ホルモンレセプター陽性が３７例（７１.２%）でHER2陽性７例（１３.５%）、Triple negative ６例（１１.５%）であった。術後治療は内分泌療法２１例（４０.１%）、化学療法は６例（１１.５%）、放射線療法は１０例（１９.２%）、分子標的治療は３例（５.８%）だった。術後１０年の無再発生存率は８１%、死亡例は２例（７５ヶ月と７９ヶ月で３期と４期症例）であった。【まとめ】両側乳癌症例は、片側性乳癌症例と比較して年令が高く、早期癌が少ない傾向にあった。しかし浸潤性乳管癌の比率や、ホルモン感受性、HER2発現などは同様であった。予後、治療方針は片側性と同様であった。今回検討した症例は最近の症例が少なく、遺伝性乳癌についてほとんど検討していない。今後は遺伝子異常についても検討の必要があると思われた。

EP20-36
当院における異時両側乳癌第二癌の発生状況

近畿大学　医学部　外科
菰池　佳史、眞鍋　弘暢、久保田　倫代、田中　裕美子、新﨑　亘、位藤　俊一、大和　宗久、北條　敏也、乾　浩己

【背景】乳癌患者の増加と長期フォローアップの結果、異時両側乳癌を経験することが通常になった。異時両側乳癌については、第一癌の治療の影響が明らかでなく、特異な生物学的特徴を有する可能性がある。【目的】異時両側乳癌の頻度や予後を後方視的に検討し、その特徴明らかにする。【対象】2005年1月より、2020年12月までに当院にて手術がなされた異時両側乳癌の第二癌79例。なお、両側乳癌患者のうち、第一癌の手術より1年目以降に対側乳癌が診断されたものを異時性乳癌とした。【方法】対象症例について、頻度、発生時期、ER、PgR、HER2発現の変化、その他の臨床的特徴を検討した。【結果】異時両側乳癌は、同期間の全乳癌手術症例の2.9%であった。第一癌から第二癌発生までの期間の中央値は110か月（14-547か月）で10年目以降の発生が35例（44.3%）であった。平均年齢60.1歳、平均腫瘍径13.8mm、リンパ節転移陽性は20.8%、ER陽性が84.5%、HER2陽性が14.2%であった。第一癌と第二癌のERの状況については、陽性/陽性が56例、陰性/陽性が12例、陽性/陰性が3例、陰性/陰性が4例、不明が5例と、大多数は第一癌と第二癌で変化は認めなかった。家族歴のある症例は12例あった。BRCA遺伝子検査はほとんど未試行であり、今回は検討できなかった。【結論・考察】異時両側乳癌は術後10年以上経過しても発生しており、検診施設を含めた長期フォローシステムの構築が重要である。バイオロジーの変化や予後については今後の検討が必要である。

★：優秀ポスター

EP20-37
地域一般病院における両側乳癌の後方視的検討

[1]菊名記念病院　乳腺外科、[2]日本医科大学　乳腺外科
保科　淑子[1,2]、武井　寛幸[2]

両側乳癌は全乳癌の5-10%と報告されている。当院において診断治療を行なった同時性・異時性を含めた両側乳癌症例の検討を行なった。
[方法]2016年4月から2021年8月までに当院で単一術者により手術施行した138症例、143乳房の中で同時性、異時性を含めた両側乳癌症例について発見契機、家族歴、組織型、サブタイプ、ＢＲＣＡ遺伝子変異の有無、片側乳癌との相違点について後方視的に検討した。同時性乳癌は乳癌学会NCD規約に則り初発乳癌から12ヶ月以内とした。
[結果]本研究期間に手術施行した両側乳癌は9症例(6.5%)、15乳房(10.5%)で全例が女性、当院初診時の平均年齢65.4歳(43-85歳)だった。同時性は6例(4.3%)で片側の腫瘤を自覚して来院し対側は診察あるいは検査で偶発発見されておりDCIS・微小浸潤癌の頻度は55.6%と高かった。異時性は3例(2.2%)で初回乳癌の定期検査あるいは自覚症状により平均9.3年(7-13年)に発見された。浸潤部のサブタイプはluminal 6乳房、triple negative 2乳房、Her2 3乳房で、異時性症例では左右のサブタイプは異なっていた。保険収載後にBRACAnalysisの同意が得られた2症例はいずれもBRCA2病的変異ありだったが、全例に家族歴はなかった。腋窩リンパ節転移は1例のみで、いずれも病期II期以下だった。現在まで転移・再発症例はない。
[考察]両側乳癌の発生頻度は2017年全国乳がん患者登録調査報告において全体の10.3%(同時性6.3%、異時性4.0%)と報告されており、当院ではその頻度が低かった。同時性両側乳癌において自覚症状は片側のことが多く、偶発発見された対側の組織型はDCISの頻度が通常より高い。

EP20-38
乳腺アポクリン癌における臨床病理学的因子の検討

[1]横須賀共済病院　外科、[2]横浜市立大学附属病院　乳腺外科、
[3]横浜市立大学附属市民総合医療センター　乳腺・甲状腺外科、
[4]茅ヶ崎市立病院　乳腺外科、[5]藤沢市民病院　乳腺外科、
[6]横浜市立みなと赤十字病院　乳腺外科、[7]横浜労災病院　乳腺外科、
[8]横浜市立大学附属市民総合医療センター　病理診断部、
[9]東京医科大学病院　乳腺科、[10]横浜市立大学医学部　消化器・腫瘍外科学
鈴木　千穂[1]、山田　顕光[2]、木村　亜希[2]、押　正徳[2]、足立　祥子[3]、
和田　朋子[3]、山本　晋也[3]、成井　一隆[3]、太田　郁子[1]、吉田　謙一[1]、
舛井　秀宣[1]、嶋田　和博[4]、菅江　貞亨[5]、清水　大輔[6]、千島　隆司[7]、
田邉　美樹子[8]、石川　孝[9]、遠藤　格[10]

【背景】アポクリン癌(apocrine carcinoma ; AC)は乳癌の特殊型の一つであり，本邦における有病率は0.45 ～ 0.65%と報告されているが，予後や臨床病理学的特徴は不明である．ACはトリプルネガティブサブタイプ(TN)を呈することが多いが，近年ではACの中でもTNかつアンドロゲン受容体(Androgen Receptor ; AR)陽性のものを純粋なアポクリン癌(Pure Apocrine Cancer ; PAC)として抽出した報告もあり，ACにおけるAR発現が注目されている．
【目的】ACの臨床病理学的特徴，予後，および両者のAR発現の有無との関連を検討した．
【対象と方法】2000年から2018年の間に当院および横浜臨床腫瘍グループ(YCOG)関連病院にて組織学的形態よりACと診断され，かつAR発現検索を施行された54例を対象とした(YCOG-1701)．AR発現は免疫組織化学染色で評価を行い，Allred scoreに準じて腫瘍細胞におけるAR染色率1%以上をAR陽性と定義した．
【結果】治療開始時年齢中央値は67(43-94)歳，観察期間中央値は73.1(2.0-179.7)カ月であった．ER/PgR/HER2いずれも陰性かつAR陽性例を PAC群(24例)，その他をAC群(30例)と分類し，両群の臨床病理学的因子および予後を比較した．発症年齢や腫瘍径，Ki67値の中央値はいずれも両群間にて有意差はなかった．AC群はPAC群に比して，リンパ節転移例が有意に多く(PAC群3例(12.5%)/AC群11例(36.7%)，p=0.042)，核グレード3症例が多かった(PAC群6例(25%)/AC群14例(46.7%)，p=0.033)．周術期化学療法はPAC群で12例(52.2%)，AC群で16(53.3%)例に施行され，両群間で有意差はなかったが，PAC群は観察期間内に再発例および乳癌死亡例は認めず，AC群より有意に予後が良好であった(5年Disease Free Survival ; PAC群100%/AC群86.0%，p=0.035，5年Breast Cancer Specific Survival : PAC群100%/AC群93.1%，p=0.047)．【結語】PACはTNにも関わらず，周術期化学療法を施行せずとも良好な予後が得られる可能性が示唆された．従来ACは形態学的に診断されてきたが，その中でもAR発現検索を行いPACを抽出することで，薬物治療のde-escalationが検討できる可能性がある．

EP20-39
当院における乳房肉腫症例の臨床的検討

[1]筑波大学附属病院　乳腺甲状腺内分泌外科、
[2]筑波大学医学医療系　乳腺内分泌外科、
[3]独立行政法人国立病院霞ケ浦医療センター　病理診断科
佐藤　璃子[1]、坂東　裕子[2]、吉田　瑞穂[1]、白谷　理恵[1]、竹内　直人[1]、
岡崎　舞[1]、寺崎　梓[1]、上田　文[1]、市岡　恵美香[2]、井口　研子[2]、原　尚人[2]、
近藤　譲[3]

【はじめに】乳房肉腫は乳房悪性腫瘍の1%未満と稀な疾患である。血管肉腫、間質肉腫などの組織亜型に分類され、中でも血管肉腫は極めて予後不良とされる。治療は外科的手術が推奨されるが、希少な疾患ゆえに術後治療については確立していない。今回我々は、当院で乳房原発肉腫と診断された8症例について検討する。【対象・方法】対象は2008年1月から2021年12月までに、当院で手術を施行し、病理組織学的に原発性乳房肉腫と診断された8症例。組織亜型・発症年齢・リスク因子・発見契機・腫瘍径・治療・転帰・転移部位について検討する。【結果】組織亜型は、血管肉腫3例、間質肉腫3例、隆起性皮膚繊維肉腫1例、脂肪肉腫1例であった。全例女性で、診断時年齢中央値は56歳(34 - 69歳)であった。放射線照射歴や乳癌の既往歴は認めなかった。発見契機は全例が腫瘤自覚であった(2例は急速増大)。手術は乳房部分切除術を3例、全切除術を5例に行った。腫瘍径の中央値は142mm(5-210㎜)であった。術後治療は、3例が化学療法、1例が放射腺照射、残る4例(血管肉腫1例を含む)は経過観察のみであった。術後化学療法もしくは放射腺療法を施行した4例と、経過観察とした血管肉腫の計5例で転移・再発を来した。転移部位は、肺8例、肝臓3例、局所再発2例、その他(骨、副腎、脾臓、腹膜)であった。再発までの期間中央値は9ヶ月(0.5-56 ヶ月)であった。再発５例のうち3例は死亡しており、再発から死亡までの期間中央値は10 ヶ月(3-125 ヶ月)であった。残る2例は現在も外来通院中で、1例は局所転移核出術後に経過観察、1例は化学療法を継続中である。経過観察のみとした3例のうち、血管肉腫以外の2例は無再発生存中である。【まとめ】当院では肉腫の集学的治療について腫瘍内科や放射線腫瘍科と検討を行い、間質肉腫もしくは血管肉腫と診断された6例中5例で術後に化学療法・放射腺療法を実施した。しかしながら血管肉腫と一部の間質肉腫で、集学的治療奏効に乏しく急激に病勢が進行した症例を経験した。自験例を踏まえ、稀少な乳房原発肉腫の臨床的特徴について文献的考察を加えて検討する。

EP20-40
当院におけるT4乳癌症例（炎症性乳癌を除いて）の検討

中部国際医療センター　乳腺外科
竹内　賢、安藤　幸紀、坂下　文夫、森川　あけみ、鵜飼　絢子

はじめに
当科では2009年の乳腺外科開設以来、原発性乳癌手術症例数が1,000例を超え、一定の統計的評価が可能となった。対照として全国乳がん患者登録調査報告、確定版第49号(2018 年次症例)を用いて当科における臨床的T4症例(T4a,b,c)の検討を行った。T4乳癌は4.9%と報告されており、ガイドラインでは全身疾患の可能性が極めて高いと考えられ、初期治療は全身療法である薬物療法を選択、その後局所治療を追加し完治を目指した集学的治療を行うとされる。
対象
2009年4月から2020年12月の間に、皮膚所見(発赤・浮腫、潰瘍、衛星結節)が観られ、当科で根治的治療を開始した遠隔臓器転移の観られない66例(約6.6%)を対象とした。
結果
平均年齢は63.1歳、中央値は64歳であった。男性が1例、他は女性で閉経前14例、閉経後51例であった。この11年間で年間平均約6例であるが軽度増加傾向が観られた。
ER陽性例は41例(62.1%)、ルミナルB-HER2タイプは5例(7.6%)、HER2タイプは6例((9.1%)、トリプルネガティブタイプは14例(21.2%)であった。
乳房切除術は56例(84.8%)に、温存術式は10例(15.2%)に施行された。
腋窩廓清は43例、23例にはセンチネルリンパ節生検が施行された。
術前薬物治療は25例(37.9%)に施行され、化学療法13例と抗HER2療法8(31.8%)、内分泌療法4例(6.1%)であった。治療効果20例で判定されGrade0,1a,1bが8例、Grade2a,2bが10例、Grade3が2例で、HER2陽性例に奏功率が高かった。
多くの症例で腫瘍、皮膚浸潤部は縮小、上皮化も観られた。乳房、腋窩共に浮腫が軽減され容易な手術操作が可能となった。
2021年12月時点での生存は55例、死亡は7例、不明3例、他病死1例であった。5年が経過した26症例での原病死は4例、他病死1例、不明2例、遠隔転移3例で相対生存率は82.6%、5年無再発生存率は69.6%であった。
考察
全国乳がん患者登録調査報告ではT4症例の術前薬物治療は化学療法が3,468例中1,373例(39.6%)、内分泌療法が322例(9.3%)、化学内分泌療法119例(3.4%)と報告されており、T因子分類の中で、最も術前治療の割合が高かった(52.3%)。術前治療の効果よって乳房と腋窩共に十分な手術成績が得られ、ガイドラインに従った集学的治療によって治療成績の改善が示唆された。
まとめ
全国乳がん患者登録調査報告を対照に当院におけるT4乳癌症例を検討した。当院における乳癌治療は全国水準と比較して同等の成績が得られた。

★：優秀ポスター

EP20-41
当院におけるT4b及びT4c乳癌の検討

[1]徳島赤十字病院　外科、[2]徳島赤十字病院　放射線科
川中　妙子[1]、兼松　美幸[1]、赤川　洋子[2]

【はじめに】乳がん検診の啓蒙と普及により早期に発見し治療を行うことで良好な予後を得ることができる一方で、皮膚への浸潤や自壊を伴う状態で受診される症例もみられる。皮膚潰瘍をともなう症例では局所の処置とともに主に薬物治療を行い、症例によっては手術や放射線治療も用いた集学的な治療を行うことになる。今回、当院における乳癌のT4b及びT4c症例について検討した。
【対象、症例】2012年4月から2020年12月の間で、当院初診時にT4bもしくはT4cの乳癌と診断された39例を対象とし、年齢、受診動機、サブタイプ、治療法、経過について後方視的に検討した。
【結果】症例は女性38例、男性1例、初診時の年齢は42-93歳（中央値67）であった。病期はⅢB 19例(48%)、ⅢC 6例(15%)、Ⅳ 14例(36%)であった。サブタイプ別では Luminal A 10例(26%)、Luminal B 18例(46%)、Luminal HER2 4例(10%)、HER2 1例(3%)、triple negative 5例(13%)であった。受診動機は出血が9例で、そのうち2例は救急搬送であった。その他に受診動機として胸水、癌性リンパ管症、胸水＋腹水による呼吸苦と腹満感によるものが3症例認められ、それらに対しては緊急的な穿刺排液や酸素投与が必要であった。残りの症例の受診動機はしこり、痛み、浸出液といった乳腺腫瘍に関連するものであった。初回治療として、内分泌治療が7例(18%)、化学療法が13例(33%)、化学療法後手術例が7例(18%)、手術が9例(23%)、BSCが3例(8%)であった。手術症例の中では2例で筋皮弁植皮もしくは植皮を要した。転院し予後が不明な症例を除いた33例中、現在も治療中や経過観察をしている症例は19例(58%)で、死亡した症例は14例(42%)であった。診断からの生存期間は中央値38か月であった。
【考察】T4bおよびT4c乳癌症例では遠隔転移を伴うものも多いが、手術や手術不能な場合はモーズ軟膏や放射線治療などでの局所コントロールをしつつ薬物療法を行うことで、比較的長期に生存が得られることもある。患者の病識の欠如、治療に対する不安、社会的要因により受診の遅れや治療コンプライアンスの低下がしばしば見受けられ、他職種による介入や支えを取り入れながら治療を行うことが重要である。T4b及びT4c乳癌患者の治療方針や経過について、若干の文献的考察を加えて考察する。

EP20-42
当院におけるT4乳癌の検討

[1]岡山済生会総合病院　外科、[2]岡山済生会総合病院　放射線科
元木　崇之[1]、工藤　由里絵[1]、竹原　裕子[1]、関　真理[1]、石原　節子[2]、
西山　宜孝[1]

（緒言）乳癌検診の啓発活動や著名人の乳癌罹患のニュース等により、乳癌の早期発見関する意識は高まり、局所進行乳癌症例は減少傾向にあると考えるが、一定数は必ず経験する。当院でのT4乳癌について報告する。
（対象）当院で2010年～2020年までにT4乳癌と診断された症例は71例だった。年齢は31歳～89歳（平均68.5歳）、T4a 3例、T4b 53例、T4c 12例、T4d 3例であった。病期ではStageⅢB 39例、StageⅢC 4例 StageⅣ28例であった。StageⅣ症例のM因子については、肺転移18例、骨転移15例、リンパ節転移6例、肝転移4例、胸膜播種4例、皮膚転移4例、骨髄転移2例であった（重複含む）。原発巣切除を行った症例は44例、うち患者の希望等によりStage Ⅳ症例にも9例切除を行った。切除症例のうち術前薬物療法を24例に行った。27例は切除を行わなかった。5年生存率は、全症例で63.4%、StageⅢBで85.3%、StageⅢCで0%、StageⅣで34.1%であった。一部の症例では、局所の出血コントロール目的に皮膚科介入によるモーズペーストの使用、出血コントロール目的に局所の放射線治療を行う症例も認められた。
（考察）当院で経験したT4乳癌に関しては、半数以上が切除可能な症例であった。著明な胸壁固定や炎症性乳癌などは切除困難であるが、それ以外の症例については患者の希望も鑑みて切除術を行っている。StageⅣの症例の原発巣切除については、その意義はまだ確立されておらず、基本的な方針としては非切除としているが、局所の出血コントロール目的、あるいは患者の強い希望等により手術を行った症例もある。その予後については、近年の薬物療法の発達に伴い、他の乳癌と同様に延長してきていると考えられる。T4乳癌に関しては、局所の浸出液や出血のコントロールも患者のQOLを維持するためにも非常に重要な部分であると考えられるが、当院ではWOC（皮膚・排泄ケア認定看護師）のサポート体制をとり、患者自身による処置の指導を行い、また出血コントロール目的の局所放射線療法も併せて行う症例もある。著明な皮膚潰瘍認め、出血コントロールが困難な症例では、皮膚科の介入を依頼し、モーズペーストの使用を行う症例もある。

EP20-43
全身状態不良で救急搬送され判明した局所進行乳癌に対し、dose-dense EC療法が奏功し、自宅退院できた一例

[1]医療法人社団　石鎚会　京都田辺中央病院　乳腺外科、
[2]京都府立医科大学　内分泌・乳腺外科学
濵岡　亜紗子[1]、大西　一嘉[1]、田口　哲也[2]

症例は38歳女性。
2年前から右乳房にしこりを自覚していたが、放置し、徐々に増大した。家族に告げず自己で処置をしていた。2021年8月頃より摂食困難となり、同年8月末に呂律困難、四肢脱力、歩行困難となり、救急搬送された。極度の脱水及び低栄養状態で入院となった。
右胸部には20cmを超える巨大な自壊した腫瘤を認め、浸出液が多量であった。右胸部腫瘤に対し針生検を施行したところ、浸潤性乳管癌、triple negative typeの診断であった。血液検査ではアルブミン1.8、Hb6.8であった。胸腹部CTでは、右乳房巨大腫瘤の他、多発リンパ節転移、多発肺転移、多発骨転移が認められた。
入院後、輸液、アルブミン投与及び輸血を行ったが、自壊腫瘍からの多量の浸出液による低蛋白血症のためと考えられる胸水の増量と呼吸苦が出現した。また、自壊腫瘍からの浸出液が多いために、処置も難渋していた。
ご本人及びご家族の積極的治療への同意が得られたため、dose-dense EC療法を開始した。全身状態を考慮し、80%量で開始したが、持続型G-CSF製剤を併用するも発熱性好中球減少症を発症したため、2コース目より64%量で投与した。5コース施行し、抗腫瘍効果が得られ、原発巣及び転移巣は縮小した。徐々に腫瘍からの浸出液が減少し、アルブミンの補充や輸血を併用して、胸水も減少した。経口摂取量が増え、リハビリによりADLも改善した。通院での化学療法が可能となったため、2021年11月末退院となった。
退院後、自宅でリハビリを継続し、通院での化学療法を継続できている。
今回、全身状態不良で救急搬送され判明した局所進行乳癌に対し、dose-dense EC療法が奏功し、自宅退院できた一例を経験したので、報告する。

EP20-44
T4b乳癌19例の検討

[1]新座志木中央総合病院　乳腺内分泌外科、[2]新座志木中央総合病院　検査科、
[3]友愛記念病院乳腺外科
神森　眞[1]、神田　なつき[2]、緒方　久江[2]、佐野　仁美[1]、長嶋　隆[1]、
金澤　真作[3]

[背景と目的]皮膚浸潤を伴うT4b乳癌は、病態が多様で数ミリから数センチの皮膚浸潤で一部皮膚の合併切除を行えば容易に手術出来るものから、いわゆる-花咲乳がん-で広範な皮膚潰瘍形成とリンパ節や遠隔転移を伴い集学的治療が必要なものまで広く存在する。また、少子高齢化社会をまい進する日本では高齢者T4b乳癌で局所コントロールが難しい故に入所施設からの移動を余儀なくされる場合も散見される。[目的] 2016年4月より当科で治療したT4b乳癌について、社会的背景を考慮しつつ行われた治療について検討した。[方法と対象]当科で治療したT4b乳癌19例について年齢、手術術式、術前療法、術後療法、腫瘍径、組織型、免疫組織学的サブタイプ分類、社会的背景などを検討した。[結果]平均年齢75.6歳(38-92歳),女性18名, 男性1名, 臨床病期 0 1例, IIIB 16例,IIIc 1例, Ⅳ 1例, 手術施行18 例(Bt 16, Bp 2), 組織型 IDC 17例(硬性型9, 腺管形成型3, 充実型5), ILC 2例(小葉癌), サブタイプ分類 Luminal A 11例, B 3例, Luminal HER2 2例, TN 3例、術前ホルモン療法5例(LET 3, FUL 2), 術前化学療法3例、術後ホルモン療法12例, 術後化学療法1例であった。-花咲乳がん-は3例でいずれも最終的には手術が施行されていた。認知症は9名存在していた。社会的背景として、施設入所者が12名、家族と同居者が4名、独居者が3名であった。自立者の内1名は、77歳で手術し術後2年後に骨転移を来した老老介護の家庭環境であった。[考察]当科で経験したT4b乳癌の症例は、平均年齢75.6歳と乳癌好発年齢よりも明らかに高齢であった。組織型やサブタイプ分類の頻度は一般乳癌と同様であったが、高齢者が多いためかLuminal型が多い傾向があった。Luminal型が多いため術前ホルモン療法5例が行われ、-花咲乳がん-3例いずれもがdown-stagingの後に乳房切除を施行し、乳癌の局所コントロールを行い、入所施設へ戻ることが出来ていた。T4b乳癌の治療指針は未だ不明瞭であるが、局所コントロールを主体に据える手術療法は、有用な選択肢であると考えられた。

★：優秀ポスター

EP20-45
T4a-c乳癌の臨両病理学的因子と予後との検討

[1]国立病院機構大阪医療センター 乳腺外科、[2]しみずクリニック
八十島 宏行[1]、林 千恵[1]、今村 沙弓[1]、岡田 公美子[1]、清水 幸生[2]、水谷 麻紀子[1]

【背景】Stage別にみるStageⅢの5年生存率は約80%となっており、局所進行乳癌の予後は悪い。Stage分類に関しての腫瘤を伴うT4a-c乳癌は浸潤径の大きさは問われておらず、N0-2であればstageⅢBと分類され、N3であればⅢCと分類されている。最近では検診や乳癌に対する認識も高まってきたこともあり、T4bで5cm以下の乳癌も20-50%と多く認められるようになってきた。このように提唱当時の古典的なT4の概念は現在とでは異なり、それに対する予後も変化していると考えられる。当院におけるT4a-c乳癌を後方視的に予後について検討してみた。
【対象】2006年から2021年までに遠隔転移のないT1a ～ cと診断され、当院で初回治療を行った32例を対象とした。
【結果】年齢の中央値60.5歳（39 – 92歳）、初診時診断としてT4a:0例、T4b:28例、T4c:4例で、StageⅢB:31例、StageⅢC:1例。エコーやCT画像での腫瘍径の中央値は6cm(2.0-20.0cm)であった。BiologyとしてはER(+)HER2(-)21例(65.6%)、ER(+)HER2(+)4例(12.5%)、ER(-)HER2(+)3例(9.4%)、ER(-)HER2(-)4例(12.5%)であった。初回治療で手術先行例が17例(53%)、全身治療後に根治的もしくは局所コントロール目的で手術した症例が15例(47%)であった。
予後に関してはStageⅢ全体としてはフォローアップ期間中央値68.5ヶ月で78%であるが、T4a-cを仮に腫瘍径だけでUICC/TNMのT1、T2、T3に分類した場合、T1に相当する症例は1例のみのT1bN0であったが無治療で4年10ヶ月無再発経過していた。T2相当症例は13例(全体の40%)で全例T1b、フォローアップ期間中央値70ヶ月で他病死などを除いた11例全て無再発で経過している。T3相当症例は18例(全体の56%)で、T4b14例とT4c4例、フォローアップ68.5ヶ月で原病死が4例(22%)、その他死亡例2例(肺塞栓、急性肺炎)であった。遠隔再発8例(44%)、局所再発1例(6%)、無再発が9例(50%)であった。
【結論】T4a-c乳癌は予後良好不良混在した集団であり、この集団におけるさらなる再検討が必要である。

EP20-46
乳癌病期３症例の臨床的検討

[1]山梨大学 医学部 第１外科、[2]ヒロクリニック
井上 慎吾[1]、芦沢 直樹[1]、中山 裕子[1]、中田 晴夏[1]、高橋 ひふみ[2]、細村 直弘[1]、古屋 信二[1]、河口 賀[1]、河野 寛[1]、市川 大輔[1]

はじめに：病期３の乳癌は3分類され、大まかな枠組みとして病期３Ａはリンパ節転移４個以上、病期3BはT4、病期3Cはリンパ節転移10個以上となり、幅広い進行乳癌集団である。従って病期3症例に関連する予後因子はあるのか、またその因子と病期3症例の3分類との関連を検討することを目的とした。
対象と方法：2013年から2018年の6年間に乳癌手術を行った666例中、病期３症例61例（9%）を対象とした。病期3症例のDFS、OSと臨床病理学的因子の関連を検討した。また有意となった因子と3分類との関連を検討した。臨床病理学的因子としては、年齢、主訴、検診既往、T、n、ER%、PR%、Ki67値、核異型度、病期３分類、サブタイプ分類を選択した。単変量解析はlogrank検定で解析し、多変量解析はCox比例ハザード回帰で行った。
結果：DFSの単変量では、サブタイプ分類（p値0.038）、ER（p値0.093）が抽出され、多変量ではサブタイプ分類（p値0.08、HR4.07）が有意傾向を示した。
OSの単変量では、サブタイプ分類（p値0.01）、n（p値0.065）が抽出され、多変量ではサブタイプ分類（p値0.04、HR8.82）が有意差を示した。
病期3A（35例）の5年DFSとOSは、85%、95%で、病期3B（7例）は70%、85%であったが、病期3C（19例）では92%、90%であり、再発後生存期間が著しく短かかった。サブタイプ分類の5年DFSとOSは、LA型では100%、100%、LB型では68%、90%、HER2型では90%、95%、TN型では80%、82%であり、LA型では再発死亡例はなく、LBが最も再発しやすいが、再発後生存は良好であった。TN型の再発後生存は著しく短かった。3群の病期とサブタイプ分類との関連では、病期3AはLB型が最も多く、病期3CはTN型が最も多かった。
考察:病期3乳癌の予後は、サブタイプ分類でみると特徴的な傾向がみられた。LA型は再発例がなく、HER2型は予後良好であり、LB型は再発率が高いが、再発後生存が良好であった。一方TN型は再発後生存が極めて短かく、サブタイプ分類で予後の評価が可能であった。
結語：病期3乳癌症例の予後と特徴を検討した。サブタイプ分類で予後評価が可能であった。

EP20-47
当院における潜在性乳癌症例の検討

[1]静岡県立静岡がんセンター 乳腺外科、
[2]静岡県立静岡がんセンター 画像診断科、
[3]静岡県立静岡がんセンター 病理診断科
土屋 和代[1]、林 友美[1]、田所 由紀子[1]、武藤 信子[1]、中島 一彰[2]、植松 孝悦[2]、杉野 隆[3]、西村 誠一郎[1]、高橋 かおる[1]

【目的】当院における潜在性乳癌症例を検討する。
【対象】2014年～ 21年における当院の原発性乳癌手術症例から潜在性乳癌症例6例を抽出検討した。
【方法】腋窩リンパ節転移が疑われ、針生検で腺癌転移と診断されたが、乳房内及び他臓器に原発巣を認めなかった６例を検討した。６例は乳房造影MRI検査において乳房内に原発巣を認められず、手術摘出標本において副乳の組織を認められなかった。
【結果】当院にて2014年1月から2021年12月に手術施行された原発性乳癌3344例のうち、乳房造影MRI検査で乳房内に原発巣を認められず潜在性乳癌と診断された症例は６例であり、原発性乳癌の0.17% であった。６例中１例は両側乳癌で、片側が原発性乳癌と診断されていた。６例の平均観察期間は43.2ヶ月、平均年齢64.8歳、サブタイプはLum Bが４例、HER2 typeが2例であり、Ki-67は全症例が30%以上であった。Stage内訳はcStage IIA:IIIA:IIIC = 2:1:3であった。6例中5例に術前化学療法を施行され、手術は４例に腋窩郭清術、２例に乳房切除＋腋窩郭清術を施行していた。乳房切除を選択した症例は、間質性肺炎を合併していたため術後温存乳房照射が適応不可と考えられた１例と、両側乳癌で対側手術時に潜在性乳癌側も手術を選択した１例であった。腋窩郭清術を行った４例には術後温存乳房照射を行われていた。化学療法の効果判定はHER2タイプの２例がpCRであり、LumBの3例はGrade 1a, 1b, 2aの評価がそれぞれ１例ずつであった。術後補助療法はサブタイプ別に内分泌療法、抗HER2療法を行われていた。再発症例はなく、他病死症例を１例に認めた。
【結論】６例全てがKi-67高値の症例であり、悪性度の高い癌であることが推察された。また、現時点で再発や現病死はないが、術後温存乳房照射症例を含めた長期予後評価が必要であると考えられた。

EP20-48
乳癌の診断が契機となった皮膚筋炎の一例

[1]井上外科整形外科、[2]湘南記念病院 乳腺センター
井上 寛子[1]、井上 謙一[2]、三角 みその[2]、水野 香世[2]、土井 卓子[2]

はじめに：皮膚筋炎は自己免疫の異常が関与する難治性の疾患でしばしば胃癌，肺癌，悪性リンパ腫など悪性疾患との合併が指摘されているが乳がんは稀である．今回乳がんを契機に皮膚筋炎のが明らかとなり治療した症例を報告する．
症例：70歳女性．既往歴：高血圧で降圧剤を内服中．現病歴：2015年8月下旬，左乳房の疼痛としこりを自覚し来院．初診時身体所見：左乳房C領域に境界不明な硬い４ｃｍの腫瘤を触知した．表在リンパ節は触知せず．初診時顔面に赤みを伴う皮疹があり聴取したところ過去に金属アレルギーと診断されたという事であった．体幹部に目立った皮疹は見られなかった．
乳癌検査所見及び治療経過：マンモグラフィー：右乳房は石灰化2，左乳房U,M領域にカテゴリー５の腫瘤を認めた．CNB：右乳房：no malignancy．アポクリン化生左乳房：小葉癌（免疫染色）ER:3ｂ，PgR:0,Her2:1，Ｋｉ－67:10 %，Ｅカドヘリン：陰性その他画像所見を経て T:2 N:0,M:0Stage:IIAの乳癌と診断．2015年11月上旬にBq+SNL（0/5施行）施行．SNL：陰性．術中乳腺断端迅速診断：全て陰性．術後病理：Invasive lobular arcinoma.E-cadherin，陰性．ｔ2:3.3x1.8x2.5cm,N:0/5, SNL（永久標本）0/5,M:0, p-Stage:IIA，f，ly: - v: + ，n:0, ER:3ｂ，PR:0,HER2:0,ki－67:1%断端：陰性，Cur:A,
術後経過：左温存乳房に50Gy照射，11月よりレトロゾールを開始した．この段階で顔面の皮疹が消失せず，再度診察と問診を施行．単なる接触性皮膚炎とは考えにくく，皮疹が腹部にも拡大した事から皮膚科に併診を依頼した．皮膚科によると顔面の紅斑，ヘリオトロープ疹，手指にゴットロン丘疹，爪囲紅斑ありとのことであった．ANA160×HOMO SPEの指摘があり，精査加療治療目的で大学病院の皮膚科に紹介となった．皮膚生検を含む精査の結果皮膚筋炎と診断された．直ちにステロイド治療が開始された．ステロイド治療開始後皮疹は明らかに改善した．改めて消化管を含む精査がなされたが乳がん以外の悪性疾患は認めなかった．
経過：レトロゾールの内分泌療法は皮膚筋炎の治療と相性が良く双方の治療を並行して行い良好な経過を得ることができた．
まとめ：乳腺外来初診の段階で皮疹所見に気付いていながら直ちに皮膚筋炎を想定することができなかった事は反省点と考える．皮膚筋炎は内蔵の悪性腫瘍が多いことは知られているが今回合併したのは乳癌で皮膚筋炎と並行して治療する機会を得たことから報告する．

★：優秀ポスター

EP20-49
当院における心疾患合併乳癌症例の検討

医療法人社団　誠馨会　新東京病院
渡邉　真、森園　英智

【背景】
当院は入院病床430床を有する急性期病院であり、殊に循環器疾患の症例を多く診療している施設である。(心臓血管カテーテル治療 1362件/年、心臓外科手術 375件/年 2019年度) 当科外来を受診する患者についても心疾患を合併している割合は比較的多く、診断･治療の過程で基礎疾患に留意した対応を要する場合も少なくない。
【目的】
当院における循環器疾患合併乳癌症例の診断と治療について、合併症の無い症例と比較し後方視的に検討を行なった。
【方法】
2019年1月から2020年12月まで、乳癌の診断で当科外来を受診し、かつ当院心臓内科・心臓血管外科に通院治療中の症例を診療録より抽出し、同期間に当科にて治療を行なった合併症の無い乳癌症例と比較検討を行なった。
【結果】
当科にて経験した心疾患合併症例の乳癌症例は16例であり、同期間の原発性乳癌症例55例中の29%を占めた。年齢は43歳 - 90歳 性別は全例女性であった。発見契機は腫瘤自覚が7例、胸部CT検査での偶発的な発見が5例、検診2例、血性分泌及び疼痛が1例ずつであった。 合併する心疾患に関しては、虚血性心疾患が6例と最多であり、左室駆出率(LVEF)低下を きたしている症例は1例のみであった。 14例に手術が行われ、2例は併存疾患･年齢などから手術を希望されず内分泌療法のみを施行した。手術症例のうち、11例で抗血小板薬･抗凝固薬の投与がされており、内訳はバイアスピリンの単独投与が5例と最多であった。周術期の投与に関しては、4例で休薬、1例でヘパリン置換、6例で投与を継続していた。手術術式については合併症の有無で差を認めず、合併症を有する症例でも術後合併症や新たな心血管イベントは認められなかった。術後薬物療法については、化学療法1例 内分泌療法11例が施行されており、化学療法は省略される傾向にあった。放射線治療は4例に対し施行されていた。
【まとめ】
当院における心疾患合併乳癌症例につき検討を行なった。当科にて治療を行なっている乳癌症例の3割程度が心疾患を合併しており、発見契機については胸部CT検査での偶発的な発見が多いことが特徴であった。今回の検討では治療経過中の重大な心血管イベントは生じていなかったが、循環器内科･心臓外科のバックアップ体制が充実していることにより、合併症の無い症例と遜色ない積極的な治療が施行可能であると思われた。

EP20-50
膠原病合併乳癌における臨床病理学的因子の検討

熊本大学病院　乳腺内分泌外科
末田　愛子、藤川　和晃、日髙　香織、後藤　理沙、冨口　麻衣、稲尾　瞳子、山本　豊

【背景】
　皮膚筋炎や強皮症などは悪性腫瘍の合併率が5-25%と報告されており、女性では乳癌の罹患が比較的多いとされている。また、皮膚筋炎では診断後2年以内に悪性腫瘍を合併しやすいことが知られており、悪性腫瘍の進展と筋炎の病勢に相関があることから、腫瘍の早期診断、治療が重要と考えられる。膠原病に合併する乳癌の特徴についての報告は少なく、今回当院における膠原病合併乳癌の特徴について検討することを目的とした。
【対象と方法】
当院で治療を行った原発乳癌症例のうち、膠原病の既往が確認できた51症例を調査した。乳癌の発症時期や臨床病理学的因子の特徴を調査し、2011-2014年に原発乳癌に対して手術を施行した578例を対照に比較検討した。
【結果】
膠原病の内訳は、慢性関節リウマチのみが20名、シェーグレン症候群が9例、皮膚・多発筋炎が6例、強皮症が5例、全身性エリテマトーデスが3例、その他8例であった。臨床病理学的因子の比較では、膠原病合併乳癌は、膠原病合併のない原発乳癌と比較し、エストロゲン受容体の発現が高く、内分泌療法が施行されている症例が多い傾向にあった。膠原病の中でも特に悪性腫瘍を合併しやすい強皮症、皮膚筋炎、シェーグレン症候群に限定すると、膠原病合併乳癌ではリンパ節転移が多く(47% vs. 25%, p=0.029)、組織学的グレードが高く(p=0.001)、Ki67値が高い傾向にあった(p=0.011)。また、周術期化学療法を施行されている症例が膠原病合併乳癌では63%と原発乳癌と比較し高い結果であった(63% vs. 20%, p <0.001)。両群間でサブタイプに相違は見られなかった。膠原病診断から乳癌発症までの期間は、強皮症やシェーグレン症候群では数年以上のものが多かったが、皮膚筋炎では1-5か月以内と早期のものが大部分を占めていた。
【考察】
　膠原病に対する治療法の進歩により、原疾患のコントロールが良好になった結果、癌罹患の予後への影響が大きくなっている。膠原病と診断された場合の乳癌は、悪性度が高く、リンパ節転移が多いなど進行しやすい特徴を持つ可能性があり、早期診断、治療が重要と考える。

EP20-51
当科における自己免疫性疾患合併乳癌に対する周術期化学療法の検討

[1]筑波大学附属病院　乳腺甲状腺内分泌外科、
[2]筑波大学医学医療系　乳腺内分泌外科
上田　文[1]、坂東　裕子[2]、吉田　瑞穂[1]、白谷　恵理[1]、佐藤　璃子[1]、竹内　直人[1]、寺崎　梓[1]、岡﨑　舞[1]、市岡　恵美香[2]、井口　研子[2]、原　尚人[2]

【背景】自己免疫性疾患の有病率は5-10%で、女性に多い疾患であり乳癌との合併もしばしばみられる。また自己免疫性疾患の原因疾患として悪性腫瘍による腫瘍随伴症候群が挙げられる。乳癌治療では、免疫抑制剤の使用や間質性肺炎等の合併により周術期治療に制限が生じる場合もある。今回、当科で治療を行った乳癌症例のうち、自己免疫性疾患を合併した症例を抽出し、後方視的に臨床病理学的特徴や治療経過を解析し、自己免疫性疾患が及ぼす乳癌周術期化学療法への影響を検討した。
【方法】2010年1月から2021年9月までに当院で診断治療を行った乳癌症例のうち、自己免疫性疾患を合併した症例について検討した。
【結果】自己免疫性疾患を合併した乳癌症例は61例であった。性別は全て女性で、乳癌診断時年齢中央値は62歳(37-81)であった。自己免疫性疾患診断から乳癌診断までの期間の中央値は92 ヵ月(0-573)であった。自己免疫性疾患の内訳は関節リウマチが最多で29例(48%)、次いで全身性エリテマトーデスが7例(11%)、シェーグレン症候群 4例(7%)、重症筋無力症 4例(7%)、多発筋炎/皮膚筋炎 3例(5%)等であった。乳癌診断時の病期分類は、0期が5例(5%)、I期 が23例(32%)、II期 が20例(28%)、III期 が11例(15%)、IV期が2例(3%)であった。Subtype別ではLuminal typeが37例(57%)、Luminal HER2 typeが3例(5%)、HER2 typeが4例(6%)、Triple negative typeが12例(18%)であった。周術期乳癌59例のうち、23例(39%)で化学療法が行われていた(術前のみ10例、術後のみ8例、術前術後とも5例)。年齢中央値は58歳(37-81)で、PS 0が20例、PS 1が2例、PS 2が1例であった。そのうち免疫抑制剤を使用していたのは15例で周術期化学療法例の6割強を占めていた。17例は問題なく化学療法を完遂したが、術前化学療法では2例(関節痛の悪化、フルニエ壊疽)が中止となり、因果関係は不明であるが術後Trastuzumabが心不全によって2例で中止となった。また術後化学療法において、減量した症例が2例(発熱性好中球減少症、嘔気)みられた。
【考察】自己免疫性疾患を合併し免疫抑制剤を使用している場合でも全身状態や併存症に配慮すれば安全に化学療法を行うことができると考えられた。また、周術期治療にあたりメトトレキセート等の免疫抑制剤を中止する必要があり、自己免疫性疾患の増悪がみられる場合もあるため当該科の医師との連携を図りつつ治療計画を立てる必要があると考えられる。

EP20-52
当院における統合失調症を伴う乳癌患者の検討

[1]奈良県総合医療センター　乳腺外科、[2]奈良県総合医療センター　看護部
田中　幸美[1]、光藤　悠子[1]、村田　梨絵[2]

【はじめに】統合失調症は思春期から青年期に発症する脳の疾患であり、人口の約１%が罹患する精神障害である。治療を行っても病前の状態に回復するのは１～２割程度であり、多くは長期の治療が必要となる。乳癌を合併した場合、一般集団と比較して進行した状態で見つかることは度々報告されており、乳癌治療も難渋することが知られている。
【目的】統合失調症を伴う乳癌患者の治療経験を元に適切な治療介入が可能か検討した。
【対象と方法】当院で2018年4月から2021年11月までに治療を行った統合失調症を伴う乳癌患者９名を対象とした。臨床病理学的所見、統合失調症の症状と内服状況、治療経過について検討した。
【結果】年齢の中央値は53歳(47 ～ 75)。病期はStage Ⅰが1例、Stage Ⅱが5例、StageⅢが3例であった。サブタイプはLuminal typeが７例、Luminal HER 2 typeが1例、Triple Negative typeが１例であった。術前化学療法を行ったのは3例で、1例はPTX7クール目で精神状態の悪化があり、医療保護入院となったため手術へ移行した。手術は乳房切除術(Bt)＋腋窩郭清(Ax)が4例、Bt＋センチネルリンパ節生検(SNB)が1例、乳房部分切除術(Bp)＋Axが1例、Bp＋SNBが1例、手術拒否が2例であった。入院形態は一般病棟が5例、そのうち精神科と共観が3例、精神科病棟入院となったのが2例であった。術後補助療法で標準的には化学療法が適応となるものが3例存在したが、精神状態が不安定な1例と精神科に長期入院中であった2例であり化学療法の施行は困難であった。内分泌療法は8例に行われ、手術拒否の局所進行患者にはフルベストラント＋CDK4/6阻害薬を開始し37カ月経過し現在も継続中である。再発は2例であり、再発までの期間は42カ月と60カ月であった。
【考察】
統合失調症患者に対しての化学療法は基本的には不可であるが、コントロール良好で家族の補助が見込める場合は安全に行えると考えられる。手術については術後に精神状態の悪化する可能性を考慮し、事前に精神科と連携し、適応の病床を選択することが必要であった。統合失調症の陰性症状が強い場合、診察室内で患者の意思確認が困難な場面も認めたが、看護師と連携することでより正確な精神状態の把握が可能であった。今回は全例で内分泌療法が継続できており、統合失調症に対する病識が不良な症例でも乳癌に対する病識はあり、良好な内服コンプライアンスにつながったと考えている。

★：優秀ポスター

EP20-53
乳癌晩期再発９例の症例検討

[1]藤枝市立総合病院　乳腺外科、[2]藤枝市立総合病院　放射線診断科
内山　碧[1]、瀧　由美子[1]、池田　暁子[2]、五十嵐　達也[2]、長谷川　聡[1]

【はじめに】乳癌再発のピークは術後5年以内であるが，術後5 ～ 10年の間に再発リスクが低下した後は，その後も一定の再発リスクを保つことが知られている．今回，当院で経験した晩期再発症例を検討する．
【方法】2015年～ 2021年11月までに当院で経験した乳癌術後10年目以降の再発症例9例を後方視的に検討した．
【結果】初発年齢の平均は48（33~63）歳で全例女性であった．初期治療は3例(33%)が当院，6例(67%)が他院で行われ，初診断時病期はStage Ⅰ 1例(11%)，Stage Ⅱ A4例(44%)，Stage Ⅲ A1例(11%)，Stage Ⅲ C2例(22%)，不明1例(11%)であった．原発巣のERは陽性7例(78%)，陰性・不明各1例(11%)．HER2は陽性2例(22%)，陰性4例(44%)，不明3例(33%)であった．乳房全切除術6例(67%)，部分切除術3例(33%)，腋窩リンパ節郭清9例(100%)に施行され，リンパ節転移陽性は6例(67%)であった．部分切除術を受けた3例のうち2例(67%)に照射が施行されていた．薬物治療は9例(100%)に行われ，内分泌療法9例(100%)，抗がん剤4例(44%)であった．再発時平均年齢は67(50-77)歳，再発までの平均期間は17(13-25)年であった．初再発部位（重複あり）は，局所5例（同側胸壁3，同側皮膚1，同側腋窩リンパ節1），遠隔転移5例（骨3，同側頸部リンパ節2，胸膜1，肺2）であった．全例再発部位を生検しており，サブタイプはLuminal A5例(56%)，Luminal B HER2陰性2例(22%)，Luminal B HER2陽性1例(11%)，Triple Negative1例(11%)であった．再発治療として手術＋放射線照射は3例(33%)，手術なし＋放射線照射は1例(11%)，薬物治療は9例(100%)に行われた．再発後1次治療における無増悪生存期間は平均18(2-37)月で全例生存中である．
【考察】晩期再発はER陽性乳癌に多く，局所再発が比較的多いと知られているが，我々の検討も同様の結果を示した．今回の検討では他院で初期治療を行っていた症例の割合が多いことが特徴であった．術後10年以上経過している場合，初期治療時の情報収集などが実臨床では問題となると考えられた．

EP20-54
当院におけるオンコタイプDX検査の実態

市立函館病院　乳腺外科
鈴木　伸作

はじめに；オンコタイプDX検査は、乳癌内の21遺伝子を検査することによって、再発リスクを評価する検査である。最近は、化学療法の効果判定にも使用されており、2021年12月からは、健康保険の適応が認められた。これまでは、健康保険の適応がないため、高額で検査を控えていた人が、検査受けるようになることが予想される。しかも、化学療法を受ける人は、減る可能性が高いと考えられた。そこで、当院でのオンコタイプDX検査がどのくらい行われ、化学療法施行する人が、どのようになっているかを検討したので報告する。対象と方法；2016年1月1日から2020年12月31日までの、当院で乳癌に対する手術を行った患者を対象とした。結果；乳癌手術症例は、274例であった。そのうち、ER陽性、HER2陰性のいわゆるluminal typeは215例であった。215例中、オンコタイプDX検査の適応がある患者、つまり、腫瘍サイズT1b以上、リンパ節転移0 ～ 3個、遠隔転移なし、術前化学療法を除く、患者は、159例だった。そのうちオンコタイプDX検査を行った患者は16例だった。オンコタイプDX検査の適応のある患者のうち、化学療法を行った患者は31例で、オンコタイプ検査を受けた上で、化学療法を行った患者は3例だった。また、オンコタイプDX検査を受けた患者のうち、腫瘍量が少なく検査できなかった症例が１例、サブタイプがtriple negativeに変更になった症例が1例、認められた。考察；luminal typeで、化学療法を行った患者は19.5%、オンコタイプDX検査を受けたのちに化学療法を行った患者は18.8%であまり変わりがなかった。このため、オンコタイプDX検査を多くの人に行っても、術後に化学療法を行う患者はあまり変わりないか、もしくは、今よりも増える可能性も考えられた。ただ、オンコタイプDX検査を行うことにより、サブタイプの確認ができることや、再発リスクや化学療法の効果判定ができることから、有用性は揺るがないと考えられた。

EP20-55
当院における女性化乳房症の検討　ーより良い対応を考えるー

[1]乳腺クリニック　ブレスティアたまプラーザ、
[2]聖マリアンナ医科大学病院　乳腺・内分泌外科、[3]聖マリアンナ医科大学付属ブレスト＆イメージング先端医療センター
河原　太[1,2]、佐々木　美紀[2]、在原　卓[2]、喜多島　美奈[2]、垣本　紗代子[2]、金山　益佳[2]、坂本　菜央[2]、高木　香織[2]、中野　万理[2]、大井　涼子[2]、黒田　貴子[2]、秋山　恭子[2,3]、志茂　新[2]、都築　麻紀子[2]、本吉　愛[2]、小島　康幸[2]、西川　徹[2]、川本　久紀[3]、福田　護[3]、津川　浩一郎[2,3]

（はじめに）乳腺クリニックには多くの女性が訪れるがしばしば男性が乳房に異常を訴え受診する。
（目的）男性受診者の現況を総括し、女性化乳房症の診療をどうするべきかを検討する。
（対象と方法）2010年5月から2021年12月までに乳房、胸部に関連した主訴で訪れた男性患者を対象とした。
（結果）期間中133名の男性が受診した。年齢11-93歳（平均36.0歳）。主訴は腫瘤57名、腫瘤と疼痛49名、疼痛20名、その他（乳癌術後、かゆみ、検診など）7名。初診時に行われた画像検査はUS125名、MG8名だった。診断は女性化乳房93名（うち疑い4例）、ほか脂肪壊死、粉瘤、単純肥満、嚢胞、乳癌などがあった。女性化乳房症と診断した89例を検討したところ以下の結果を得た。腫瘤を訴えた症例は82例、疼痛のみが7例あった。訴えは両側18例、右側31例、左40例。年齢11-93歳（平均32.8歳）。20-40代は34例(38.2%)だった。病悩期間は0.1 ～ 108か月（平均7.2か月）。薬剤が誘因と思われたのは19例（アルコール多飲3名含む）だった。USは87例、MG4例（全例US併施）に行われており、小児1例、大きな乳房であった1例に画像検査は行われていなかった。画像では両側の所見を認めるも自覚症状は片側のみという症例、逆に両側の訴えだが画像は片側のみの症例が確認された。採血検査は19例（平均年齢51.4歳）に行われていた。異常は5例（甲状腺亢進症4例、テストステロン高値1例、LHおよびE2異常1例）に認められた。細胞診もしくは組織診は9例に行われていた。来院回数は1-9回（平均1.57回）で初診の単回受診のみは62名（69.7%）であった。そのため経過の把握が困難で経過不明が80例と多くを占めた。ほか手術治療が2例、軽快4例、解消2例が確認された。
（まとめ）様々な年代が受診するも女性化乳房がその多くを占める。女性化乳房の発症年齢や原因は様々であり、画像モダリティの選択、内分泌・生化学検査、経過観察、外科治療などは症例ごとに考慮するべきと考えられた。
今回の検討を通して得られた考察、実地臨床への工夫、提案などを報告する。

EP20-56
腋窩リンパ節転移を認める乳癌患者では術前に潜在性リンパ浮腫は発症しているのか：術前上肢周径値での検討

[1]自治医科大学　消化器一般移植外科、[2]自治医科大学　看護部、
[3]名古屋市立大学病院　乳腺外科
佐々木　裕美子[1]、原尾　美智子[1]、丸藤　琴音[1]、扇原　香澄[1]、相良　由佳[1]、芝　聡美[1]、西田　紗季[1]、宮﨑　千絵子[1]、櫻木　雅子[1]、塩澤　幹雄[1]、大澤　英之[1]、北山　丈二[1]、佐田　尚宏[1]、軽部　真粧美[2]、小嶋　理恵子[2]、藤田　崇史[3]

【背景】
腋窩リンパ節転移を認める乳癌ではリンパ節郭清術が施行されるが、術後には約10-30%の割合で患側上肢リンパ浮腫が発生するとされている。リンパ浮腫は特に慢性期になると皮下組織の線維化や脂肪組織の増加がみられ、症状を改善させることは困難となるため、発症早期に診断し治療を開始することが望ましいとされている。
今回我々は、腋窩リンパ節転移を認めた初発乳癌患者において、術前にすでに潜在性リンパ浮腫が生じている可能性について、術前上肢周径の計測結果をもとに検討する。
【対象・方法】
2021年6 ～ 11月までの期間、手術適応の初発乳癌患者41例を対象とした。両側乳癌や術前薬物療法が施行された症例は除外した。潜在性リンパ浮腫の発生頻度について、腋窩リンパ節転移(+)群と転移(-)群で検討し、リンパ浮腫が生じやすい因子について検討した。
術前に両上肢4部位（手背・手関節・肘関節から下部5㎝・肘関節から上部10cm）の周径を計測し、1部位でも左右差が10mm以上ある場合に腋窩リンパ節転移(+)群では潜在性リンパ浮腫が存在すると判断し、腋窩リンパ節転移(-)群では元々の上肢左右差と判断した。
【結果】
対象の41例中、腋窩リンパ節転移(+)は11例、腋窩リンパ節転移(-)は30例であった。腋窩リンパ節転移(+)群では、3例で患側上肢に潜在性リンパ浮腫が存在し、頻度は27%(3/11)であった。腋窩リンパ節転移(-)群では、7例で上肢左右差を認め、そのうち患側上肢に認めたのが4例であり、頻度は13%(4/30)であった。腋窩リンパ節転移(+)群において、潜在性リンパ浮腫が存在した症例(n=3)と存在しない症例(n=8)では、患者背景であるBMI（30未満 or 30以上）、循環器疾患・腎疾患・悪性腫瘍の既往歴・糖尿病の有無について、さらに術後病理所見としてStage、pT、pN、ly、HG、Ki-67、subtypeについて比較検討したが、両群間で有意差は認められなかった。
【結語】
腋窩リンパ節転移がある乳癌患者では術前にすでに潜在性リンパ浮腫が生じている症例も存在しており、術前から積極的に圧迫療法などの治療介入を試みた方がよいと考えられる。術前に上肢周径を計測することは、腋窩リンパ節転移がある乳癌患者での潜在性リンパ浮腫の早期発見に繋がる。また、腋窩リンパ節転移がない乳癌患者における元々存在する上肢左右差を確認し、その患者のベースラインを把握することは術後リンパ浮腫の早期発見に繋がると考えられる。

★：優秀ポスター

EP20-57
乳癌における多重がんの検討

[1]大阪府済生会千里病院　乳腺内分泌外科、[2]大阪府済生会千里病院　看護部
吉岡　節子[1]、北條　茂幸[1]、若林　由紀子[2]

【はじめに】乳癌では10年の術後フォローアップ期間が推奨されており、他臓器がんに比較し長期となることが多い。その間、閉経など患者の状況は変化する。がんサバイバーが増加する中で、フォロー中に多くの患者が他臓器がんの好発年齢に達し、第２癌罹患に遭遇する場合もある。
【目的・方法】自験例における乳癌の多重がん罹患について検討した。2005年から2020年に乳癌手術を行い、術後フォローを行った594人のうち、多重がんに罹患した症例、特に乳癌術後に多重がんに罹患した34例を対象とした。
【結果】同時性多重がん３例、異時性31例であった。異時性多重がんの診断時期は乳癌術後５年未満が14例、５年以上10年未満が13例、10年以上が４例であった。原発部位は肺癌９例、大腸癌７例、胆管・胆嚢癌４例、膵、十二指腸、卵巣、子宮頸部、甲状腺の癌、血液腫瘍が各２例、腎、胃癌が各１例であった。発見契機は術後検査22例、自覚症状８例、術前検査２例、他院検査２例であり、診断モダリティはCT26例、内視鏡５例、採血検査２例であった。24例が手術のみ、５例が術後補助薬物治療、３例が薬物治療のみであった。肺癌は９例中７例で手術を施行し、うち５例は手術のみで経過観察となった。18例が他臓器・乳癌とも無再発生存、乳癌死２例、他臓器癌死６例、他臓器再発・治療中６例であった。
【考察】
乳癌診療ガイドラインによれば、乳癌再発スクリーニングを目的とした術後検査は、視触診とマンモグラフィーにエビデンスがあり、US CT腫瘍マーカーには予後改善効果は証明されていない。しかし実際はUSやCTもフォロー検査として行うことが多い。多重がんとして発見されやすいのはこれらのモダリティで描出しやすい部位である。腫瘍マーカーもスクリーニングの契機になることがある。視触診が発見契機になるのは甲状腺など体表腫瘍に限定される。CTやUSで評価のしやすい肺、胆嚢、膵、腎や、婦人科検診を契機に精査可能な子宮では､早期診断や良好な予後が期待できる可能性がある。一方、管腔臓器である消化管、胆管、進行癌で診断されることが多い卵巣癌では乳癌術後検査の契機とした早期診断に結びつかない場合が多い。今後はHBOC診療の普及に伴い卵巣癌も潜在・早期で治療できる事例が増えることが期待される。胃・大腸癌についてはがん検診を活用するように啓蒙することも重要である

EP20-58
乳癌腹膜播種の臨床病理学的特徴と外科的介入の検討

[1]筑波大学附属病院　乳腺甲状腺内分泌外科、
[2]筑波大学医学医療系乳腺内分泌外科
岡﨑　舞[1]、坂東　裕子[2]、吉田　瑞穂[1]、白谷　理恵[1]、佐藤　璃子[1]、
竹内　直人[1]、寺崎　梓[1]、上田　文[1]、市岡　恵美香[2]、井口　研子[2]、
原　尚人[2]

【背景】進行再発乳癌において骨､肺､肝転移と比較して腹膜播種の頻度は低く、その臨床的特徴に関する報告は少ない。腹膜播種巣の出現部位により尿管閉塞や消化管閉塞などの異なる症状を呈し、その対応について明確な方針はなく、症例毎に検討されている。
【目的】当院で経験した腹膜播種症例に対し、年齢、組織型、サブタイプ、予後、腹膜播種に対する外科的介入の詳細について後方視的に検討する。
【対象】2013年１月から2021年９月の間に当院で治療を行った進行再発乳癌380例のうち、乳癌腹膜播種と診断された40例（再発30例、StageⅣ10例）。
【結果】腹膜播種症例の進行再発乳癌診断時年齢中央値は54歳（37―85歳）、組織型は浸潤性乳管癌32症例（80%）、浸潤性小葉癌8症例（20%）だった。サブタイプはLuminal type 28症例（70%）、Luminal HER2 type 4症例（10%）､HER2 type 2症例（5%）､Triple negative type 6症例（15%）だった。進行再発乳癌と診断されてから腹膜播種診断までの期間の中央値は5ヶ月（0―96ヶ月）だった。そのうち、進行再発乳癌の診断時に腹膜播種を認めていたのは16症例（40%）だった。腹膜播種発症後の生存期間中央値は12ヶ月（0―122ヶ月）だった。進行再発乳癌と診断されてからの全生存期間中央値は腹膜播種症例で4 3ヶ月（0―142ヶ月）、非腹膜播種症例で72ヶ月（0―370ヶ月）で有意差を認めた。（p=0.016）腹膜播種に対する外科的介入を行ったのは14例（35%）で尿管閉塞に対する尿管ステント留置、消化管閉塞に対する手術などであった。介入後に化学療法を施行したのは9症例（23%）で介入後の生存期間中央値は6ヶ月（0―59ヶ月）であった。
【考察】乳癌腹膜播種は非腹膜播種症例と比較して予後不良であった。一方で腹膜播種による有害事象に対し外科的介入を行った後に治療を継続し得た症例も存在した。癌の進行状況や患者の全身状態を考慮し外科的介入を検討することも必要と考えられた。本会では、外科的介入の詳細や非腹膜播種症例との臨床像の比較を行い、文献的考察を加え検討する。

EP20-59
当院におけるOligometastatic Breast Cancerの検討

[1]徳島赤十字病院　外科、[2]徳島赤十字病院　放射線科
兼松　美幸[1]、川中　妙子[1]、赤川　洋子[2]

【背景】Oligometastatic Breast Cancer（以下OMBC）は転移病巣の個数や転移臓器が限られた乳癌で、治癒困難な一般の転移・再発乳癌と異なり、長期予後あるいは治癒獲得が期待できる可能性があるため、その選別方法や治療戦略に注目が集まっている。そこで当院における長期奏功中のOMBC症例を検討、文献的考察を加えて報告する。【対象と方法】術後再発乳癌のうち現在も奏功中のOMBCとして治療、あるいはfollow中の17症例を後方視的に検討した。【結果】観察期間は14 – 480ヶ月（中央値43ヶ月）にて、治癒状態（治療終了し経過観察中）の5例を含み全例が奏功状態を維持しており、内訳はCR：11例、NED：4例、PR：4例であった。現時点でOS中央値：110ヶ月、PFI中央値：36ヶ月、CR持続中央値：48ヶ月で、初発時年齢中央値：50歳（36 – 79歳）、17例中16例がホルモン受容体陽性、15例がstage IIA以下で、周術期治療は8例に化学療法、18例にホルモン療法を施行しており、完遂後の再発は7例だった。再発臓器は骨、肺、局所リンパ節の順で多く、2例以外は全て単独臓器再発だった。また転移個数は単発が11例と最も多かった。局所治療は7例に施行しており、その内容は放射線治療／VATS／リンパ節切除はそれぞれ3／3／1例であった。Ki67値が確認できた症例では、Ki67値と生存期間に負の相関を認めた（r=-0.81）。また腫瘍マーカーの上昇を伴っていた症例は1例のみで、その場合でも治療開始によって正常値を維持できていた。【考察】Oligometastasisとして発見されても、その多くは治療過程で多発転移、ひいては完治不能再発乳癌 に発展する。しかし当院で長期OMBCを維持できている 17例は、ホルモン陽性、Ki67値低値、初診時早期乳癌、単発臓器転移、一次治療のみでの奏功、腫瘍マーカー正常範囲内、等の特徴を有しており、通常の再発乳癌と差別化できる可能性がある。抗HER2療法やCDK4/6阻害剤などの躍進により、完治を目指した再発治療はさらに裾野が広がると考えられ、これらの特徴を有した再発乳癌にはOMBCとしてのポテンシャルを考慮した治療戦略が必要と考える。

EP20-60
当院における術後出血に対する保存的処置の工夫

[1]国際医療福祉大学三田病院　乳腺センター、[2]山王病院　放射線科、
[3]聖母病院　乳腺外科、[4]イムス東京葛飾総合病院　乳腺外科
加藤　昌弘[1]、甲斐﨑　祥一[1]、小川　明子[1]、國松　奈津子[2]、菊山　みずほ[3]、
武藤　泰彦[4]、内田　惠博[1]

乳がん手術における後出血は今なお重要な合併症である。出血の原因や場所に関しては諸家により多くの報告がされているが、いずれも様々である。糖尿病などの合併症を有する患者や抗凝固薬を内服している患者などでは後出血のリスクは高い。後出血を減らすには手術時の入念な止血、陰圧が掛かる適切なドレナージ、適切な創部のドレッシングと考えられる。それでも後出血はある頻度で起こり、止血や血腫除去などの再手術を要する場合もありうる。一旦、後出血が起きた場合には圧迫止血による保存的治療もしくは外科的治療の選択となるが、術後の早期発見、速やかな対応、適切な処置がカギとなる。そこでわれわれは保存的治療である、より有効な圧迫止血の方法を検討した。
局所の圧迫を目的として、多くの施設でいろいろな方法が用いられていると思われるが、胸帯、弾性包帯、伸縮性のある粘着テープによる圧迫固定などが用いられることが多いと思われる。特徴として
胸帯：手技は容易であるが、特に腋窩、鎖骨下など高い位置での固定がずれやすい
弾性包帯：局所圧迫できるが手技が煩雑（巻き直しや圧の程度など）
弾性テープによる固定：場所の固定はできるが皮膚剥離など皮膚障害をきたしやすい
などが考えられる。
これらを考慮し、手技が簡便で、ピンポイントに圧迫が出来て、圧迫の位置がずれにくいものを理想とし、２つの方法を合わせて使用する方法を考えた。胸帯で全体を面として広く圧迫するとともに圧迫困難な部位に弾性素材を用いて圧迫する方法である。
弾性素材としては膝などに用いるバンデージテープを使用した。皮膚の上から直接当てて用いる素材であり適度な弾性を有する。テープの両端に面ファスナーを貼付、肩を経由し胸帯の前面、後面に貼り付けて固定する。テープを固定する位置により圧迫の場所、圧の程度は自在である。位置のずれに対してはさらバンデージテープの中央部にも面ファスナーを用いて２本のテープを連結可能とし、胸帯に×型に４点で固定することでさらに安定した。位置もずれにくく、非常に簡便で有効な方法であろうと思われた。
現在当院では少しでも患者の合併症が減少することを期待して、腋窩郭清例や糖尿病、抗凝固薬使用例などの高出血のリスクの高い例には予防的に腋窩などに圧迫を追加している。×

★：優秀ポスター

EP20-61
当院におけるサルコペニア乳癌手術症例の検討

[1]一宮西病院　乳腺外科、[2]一宮西病院　外科
大久保　雄一郎[1]、並木　完憲[2]、山田　典和[2]、吉川　卓宏[2]、堤　知佳[1]、
鈴木　瞳[1]、森　美樹[1]、石黒　清介[1]

【目的】近年、高齢化社会が進み、サルコペニア、フレイルなどの老齢症候群が注目されるようになった。加齢に伴う骨格筋量の減少を特徴とするサルコペニアは身体機能低下によるADLやQOLの低下、死亡リスクの増大などの問題が生じるとされ、消化器領域では術後合併症リスクとの関連性が報告されている。また、サルコペニア乳癌は高齢者乳癌と重複することが多く、臨床試験の対象から外れていることも少なくないことから、エビデンスに基づいた標準治療を確立することが難しい。今回、当院におけるサルコペニア乳癌手術症例23例を集計し、サルコペニア乳癌症例の治療成績を中心に検討、考察した。
【対象・方法】2018年1月～ 2021年10月までに当院で手術を施行し、握力と骨格筋量を測定した乳癌症例（460例）のうちをサルコペニアの診断基準を満たした23例を対象とした。サルコペニアの診断はAWGSの診断アルゴリズムに基づき行い、年齢に関しては65歳以上だけでなく、全年齢を対象とした。（握力：女性<18kg、男性<26kg、かつ、SMI（四肢骨格筋指数）：女性<5.7kg/m2、男性<7.0kg/m2）
【結果】460例中、サルコペニア23例(5%)を認めた。年齢72.7±11.0歳、握力13.96±2.6kg、Stage 0：4例、I：9例、II：7例、III：2例、pCR：1例、ER陽性17例、陰性6例、HER2陽性5例、陰性15例、術式はBt：18例、Bp：5例、SN：20例、Ax：3例のみ。術後治療は15例でホルモン療法が実施され、化学療法は4例で実施された。7例（30.4%）が化学療法もしくは放射線治療の省略、期間短縮など、サブタイプ・再発リスクに応じた標準治療に対して治療強度の低下を認めた。65歳以上の高齢者乳癌が19例（65歳以上乳癌177例の10.7%）と多く、全例、何らかの併存疾患を有していた。平均観察期間は19.6±13.7か月で再発、死亡例は認めなかった。
【考察】サルコペニア乳癌は大部分が高齢者であり、高齢者乳癌治療と同様に年齢、併存疾患、臓器機能など全身状態に伴う治療強度の低下が多く認められたものの、短期治療成績への影響は認めなかった。
【結語】今回、サルコペニア乳癌手術症例23例を治療成績を中心に集計した。高齢者乳癌と同様、個々の併存疾患、臓器機能、、社会的サポート、患者の意向などを把握し、ベースラインリスクと治療効果、有害事象のバランスを総合的に判断することが必要とされる。

★EP20-62
当院における脳転移・髄膜播種をきたした進行再発乳癌の検討

[1]筑波大学附属病院　乳腺甲状腺内分泌外科、
[2]筑波大学医学医療系　乳腺内分泌外科
竹内　直人[2]、坂東　裕子[2]、吉田　瑞穂[1]、白谷　理恵[1]、佐藤　璃子[1]、
寺崎　梓[1]、岡崎　舞[1]、上田　文[1]、市岡　恵美香[2]、井口　研子[2]、原　尚人[2]

【背景と目的】遠隔転移を有する進行再発乳癌患者の10-16%で脳転移・髄膜播種（CNS転移）をきたすとの報告がある。CNS転移症例において、QOLを維持しつつ長期生存にむけた治療戦略の開発は大きな課題である。今回当院で治療したCNS転移患者を後方視的に検討した。
【対象・方法】2005年1月～ 2021年11月までに当院で治療した進行再発乳癌症例392症例を対象に、CNS転移が出現した症例（CNS転移群）と、CNS転移を認めていない症例（非CNS転移群）について患者背景、治療内容、予後について後方視的に検討した。
【結果】CNS転移群は62例(15.8%)、非CNS転移群は330例(84.2%)であった。CNS転移群の年齢中央値54.7歳（22-80歳）、サブタイプはLuminal 29例（46.8%）、Luminal-HER2 10例（16.1%）、pure HER2 9例（14.5%）、Triple Negative 14例（22.6%）であった。初回の遠隔転移診断時にCNS転移を認めたのは11例（17.7%）、初回の遠隔転移診断からCNS転移が出現するまでの期間中央値は14.7ヶ月（0-133.5ヶ月）であった。初回のCNS転移に対する局所治療は定位照射19例（30.6%）、全脳照射32例（51.6%）、外科的処置8例（16.1%）、未施行は10例（16.1%）であった。CNS転移後の全身治療の治療数中央値は2 line（1-8 line）で、ホルモン療法のみ7例（11.3%）、化学療法36例（58.1%）、未施行19例（30.7%）であった。全生存期間（OS）中央値はCNS転移群41.9ヶ月（29.5-54.2ヶ月）、非CNS転移群86.0ヶ月（62.2-109.7ヶ月）とCNS転移群で短かった(P<0.001)。CNS転移出現後の生存期間中央値は6.6ヶ月（0.2-183.1ヶ月）であり、CNS転移後の治療別生存期間中央値は局所治療のみ2.0か月、全身治療のみ3.6か月、局所＋全身治療28.9か月、未治療0.7か月であった。CNS群のOSはサブタイプ別にLuminal 37.0ヶ月、Luminal-HER2 118.9ヶ月、pure HER2 34.4ヶ月、Triple Negative 22.2ヶ月、乳癌特異的GPAスコア毎の生存期間中央値は、0-1点 3.2か月、1.5-2.5点 2.7か月、3.0点　56.3か月、3.5-4.0点 17.9か月であった。
【考察】近年定位照射の普及や全身治療の改善があるものの、今回の検討ではCNS転移群では発症後の予後は6.6ヶ月と短く、また全生存期間も非CNS転移群に比較し予後不良であった。詳細な検討ではCNSに対する局所治療と全身治療を行い長期間の生存に至った症例も認められており、その要因について検討を深め報告する。

★EP20-63
脳転移予後予測ツールとしての乳癌特異的GPA(graded prognostic assessment)の有用性の検討

[1]相良病院　乳腺甲状腺科、[2]相良病院腫瘍内科、[3]相良病院病理診断科
寺岡　恵[1]、太良　哲彦[2]、玄　安理[1]、満枝　怜子[1]、藤木　義敬[1]、
権藤　なおみ[1]、佐藤　睦[1]、川野　純子[1]、国仲　弘一[1]、金光　秀一[1]、
馬場　信一[1]、大井　恭代[3]、松山　義人[1]、雷　哲明[1]、相良　安昭[1]

背景 近年新規薬物療法などの登場により他臓器転移がコントロールされた結果、脳転移症例は増加してきている。脳転移治療において定位放射線照射の適応決定やACP(advanced care planning)をすすめる上でも、脳転移後の予後を可能な範囲で推定することは診療の一助となる。今回乳癌特異的GPAの有用性をGPA(2011年original版)とGPA(2020年update版)にて検討した。
対象・方法 2013年４月～ 2020年３月までの７年間に当院で脳転移が判明した92 症例について後方視的に検討した（de novo StageⅣ症例・髄膜播種症例含む）。乳癌特異的GPA(original版)は予後因子として年齢・subtype・KPS(Karnofsky Performance Status)、GPA(update版)ではそれに脳転移個数と頭蓋外転移有無が追加された。それぞれ各スコアの合計でグループ化し予後の推定が可能で、当症例での実際の予後と比較した。
結果 脳転移判明時の年齢中央値(IQR)は59(50-66)歳であった。92症例中、死亡イベントは82症例。subtypeの内訳はluminal 39 人(42%)/luminalHER2 17人(18%) /HER2 15人(16%) /TN 21人(23%)。脳転移年齢中央値GPA合計スコアのグループ化で、予後の良い順にA/B/C/Dと便宜上記載する。GPA(original)で各推定予後はA(25.3か月) B(15.1か月) C(7.7か月) D(3.4か月)。当施設症例でのGPA(original)での中央値(月:IQR)はA:24(4.5-27) B:18.5(5.3-39) C:5.5(2-17.5) D:2.5(1-4)であった。またGPA(update)での各推定予後はA(36か月) B(24か月) C(13か月) D(6か月)。当症例でのGPA(update)での中央値(月:IQR)はA:16.5(6-27) B:22.5(5.3-31) C:16(4.8-29) D:2.8(1.5-11)であった。症例の極端に少ないグループ(update版A症例数2)を除くと、original版・update版のいずれも中央値としては近似した結果であった。
結語 予後予測としてGPAを使用することは可能であると考える。個々の症例で使用するにあたっては他臓器のコントロール状況など加味して推測する必要はあるであろう。

EP20-64
肝動注化学療法単独で19カ月の生存が得られたER陽性・Her2陰性乳癌多発肝転移・骨転移の一症例

地域医療機能推進機構　大和郡山病院　外科
川島　雅央、眞島　奨

【背景】肝転移に対する動注化学療法(Hepatic Arterial Injection Chemotherapy: HAIC)は、全身療法に対するメリットが明確でなく日常診療としてほとんど行われていない。今回我々は、全身療法継続が困難となったER陽性・Her2陰性の多発肝転移・骨転移に対し、HAIC単独で19カ月の生存を得た症例を経験したのでこれを報告する。【症例】46歳女性。右乳癌に対して、右乳房切除・腋窩郭清術を施行（pT1c pN1a M0、浸潤性乳管癌、Grade 2、ER 90%、PR 70%、Her2陰性, Ki67 12%)。術後2年6か月、タモキシフェン・リュープロレリン施行中に多発肝転移、骨転移を確認。パクリタキセル・アバスチン・デノスマブを開始し部分奏功を得た。3年2か月後に肝転移増悪のため、レトロゾール（3か月)、ニボルマブ／フルベストラント（6か月。臨床試験として実施。UMIN試験ID:UMIN000026046)、エリブリン（9か月)、フェアストン／アベマシクリブ（3か月）を順次施行するも、肝転移はさらに増悪。ジェムシタビン／ビノレルビン、カペシタビンは倦怠感等の副作用が強く継続できず、患者がこれ以上の全身療法を拒否するに至った。このため、エピルビシン・マイトマイシンC・5-FUによるHAICを開始。計3か所認めた肝転移巣（最大40㎜）はいずれも著明に縮小した。経過中、骨転移悪化のため全身化学療法への切り替えを試みるも肝転移の再増悪のためHAICにて治療を継続。肝転移の縮小は維持されたが、17か月後に肺と脳に多発転移が出現。患者希望のため治療を終了し、2か月後に永眠された。【考察】後方視的研究で肝転移単独／肝転移優位の進行を示す症例においてHAICは全身療法と遜色ない病勢制御が得られる可能性が示唆されている。HAICでは抗癌剤の分布が局所に限局するため、副作用を低減でき、積算投与上限のある薬物でも長期間使用できるメリットがある。本症例でも、肝転移が差し迫った予後規定因子と考えられたこと、全身化学療法を患者が拒否したこと、アンスラサイクリン未使用であったことからHAICを実施した。結果、HAIC単独で17カ月に渡ってQOLの低下なく肝転移は制御されており、HAICの臨床的活用には肝外病変の制御が大きな課題と考えられた。HAICに関する既報は古い報告が多く、免疫療法や新規分子標的療薬との併用は一つの可能性として今後の検討が期待される。

★：優秀ポスター

EP20-65
両側副腎転移により副腎不全を呈した同時両側乳癌の１例

[1]湘南鎌倉総合病院　乳腺外科、[2]湘南鎌倉総合病院　看護部
田中　久美子[1]、辻　喬繁[1]、若森　洋子[1]、池田　真美[2]

【はじめに】
副腎転移は原発の癌腫によらず、副腎不全に至ることはまれである。
今回、副腎不全の症状を契機に治療開始となった両側乳癌に対し、
内分泌療法に加えて片側副腎照射を施行した１例を経験したので報告する。
【症例】
49才女性。家族歴：乳癌（母）既往歴：特になし
両側乳房腫瘤を自覚していたが受診せず。１年前より左乳房は変形もみられるようになった。全身倦怠感と嘔気・熱発で前医内科受診し入院、CTで両側乳癌と多発骨転移、両側副腎腫大（転移疑い）指摘。高Ca血症および低Na（121mmol/ℓ）血症がみられた。cortisol 3.8(正常値4.5 ～ 21.1) μg/dlと低値でACTH負荷に反応せず、原発性副腎不全と診断され、ヒドロコルチゾン20mg/day内服で症状改善した。乳癌は左：T2N1浸潤性小葉癌 Luminal B 右：T1cN1浸潤性乳管癌 腺管形成型 Luminal Aであった。この後当科紹介となり、精査加療を外来で開始したが、本人が自己判断でヒドロコルチゾン内服中止したところ再度副腎不全状態となり、ER受診し入院。ヒドロコルチゾン20mg再開にて倦怠感などは軽快した。腰痛あり腰仙椎の骨転移に対して緩和照射30Gy施行。その後に撮ったPETでは両側乳癌、多発骨転移と両側副腎転移がみられたが、照射部位の椎体の集積は低下しており照射の効果と思われたため、副腎不全の早期回復を期待して左副腎に対して照射20Gy/5回試みた。乳癌薬物療法としてはLetrozoleとDenosumabを開始した。治療開始１か月後に撮ったPETでは乳房腫瘤や多発骨転移、両側副腎への集積が著明に減少しており、腫瘍マーカーもCA15-3：61→20と正常化した。
照射単独の効果は評価不能だが、LETが著効したと考えられた。cortizol値も31.8μg/dlと上昇したため、ヒドロコルチゾンは15mg/dayに減量となった。
【考察】
転移による副腎不全がまれであるのは、副腎皮質の90%以上が破壊されないとホルモン欠落症状を呈さないことによると推察されている。本症例では左の浸潤性小葉癌が両側副腎をびまん性に置換するような転移が生じた可能性があると考えた。内科的診断により
比較的早期にヒドロコルチゾン補充が行われ、重篤な状態に陥ることが回避できた。
乳癌もホルモン療法が著効しており、現在のところ無症状で通院中である。
【結語】
乳癌副腎転移による副腎不全を経験した。文献的考察を加え供覧する。

EP20-66
当院乳腺外来を受診した小児患者13名の検討

[1]一宮西病院　乳腺外科、[2]一宮西病院　外科、[3]じゅんこ乳腺クリニック
堤　知佳[1]、森　美樹[1]、鈴木　瞳[1]、小泉　景星[2]、並木　完憲[2]、山田　典和[2]、吉川　卓宏[1]、戸崎　達[2]、岩本　久幸[2]、大澤　一郎[2]、石黒　淳子[3]、大久保　雄一郎[1]、石黒　清介[1]

【背景】乳腺外科外来の受診患者はほとんどが成人女性であるが、少数ながら小児患者も存在する。その小児患者について成人とは異なる臨床的特徴を分析し、対応について検討した。
【方法】2016年1月から2020年12月までの5年間に当院乳腺外来を受診した15歳以下の患者、全13名について、年齢、性別、主訴、診断、治療、転帰等を検討した。
【結果】年齢は11 ～ 15歳（平均13.3歳）。性別は女児11名、男児2名。主訴は、痛み8名、腫瘤自覚6名、乳頭分泌1名、乳房左右差1名であった。13名の患者の内訳は乳腺炎4名、乳腺腫瘤4名、正常乳腺5名であった。
乳腺炎の患者4名の最終診断は、肉芽腫性乳腺炎1名、乳輪下膿瘍1名、面皰母斑に起因する感染、アトピー性皮膚炎患者の皮膚掻破部の感染1名であった。皮膚疾患に起因して感染が起こった2名については炎症改善後に皮膚科紹介しフォローアップされていた。乳腺炎の患者4名のうち3名には膿瘍形成がみられ、いずれも切開排膿術が行われていた。膿瘍形成していた症例では、痛みや処置時の恐怖で泣き出す患者もみられた。
乳腺腫瘤の患者4名のうち、腫瘤径が2cm以上の患者3名には摘出術が行われ、術後病理結果は線維腺腫2名、葉状腫瘍1名であった。腫瘤径が1cmだった患者1名は針生検で線維腺腫の診断となり経過観察となっていた。
正常乳腺の患者5名のうち4名に二次性徴を伴う乳房肥大を疑う所見がみられた。
他院または他科からの紹介で受診した患者は6名であり、うち4名が乳腺炎で抗生剤投薬や膿瘍穿刺で症状軽快せず紹介となっていた。
【考察】乳腺外科外来を受診した小児患者の症状は主に腫瘤自覚や痛み、乳頭分泌など成人と同様であった。二次性徴が始まる10歳以降では乳房肥大がみられるようになり、痛みや乳房左右差の原因となっていると考えられた。成人の乳腺炎では授乳期の乳汁のうっ滞が原因になることが多いが、小児の乳腺炎の原因は外傷や皮膚疾患によるものなど様々であり、原因の特定のために十分な問診と診察が重要となる。原因となる疾患がある場合には専門科に紹介しフォローアップも検討すべきである。また、若年で乳腺外科を受診する場合には、成人と異なる精神的肉体的ストレスがあるため配慮が必要である。

EP20-67
精神疾患を有する乳癌症例治療の留意点について

厚生連　上都賀総合病院　外科
佐野　渉

【目的】精神疾患を有する乳癌患者さんの手術や術後フォローを含めた報告は少ない。今回、精神疾患を有する乳癌症例の治療における特質を検討した。【方法】平成14年4月から令和3年12月までに乳癌の診断で手術した症例で、精神疾患を有する47例を対象とした。検討項目は周術期の対応や外来フォロー状況等を集計した。【結果】主な精神疾患は、統合失調症が19例、認知症11例、うつ病が8例、精神発達遅滞が6例だった。年齢は64.3±13.9歳（M±SD）。Performance statusはGrade 0が34例、Grade 1が3例、Grade 2が8例、Grade 3と4がそれぞれ1例だった。腫瘍径は30.3±26.1 mmだった。精神科の定時薬を服用していた症例が47例中40例（85.1%）と多くを占めていた。11例で術後に定時薬以外の精神科薬剤の追加が必要であった。追加の内訳は5例でハロペリドールをおおむね1回のみの追加投与、4例でリスペリドン錠の投与を必要とした。他にアタラックスとゾルビデムの使用を1例ずつ認めた。認知症の症例で精神科の定時薬のなかった1例は、手術の翌日から徘徊して第×病日に自死されましたが、周術期にも精神科薬の投薬はなかった。乳癌の手術に対する肺炎等の全身的な身体的合併症は全く認めなかった。外来フォローでは、7例が精神科病院の転院等で通院しなくなりフォロー不能となった。再発予防のホルモン剤は5例が途中で拒薬、放射線、抗癌剤もそれぞれ1例ずつ途中で拒否された。また2例は抗癌剤の適応であったが初めから受け入れられなかった。【結論】精神疾患を有する乳癌症例の周術期管理は、基本的に定時薬の精神科薬剤の継続でよく、追加するとしてもハロペリドールやリスペンドンの概ね単回のみの使用で対応できた。外来フォローは精神科病院に入院中の患者さんでは他の精神科病院に転院になることが多く、その際に乳癌のフォローが途切れることがあるので注意が必要である。また術後の補助療法に関しても途中で拒否されることがあるため術式の選択等においては考慮すべきであろう。

EP20-68
Disease free stateに到達する切除不能転移性乳癌の限界

関西医科大学　総合医療センター　乳腺外科
岸本　昌浩

転移性乳癌はこれまでほとんどが治らないとされてきた。しかし転移個数が少ない症例で長期完全寛解が得られる例が散見され、特にoligometastasesと総称されてきている。ただし現在までのところoligometastasesについての正確な定義はなされていない。当院では既に患者が希望すれば、臨床上癌病巣が不明瞭な状態(disease free state; DFS)を目指した治療を提供する方針とし、これまでに一定の成果を得てきている。そこで、今回切除不能転移性乳癌において、DFSに到達した症例で最も転移臓器数の多い例と、最も転移個数の多い例につき後方視的に探索した。

最も転移臓器数が多い症例は50歳代女性。肺（右20個、左9個）・肝（4個）・骨（14個）・胸膜（右20個、左12個）・縦隔リンパ節（LN, 8個）転移を伴う二次性炎症性乳癌(rt. T4bN2M1)。髄様癌, ER+, PR+, HER2-, Ki67 39%。Bevacizumab(BEV)+paclitaxel(PTX)×16サイクル+tamoxifen(TAM)+zoledronate(ZOL)→Eribulin(ERI)×3サイクル+TAM+ZOL併用療法を施行。肺・骨・胸膜・縦隔LN転移は消失。肝転移の遺残2個はラジオ波焼灼術を施行。遺残した原発巣および腋窩LNに対しrt. Bt+Ax施行。現在palbociclib+fulvestrant(FUL)+denosumab併用療法を継続。術後60 ヶ月経過するもDFS継続中である。

また、最も転移個数が多い症例は60歳代女性。肺（右4,336個、左3,993個）・遠隔LN転移（頚部15個、右鎖骨上5個、縦隔14個）を伴う両側広範囲二次性炎症性乳癌(rt. and lt.T4dN3cM1)。IDC, ER+, PR+, HER2-, Ki67 50%。BEV+PTX×12サイクル+FUL（途中COVID-19感染により治療中断。軽快後に再開。）→ERI×2サイクル+FUL併用療法施行。遺残した原発巣および腋窩LN転移に対し、両側胸壁放射線照射の後に、両側Bt+Ax（両側広範囲皮膚合併切除）+腹直筋皮弁移植術施行。現在doxifluridine+cyclophosphamide+FUL併用療法を継続。術後5ヶ月経過するもDFS継続中である。

これまでにDFSが得られた症例で、最も転移臓器数が多かったのは5臓器（遠隔LN転移含む）87個転移例、最も転移個数が多かったのは2臓器（遠隔LN転移含む）8,363個転移例であった。今回、特にoligometastasesでなくともDFSが得られる事を確認し得た。転移臓器数・転移個数に拘らず、今後DFSを目指した治療を希望する患者には、治療の一選択肢として同療法を提案しても良いのではないかと考えられた。

★：優秀ポスター

EP20-69
乳癌腹膜播種診断に審査腹腔鏡を用いた二例

竹田綜合病院　外科
竹村　真生子、羽成　直行、白根　和樹、岡﨑　護

再発乳癌の診断には、可能な限り再発巣の生検が勧められているが、再発部位や患者状態により、生検が困難な場合がある。乳癌腹膜播種症例は比較的稀であるが、当院で乳癌腹膜播種を審査腹腔鏡により確定診断し、治療を開始しえた２例を経験したので報告する。
症例１は55歳女性。X-15年、A病院にて右浸潤性乳管癌（腫瘍の一部が浸潤性小葉癌成分あり）stageI、ER(+)に対し右Bp+SN、術後温存乳房照射、TAM内服。X- ３か月、食後の胸やけのため食事摂取不良となり、当科を受診した。上部消化管内視鏡検査で胃粘膜の不整があり、生検を繰り返すも、悪性所見なし。CTで多発骨転移、右水腎症の所見あり。乳癌骨転移、腹膜播種再発が疑われたが、胃癌原発の可能性も否定できなかった。ANA内服を開始しつつ、X年１月審査腹腔鏡を行った。腹水、腹膜、胃周囲リンパ節、大網の白色結節から生検し、浸潤性小葉癌の転移、ER(+)と確定診断した。ANA内服を継続したが、X+8か月、骨髄癌腫症となりPTX+BV療法開始。X+1年腹水貯留が増悪した。二次化学療法(EC75)に反応なく、腹水コントロールが不良となった。腹水ろ過濃縮再静注を繰り返すも腎不全から多臓器不全をきたし、X+1年５か月で永眠。
症例２は51歳女性。X-6年、micropapillary patternを伴う右粘液癌stageIII、ER(+)に対し術前化学療法後に右Bp+Ax、術後温存乳房照射、TAM内服。X-2か月、左腹部痛、背部痛が出現。CTで胃壁肥厚、左水腎症、子宮壁不整があり、腹膜播種が疑われた。しかし胃癌や子宮癌など他臓器原発の可能性も否定できず、審査腹腔鏡を行った。大網を中心に肌色の腹膜播種結節が多発しており、一部を生検し、乳癌原発と確定診断した。PTX+BV療法を開始し、X+2年6か月の現在もPRを維持、同治療を継続している。
2症例とも、手術時間約30分、術後２病日に退院可能であった。症例１はホルモン療法の中断なく、症例２は確定診断後速やかに化学療法を導入でき、審査腹腔鏡による治療の遅れはなかったと考えている。
腹膜播種は、がん種や地域ごとに様々なアプローチで診断・治療がされており、統一した治療方針が確立されていなかったが、2021年8月に本邦初のガイドラインが策定された。審査腹腔鏡は、腹膜播種診断に必要な場合には、乳癌領域でも検討すべき有用な方法のひとつと考えられたため、２例の腹腔鏡所見を供覧し、検討する。

EP20-71
乳腺診療における乳腺膿瘍について

[1]医療法人那覇西会　那覇西クリニック　外科、
[2]医療法人那覇西クリニックまかび
上原　協[1,2]、滝上　なお子[1,2]、玉城　研太朗[1,2]、鎌田　義彦[1]、玉城　信光[1,2]

はじめに：乳腺診療内で乳房の発赤や疼痛を主訴に受診する場合良性炎症性疾患の鑑別は必要で，乳腺膿瘍は乳腺炎や授乳期乳房，陥没乳頭などにしばしば併発する．ときに侵襲的処置を要する状態の乳腺膿瘍では穿刺排膿や切開排膿などを施行するが，比較的短期間に再燃を繰り返し臨床的に難渋する症例も多い．Seton法は痔瘻などで行われる外科的処置であり，これを乳腺膿瘍に応用し良好であったとされる報告も散見される．今回はSeton法をより簡易的に行うことで良好な経過を経験したので報告する．
簡易的Seton法：膿瘍直上の皮膚に局所麻酔下小切開を入れ排膿後，その小孔より18ゲージ針の針先を挿入し，適度な位置より先端を皮膚外へ穿刺貫通させる．貫通した18ゲージ針を外套として1-0ナイロン糸３本を針先端より通す．ナイロン糸は残しつつ18ゲージ針を抜いたのち，ナイロン糸を体外で結紮し輪状とする．自宅での自己処置の仕方を説明しその後数回外来にて経過観察後，適当な時期に抜糸抜去する.所要時間は排膿に要する時間を除くと5分以内で処置は完了する．
症例：28歳女性．授乳期に乳房の発赤と腫大を認め受診．乳房エコー下にて不整形の混合性低エコー腫瘤を認めた．周囲は浮腫状，内部は一部隔壁ならびに流動性を認め，乳腺膿瘍と診断．その場で簡易的Seton法を施行し，処置後には自宅での処置の仕方について指導．1週間後の診察では排液減少し発赤消失とともに症状も軽快．Seton法施行後ひと月後にナイロン糸を抜糸抜去した．これまで計12例に簡易的Seton法を施行した．処置後抜糸までは平均約1か月程度．2例に複数回施行．1例はドレナージドレーンを追加留置した．自己処置による有害事象は認めない．
考察：簡易的Seton法は，簡単な器具と準備にてすぐに施行でき且つ所要時間もほとんど要しないことから忙しい乳腺診療内でも対応しやすい．臨床経過に応じて複数回施行も可能である．経過中にはエコーも容易に施行でき膿瘍腔の縮小消失まで持続的なドレナージが可能である．また初回の皮膚切開線を短くすることで創部瘢痕を小さくできることや，患者本人による自宅処置負担も軽微であることから，乳腺膿瘍に対する有用な処置のひとつであると思われる．

EP20-70
当院における乳癌脳転移についての検討

[1]順天堂大学医学部附属浦安病院　乳腺科、
[2]順天堂大学医学部附属浦安病院　消化器　一般外科
明神　真由[1]、岩間　敬子[1]、松澤　円佳[1]、猪狩　史江[1]、今井　延年[1]、
石川　裕子[1]、須田　健[2]、福永　正氣[2]、藤田　知之[1]

【背景】
乳癌は、遠隔転移出現後も比較的長期生存を期待できることが多いため、患者の予後改善やQOL向上の為には遠隔転移巣の制御が課題となる。しかし、乳癌脳転移は未治療の場合、非常に予後が悪く重篤な神経症状を生じる場合が多い。
放射線治療や外科治療、薬物治療の集学的治療が施行されているが、その成績もその他転移巣への薬物療法と比較すると満足されるものではない。今回、当院で治療した転移性脳腫瘍を認めた乳癌症例について後方視的に検討した。
【対象と方法】
2016年4月～ 2021年12月までに当院で乳癌脳転移と診断され治療を行った15例を対象とし、年齢、サブタイプ、初発転移臓器、再発までの期間、初発症状、前治療歴、脳転移後の治療、再発後生存期間中央値について検討した。サブタイプは原発巣の免疫組織染色で分類した。転移の診断は、転移巣摘出術を行った場合には組織学的に乳癌転移と確定診断を得た症例とし、手術未施行の場合は造影CTや造影MRIによる画像診断によるものとした。
【結果】
患者は46歳～ 81歳までの女性15人。サブタイプはLuminal typeが5例、Luminal - HER2 typeが1例、HER2 typeが3例、Triple Negative typeが6例。初発転移臓器は、骨1例、肺2例、肝1例、脳7例、その他が4例であった。再発までの期間は1年未満が3例、1年～ 5年が7例、5年～ 10年が4例、10年以降が1例であった。初発症状は、上肢の痺れや下肢脱力、複視などの神経症状が6例、眩暈や頭痛など頭蓋内圧亢進症状が6例、無症状が3例であった。前治療歴（重複あり）はアンスラサイクリン系が10例、タキサン系が11例、抗HER2療法が4例、内分泌治療歴が7例、その他抗癌剤治療が6例であった。脳転移後の治療は、全例とも最初に局所治療を施行した。脳腫瘍切除術12例（手術のみ4例、定位放射線照射（Stereotactic Radio Surgery:SRS）併用5例、全脳照射（Whole Brain Radiation Therapy:WBRT）併用2例）、SRSのみ1例、WBRTのみ2例であった。局所治療後、抗HER2療法±抗癌剤治療を3例に施行し、抗癌剤治療を10例に、内分泌治療を2例に施行した。脳転移診断後の治療継続期間は平均約21.7カ月であった。脳転移発症後の生存中央値は652日（30日-2071日）で、サブタイプ別ではTriple Negative typeで有意に短かった。
【まとめ】
乳癌脳転移の予後の改善には、初回再発後、早期の脳転移スクリーニングとサブタイプを考慮した治療が有効である可能性が示唆された。

EP20-72
炎症性乳腺疾患に対する排膿散及湯の使用経験

[1]自治医科大学附属さいたま医療センター　一般消化器外科、
[2]自治医科大学附属さいたま医療センター　臨床検査部
蓬原　一茂[1]、尾本　きよか[2]

乳腺疾患で急性乳腺炎は時に容易に改善しない症例を経験する。特に乳輪下膿瘍、肉芽腫性乳腺炎は乳癌との鑑別と治療に難渋することが多い。通常、切開排膿と抗生剤投与が施行されるが再燃を繰り返すため長期の治療が必要となる。我々は排膿散及湯に化膿性の皮膚炎に有効性があることに着目し、難治性の乳腺炎に対して排膿散及湯を投与し比較的良好な経過を経験したため報告する。【対象】2014年から2021年まで当院で診断され排膿散及湯を処方された乳房の炎症疾患８例（乳輪下膿瘍５例　肉芽腫性乳腺炎２例　乳輪部粉瘤１例）。年齢20歳から72歳（中央値　38歳）。出産から5年以内　3名向精神薬による乳汁分泌1名。治療期間　6ヶ月から7年。診断と治療経過は乳房超音波検査で判定した。【治療】抗生剤併用後排膿散及湯を継続する【結果】8例とも排膿は消失した。排膿散及湯を継続中３例。排膿散及湯投与中に自壊排膿することも経験し、肉芽種性乳腺炎となった場合は乳腺と脂肪組織の炎症の改善を認めた。毒性は特に認めなかった。【考察】排膿散及湯投与でも再燃し長期投与となることもあるが膿瘍部が器質化して治癒に至る。肉芽腫性乳腺炎ではステロイド治療が選択されることもあるが、排膿散及湯は幅広い炎症性乳腺疾患に有用である可能性があった。

★：優秀ポスター

EP20-73
トリプルネガティブ乳癌再発後長期生存例の検討

[1]新潟市民病院　乳腺外科、[2]新潟市民病院　病理診断科
坂田　英子[1]、内田　遥[1]、中原　亜紗[2]、橋立　英樹[2]

【背景】乳癌術後晩期再発や再発後長期生存例の多くはルミナルタイプ乳癌であり，トリプルネガティブ乳癌(TNBC)では早期再発が多く，再発後の経過も厳しい症例が多いことが一般的に知られている．【目的】TNBCの晩期再発と再発後の長期生存例の臨床所見を明らかにし，日常臨床での指標を見出す．【対象と方法】2004年4月から2018年12月までの間に当科で手術を施行した原発性乳癌1979例中、局所・遠隔再発を含めたTNBCの再発症例は54例認めた．うち28例が原病死，4例が他病死しており，転居例1例を除く21例を対象に臨床病理学的所見ならびに治療経過につき後方視的に検討した．【結果】年齢中央値は58歳(31-80歳)，臨床病期は0期1例，I期8例，IIA期6例，IIB期4例，IIIA期2例であった．4例で術前化学療法(NAC)が施行され1例がpCRであった．pT1aN0であった1例を除き残る16例で術後化学療法が施行されていた．放射線治療は8例施行されていた・再発の内訳は，対側乳房2例，同側乳房内5例，全摘後局所1例，同側腋窩3例，単発肺2例，単発脳2例，以上の15例で手術が施行され，症例により薬物療法±放射線療法が施行され無再発経過．傍胸骨リンパ節(PS)と鎖骨上窩リンパ節(SC)が各1例，単発肝1例，骨3例，計6例で薬物療法±放射線療法転移が施行され，現在４例無治療にて経過観察中である．初回術後５年経過後での再発は6例（対側乳房2例，同側乳房内･局所各1例，SC1例，骨1例）であった．1年以内の再発は7例（骨2例，同側乳房内･腋窩，脳･肺，肝各1例）であった．２～５年での再発は肺･脳各1例の他、同側乳房内・腋窩・PS例であった．脳転移2例はともにNAC施行例であり1例はpCR例、もう1例は原発pCR・リンパ節転移遺残例であった．再発後の生存期間中央値は41 ヵ月（1-148 ヵ月）であった．【考察・結語】当科でのTNBC再発後長期生存例は過半数が局所再発であり，遠隔臓器再発は多くはなかった．しかし治癒困難とされる遠隔転移再発であっても，手術を含めた集学的治療によりほぼ根治に近い状態と考えられる症例も認められた．TNBCの病態は一つではなく多岐に及ぶため，標準治療を主体にその後の治療や経過観察は個々の症例による選択が重要である．

EP20-74
乳癌から発症した癌性髄膜炎13例についての検討

[1]勤医協中央病院　乳腺センター、[2]勤医協中央病院　呼吸器センター、
[3]勤医協札幌病院　外科
中村　祥子[1]、奈良　智志[1]、鎌田　英紀[1]、川原　洋一郎[2]、細川　誉至雄[3]、後藤　剛[1]

癌性髄膜炎は乳癌の5%程度に発症する比較的稀な転移様式である。一旦発症すると予後不良であるため注意を要するが、その症状は多彩であり、診断に苦慮することが多い。今回我々は1989年1月~2021年12月までの間で乳癌による癌性髄膜炎と診断された13例について発症までの期間、治療歴、診断後の経過等を調査し、さらに画像所見と予後との関連性を検討した。初回治療時の平均年齢は50.2歳。初回治療時の病期はStage Ⅰが3例、Ⅱが5例、Ⅲが2例、Ⅳが2例(不明1例)。組織型は浸潤性乳管癌12例、浸潤性小葉癌1例、subtype別にみるとluminal typeが11例、HER2 enrich type 1例、triple negative type 1例であった。DFI中央値は50カ月[0~178 ヵ月]、初回再発部位は骨が最も多かった。初再発時に脳転移を認めた症例は1例であった。髄膜炎診断の契機となった症状で最も多かったのは頭痛(5例)で、脱力(4例)、悪心/嘔吐(3例)などが次いで多かった。再発後(或いはStage Ⅳ治療開始後)から癌性髄膜炎と診断されるまでの時間経過中央値は30 ヵ月[0~176 ヵ月]、髄膜炎を疑う症状発症からの生存期間中央値は38日[4~180日]であった。全例何らかの脳画像検査を施行しており、画像が診断の根拠となった症例は11例で、残り2例は明らかな画像所見がなく、髄液検査結果にて診断された。診断後の治療法は髄腔注射3例、全脳照射5例、その他症状緩和を含む全身療法が5例であった。乳癌の癌性髄膜炎は初回治療時の病期がⅢ期以上の比較的進んだ症例が多いという報告もあったが、今回の報告ではStage Ⅰの症例も20%程度含まれた。MRIで脳溝に沿って造影効果を来した症例と、結節状の造影効果を示した症例では前者の方が急性の経過をたどる傾向にあった。CTで脳溝に沿って造影効果を示した1例は診断後4日で他界しており、炎症の程度が激しいことが予想された。MRIでの所見がなかった2症例は診断後の予後がそれぞれ3カ月、6カ月であり、MRIで明らかな所見がある症例と比較すると生存日数が長かった。骨転移を有する乳癌患者で長い治療経過があり、なんらかの神経学的所見を認めた場合は本疾患の可能性を念頭に置く必要がある。今回の検討では早期診断が予後延長に寄与するかは不明であったが、画像検査で明らかな所見がある場合は比較的短い予後が予想されるため、十分注意が必要と考えた。

EP20-75
術後10年無再発後の晩期再発症例の検討

[1]静岡県立静岡がんセンター　乳腺外科、
[2]静岡県立静岡がんセンター乳腺画像診断科、
[3]静岡県立静岡がんセンター病理診断科
高橋　かおる[1]、土屋　和代[1]、林　友美[1]、田所　由紀子[1]、菊谷　真理子[1]、武藤　信子[1]、西村　誠一郎[1]、中島　一彰[2]、植松　孝悦[2]、杉野　隆[3]

【目的】当院では、術後10年無再発の場合、原則として経過観察を終了している。しかし、乳癌術後には10年を超えての再発も時々経験する。10年無再発後の再発症例を検討し、経過観察終了時の注意点を考える。【対象と方法】2002年9月～ 2010年12月の当院原発性乳癌手術症例の病歴から、術後10年時点とその後の予後を調べ、術後10年まで無再発かつその後に再発と診断されて当院を受診した症例につき、再発部位、発見契機、 n、サブタイプについて検討した。【結果】術後10年無再発が確認されたのは1,467例、このうち30例（2.0%）に10年過ぎてから再発を認め、これは全再発379例の7.9%に相当した。以下、この30例につき検討した。再発までの間隔は10年6か月～ 18年9か月。再発部位は、温存乳房内癌14例（IBTR群：再発と新癌との厳密な区別は困難と判断し全て再発として集計）、それ以外16例（LN遠隔群：領域リンパ節３，遠隔再発13）。遠隔再発の初再発部位は、肺・胸膜9、骨7、肝2、皮下１（重複あり）。30例中23例（IBTR群10、LN遠隔群13）は当院での経過観察終了後であり、それらの再発発見契機は、IBTR群では自覚症状6、乳がん検診３、その他1、LN遠隔群では自覚症状8（咳・息切れ5、腋窩の腫瘤や痛み2、嗄声・背部痛・皮膚腫瘤各1）、採血異常2、CT １であった。遠隔再発の多くは、まず呼吸器科など他科に紹介された後に乳癌再発を疑われて当科紹介となっていた。初発時n+の割合はIBTR群11%に対しLN遠隔群69%。初回病変のサブタイプは、LN遠隔群全例とIBTR群9例がER陽性HER2陰性。HER2陽性やtriple negativeはすべてIBTR群で、新癌の可能性もあった。【考察】術後10年無再発で経過した後の再発はごく少数であり、遠隔再発はn0よりn+症例でやや頻度が高まると予測されるものの、そのために観察期間を延長することは現実的ではないと思われた。ただし、①ER陽性HER2陰性乳癌では術後10年以降に遠隔再発する可能性がある、②他院受診時には乳癌の病歴申告が必須であり、誘因のない強い呼吸器症状や背部痛などでは乳癌再発もあり得る、②温存乳房内癌は全てのタイプに起こり得るのでbreast awarenessが重要である、などの情報提供を十分すべきである。今回の症例の術後ホルモン療法はすべて６年以下であったが、今後10年投与が増えることによる影響にも注目される。

EP20-76
StageⅣ乳癌に対する原発巣切除についての検討

[1]国立病院機構神戸医療センター　乳腺外科、
[2]国立病院機構神戸医療センター病理
前川　陽子[1]、川崎　浩史[1]、藤田　昌幸[2]

はじめに：診療ガイドラインではStageⅣ乳癌に対して予後の改善を期待して原発巣切除を行わないことが弱く推奨されている。当院では局所コントロール目的にて原発巣を切除し全身治療を継続することがある。全身薬物療法のみの症例(A群)と原発巣切除も行った症例(B群)について背景や予後の検討を行ったので報告する。
対象：2018年から現在までの期間中に治療を行った16例について検討した。いずれの症例も初期治療として全身薬物療法を行った。治療にてcPR ～ CRが得られた症例について、充分に転移巣のコントロールができており比較的原発巣が大きいものに対して原発巣切除を行った。ー
結果：年齢は43 ～ 75歳。A群8例、B群8例。T因子は全例T4。Luminal HER2タイプ1例。Luminal A又はBが15例。転移巣は肝転移巣を有するものが1例、他の15例は肺、骨の両方あるいはいずれかの転移巣を有した。生存期間中央値はA、B群それぞれ5.5、4.5年。まとめ：原発巣切除を行った症例と全身治療のみの症例で生存期間は大きく差はなかった。また晩期での局所進行がみられないことからQOLは長期にわたってたもつことができた。

★：優秀ポスター

EP21-1
乳癌患者の難治性大量腹水に対する腹水濾過濃縮再静注法（CART）

国立病院機構　水戸医療センター　外科
小崎　浩一、橋本　幸枝、植木　浜一、森　千子

緒言：がん再発や転移に伴う大量腹水への治療は、第一に利尿剤投与、次いで腹腔穿刺排液が行われる。しかし一度に大量の腹水を抜水すると循環血液量が減少し循環不全状態に陥り、排液により多くの蛋白質・グロブリンが失われ、患者の栄養・免疫状態が急速に悪化する。さらに癌性腹水では、現時点で全身化学療法が全生存期間延長のためには必要である。しかし大量腹水により呼吸困難・腹部膨満感・食思不振などが出現すると、患者のADL・QOLが著しく低下し、全身化学療法の継続が困難となり、症状緩和に移行せざるを得ない場合がある。当院では2011年から難治性大量腹水に対し、腹水濾過濃縮再静注法（CART）を開始した。CARTの目的は、１）患者の苦痛を軽減（緩和療法）、可能ならば２）化学療法を継続、することにある。
対象・方法：2021年12月までに乳癌患者の難治性腹水患者7名に22回CARTを施行した。腹水の原因は、多発肝転移による肝性腹水3名、癌性腹水4名であった。全患者女性、平均年齢：53.4歳、CARTは原則保険適応に従い2週間毎に施行、2週間以内に腹水貯留を認めた場合には、採取腹水を低温保存し、2週間目にCARTを施行した。
結果：平均CART回数3.1（1~5）回、平均腹水抜水量：6563.6ml、平均濾過濃縮再静注量：322.2ml、CART前腹水：平均蛋白値（TP：g/dL）2.3、CART後TP 16.3、CART前腹水：平均蛋白量（TP：g）164.6がCART後TP 59.7と蛋白回収率は37.3%であった。再静注時3名に37度台の発熱を認めた以外、全患者CART前後でvital signに変化を認めずCARTは安全に施行できADL・QOLを維持することで腹水貯留による症状緩和や化学療法の継続が可能となり、従来廃棄していた腹水から蛋白成分が約40%回収・再静注された。7名中3名はCARTを行いつつ治療を継続したが、CART開始後５か月までに全員癌死した。死亡患者3名は大量腹水による腹満のため苦痛・食思不振を伴っていたが、CARTにより苦痛が緩和され、化学療法の継続と外泊、退院外来通院も可能となった。
結論：CARTは癌性腹水患者の身体的・精神的緩和療法に極めて有効である。すなわち、大量腹水患者の症状緩和と闘病意欲の回復、さらには栄養、免疫状態の維持・回復により、抗癌治療の再開・継続も可能となる。また末期腹水患者であっても、CARTにより症状・苦痛が緩和され安らかな終末期を迎えることができる。それゆえ大量腹水を伴った乳癌患者にもCARTは積極的に施行すべきである。

EP21-2
乳癌の後腹膜転移による十二指腸狭窄に対してステントを留置し、QOLの改善が得られた一例

帝京大学医学部附属溝口病院　外科
杉本　斉、小林　隆司、小林　宏寿

【はじめに】乳癌による十二指腸狭窄は珍しい病態である。また、十二指腸狭窄は一般的に食事摂取困難や嘔気・嘔吐などの症状を起こし、QOLの低下を招くことが多い。治療としてはバイパス手術やステントが選択肢として挙げられるが、今回我々は十二指腸ステントを挿入し、QOLの改善が得られたため報告する。
【症例】症例は72歳女性。他院にて71歳時に右乳癌に対して、Bt+Ax施行した。Invasive ductal carcinoma, ER:score2, PgR:0, HER2:0, ki67:10%であった。術後補助化学療法にてFECを行っていたところ、脳梗塞を発症し左片麻痺となり術後補助化学療法は中止となった。その後はリハビリし、在宅で療養していた。術後1年経過し、発熱・腎不全にて別の病院に搬送され、CTで骨転移および後腹膜転移に伴う水腎症と診断された。両側尿管ステント留置し、発熱と腎機能は改善した。その後搬送された病院に乳腺外科がないことや家族の希望もあり、当院へ転院となった。転院時にCTを行ったところ、十二指腸狭窄及び胃の拡張を認めた。その後嘔気・嘔吐が出現し胃管を留置した。ADLも悪く、全身状態も良くないことからBSCの方針であったが、症状緩和や経口摂取再開の目的で十二指腸ステント留置の方針となった。十二指腸ステント留置後に胃管の量は減少し抜去ができた。胃管抜去後も嘔気・嘔吐の症状はなく、水分摂取も可能となった。食事摂取は5分粥以上に上げると心窩部に違和感などの症状が出現した為、3分粥までとした。栄養剤も併用したが、経口摂取だけでは水分や栄養が不足するため、CVポートを挿入し自宅退院となった。その後は在宅診療を行っていたが、ステント留置から約1か月後に自宅で永眠された。
【考察】十二指腸狭窄はQOLを低下させる病態であり、バイパス手術やステント留置が治療として選択される。今回我々は全身状態が良くないことからバイパス手術は選択せずにステント留置を選択した。結果として胃管は抜去でき、少量ではあるが経口摂取も可能となり、QOLが改善した。乳癌による十二指腸狭窄は珍しい病態ではあるが、患者の全身状態を考慮し、適切な治療の選択によりQOLが改善できると考える。

EP21-3
多発脳転移全脳照射実施後に発症した脳浮腫症状に対するベバシズマブ投与が効果発揮している１例

四国中央病院　乳腺科
武知　浩和、森本　雅美

症例は60歳代女性で、初診時診断が左乳癌cT4bN3cM1(HEP/OSS) HR陰性/HER2陽性であった。パクリタキセル/トラスツズマブ/ペルツズマブをレジメンに薬物療法を開始したところ、速やかに著効し、腫瘍マーカー正常化と画像上腫瘍性病変消失にいたった。加療継続しつつ経過観察していたが病変再燃認めなかったものの、1年経過時点で脳浮腫症状を伴う多発脳転移出現を認めた。30Gy/10Fr全脳照射を実施したところ病変縮小し、速やかに症状消失した。その後はトラスツズマブ投与を継続しつつ経過観察をおこなっていた。4か月後に脳浮腫症状が再燃したため入院加療の方針とした。画像上は明確な多発脳転移巣増悪は指摘できないものの脳浮腫所見が散見された。デキサメタゾン、グリセオール投与により症状緩和得られたためT-DM1投与による薬物療法を実施したが無効であった。HER2陽性ではあるものの、肝転移巣などは依然制御できていることと、患者QOL向上を目的としてベバシズマブを投与したところグリセオール投与中止しても症状増悪認めず、希望に沿って自宅退院可能となった。若干の文献的考察を加えて報告する。

EP21-4
進行再発乳がんの嚥下困難 ―特に乳がんの食道転移について―

[1]市立西脇病院　乳腺外科、[2]昭和大学病院　乳腺外科
三輪　教子[1,2]、中村　清吾[2]

【はじめに】
進行再発乳がん（ABC）患者のQOLを著しく損なう症状のひとつに嚥下困難があり、原因として念頭に置くべきものに反回神経麻痺と食道転移がある。特にがん性胸水貯留の場合これらを疑うことが有用である。本報告では、食道転移による嚥下困難を来たしたABC症例を呈示し、食道転移による嚥下困難について文献的考察を試みる。
【対象】
2013年～ 2021年に当院でのABC患者67人のうち、がん性胸水貯留は25人（約40%）、うち食道狭窄は3人（1.6%）、うち2人が食道転移であり下記に呈示する。
【症例呈示】
症例１　64歳女性　診断時ER+PgR-HER2-。みぎ乳がんに対し、EC施行後Bt + AxLND、補助療法としてPTX→ANA施行。術後6年目に肺および鎖骨上リンパ節転移で再発した。再発後内分泌療法を3rd lineまで施行後当科初診となる。著明なみぎ胸水による労作時呼吸困難のためbevacizumab + paclitaxel施行、奏効していたがPDとなり、eribulin、gemzarでもがん性胸水が増悪しBSCに移行した。BSC移行約1か月前に嚥下困難出現し、CTで食道狭窄が疑われ、生検で食道転移と診断した。
症例２　75歳女性　診断時ER+PgR+HER2-。肺転移とがん性胸水を伴うStageⅣ。自覚症状なく内分泌療法開始後10カ月で胸水増悪し、bevacizumab + paclitaxelで改善した。PD後抗がん剤治療を希望されず、胸膜癒着を施行して内分泌療法で維持中、1年半後に誤嚥を反復するようになり、食道狭窄認めた。当初は良性の原因によると思われステント挿入でやや改善した。その後短期間で再度嚥下困難となり、造影CTで食道腫瘍が疑われたが、生検は負担が大きく施行していない。
いずれの症例も反回神経麻痺は認めず、嚥下障害はBSC移行期に出現し、予後は1 ～ 2か月であったが苦痛が大きかった。酸素投与を少なめにし、輸液を早めに終了とした。
【考察】
乳がんの食道転移は4.2-5.9%とまれであるが、他の臓器に転移をきたして終末期に判明することが多く、生前には気づかれないことも散見され、過小評価されているといわれる（Gland Surg, 9(2), 417-422(2020)）。治療法は予後を考慮して薬物療法±放射線治療を考慮する（ibid）。

★：優秀ポスター

EP21-5
パクリタキセル投与に伴う末梢神経障害発症予防に対する当院での工夫

[1]こいけクリニック、[2]小池病院
小池　健太[1]、小川　尚洋[2]、小池　英介[2]

パクリタキセル投与に伴う有害事象では37.6- 76.8%と高頻度に末梢神経障害がおきることが知られている。 末梢神経障害には有効な予防方法が確立されておらず、末梢神経障害発症のため化学療法のdose intensityが下がると乳がん治療の根治性にも影響するのためその予防は重要である。当院ではパクリタキセル投与する際に 1)化学療法開始時から２４時間弾性スリーブ、弾性ストッキング装着、2) 化学療法施行中はフローズングローブ、スリッパの装着を行っている。さらに2017. 8月から上記に加え化学療法中にsurgical glove（手術用手袋）も着用するようにした。これらを用いた末梢神経障害発症予防法の臨床的有用性について検討した。
（対象、方法）
2015.10月から2021年12月までに術前、術後化学療法でパクリタキセルを使用した乳がんの51例。パクリタキセル単独33例、パクリタキセル、ハーセプチン併用が18例で、効果判定は化学療法１週間後にCTCAE v5.0を用いて行った。（結果、結語）51例中4例(7.8%)にgrade2、51例中2例(3.9%)にgrade3末梢神経障害を認めたが、45例はgrade1であった。全例化学療法を減量、延期、中断することなく完遂できた。
（結語）パクリタキセル投与に伴う末梢神経障害は弾性ストッキング、スリーブ、冷却用フローズングローブ、surgical gloveの装着を行うことで軽減できると思われた。

EP21-6
当院緩和ケア病棟に紹介された乳癌の検討

東京さくら病院　緩和ケア内科
山口　法隆

乳癌は比較的予後良好な癌腫であり、stage Ⅳでも5年生存に率が33.8%と報告されている。この数字は他のがんと比べて高い割合であり、内分泌療法や化学療法の適応のある進行期や緩和医療単独でも、症状を抑えながら長期生存も可能である。
乳癌に限らず緩和医療は悪性腫瘍が進行してからだけではなく、診断された時からQuality of lifeを維持するために必要に応じて行われる。緩和ケアでは身体症状だけに限らず、精神症状、また自分らしい生活を送れるように支える事など、患者様のニーズに応じて幅広い対応を行う。
乳癌は転移による様々な全身症状や激しい痛み、倦怠感などが出現しやすく、こうした辛い症状が続くことで精神的症状も認める事も多い。
今回2016年1月1日より2019年11月30日まで緩和ケア病棟に入院した23症例を検討した。年齢は37 ～ 87歳（平均70.3歳）、Luminal 9症例、HER２陽性　7症例、Triple Negative　4症例、組織亜型不明　3症例。全症例でオピオイドを使用しており、殆どの症例で注射薬へスイッチした。3症例でオピオイド100ｍｇ以上使用した。多くの症例で鎮痛補助薬を使用し効果あった。癌進行による症状以外にも放射線肺炎　4症例、顎骨壊死5症例と合併症で緩和治療を要した。3症例で難治性苦痛に対して鎮静を行った。4症例で専門的な精神症状コントロールを要した。
進行乳癌は病態が多彩であり、専門性の高い緩和医療薬の使用も多く、初診時より身体症状だけでなく精神症状を有した。急速にＡＤＬ低下を認め緊急入院となる症例も多いが、緩和医療の介入により予測より大幅な延命出来た症例も散見した。今回症例を多方面から検討し、今後の乳癌の緩和医療に向けて考察をする。

EP21-7
ハンドセラピー施術と冷却法の併用によるCIPNのしびれ改善方法

[1]昭和大学　医学部　薬理学講座医科薬理学部門、
[2]昭和大学　医学部外科学講座乳腺外科学部門、
[3]昭和大学　先端がん治療研究所、
[4]ソフィアフィトセラピーカレッジ　メディカル部
佐々木　晶子[1]、垂野　香苗[2]、鶴谷　純司[3]、池田　明子[4]、中村　清吾[2]

【目的】化学療法誘発性末梢神経障害（CIPN）改善法のハンドセラピー施術とCIPN予防法である手指冷却法を組み合わせた併用療法について調べることを目的とした。
【方法】対象はタキサン系抗がん剤を使用する患者。ハンドセラピー施術に加えて手指冷却法を組み合わせた併用療法の評価をおこなった（昭和大学医学部人を対象とする研究等に関する倫理委員会承認（承認番号2569））。冷却法は、華井らによる冷却法を参考とした（A. Hanai et.al . JNCI J Natl Cancer Inst 110, 141-148 (2018)）。併用療法の対象者はパクリタキセル投与の15分前から注入完了後15分まで（合計90分）、両手指に保冷剤を握り持ち、常に冷却状態が保てる状態で保冷剤を交換した。評価はしびれ改善度合いをVASにより測定し、アンケートで主観的評価をおこなった。主観的評価は10項目のアンケート形式でおこない、各項目の答えを5段階に数値化して評価した。客観的評価は血圧および脈拍測定と携帯系心電図にて心拍変動から副交感神経(HF)と交感神経(LF)を算出した。
【結果と考察】
予防的にハンドセラピー施術に手指冷却法を組み合わせた併用療法では、手指のしびれの副反応が発現しにくいことが明らかになった。また、すでに手指のしびれを感じている乳がん患者にハンドセラピー施術をおこなったところ、しびれ度合いは4.7±1.8から1.9±1.3に有意に低下した。施術前後で血圧に有意な変化はなかったが、最高血圧（収縮期血圧）および脈拍で有意な低下が観察できた。このことから、しびれを感じる乳がん患者にハンドセラピー施術はしびれ感を改善させると共に、リラックス効果を併せ持つことが明らかとなった。
【結語】
ハンドセラピー施術と手指冷却法を組み合わせた併用療法はCIPNしびれ予防効果が得られること、軽度のしびれはハンドセラピー施術によって改善することが明らかになった。

★EP21-8
Use of virtual reality for management of anxiety and depression among breast cancer patients

Department of Medicine - Division of Medical Oncology, University of the Philippines - Philippine General Hospital
Mark Malalay Ando、Louis Mervyn Banua Leones、
Marvin Jonne Limbo Mendoza、Frederic Ivan Leong Ting、
Danielle Benedict Sacdalan

Research Question
What is the effectiveness of immersive virtual reality (VR) as adjunct in the management of treatment-related anxiety and depression among breast cancer outpatients undergoing chemotherapy?

Background
Anxiety and depression have negatively influenced the quality of life among breast cancer patients. 52.4% of cancer patients in Philippine General Hospital experienced depression and anxiety as determined using the Hospital Anxiety and Depression Scale – Pilipino (HADS-P) questionnaire. These psychological issues could potentially interfere with compliance to treatment and may eventually affect their overall survival. As a novel method to address these psychological stressors, VR utilizes a non-invasive simulation digital technology that generates sensory experiences which allow the subjects to interact with the stimuli. Early studies on VR have reported beneficial effects in reducing these psychological stressors. To date, there has been no local study that has been conducted to determine the effectiveness of immersive VR as adjunct in the management of treatment-related anxiety and depression among breast cancer patients undergoing chemotherapy.

Study Design
Open-label phase II randomized control trial

Results
A total of 114 patients were screened and 65.8% (n=75) of them had HADS-P scores of ≥11. Proportion of patients who were at-risk to develop treatment-related anxiety and depression was 73.5% (n=50) and 22.1% (n=15), respectively. 68 patients were subsequently included in the randomization. Statistically significant mean differences of |-2.71| and |-4.74| in the pre- and post-chemotherapy HADS-P scores between the control group and intervention group were reported (p<0.05).

Conclusion
Immersive VR could potentially decrease the level of treatment-related anxiety and depression of breast cancer outpatients undergoing chemotherapy.

★：優秀ポスター

EP21-9
乳がん患者の脱毛に対するアピアランスケアの重要性 -美容師資格を持つ臨床検査技師(二刀流)の観点から-

乳腺ケア泉州クリニック
花木　眞里子、萬福　允博、金森　博愛、亀山　伊豆美、米川　みな子、住吉　一浩

【はじめに】
化学療法による倦怠感や脱毛などで生活の質は低下する。乳がん患者は若年発症も多く、化学療法による外見変化に対するストレスが大きいことが報告されている。今回、乳腺クリニック内に乳がん患者のための美容室を開設し、アピアランスケアの重要性を美容師の資格を持つ臨床検査技師として報告する。
【経過】
2021年7月(開設)～12月までに、10名(46歳～71歳：中央値51歳)の患者に自毛カットを行った。美容室利用患者の悩みで1番多いのは、ウィッグを外して美容室を利用し始めるタイミングであった。ウィッグを外す時期は、化学療法後1年程度と言われているが、ウィッグを外すまでに1年以上経過している患者がほとんどであった。その理由として、発毛速度が前頭部は遅く、後頭部は早いため、1年程度では全体的な髪型が乱れており、見映えが良くないことが考えられた。また、自身で自毛カットをしていることや髪の毛がある状態で無理にウィッグを使用するため、髪型や髪質が乱れている患者が多く、ウィッグを外すタイミングを遅らせていた。化学療法終了後1年以上経過するが、髪型が乱れているためにウィッグを外せなかった4症例に対し、ウィッグ下で扱いにくくなった髪をカットした。4名中3名はカット後にウィッグを外して生活できるようになった。また、短髪でも似合わせをして髪型を整えることで、一般的な美容室の利用時に、髪型の乱れ(化学療法による脱毛)を説明しなくてよくなった。他、ウィッグカット(5名施行)も有用であった。
【結語】
化学療法後の乳がん患者は発毛量に関係なく、髪型の乱れによりウィッグを外すタイミングに悩んでいた。美容師の観点から、発毛後の早期から髪型を調整することで、早期にウィッグを外せる可能性が考えられた。臨床検査技師の観点から、超音波検査中などに相談や提案をしやすく、クリニック内に美容室があることは利点であった。化学療法直後は副作用や精神状態に注意する必要性がある。今後適切なタイミングで、より早期からのアピアランスケアを行い、復職や趣味活動の再開など生活の質の向上につなげる必要がある。

EP21-10
積極的な対癌治療をせずに在宅緩和ケアを選択したStage 4乳癌の自験例の検討

筑波学園病院　乳腺内分泌外科
石川　智義

【目的】初診時すでにStage 4乳癌であり，手術療法，放射線療法，化学療法などの積極的な対癌治療が施行せず，在宅緩和ケアを選択した患者の臨床経過と課題を検討することを目的とし，合わせて自験例2例を提示する．【対象症例】1999年4月から2021年11月までの22年7か月間に当院を受診した乳癌症例1203例のうち初診時にStage 4乳癌であり，対癌治療ができず在宅緩和ケアを選択した症例14例(47歳～80歳，平均:68歳，死亡例:10例，生存例:4例)を対象とした．このうちActive Care Plaining(ACP)を実施した症例は6例(47～80歳，平均72歳)であった．【方法】以下の5項目について検討した．(1)乳房腫瘍自覚から初診までの期間，(2)乳がん健診の最終受診から初診までの期間，(3)(ACPを実施した症例のみ) ACPに患者自身の意思が直接反映の有無，(4)(死亡症例のみ)初診から死亡までの期間(日数)，(5)(生存症例のみ) 在宅緩和ケアの期間(日数)．【結果】(1)3日～約4年6か月(平均：1年2か月)．(2)約12年4か月～約3年2か月(平均：5年3か月)．7症例は未受診．(3)患者の意思反映:6例，家族の意思のみ反映:8例．(4)30日～約1年2か月(平均：8か月)．(5)約2か月から約4年2か月(平均;2年6か月)．【症例1】40歳代女性で10歳代の娘と暮らす寡婦．潰瘍を伴う右乳房中央部乳癌(浸潤性乳管癌，硬性型)．癌性胸水を伴う多発性肺転移および多発性肝転移を認めた．乳がん健診の受診歴はなく，本人の意思で対癌治療をせずに在宅緩和ケアを選択した．現在，訪問診療を受け4か月が経過．【症例2】80歳代女性．右乳房中央部乳癌(びまん性大細胞型B細胞リンパ腫)．乳がん健診は12年未受診．既往に糖尿病，アルツハイマー型認知症および慢性腎不全を認めた．本人と家族の意思で透析および対癌治療をせず在宅緩和ケアを選択され約2か月が経過．

EP21-11
日本における乳がん患者に対するオピオイド処方の実態：後向きデータベース研究

[1]塩野義製薬株式会社　メディカルアフェアーズ部、
[2]東京大学大学院薬学系研究科 ITヘルスケア社会連携講座、
[3]埼玉医科大学国際医療センター　乳腺腫瘍科
本郷　良泳[1,2]、佐伯　俊昭[3]、清水　央子[2]

【目的】乳がんは、他のがんに比べて生命予後が良い一方で、長期にわたる治療期間中に患者は手術、骨転移など疼痛の原因となるイベントを経験し、オピオイドの処方機会が多くなると考えられる。しかし、実臨床における日本の乳がん患者のオピオイド処方実態の詳細は不明である。そこで本研究では、日本の乳がん患者におけるオピオイドの処方実態を明らかにすることを目的とした。
【方法】DPC急性期病院の診療データベース(2008年4月～2020年2月)を解析した。乳がんの初診が観察可能な女性の乳がん患者を分析対象者とした。オピオイド処方は、強/弱オピオイドの処方とし、周術期を含め全ての処方を解析した。手術は、乳がんに関連する手術を診療行為名で定義した。手術、骨転移の診断、死亡をイベントとし、イベント発生時期を指標にオピオイドが処方された患者割合を月別に評価した。なお、死亡については、死亡理由を乳がん、乳がん以外のがん、非がんに分類し評価した。
【結果】分析対象者は217,722人であり、そのうち2019年の患者数は138,815人、平均年齢は64.3歳であった。分析対象者において、オピオイドが処方された患者割合は、乳がんの初診月では9.5% (20,775/217,722)であり、手術の実施月及び手術後3か月ではそれぞれ78.0% (85,926/110,211)、1.9% (1,874/98,695)、骨転移の診断月及び診断後3か月では27.1% (3,568/13,146)、21.8% (1,983/9,111)であった。乳がん、乳がん以外のがん、非がんによる死亡について、死亡前6カ月のオピオイド処方患者割合はそれぞれ、28.0% (760/2,719)、20.0% (291/1,457)、7.1% (95/1,342)であり、死亡前3か月は39.8% (1,261/3,169)、31.6% (539/1,704)、10.6% (166/1,562)、死亡月は73.7% (3,263/4,425)、67.8% (1,530/2,257)、26.3% (561/2,136)であった。
【結論】オピオイド処方の患者割合は、手術の実施月、骨転移の診断後及び死亡前に増加した。乳がん以外のがんと比べて乳がんによる死亡では、死亡前6、3か月及び死亡前の処方割合が高い傾向があり、オピオイドによる疼痛管理が長期間に及ぶことが示唆された。また、乳がんに関連する手術後3か月は約2%と低い数値であることが認められたが、手術後も一定数の患者にオピオイドが処方されており、患者の疼痛実態や処方に影響する要因に関して更なる調査が必要である。

EP21-12
当院における転移再発乳がん患者の緩和ケアの状況

社会医療法人昌林会　安来第一病院　乳腺外科
杉原　勉

当院の乳腺診療は2009年10月から本格的に開始した。松江市、米子市のがん拠点病院と連携を行いながら乳がん診療を実施している。2021年12月までの間に107例の患者の診療を経験した。その中で転移再発乳がん事例が22例で、標準治療が終了あるいは希望されず緩和ケア目的での紹介が8例あった。内7例は当院、1例は他院緩和ケア病棟にて永眠された。大半は3か月以内でなくなる事例であったが、中にはホルモン療法と輸血にて1年近く生存した事例もあった。今回我々は緩和ケア目的での紹介事例に着目して、乳がん連携における課題について考えてみたい。

★：優秀ポスター

EP21-13
緩和ケアチームが介入した乳がん死亡症例の検討

[1]国立病院機構　九州医療センター　緩和ケアセンター、
[2]国立病院機構　九州医療センター　乳腺外科、[3]久留米大学　外科
中川　志乃[1]、杉原　利枝[2]、岡部　実奈[2]、岩熊　伸高[2]、唐　宇飛[3]、
赤木　由人[3]

【背景】乳癌は再発後も内分泌療法や化学療法による治療を比較的長く継続していくことも多く、その経過の中で様々な臓器転移を起こし、症状コントロールや精神面のサポートが必要となる。緩和ケアチーム（PCT）は治療チームと連携し、身体症状緩和、精神症状緩和だけでなく、意思決定支援のひとつとして一緒にアドバンスケアプランニング（ACP）を行っている。【対象】2018年1月から2021年10月までに緩和ケアチームが介入し死亡した乳癌症例34例（３９乳房）について、サブタイプ、病期、緩和ケアチーム介入依頼内容、治療中止から死亡までの期間、死亡場所などについて検討した。【結果】サブタイプはLuminalタイプが60%以上を占め、治療病期もI期とII期で60%を占めていた。PCT介入時、全例が再発後、もしくはIV期の症例であった。PCTへの依頼目的は意思決定支援が最も多く、次いで疼痛緩和、心理支援であった。治療中止から死亡までの期間が3カ月以内であった症例が34例中27例であり、そのうち1カ月未満が13例であった。死亡場所は緩和ケア病棟が71%であったが、20%が急性期病院である当院の一般病棟で亡くなっていた。【考察】がん治療の中止については標準治療を使い果たした場合や、患者やその家族の治療に対する思いや希望、患者の状態など様々なことを考慮し決定されている。今回の症例の約半数にACPを行っていたが、最後まで治療を頑張りたいという思いや患者が残された時間の中でやりたいことがあっても治療を中止することはより死に近づいてしまうという怖さから治療継続を希望する症例や、亡くなる1年以上前に治療を終えることを希望された症例などもあった。Luminalタイプの症例が多いこともあり、内分泌療法を継続していることで緩和ケア病院への転院ができないなど乳がん症例の緩和への移行の難しさもあった。PCT介入から死亡までの期間も1カ月未満の症例が最も多く、ACPも繰り返し行えていない状況があり、予後を見据えて介入時期やACPを行う時期を検討する必要があると考えられた。今後さらに乳がん治療チームと緩和ケアチームとの連携を強め、それぞれが思う最期に寄り添える医療、ケアを提供していきたい。

EP21-14
当院で初期治療を開始した、診断時進行乳癌の検討

大分県厚生連鶴見病院　乳腺外科
末廣　修治

【はじめに】
乳癌診療では、検診の普及に伴い早期で発見される患者の割合が増え、新規薬剤の開発など医療水準の向上に伴い、乳癌の治療選択が拡大し病状を制御できる状況は増えつつある。その一方で、一定の割合で進行乳癌症例が散見され、そのような場合は日常生活への復帰が困難になったり、ADLの低下や疼痛などQOLの低下をもたらしたりする例は少なくない。今回、当院で治療を開始した診断時転移性乳癌症例を検討した。

【目的】
当院での診断時転移性乳癌の診断契機、治療経過を検討し、今後の進行乳癌を治療手段のあるうちに発見すること、進行乳癌を減少させる方法について考察する。

【対象】当院で乳腺外科外来を開設した2011年1月から2021年11月までの10年10か月に乳癌と診断した494例のうち、転移性乳癌は46例であった。他院で治療開始後に当院に紹介となった症例や、初期治療後の再発症例は除外し、18例を本研究の対象とした。年齢、腫瘤自覚の有無、症状、サブタイプ、治療内容、予後などをレトロスペクティブに検討した。

【結果】
年齢中央値は64歳（40 ～ 88歳）。すべて女性。主訴は意識障害1例、検診異常1例、呼吸困難2例、病的骨折3例、疼痛5例、患側上肢リンパ浮腫1例、乳房腫瘤4例であった。ほかに、発熱1例、腹痛1例であった。腫瘤を自覚していたのは18例中16例であった。18例中16例は乳癌検診を受診しておらず、1例は初めての検診受診で診断され、1例は初診1年前の乳癌検診で異常を指摘されなかった。病期はすべてstage IVであった。サブタイプはLuminal type 12例　HER2 type 1例、Triple Negative 5例であった。初期治療はBSC2例、緩和放射線3例、化学療法6例、ホルモン療法6例、手術1例であった。生存期間の中央値は2021年11月末日時点で342日（9 ～ 1705日）であった。緩和ケアは18例中15例の患者で初診後一か月以内に導入された。

【考察】
・進行乳癌の中でも病状には大きな差があり、病状毎に治療選択肢も変わらざるを得ない。積極的治療が可能であり、治療に反応した患者は予後、QOLともに改善しており、治療選択肢の多い段階で診断できるか否かが重要と考える。進行乳癌では身体的疼痛のみならず、精神的、社会的、スピリチュアルを含めた疼痛管理が重要であり、治療早期からの緩和ケア導入が必要である。

EP21-15
乳癌終末期の経過に影響を及ぼす因子の検討

[1]近畿大学奈良病院　乳腺外科、[2]近畿大学奈良病院　外科
金泉　博文[1]、寺下　大輔[1]、橋本　幸彦[1]、木村　豊[2]

【背景】乳癌患者の背景や治療期間が乳癌終末期の経過に影響するかは不明である。【目的】Performance Status (PS)低下後から乳癌死に到るまでの期間と相関した因子を検討する。【対象】2015年12月から2020年12月までの期間に、遠隔再発から最終的に乳癌死と診断された27名を対象とした。【方法】死亡日、PS低下日、遠隔再発日、初回手術日を調査し、各イベントまでの期間が互いに相関するかをSpearmanの順位相関係数を用いて解析した。死亡時の年齢、初診時のSubtype, 脳神経系への遠隔転移の有無も影響を与えた背景因子と仮定し検討した。【結果】再発から死亡までの期間と手術から再発までの期間は正の相関（ρ=0.739）を示したが、PS低下後から死亡までの期間と相関する期間および背景因子は認めなかった。【考察】初回手術後から遠隔再発までの期間が長ければ、遠隔再発後から死にいたるまでの期間も長いが、PS低下後から死にいたるまでの期間も長いとは限らない。また、PS低下後から死に到るまでの期間は年齢、初診時のSubtype, 脳神経系への遠隔転移の有無と相関しない。

★EP21-16
終末期乳がん患者は悪液質状態なのか

原町赤十字病院　外科
内田　信之

【目的】終末期乳がん患者の栄養状態を調査し、乳癌終末期を栄養学的視点から考察する。
【方法】対象は2018年以降、当院で薬物治療を行った後死亡した進行再発乳がん患者13名。全員女性。死亡時年齢中央値67歳（52 ～ 83歳）。血液データやBMI(Body mass index)の推移に加え、薬物治療開始時、死亡前に施行された最後の２回のCT画像から計測した、臍レベルでの内臓脂肪面積、第3腰椎レベルの骨格筋量、骨格筋の質を経時的に評価した。なお内臓脂肪量はvisceral adipose tissue index(VAI)を算出、骨格筋の量はPsoas muscle mass index(PMIを算出)、骨格筋の質はIntramuscular adipose tissue content(IMAC)を計算した。がん悪液質の評価は、modified Glasgow prognostic score(mGPS)を利用した。
【結果】最終CTから死亡するまでの期間の中央値は38日（14 ～ 81日）。その前に施行されたCTと最後のCTまでの期間の中央値は107日（20 ～ 410日）。薬物治療開始前CT、最終前CT、最終CTにおけるBMIは25.3、23.8、23.7、VAIは47.9、38.1、32.4、PMIはは、3.38、2.93、2.58、IMACはそれぞれ－0.40、－0.40、－0.44であった。すなわちBMIや骨格筋の質には大きな変化がなかったが、内臓脂肪量、骨格筋量ともに著名に減少していた。骨格筋量、脂肪量ほぼ同じように減少するタイプが8名（61.5%）と最も多く、骨格筋量が先に減少するタイプが3例(23.1%)、脂肪量が先に減少するタイプは1名（7.7%）、一定の傾向を示さないタイプが1例（7.7%）であった。最終CT時のmGPS評価は、A群4名（30.1% ）、B群1名（7.7%）、C群1名（7.7% ）、D群7名（53.8%）と、前悪液質、悪液質と考えられるCD群は60%を超えていた。
【考察】乳癌患者は終末期でも経口摂取が可能な場合が多いが、骨格筋量、脂肪量ともに減少していく場合が多く、いわゆる悪液質状態に陥っているものと推測される。本人のQOL維持のためには、終末期においても栄養指導や有酸素運動を考慮することも重要と思われる。

★：優秀ポスター

EP21-17
コロナ禍で実現された在宅看取りの１例

愛晋会　中江病院
青石　裕香、清水　達也、茶木　美智子

はじめに：COVID19による入院中の面会制限から在宅療養を希望する例が増加する半面、独居の場合や介護者も仕事があり現実的に難しいとなることも多い。今回、患者家族がリモートワークをされたため最期まで自宅療養ができた症例を経験したので報告する。症例：50代後半、女性。200X年に右局所進行乳癌の診断となり、前医にて術前化学療法後にBp+Axを施行。術後放射線療法、内分泌療法を実施し、以降経過観察されていた。200X+11年にHorner症候群を発症し、右鎖骨上窩リンパ節転移が判明。内分泌療法や化学療法を４年間行ったが、肝転移も出現し、進行。最終レジメンではFNを発症し、前医にて入院加療。化学療法は継続できずBSCとなり、当院へ転院となった。副作用が軽減し状態が安定したところで退院、在宅診療を開始した。退院前カンファレンスの時点では、できる限り入院はしたくないが、元々独居であり一人での生活が難しくなれば入院療養にならざるを得ないだろうという話であった。退院後はしばらく体調の良い日が続いていたが、鎖骨上窩リンパ節転移による上肢の神経障害性疼痛が増強、緩和的照射やオピオイド量を調整しながら疼痛コントロールを行った。在宅診療開始から３ヶ月後、肝転移による心窩部痛が出現･増強。予後１か月程度と考えられ娘に状態を説明、県外で働いていた長女がリモートワークでの仕事継続が可能であったことから帰省された。約３週間後せん妄が出現し、入院することも考えられたが、オピオイド皮下注射やジアゼパム座薬により落ち着き、３日後家族・親戚に見守られる中、永眠された。まとめ：乳癌患者はぎりぎりまで治療をすることが多く、在宅医への紹介のタイミングが難しい印象がある。また40-60歳の患者では介護者が高齢の両親や若い子供となり、最期を病院で過ごすことになることも多い。本症例では、コロナ禍ゆえの働き方をされていたことから家族の協力が得られ、訪問看護・介護・リハと連携を取りながら『入院はしたくない』という患者の希望に沿った在宅医療を提供できた。また、当院では病棟主治医がそのまま訪問診療を行っているため、入退院がスムーズであり、本人やその家族の希望や状況に応じて臨機応変に対応可能である。COVID19による入院中の付き添いや面会制限が余儀なくされる現状、当院のような病院の社会的ニーズも高いと考える。

EP21-18
当院乳腺・内分泌外科におけるAdvance Care Planning（ACP）の実践状況と課題

[1]岡山大学病院　看護部　外来１、[2]岡山大学病院　看護部　西病棟７階、
[3]岡山大学病院　新医療開発センター、[4]岡山大学病院　乳腺・内分泌外科
露無　祐子[1]、染田　朋子[2]、岩本　高行[3]、土井原　博義[4]

背景：当院は急性期病院であり緩和ケア病棟は所有していない。そのため、治療を受け人生の最終段階を迎えようとする乳がん患者が希望する医療やケアを受けられるように2018年より院内作成の「わたしが望む医療・ケア」を使用したAdvance Care Planning(以下ACP)を実施してきた。今回はその評価と課題について検討した。
方法：2018年1月～2021年8月の間にACPを導入した患者51名中死亡した乳がん患者24名について調査し検討した。
結果：24名の年齢の中央値は52歳、全員初回ACP実施から1年以内に死亡していた。初回ACP時のPS(Performance status)は、0が8名(33%)・1が5名(21%)・2が8名(33%)・3が3名(13%)でPS3は全員実施後３ヶ月以内に死亡していた。ACP導入契機は、主治医11名(46%)･病棟看護師5名(21%)、乳がん認定看護師5名(21%)・腫瘍センター看護師2名(8%)・患者希望1名(4%)で50%が主治医以外のメディカルスタッフの働きかけによるものであった。死亡までのACPの回数は、1回19名(79%)･2回3名(13%)･3回1名(4%)･4回1名(4%)で、3ヶ月以内に死亡した患者は全て1回であった
看取りの場を表明した記載は「なるべく自宅で過ごし最後は入院」19名(79%)・「最後まで自宅」2名(8%)・「今は決められない」2名(9%)「入院し時々自宅」1名(4%)で、自宅を希望していた者は少数であったが、実際の看取りの場は当院以外の病院（一般病院・緩和ケア病院）16名(67%)・自宅6名(25%)・当院2名(8%)で、記載より自宅での看取りが増えていた。
考察：ACP導入時にPS3であったものは全員３ヶ月以内に死亡しており、患者負担を考えると早めのACP導入が必要と考える。契機が医師より他のメディカルスタッフによる割合が多く、今後ACPを推進していく上で強みであると考える。今後、治療を受け人生の最終段階を迎える患者が、希望する医療・ケアを受け、希望する場所で過ごせるようにACPを推進していく必要がある。

EP21-19
当院における乳癌消化管転移の検討

小牧市民病院　外科
間下　優子、古川　翠、野田　純代

【背景】乳癌の消化管転移は稀である。しかし消化器症状のコントロールや経口摂取の可否、栄養経路の確保は日常生活の維持や療養の場の選定、乳癌治療の継続が可能かに直結してくる。今回、当院における乳癌消化管転移症例を検討した。
【対象】当院にて2011年から2021年9月までに乳癌消化管転移と診断された7例
【結果】転移部位:食道　1例､胃　5例､直腸　1例｡再発　5例､stageⅣ　2例。組織型：Luminal　5例、Triple negative　2例。病理学的分類：充実腺管癌4例、硬癌　2例、浸潤性小葉癌　1例。消化管転移の発見契機：食道症例は、つかえ感、胃転移症例は腹満2例、食思不振2例、1例はスクリーニング検査異常で症状なし、直腸症例は便秘。術後再発、消化管転移の時期：乳癌術後11年1ケ月で再発、再発治療開始後3年7ケ月で食道転移。術後平均4年3ケ月で再発、再発、stageⅣ診断から平均3年11ケ月で胃転移。術後3年11ケ月で再発　再発治療開始後2年1ケ月で直腸転移｡消化管転移後の治療と予後:食道症例は診断時、食事形態の調整で経口摂取可能でホルモン剤、CDK4/6阻害剤の内服治療が3.5ケ月継続可能。胃症例はバイパス、胃切除術やステント留置例はなく全例薬物療法を施行、3例は点滴抗癌剤、2例は内服治療。1例は胃転移巣からの出血で頻回の輸血併用で治療継続。胃転移診断からの予後は平均10.3ケ月、経口摂取は平均8.8ケ月可能。直腸症例は骨、局所転移の疼痛でオピオイド使用量も多く下剤を多剤、長期併用。大腸イレウス発症で直腸転移の診断。緊急で人工肛門造設を行い経口摂取可能となり抗癌剤治療を再開し手術から８ヶ月の生存。
【考察】
過去の報告でも乳癌上部消化管転移病変はステント留置や手術治療を施行せずとも内服薬を含めた全身薬物療法で半年以上の予後が得られている報告も多い。ただし、診断時点で経口摂取不良がある場合、自験例や報告でも予後は２～３ケ月。短期予後を考慮し患者、家族の希望する最適な療養場所の選定とその環境に応じた輸液ルートの選択を早期にすすめる必要がある。下部消化管転移報告では手術治療後の薬物療法症例が多く、薬物治療単独でのコントロール例は稀。癌性腹膜炎や他転移部が進行状態でも手術での経口摂取ルートの確保は次治療につながると言える。

EP21-20
急性期病院における終末期入院症例の検討　治療経過と予後評価

国立病院機構　長崎医療センター　乳腺内分泌外科
杉山　望、前田　茂人

【背景】終末期治療における急性期病院の役割は病勢の急性増悪などで緊急に治療が必要な患者に対して専門的な医療を集中的に施すことであり、患者の状態が安定すれば退院支援を行うことが前提となる一方でそのまま看取りとなることも経験する。
【目的】当科フォロー中の乳癌死亡症例について自院、自宅、他施設と亡くなられた場所別に診療経過を検討した。
【対象】2017年1月から2021年12月に死亡確認された55症例のうち他病死、不明死を除く49症例（自院；16例 自宅；8例 他施設：25例）
【検討項目】
①　自院最終入院日数、退院から死亡までの日数
②　最終自院入院直前6か月間の入院回数
③　最終薬剤治療（化学療法または内分泌療法）から死亡までの日数
④　初診時の臨床病期（ⅠⅡA/ⅡB ⅢA/ⅢB Ⅳ）、初診時からの生存月数
【結果】
①　自院群；13日/0日　自宅群；12日/30日　他施設群；23日/90日
②　自院群；1.5回　自宅群；1.3回　他施設群；1回
③　自院群；25日　自宅群；98日　他施設群；139日
④　自院群；(2 4/4 0/1 5) 70月　自宅群；(4 1/1 1/1 0) 126月
他施設群；(2 7/2 1/3 10) 59月

【考察】
直前6か月の入院回数に差がないことから最終入院時の全身状態がその後の経過に影響すると考えられる。退院した症例もその後の経過に大きな差が認められるが、自宅退院から他施設へ入院し看取りとなる経過も含まれていることより自宅で看取る難しさが推測される。自院で亡くなられた方は積極的な抗がん治療を希望される傾向が示唆され、内分泌療法の内容によっては亡くなられる直前まで継続される症例も認められた。臨床病期は生存期間に反映していると思われるが、終末期を過ごす場所の選別に関する影響は少ないと思われた。

【まとめ】
今回の検討には患者本人や家族の心理は反映されていない。また急性期病棟スタッフの終末期患者への対応にかかわる負担も考慮されていない。看取りが実施された場所別に生存期間を検討したが、最終薬剤治療から死亡までの日数は有意に自院群が短く患者希望による積極的な治療が施されていることが示唆された。一方、自宅退院や他施設へ転院された場合は、30日から90日の終末期日数が予想される。この貴重な時間を有意義に過ごしていただくために、ご家族、在宅診療機関や他施設と連携したACPを図る必要がある。

★：優秀ポスター

EP22-1
初診時乳がん患者の挙児希望の意向と意思決定の実態

[1]埼玉医科大学国際医療センター　看護部、
[2]埼玉医科大学国際医療センター　乳腺腫瘍科、
[3]埼玉医科大学国際医療センター　支持医療科

小島　真奈美[1]、岡部　みどり[1]、榊原　彩花[2]、浅野　彩[2]、一瀬　友希[2]、近藤　奈美[3]、黒澤　多英子[2]、佐野　弘[2]、島田　浩子[2]、貫井　麻未[2]、藤本　章博[2]、平塚　美由紀[2]、横川　秀樹[2]、小坂　愉賢[2]、松浦　一生[2]、髙橋　孝郎[3]、石黒　洋[2]、大崎　昭彦[2]、佐伯　俊昭[2]

【背景】がんセンター外来では、初診患者に問診票で挙児希望の意向を確認し、挙児希望がありまたは、わからないと回答した患者に対して、外来看護師が妊孕性のリスクについて情報提供をしている。先行文献において、妊孕性の不十分な情報提供は、患者の意思決定の障壁となることや情報提供体制の不備から、患者の意思が尊重されず、倫理的な課題があると述べている。そのため、十分な情報提供を行い、改めて患者の意向を確認しながら、患者、医療者間で十分に話し合いを行うことは、重要である。そこで、自施設の患者の挙児希望の意向と患者の意思決定の実態を把握することとした。
【目的】初診時乳がん患者の挙児希望の意向と意思決定の実態を明らかにする。
【対象者】初診問診票で、挙児希望にありまたは、わからないと回答した女性乳がん患者【期間】2021年1月1日～11月30日【方法】電子カルテの挙児希望台帳より、対象者の挙児希望の意向、対象者の背景、生殖医療施設への紹介、挙児希望の再確認による意向とその理由を抽出し、単純集計した。
【結果】初診乳がん患者数600名。挙児希望の意向：あり5名、わからない12名であった。**挙児希望ありの対象者の背景**は、病名：右乳がん4名（80%）、左乳がん1名（20%）。平均年齢35.0歳（中央値34）。婚姻状況：既婚5名。子供の有無：あり2名（40%）（不妊治療中1名）、なし3名（60%）（不妊治療中2名）。生殖医療施設への紹介1名（子どもなし、不妊治療中）。挙児希望の再確認：挙児希望あり2名、なし3名。なしの理由は、子供がいるので十分、治療を優先したいであった。**挙児希望がわからないの対象者の背景**は、病名：右乳がん5名（42%）、左乳がん6名（50%）、両側乳がん、骨・肝転移1名（8%）。平均年齢38.5歳（中央値38.5）。婚姻状況：既婚8名（73%）、未婚2名（18%）、離婚1名（9%）。子供の有無：あり8名（67%）（不妊治療中1名）、なし4名（33%）。挙児希望の再確認：挙児希望あり1名、なし11名で、ありの理由は、不妊治療中で挙児希望がさらに強くなった。なしの理由は、治療を優先したい、子供がいるので十分などであった。
【考察】対象者は、妊孕性の情報提供を受け、挙児希望の意向が明確になっていた。しかし、初期治療前の乳がん患者は、診断時の衝撃や治療選択など精神的動揺が大きい時期であるため、精神的苦痛を理解しながら、対応していくことが必要である。

EP22-2
乳がんサバイバーおよび家族にとってのACPの課題

[1]順天堂大学医学部附属　順天堂医院　がん治療センター、
[2]順天堂大学医学部付属　順天堂医院　乳腺科、
[3]順天堂大学医学部付属　順天堂医院　看護部

野上　典子[1]、齊藤　光江[2]、柳澤　晴奈[3]、髙　幸子[3]

【目的】
乳がんは、他がんに比して転移再発をしても経過が長い。よって再発後早期にACPを開始し、時間をかけ納得のいく人生の最終章を迎えることができる患者が増えている。一方でACPの話題を避けたい患者や、キーパーソンと対話の機会が持ちにくい例もある。人生の最終章における療養の話題を含むACPについて、医療チームの介入のあり方を看護師の立場から検討する。
【方法】
PCUを持たない当大学病院において、2016年4月～2018年11月に最期を迎えた乳がん患者のうち、緩和ケア認定看護師がACPに関してチームと協働した67名の患者の療養場所の希望や転帰の違いが、各々の背景因子やACPの介入時期や方法などの何に起因するのかを検討した。
【結果】
ベストサポーティブケアが望ましいと担当医より説明を受けた乳がん患者へ、今後の療養場所や将来不安に関する相談支援、療養の環境調整等を多職種チームと協働しながら行った。実際に人生の最終章を過ごした場は、自宅やPCUは本人とキーパーソンが望んだ場であったが、大学病院は希望を明確にできずに準緊急で入院した事例が大半であった。最期の場は、自宅13名(19%)、PCU27名(40%)、大学病院の一般病床22名(32%)であった。うち大学病院で過ごした22名の患者とそれ以外の患者40名の背景因子の差異を検討した。全体の平均が70歳代（37歳～84歳）に対し、最期が大学病院の患者は、50歳（37歳～83歳）と若い世代（30～40歳代）の患者割合が高かった。キーパーソンは、全体では配偶者・子の順で、最期が大学病院の患者は、配偶者・親の順であり、診断時ステージⅣ、トリプルネガティブが多く、また看護師介入時に、ACPの話し合いが十分ではなかった例が多かった。病態や身体症状、精神症状には特徴がなかった。看護師の介入期間は、全体では5.3か月、最期が大学病院の患者は約3.6か月であった。
【考察と結語】
全乳がんサバイバーが人生の最終章まで、自分らしく生き抜くためにはAYA世代、トリプルネガティブ、ステージⅣ、キーパーソンが親である患者を重点的に支援し、早期にACPを勧める必要が示唆された。精神的な負担が大きい中、貴重になった時間で「何を大切にし、どのように生きるのか」を明確にすることは、遺される人々に対しても、グリーフケアのみならず生き方に関する考え方の構築や、人生の様々な局面における意思決定の経験に繋がるメリットもあると思われた。

EP22-3
再発・転移により繰り返し治療を変更している乳がん患者の生活への取り組み

[1]熊本大学大学院保健学教育部博士前期課程、[2]JCHO久留米総合病院看護部、
[3]熊本大学大学院生命科学研究部

坂口　まさみ[1,2]、國府　浩子[3]

【目的】再発・転移により繰り返し治療を変更している乳がん患者がどのように日常生活に取り組んでいるかを明らかにする。【方法】A大学病院に外来通院で2次治療以降の治療を受けている再発・転移乳がん患者を対象に診療録調査とインタビューガイドを用いた半構造的面接調査を行い、データは質的記述的手順に沿って分析した。本研究は熊本大学大学院倫理委員会の承認を得て実施した。【結果】対象者は再発・転移乳がん患者の女性10名で年齢は30歳代～60歳代、平均年齢54歳であった。再発期間は18～137か月、再発治療段階は2nd～13th line、治療内容は治験も含めた薬物療法（化学療法・ホルモン療法・分子標的療法）を順次受け、再発部位によっては手術療法・放射線療法を受けていた。Performance Status（以下PS）は1名がPS1～2、9名はPS0であった。PS0の9名中7名が就労しており、もう1名は近々就労予定の者であった。分析の結果、14のサブカテゴリ、5のカテゴリを抽出した。« »はサブカテゴリ、〔 〕はカテゴリを表す。対象者は再発・転移の進行により«変更しながらも治療を繰り返す»など〔希望を持ちながら治療を継続する〕生活を送っており、«自分なりのバロメーターを身につけ体調を整える»など〔自分なりに体調管理の対策を講ずる〕ことを行っていた。また、対象者は«死を覚悟し死と向き合って生活する»など〔がんとの共存を妥協し死と向き合う〕なかで«普通の生活にかけがえのない価値を置く»など〔気持ちを整え前向きに生活する〕ことを大切にしていた。他者との関係では«共感し助言してくれる人を頼る»一方で、他者からの受けたくない反応に対し«他者からの反応を回避する行動を執る»といった〔他者の反応を推し量りながら他者と関わる〕ことを行っていた。【考察】再発・転移乳がんの治療法は開発が加速し、他のがん腫に比べ長期的な生存を叶えている。しかし、患者はがんが進行するたびに治療の無効を言い渡され、再発・転移部位が影響する身体症状と繰り返し変更する治療の副作用に対峙した生活を送っている。そのなかでも治療の効果に希望を持ち、支えてくれる人々と普通の生活を送ることに価値を置いていた。看護師は身体症状が安定している再発乳がん患者への介入に難しさを感じることもあるが、患者の価値観や大切にしていることに十分理解を示した上でアプローチすることが重要である。

EP22-4
県がん診療連携拠点病院として進めるがん患者就労支援体制構築

NHO四国がんセンター　乳腺外科

青儀　健二郎

【諸言】近年がん患者のサバイバーシップ保持の概念が注目されている。その中でがん患者の就労支援は、乳がん患者の生活に直結する重要な課題である。当院は県がん診療連携拠点病院として、連携協議会参加施設に対して情報発信しながら県内のがん患者就労支援体制構築を推進してきたので報告する。
【方法】当院では2015年度から患者相談支援センターを窓口として、医療ソーシャルワーカー（SW）・看護師による就労相談を開始している。併せて産業保健総合支援センター社会保険労務士（社労士）による月2回の就労相談、ハローワークの就職支援ナビゲーターによる週1回の就職相談も行っている。さらに両立支援コーディネーター資格を持つ医師2名、SW5名、看護師3名を中心に就労支援ワーキンググループを組織して就労支援活動における現状・課題を共有した上で改善を目指し、また患者・企業人事担当者・社労士対象の就労支援講演会・セミナーを開催している。
【結果】就労支援活動推進により、①就労相談は対応を開始した2015年度から増加しており、2019年度は229件（電話相談44件、面談185件）、2020年度は500件（電話相談68件、面談432件）となった、②2020年度の就労相談の結果復職は5名（乳がん12名、腎がん1名、耳下腺がん1名）であった、③ハローワーク、社労士による就労・就職相談延べ件数も増加しており2020年度はそれぞれ102件、2件であった、④2020年度に改正された療養・就労両立支援指導料算定件数は、2019年度は乳腺外科3件等5件であったが、2020年度は乳がん12件を筆頭に35件と増加した、⑤就労支援の窓口である医師・医療スタッフに対する広報活動により医師の受け持ち患者を中心に就労支援ニーズを掘り起こし、支援担当者との連携を行いながら両立支援診療報酬算定業務（患者説明用紙、主治医意見書等）への誘導に繋げている、⑥就労支援講演会・セミナーを通じて定期的に情報流布を継続するとともに、上記活動内容を県がん診療連携協議会参加施設と共有している、の結果が得られ、県内のがん患者就労支援体制構築を進められている。
【結論】県がん診療連携拠点病院として、がん患者に対する就労支援体制構築を積極的に率先・推進している。

★：優秀ポスター

EP22-5

乳癌患者における情報収集の実態調査 -SNSを活用したサバイバーシップケア-

[1]一宮西病院　乳腺・内分泌外科、
[2]女性特有がん患者のピア・サポートコミュニティ Peer Ring、
[3]一般社団法人 BC Tube、[4]聖路加国際病院　乳腺外科、[5]一宮西病院　外科
鈴木　瞳[1,2]、上田　暢子[2]、松村　聡子[2]、伏見　淳[3]、山下　奈真[3]、
家里　明日美[3]、田原　梨絵[3]、寺田　満雄[3]、岩瀬　まどか[3]、能澤　一樹[3]、
小泉　景星[5]、並木　完憲[5]、山田　典和[5]、吉川　卓宏[1,4]、堤　知佳[1,4]、
戸崎　達[5]、岩本　久幸[5]、森　美樹[1]、大久保　雄一郎[1]、石黒　清介[1]

背景：乳癌患者において，疾患に関する情報収集は，Shared decision making（SDM）の観点からも非常に重要である．今回，乳癌患者から直接得た患者目線の調査結果を報告し，次世代につながる情報提供の方法やサバイバーシップケアの在り方について検討する．
方法：オンライン患者会Peer Ring（登録者12000人）の会員を対象に，2021年9月5日から10日まで，一般社団法人BC Tubeと共同でWebアンケートを実施した．全国の20代から70代の乳癌患者324名より回答を得て，乳癌に関する情報収集の実態についての検討を行った．
結果：患者背景は，40・50代が全体の85%を占め，治療状況は，化学療法中12%，放射線治療中2%，内分泌療法中59%，経過観察中27%であった． 乳癌に関する情報の入手先は，担当医師 87%，医療機関のホームページを除くWebサイト36%，SNS（オンライン患者会やtwitter，ブログ等）30%，書籍25%（複数回答可）であった．「治療に前向きになれた」「治療選択の一助となった」など，担当医師以外で，SDMにおいて影響を受けた情報媒体は，SNSやWebサイトが65%と最も高く，その他，知人の口コミ20%，書籍14%等であった．治療前に知りたかった情報として，治療内容，費用や利用可能な制度，治療の副作用，病院の評判がいずれも過半数を占めた．その一方，調査時点（治療開始後～経過観察中）に知りたい情報は，がんサバイバーの生き方が56%と最も多く，次いで生存率・予後41%であり，治療フェーズによって知りたい情報が明確に変化していた．疾患に伴う悩みの相談先として，治療中の医療機関47%，家族38%，友人35%の他，SNSや電子掲示板は24%で，4人に1人がオンライン上で悩みを相談していることが分かった．
結論：本研究より，多くの乳癌患者にとって，インターネットコミュニティが意思決定の一助となっていることが示唆された．今後も疾患についてSNSで相談する患者は増加することが予想される．医療者と患者とで連携を図りながら，正確かつ安全で分かりやすい情報の発信をしていくとともに，SNSを生かしたサバイバーシップケアも積極的に実践していきたい．

EP22-6

乳癌患者・家族へ向けたYouTubeを用いた情報提供の実践と展望

[1]東京慈恵会医科大学　乳腺・内分泌外科、[2]一般社団法人 BC Tube、
[3]名古屋市立大学　大学院医学研究科　乳腺外科、
[4]がん研有明病院　乳腺外科、[5]一宮西病院　乳腺・内分泌外科、
[6]名古屋大学医学部附属病院　乳腺・内分泌外科、
[7]愛知県がんセンター　乳腺科、[8]愛媛大学医学部附属病院　乳腺センター、
[9]日本医科大学付属病院　乳腺外科、[10]ダナ・ファーバー癌研究所
伏見　淳[1,2,10]、寺田　満雄[2,3]、家里　明日美[2,4]、田原　梨絵[2]、鈴木　瞳[2,5]、
岩瀬　まどか[2,6]、能澤　一樹[2,7]、西山　加那子[2,8]、佐野　恵美[2,9]、山下　奈真[2,10]

【背景・目的】乳癌患者が療養、生活していく上で、医学的、心理的、社会的、経済的など、多種多様な課題に直面する。これらの様々な課題に対して、予め備え、適切に対応するために、いつでもどこでもアクセスできる分かりやすく信頼できる医療情報が求められている。そこで我々はより幅広い患者・家族が正確な乳癌医療情報へアクセスできる環境を作ることを目的とし、YouTubeでの医療情報発信を開始した。本発表では、これまでの視聴状況・視聴者層等の解析を通じ、今後どのような乳癌情報提供が必要とされるかについての展望を示す。【方法】2020年7月にYouTubeチャンネル「乳がん大事典【BC Tube編集部】」を開設し、乳癌に関する医療情報を10分以内にまとめた動画を定期的に投稿した。動画制作は、複数の乳腺科医によって十分に議論を行い、さらにピアレビュー制を導入し科学的妥当性を担保している。非医療者の事前視聴も加え、表現や内容の理解しやすさにも配慮した。動画のテーマは、網羅性を確保することに加え、非医療者向けアンケート調査結果を加味した上で決定した。2020年7月から2021年12月までに公開した各動画の視聴回数、視聴時間と、本チャンネルの視聴者の性別・年齢について、YouTube analyticsを用いて集計し、解析した。【結果】乳房の症状、検診・啓発、検査、乳癌治療、遺伝性乳癌に関する動画など、計45本作成し、本チャンネルで公開した。2020年7月から2021年12月までに、累計約50万回、2.3万時間再生された。術後ホルモン療法、手術前後の化学療法、手術に関する動画の視聴回数は3万回を超え、他の動画と比べて視聴回数が多く、乳癌治療に関する動画はYouTube上で視聴されやすいことが分かった。本チャンネルの視聴者は、約8割が女性で、45歳から54歳が全体の31%と最も多い年齢層であった。65歳以上は全体の15%と比較的少なかった。【結語】YouTubeでの乳癌情報提供は、40 ～ 50歳代女性での視聴者が多く、乳癌患者へ向けた治療に関する動画の需要が高かった。一方で、65歳以上の方の視聴者は比較的少なく、世代に合わせて効果的な情報提供ができるよう多角的にアプローチすることが肝要である。メディアの多様化、様々な患者・家族のニーズに対応するために、患者市民参画を推進しながら、世代や時代に即した情報発信が重要である。

EP22-7

頭皮冷却装置併用による術前術後化学療法の導入、運用について

足利赤十字病院　外科
戸倉　英之

（はじめに）乳癌治療における化学療法で脱毛は避けられない副作用の１つである。今までは、治療が終了すれば必ず発毛し元の髪に戻ると患者には説明してきた。しかし、実臨床では、時間が経過したにもかかわらず完全な状態の髪に戻らない（永久脱毛）患者が少なからず存在する。そこで、頭皮冷却装置を併用した化学療法を施行することで、脱毛率を下げるとともに、永久脱毛の患者を一人でも減らすことを目的として装置を導入した。そこで、当院の導入、実際の運用方法について紹介したい。（対象）2021年4月～ 11月までで、乳癌術前、術後化学療法患者で同意が得られた16例（方法）導入手順を紹介する（１）外来、入院病棟看護師へ装置の必要性について啓蒙（２）業者による装置の説明とデモ（3）コストなどの事務的な手配（４）装置を紹介する張り紙の設置（５）装置の購入かレンタルか、手技料の設定など（6）承諾書、説明書の準備（7）クリニカルパスの作成など。頭皮冷却装置併用の化学療法は①DPCにより入院化学療法の収益性が高いこと②外来化学療法室では、装置の配置が手狭であり、また、看護師のマンパワー不足から手厚い患者観察が困難③当院は全室個室であり騒音、プライバシー、トイレの問題などがないことから入院で施行している。運用手順を紹介する（1）手術説明時に頭皮冷却装置を紹介しておく（2）術後病理診断が確定し、治療方針が決定したら装置を併用するか相談する（3）使用することになったら、各種承諾書、オーダー入力し、外来看護師がヘッドキャップのサイジング（4）前日入院し採血、頭部の写真撮影施行（5）当日、バイタルサイン、体調のチェック（6）医師が静脈ラインを確保、看護師によりヘッドキャップを装着して頭皮冷却開始、化学療法実施（7）翌日退院（8）外来で、PEG-G-CSF投与（結果）同意取得率76%（16/21）、頭皮冷却装置に同意されない理由は、経済的負担が最も多かった。脱落率12.5%、2例が1回施行後に脱落し、それぞれ経済的、精神的な理由であった。（まとめ）外科外来、入院病棟の協力により頭皮冷却装置併用の化学療法は現在まで大きなトラブルもなく順調に運用されている。脱毛を防ぐ最大のポイントは、ヘッドキャップの装着にあるため、看護師の技能習熟が重要である。今後も症例を増やし非脱毛率、永久脱毛率も検討したい。

EP23-1

乳がん患者のQOL自己モニタリング効果に関する研究

[1]埼玉県立がんセンター　治験管理室、[2]埼玉県立がんセンター乳腺外科、
[3]埼玉県立がんセンター乳腺腫瘍内科
籾山　愛美[1]、戸塚　勝理[2]、高井　健[3]、永井　成勲[3]、井上　賢一[3]

【目的】外来化学療法を受ける乳がん患者の日常診療のなかで、QOL調査票のひとつであるケアノートを取り入れた自己モニタリング（以降、QOL自己モニタリング）を実施することの患者自身および臨床への影響は明らかにされていない。定期的なQOL自己モニタリングの実施は、①医療従事者だけでなく患者自身も状態を把握できる②医療者と患者間のコミュニケーション向上に貢献し患者のQOL向上に役立つ③患者の問題をみつけ患者が話し合う機会をえることが考えられる。本研究ではQOL自己モニタリング効果の有効性をPerceived Efficacy in Patient-Physician Interaction（PEPPI-10）（患者として医師とどのように意思疎通を図っているかを測定）を用いて検討することを目的とした。
【方法】外来化学療法を受ける乳がん患者を対象とし、通常治療群と通常治療＋QOL自己モニタリング実施群に分けた無作為化比較試験を実施した。自記式質問紙調査（PEPPI-10、心理特性Hospital Anxiety and Depression Scale（HADS））をベースライン（介入前）と4カ月後に実施した。共分散分析（ANCOVA）を用いてQOL自己モニタリング効果の有効性を検討した。本研究は埼玉県立がんセンターでIRBの承認を得て実施した。
【結果】適格基準を満たした232名中、ベースライン時にPEPPI-10 を解答できた225名を解析対象としたところ、QOL自己モニタリング介入群でPEPPI-10に有意な効果はみられなかった（P = 0.226）。しかしながら、不安の強い患者（HADS-Anxiety≧8）においては、QOL自己モニタリング介入群でPEPPI-10に有意な効果はみられた。
【考察】外来化学療法を受ける乳がん患者において、不安の強い患者に対して、医療現場で定期的なQOL自己モニタリングの活用の推奨が期待できると考える。

★：優秀ポスター

★EP23-2

意思決定に影響を及ぼすと考えられる精神的要因がある乳がん患者のACPにおけるリエゾン精神看護介入の評価

[1]社会医療法人博愛会相良病院　看護部、
[2]社会医療法人博愛会相良病院　診療部　乳腺科
平松　明子[1]、江口　恵子[1]、松枝　文子[1]、相良　安昭[2]

【背景】ACPは、本人の意向を尊重し可能な限り患者の意思決定する力を高めるようなケアの下で実践される必要がある。精神的な要因を抱える患者においてはどのようにエンパワメントして話し合いを進めるかが大切であり、より専門的な介入が求められる。
【目的】意思決定に影響を及ぼすと考えられる精神的要因がある乳がん患者のACPにおけるリエゾン精神看護専門看護師の介入を分析し、その評価と役割について検討する。
【方法】2018年1月～ 2021年12月リエゾン精神看護専門看護師がACP介入を行った対象のうち、意思決定に影響を及ぼすと考えられる精神的要因がある対象20件について、診療録から介入対象の明確化と介入内容について後方視的に分析した。
【倫理的配慮】院内の倫理委員会にて承認を得た。個人が特定されないよう配慮した。
【結果】介入対象：心理状況の特性から3つの群に分類された。①精神疾患を合併しており意思決定能力が低下している対象（3件）②病状悪化や死への恐怖から不安・抑うつが生じている対象（11件）③乳がん罹患や病状悪化に関して否認が強い対象（6件）であった。
看護介入：対象①に対しては精神状態、自我機能、セルフケアの査定から患者がどの程度意思決定出来るかを判断し、患者の表明を助け、家族や医療チームをはじめとした周囲との調整を行いながら患者の最大限の意思決定を促していた。対象②に対しては、患者の精神状態をアセスメントし、不安や抑うつに関するコントロールを行いながら、信頼関係を基盤に患者の精神状態に応じて話し合いの内容を吟味しACPをすすめ、意思決定を促していた。対象③に対しては、患者の否認を守りながら防衛や人格スタイルにあわせた関わりをチーム間で共有し、病状変化を予測しながら話し合いの時期や内容に関してACP介入計画をたてていた。
【考察】意思決定に影響を及ぼすと考えられる精神的要因がある乳がん患者に対するリエゾン精神看護介入は、患者の意向を反映させた話し合いに繋がっていた。また、患者の不安や抑うつへのセルフケアを促す介入や、患者の防衛や人格スタイルを理解した関わりが患者の話し合いに対する準備性を高めることに繋がっていた。それをチームに共有することで患者家族と医療者のパートナーシップを形成し、話し合いを促進することに寄与していたと考えられる。

EP23-3

当院における進行再発乳癌の予後、終末期医療に向けた取り組みと転帰の経時的変化

[1]筑波大学附属病院　乳腺甲状腺内分泌外科、
[2]筑波大学医学医療系　乳腺内分泌外科
吉田　瑞穂[1]、坂東　裕子[2]、白谷　理恵[1]、佐藤　璃子[1]、竹内　直人[1]、
寺崎　梓[1]、岡崎　舞[1]、上田　文[1]、市岡　恵美香[2]、井口　研子[2]、原　尚人[2]

【背景】我々は2015年に当院における進行再発乳癌の予後、転帰および緩和ケア導入の意義について報告を行った。その後当院では施設内外の緩和ケア専門部門等と協調強化やAdvance Care Planning(ACP)の概念の導入に努めてきた。今回、進行再発乳癌の予後・転帰に関する経年変化について報告する。
【方法】2005年1月から2021年9月までに当院を初回受診した進行再発乳癌症例の予後と転帰、終末期医療の詳細について検討した。当院初回受診日が2014年から2021年9月の症例(A群)と、2005年から2013年の症例(B群)について比較を行った。
【結果】A群は394例、B群は104例であった。
A群のうち初診時Stage IVは143例、術後再発症例は251例であった。2021年11月現在で当院通院中の症例は162例、死亡している症例は160例、終末期医療として他院に転院し詳細な転帰が不明な症例が42例、その他(終末期医療以外の目的で転院した症例等)が25例であった。死亡時の年齢中央値は60歳(27-87)で、死亡症例のうち乳癌死は154例、脳出血が2例、他の癌死が1例、その他が3例であった。
進行再発診断後の生存期間中央値はA群75ヶ月、B群37ヶ月であった。乳癌死症例の死亡場所はA群では当院36%、自宅10%、他病院・他施設48%、B群では当院69%、自宅5%、他病院・他施設26%であった。
死亡した症例のうち当院緩和ケア科が介入していた症例はA群88%、B群44%であり、緩和ケア科介入後の生存期間中央値はA群2.6ヶ月、B群1.3ヶ月であった。
【考察】進行再発乳癌の診療において早期からの緩和ケア導入はQOLを改善するだけでなく、生存期間も延長する可能性があると言われている。また治療や療養、終末期医療に関するACPなどについて、近年患者・家族の希望を尊重したShared Decision Makingが重要視されている。今回の検討において近年の症例は2013年までの症例と比較して緩和ケア科の介入率が増加し、進行再発診断からの生存期間、緩和ケア科介入後の生存期間のいずれも改善傾向が見られた。また、終末期を迎える場所は当院以外の症例が増加していた。当院でのACPの実態について併せて報告する。

EP23-4

乳がん患者の一般病棟におけるアドバンス・ケア・プランニングに対する介入時期の検討

[1]友愛記念病院　看護部、[2]友愛記念病院　乳腺科、[3]おもと乳腺外科クリニック
濵田　真美[1]、富澤　喜久江[1]、松本　昌子[1]、慶野　悦子[1]、林　加代子[1]、
毛利　めぐみ[1]、金澤　真作[2]、大澤　英之[2]、尾本　和[2,3]

【背景】
乳がん患者の中には状態が悪い中でも薬物療法を希望し、緩和ケア病棟への移動よりも治療を望むことも少なくない そのため、一般病棟で治療、症状コントロール、精神的なケアが求められる 近年、アドバンス・ケア・プランニング（以下ACPと略す）の考え方が広がっているが一般病棟内で実践できているとは言いがたい 最も難しい点として、介入のタイミングが挙げられ、早すぎれば縁起でもないと嫌煙され、遅ければ余命宣告をするようで一歩踏み込んで聞くことができにくくなる 今回、８名の患者を分析し今後の介入時期について考察する
【方法・対象】
2016年～ 2021年入院し看取りを行った乳がん患者8名 40 ～ 80代（中央値54.6歳）女性
乳がんと診断され、手術患者で見取りまで継続して当院で経過した患者を対象とし後方視的に調査した
【結果】術後、転移・再発までの期間は7ヶ月～ 10年5ヶ月（中央値3年9ヶ月）と幅広いが、6名は転移・再発後も外来で治療をされていた 2名は急激な状態悪化のため入院し脳転移や肺転移が判明したが後に外来薬物療法となった 3名がCVﾎﾟｰﾄ造設のため1泊2日で入院したが、その後も外来で薬物療法を継続されていた その後、胸水・腹水貯留や状態の悪化にて緊急入院されるまでの期間は、転移再発判明から7ヶ月～ 7年5ヶ月（中央値3年）とあり、症状コントロール困難にて入院されるまで外来で治療がされていた 初期の入院時にACPについて話ができていない患者も多く、多くは経過が悪くなってきた後期であった 中には全くACPについて話ができなかった患者もいた
【考察】
乳がん患者は転移・再発後も外来で治療をされ、状態の悪化に伴い入院をしていた 外来では患者人数も多く1人に十分な時間をかけることや面談場所の確保も容易ではない 患者の状況が変化した入院時より介入をすると、関係性を構築しながらACP介入のきっかけになり得ると考えられた タイミングを逃してしまい、ACPに関する話ができなかった患者もおり、状態が悪くなってからであると話し出しにくい傾向も見えた 知り得た内容は院内のスタッフや在宅スタッフで共有し、時には他職種より情報を得ながら、患者と家族が納得のいく意思決定ができるような関わりをしていきたい

★EP23-5

ACP導入が乳癌終末期における治療選択とend of lifeに与える影響についての検討

[1]勤医協中央病院　乳腺センター、[2]勤医協中央病院　外科、
[3]勤医協札幌病院　外科
鎌田　英紀[1]、後藤　剛[1]、中村　祥子[1]、奈良　智志[1]、川原　洋一郎[2]、
細川　誉至雄[3]

[はじめに]再発乳癌の治療選択肢は新規薬剤の登場によって大きく進歩してきた一方でどのタイミングで積極的治療を終えるかの判断はより困難になってきている。患者のQOLに配慮しながら個別治療を行うために近年ACPを導入している施設も増加しているが、当院でも2016年4月より進行再発乳癌患者に対してACPの導入を行なってきた。今回乳癌死亡患者における終末期の生活に及ぼす影響についてretrospectiveに検討したので報告する。[対象および方法]2017年1月から2021年12月までに死亡し、1レジメン以上化学療法を施行した進行再発乳癌患者をACPを導入した群（ACP群）と導入しなかった群（非ACP群）に分け、再発後の入院日数、最終抗がん剤投与後の生存日数、死亡場所などについて検討した。[結果]ACP群（10例）は進行4例、再発6例、非ACP群（30例）は進行15例、再発15例、原発巣のサブタイプはそれぞれLuminal(HER-) 8例、23例、Luminal(HER+) 0例、1例、TN2例、6例で両群に差は認めなかった。再発後生存期間中央値は、ACP群1752日、非ACP群919日と非ACP群で予後の悪い症例が多かった。入院総日数と再発後生存期間に占める入院総日数率の中央値はACP群101日（5%）、非ACP群94日（9%）、抗がん剤最終投与後の生存日数の中央値はACP群116日、非ACP群40日で、非ACP群では最終投与から30日以内の死亡を10例（33%）認めた。最終死亡場所は、ACP群では全例緩和病棟を経由して病院または自宅であったが、非ACP群では10例（33%）が外科病棟であった。[考察]患者の望む終末期医療を提供するためにACPの普及が提唱されてから数年が経過した。しかしその評価は十分とは言えず、予後に関する国内の報告も少ない。ACPは全ての患者に導入することは難しく、今回の検討も群別する時点でバイアスがかかっている点は否定できない。実際再発後生存期間の差からも非ACP群では進行が早い症例が多かった。しかし最終抗がん剤投与からまもなく病状が悪化し、BSCに移行するタイミングもないまま亡くなった患者が非ACP群で少なくなかったことは、治療選択の判断を再検討する必要性を我々に示唆している。まだ期待できる治療選択肢がある時期にACPを導入することはその一助になると考える。[結語]終末期における抗がん剤治療の中止時期については適切な病状判断が必要である。また適応は限られるがACP導入は進行再発乳癌患者のend of lifeにおいて有意義であると思われる。

★：優秀ポスター

EP23-6
乳癌診療におけるAdvance Care Planningの実施状況と課題

[1]聖マリアンナ医科大学病院　乳腺・内分泌外科、
[2]聖マリアンナ医科大学病院　看護部、[3]聖マリアンナ医科大学附属研究所ブレスト&イメージング先端医療センター附属クリニック、
[4]聖マリアンナ医科大学病院　緩和医療学講座
黒田　貴子[1]、佐戸　綾子[2]、古川　尚美[2]、田邊　幸子[3]、神蔵　奈々[3]、
小島　康幸[1]、櫛野　宣久[4]、平川　麻美[4]、橋口　さおり[4]、津川　浩一郎[1]

【背景】本邦において2018年にAdvance care planningは「人生会議」と命名され、広く知られるようになった。乳癌診療においても、治療期間が長く将来のことを患者自身が決定することが望まれることから、ACPは重要であると考える。当院では、2017年より「ACPプロジェクトチーム」を結成し、リーフレットの作成やスタッフや患者へのACPの普及活動を行なってきた。しかしながら、その実施状況は不明であり、特に外来でのACP実施について課題が多いと考えられた。そこで我々は、外来における「ACP専門チーム」を発足することを目指し、乳腺外来や病棟でのACP実施状況及び意識調査を行い、ACPを行う上での課題を抽出した。
【方法】当院及び付属クリニックのスタッフ59人を対象に、ACPに関するアンケート調査を行った。この結果を後ろ向きに検討し、解析を行なった。
【結果】医師15人、看護師40人、ソーシャルワーカー１人、その他3人が参加した。ACPを知らないと答えた人は9人(15.3%)であった。再発治療を行なっている医師12人のうち外来でACP実施したことがあると答えたのは5人(41.7%)、入院中にACPを実施したことがあると答えたのは6人(50%)であった。外来に従事するスタッフ33人のうちACP実施を困難と感じる人は16人(48.5%) であり、その理由はとして「時間がない」が最大であり16人(100%)、次いで「人が足りない」15人(93.8%)であった。病棟に従事するスタッフ15人のうち入院でのACPを困難と感じる人は2名(13.3%) であった。看護師の中で主治医へACPを提案したことのある人は12名(30.0%) であった。
【考察】一般に、ACPは主治医が行うべきであり、その時期は早すぎても遅すぎてもよくないとされている。本研究では時間的、人員的理由により外来診療において主治医がACPを行うことは困難と考える医療者が約半数である事が示された。また、時期の見極めも様々であり、多くは医師の判断に任されている現状があった。この[津川1] 結果を踏まえ、今後当院では以下の取り組みを構想している。①多職種カンファレンスによる客観的評価を行い、治療方針とともにACPの至適時期を検討する。②時間的・人員的問題を解決するために「ACP専門外来」を設立し、多職種によるACPを実現させる。今後、乳癌診療におけるACPの至適時期、実施方法について研究を進めていく予定である。

EP23-7
ACPにおける医療者間の情報伝達

[1]横浜市立みなと赤十字病院　看護部、[2]横浜市立みなと赤十字病院　乳腺外科
古田　奈穂[1]、上原　直子[1]、才間　良子[1]、須藤　友奈[2]、盛田　知幸[2]、
清水　大輔[2]

【背景】
Advance Care Planning（ACP）は、人生の最終段階の医療・ケアについて、本人が家族や医療・ケアチームと事前に繰り返し話し合うプロセスと定義される。しかし、多くのスタッフと、多くの患者がいる中で、誰が、誰とどのような話し合いをしたのか、また、多職種の介入状況や、介護保険などの手続きの進捗状況の情報収集に多大な時間を要する。現状を調査し、乳がん患者用『ACPシート』を作成、電子カルテ上での運用を試みたので報告する。
【目的】
当院におけるStageⅣの乳がん患者の情報共有状況を調査し、それを基に、『ACPシート』の内容と活用方法を検討、運用すること。
【対象と方法】
調査は、2021年9月～ 10月に、外来を受診したStageⅣの乳がん患者76名を対象とした。
電子カルテより、患者背景（年齢、サブタイプ、再発からの年数、現在の治療、主な転移部位）とACPに関する記載につき調査した。また、チームで必要内容を検討し、電子カルテにACPシートを作成、運用を試みた。
【結果】
StageⅣの乳がん患者の年齢は35歳から97歳（平均64.2歳）、サブタイプはLuminal A　34名、B　16名、Luminal HER2　10名、HER2　28名、TN　8名であった。社会的背景として、64名は家族と同居、12名は独居であり、24名は就労中であった。再発までの期間は、１年から18年（平均4.4年）、再発してからの期間は、1年から18年（平均4.4年）であった。現在の治療内容は、抗がん剤(±分子標的治療) 44名、CDK4/6 8名、ホルモン治療のみ16名、BSCが8名であった。『治療の目標』や『最期を過ごす場所』などの、ACPに関連する患者と家族の意思と、多職種介入の現状について記載がされており、かつ電子カルテから10分以内に、それらの情報収集が出来た患者は8名と全体の1割程度であった。結果をもとに、電子カルテ上に、患者背景、がんの背景、患者家族の現時点での意思、多職種介入状況などの定型フォーマットを作成し運用を開始した。
【考察】
乳がんでは、患者の社会的背景や、がんのサブタイプにより、医療者の介入方法が異なることが想定される。今回の調査では、患者、がんのタイプの多様性が確認され、医療者間の意思疎通が、十分でないことが明らかとなった。作成したACPシートの活用で、長期ホルモン治療などの患者についても、情報共有を進めていきたい。

EP23-8
当院での就労支援の取り組みについて

[1]東大和病院　乳腺科、[2]東大和病院　看護部
松尾　定憲[1]、福内　雅子[1]、高橋　真由美[2]

はじめに：がん対策基本計画において、がん患者等の就労支援が求められており2018年４月より療養・就労両立支援指導料が算定出来るようになり、2020年４月よりは対象疾患が拡大された。平成27年度の厚生労働省研究班による調査では、がんと診断され最初の治療までの間に退職したものが４割を超えている結果であった。
乳癌においても若年性の乳がん患者も増えており、診断時に就労している患者もかなり見受けられる。
当院でも療養・就労両立支援を医師、看護師、臨床心理士、リハビリ技師など多職種で介入することにより指導、相談を開始したので報告する。
対象：当院で2018年4月より療養・就労両立支援指導を開始し現在までに18人の乳がん患者に対して行っている。性別はすべて女性で、年齢は平均51.5歳（29-73歳）であった。
結果：指導を行い、相談や産業医とのやりとりを行うことで実際に離職につながった患者はいなかった。治療中に休職をした方が3名おり、他はテレワークでの対応や時間調節などで対応していただき就労の継続ができた。休職された方は復職時に指導を行い意見書を作成した。指導開始直後はなかなか制度の認知がされていないことも散見され、何度か職場とのやりとりを必要とすることもあった。
自験例も含めて当院での就労支援の取り組みについて報告する。

EP23-9
乳がん術後の創部管理における退院後の追跡調査

厚生連高岡病院
茶谷　香織

以前、矢木[1)]と看護師を対象に「乳がん術後創部管理の患者指導の統一に向けたパンフレットの導入」の研究を行い、パンフレットを用いることで看護師の経験年数や病棟配属年数、術式に関係なく、創部の管理について統一した指導ができ、患者は退院後の創部の管理について理解できたという結果が得られた。今回、退院した患者が創部の管理を行えているのか知るために追跡調査を行ったので、その結果を報告する。
本研究においてA病院の倫理審査承認後、2021年4月から2021年7月まで乳腺外来に再来した乳がん術後患者に研究の趣旨を説明し理解が得られた患者にアンケート調査を行った。
アンケート内容は、手術時期、患側乳房、年齢、パンフレットによる指導の有無、パンフレットの所持、創部に関する項目を3つ設け理由を自由記載できるようにした。
対象患者は102名、アンケート回収率は100%（全回答未記入2人）、現在の年齢は30歳代から90歳代、パンフレットによる指導を受けたと答えた患者70人、受けていないと答えた患者18人、未記入12人であった。創部を直視できる患者91人、できない患者5人、未記入4人であった。創部を洗える患者91人、洗えない患者5人、未記入4人であった。創部に関して困ったこと等があった患者40人、なかった患者53人、未記入7人であった。
看護師向けの研究では対象患者を高齢者の自立度判定基準Ⅰ以上に限定していたが、今回の研究対象は、（2019年5月7日以降、乳がん手術目的で入院した全患者にパンフレットを用い指導を行っているため）自立度判定基準Ⅱ以下や乳房再建患者も含んでいる。
アンケート結果より、多くの患者が退院後に創部管理が行えていることが明らかになり、パンフレットを用い統一した指導は効果があると言える。
入院中に創部の受容ができなかった患者であっても退院後時間をかけて自分の変化したからだを受け入れ乳房喪失を受容できた患者や数年経過しても創部を見たり触れたりできない患者が居る。よって、乳がん術後の創部管理に関しては、心理的な面に触れるため患者の心理状況をアセスメントして関わっていく必要がある。
今後の課題は、病棟スタッフは入れ替わりがあるため、統一した指導が行えているかどうか適宜確認していくこと、外来では創部に関する患者の悩みを把握して入院中の看護を継続できるようにしたい。

★：優秀ポスター

EP23-10
A病院で頭部冷却装置（PAXMAN®）を使用した乳がん患者へのアンケート調査

富山大学附属病院
中森　千晴、渡辺　京子、沢田　眸、竹本　朋代、倉田　典子

【目的・背景】頭部冷却装置(以下、PAXMAN®)を使用した患者満足度や患者指導、PAXMAN®施行中のヘアケアについての先行研究は少なく、スタッフは患者への対応に日々戸惑いや不安を感じていた。今回、PAXMAN®を使用した患者の脱毛と発毛の状況、満足度、PAXMAN®施行前後のヘアケアに関する現状調査を行ったので報告する。【対象・方法】20XX年Y月～Z月にA病院で乳がん補助化学療法とPAXMAN®を併用した患者7人を対象とし、治療終了2ヶ月後にアンケート調査を行った。データ分析は「脱毛と発毛状況」「満足度」「PAXMAN®施行前後のヘアケア」に分けて単純集計した。【結果】アンケート回収率は100%。年齢中央値は63歳(42～79歳)。患者の脱毛Grade(CTCAEver.5.0)は、化学療法終了時にGrade2：7人、2ヶ月後はGrade0：3人、Grade1：4人であった。発毛開始時期は、治療中1人、治療終了後～1ヶ月以内が5人であった。2ヶ月後の髪の状態は、ボリューム、髪質、見た目のいずれかで3人が満足と回答した。PAXMAN®の効果は「まあまあ期待通りだった」が5人、「期待外れ」が1人であった。ヘアケアでは、看護師の指導を参考にPAXMAN®導入後、7人が洗髪の頻度・お湯の温度・ドライヤーの使用について、いずれかの項目について制限していた。【考察】PAXMAN®の使用で30%が脱毛抑制できるという先行研究があるが、当院では対象者全員がGrade2の脱毛に至っており、レジメンや個人の要因の他にもスタッフのキャップ装着の手技が影響していると考えられる。全員がGrade2の脱毛に至ったこと、2ヶ月後の髪の状態に満足している患者が半数以下と少なかったことは、PAXMAN®の効果に対する満足度を下げる要因と考えられる。しかし、PAXMAN®の効果に対して、5人がまあまあ期待通りだったと回答しており、これは発毛開始が治療中から1ヶ月以内と早期からであったことが影響していると考えられる。PAXMAN®使用中のヘアケアは、制限されることで苦痛があったと思われるが、「職場や近所の人に脱毛した姿を見せたくない」「脱毛したくない」等の気持ちの強さが、実施する意欲と継続に繋がったといえる。一方で、過度な制限をしていた患者もおり、正しい方法でケアを実施できるよう指導していく必要がある。PAXMAN®の需要は高まってきており、脱毛予防を望む患者の気持ちに応えられるよう、スタッフのスキルアップや日常生活のヘアケアに関する指導を継続していく。

EP24-1
AYA世代乳癌のバイオロジーと癌微小環境の予後への影響

岐阜大学　医学部　乳腺外科
徳丸　剛久、間瀬　純一、浅野　好美、森　龍太郎、二村　学

【背景】AYA世代乳癌は、第三次がん対策推進基本計画に記載されており、近年注目されている。AYA世代乳癌の特徴として、臨床病理学的に悪性度が高く、他の年代の癌と比較して予後不良とされている。また、近年癌微小環境が癌の浸潤に関与していることことが解明されてきた。今回我々は、乳癌患者におけるAYA世代乳癌のバイオロジーおよび癌微小環境の予後への影響について検討した。
【方法】公開された公共データベースであるTCGA、METABRICの臨床及び腫瘍内遺伝子発現データを有する2042人の乳癌患者を検討した。15-39歳の患者をAYA世代乳癌、40-65歳の患者を中高年乳癌と定義し、2群に分割し、この群間比較を行った。腫瘍のバイオロジーや癌微小環境の評価はgene set enrichment analysis (GSEA)及びxCellアルゴリズム用いて評価した。AYA世代乳癌と中高年乳癌の予後との関連性は、疾患特異的生存期間(DSS)、無病生存期間(DFS)にて評価した。
【結果】METABRICではAya世代乳癌は中高年乳癌と比較して進行したStageの割合が多かった(p<0.01)。しかし、TCGAでは同様の結果は認めなかった。予後解析においてAYA世代乳癌は、METABRICでのみ中高年乳癌と比較してDSS及びDFSの短縮を認めた。予後への影響を考慮し癌のバイオロジーを検討するとGSEAにおいてE2F Targets, G2M Checkpoint,そしてMYC Targets V1といった細胞増殖関連のgene setのenrichmentをMETABRICにて認めた。この結果は、TCGAでも認めた。
癌微小環境の評価では、興味深いことにMETABRICにて癌抑制的に働くマクロファージM1(p<0.001)とヘルパーT細胞Th1(p=0.007)の浸潤が有意にAYA世代乳癌で多かった。TCGAではTh1の浸潤がAYA世代乳癌で多い傾向のみであった。
【結論】AYA世代乳癌は細胞増殖関連の遺伝子群がEnrichされていた。この癌のバイオロジーが予後の短縮に寄与している可能性が示唆された。

EP23-11
乳がん患者における家族・友人・職場へのがん診断告知状況調査

[1]東京大学医学部附属病院　放射線科、[2]東京大学　大学院法学政治学研究科、[3]東京大学　大学院医学系研究科
扇田　真美[1]、南谷　優成[1]、向井　智哉[2]、中川　恵一[3]、山下　英臣[1]

【目的】乳癌は他癌と比べて治癒率・生存率が高く、罹患後のサバイバーとしての人生が長く乳癌であることを周囲の人へ伝えるか悩む患者も多い。乳癌患者における、周囲への乳癌診断の告知に関する実態を明らかにすることを目的とした。
【方法】対象は初発の乳癌診断後1年以上5年未満の20-79歳の女性患者309人。乳癌であることの周囲（配偶者・パートナー、実親、実子、義理親子、兄弟姉妹、親戚、親友、知人、上司、同僚・部下）への告知状況、告知時期、告知時の不安と理由、意志、内容、感想などについて、オンラインアンケート調査を行った。
【結果】309人の年齢中央値52歳（範囲27-77）。病期は0期46人(15%)、I期122人(40%)、II期90人(29%)、III期31人(10%)、IV期9人(3%)、遠隔転移はないが病期不明11人(4%)。告知状況は、配偶者・パートナーには233/237人(98%)、実親には210/240人(88%)、実子には195/203人(66%)、親しい友人には256/293人(87%)、知人には129/275人(47%)、上司には155/186人(83%)、同僚・部下には118/176人(67%)が乳癌であることを伝えていた。告知時期は、配偶者・パートナー、実親、実子、上司、同僚・部下には診断～治療前が97%、90%、88%、88%、83%であったが、診断～治療前が親しい友人は60%、知人は38%であった。告知時に不安があった割合は、配偶者・パートナーには64%、実親78%、実子73%、親しい友人64%、知人57%、上司70%、同僚・部下70%であった。不安理由は、肉親等身近な相手である程相手を心配にさせるのではないかと考え不安を感じていた。告知の意志は、全体の63%は「自らの意志で告知することを決めた」が、15%は「本心は告知したくなかったが伝えることになった」であった。告知内容は配偶者・パートナーには97%が乳癌のステージを含めすべて伝えていたが、知人や同僚には58%, 55%が乳癌であることだけを伝えていた。告知した人のうち86%が告知してよかったと感じていた。
【結論】乳癌患者における周囲へのがん告知状況を調査した。告知の有無や範囲は相手によって異なり、告知時に不安があった人も多かったが、告知後の感想は伝えてよかったが8割以上を占めていた。

EP24-2
2022年度NCD乳癌症例登録に見る登録の方向性について

[1]KKR東京共済病院　乳腺科、[2]総生会麻生総合病院　看護部
馬場　紀行[1]、重川　崇[1]、浅川　英輝[1]、朴　圭一[1]、中村　明日香[1]、川原　仁子[2]

2022年版のNCD乳癌症例登録のフォーマットが公開されて、新たな乳癌症例登録が開始された。前年度版と比較すると外科的治療内容についてはほとんど変わりは無く、分子標的治療で使用される薬剤の種類が増えている。分子標的治療薬としてトラスツズマブ デルクステカン、パルボシクリブ、アベマシクリブ、オラパリブ、アテゾリズマブ、ペムブロリズマブが新たに加わった。現在これらの薬剤は手術不能、あるいは再発症例にのみ保険適応となっているが、いずれは初回手術の補助治療として適応になることを前提にして追加されたのかも知れない。従来から採用されていたバイオマーカーとしてホルモンレセプター、HER2遺伝子増幅の有無、Ki67に加えて21種の遺伝子診断であるOncotype DXのリスクスコアが加えられた。ホルモンレセプターは内分泌療法の選択に必須であり、初発、進行再発いずれの症例において有用性が高い。HER2遺伝子増幅の有無も初発治療、進行再発症例治療いずれにおいても抗HER2剤や化学療法選択のために有用である。Oncotype DXは閉経後ホルモンレセプター陽性乳癌の補助治療に化学療法を上乗せする有用性の判断に用いられ、再発症例については使用されることは無い。コンパニオン診断としてオラパリブはBRCA遺伝子変異を調べなければならず、検査費は高額であり、常染色体優性遺伝するのでプライバシー保護やカウンセリングが整った体勢のもとに検査が行わなければならない。同じオラパリブが適応となっている卵巣癌と比較するとはるかにハードルが高い。アテゾリズマブはPDL-1陽性のトリプルネガティブ乳癌が適応となるが、再発部位での検査が困難である場合も少なくなく、陽性率があまり高くないので期待していたほど投与可能な症例は少なかった。ペムブロリズマブはマイクロサテライト不安定性検査で高値を示した症例に適応となるが、この検査も高額でMSI-highとなる症例は多くはない。これらの薬剤を選択肢に加えたのは手術不能症例、再発症例のみ適応となっていることを考えると初回の外科的治療をメインとしたNCD乳癌症例登録で記入する機会は多くはない。NCD乳癌症例登録は初回手術症例登録が主たる目的であったが、非手術症例や再発症例の非外科的治療内容やそのoutocome、長期予後まで一貫したビックデータを目指して進化しつつあると考える。時間はかかりそうであるが粛々と登録を進めることがその進化を進める原動力となる。

★：優秀ポスター

EP24-3

Deep learning-based model for tumor classification in the Ring Echo System

[1]Lily MedTech, AI Team, Tokyo, Japan、[2]Showa University School of Medicine, Department of Breast Surgical Oncology, Tokyo, Japan、[3]Shonan Memorial Hospital, Breast Cancer Center, Kanagawa, Japan
Kaushalya Madhawa[1]、Yuu Jinnai[1]、Takashi Azuma[1]、Masato Suzuki[1]、Sadako Akashi[2]、Takao Doi[3]

Purpose: The Ring Echo System is an ultrasound imaging device that captures a whole image of breasts in 3D. Diagnosing the whole breast volume to find a small lesion (tumor) is a tedious time-consuming task. One way to reduce the burden of the diagnosis is to use Computer-aided detection (CAD). To investigate the potential of CAD to assist the diagnosis of the Ring Echo, we evaluated the diagnostic performance of a convolutional neural networks model (DenseNet-121) on detecting the presence of tumors in the breast volumes.

Methods: Our dataset consists of 81 volumes with tumors and 199 normal volumes (280 volumes in total) obtained using the Ring Echo system. A volume contains 24-91 slices of 512x512 pixel images along the coronal plane. We split the dataset into 202 volumes for the training and 78 volumes for the evaluation such that the ratio of volumes with tumor is preserved in splits. A convolutional neural networks model (DenseNet-121) was trained using the training set. Area under the receiver operating characteristic curve (AUC) is used to evaluate the performance of the model.

Results: The proposed model achieved an AUC of 0.861.

Conclusion: The results show that CAD has the potential to aid the diagnosis of the Ring Echo system.

EP25-2

AIを用いた乳房整容性評価法の確立に向けての多施設共同研究

[1]京都府立医科大学　形成外科、[2]京都工芸繊維大学　情報工学　人間科学系、[3]大阪大学　形成外科、[4]岡山大学　形成外科
素輪　善弘[1]、福澤　理行[2]、冨田　興一[3]、雑賀　美帆[4]

乳房再建に乳房の整容評価は学術的な議論のための共通の“解釈ルール” 作りに不可欠な課題である。しかし本格的に実用化された至高のアウトカム評価ツールはいまだ存在しない。よって、統一性、慣習性、汎用性に優れた乳房整容性評価法の開発が待たれる。また病理診断や放射線画像の読影のみならず、乳房再建後の整容性アウトカム評価についても、膨大な乳房画像に対する(AI)による評価補助が必要である。われわれはAIを用いた2D/3D画像からの乳房再建治療アウトカム評価に向けた画像解析システム基盤の構築を進めてきた。本システム基盤は、画像データの匿名化・アノテーション・前処理等の自動化・共通化を継続的に進めるもので、AI活用の鍵である”教師データの質と量”を、臨床現場の負担を増やすことなく格段に向上させることを目指している。乳房3Dデータの収集、匿名化、関心領域(ROI)抽出の自動化と拠点間での共通化を試みた。3Dデータ収集については、複数拠点で入手可能な3Dデジタイザと撮影ソフトウェアを選定し、共通の収集フローを構築した結果、既存3Dデータと同等精度のデータを拠点によらず収集できるフローが確立できた。匿名化については、暗号化HDD上のデータを自動匿名化可能なソフトウェアを開発した結果、各拠点内で匿名化が完結し、複数拠点のデータを安全に一元化して解析する体制が整った。ROI抽出については、予めマーキングして撮影した3D画像から乳房領域を半自動抽出する機能を開発した結果、乳房領域の抽出と、体積、表面積、重心等の形状特徴量の推計が実現した。これらについて複数拠点で臨床評価を行ったので、それらの結果と臨床応用上の課題について報告する。

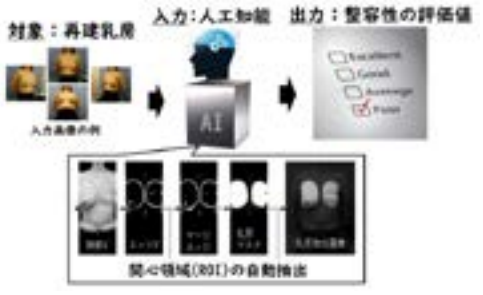

EP25-1

Axillary lymph node metastasis prediction with FFDM and s2D mammography based on machine learning

[1]聖マリアンナ医科大学　大学院医学研究科　先端生体画像情報研究講座、[2]聖マリアンナ医科大学附属研究所ブレスト&イメージング先端医療センター附属クリニック、[3]聖マリアンナ医科大学乳腺内分泌外科、[4]聖マリアンナ医科大学　大学院医学研究科　医療情報処理技術応用分野
原口　貴史[1]、後藤　由香[2]、古谷　悠子[2]、瀧下　茉莉子[3]、津川　浩一郎[3]、印牧　義英[2]、小林　泰之[4]

Background: In recent years, the use of digital breast tomosynthesis (DBT) has increased besides full-field digital mammography (FFDM), and synthetic 2D (s2D) mammography reconstructed from DBT was developed to overcome the problem of increased radiation dose. The purpose of this study was to establish a model with FFDM and a model with s2D mammography using texture analysis to predict axillary lymph node metastasis, thereby evaluating the performance of models.
Methods: Seventy-eight patients with breast cancer were enrolled in this retrospective study. All patients underwent FFDM and DBT and s2D mammography was reconstructed from DBT. Texture features were calculated based on segmented ROIs for mass lesions using free medical image processing software (3D slicer, version 4.11). The patients were randomly divided into a training set (n=58) and a testing set (n=20). Feature selection was performed using the model-based method using the train set. Extreme gradient boosting (XGB) was used as the prediction model. The performance of the models was evaluated using the area under the curve (AUC), accuracy score, sensitivity (recall rate), specificity, and the mean AUC with cross-validation (5-fold).
Results: The average AUC was 0.88 of a model with FFDM, and was 0.76 of a model with s2D. Accuracy score, sensitivity (recall rate), specificity, and the mean AUC of a model with cross-validation (5-fold) were 0.85, 0.83, 0.86, 0.89 of a model with FFDM, and 0.85, 0.67, 0.93, 0.75 of a model with s2D mammography.
Conclusions: This study revealed the performance of a model with FFDM and a model with s2D mammography and showed that s2D mammography might be effective in predicting axillary lymph node metastasis, although it is not as effective as FFDM.

EP26-1

COVID-19流行下での当院の乳癌症例の検討

京都第二赤十字病院　外科
西田　真衣子、石井　亘

【背景】
世界的な新型コロナウイルス感染症(COVID-19)が全世界で猛威をふるっており、医療現場は新型コロナウイルスにより逼迫し、通常とは異なる状況の中での診療を余儀なくされた。今回、COVID-19流行が当院の乳癌診療に及ぼした影響について検討を行ったので報告する。
【対象と方法】
2019年4月から2021年９月までに当院で乳癌と診断された初発乳癌患者186例を対象とした。
2019年4月１日から2020年３月31日までの73例をNon-COVID群(以下NC群)、2020年４月1日から2021年9月30日までの113例をCOVID群(以下C群)として分類しNC群、C群について後方視的に検討を行った。
【結果】
平均初診時年齢はNC群が75症例、C群が118症例であった。
このうち、浸潤癌がNC群で66例、C群で114例であった。
StageはNC群　で0:9例(13%)、I:32例(42%)、II:21例(28%)、III:9例(12%)、IV:4例(5%)、C群で0:4例(4%)、I:46例(39%)、II:37例(31%)、III:20例(17%)、IV:11例(9%)であった。
このうち、浸潤癌のsubtypeはNC群でLuminalA:32例(48%)、LuminalB:19例(29%)、Luminal-HER2 type:8例(12%)、HER2:1例(2%)、Triple negative:6例(9%)であり、C群ではLuminalA:27例(24%)、LuminalB:59例(52%)、Luminal-HER2 type:16例(14%)、HER2:6例(5%)、Triple negative:6例(5%)であった。Stage分類やサブタイプ分類に有意差は見られなかった。
【考察】
当院の検討では今回、NC群と比較しC群は初診時に進行して発見される傾向にあったが統計学的有意差は見られなかった。日本のがん登録患者を対象としたコホート研究において、検診で発見されるがんの数は減少し、より進行した段階で診断される可能性があるとの報告がある。今後コロナ禍での検診業務の中止や患者自身の受診控えなどにより今後更なる影響を及ぼす可能性があると考えた。

★：優秀ポスター

EP26-2
新型コロナウイルス感染症流行下での地域がん診療病院における乳がん診療

国立病院機構信州上田医療センター　乳腺内分泌外科
小松　哲、後藤　諒、藤森　実

新型コロナウイルス（コロナ）感染症の流行が、医療だけでないあらゆる社会生活に影響を及ぼしていることは周知である。このような状況下においてもがん診療が必要な患者は必ず存在するため、滞ることのないがん診療を提供しなければならないが、実際には、病院や検診受診を控える患者側の動きや、不要不急の手術を控える等の方針が示されるなど病院側でも混乱を生じ、がん診療に大きな影響が出たとされる。
当院は、人口約20万人の2次医療圏における、唯一のがん診療病院でかつ第2種感染症指定病院である。2020年2月のダイヤモンドプリンセス号の患者受け入れから2021年11月までに、1248名のコロナ患者を外来にて診断対応し、中等症を中心に256名の入院対応をした。当初は呼吸器内科医師がすべての対応を行っていたが負担が急増したため、入院患者は内科系医師も担当し、外来診療は外科系医師が担当する院内体制となり、我々乳腺外科医師も、通常診療に加えて定期的に外来でコロナ患者の対応を行った。都道府県独自の感染警戒レベル5（特別警報Ⅱ）も発令された期間もあったが、がん診療体制はコロナ前の診療体制を維持することが出来たため、がん手術件数や化学療法件数には影響は見られず、コロナ前より増加していた。
一方当院にコロナ患者が集中していることは地域住民にとっては周知であり、そのような病院へ通院することへの心理的負担が懸念されたため、特に通院頻度が多く感染症への不安が強いと予想される外来化学療法中の乳がん患者49名にアンケートを行った（病院受診をためらうことがあったか、がん治療を行うことに不安があったか、コロナ対策に病院が行った対応で負担が大きかったものは何か等を選択回答形式で施行）。結果は、病院受診を時々ためらうことがあったが最多回答である一方で、がん診療を行うことにためらいはなかったが最多回答。入院中の面会制限や密の回避目的の待合などの座席数制限の負担が大きいたとの回答が多かったが、当院全体のコロナ対策には満足とやや満足の方が47名であった。
乳がん診療と感染症のパンデミックという相容れない事態へ地域病院の取り組みをアンケート結果を中心に報告する。

★EP26-3
COVID-19に感染し抗体カクテル療法により重症化を防げた乳癌化学療法中の１例

[1]市立ひらかた病院　乳腺外科、[2]医療法人茂桂会　上田外科、
[3]大阪医科薬科大学　乳腺・内分泌外科
髙島　祐子[1]、寺沢　理沙[1]、平田　碧子[1]、木原　直貴[1]、上田　さつき[1,2]、
森田　眞照[1]、木村　光誠[1,3]、岩本　充彦[3]

【はじめに】COVID-19の発生は世界的流行を引き起こした。担癌患者がCOVID-19関連の合併症を発症するリスクが高いと報告されている。しかし癌治療中のCOVID-19感染に関する報告はまだ少ない。今回、我々は乳癌術後化学療法中にCOVID-19に感染し抗体カクテル療法により重症化を防げた１例を経験したので報告する。
【症例】45歳女性。右乳腺腫瘤を主訴に当院受診した。精査の結果、右ACに広範囲の病変とリンパ節転移を認めたが遠隔転移はなかった。生検結果はInvasive ductal carcinoma, solid type, ER 0%, PR 0%, HER2 1+, Ki-67 90%であった。術前化学療法としてdose-dense AC療法とtriweekly Docetaxelの順次投与後、右乳房全切除術並びに腋窩郭清術を施行した。病理診断はnon-pCR(ypT1b(7mm), ly0, v0, ypN0(0/10))で組織学的治療効果はGrade2aであった。術後補助療法としてCapecitabine 8サイクル、放射線療法（胸壁＋領域リンパ節照射total 50Gy）を施行する方針とした。放射線療法は問題なく終了し、Capecitabine投与を継続していたが、3サイクル目day8に39℃台の発熱を生じ、翌日当院にてCovid-19POC遺伝子検査で陽性を確認した。化学療法中の免疫抑制状態であり、CTで明らかな肺炎像を認めなかったため、Capecitabine内服を中止し、抗体カクテル療法として中和抗体薬（Casirivimab及びImdevimab）を投与した。投与2日後（day11）の血液検査でGrade3の好中球減少を認めたが、その後は咳嗽症状の遷延のみで発熱なく胸部X線で肺炎像もなかった。投与6日後（day15）の血液検査で好中球改善を確認し、投与10日後に軽快退院とした。退院2週間後の外来で咳嗽症状の改善と血液検査に問題ないことを確認し、capecitabine投与を再開、大きな合併症なく8サイクル完遂することが出来た。
【考察】細胞毒性の化学療法やリンパ球減少をきたす化学療法を受けた患者のCOVID-19感染は予後不良であるとする報告がある。またCOVID-19治療の長期化による化学療法の長期中断は癌治療の強度を考慮すると望ましくないと考える。中和抗体薬「Casirivimab及びImdevimab」はCOVID-19重症化リスク因子を有し、酸素投与を要さない発症７日以内の患者に投与することでウイルス量を低下させる効果があるとされており、今回発症後すぐに投与できたことで、Grade3の好中球減少の状況にも関わらず、重症化することなく、比較的早期にcapecitabine投与を再開することができた。

EP26-4
新型コロナウイルス感染症拡大時に乳がん初期治療手術目的で病院に入院した患者の体験

[1]大阪ブレストクリニック学園前、[2]市立奈良病院
谷口　章子[1]、小山　拡史[2]

<はじめに>
　2021年の乳癌学会総会において、「COVID-19感染拡大時期の病院が乳癌治療目的で病院に来る患者に与える影響（谷口ら，2021）」と題し、感染症患者を受け入れる病院への来院や入院時の面会制限における気持ちを調査、数的にスピアマンの順位相関係数で分析し、年齢や乳癌罹患のつらさ等と関連がないことを報告した。
<目的>
　同調査時で得られたデータの患者の語りについて質的に分析することで、患者の体験を明らかにすること。
<方法>
«対象»2020年11月～ 12月までに乳癌手術のために入院した女性患者25名
«調査方法»アンケートの後に10分～ 20分の個人面接を行い、『感染症拡大時に入院治療を受ける気持ち』を自由に語ってもらった。
«分析方法»面接で語られた内容を文脈が失われないようセグメントに分割し、セグメントをコード化してコード名をつけた。
<倫理的配慮>
調査施設の規定に従った。
<結果>
«対象»女性患者21名、平均年齢65歳（±12）
«面接の結果»
4コードが抽出された。以下【】にコード名を、「」に生データの一部を示す。
【患者どうしの交流が心に良い影響となる】（「同室者の同じ治療の人と話せたので、家族よりもかえって励みになった」他）、【感染症が怖いので仕方ない】（「自分や自分の家族が病院に感染を持ってくるかもしれないのは嫌だから仕方ないですね」他）、【医師との信頼関係で納得する】（「病院には、先生も看護師さんもいるから何でも聞いています」他）、【スマホで対話できる】（「家族とのスマホのテレビ電話で元気づけられる」他）。
«結論»
　新型コロナウイルス感染症拡大期に、乳がん初期治療の手術目的で入院した患者は、家族や友人との面会が制限されるものの、患者同士のセルフヘルプにより、レジリエンス効果を受けていた。また、医療関係者とのコミュニケーションやモバイル機器を利用して、情報収集や癒しを得ていた。

EP26-5
新型コロナワクチン接種後に発症した腋窩リンパ節腫脹症例の検討

[1]射水市民病院　外科、[2]済生会富山病院　外科、[3]糸魚川総合病院　外科、
[4]富山大学　消化器・腫瘍・総合外科
大村　哲也[1]、木村　大輝[1]、土屋　康紀[1]、島多　勝夫[1]、清水　哲朗[2]、
田澤　賢一[3]、松井　恒志[4]、藤井　努[4]

新型コロナワクチン接種後に、接種した側の腋窩や頸部のリンパ節が腫れることがあり、厚労省が実施した初回（1回目・2回目）接種における健康状況調査においてもファイザー社のワクチン接種後に腋窩リンパ節腫大を含む反応性リンパ節腫脹が2%程度報告されている。ワクチン接種後のリンパ節腫脹自体は、免疫が反応しているためと考えられており、時間の経過とともに自然消退するとされている。ワクチンによるリンパ節腫脹は一時的なもので、乳がん検診受診時期に関しては、日本乳癌検診学会は「検診としてのマンモグラフィや乳房超音波検査はワクチン接種前に施行するか、2回目のワクチン接種後少なくとも6 ～ 10週間の間隔をおいてから施行することが望ましい」とし、米国のブレスト・イメージング学会は、可能であれば乳がん検診は、1回目接種の前か、2回目接種から4 ～ 6週間の間隔をあけることを考慮することを推奨している。一方、国内で実施されている健康状況に係る調査の中間報告（令和3年12月24日公表）によると、初回（1回目・2回目）接種時にファイザー社のワクチンを受けた方に対してファイザー社のワクチンを追加（3回目）接種したところ、接種から1週間後までの有害事象の発現状況は、2回目接種後とほぼ類似しており、腋窩痛（1.34%→5.03%）、リンパ節腫脹（0.95%→1.33%）及びリンパ節痛（0.48%→0.76%）については追加（3回目）接種後の方が、2回目接種後と比較して、その発現頻度は高い傾向が見られた。また追加（3回目）接種においては、初回（1回目・2回目）接種時と比較して、リンパ節腫脹の発現割合が高いこと（ファイザー社：5%程度、武田/モデルナ社：20%程度）が、米国で実施された臨床試験の結果の中で報告されている。
当院乳腺外科外来において令和3年4月より同年12月までの9か月間に腋窩リンパ節腫大±腋窩痛を主訴に受診した6例についても同様の結果を得たため、若干の文献的考察を含めて検討したので報告する。

★：優秀ポスター

EP26-6
新型コロナワクチン接種に伴う反応性腋窩リンパ節腫大についての検討

ばばブレストクリニック
馬場　将至

新型コロナワクチン接種に伴う腋窩リンパ節腫大は、ワクチン接種後に見られる臨床症状・所見で、接種後最長 10 週後まで持続するとされている。当院の腋窩部症状の無い受診者の腋窩リンパ節（以下Ax）の状態を超音波で観察し、新型コロナワクチン（以下ワクチン）接種状況を聴取し、ワクチン接種後の反応性腋窩リンパ節腫大（以下LN腫大）に関して検討した。2021年8, 9月に乳房超音波検査（以下US）を実施し、ワクチン接種を受けたと申告した人は496人、その中USでLN腫大ある人197人、無い人299人。今回、腋窩症状の無い478人を対象とし、さらにLN腫大ある人と無い人を同条件で比較するため、対象者条件としてUS実施日がワクチン2回目接種日以降で2回目接種後1か月以内の人（163人）とした。（この条件でLN腫大を認めなかった人はLN腫大無しと判断）対象者163人中、LN腫大ある人99人（61%）、無い人64人（39%）。LN腫大の程度を①軽度リンパ節腫大と②中等度又は高度のリンパ節腫大に分けると、①48人（29%）②51人（31%）。LN腫大ある人99人の年代別では、10歳代1人（軽度1）、20歳代6人（軽度3）、30歳代17人（軽度3）、40歳代41人（軽度20）、50歳代28人（軽度20）、60歳代4人（軽度3）、70歳代2人（軽度2）。ワクチン種類別に検討し、対象者163人中、ファイザー製ワクチン（以下F製）接種者116人、モデルナ製ワクチン（以下M製）接種者47人。LN腫大ある99人中、F製65人（軽度34）、M製34人（軽度14）。副作用を調査し、LN腫大と発熱に関して検討。発熱は37.5℃以上とした（本人の申告）。対象者163人中、有発熱者93人（57%）。LN腫大ある99人中、有発熱者60人（60%）。ワクチン種類別に検討し、F製65人中有発熱者35人（53%）、M製34人中有発熱者25人（73%）。LN腫大99人の経過観察で、10週以上経過時にUSを実施しAxの状態を観察できた人は99人中57人で、正常29人、縮小25人、変化なし3人。（結語）①ワクチン接種関連LN腫大ある人は61%、臨床上要注意の中等度以上LN腫大ある人は31%。中等度以上LN腫大ある人は20,30,40歳代に多い傾向。②ワクチン種類別でLN腫大ある人、F製116人中65人（56%）、M製47人中34人（72%）、M製が多い傾向。③M製がF製より発熱がやや多い傾向だが、LN腫大と発熱の関連は不明。④ワクチン2回目接種後10週以上経過時、95%の人が腫大リンパ節は正常あるいは縮小。

EP26-7
新型コロナウイルス感染症の流行が当院の乳がん検診、乳腺診療に与えた影響について

上田外科
上田　さつき

＝背景と目的＝
2020年1月から新型コロナウイルス感染症が流行し、当院の所在地である大阪府でも2020年4月から2021年9月末にかけて4回の緊急事態宣言が発出された。期間中を含め厚生労働省（や日本乳癌検診学会の「乳がん検診にあたっての新型コロナウイルス感染症（COVID-19）への対応の手引き」）などの指針に基づいて、適切な感染防護策を取りつつ個別の乳がん検診と乳腺診療を続けてきた。今回当院での期間中の市の対策型乳がん検診と乳癌診療への影響を検討した。
＝対象＝
2019年1月から2021年12月までの乳がん検診受診者、保険診療でのマンモグラフィ撮影者。および乳がん診断症例。
＝結果＝
市の対策型乳がん検診受診者は流行前の2019年1355人、流行後の2020年1258人、2021年1317人。2020年は流行前の2019年に比べ約10%の落ち込みを認めた。保険診療におけるマンモグラフィ撮影件数は2019年1069件、2020年1058件、2021年1172件。流行前後の件数の増減はなかった。乳癌診断は2019年52例、2020年38例、2021年48例であった。医療機関への受診や検診受診抑制が懸念されていたが、当院では緊急事態宣言発出1回目のみ影響がみられたがそれ以降は流行前の推移と差は認められなかった。

EP26-8
乳癌の腋窩リンパ節転移とCOVID-19ワクチン副反応との鑑別を要した症例の検討

北播磨総合医療センター　外科・乳腺外科
岡　成光

【はじめに】COVID-19ワクチン接種の副反応として腋窩リンパ節腫大が見られ、乳癌患者においては腋窩リンパ節転移との鑑別が困難なことがある。当院で経験した4例について検討し、報告する。
【症例1】79歳女性。左乳癌に対してBt+SN施行、Luminal type、T2 N0 M0 Stage IIA。術後内分泌療法投与15ヶ月経過した時点で左腋窩リンパ節腫大出現。再発が疑われたが左肩へのCOVID-19ワクチン接種2ヶ月後であり副反応との鑑別に苦慮した。1ヶ月後にCT再検し不変であったため腋窩リンパ節の針生検を行い乳癌の転移と判明した。
【症例2】55歳女性。左乳癌、triple negative type、腫瘍径14mm、複数の腋窩リンパ節腫大を認めた。左肩へのCOVID-19ワクチン接種1ヶ月後であり腋窩リンパ節転移と副反応の鑑別が困難であったが、術前評価画像で縮小傾向であることを確認でき、反応性腫大と判断した。
【症例3】54歳女性。左乳癌、HER2 enrich type。腫瘍径27mm、複数の腋窩リンパ節に軽度腫大とFDG高集積を認めた。COVID-19ワクチン接種1ヶ月後であり副反応の可能性が疑われた。最も腫大しFDG集積が強いリンパ節がCTリンパ管造影でセンチネルリンパ節として描出され、Bt+SNを施行したところマクロ転移(7mm)を認め腋窩郭清を行った。結果的にリンパ節転移は1個だけ(1/14)であった。
【症例4】70歳女性。左乳癌、Luminal HER2 type。腫瘍径23mm、腋窩にFDG軽度集積のあるリンパ節を1個認めたが、COVID-19ワクチン接種2ヶ月後であり副反応の可能性を第一に考えた。CTリンパ管造影でFDG集積のあるリンパ節がセンチネルリンパ節として描出され、Bp+SNを施行したところSN陰性(0/2)であった。
【まとめ】乳癌と同側にCOVID-19ワクチン接種を行った後に生じた腋窩リンパ節腫大は乳癌からの転移とワクチン副反応との鑑別に苦慮する。接種後2ヶ月でも腫大が見られた。FDG集積の強さは転移か否かの判別には有用ではなく転移リンパ節と反応性腫大とを区別することはできなかった。経時的な縮小傾向があることは副反応を示唆すると思われる。針生検での確認やセンチネルリンパ節生検の際に腫大リンパ節も採取することが有用であると考えられた。

EP26-9
COVID-19流行禍における乳癌診断の遅延と予後への影響

[1]東京医科大学病院　乳腺科、[2]第二川崎幸クリニック、
[3]東京医科大学病院茨城医療センター　乳腺科、
[4]東京医科大学病院八王子医療センター　乳腺科
安達　佳世[1]、木村　芙英[2]、海瀬　博史[3]、山田　公人[4]、河手　敬彦[1]、
宮原　か奈[1]、上田　亜衣[1]、寺岡　冴子[1]、淺岡　真理子[1]、岡﨑　美季[1]、
上中　奈津希[1]、織本　恭子[1]、小山　陽一[1]、山本　麻子[1]、岩井　真花[1]、
松本　望[1]、石川　孝[1]

2019年12月以降、世界中で大流行しているCOVID-19（severe acute respiratory syndrome coronavirus 2）の影響は医療機関へも及び、検診業務の受診控え等の理由により、各種癌診断の遅れが危惧されている。乳癌においても同様であり、診断の遅延が懸念される。
COVID-19の流行による乳癌診断の遅延が予後に影響を及ぼすか検討するために、COVID-19流行前群（2019年4月～ 2019年10月、Normal群）と流行禍群（2020年4月～ 2020年10月、COVID群）で、部位別臨床病期別10年生存率（2004 ～ 2007）を参考に、重み付き平均を用いてそれぞれ群全体の10年生存率を算出し、それから予想される将来的な死亡者数について比較し、検討すると、10年生存率（相対値）の病期別重み付き平均では，N群87.6%とC群82.7%となり、C群で有意に生存率の低下を認めた。（差:4.9ポイント、95%CI: 0.0001 – 0.0981, *P*<0.05）。この状況が全国的に発生し継続したと仮定すると、10年後には約5%の乳癌死が増える可能性があり、年間にして2643人（最小9人―最大9053人）の死亡者数の増加が見込まれる計算となる。感染症パンデミック時ではこのような乳癌死を防ぐべく、適切な検診体制、診療トリアージの構築、更にはブレストアウェアネスによる受診タイミングを遅らせない啓発など乳癌死を増やさない工夫が必要と考える。
本研究では、2020年11月～ 2021年3月の症例を追加し、将来的な増加死亡者数について検討する。

★：優秀ポスター

EP26-10
COVID-19流行下における外来がん薬物療法施行中の患者の発熱時対応における取り組み

[1]国立研究開発法人　国立国際医療研究センター病院　薬剤部、
[2]国立研究開発法人　国立国際医療研究センター病院　乳腺・腫瘍内科、
[3]独立行政法人　国立病院機構東京医療センター　薬剤部、[4]国立研究開発法人　国立国際医療研究センター病院　乳腺内分泌外科
島貫　裕実子[1]、下村　昭彦[2]、小室　雅人[1]、小川　千晶[3]、河村　雪乃[2]、谷山　智子[2]、橋本　一樹[4]、寺門　浩之[1]、北川　大[4]、清水　千佳子[2]

【背景】
新型コロナウイルス感染症（COVID-19）流行下においても、がん患者への治療は不可欠である。がん治療において発熱性好中球減少症（FN）は致死性の高い合併症で、またがん患者はCOVID-19の重篤化リスクが高い。故に、がん治療中の発熱の鑑別は重要であり、国立国際医療研究センター病院乳腺・腫瘍内科（当科）では発熱に対するフローを作成した。
【目的】
COVID-19流行下に当科で外来がん薬物療法を実施中の患者において、フローで発見した発熱患者の特徴と、発熱の原因について検討する。
【方法】
フローでは、レジメンのFNリスクに応じて対応を分けた。FN高リスク（AC療法、TC療法等）の薬物療法施行患者では、カットオフ値を37.5℃とし、発熱時はレボフロキサシンを内服開始し、48時間後も症状が持続する場合は病院に連絡する運用とした。FN低リスクの薬物療法施行患者では、37.5℃の発熱を認めたら直ちに連絡する運用とした。
COVID-19流行下（東京都における第一次、第二次緊急事態宣言発令前後30日間、すなわち2020年3月8日～ 2020年5月6日（期間①）、2020年12月9日～ 2021年2月6日（期間②））を対象期間として後方視的に、発熱患者数、発熱の原因（COVID-19、FN、その他）、並びにPCR検査数を調査した。
【結果】
対象患者は264人（期間①131人,期間②133人）で、発熱を認めた患者は17人（6.4%, 期間① 8人（6.1%）, 期間② 9人（6.8%））、このうちFN疑いの患者は8人（3.0%, 期間① 3人（2.3%）, 期間② 5人（3.8%））で、すべてFN高リスクの薬物療法施行患者であった。発熱を受けPeg-G-CSFによる二次予防を開始した患者は1人（0.39%，期間①1人（0.76%），期間②0人（0%））であった。COVID-19に罹患した患者は1人（0.39%, 期間①0人（0%）, 期間② 1人（0.75%））で、家庭内感染が疑われた軽症例であったが、隔離期間の薬物療法を中断した。SARS-CoV-2のPCR検査は9人（3.4%, 期間① 4人（3.1%）, 期間② 5人（3.8%））で、FN、COVID-19罹患、PCR検査について期間による差は認めなかった。期間中にCOVID-19ワクチン接種患者はいなかった。
【結論】
外来薬物療法中の発熱は比較的高頻度で出現するが、FNの頻度は低く、COVID19流行下で治療する患者の感染予防に対する意識が高い可能性が示唆される。感染によるoncology emergencyを回避できたことからもフローは薬物療法中の発熱の鑑別に一定程度有用だと考えられる。今後、COVID-19流行前の発熱との鑑別について探索的に検討する。

EP26-11
新型コロナ禍における当院の乳がん診療の推移

[1]甲南医療センター　乳腺外科、[2]甲南医療センター　看護部
岡本　明子[1]、宮下　勝[1]、瓜生　悦子[2]

【目的】2019年の年末に初めて報告されて以来、新型コロナ禍は今や2年に及んでいる。未知のウイルスに対して世界中が手探り状態であった1年目と、幾度かの緊急事態宣言を経験してワクチン接種が始まった2年目では、人々の新型コロナウイルスへの対策や意識に変化を感じられるようになった。このような状況下で、市中病院での乳がん診療にどのような影響が現れたかを、当院のデータをもとに検討した。
【方法】2020年10月末までの2年間のデータ比較を行うために、新型コロナ禍直前の2019年11月からのデータを抽出し、新型コロナ禍「1年目」; 2019年11月～ 2020年10月、「2年目」;2020年11月～ 2021年10月、に分けて、当院乳腺外科の外来患者数、手術件数、化学療法件数、乳がん新規診断数の推移を比較検討した。
【結果】年間の外来初診患者数は「1年目」328人、「 2年目」264人、手術件数は「1年目」63件、「2年目」51件、化学療法件数は「1年目」231件、「2年目」222件と、いずれも「2年目」で減少した。月間でみると、緊急事態宣言発令中の月間では他の月間よりもいずれも件数が少ない傾向にあった。一方で、乳がんの新規診断数は「1年目」37例、「2年目」52例であり、「2年目」で増加していた。これらをステージ別に分けたところ、進行がん（StageⅢ、Ⅳ）の割合は、「1年目」11%、「2年目」23%であり、進行がんの割合が倍増していた。
【考察】「2年目」では前年に比べて全体の患者数は減少したにも関わらず、乳がんの新規診断数は増加しており、そのうち進行がんの割合が高まっていた。進行がんでの診断症例が増加した背景には、緊急事態宣言発令で不要不急の外出が控えられたことやコロナ患者の対応を行っている病院そのものへの忌避感で、人びとの病院への受診控えが影響して診断が遅れがちになった影響があると考えられる。
【結論】新型コロナ禍で病院への受診自体がためらわれることで、乳がんの早期診断に支障が生じている。症状の自覚がある人は、病院受診を控えないように呼び掛ける必要がある。

EP26-12
当院での新型コロナウイルス感染症（COVID-19）の影響

たなかクリニック　乳腺外科
田中　千晶

2020年1月にわが国初の新型コロナウイルス感染（COVID-19）患者が報告され、同年4月に第1回目の緊急事態宣言が発令、以降これまでとは全く異なったライフスタイルとなり、医療体制へも影響を及ぼしている。最近では検診控え、受診控えによりがんの診断が遅れているとも報告されている。今回、当院での乳腺診療や検診にCOVID-19がどのように影響していたかを検討した。当院の診療環境は、介護施設を併設し主には内科・整形領域を中心とした高齢者の診療がメインの有床診療所で、その一角で乳腺診療を行っている。コロナ禍においても通常の外来診療を行ってきた。発熱外来は設置していない。乳腺診療は、検査・診断、良性疾患と術後の経過観察（内服での治療含む）が中心で、すべて予約制で行っている。乳癌診断後の治療は高次機能病院へ紹介としている。検診は、任意型検診と対策型検診（個別検診）を担っている。2017年1月から2020年12月の全体の患者数（実人数）、良性・悪性別の患者の受診状況、検診受診者数の推移をみた。全体の患者数は例年3000人前後で、2020年は対前年比で4.3%患者数の減少を認めた。例年、対策型検診もない時期の4-5月の患者数は減少するのだが、最初の緊急事態宣言発令中の2020年4-5月は特に減少していた。診療内容でみると、2020年は対前年比で新患患者数が7.4%減、良性疾患経過観察中の患者が14%減、術後経過観察中の患者は6.5%増であった。検診では、対策型は±0%、任意型検診が4.1%減であった。やはり検診控え、受診控えが推測される。2020年に癌と診断した患者は52人で、2019年は51名と減少は認めなかった。年齢別にみると40代が増加、60代がやや減少していた。ステージ別では、ステージ0、Iの早期がんの割合が対前年で12.9%減少し、ステージIII、IVが9.4%増加となっていた。2020年はコロナ禍真只中でもあり、2021年以降の状況を見ることで検診控え、受診控えの影響の実態がわかってくるものかと思われ今後も検討を続けていきたいと考えている。検診や受診は不要不急の外出には当たらないこと、受診控えが進行がんの増加につながる可能性があることを啓発していくことも重要であると思われる。

EP26-13
コロナ禍における乳癌診断の変化

[1]歌田乳腺・胃腸クリニック、[2]西部総合病院
歌田　貴仁[1,2]、北島　晃[2]

はじめに
コロナ禍においてがん診療は停滞し、がん検診の受診率や診断例は減少し、進行がん症例が増加したといわれている。乳癌も一般的に同様に論じられている。
当施設は埼玉県南部に位置し、東京都に隣接した地域にある。コロナ禍を緊急事態宣言が出された2020年4月から2021年9月の18か月とし、その直前の2018年9月から2020年3月までのコロナ禍前の同期間18か月とで乳癌診断症例の違いを比較、考察した
対象と方法
コロナ禍前（流行前）からコロナ禍（流行後）までの2018年から2021年までに当クリニックにて乳癌診断に至った154例を対象にした。コロナ禍前とコロナ禍に分け、乳癌診断数、年齢や背景、検診発見数や病悩期間、腫瘍径やリンパ節転移診断など比較検討し、前後の乳癌診断症例の特徴を考察した。
結果
乳癌診断症例数は流行前58例、流行後96例で乳癌診断例は増加していた。平均年齢は前52.5（32-88）歳、後53.1（31-83）歳で差なし、閉経前症例も前63.7%、後60.4%であった。検診発見・経過観察中診断例は前20/58例34.4%、後32/96例33.3%で差なし。有症状例の病悩期間は前5.64週（1日-5年）、後6.90週（1日-5年）と流行後で病悩期間は延長していた。腫瘍径（T）T0-1が前42例72.4%、後56例58.3% T2が前9例15.5%、後28例29.1%と流行後は腫瘤径が大きい結果であった。リンパ節転移陽性例は前17.2%、後10.4%で変化なし。サブタイプ、ルミナルタイプは前46例79.4%、後80例83.4%であった。
考察
コロナ禍（2020年4月から2021年9月）において当施設における乳癌診断数の減少はなかった。コロナ禍18か月を6か月ずつ分けると25例40例31例となり、1回目の緊急事態宣言時期は診断数が少ない傾向にあった。流行後の乳癌症例は流行前より病悩期間が長く、腫瘤径が大きい傾向にあった。ここにいわゆる受診控えが存在した可能性があると考える。

★：優秀ポスター

EP26-14
コロナ禍における乳房検査の対応

[1]さい医院　外科、[2]一本杉外科医院乳腺外科、[3]大浜医院、
[4]きたやま乳腺クリニック、[5]パピオン乳腺クリニック
崔　哲洵[1]、一本杉　聡[2]、大浜　寿博[3]、北山　輝彦[4]、高橋　宏樹[5]

【はじめに】2020年にわが国でも確認された新型コロナウイルス感染症～感染患者の増加。そして、感染経路が明らかでなかった事などから乳がん検診や乳房検査の受診者数は減少し 乳癌の発見・診断～治療開始の遅れが予想された。また一方、新型コロナウイルスに対するワクチン接種も開始され 腫大した腋窩リンパ節が観察される。腫大した腋窩リンパ節の診断には超音波カラー Doplerを併用し その対応を検討する一方、同一被検者ではないがワクチン接種後時系列のリンパ節の形態の変化を検討したので報告する。【方法・対象】2018年1月から2021年11月までの乳癌2次検診～乳腺外来における乳房検査を受診した患者を対象とし 乳房超音波検査・マンモグラフィを施行した。また、腋窩リンパ節へは超音波単純スキャンの他にカラー Dopler法も併用し癌の腋窩リンパ節転移や反応性のリンパ節腫大を鑑別した一方で、時系列的リンパ節の変化を観察した。【結果】2018年1月から2021年11月までの4年間のマンモグラフィ施行件数は12,397例であった。また、これらを2018年・2019年受診者をA群(ウイルス流行前)、2020年・2021年受診者をB群(ウイルス流行後)に分けて比較検討した。A群での受信者は6,350例B群では5,177例であり A群、B群での比較では19,5%の減少を認めた。また、その期間中の乳がん患者数は、A群92例に対しB群は56例であった。また、腋窩リンパ節に関しては、全例がリンパ節の構造は保てられており反応性のリンパ節腫大と考えた。さらに、カラー Dopler法を併用した検査ではそれらリンパ節の血流はリンパ節の門から皮質に向かう血流が観察された。【考案】新型コロナウイルスの流行は、様々な風評をもたらし、さらに、乳がん検診学会が新型コロナウイルス感染症への対応の手引きを示したことなだから、明らかな受診抑制を認めた。このことは、乳腺外来受診や乳癌発見率の低下として認められ 強いては治療開始の遅れは救命効果の低下を招く。また、腋窩リンパ節への対応であるが、我々の検討では潜在癌の頻度は0.7%(第17回日本乳癌学会学術総会にて報告)でありそれ程 高頻度という程ではない。また、悪性新生物の転移性のリンパ節の腫大と反応性のリンパ節腫大の鑑別は、リンパ節の血流を観察すれば鑑別はそれ程困難ではなく 検診受診の勧奨と乳房検査を希望した受診者には、検査を実施するべきである。

EP26-15
乳癌術後患者における新型コロナウィルスワクチン接種と腋窩リンパ節腫脹の関係

[1]茶屋町ブレストクリニック　乳腺外科、[2]淀川キリスト教病院　乳腺外科、
[3]わたなべクリニック　乳腺外科
脇田　和幸[1,2]、河合　由紀[2]、箕畑　順也[2]、渡辺　理恵[2,3]

【はじめに】新型コロナウィルス接種が普及するにつれ，接種側の腋窩リンパ節腫脹を目にすることが多くなった。乳癌患者においてはリンパ節転移との鑑別が必要となる。術後患者でのワクチン接種とリンパ節腫脹の程度を観察した。
【対象】乳癌術後フォローで外来通院中の患者に対し，ワクチン接種歴を聴取し，腋窩リンパ節を通常診療時のエコー検査で観察した。期間は2021年8月から10月の間でワクチン接種後３ヶ月以内の患者とした。ワクチン接種を受けたのは326名。年齢は31 ～ 87歳で平均は60.0歳，術後０～ 30年で平均は6.4年だった。手術歴は左147例，右140例，両側は37例だった。手術側に接種したのは72例で，反対側接種は253例，１例は両側術後で大腿に接種を受けていた。術側接種者の平均年齢は61.2歳だった。メーカはファイザーが206例77%，モデルナが61例23%，アストラゼネカが２例1%，だった。腋窩手術の内容は，センチネル生検(SN)が227例(70%)，腋窩郭清(Ax)が90例(28%)，だった。
【結果】術側接種者で腋窩リンパ節が腫大していたのは30例(42%)で対側接種の165例(64%)に比べ腫大の割合は低かった。SNでは47%，Axでは18%で特にAx症例であまり腫大しないことが観察された。リンパ節転移はなかった。術側接種者で鎖骨上や対側の腋窩リンパ節が腫脹する症例も3%あったが，手術反対側接種者にも1%見られた。38℃以上の発熱割合は60歳以上では11%に対し，60歳未満では34%と差があった。
【考察】新型コロナワクチンの副反応としては発熱や倦怠感などが当初から挙げられていたが，腋窩リンパ節腫脹はあまり知られてなかったため，接種担当者も患者も無頓着に利き腕の反対に接種する事例が少なからずみられた。60歳以上でのリンパ節腫脹は55%，60歳未満では66%，と若い方がリンパ節腫大する傾向が見られたが，術側接種者の平均年齢は対側接種者との差はなかった。乳癌術後患者においては転移との鑑別が必要で，本人も腋窩の違和感やしこりを自覚し不安を訴えることもあり，診断医や接種担当者も留意する必要がある。手術側接種でリンパ節腫脹が少ないこととコロナウィルスへの免疫力の多寡については今回の事例からは不明である。
【まとめ】術側へのワクチン接種では腋窩リンパ節腫大をおこしにくく，特に郭清症例で顕著だった。乳癌術後患者に対しては，対側の腕にワクチン接種をするべきだが，診断医も，接種歴の聴取など注意が必要である。

EP26-16
当院乳癌術前患者における新型コロナワクチン接種後の腋窩リンパ節変化に対する検討

[1]広島共立病院　外科、[2]広島大学病院　乳腺外科
平岡　恵美子[1]、舛本　法生[2]、長嶺　一郎[1]、木村　まり[2]、太田垣　純[1]

【背景】新型コロナウィルスワクチン接種による副反応として片側性腋窩リンパ節腫脹が報告されており、偽陽性を避けるためワクチン接種から6-10週間後の検診が望ましいとされる。一方、乳癌術前患者においてワクチンのため精査を延期するメリットはないが、ワクチン接種後のリンパ節腫脹と腋窩リンパ節転移との鑑別は治療方針決定のため重要である。今回我々は、当院乳癌術前患者における新型コロナワクチン接種後の腋窩リンパ節変化について検討した。
【対象】2021年7月から12月まで、当院で乳癌の診断・手術を施行した患者のうち、術前に新型コロナワクチン接種を確認した11人。ワクチン接種後6週未満が7人(初診後に術前検査と同時進行でワクチン接種した4人を含む)、6週以後が4人。
【結果】患者年齢中央値75歳(59-85歳)。臨床病期０期1人、Ⅰ期7人、Ⅱ期2人、Ⅲ期1人。患側にワクチン接種7人、対側ワクチン接種4人だった。ワクチン接種後に乳房超音波検査・造影CTで患側腋窩リンパ節腫脹を指摘されたのは0人だったが、PET-CTでは4人がワクチン接種側の腋窩リンパ節腫脹・集積を指摘された。その4人の初回接種後からPET-CT検査までの日数中央値は19日(19-27日)だった。1例はPET-CT前に施行した細胞診が陽性のためリンパ節転移による集積と考えられたが、2例は軽度の集積のためワクチン接種後の反応と考えられ、1例は鑑別困難だった。ワクチン接種後の反応とされた2例のうち、1例が術中迅速検査で転移陽性であった。鑑別困難の1例は、術前細胞診陰性、術中迅速検査も転移陰性だった。
【考察】自験例ではPET-CTでワクチン接種側の腋窩リンパ節集積を認めたのは、全てワクチン初回接種後6週未満の症例であった。軽度の集積でワクチン接種による偽陽性とされた症例も実際には転移陽性の症例もあり、術前に細胞診で良悪性の鑑別は必要と考えられた。一方でワクチン接種後6週以後の症例は腋窩リンパ節腫脹の影響は認めず、ワクチン接種後6週以後であれば、術前患者においても治療方針への影響は低いと考えられた。

EP26-17
新型コロナウイルスmRNAワクチンによる腋窩リンパ節腫脹のPET-CT評価

四谷メディカルキューブ　乳腺外科
林　光博

新型コロナウイルスに対するmRNAワクチン接種の腋窩リンパ節への影響が報告される一方、感染制御が優先され乳癌診療における情報は十分でない。今後も様々なワクチン接種が予測されるため、実臨床においてその影響を理解することは重要である。そこで今回、客観的かつ機能的な評価が可能なPET-CT検査時におけるワクチン接種後の腋窩リンパ節評価を解析した。
ワクチン接種が開始された2021年2月以降、乳癌に対してFDG PET-CTを受けた女性を対象とした。mRNAワクチン(BNT162b2/mRNA-1273)の接種情報、腋窩リンパ節サイズやFDG集積、および臨床病理因子等を後方視的に解析した。
対象患者は50例、PET-CT時点でワクチン接種を受けていたのは全体で48%(24/50)、2回目まで終了していたのは40%(20/50)であった。また、46%(11/24)は乳癌と同側上腕へ接種されていた。ワクチン接種からPET-CTまでの中央値は74日(最短-最長6-227)、接種側の腋窩リンパ節に集積を認めたのは33%(8/24)であり、集積を認めた場合の方が有意に検査までの日数が短かった(中央値，最短-最長:17, 6-137 vs 95, 9-227; Wilcoxon p=0.04)。乳癌原発巣のSUVmax値は平均7.4(SD 5.6)であり、転移リンパ節では平均3.6(SD 2.7)、ワクチン反応性リンパ節では平均3.9(SD 1.8)であり、リンパ節集積では転移性とワクチン由来で明らかな差を認めなかった(p=0.81)。CTにてワクチン接種側の腋窩リンパ節腫脹(短径5mm以上)を認めたのは67%(16/24)であり、その際の検査までの中央値は77日(6-154)、接種者の39%は2ヶ月経過してもリンパ節腫脹が観察された。ワクチン接種者の左右腋窩リンパ節短径は、非接種側が平均3.4mm(SD 1.3)、接種側が5.5mm(SD 2.3)であり、有意に左右差を認めた(paired-t p<0.01)。全体での腋窩リンパ節平均短径は、非接種側かつ非癌側群が3.2mm(SD 1.1)、接種側群が5.0mm(SD 2.0)、転移リンパ節群で6.2mm(SD 3.5)であり、接種側と転移リンパ節は非接種側かつ非癌側に比べて有意に大きいが(Tukey-Klamer p=0.01, p=0.04)、接種側と転移リンパ節間に有意差は無かった(p=0.77)。
新型コロナウイルスmRNAワクチン接種により、同側腋窩リンパ節の腫脹が確認され、2ヶ月経過しても残存することが明らかとなった。リンパ節転移との鑑別は時に困難であり、診療時には問診の徹底や腋窩リンパ節の多角的な評価など総合的な判断が必要である。

★：優秀ポスター

EP26-18
コロナワクチン接種のよる腋窩リンパ節腫大の為、乳癌ステージ評価に難渋した事例について

独立行政法人岐阜県立多治見病院　乳腺内分泌外科
大野　元嗣

2021年春から始まった新型コロナmRNAワクチンは、すでに国民の80%前後が接種を済ませている。従来のワクチンに比して明らかに副反応が多く、発熱、腋窩リンパ節腫大等が高頻度で見受けられる。
乳癌診断において術前のステージ評価のためにCTやPET/CTなどで腋窩リンパ節転移の有無を検査することが多く行われているが、接種に伴う腋窩リンパ節腫大の為に、腋窩リンパ節転移の可能性が疑われたりすることもしばしばありうる。
本年8月以降に乳癌手術を行った症例のなかで、上記の事由により腋窩リンパ節の評価に影響があった11症例を検討してみた。
症例は11例、左乳癌8例、右乳癌1例、両側乳癌1例、左腋窩リンパ節再発1例であった。ワクチン接種はすべて左肩、画像検査の2日～2か月前に施行された者が多い。
全ての症例でCTあるいはPET/CTのいずれかあるいは両検査で、リンパ節腫大や腫大リンパ節への集積所見を認めた。PET集積例は、接種後3週間以内が多かった。
右乳癌1例は左側接種で左腫大、右側には有意な腫大なしであったので、左腋窩リンパ節はワクチンの影響と判断して手術に臨んだ。
残る両側乳癌を含む9例は左側リンパ節転移が否定できないので、事情を説明の上で腋窩郭清を行った。3例がリンパ節転移陽性、6例は陰性であった。
リンパ節再発1症例は、接種前に行ったCTより接種後に行ったPETで認めた腫大リンパ節個数が多かったが、結果的にCT所見が正しかった。
現在ではセンチネルリンパ節生検が主流になっていたが、ワクチン接種に伴うリンパ節腫大を認めたときのセンチネルリンパ節生検の精度に関しては評価が確立していないと思われる。よって術前画像診断で腋窩リンパ節腫大を認めた際には、事情を説明したうえで腋窩郭清術を行うこととしている。今後の解析を待ちたいところである。

EP26-19
コロナ禍の乳がん症例の検討

[1]中日病院　乳腺科、[2]オリエンタルクリニック　乳腺外科、
[3]名古屋大学医学部附属病院　乳腺・内分泌外科、
[4]名古屋医療センター　乳腺科
西川　美紀子[1,2,3]、佐々　実穂[1,2]、大畑　麗子[1,2]、武内　大[1,3]、菊森　豊根[2,3]、森田　孝子[4]、増田　慎三[3]

【目的】新型コロナウイルス（COVID-19）感染症は2019年12月以降、短期間で全世界に広がった。日本でも感染者の増加で2020年4月に初めて緊急事態宣言が出される事態となった。それ以後もコロナ収束は見られず2022年1月は第６波に突入しようとしている状況である。コロナ禍の乳腺外来において受診控えの傾向が見られたため乳がん症例にどのような影響があったか当院診断の乳がん症例について前年度の乳がん症例と比較し臨床・病理学的な検討を行った。【方法】2020年4月から2021年3月（2020年度）に当院乳腺外来を受診し乳がんと確定診断された症例について2019年4月から2020年3月（2019年度）までの乳がん症例と対比して検討した。【結果】2020年度の外来受診者726人、2019年度は880人。そのうち当院で確定診断のついた原発性の乳がん症例は2020年度19人（男性乳がん1人）2019年21人（両側乳がん1人）。平均年齢は2020年度58.4歳2019年度59.9歳。受診契機の内訳は2020年度では検診精査6人自覚症状あり10人（しこり8人、血性分泌2人）経過観察中の増悪所見3人。2019年度では検診精査13人自覚症状あり6人（全例しこり）経過観察中の増悪所見が1人他科CT所見による精査1人。病期別では2020年度0期4人I期10人II期5人、2019年度0期６人I期9人（10乳房）II期6人。組織型は2020年度DCIS4人IDC15人。2019年度DCIS6人IDC11人（12乳房）浸潤性小葉癌2人粘液がん1人扁平上皮癌1人。サブタイプ別では2020年度 Luminal型15人、HER 2タイプ2人、トリプルネガティブ（TN）2人、2019年度 Luminal型 18人（19乳房）、HER 2タイプ1人、TN2人。両年ともLuminal-HER2の症例はなかった。【考察】外来受診者数は2020年度約18%減少したが乳がん者数の有意な減少はなかった。検診を契機に外来受診する割合は2020年32%で2019年62%に比べかなり減少した。DCISの割合は2020年21%2019年度27%、早期がんの割合が2020年度74%2019年度73%とDCISの減少はあったが早期がんの割合は減少しなかった。サブタイプの割合はLumial型のみ減少した。少数での検討、期間も第4波の始まり2021年3月までの集計であるため進行がんの増加は認められなかったが引き続き症例をあつめ検討を深めたいと考えた。

EP26-20
コロナ渦における乳がん検診受診率及び来院動向の観察

大和市立病院　乳腺外科
藏並　勝、田中　蓉子、中宮　紀子、内藤　可奈子、藤野　史織、中目　絢子

【はじめに】2019年12月31日、中国湖北省武漢市で病因不明の肺炎の集団発生の報告に始まったCovid-19感染症は、わが国においても罹患リスクの高さから日常行動に大きな影響を与えてきた。罹患リスクを危惧し、多数の人員の集まる検診受診への抑制的対応、また治療機関である病院への受診忌避などが発生し検診受診数の減少やそれに伴う早期乳癌発見率の低下と進行乳癌の増加が危惧される。　当施設は神奈川県央に位置する人口23万人を有する自治体病院である。地域のがん検診事業への協力及びがん拠点病院として乳がん治療を行ってきた。2019年Covid-19の発症前から2020年末に至る、管轄地域の検診受診率の変化と乳がん患者の来院動向を検討した。
【検診の実際】当市の乳がん検診制度は40歳以上に対し毎年のマンモグラフィー（2方向）検査、30歳代は超音波診断装置を用いた検診を個別施設及び集団検診で実施している。検診受診者数は大和市健康福祉部医療検診課より提供された。Covid-19の罹患者数は神奈川県ホームページより引用。乳癌患者動向は院内乳腺外科手術データーベースを用いた。
【観察期間】乳がん検診は2013年1月より2020年12月まで、手術患者動向は2018年1月より2020年12月までとした。大和市における世代別Covid－19陽性者（n=4359, 2021/11/06現在）は20歳代をピークに50歳代まで世代別人口比1%を占めた。
【結果】**(1)乳がん検診受診者の動向**
2020年検診対象者数60723人であった。2020年受診者数は　9505人（集団：施設＝2076：7429）、2013～2019年平均と比較し受診者数の減少率は13．8%（集団：施設＝33．8%：5．9%）認められ、特に集団検診の減少が目立った。
(2)乳がん手術患者Stage別変化
当院手術患者数は2018年:2019年:2020年:＝158:150:129であった。StageIに対するStage　II+III比を検討すると2018年：2019年：2020年＝91.5%:127.2%:123.1%であった。
【考察】Covid-19感染により検診受診数の減少,特に集団検診受診率の抑制が観察された。当院手術患者数は2020年14%（前年比）の減少を認めた。Stage　II／IおよびII+III/I比が上昇傾向にあった。検診受診者数の減少から無症状あるいは早期乳癌が減少し、相対的に進行Stage の増加の可能性が考えられた。現在第6波が襲来しており、新規データーを追加し報告する。

EP26-21
乳癌手術における新型コロナウィルスワクチン接種のセンチネルリンパ節生検への影響

[1]淀川キリスト教病院　乳腺外科、[2]茶屋町ブレストクリニック、
[3]わたなべクリニック整形外科・乳腺外科
河合　由紀[1]、脇田　和幸[1,2]、箕畑　順也[1]、渡辺　理恵[1,3]

【はじめに】新型コロナウィルスワクチン（以下COVID-19ワクチン）の普及に伴いワクチン接種の副反応として片側腋窩リンパ節腫脹が見られることがあり、乳腺診療への関与が報告されている。一方でワクチン関連反応性リンパ節腫脹が、乳癌での臨床的リンパ節転移陰性例(cN0)に対するセンチネルリンパ節生検(SN)の手技にどのような影響を与えるかについては報告例が少なく不明である。【目的】COVID-19ワクチン接種が乳癌手術においてSNに及ぼす影響を検討する。【対象と方法】2021年1月から12月に当院で術前にcN0と診断しSNを施行した原発性乳癌患者83例について、患者背景および術前のCOVID-19ワクチン接種歴がSN手技、評価に与える影響等を後方視的に比較検討した。【結果】術前ワクチン2回目接種群は28例(右乳癌15例、左乳癌13例)で年齢中央値は65.5歳(36-88歳)、Tis/1/2/3/4: 1/19/7/0/1例、術前薬物療法施行6例(21.4%)、ER/PgR陰性6例(21.4%)、HER2陽性2例(7.1%)。術前ワクチン未接種群は56例(右30例、左26例)で年齢中央値は57.5歳(31-85歳)、Tis/1/2/3/4: 12/37/7/0/0例、術前薬物療法施行11例(19.6%)、ER/PgR陰性8例(14.3%)、HER2陽性9例(16.1%)。接種群のSNはRI法で26例、蛍光法で2例行い、採取平均個数は4.11個(1-9個)で転移を5例(17.9%)に認め、平均転移個数は1.2個(1-2個)であった。未接種群のSNはRI法で52例、蛍光法で4例行い、採取平均個数は3.38個(1-9個)で転移を8例(14.3%)に認め、平均転移個数は1.0個であった。接種群のうち接種から手術までの期間が6週未満と6週以上では、採取平均個数は5.08個と3.38個であった。【考察】術前にCOVID-19ワクチン接種をした群では未接種群に比べセンチネルリンパ節採取個数が有意に多かった傾向を示した(p=0.019)が、転移の増加は見られなかった。また、ワクチン関連反応性リンパ節腫脹は接種後4-5週目に肥厚の軽減が始まるという報告があり、本検討でも接種から手術までの期間が6週未満ではリンパ節採取個数が有意に多く(p=0.002)、ワクチン接種による副反応がSNに影響を及ぼす可能性が示唆された。しかし今回の検討では接種の時期や左右等について詳細不明だった症例もあり、これらをより正確に反映させた検証が必要と考えられた。【結語】COVID-19ワクチン接種による反応性リンパ節腫脹は乳癌手術においてSNに影響を与える可能性があり、手術前のワクチン接種に関する詳細な問診が重要である。

★：優秀ポスター

EP26-22
新型コロナウイルス感染症パンデミックと乳腺外来

[1]友愛記念病院　乳腺外科、[2]社会医療法人駿甲会　甲賀病院　乳腺外科、
[3]おもと乳腺外科クリニック、[4]友愛記念病院　看護部、
[5]新座志木総合病院　乳腺甲状腺外科
金澤　真作[1,2]、尾本　和[1,3]、濱田　真美[4]、富澤　喜久江[4]、神森　眞[5]

はじめに
2020年初めからの新型コロナウイルス感染症の拡大により、がん検診の延期や受診控えが問題となっている。
感染拡大当初にはがん検診を延期する施設も見られたが、その後は検診方法を工夫するなどして再開されている。
しかし、がん検診受診控えの状況はその後も続き、通常であれば早期で発見されたであろう症例が進行がんの状態で見つかることが危惧されている。
今回、実際の臨床現場における乳腺外来初診患者数の推移を新型コロナウイルス感染症パンデミック前の2019年と比較検討した。
検討対象
今回は、茨城県西部の地域がん診療連携拠点病院（一般病床325床）、埼玉県南西部の総合病院（一般病床402床）および静岡県中部のケアミックス病院（407床うち急性期病床277床）の所在地も病院機能も異なる3病院での2019年を基準とした2020年および2021年の月ごとの乳腺外来初診者比率の推移を国内の感染状況と比較検討した。また、地域ごと緊急事態宣言やまん延防止等重点措置の発令状況および各病院での院内クラスター発生の有無などのイベントを加えて検討した。
結果
所在地や病院機能の異なる3病院のいずれにおいても2019年比較で2020年と2021年には60%近く初診者数の低下する月が見られた。初診者数の低下は国内の感染状況の推移と関連していた。初診者数の低下に、院内イベントの発生が大きく影響していた。緊急事態宣言やまん延防止等重点措置の発令状況も初診者数の低下に関連していたが、2020年に比べ2021年には新型コロナウイスル感染症パンデミックに対する馴れのような状況も発生していた。
まとめ
新型コロナウイスル感染症パンデミックは、乳がん検診の場のみならず乳腺外来にも影響を及ぼしていた。新型コロナウイスル感染症パンデミックは、乳がん患者の予後を悪化させると思われる。院内クラスターの発生等のイベントは乳腺外来受診控えの原因となり得ることから、院内感染防止対策を徹底することが乳腺外来受診率の低下を防ぎ、ひいては乳がん死亡率低下につながるものと考えられた。

EP26-23
手術直前に新型コロナウイルス感染症と診断され、治療の延期を余儀なくされた一例

京都第一赤十字病院　乳腺外科
糸井　尚子、北野　早映、本田　晶子、李　哲柱

(症例)40代女性
2021年6月人間ドックで要精密検査となり当院乳腺外科外来を紹介受診した。精査にて両側乳癌、右T2N0M0 StageⅡA, 左T1cN0M0 StageⅠと診断され、8月初旬の手術予定となった。
入院日に施行した抗原検査で陽性、さらにPCR検査でも陽性でありCOVID-19 感染と診断された。COVID-19患者との接触歴はなく、発熱、咳嗽、味覚障害は認めなかった。同居家族(夫と子供3人)はPCR陰性で、感染経路は不明であった。保健所の指導の下自宅隔離療養の方針となり、無症状のまま軽快、診断後14日目に隔離解除となった。
診断後30日目に全身麻酔下に両側乳房全切除術及センチネルリンパ節生検を施行した。術後、創感染をきたし、抗生剤投与を行った。COVID-19感染との関連が示唆される合併症は認めず、現在内分泌療法中である。
(考察)2020年4月、日本外科学会よりCOVID-19流行に伴う外科手術のトリアージについて指針が示された。新型コロナウイルス感染が蔓延している状況では、患者自身が感染者である場合には手術を延期することが推奨されている。麻酔科学会からは院内感染予防の観点から、COVID-19感染時の重症度が、軽症～中等症患者では発症後10日間、重症感染患者では 15 ～ 20 日間は手術を行わないことが推奨されている。また、COVIDSurg Collaborativeの国際共同研究においては COVID-19 感染診断から 7 週以内の手術は非感染の手術患者に比して術後死亡リスクが高くなることが示されており、待機可能であれば7週以降に予定することが推奨されている。
本症例では軽症であったため、比較的早期に治療再開可能であったが、癌治療の遅れが予後の悪化につながる可能性もある。
COVID-19が癌治療成績に与える影響について、今後の症例の蓄積が必要である。

EP26-24
乳がん検診患者における新型コロナワクチン接種後の腋窩リンパ節腫脹の状況

[1]井上記念病院　乳腺外科、[2]井上記念病院　生理検査科、
[3]井上記念病院　看護部、[4]井上記念病院　検体検査科
椎名　伸充[1]、大沼　早苗[2]、藤咲　薫[1]、横溝　十誠[1]、山口　知子[3]、
南　優子[4]

【背景・目的】新型コロナウイルスの感染拡大に伴い、本邦でも2021年3月よりワクチン接種が開始となった。ワクチンの副反応には発熱や注射部位の疼痛、腫脹が多くみられるが、乳腺外来でもワクチン後の腋窩部の腫脹や疼痛を訴える症例が増えた。また乳癌初診時のスクリーニング検査でも腋窩リンパ節腫脹がしばしば見られ、接種部位と病変が同側であれば腋窩リンパ節転移との判別に悩まされる。今、日本人女性の新型コロナワクチン接種後の腋窩リンパ節腫脹に関しての基礎的データの集積が乳腺疾患との鑑別に必要である。
【方法】2021年8-9月に当院健診センターにて乳癌超音波検診を行い、新型コロナワクチン接種の状況が確認できた285人を対象とした。接種時期と部位を聴取した。超音波にて両側の最大となる腋窩リンパ節の長径と最大皮質厚を測定した。
【結果】平均年齢は44.8歳で、171人(60.0%)が2回の接種を完了、23人(8.1%)が1回の摂種のみ施行、91人(31.9%)は未接種であった。最終接種時期は1ヶ月以内64人、1ヶ月経過48人、2ヶ月経過34人、3ヶ月経過20人、4ヶ月以上経過28人だった。
ワクチン未接種者の腋窩リンパ節長径平均は右9.2mm、左9.8mmであり、最大皮質厚平均も右1.6mm、左1.5mmと有意差は認めなかった。ワクチン接種者の腋窩リンパ節長径平均は接種側13.4mm、対側9.7mmと有意差を認めた。最大皮質厚平均も接種側2.7mm、対側1.6mmと有意差を認めた。ワクチン接種側の腋窩リンパ節長径平均は接種後1ヶ月以内(15.4mm)、1ヶ月経過(13.6mm)で未接種者の左側の平均(9.8mm)と比較し有意差を認めたが、2ヶ月経過以降では有意差を認めなかった。ワクチン接種側の最大皮質厚平均は1ヶ月以内(3.3mm)、1ヶ月経過(2.8mm)、2ヶ月経過(2.3mm)と未接種者の左側の平均(1.5mm)と比較し有意差を認めたが、3ヶ月経過以降では有意差を認めなかった。また接種後1ヶ月以内の症例の最大皮質厚は年齢と低い逆相関(r=-0.33)が見られた。
【結語】新型コロナワクチン接種後、接種側の腋窩リンパ節長径、最大皮質厚ともに大きく計測されるが長径は2ヶ月経過以降、最大皮質厚は3ヶ月経過以降で未接種者と同等となる。また最大皮質厚は若年ほど大きくなる傾向がある。

EP26-25
新型コロナワクチン接種期に腋窩リンパ腫大を認めた例の検討

重盛医院・乳腺クリニック
重盛　千香

乳腺診療において腋窩リンパ節腫大所見は、潜在性乳癌や悪性リンパ腫等との鑑別を要する。2021年はワクチン接種にともない同主訴の受診が増えた。該当期間に腋窩リンパ腫大主訴で来院した患者の診療状況を検討した。

対象・方法：2021年5月～ 10月に腋窩リンパ腫大を主訴で来院し、かつ乳房超音波検査(以下、US)でリンパ節腫大所見を認めた29例のリンパ節画像所見、細胞診実施状況、結果について検討した

結果：まず、当院での2021年の5月～ 10月のリンパ節細胞診実施状況は15件で、2020年の同期が6件、2019年が2件であったことから、ワクチン接種率増多に伴い実施件数が増えていた。
対象の平均年齢41歳(25 – 62歳)、受診状況は、初診25例、リンパ腫大でフォロー中2例、乳癌術後2例だった。受診の数週間以内にワクチン接種歴があるもの24例、ないもの5例。全例にUSを実施、妊娠授乳のない30歳以上にマンモグラフィ撮影を実施し乳房内に癌の所見がないことを確認していた。
US画像上の腫大リンパ節の最大径は、平均14.8ミリ。細胞診実施例は12例で、細胞診を実施したリンパ節最大径は平均16.8ミリ、最大31ミリ。
US画像上の、腫大リンパ節部位は、腋窩部27例、乳房近傍1例、腋窩部皮下1例。
腋窩部にリンパ腫大を認めた27例中、9例は通常のセンチネルリンパ節位置より大胸筋外側など三角筋に近い位置にサイズが大きいリンパ節をみとめ、全員が新型コロナワクチン接種契機に自覚していた。
対象のうち、リンパ節細胞診は、12例で、結果は、クラス2が11例(ワクチン等反応性腫大5例、授乳や皮膚炎に関連3例、リウマチ関連2例、上皮性嚢胞1例と判断)、がん1例。
細胞診を実施しなかった17例の省略理由は、いずれもUS画像でごく軽度腫大所見で、加えて、7例はセンチネルリンパ位置より頭側の高い位置中心に分布、4例が軽度腫大単発、4例は受診までの経過で縮小を自覚、2例はもともと腫大があり画像に変化なしだった。
この17例は、拡大時再診することを説明がされていて、4例が来院され縮小傾向を確認した。
ワクチン接種後のリンパ腫大を契機に受診され細胞診を実施した1例に潜在性乳癌が発見された。リンパ節腫大サイズが31.4ミリと大きく、鎖骨上リンパ節まで腫大をみとめ病期分類の判断に影響があった。
まとめ：ワクチン接種時期において、腋窩リンパ節腫大主訴の受診・細胞診実施件数が増え、該当期間において、潜在乳癌が1例あった。

★：優秀ポスター

EP26-26
新型コロナワクチン接種下乳腺・甲状腺画像検査時の領域リンパ節腫大の検討

[1]新潟県厚生連糸魚川総合病院　外科、
[2]富山大学　学術研究部医学系　消化器・腫瘍・総合外科、
[3]かみいち総合病院外科
田澤　賢一[2]、荒木　幸紀[1,2]、森　康介[1,2]、澤田　成朗[1]、関根　慎一[3]、
松井　恒志[2]、山岸　文範[1]、藤井　努[2]

【はじめに】新型コロナワクチン(CV)投与下乳腺・甲状腺画像検査時の領域リンパ節腫大の有無を臨床的に検討した。【対象・方法】2021/07~12月の約6か月間に当科で乳腺･甲状腺領域の画像検査を行った410例を対象とした。男:女＝390：20、平均年齢：63.9歳(23-96)、ワクチン接種1回目以後の方：33例(6.6%)、2回目以後の方：368例(89.8%)。CV投与後検査までの平均期間は58.5日(範囲：1-203)、接種部位は左肩：386例、右肩：12例、両側交互:5例。CV種類はファイザー :403例(98.3%)、モデルナ:4例(0.9%)。対象の画像検査、および、臨床症状を検討した。【結果】臨床的に腕の痛みを294例(71.7%)に認め、発熱を120例(29.3%)に認め、解熱鎮痛薬を66例(16.1%)で内服、カロナール使用(42例、63.6%)が多かった。腕のだるさを165例(40.2%)、腕の腫れを82例(20.0%)に認めた。乳房エコー検査は288例(70.2%)に施行、左腋窩部リンパ節を247例(85.7%)に描出、うち脂肪化(FC)を237例(95.9%)に認めた。リンパ節の最大長径平均値(MMA)は17.1mm(5.6-50.1)、平均リンパ節個数(ALN)は2.6個(1-9)、右腋窩リンパ節を211例(73.2%)に描出、FC: 196例(66.7%)、MMA：14.5(4.3-31.7)、ALN: 1.7(1-6)。甲状腺エコー検査は94例(17.3%)に施行、左頸部リンパ節を66例(70.2%)に描出、FC: 9例(9.6%)、MMA：7.4(2-17.6)、ALN：2.0(1-6)、右頸部リンパ節を43例(45.7%)に描出、FC: 8(8.5%)、MMA：7.7(3-17)、ALN: 1.5(1-4)。CT検査を57例(13.9%)に施行、リンパ節の軽度腫大は40例(70.2%)に認めるも大部分脂肪化を認めた(39/40、97.5%)。ABCは左腋窩部リンパ節腫大2例のみ(Class II)。【おわりに】CV接種下乳腺・甲状腺画像検査時、腋窩リンパ節(脂肪化多)、頸部リンパ節(脂肪化少)の腫大を認めることを留意し、診療を行う必要がある。

EP26-27
当科における緊急事態宣言前後での乳癌診断症例の検討

岐阜市民病院　乳腺外科
中田　琢巳、細野　芳樹、大川　舞

【はじめに】コロナ禍により通常医療にも影響が及んでいることが懸念されており，癌診療においても発見の遅れから治療や予後への影響が心配される．臨床上どの様な影響が見られたかを明らかにするため，当科において2020年4月の緊急事態宣言発令前後での乳癌症例について比較検討した．
【対象】2015年4月から2021年5月の当科における乳癌診断症例625例を対象とし，緊急事態宣言発令後の2021年4月1日以降の18ヶ月（後期）と発令前の2015年4月1日～2020年3月31日までの60ヶ月（前期）を比較した．
【結果】乳癌発見症例数は前期484例，後期141例で，ひと月あたりで比較すると前期8.1例，後期10.1例であった．ステージ毎の割合は前期が0:6.8%，I:49.6%，IIA:22.7%，IIB:6.6%，IIIA:2.1%，IIIB:4.5%，IIIC:1.9%，IV：5.8%で，後期が0：8.5%，I：39.0%，IIA：23.4%，IIB：10.6%，IIIA：1.4%，IIIB：4.3%，IIIC：1.4%，IV：11.3%であった．
サブタイプの割合は前期がLuminal 78.7%，Luminal-HER2 6.0%，HER2 5.4%，Triple negative 8.3%，不明 1.7%で後期がLuminal 78.0%，Luminal-HER2 8.5%，HER2 4.3%，Triple negative 8.5%，不明 0.7%と著変なかった．
乳癌の発見契機は前期が自覚症状56.6%，検診異常19.8%，特に症状なく検査を希望するもの0.8%，定期follow up中 3.5%，他科からの精査依頼12.2%，その他 7.1%で後期が自覚症状60.3%，検診異常12.8%，特に症状なく検査を希望するもの1.4%，定期follow up中 3.5%，他科からの精査依頼14.9%，その他 7.0%であった．
【考察】緊急事態宣言発令前後では後期になって病期はStage 0がやや多かったものの，Stage Iが減少し進行例が増加していた．これは発見契機において検診以上での発見症例が約3分の2に減少し，その分，自覚症状や他科でのCT撮影時に偶然乳房腫瘤を指摘されたような症例が増加していた．このことは不要不急として症状のない乳癌検診の受診が抑制されたが，触知されたり，画像で指摘できる程度の腫瘤に増大したものは受診がなされ癌と診断された結果でないかと推察された．

EP26-28
東日本大震災と福島第一原発事故後の福島県南相馬市における乳がん検診受診率の長期推移：後方視的観察研究

[1]ときわ会常磐病院　乳腺外科、[2]福島県立医科大学　消化管外科講座、
[3]南相馬市立総合病院　外科
尾崎　章彦[1,2]、澤野　豊明[1]、大平　広道[3]

背景
災害やその他のクライシスの被害を受けた地域において、乳がん検診の受診率が長期的にどのように変化するかについては十分な情報がない。しかし、この問題は、現在の新型コロナウイルス感染症が流行する現在において、ますます重要なテーマとなっている。福島県浜通り地方に位置する南相馬市は、福島第一原発から北に10–40kmに位置するが、東日本大震災と福島第一原発事故においては、南側1/3が避難区域に指定されるなど、甚大な被害を受けた。本研究は、この災害の前後において、南相馬市が実施する乳がん検診（対策型検診）受診率の長期的傾向を評価すること、また、検診の受診に関連する因子を明らかにすることを目的とした。
研究方法
本調査においては、南相馬市民のうち、2009年から2018年にかけて、各年度末に偶数年齢であった40歳から74歳の女性を対象とした。また、データとしては、同自治体の住民基本台帳と対策型乳がん検診のデータを利用した。解析においては、それぞれの年度における乳がん検診の受診率を記述的に算出するとともに、受診に関連する因子を多変量ロジスティック回帰分析により検討した。
結果
乳がん検診受診率は、2009年には19.8%、2010年には18.2%であったが、震災が発生した2011年は4.2%、震災翌年の2012年も8.2%と減少した。震災から5年が経過した2016年には20.0%となり、はじめて、震災前の水準に達した。多変量ロジスティック回帰モデルにおいては，高齢（65歳以上）住民や独居住民、自宅から避難中の住民において、乳がん検診の受診率が低い傾向にあった。
結論
本調査においては、東日本大震災と福島第一原発事故の被害を受けた地域において、乳がん検診の受診率が長期的に低下しており、その受診率の低下は、孤立している方や避難中の方などにおいて、最も深刻であることが示された。本調査で得られた知見は、先の震災における乳がん検診受診率低下の実情を把握し、対策の立案に用いることができる他、広く、災害後の乳がん検診受診率低下に対する認識を高めることにも有用と言える。

EP26-29
COVID-19流行初期に診断に苦慮した薬剤性肺障害の例

[1]市立ひらかた病院　乳腺外科、
[2]大阪医科薬科大学附属病院　乳腺・内分泌外科、[3]上田外科
平田　碧子[1]、寺沢　理沙[1]、髙島　祐子[1]、木原　直貴[1]、上田　さつき[1,3]、
森田　眞照[1]、木村　光誠[1,2]、岩本　充彦[2]

【はじめに】乳癌化学療法中に急激な呼吸状態の悪化がみられる際には、薬剤性肺障害（ILD）、乳癌急性増悪、ニューモシスチス肺炎（PCP）やCOVID-19等の感染症を考慮する必要がある。今回術前化学療法中に重篤なILDを来たした1例を経験した。
【症例】48歳女性。左乳腺腫瘤と発熱を主訴に当院を受診した。乳房USでは、左BDE区域に不整形腫瘤を認め、左腋窩リンパ節腫大を伴っていた。血液検査では、WBC:9900μL、CRP:15mg/dlと炎症反応の上昇を認めた。乳房造影MRI検査で、左BDE区域に54mm大の不整形腫瘤と皮膚の浮腫肥厚を認め、二次性炎症性乳癌を疑った。組織診で乳癌紡錘細胞癌の疑い（ER:30-40%,PR:0%,HER2:1+,Ki-67:84%）の診断に至った。cT4bN1M0cStage ⅢBの診断にて、術前化学療法として、dose-dense AC療法とtriweekly Docetaxelの順次投与の方針とした。ddAC4コース施行後の効果判定ではｃPRであった。DOC 1コース施行後21日目に発熱および咳嗽を主訴に来院した。発熱外来にて診察を行い、血液ガス分析でPaO2:46mmHg、胸部CT検査で両側肺野に濃厚影、スリガラス陰影を認めた。当院呼吸器内科と相談の下、ILDおよびCOVID-19 による重症ウイルス性肺炎が示唆されたため、感染症病棟へ入院し挿管人工呼吸器管理とした。PCR陰性を確認し、各種検査にてPCPが否定的であったことから、ILDを念頭にステロイドパルス療法を開始し、呼吸状態は改善し、退院となった。術前化学療法は中止の方針とし、左乳房全切除術および腋窩郭清術を施行した。術後病理結果は、浸潤性扁平上皮癌40mm、n=0/16であり、ypT2N0M0ypStage ⅡBと診断した。術後補助療法として、PMRT、タモキシフェンおよびテガフール・ウラシル内服の方針とした。術後4ヵ月後、CT検査で左内胸リンパ節再発が判明した。内服をテガフール、ギメラシル、オテラシルカリウム配合カプセルに変更したが、2ヶ月でPDとなった。【考察・結語】DocetaxelにおけるILDの発生頻度は1%程度とされる。Dose-dense化学療法中はPCPを念頭におく必要がある。COVID-19流行下において、ドセタキセルで致死的なILDを来たし鑑別が困難であった。また、再発治療として、タキサンが使用できず治療に難渋した。

★：優秀ポスター

EP27-1
診療看護師（NP）へのタスクシフトによる医師の負担軽減効果について

独立行政法人国立病院機構　仙台医療センター　乳腺外科
茂木　綾子、渡辺　隆紀

【はじめに】医師の働き方改革の1つとして、診療看護師（NP）へのタスクシフト・シェアが行われている。当院では、乳腺外科医師の不足により、2017年よりＮＰへのタスクシフトが段階的に進められている。今回、ＮＰが乳腺外科にて業務を行うことにより得られた、医師の負担軽減について検証した。

【目的】ＮＰの行う業務により、医師の負担軽減時間について明らかにする。乳腺超音波検査を行うことで、乳腺外科医師の業務軽減時間を調査。

【方法】乳腺外科医師にヒアリングを行い、ＮＰが行っている業務の中で、最も負担軽減を感じた業務について確認。回答を得た「外来で行われる術後のスクリーニング乳腺超音波検査」について、ＮＰが1年間に施行した件数と1回の検査時間を調査。なお、超音波検査を実施するにあたり、乳腺専門医によるダブルチェックを1年間行い検査の質に問題のない事を確認し、関連部署の協議にて承認を得たうえで実施している。

【結果】2020年4月～ 2021年3月で調査
乳腺超音波検査全体数：1946件、うちＮＰ施行の乳腺超音波検査：1604件
1回の検査時間は、超音波室入室～退室（検査前後の更衣時間と実際の検査時間）の平均時間で算出
1回の検査時間：平均8分6秒
（医師検査時間：平均9分18秒　新患、有所見患者のため長時間となる）
年間検査時間：216.54時間
外来：3日/週　外来日は、1.5時間程度の負担軽減となる。

【考察】ＮＰ実施の超音波検査後に指導医の確認が行われることもあり、また、新患や良性腫瘤など所見のある患者への超音波検査は医師が行うため、完全なタスクシフトとはなっていない。しかし、術後のスクリーニング乳腺超音波検査をNPが行うことにより、医師は状態聴取や検査結果の説明に時間をあてることができ、短時間といわれる外来診察でも内容の充実が図れる。また外来診察の待ち時間短縮につながり、医師、看護師、他スタッフの残務時間の削減へとつながる。医師不足による過重労働が問題となっている昨今、ＮＰに限らず多職種へのタスクシフトが、医師疲弊の軽減へとつながり、「2022年危機」を乗り切る手段の一つとなるだろう。

EP27-2
乳腺クリニックにおける診療放射線技師大学院生の人材育成と取り組み

[1]乳腺レディースクリニック越谷、[2]獨協医科大学埼玉医療センター
石綱　一央[1,2]

4年制大学を卒業する診療放射線技師の中には引き続き大学院に進学する生徒もいるが，深い学問的知識を得ることができる反面，臨床経験が遅れ就職に影響することがある．そのため大学院在学中に病院やクリニックで一般撮影やCT, MRIの撮影技術を習得することが多いが，マンモグラフィに関しては保有する施設が限られており在学中に経験することが難しい．一方でマンモグラフィは乳腺診療や乳がん検診において欠かすことのできない検査であり，女性診療放射線技師の多くは撮影技術の習得を希望している．
このような背景により当院では2019年から診療放射線技師免許を取得した大学院生を有給で受け入れてマンモグラフィ撮影の技術を習得し実践するための場を提供しており，当院における人材育成の環境と取り組みを報告する．

EP27-3
横浜市乳がん連携病院事業「Patient Navigator養成講座」の実施と評価

[1]横浜労災病院、[2]横浜市立みなと赤十字病院、
[3]横浜市立大学附属市民総合医療センター、[4]横浜市立大学附属病院、
[5]横浜市立市民病院、[6]済生会横浜市南部病院、[7]横浜市病院協会看護専門学校、
[8]横浜市医療局疾病対策部
大椛　裕美[1]、清水　大輔[2]、成井　一隆[3]、山本　普也[3]、山田　顕光[4]、
門倉　俊明[5]、吉田　達也[6]、千島　隆司[1]、古田　奈穂[2]、蜂巣　志乃[4]、
東谷　由美香[7]、立山　晴香[8]、木野内　正己[8]、山崎　巧偉[8]、古賀　美弥子[8]

【背景】
横浜市内病院間の連携強化により市内の乳がん診療体制を充実させることを目的に、2018年に横浜市乳がん連携病院事業が開始された。今回、その一環として横浜市内の看護師を対象に「Patient Navigator養成講座」を実施したので報告する。

【目的】
患者に寄り添い、自らまたは他職種との連携をして必要な支援を提供できる人材を育成し、横浜市における乳がん診療および看護の質を向上させる

【方法】
2021年8月~10月に実施した。プログラムは、乳がんの基礎知識をビデオ学習、支援や看護に関する講義とグループワーク形式の事例検討をライブ配信で実施した。また、成果物の発表は集合形式で行い、日程修了者に修了証とオリジナルバッジを贈呈した。
講義は、意思決定支援・周術期の看護、アピアランスケア・心理・就労・社会的支援制度など実践に即した内容とし、事例検討では自施設内でのリソースを活用した実践の検討を行った。評価は、講座開始前と各講座終了後にアンケートを実施し、講座後の行動変容の評価として終了3ヶ月後の調査を計画した。

【結果】
受講者は28名（14施設）、年齢は中央値39.0（53 ～ 23）歳、乳がん看護経験年数は中央値5.0（27 ～ 1）年であった。所属は、病棟56.5%、外来26.1%、化学療法室13%であった。
アンケート回答者は、中央値18（13 ～ 23）人であり、全講座終了直後のアンケートでは講義の理解度は、よく理解できた70.6%、理解できた23.5%、あまり理解できなかった5.9%であった。実践への役立度には、とても役立つ88.2%、役立つ11.8%であった。目的達成度は、すごくそう思う64.7%、そう思う35.3%であった。全体を通した感想として、知識の向上だけでなく事例検討によるディスカッションがよかった等、前向きな意見が多かった。

【考察】
アンケート結果より、プログラム内容および構成については全回を通して概ね適切であった。活用できる自施設のリソースの確認を事前課題としたことにより、具体的な介入についてイメージできたことも目的達成度の上昇につながったと考える。

【結語】
受講に伴う行動の変容についてのアンケート結果や今後の課題などについても報告する。自治体の協業で乳がん診療向上を目的とした取り組みを実施することができた。本講座が乳がん患者支援の質向上の一助になることを期待したい。

EP27-4
男性乳腺外科医の育休取得前後の勤務実態変化

広島大学病院　乳腺外科
笹田　伸介、舛本　法生、恵美　純子、角舎　学行、岡田　守人

【背景】働き方改革の課題の１つに「仕事と育児の両立」があり、女性医師だけでなく、男性医師にも該当する。一般男性の育休取得率は年々増加しており、令和2年度雇用均等基本調査では12.65%である。一方、約80%の男性が育休前後の労働時間に変化がないと回答したアンケート調査がある。以前に男性乳腺外科医が育休取得時の状況を報告したが、その後も育児は継続するため、復帰後の勤務実態がどのように変化したか検討した。
【対象・方法】対象は40歳代前半の男性乳腺外科医、共働き世帯で第１子が誕生した。職場環境は、乳腺外科医９名（男性３名[対象者含む]、女性6名）、うち乳腺専門医５名。2019年４月以降の勤務状況自己記録をもとに、勤務実態の変化を調査した。
【結果】育休前と比較して、育休後は出勤時刻が30分遅く、退勤時刻が１時間30分早くなり、勤務時間は1日あたり2時間45分短縮した。1か月あたりの超過勤務時間は38時間短縮した。年休を1か月当たり1.17日取得するようになり、1.8倍に増加した。
【考察】出退勤時刻は、子の日常イベント（保育園の送り・迎え、就寝時刻）に合わせて調節されていた。また、時間外カンファレンスの減少やオンラインカンファレンスの活用といった医局の変化も影響した。変化の利点は、ほぼ毎日子と顔を合わせており、家庭の時間が増加した。仕事の効率・優先順位をさらに見直し、効率化を図った。しかしながら、実際の業務量は年々増加しており、深夜の自宅業務が増加し、睡眠時間が減少した。研究などの診療以外の業務に費やす時間も不足していると感じており、仕事と育児を妥協することなく両立することは困難であった。優先順位による業務の取捨選択を行い、年休を活用した休息を確保し、体調管理に努めた。家庭事情はさまざまであり、画一的な対策は存在しないが、柔軟な対応ができる労働環境が望まれる。
【結論】『変わらなきゃ、男の育休、その後も育児』。体調管理も忘れずに。

★：優秀ポスター

EP28-1
乳頭分泌症例についての検討

[1]石川県立中央病院　放射線診断科、[2]石川県立中央病院　乳腺内分泌外科
片桐　亜矢子[1]、金子　真美[2]、中村　崇[2]、吉野　裕司[2]

【はじめに】当院で経験した乳頭分泌症例について検討した。
【方法】対象は，2017年1月から2018年12月に乳頭分泌を主訴に当院を受診した44例中，精査途中で転院となった1例を除く43例。21 ～ 78歳，中央値47歳。6例では両側の分泌がみられ，計49乳房を対象とした。分泌症例における癌の陽性率，乳頭分泌を主訴とする乳癌症例でのマンモグラフィ，超音波検査，MRI所見について検討した。
【結果】分泌液の性状は，血性が25乳房，透明が8乳房，白色が7乳房，黄色が3乳房，褐色が1乳房で認められた。5乳房については性状不明。
初回受診時に癌と診断されたのは14乳房で，うち12乳房で血性分泌，1乳房で透明の分泌を認めた。癌症例の1乳房は分泌の性状不明。初回受診時に良性と診断された血性分泌の2乳房で，それぞれ2年6 ヶ月，2年10か月の経過を経て癌と診断された。
初回受診で癌と診断された14乳房のうち13乳房にマンモグラフィ，全例に超音波検査が施行され，マンモグラフィでは8乳房（62%），超音波では13乳房（93%）でカテゴリー 3 以上の異常所見を認めた。また，MRIは10乳房に施行され，いずれもBI-RADSカテゴリー 4以上の所見を認めた。
経過を経て診断に至った2病変は，初回受診時にはいずれもマンモグラフィ，超音波で癌に相当する異常所見を指摘できなかった。
【考察】乳頭分泌を示す癌では血性乳汁を生じることが多く，画像検査ではMRIがもっとも鋭敏に腫瘍をとらえることができ，次いで超音波，マンモグラフィの順であった。癌であっても初回で腫瘍をとらえられない場合もあり，そのような場合，特に血性分泌が持続する時には，長期にわたる経過観察が必要と考えられた。

EP28-2
学童期に発症した化膿性乳腺炎の１例

弘前大学　医学部　乳腺外科
西村　顕正、鈴木　貴弘、松本　駿太郎、袴田　健一

今回学童期に発症した化膿性乳腺炎の1例を経験したので、報告する。
症例は10歳代女性。20XX年Y月右乳房痛を自覚したが、様子をみていた。Y+1月熱発し、右乳房の腫脹を自覚したため、翌日近医を受診した。同院でUSが施行され、右乳房内に膿瘍形成がうたがわれたため、局所麻酔下で切開排膿術が施行された。一時症状は軽快したが、1週間後には腫脹が増悪したため、再度切開排膿術が施行された。しかし、改善しないため、加療目的に当科紹介となった。当科入院とし、前医切開部位より洗浄を試みるも、乳房外側の疼痛が残存した。同部位の洗浄を試みるも、疼痛の訴えがあり、全身麻酔下での洗浄ドレナージ術を行う方針とした。前医では右外尾側の乳輪切開が行われていたため、頭側に乳輪に沿って切開を延長させた。その後鉗子を用いて膿瘍腔を確認した。生理食塩水で洗浄し、膿汁の排出を認めなくなったところで、USガイド下で乳房外側、乳房頭側に14Fr.の内瘻チューブを挿入した。乳輪切開部位を閉創して手術を終了した。術後経過良好で、術後10日目でドレーンを抜去し、11日目で当科退院となった。その後外来で経過していたが、再燃なく経過した。
化膿性乳腺炎の多くは分娩後や、陥没乳頭に伴うものが多い。小児に発症する化膿性乳腺炎では新生児に魔乳に伴って発症することは時々報告されている。しかし、学童期に発症した化膿性乳腺炎はまれであり、症例報告を行う。

EP28-3
妊娠中に病状の悪化した肉芽腫性乳腺炎の１例

神戸大学　医学部　乳腺外科
大谷　真紀子、馬場　基、水本　紗千子、山下　祐司、三木　万由子、岡本　葵、山本　真由子、大川　諭奈、金子　友紀、井上　翔太郎、国安　真里奈、國久　智成

【【はじめに】肉芽腫性乳腺炎は原因不明の良性慢性炎症性疾患で比較的稀な疾患である。画像は乳癌に類似した所見を示すこともあり、再発率が高く、確立した治療法がない為に治療に難渋することがある。今回我々は前医にて肉芽腫性乳腺炎と診断され、ステロイド治療を受けるも、約１年間病状の改善がなく、妊娠糖尿病合併の妊娠中に肉芽腫性乳腺炎の悪化から治療に難渋した症例を経験したので文献的考察を加えて報告する。
【症例】：30歳女性 主訴左乳房痛
前医を受診し、臨床上肉芽腫性乳腺炎と診断された。切開排膿やプレドニゾロン（10mg/day）内服で治療するも、約１年間病状は改善せず、治療中に妊娠し、肉芽腫性乳腺炎の症状も悪化したため、当院へ紹介された。妊娠中は妊娠糖尿病、高血圧、前期破水、口唇口蓋裂などの催奇形性リスクもあり、ステロイドの増量は制限される。これらのリスクから産科と相談し、プレドニゾロンは10mg/dayまでとしたが、症状改善されないため、Seton法などのドレナージを繰り返したが、症状は改善と悪化を繰り返した。そのため胎児の安全性も考慮した上で出産予定日より早めに出産した。妊娠中はNSAIDも使えず、疼痛コントロールに難渋したが、出産後はNSAIDで疼痛軽減した。その後はプレドニゾロン（0．5mg/㎏/day）内服を開始し症状が改善した為に、徐々に減量中である。妊娠糖尿病もあり、出産後も糖尿病内科と併診で治療を行っている。プレドニゾロンは約１年かけて漸減から中止する予定であるが、今のところ症状改善が得られている。
【考察と結語】
肉芽腫性乳腺炎は一時的にドレナージを行っても、再燃を繰り返すことがあり、治療に難渋することがある。その場合、ステロイドの全身投与によって病勢をコントロールできることがあるが、妊娠中にはステロイドの副作用から用量に制限がある。本症例では出産するまではドレナージを繰り返し行うことで、できるだけ局所の制御を行い、出産後にステロイドの全身投与にて病勢を制御できた。ステロイドの至適投与量や投与期間に関する明確な基準はなく、田中らの文献報告のまとめでは、プレドニゾロン10 ～ 40mg/日より開始し、 0.5 ～ 20カ月（平均4.6カ月）で漸減終了していた。本症例も出産後にステロイドの至適量の内服で病勢を制御できた。妊娠中の肉芽腫性乳腺炎の報告は少なく、文献的考察を加えて報告する。

EP28-4
肉芽腫性乳腺炎の２例

聖マリアンナ医科大学病院　乳腺・内分泌外科
在原　卓、川本　久紀、秋山　恭子、中野　万理、岩瀬　美紀、垣本　紗代子、酒巻　香織、喜多島　美奈、瀧下　茉莉子、田雜　瑞穂、坂本　菜央、黒田　貴子、敦賀　智子、志茂　彩華、志茂　新、本吉　愛、小島　康幸、西川　徹、福田　護、津川　浩一郎

当院で経験した2例の肉芽腫性乳腺炎について文献的考察を加えて報告する。
【症例1】38歳女性。左乳房の発赤・疼痛が出現し近医を受診。乳腺炎の診断で抗生剤加療を行うも改善しないため当院紹介受診となった。前医針生検にて炎症細胞浸潤及び肉芽形成を認めたため肉芽腫性乳腺炎と診断。ステロイド投与を開始すると著効し瘢痕化したが、その1年後に肉芽腫性乳腺炎が再発。再度ステロイド投与を行うも難治性であり、現在抗生剤加療にて改善傾向である。
【症例2】41歳女性。発熱、右乳房の発赤・腫脹あり近医受診。乳腺炎の診断で抗生剤加療を行い一旦縮小するも再度増悪あり、同時に左乳房にも乳腺炎を発症。針生検にて肉芽腫性乳腺炎の診断となった。ステロイド投与にて縮小傾向を認めたが寛解しないため当院紹介受診。抗生剤加療を行い縮小、腫瘤形成を認めないほどまで改善した。現在再燃なく経過している。
上記の症例は共にステロイドの投与が長期化したため漸減中断し、抗生剤投与により奏効した。近年では再発を繰り返す肉芽腫性乳腺炎とCorynebacterium kroppenstedtii感染の関連が報告されており、テトラサイクリン系の抗生剤が有効であったとの報告も多いことから、抗生剤はビブラマイシンを選択した。肉芽腫性乳腺炎の治療については抗生剤加療、ステロイド治療、外科的切除と多岐にわたり一定の見解は得られていないが、起因菌に焦点をあてた抗生剤投与は非常に重要であると考えられる。

★：優秀ポスター

EP28-5
ヒアルロン酸注入による豊胸後の授乳期乳腺炎の一例

砂川市立病院
小金澤　千夏、細田　充主

【背景】授乳中の女性の乳腺炎は比較的よく見られる病態である。今回は、授乳期乳腺炎の背景にヒアルロン酸注入による豊胸があった症例を経験したので報告する。
【症例】27歳女性。第１子出産から約１ヶ月半後(X日)に右乳房の疼痛と40℃台の発熱を主訴に前医を受診、うっ滞性乳腺炎の診断で経過観察となっていた。X＋2日に症状増悪を認めたため当院救急外来を受診し、クーリング、乳房マッサージ等が施行されたが改善みられずX＋3日に当院産婦人科に入院、CMZが開始された。X＋4日に当科を紹介受診、触診では右乳房に緊満感があり、エコーでは右AC領域を中心に乳腺下に膿瘍を認めた。同日局所麻酔下に切開排膿＋生食洗浄、ドレーンを留置した。X＋6日に左B領域にも発赤腫脹を認め、穿刺ドレナージを行った。X＋9日に右乳房からの排液に少量のMRSAが検出され、VCMが開始されたがアレルギー反応の出現があり、X＋10日からTEICに変更された。発熱・炎症の遷延があり、X＋10日頃より頭痛の新規出現、増悪を認めたためX＋12日に脳神経内科にコンサルト、細菌性髄膜炎の疑いと診断され、髄膜炎カバーを考慮し静注抗菌薬をLZDに変更、追加で経口でのST合剤が開始された。X＋12日に単純CTにて両側乳腺下に多量の膿瘍遺残を認め、患者に再度病歴聴取をしたところ5年前にヒアルロン酸注入による豊胸を行っていたことが判明した。同日に全身麻酔下での両側乳腺切開排膿、両側ドレーン留置を行った。X＋17日のCTでは膿瘍の縮小を認め、以降はドレーン排液も減少、症状も改善傾向となった。X＋26日に抗菌薬終了し治癒退院となった。
【考察】本症例では授乳期乳腺炎を契機に、注入されたヒアルロン酸への細菌定着、炎症が生じたと考えられる。今回ヒアルロン酸による豊胸術の判明が症状出現より12日と時間を要しており、病態把握の遅れから症状遷延の一因となった可能性がある。豊胸術合併症の全国アンケート調査(2018)によると、豊胸後に合併症を起こす確率は55%であり、その内22%が感染であった。また、合併症を起こした豊胸術の種類としてヒアルロン酸は17%を占めていた。今後乳腺炎の患者を診療する際には豊胸術の既往歴を確認することが必要であろう。

EP28-6
セミノーマに起因した女性化乳房症の１例

[1]地域医療機能推進機構　滋賀病院　乳腺外科、
[2]滋賀医科大学　地域医療教育研究拠点、
[3]滋賀医科大学医学部附属病院　乳腺・小児・一般外科、
[4]滋賀医科大学医学部附属病院　医療安全管理部、
[5]地域医療機能推進機構　滋賀病院　外科
梅田　朋子[1,2,3]、辰巳　征浩[3]、冨田　香[3]、北村　美奈[3]、油木　純一[4]、
澤田　佳奈[1]、八木　俊和[5]、森　毅[3]、山口　剛[3]、清水　智治[4]、谷　眞至[3]

女性化乳房症は乳腺診療において比較的頻繁に経験し、有痛性の硬結を主訴として、乳癌との鑑別を有する疾患である。思春期の生理的なものと高齢者の薬剤性によるものが多い。比較的稀であるセミノーマに起因した女性化乳房症を経験したので報告する。
症例は24歳男性、164cm、49kg、右乳房痛を主訴として来院。右乳頭直下に2cm大の円盤状腫瘤を触知した。腎臓内科において、ネフローゼ巣状糸球体硬化症にて数年前より治療中であり、プレドニン5mg、ボノプラザンフマル酸塩10mg、アトルバスタチン10mg、シクロスポリン100mg、イコサペント酸エチル900mgを内服していた。エコーでは右乳頭下に17.4×14.3mmの楕円形低エコー域を認めた。MMGでは右乳頭下に濃度上昇を認めたが、腫瘤や構築の乱れは認めなかった。乳腺に明らかな悪性所見を認めず、薬剤誘発による女性化乳房症と診断して、可能であれば薬剤変更を勧めながら3ヶ月後のフォローアップとした。その後乳房痛が自然改善したため、経過観察されていた。1ヶ月後に右精巣の増大を自覚して近医を受診し、泌尿器科に紹介された。MRIにて右精巣に異常低信号域を認め、エコーでは右精巣内に25mm大内部不均一な低エコー腫瘤を認めた。CTにて明らかな転移は認めなかった。T-HCG 6.3mIU/ml(0-0.4)、HCGβ 0.5ng/ml(0-0.1)、AFP 3.2ng/ml(0-10) SSIL-2R 380U/ml(121-613)でありセミノーマを疑い、右精巣高位摘除術を施行されて、右精巣セミノーマpT1N0M0stageI(UICC)と診断された。術後治療は経過観察となったが、2ヶ月後乳腺外来受診された時には、女性化乳房症は完治していた。
女性化乳房症を呈するホルモン産生腫瘍としては、精巣腫瘍の他にも副腎腫瘍や肺肝胃腎などで異所性にHCGを産生する非絨毛性腫瘍などがある。精巣腫瘍は20-30歳代に好発し、男性(15-35歳)の固形悪性腫瘍で最も多く、約5%にホルモン異常による女性化乳房症を認める。セミノーマ(40%)と非セミノーマ に分類されるが、非セミノーマはしばしば肺転移や後腹膜腔転移を起こして予後不良である。触診で腫瘍を発見することも多いことから、20-30歳代の女性化乳房を診察する際は腫瘤触知の有無を確認することと、T-HCGなどのホルモン値を測定することが重要であると考えられた。

EP28-7
乳房内に発生した結節性筋膜炎の１例

[1]公立福生病院　外科、[2]公立福生病院　病理診断科、[3]公立福生病院　看護部
瀬沼　幸司[1]、江口　正信[2]、近藤　由香[3]

【はじめに】
結節性筋膜炎は，皮下組織に発生する良性の線維芽細胞の増殖病変として，1955年Konwalerらが初めて独立した疾患として報告した．
四肢とくに前腕に好発する疾患で乳房内に発生することは極めてまれと報告されている．
【症例】
患者：40歳代，女性．
主訴：右乳房腫瘤．
既往歴：乳腺症．
家族歴：乳癌(-)，卵巣癌(-)．
現病歴：2021年9月上旬より右乳腺腫瘤を自覚し，精査目的に当院受診．
触診：右AB領域，NT7.5cmに1.5×1.5cm大の腫瘤を触知，圧痛を認めた．
MMG：右C-3(右OにFAD)，左C-1．
US：右AB領域に29.4×19.6×20.3mm大，境界不明瞭な低エコー腫瘤．
CNB：穿刺時，十分に局所麻酔薬を使用したが，穿刺中強い疼痛を訴えた．
病理所見：乳管・小葉構造は認めず，一部に脂肪組織やリンパ球の小集簇を伴う．
大部分は粘液腫様変化を伴った線維基質形成と紡錘形細胞の増殖を認めた．
紡錘形細胞は，AE1 / AE3(-)，S-100蛋白(-)，CD34(-)，desmin(-)，α-SMA(-)，
Ki-67：5%．結節性筋膜炎の診断．
針生検8日後に，外来で針生検結果を説明．触診で右乳房腫瘤は縮小し，圧痛も改善していたため，現在経過観察中．
今回乳房に発生した結節性筋膜炎を経験したので，文献的考察を加えて報告する．

EP28-8
無症候性に発見された乳腺血管腫の１例

[1]唐津赤十字病院　乳腺外科、[2]唐津赤十字病院　病理診断科
小原井　朋成[1]、田渕　正延[1]、明石　道昭[2]

【症例】
59歳、女性。これまで定期的に乳癌検診を受けていたが、異常を指摘されたことはなかった。最終検診歴は初診の2年前。202X年3月大腸ポリープに対してEMRを施行。最終病理にて早期大腸癌であったが、治癒切除であった。転移検索目的の造影CTにて右乳房に造影結節を指摘され、当科紹介となった。触診では腫瘤を触知せず、皮膚所見も認めなかった。MMGにては右乳房にFADカテゴリー３を認めた。乳腺エコーでは右乳房C領域に23 x 16 x 11ｍｍの境界不明瞭な高エコー腫瘤として描出され、内部に流入する血流を認めた。MRIでは右C領域に17ｍｍのrapid-plateau patternの結節を認め、拡散協調像にて高信号を呈していた。針生検では、乳腺間質組織内に大小の血管が増殖し、壁は薄く種々の程度の結合織や平滑筋を伴っていた。明らかな異型や核分裂像はなく、海綿状血管腫が疑われたが血管肉腫の否定は困難であった。7月にマージンをとった腫瘍摘出術を行った。最終病理にて毛細血管腫と診断された。

【まとめ】
乳腺血管腫は乳癌取扱い規約第18版では非上皮性腫瘍の軟部腫瘍の良性腫瘍に分類される。発生頻度は乳腺腫瘍の0.4%とされ、極めてまれな疾患である。臨床上重要な点は、予後不良な血管肉腫との鑑別が困難なところである。当院で経験した乳腺血管腫の1例を、若干の文献的考察をふまえて報告する。

EP28-9
貧血・低蛋白血症を伴う巨大乳腺葉状腫瘍の１例

[1]呉医療センター・中国がんセンター　外科、
[2]呉医療センター・中国がんセンター　乳房外科
鈴木　可南子[1]、木村　優里[2]、板垣　友子[2]、安井　大介[2]、重松　英朗[2]

乳房葉状腫瘍は線維上皮性腫瘍の一つであり、全乳房腫瘍の0.3 ～ 0.9%に発生する比較的稀な腫瘍である。乳房葉状腫瘍は、急速増大を示し、可動性を有し、痛みのない、境界明瞭腫瘤を主な症状とするが、全身症状については特に言及されていない。今回、我々は貧血・低蛋白血症・高度炎症反応を伴う巨大乳房葉状腫瘍の1例を経験したので報告する。症例は36歳、女性。数年前から右乳房腫瘤を自覚し、最近1年間で増大傾向および疼痛を認めるようになり、前医を受診した。右乳房全体を占める巨大な腫瘤を認め、当院紹介受診となった。既往歴は尿路結石を認め、家族歴に乳癌および卵巣癌を認めなかった。当院初診時、右乳房に可動性良好な25㎝大の一部分葉形を呈する巨大な腫瘤を認めた。表在皮膚に多数の怒張した血管の走行を認めたが、腫瘍の露出や潰瘍形成、出血所見、感染所見を認めなかった。胸部造影CT検査にて不整形、内部不均一な25cmの巨大な腫瘤を認め、明らかな大胸筋への浸潤、腋窩リンパ節転移や遠隔転移は認めなかった。針生検を施行し、良性あるいは境界悪性葉状腫瘍の病理組織結果を得た。初診時より37度台の発熱を認め、術前採血にて小球性貧血（Hb:7.9）、低蛋白血症（TP:6.2、alb:2.3）、高度の炎症反応（WBC:10600、CPR21.26）を認めた。最大96㎜の多数の漿膜下子宮筋腫を認めたが不正出血所見を認めず、その他に出血や感染所見を認めなかったことから、巨大葉状腫瘍による影響を考えた。外科的切除の方針とし、右乳房巨大腫瘍に対する切除術を施行した。術中所見で大胸筋膜浸潤は認めず、十分なmarginを確保した右乳房部分切除術を施行した。摘出された腫瘍の大きさは28×27×23㎝、重量は6650gであった。割面は灰白色腫瘍で、内部に黄色調領域や出血も散見された。組織学的に間質成分の圧排性増生が認められ、間質細胞密度の増加、核分裂像から境界悪性葉状腫瘍と診断された。切除断端は陰性であった。術後の全身状態は良好であり、解熱と採血結果の改善を認めた（術後5病日、17病日；Hb:7.9→9.0→10.8、alb:2.3→2.9→3.9、CRP:21.26→2.12→0.11）。臨床経過から巨大葉状腫瘍による随伴症状があったものと判断した。術後は経過観察の方針とした。葉状腫瘍は手術時に巨大な腫瘤を呈することがあるが、全身性の症状については特に言及されていない。本症例は巨大乳房葉状腫瘍の切除により全身状態の改善を認めたので症例報告をした。

EP28-10
葉状腫瘍の症例報告と文献的考察：単一施設における65例の後方視的検討

[1]虎の門病院　乳腺内分泌外科、[2]虎の門病院　病理診断科
柴田　章雄[1]、小林　容子[1]、西川　文[1]、川口　駿[1]、田中　希世[1]、
佐藤　順一朗[2]、木脇　圭一[2]、田村　宜子[1]、川端　英孝[1]

【はじめに】葉状腫瘍は乳房腫瘍の1%と稀で,局所再発率は20%程度で,再発の多くは2年以内に生じる.また遠隔転移は肺が最も多い.再発を防ぐための治療は十分な断端を確保した手術が重要である.当院における葉状腫瘍の手術症例に関して報告する.
【対象】2012年1月～ 2021年6月に入院で手術施行し,術後に葉状腫瘍と診断された65例を対象とした.
【結果】患者の年齢中央値は42歳(16-84歳)で,術前診断は線維腺腫9例,葉状腫瘍は良性51例,境界悪性18例,悪性葉状腫瘍または間質肉腫2例,乳腺症1例であった.うち1例は両側症例であった。術式は腫瘍摘出術(Tm)58例,乳房切除術(Bt)7例であり,3例に対して腋窩郭清を施行した。術後診断は良性36例,境界悪性23例,悪性6例であった.腫瘍径の平均値は良性39mm,境界悪性52mm,悪性89mmであり,断端陽性であった症例は3例,いずれも術前診断と術後診断に相違があった症例であった。断端陽性症例のうち悪性の1例は化学療法と放射線療法を,境界悪性の2例は追加切除を施行した.術後補助療法は4例に対して施行し,化学療法2例,放射線療法3であった.観察期間中央値は14ヶ月(0-103ヶ月)で,悪性の3例で局所再発を認め,再発期間の中央値は12ヶ月であった.全てTm後の残存乳房内再発で断端陽性1例,断端陰性2例であり,再発後の治療はBt1例,Bt+放射線療法1例,化学療法後と放射線療法1例であった.再発後に手術施行した2例の腫瘍径は110mm,50mmで,Ki67は3例全て20%以上であった.死亡例は悪性の1例.良性,境界悪性の局所再発/遠隔転移症例はなかった.
【考察】組織学的特徴から良性,境界悪性,悪性と亜分類されるが,境界悪性でも転移/再発し得るため,病理組織学的な亜分類はこれらを正確に予測する事が難しい.近年の遺伝子解析により線維腺腫と葉状腫瘍,また葉状腫瘍の異なる亜分類間でも遺伝子変異が異なる事が示唆されている.治療の推奨も変遷し,最新のNCCNガイドラインでは良性は10mm以上の断端を確保した広範囲切除は不要と結論付けている.当院の症例でも良性,境界悪性では局所再発/遠隔転移なく良好な予後を示した.針生検での術前診断が術後診断と異なる事も多く,悪性の場合致死的な予後を辿る事が多いため,画像所見を組み合わせた病理組織学的な診断が本疾患において重要である.

EP28-11
乳腺良性葉状腫瘍にLHRHが奏功した一例

亀田総合病院　乳腺科
関　裕誉、渡邉　ゆきの、松本　築、梨本　実花、角田　ゆう子、越田　佳朋、淺野　裕子、町田　洋一、黒住　昌史、福間　英佑

【はじめに】乳腺良性葉状腫瘍に対する標準的治療は外科的切除以外確立された治療法はない。今回良性葉状腫瘍に対してLHRH投与により縮小が得られた一例を報告する。【症例】26歳女性。22歳頃より左乳房腫瘤（ACE領域 長径10mm）を自覚し、近医を受診し、細胞診でclass IIで線維腺腫疑いにて経過観察を行なっていたが、増大傾向（長径21.4mm）であるため、10ヶ月前に当院へ紹介された。初診後2ヶ月で腫瘤切除術を施行し、病理所見は良性葉状腫瘍の診断であった。術後3ヶ月の時点で腫瘍残存部を認め，MRIでは長径37mm→54mmと増大を認めた。nipple sparing mastectomy (NSM)と同時再建術を予定していたが、子宮内膜症治療としてLHRH投与をおこなったところ、投与後3ヶ月で視触診での硬結部は15mmとあきらかな縮小とMRIでは腫瘤内部の増強域の減弱を認めた。【考察】乳腺葉状腫瘍は乳腺腫瘍の中でも希少疾患であり、治療法の確立は困難であるが、一般的には腫瘍辺縁から1cmの正常組織を含めた外科的切除が推奨され、特に本症例のように病変が広範囲に及ぶ場合、NSMなどの乳房切除術を余儀なくされる。しかしながら、好発年齢は40歳代であるが，20歳台の若年女性にも認め，QOL，整容性を考慮した治療が望まれる．本症例はLHRHによる良性葉状腫瘍の縮小効果と今後の新たな治療法の可能性について示唆しており、この点を中心に文献的考察を加えて報告する。

EP28-12
当院で経験した葉状腫瘍６例の検討

那須赤十字病院　外科
田村　光、杉野　功祐、柴木　俊平、森田　隆介、川口　英之、五十嵐　高広、青木　真彦、城戸　啓、小島　正夫

乳腺葉状腫瘍は、乳腺腫瘍全体の0.3-1.0%と比較的稀な疾患である。病理組織学的所見により良性、境界悪性、悪性の３型に分類される。当院で過去に経験した葉状腫瘍は6例で、手術時年齢は、38-51（平均46歳）,腫瘍最大径は、1.3-17.5(平均8.4cm)、良性2例、境界悪性3例、悪性1例であった。悪性の1例を除いて、全例治療は手術単独で再発なく生存している。悪性の1例は51歳女性。約５年前にしこりを自覚したが、医療機関は受診せず、約２年前から皮膚が自壊し、腫瘍が露出したが、自身で処置していた。20XX年８月X日、５日前からの発熱で救急要請し、当院受診となった。右乳房に20×20cm大の易出血性腫瘤を認めた。腫瘍からの出血で貧血を認め、輸血した。腫瘍の針生検を施行したが、悪性所見なく、再度針生検施行し、悪性葉状腫瘍が疑われた。薬物療法に期待できず、CTで他臓器転移なく、右乳房腫瘍は切除可能と判断し、９月単純乳房切除＋分層植皮施行した。17×10cm大の悪性葉状腫瘍と診断された。術後1.5か月、呼吸苦、咳嗽を主訴に来院。CTで左大量胸水貯留、右多発肺転移と診断された。エリブリンを１コース施行するも、効果乏しく、術後2.5か月で永眠された。

★：優秀ポスター

EP28-13
超高齢者に生じた悪性葉状腫瘍の１例

[1]国立病院機構東広島医療センター　外科、
[2]国立病院機構東広島医療センター　病理診断科
宮本　和明[1]、松原　一樹[1]、高畑　明寛[1]、河内　雅年[1]、堀田　龍一[1]、
井上　雅史[1]、豊田　和広[1]、貞本　誠治[1]、高橋　忠照[1]、服部　拓也[2]、
万代　光一[2]

【はじめに】葉状腫瘍phyllodes tumorは,結合織性および上皮性腫瘍の一つであり, 乳癌取り扱い規約およびWHO 分類において, 良性benign, 境界悪性borderline, 悪性 malignantの三つに分類される. 好発年齢は, 線維腺腫と比べて高齢であり, 40歳から50歳に比較的多く認められる. 頻度は乳腺悪性腫瘍全体の僅か0.1%程度であり極めて稀な腫瘍である. 今回我々は, 超高齢者に認められた悪性葉状腫瘍の手術症例を経験したので文献的な考察を加えて報告する.【症例】90歳女性. 右乳房に 9cm 大の腫瘤を自覚し来院. 乳腺造影エコーおよびMRIにて悪性を示唆する造影パターンを呈する腫瘍であり, 画像上遠隔転移は認められなかった. 術前針生検にて非上皮性悪性腫瘍と診断し,手術（乳房全切除術およびセンチネルリンパ節生検）を施行した. 最終病理診断は, 悪性葉状腫瘍であり腫瘍細胞はER, PgR, HER2陰性のトリプルネガティブサブタイプ, Ki-67LIが60%と高値であった. 核分裂像は25個/10HPFに認められた.術後は経過良好であったが, 術後11カ月で, 脳および肺に転移を来し永眠された.【考察】悪性葉状腫瘍は非常に稀であり, 生物学的悪性度や薬物治療・放射線治療の有用性など, 未だ多くが未解明のままである. 今回, 超高齢者であったことから従来の化学療法も施行困難であった. 現時点では, 比較的早期に発見し, 外科的に完全な切除を行うことが最善の治療であると考えられた. 近年になり*MED12*や*TERT*の遺伝子変異が報告されてきており, 葉状腫瘍の悪性化の原因や治療の標的が明らかにされる可能性がある. 大規模な症例の集積とDNA, RNA, タンパク質についての網羅的な解析が期待される.

EP28-14
初診時にインプラント関連リンパ腫と鑑別を要した乳房葉状腫瘍の１例

[1]和歌山県立医科大学医学部、[2]和歌山県立医科大学　外科学第一講座
西松　真奈[1]、宮坂　美和子[2]、清井　めぐみ[2]、川路　万理[2]、中西　仁美[2]、
藤原　有希[2]、立石　華穂[2]、平井　慶充[2]、西村　好晴[2]

はじめに：Brest Implant-Associated Anaplastic Large Cell Lymphoma（BIA-ALCL）は、乳房再建手術や豊胸術で挿入した乳房インプラントの周囲に生じる稀なリンパ腫である。BIA-ALCLの多くはインプラントと周囲の被膜除去のみで軽快する。初発症状の多くは、遅発性のインプラント周囲の漿液腫である。腫瘤を形成する場合もあり、インプラント挿入症例ではその他の乳房腫瘤との鑑別を要する。今回豊胸術後の乳房に発生した葉状腫瘍を経験したので文献的考察を加えて報告する。
症例：40歳代女性。7年前に両側豊胸術施行。右乳房にしこりを自覚し、その後増大を認めたため前医受診し、精査加療目的で紹介受診された。視触診で右A区域に5㎝大の腫瘤を触知し、BIA-ALCLが疑われた。エコーにて右Aのインプラント前面に接して46㎜大の境界明瞭内部にスリット構造を認めるような楕円形の低エコー腫瘤認めた。造影MRIでは、右A区域に境界比較的明瞭な早期濃染、漸増パターンの腫瘤を認め、インプラントの被膜と接していた。画像検査の結果、葉状腫瘍を疑い針生検を施行し、葉状腫瘍（良性～境界悪性）の診断となった。腫瘍直上を切開し、1㎝程度のマージンをつけ腫瘍切除術を施行した。インプラントの被膜は腫瘍と接しており一部腫瘍とともに切除した。術後病理組織診断では、乳腺小葉構造は不明瞭化し、スリット構造を示す導管や乳腺間質の増殖が広範囲にみられ、葉状構造が散見された。乳腺間質細胞は密度が増加しており、不均一な分布を示し、増生する間質細胞に核腫大や核形不整に示される軽度～中等度の細胞異型が見られた。間質成分の増生は認めなかった。以上より良性葉状腫瘍の最終診断となった。術後1年経過した現在明らかな再発徴候は認めておらず、外来経過観察中である。
考察：豊胸術後の乳房に腫瘤が発生する経験は少なくない。これまでは、検査時にマンモグラフィが使用できなかったり、針生検などでインプラントを損傷するリスクがあったりというところを注意するだけであった。近年、BIA-ALCLの報告があり、インプラント挿入後乳房腫瘤の鑑別疾患としてBIA-ALCLも念頭に置く必要がある。今回はエコーやMRIで比較的容易に葉状腫瘍の診断が出来た。
結語：BIA-ALCLと鑑別を要した葉状腫瘍の1例を経験した。

EP28-15
良性葉状腫瘍内に発生した扁平上皮癌の一例

[1]東京医科歯科大学病院　乳腺外科、[2]東京医科歯科大学病院　放射線診断科、
[3]東京医科歯科大学病院　病理部
林　久美子[1]、吉野　真穂[1]、細矢　徳子[1]、佐川　倫子[1]、小田　剛史[1]、
中川　剛士[1]、森　美央[2]、藤岡　友之[2]、大西　威一郎[3]

【緒言】
乳腺扁平上皮癌は乳癌の特殊型に分類され、全乳癌における発生頻度は本邦では0.1%と極めて稀な疾患である。また葉状腫瘍自体も乳腺腫瘍の0.3-0.9%であり中でも乳癌合併症例は極めて稀である。今回線維腺腫の術前診断で腫瘍切除術を施行し、良性葉状腫瘍内に扁平上皮癌を認めた稀有な一例を経験したため文献的考察を含め報告する。
【症例】
症例は49歳女性。2020年11月の検診乳房超音波検査では両側乳房内に異常の指摘はなかった。2021年7月左乳房腫瘤を自覚し前医受診。乳房超音波検査で左乳房CD区域に30mm大の不整形腫瘤を認め、短期間での増大のため精査加療目的に当院へ紹介となった。身体所見では左乳房CD区域に可動性良好な3cm大の腫瘤を触知した。マンモグラフィでは左乳房C区域に境界明瞭な高濃度腫瘤を認めた。乳房造影MRI検査では左乳房C区域に27mm大の境界明瞭なfast-persistent patternの造影効果を示す楕円形腫瘤を認め、線維腺腫が疑われた。乳房超音波検査は前医同様の所見で、超音波ガイド下吸引組織生検を行い線維腺腫の診断であった。比較的短期間で増大傾向にあり、2021年9月に左乳房腫瘤切除術を施行。病理結果は良性葉状腫瘍内に9mmの間質への浸潤を伴う高分化型扁平上皮癌（ER:J-Score 0, PR: J-score 0, HER2陰性, Ki-67 21%）を認め、切除断端は陰性であった。また摘出した腫瘍の辺縁部に通常型乳管過形成が混在している所見であったが両者に連続性は確認できなかった。左乳癌T1bN0M0 Stage Iの診断で追加治療として左乳房部分切除（追加切除）とセンチネルリンパ節生検を施行し、術後補助療法としてAC followed by DTX療法および残存乳房照射を施行し経過観察中である。
【考察】
乳腺扁平上皮癌はそれ自体が稀であるが、通常腺癌などが扁平上皮化生を来たす混合型が多いとされる。本例は切除した腫瘍内に扁平上皮癌以外の癌組織を認めない純型の扁平上皮癌であった。葉状腫瘍は稀ながら上皮成分が扁平上皮化生をきたす報告もあり、本例はそちらに該当すると考えられた。
【結語】
良性葉状腫瘍が扁平上皮化生をきたし癌化した極めて稀な一例を経験したので臨床経過を報告する。

EP28-16
線維腺腫として経過観察中，急速増大を認め，葉状腫瘍内乳癌の診断に至った一例

富山大学　学術研究部医学系　消化器・腫瘍・総合外科
山本　祥子、荒木　美聡、松井　恒志、金谷　瑛美、酒井　彩乃、三輪　武史、
藤井　努

【はじめに】
乳房葉状腫瘍は中高年女性に好発し，全乳房腫瘍の１%に満たない稀な線維性上皮性腫瘍である．葉状腫瘍内に乳癌を認める症例報告は本邦でも散見されるのみであり，さらに稀である．今回，線維腺腫として経過観察中に急速増大し，針生検で葉状腫瘍，DCISの合併と診断された稀な一例を経験したため，報告する．
【症例】
57歳女性．X年2月に右乳房腫瘤を主訴に前医を受診．右乳房A区域に超音波検査で18 mm大の境界明瞭な低エコー腫瘤を認めた．内部粗造，後方エコーは不変で，針生検を施行したが，悪性所見は認めなかった．経過観察の方針となり，X年8月に再検したところ，内部性状に変化はないが28mm大とやや増大．X＋1年3月に腫瘤は43 mm大まで増大し，内部にスリット状の高エコー像を認め，一部後方エコーがやや増強しているように観察された．増大および内部性状に変化を認めたため，再度針生検を施行したところ，線維腺腫の診断であった．同年6月には腫瘍径は50 mm大とさらに増大し，後方エコーが増強している部分の明らかな増大を認め，この部分を含むように再生検を施行したところ，DCISおよび葉状腫瘍疑いの結果であった．その後，当院での治療を希望され，当科紹介受診．同年9月に右乳房全切除術，センチネルリンパ節生検を施行した．術後病理組織学的検査から，本症例は葉状腫瘍内に発生したDCISと診断．現在再発なく，経過観察を継続している．
【考察】
乳癌を合併した葉状腫瘍の多くが術前に線維腺腫や葉状腫瘍の診断で腫瘍を摘出し，術後病理検査で癌合併葉状腫瘍であったと判明している．
本例は経過中に増大，エコーでも内部構造が変化しており，変化した部分を生検することで術前よりDCISの合併を診断できた稀な一例を経験したため，若干の文献的考察を含めて報告する．

★：優秀ポスター

EP28-17
当科における葉状腫瘍症例の臨床病理学的検討

[1]新潟県立中央病院　外科、[2]新潟県立中央病院病理診断科
佐藤　友威[1]、武藤　一朗[1]、酒井　剛[2]、成瀬　香菜[1]

緒言　葉状腫瘍（PT）は全乳房腫瘍の1%以下と稀で、線維腺腫（FA）との鑑別や局所再発が問題となることが多い。当科におけるPT切除例を臨床病理学的に検討した。
対象　2007年から2021年までの15年間に切除を行った11例12病変（同時両側1例）のPT症例。
結果　平均年齢48.1歳（中央値47.5歳、28-80歳）。平均腫瘍径6.6㎝（中央値5.4㎝、1.5-23㎝）、術前針生検での診断はFA4例、PTの可能性もあるがFAをより疑う4例（内1例は急速増大し、再生検を行い、化生癌か肉腫などの悪性腫瘍と診断）、境界悪性PT1例、PT2例、PT疑い1例と偽陰性率33.3%であった。最終的に良性4例、境界悪性5例、悪性2例3病変（両側同時1例）。悪性PTの3病変は、針生検でPT（1病変）、PTの可能性もあるがよりFAを疑う（2病変）と診断されていた。切除術式は、腫瘍核出術（Tm）4例[内1例追加乳房部分切除（Bp）]、Bp3例4病変[内1例は追加乳房切除（Bt）]、Bt4例。再発は、Tmを行った2例に局所再発を来たしBpを行い、悪性葉状腫瘍の1例が遠隔転移を来たし死亡した。他に1例が他病死し、9例は生存中である。局所再発を来たした2例は、初回Tm時良性PTと診断されたものが、1年後の局所再発時も良性PTであった症例と、初回Tm時FAと診断され、6か月後の局所再発時境界悪性PTと診断され、後方視的に初回Tm時もPTであったと診断が変わった症例であった。その他、境界悪性PT内に非浸潤性小葉癌が合併した1例と乳癌との合併を4例[同時同側2例（浸潤癌1例、非浸潤癌1例）、同時対側1例、異時対側1例]に認めた。
考察　針生検でのPTの正診率は高いとは言えず、FAと診断されても腫瘍径が大きい症例、増大傾向がある症例に対しては摘出生検する必要があると思われた。またFAと診断されてもしばらくは経過観察したほうが良いと思われた。Tmのみでは局所再発のリスクが高く、Tm後にPTと診断された場合は追加切除するなど、切除断端を陰性にする必要があると思われた。両側例や乳癌と合併する可能性もあり、同側乳房のみならず、対側乳房についてもMRIを施行するなど注意深い検索が必要と思われた。

EP28-18
悪性腺筋上皮腫との鑑別を要した乳腺境界型葉状腫瘍の１例

[1]医療法人DIC 宇都宮セントラルクリニック　乳腺外科、
[2]医療法人DIC 宇都宮セントラルクリニック　放射線科、
[3]獨協医科大学日光医療センター　外科
石塚　梓[1]、伊藤　淳[1]、山口　悟[3]、佐藤　俊彦[2]

乳腺葉状腫瘍は、臨床的に遭遇する多くは良性であるものの、境界型や、稀に悪性の葉状腫瘍も存在し、その診断や治療には十分な注意を要する。我々は、病理診断上悪性腺筋上皮腫との鑑別を要した境界型葉状腫瘍の１例を経験したので報告する。
43歳女性。両側の乳腺嚢胞にて当科で年１回の経過観察を行っていたが、今回USで左2時に長径20mmほどの分葉形高エコー腫瘤を新たに認めた。視触診でも同様に左C領域に2cmの弾性硬の腫瘤を触知。MMGは不均一高濃度で明らかな所見を認めなかった。乳房造影MRIを施行したところ、左C領域に径2cmの分葉形、辺縁不整、内部不均一なmass lesionを認め、Time Intensity Curveではfast-washout pattern、拡散強調画像でも高信号を認め、BIRADSカテゴリー 5 浸潤癌を疑う結果であった。USガイド下に吸引式組織生検を施行、Invasive ductal carcinoma, pleomorphic pattern,化生癌との鑑別を要する所見であり、ER陽性、PgR境界域、HER2陰性であった。PETでは明らかな腋窩リンパ節転移、遠隔転移を認めず、左乳癌 cT1cN0M0 stage1の診断にて左乳房部分切除＋センチネルリンパ節生検を施行。術直前のマーキングUSでは１ヶ月前と比較して腫瘍の増大を認め、高悪性度の病変が疑われた。摘出標本の病理は、悪性腺筋上皮腫との診断。術後の加療内容を検討するなかで、ご本人より他施設へのセカンドオピニオンを希望され、そちらで摘出標本の再鏡検を行ったところ境界型葉状腫瘍の診断となった。術後は薬物療法および温存乳房の放射線治療は施行せず、現在経過観察のみで無再発経過中である。

EP28-19
急速に増大し切除した授乳性腺腫の１例

みやぎ県南中核病院　乳腺外科
鈴木　幸正

授乳性腺腫は（Lactating adenoma）は、妊娠期または授乳期に発生する良性腫瘍で 、病理学的には著明な分泌傾向を伴う管状腺管構造を示す稀な腺腫である。今回、我々は授乳期に急速増大を認めたため切除を行なった症例を経験したので報告する。症例は２９歳　女性で、既往歴、家族歴に特記事項なし。第一子を出産後、授乳開始時に右乳房に約１cmの腫瘤を自覚したが放置していた。出産後６ヶ月頃より腫瘤が急速に増大したため近医を受診し、当科を紹介された。来院時、右A領域に約６cmの弾性軟の腫瘤を触知、皮膚は腫瘍に伸展され変色していた。腋窩リンパ節は触知しなかった。マンモグラフィではやや粗大な石灰化を伴う腫瘤を認めC－３、USでは同部位に約６cmの大きさで内部に液貯留を認める嚢胞性腫瘤でC-3と診断した。MRIでは右乳房上内側部に内部にfluidを伴う約６cmの嚢胞性腫瘤であった。針生検および嚢胞部の細胞診はいずれも正常または良性であった。その後、腫瘍部の発熱、発赤、疼痛等の症状が出現し来院。腫瘍の嚢胞部分の乳腺炎と判断し切開排膿ドレナージを行なった。細菌培養は陰性だったが、細胞診で炎症性細胞が多数みられ腫瘍に伴う乳腺炎と診断した。切開時は黄色の膿瘍が排出されたが、翌日には乳汁となった。良性腫瘍と思われたが、腫瘤は増大傾向で乳腺炎の原因となっていると考えられ、確定診断を得る目的もあり切除の方針となった。ブロモクリプチンを内服し、乳汁分泌を抑制した後、全身麻酔下に乳腺腫瘤摘出術を行った。病理の結果は授乳性腺腫であった。周囲には腺腫より分泌された乳汁による嚢胞が形成されていた。切除断端まで腫瘍が及んでいたが、本疾患は良性腫瘍であり、授乳終了後に自然消退すると報告されており、追加切除はせずに現在も経過観察している。
授乳期および妊娠期に発生した乳腺腫瘤は授乳性腺腫の可能性を念頭に入れた診察が必要で、状況によっては外科的治療を検討すべきと考えられた。

EP28-20
結節性筋膜炎の１例

[1]泉中央乳腺クリニック、[2]東北公済病院　病理診断科
中島　護雄[1]、武田　元博[1]、渡邉　みか[2]

結節性筋膜炎はWHO分類第４版（2012）から間葉系腫瘍の項目に新たに追加された疾患である。全年齢に生じるが、特に若年～中年成人の四肢皮下に好発する。主に皮下浅在筋膜より生じる線維芽細胞性腫瘍様病変で、ときに乳房に及ぶ。急速に発育して直径１～２㎝程度（5cm未満）の孤立性結節を形成するが、通常は２～３ヶ月程度で発育を停止する。約半数の症例では軽度の圧痛や自発痛を伴う。臨床的に乳癌、肉腫などの悪性病変と鑑別が難しく、病理学的にも境界悪性～悪性病変との鑑別を要することから、認識しておく必要のある疾患である。
症例は45歳女性。前医で左乳腺線維腺腫をフォロー中、対側乳房（右）に悪性を疑わせる新出腫瘤を認めたが、転居に伴い、当院に間もなく紹介となった。自覚症状なし。触診では右AC境界に硬結を触知。MMGでは右M-Iに構築の乱れを認め、カテゴリー４と診断。USでは右12時Cに0.9㎝の境界不明瞭、内部低エコー・不均質の不整形腫瘤で、カテゴリー４。CNBを施行し、第一報はMalignant(Invasive ca. suggestive)、免染追加後の第二報はIndeterminate(mesenchymal proliferative lesion)、更なる免染追加後の第三報はBenign(Nodular fasciitis suggestive)。本人の希望もあり後日切除生検を行い、最終的に結節性筋膜炎の診断で、針生検の最終診断と一致した。切除生検と針生検の間隔は約3か月あったが、その間にUS上の腫瘍径は0.9→0.7㎝とやや縮小、病理所見上も針生検時よりも細胞成分が少なく膠原線維成分が多くなっており、やや陳旧化していた。
画像・病理所見ともに悪性腫瘍と鑑別が難しいが、このような疾患・病態を認識、理解することが、慎重に経過観察することも含め、適切な対応の一助になると考えられる。

★：優秀ポスター

EP28-21
若年性線維腺腫の２例

[1]大崎市民病院　乳腺外科、[2]大崎市民病院病理診断科、[3]大崎市民病院看護部
吉田　龍一[1]、中川　紗紀[1]、昆　智美[1]、王　慧麗[1]、岩井　美里[1,3]、
坂元　和宏[2]

【はじめに】線維腺腫は若年女性に多く見られる良性腫瘍であるが、時に巨大化した若年性線維腺腫に遭遇する。今回2例の若年性線維腺腫を経験したので文献的考察を加え報告する。【症例1】13歳女性。約1年半前に右乳腺の肥大に気づいたが、その後徐々に大きくなったため近医受診し当科紹介された。右乳房内下方を中心とした10cm大の境界明瞭な弾性硬の腫瘤を認めた。画像所見や年齢から若年性線維腺腫の診断で全身麻酔下に切除術を施行した。乳房下溝線より腫瘤表面に到り、腫瘤に沿って正常乳腺から鋭的に剥離し摘出した。病理所見は12cm大の若年性線維腺腫で境界明瞭、悪性所見を認めなかった。切除部位に吸引式ドレーンを留置したのみで整容性は問題なく、術翌日にドレーン抜去、術後3日目に退院した。10日後再来時乳頭が陥凹していたがその2週間後には突出し左右差はなかった。【症例2】16歳女性。3か月前、左A区域に2cmくらいのしこりに気づいたが徐々に増大、6cm大となり近医受診、針生検で線維腺腫の診断、手術目的に当科紹介された。経過より若年性線維腺腫の診断で摘出術を行った。病理所見は7cm大の境界明瞭な腫瘤で腺成分と線維化を中心とした間質成分からなり悪性所見は認めず、若年性線維腺腫と診断された。
【考察】若年性線維腺腫は通常の線維腺腫に比し若年に発症する線維腺腫で，組織学的には間質細胞と乳管上皮の過形成から成る。治療は文献的にも腫瘤切除でよいとされ、今回の2例も腫瘤摘出のみ行った。2例とも正常乳腺は腫瘍により圧排菲薄化していたが、腫瘤を摘出したことにより乳房の形状はほぼ左右差がなくなり変形も見られなかった。症例1はB区域中心であったため乳房下溝線の切開で創が目立たないが、症例2はA区域のため腫瘤直上に皮切を置かざるを得なかった。2例とも切除後皮膚縫合しただけであるが整容性には問題なかった。葉状腫瘍との鑑別が問題となるが、一般に葉状腫瘍は発症年齢は30歳以降が多い。針生検では確定できない場合も少なくないが、少なくとも20歳以下では葉状腫瘍はまれであり、整容性や乳腺の発達を考慮すれば手術適応と考えられ、まずは腫瘤摘出し病理所見結果で追加切除の必要性を決定すべきと考える。

EP28-22
診断に難渋した高齢男性における乳腺嚢胞内腫瘍の一例

[1]済生会川口総合病院　外科、[2]済生会川口総合病院　病理診断科
杉野　麻帆[1]、村上　郁[1]、髙橋　由佳[1]、石戸　保典[1]、大内　一智[1]、
山崎　早苗[2]

症例は70歳男性。1年前からの右乳房の異常と腫瘤増大を自覚したため当科を受診した。
受診時、右乳頭直下にゴルフボール大の弾性硬の腫瘤を認めた。超音波検査で乳頭直下に約50mm大の境界明瞭な嚢胞内腫瘍を認めた。充実性部分は広基性に嚢胞壁より立ち上がり、乳頭状を呈し、血流豊富な所見であった。また嚢胞部は液面形成をしており、血球成分の沈殿が示唆された。以上より、嚢胞内癌が疑われた。
針生検では軽度の核腫大を示す腺管を認めたが、核異型は軽度で積極的に悪性とするには乏しい所見であったため判定不能であった。嚢胞内の液体成分は血性で、異形細胞を含んでいた。核異型は軽度であるが細胞密度は高く、悪性を疑う所見であった。VABでも細胞異形の強い細胞が観察されたが、上皮の量が少なく悪性の診断確定には至らなかった。所見上、悪性腫瘍を強く疑うためMRIを施行した。MRIでは同腫瘤は多房性の嚢胞内腫瘤像を呈し、充実部はrapid-plateauの造影パターンを示し、嚢胞内癌を疑う所見であった。以上より、臨床的に悪性腫瘍が疑われるため、摘出手術を予定している。
高齢男性における乳腺嚢胞内腫瘤の１例を経験した。摘出検体の病理結果を含めた経過の詳細に文献的考察を加えて報告する。

EP28-23
乳房のIgG4関連疾患症例

東京女子医科大学附属成人医学センター　乳腺外科
青山　圭

乳房にIgG4関連硬化性疾患が生じ、長期経過観察中の症例について検討した。症例は69歳女性、52歳ごろより両側線維腺腫にて定期的に近医受診。56歳の時に両側腫瘤増大を認め、当院受診。48歳の時に眼窩偽腫瘍との診断にてステロイド治療を受けていた。初診時両側に腫瘤様硬結を触知、超音波検査にて乳腺組織全体を占める分葉楕円形腫瘤を認め、マンモグラフィ検査では高濃度乳腺であった。画像上はリンパ腫等も疑われ超音波下針組織生検施行し、病理検査所見は間質の線維化、リンパ形質細胞浸潤を認めた。悪性所見は認めず、経過観察中に肺病変が出現し、IgG4関連疾患との診断に至った。

EP28-24
乳癌との鑑別を要したIgG4関連疾患に伴う右乳腺腫瘤の１例

[1]東邦大学医療センター大森病院　乳腺内分泌外科、
[2]東邦大学医療センター大森病院　病理診断科、[3]池上総合病院　乳腺外科、
[4]荏原病院　乳腺外科
須磨崎　真[1]、黒瀬　泰子[2]、齋藤　芙美[1]、柴山　朋子[3]、日野　眞人[4]、
栃木　直文[2]、澁谷　和俊[2]、緒方　秀昭[1]

症例は46歳女性　両側顎下腺腫大を契機にIgG4関連疾患疑われ胸腹部CTを施行したところ、右乳腺腫瘤を指摘され当科受診となった。家族歴・既往歴・内服歴に特記すべきことなし。乳房診察所見は皮膚所見を認めず右乳房A領域に辺縁不明瞭で楕円形、弾性硬の腫瘤を触知した。血液生化学所見では血清IgG4 369 mg/dL (基準値135 mg/dL) 高値を認めた。超音波検査では右A領域に21×17×8mmの不均一な内部エコーを示す境界不明瞭な低エコー域を認めた。CT検査では右乳腺腫瘤のほか、膵体尾部の腫大を認めた。乳房MRIでは右A領域に15mm大の境界明瞭な結節病変を認め、早期濃染を呈する造影様式を示し乳癌が示唆された。右乳腺腫瘤に対して吸引式組織針生検を施行、病理組織学的所見ではリンパ球や形質細胞の間質浸潤を認めたが、乳管上皮は二相性を保ち乳癌は認めなかった。免疫組織化学的には、22/High-power filed のIgG陽性細胞を認め、IgG4/IgG陽性細胞比は75%程度であった。IgG4関連疾患包括診断基準（複数臓器の特徴的な限局性腫大や腫瘤性病変、高Ｉｇ G4血症および罹患病変の病理組織学的所見）を満たすことからIgG4関連疾患と診断した。
　IgG4関連疾患は本邦から報告された新しい疾患概念として注目されている。免疫異常や血中IgG4高値に加え、リンパ球とIgG4陽性形質細胞浸潤により全身諸臓器の腫大や結節・肥厚性病変などを認める原因不明の疾患である。罹患臓器は肺・肝・甲状腺・膵臓・胆管・涙腺・唾液腺など多岐に渡り、全身疾患としての特徴を有する。本疾患は難病指定されており、患者数は全国で8000人程度と推定されている。IgG4関連疾患に伴う乳腺腫瘤形成は稀な病態であり文献的考察を踏まえて報告する。

★：優秀ポスター

EP28-25
乳癌との鑑別を要したIgG4関連乳腺炎の１例

山口労災病院　外科
岩村　道憲、河野　和明、竹内　雅大、加藤　智栄

【はじめに】
今回我々は乳癌との鑑別を要したIgG4関連乳腺炎の１例を経験したの文献的考察を加え報告する。
【症例】
53歳、女性。主訴は右乳房腫瘤。現病歴はX年6月に両下顎無痛性腫脹を主訴に当院耳鼻科紹介受診。IgG4関連疾患が疑われたが精査は希望されず経過観察となり、その後自然軽快。X年7月に左乳房腫瘤を自覚し、当科受診。MG、USで異常なく年1回フォローアップされていた。X+3年10月に右乳房AC区域に2cm大の腫瘤を自覚。USで18.3x11.2x17.5mm、境界明瞭粗造な低エコー腫瘤を認め、CNB施行。「No evidence of malignancy。リンパ球主体の高度炎症像」の診断で経過観察された。X+4年6月に同部の腫瘤が4cm大に増大したため再受診。USで29.1x38.9x17.4mmの境界明瞭粗造な低エコー腫瘤を認め、CNB施行。「probable IgG4 related disease (no evidence of malignancy)」と診断され精査。血清IgG4は358mg/dlと高値、免疫染色でIgG4陽性細胞数/IgG陽性細胞数＝110個/170個＝65%、かつIgG4陽性細胞10/HPFはいくつもみられ、IgG4関連疾患包括診断基準をすべて満たし、確定診断群となった。全身性疾患の可能性もあるため当院膠原病内科へ紹介。MRCPで中～下部胆管の軽度狭窄を指摘された以外は、IgG4関連疾患は認めず、0.6mg/kgからステロイドを開始されてた。その後は血清IgG4値は徐々に低下してきており、乳腺炎に関しては今後も当科で経過観察していく予定である。
【文献的考察】
IgG4関連疾患は全身の諸臓器にCD4やCD8陽性Tリンパ球とIgG4陽性形質細胞が浸潤する全身性疾患である。病変が複数臓器に及び全身疾患としての特徴を有することが多いが、本症例のように乳腺単一臓器病変の場合もある。自己免疫機序の関与が考えられているが、原因は不明である。ステロイド治療が第一選択となるが、減量、中断によって再発が認められる難治性の疾患である。
【まとめ】
IgG4関連疾患は本邦より発信された新しい概念で、まだ不明な点が多く、今後も症例を重ねて病態の解明を行うことが重要である。

EP28-26
２度の再発を経て悪性転化したと考えられるadenomyopitheliomaの１例

[1]東邦大学医療センター　大橋病院　外科、
[2]東邦大学医療センター　大橋病院　病理部、[3]清智会記念病院　外科
佐々木　彩[3]、長田　拓哉[1]、田中　英則[3]、岡本　康[1]、横内　幸[2]

【はじめに】乳腺adenomyopitheliomaは乳管の腺上皮細胞と筋上皮細胞が同時に腫瘍増殖する極めて稀な疾患である。今回我々は２度の再発を経て悪性転化したと考えられる adenomyopitheliomaの１例を経験したので報告する。【症例】63歳女性。主訴は右乳房腫瘤。現病歴は53歳時、右乳房C領域に4cm大のしこりを自覚し当院受診。超音波検査にて多発嚢胞内腫瘍を認め、Intradactal papillomaの術前診断にて右乳房部分切除施行。術後病理診断はIntradactal papillomaであり追加切除等は行わずフォローアップされた。55歳時、超音波検査にて同部位に増大する嚢胞を認め、再度右乳房部分切除を施行された。術後病理診断は前回と同様に Intradactal papillomaであり、術後フォローアップ継続された。63歳時、再度右乳房に腫瘤を自覚し、超音波検査にてC領域に辺縁不整、内部不均一な4cm大の腫瘤を認めた。CNBにて繊維腺腫あるいは葉状腫瘍の診断となり、右乳房部分切除および腋下リンパ節切除(サンプリング)が施行された。術後病理診断にて管状構造とその周囲を取り囲む明調な筋上皮細胞、そして腺管の間に介在する紡錘形細胞の増殖を認めadenomyopithelioma (ER-,PgR-,HER2-)と診断された。細胞異型は乏しく、核分裂像も少なかったが、リンパ節転移＋であり悪性転化と考えられた。【考察】乳腺由来のadenomyopitheliomaは低悪性度の稀な腫瘍と考えられるが、悪性転化した場合には再発や多臓器転移を起こす危険性があり、乳癌に準じた慎重な治療の追加が重要と考えられる。【結語】再発を経て 悪性転化したと考えられるadenomyopitheliomaの１例を経験した。

EP28-27
検診マンモグラフィを契機に診断された腋窩副乳発生と考えられる線維腺腫の一例

[1]済生会滋賀県病院　外科、[2]京都府立医科大学附属病院　内分泌･乳腺外科学、
[3]済生会滋賀県病院　病理診断科
大内　佳美[3]、廣谷　凪紗[1]、森田　翠[1,2]、苗村　智[3]、加藤　寿一[3]、
馬場　正道[3]

症例は50歳女性。左腋窩腫瘤を自覚し近医皮膚科を受診。左腋窩の皮下に腫瘤を認め、表皮嚢腫や腫大リンパ節を疑われ当院形成外科に紹介。左腋窩にUSで15mm大の腫瘤を認め、経過観察の方針となったがその後受診しなかった。腫瘤自覚の3ヶ月後に施行されたマンモグラフィで左腋窩腫瘤を指摘され要精査となり、2次検診目的に腫瘤自覚の6ヶ月後当科受診。左腋窩の皮下に可動性は良好なやや硬い腫瘤を触知し、乳房内には明らかな異常を認めなかった。USで左腋窩腫瘤は30mm大と6ヶ月で2倍の大きさに増大が見られた。リンパ節腫大を疑い施行した胸腹部CTでは、腋窩リンパ節腫大の原因となり得る明らかな腫瘍性病変やその他の有意なリンパ節腫大は認めなかった。局所麻酔下に針生検を施行したところリンパ節の構造は見られず、乳腺組織を認めfibroepithelial lesionと診断。増大傾向にあるため、今後神経・血管の圧迫症状を来す可能性を考慮し、また診断の確定・悪性の除外のため、全身麻酔下に摘出術を施行した。手術時、皮膚直下に境界明瞭平滑な白色調の腫瘤が見られ、腋窩の深胸筋膜は切開せずに腫瘤摘出が完了した。摘出検体にて線維腺腫の診断が確定し、明らかな葉状腫瘍の成分や悪性所見は伴わなかった。検診マンモグラフィを契機に診断された腋窩副乳発生と考えられる線維腺腫の一例を経験したので、文献的考察を加えて報告する。

EP28-28
小児に発症した乳管内乳頭腫の１例

[1]新潟県立中央病院　外科、[2]新潟県立中央病院　病理診断科
成瀬　香菜[1]、佐藤　友威[1]、武藤　一朗[1]、酒井　剛[2]

【はじめに】極めてまれな13歳女児に発症した乳管内乳頭腫の1例を経験したので報告する．【症例】13歳，女性．右乳房腫瘤と血性乳頭分泌を自覚し受診した．触診上，乳頭直下に3cm大の表面平滑な腫瘤を触れ，茶色の乳頭分泌物を認めた.乳腺エコーでは,37mm大の立ち上がり急峻な嚢胞内腫瘤を認め，乳管内乳頭腫を疑った．乳腺造影MRIでは，境界明瞭な嚢胞内に充実性結節と血性成分を認めた．充実部分のtime-intensity curveは，fast-washoutパターンを示した．乳頭分泌物の細胞診上，悪性所見は認めなかった．若年であり，マンモグラフィと針生検は施行しなかった．以上より，乳管内乳頭腫を疑い，乳房腫瘤摘出術を施行した．病理結果は，線維性間質を伴う腺管増殖に一部梗塞性壊死が認められ，乳管内乳頭腫と診断された.【考察】乳管内乳頭腫は，30歳後半から50歳台に好発とする良性疾患で，全乳腺腫瘍の約1%を占める．15歳以下の小児における発症報告は少なく，本邦では4例のみであった．臨床症状としては，約70%が乳頭分泌を主訴とすると言われているが,成人では近年の検診の普及に伴い,無症状での指摘も増えてきている．成人に発症した乳管内乳頭腫の場合，経過観察とする場合もあるが，まれに乳管内乳頭腫に乳癌が合併することもあり，特に末梢乳管での発症でリスクが高いと言われている．小児に発生する乳房腫瘤は，線維腺腫が多くを占め，悪性である可能性は極めて低いが，今回の症例では，切除しない限り乳頭分泌が続いてしまうことや，診断を確定するために腫瘤摘出術を行った．小児期における乳房手術は，整容面や乳腺機能の温存についても配慮する必要があり，今後の二次性徴への影響がないかも含めて慎重に経過観察する必要がある.

★：優秀ポスター

EP28-29
多発乳房神経鞘腫の１例

[1]高松赤十字病院　卒後臨床研修センター、[2]高松赤十字病院胸部・乳腺外科
佐治　万里江[1]、法村　尚子[2]、倉石　佳奈[2]、藤本　啓介[2]、久保　尊子[2]、
澤田　徹[2]、監崎　孝一郎[2]、三浦　一真[2]

【はじめに】乳房神経鞘腫は非上皮性腫瘍の良性腫瘍に分類される。乳房原発の神経鞘腫という極めて稀な１例を経験したため報告する。

【症例】70代女性。子宮体癌の既往歴あり。30年前に右乳腺良性腫瘍で手術歴あり(詳細不明)。当院婦人科にて子宮体癌の精査中、PET-CT検査で右乳房皮下結節を指摘されたため、当科を紹介受診となった。初診時のエコー検査では右のA区域、AC区域、C区域に10㎜大の低エコー腫瘤を３か所認めた。また明らかな腋窩リンパ節腫大は認めなかった。同日のマンモグラフィ検査では、右乳房に境界明瞭な辺縁平滑腫瘤を認め、カテゴリー３に分類された。視触診では皮膚変化はなく、エコー指摘病変は触知可能であり、可動性良好であった。また明らかな腋窩リンパ節腫大は認めなかった。腫瘤に対して細胞診を施行したところ、３か所すべてがcellular atypiaの診断であった。
子宮体癌に対しては１ヶ月前に腹腔鏡下子宮全摘術と両側卵巣摘出術を施行され、術後補助化学療法を行うかの検討中であったため、化学療法開始前に精査目的で局所麻酔下に３か所すべての右乳腺腫瘍摘出術を施行した。切除組織の病理組織検査では、3か所ともSchwannoma、Antoni A typeの診断であった。またすべて良性腫瘍であったため追加の切除は行わなかった。

【考察】神経鞘腫は、末梢神経を構成するSchwann細胞由来の腫瘍であり、多くは四肢屈側、頸部、頭部、縦隔、後腹膜に発生することが知られている。乳腺原発は全神経鞘腫の2.6%であり、更には全乳腺良性腫瘍の0.2%と稀な疾患である。臨床症状としては、末梢神経に発生する場合は圧痛や放散性疼痛を伴うこともあるとされているが、多くは無症状とされており、本症例でもPET-CT検査で偶発的に発見されている。そもそも神経鞘腫は良性腫瘍であるにも関わらず、PET-CT検査で集積を認める報告が多く、悪性腫瘍との鑑別を困難にしたとも考えられる。神経鞘腫のPET-CT検査の有用性について考察する。また本症例は乳房内に３か所腫瘤を認めた。本邦の論文では乳房内に３か所同時に神経鞘腫を認めた報告はなく、海外論文でも２か所の神経鞘腫を同時に乳房内に認めた症例の報告のみであった。極めて稀な本症例を、文献的考察を加えて報告する。

EP28-30
乳がん検診を契機に発見された多発性脂腺嚢腫の13例

[1]黒沢病院附属ヘルスパーククリニック　乳腺科、[2]双愛クリニック
栗原　照昌[1,2]

多発性脂腺嚢腫は常染色体優性の形式をとる遺伝性疾患で、脂腺導管への分化を示す嚢腫状過誤腫の一種であり、腋窩、前胸部、上肢に好発する比較的稀な疾患である。今回、乳房部や腋窩部に発生し、乳がん検診を契機に発見された多発性脂腺嚢腫の13例を報告する。
組織診断にまで至った典型的症例：56歳女性。過去に受けてきたマンモグラフィ検診では脂肪腫として扱われてきた。今回の乳房視触診では両側乳房を含めた前胸部から上腹部に、大きさ1cm前後の多数の皮下腫瘤を認めた。マンモグラフィでは両側乳房に脂肪濃度を含む円形腫瘤が多発し、MLO像では腫瘤像内部の尾側に三日月状の液面形成がみられた(カテゴリー 2)。超音波検査では、境界明瞭、内部エコー均質の整型皮下腫瘤として描出された。確定診断を目的とした組織生検では、顆粒層のない扁平上皮で裏打ちされた嚢胞を形成し、脂腺を含むことより脂腺嚢腫と診断された。その後、母親も同様の所見を有していることが判明している。
現在までに13例の多発性脂腺嚢腫を経験している。明らかに家族歴を有していたのは3例であった。臨床的特徴としては、①乳房視触診では腋窩、乳房、前胸部、上腹部に至る範囲に多発性の皮下腫瘤を認めた。②マンモグラフィ施行12例のうち2例はカテゴリー 1であったが、10例では腋窩や乳房内に脂肪濃度を含む円形腫瘤を認めた(カテゴリー 2)。③超音波検査施行8例ではいずれも境界明瞭、内部エコー均質の整型皮下腫瘤として描出された。生検例は2例、感染例は2例であった。
【結語】マンモグラフィでみられる脂肪濃度を含む疾患としては、脂肪腫、乳瘤、過誤腫、脂肪壊死、oil cystなどがあげられる。脂腺嚢腫は稀な疾患ではあるが、脂肪濃度を含む腫瘤を見た場合には念頭におく必要がある。マンモグラフィ検診の場ではカテゴリー 2以下で落とされるため精査にまわる可能性は少ないが、不要な精査は避ける必要がある。また、以降の乳がん検診をスムースに遂行していくためにも患者教育は重要であり、本疾患の存在と特徴を説明する必要がある。

EP28-31
男性乳房に発症し、針生検で診断できた乳腺筋線維芽細胞腫の１例

[1]堀井乳腺外科クリニック、[2]群馬大学大学院病理診断学
堀井　吉雄[1]、小山　徹也[2]

乳腺筋線維芽細胞腫は1987年にWargotzらにより報告された間葉系細胞由来の稀な腫瘍である。今回、男性乳房に生じた1例を経験したので報告する。
症例は73歳、男性。呼吸器疾患で通院中の病院で受けた胸部CT検査で左乳腺に腫瘤が認められ、乳癌の疑いで当院に紹介となった。触診で左D領域に2cmの腫瘤を触知、腋窩リンパ節には明らかな腫脹は認められなかった。マンモグラフィでは左L外側に2.6cmの境界は明瞭だが、濃度は高い腫瘤陰影を認めた。超音波検査では，左3:30に23x21x10mmの境界明瞭、分葉傾向のある腫瘤として認められた。乳癌の可能性があり、針生検を施行した。病理組織所見は紡錘形の腫瘍細胞が束状に配列しており、当初、腺筋上皮腫が考えられたが、免疫染色による確認を行ったところ、ケラチン陰性、CD10陰性、S-100陰性、一部αSMA陽性であり、腺筋上皮腫としては矛盾がある所見であった。間葉系の腫瘍を疑い更に追加検索を行なった結果、間葉系マーカーであるvimentin強陽性、CD34弱陽性、MIB1は1%以下であり、筋線維芽細胞腫で悪性所見はないと診断した。切除は希望されず、良性腫瘍と考えられるため経過観察のみ行っている。
男性乳房に発症した筋線維芽細胞腫を経験した。乳腺間質の筋線維芽細胞に由来し、男性発生例が多いとされる。診断に難渋した症例も報告されており、診断には免疫染色が必須となる。本症例も画像診断からは乳癌の可能性も考えられたが、針生検に免疫染色での検討を重ねることで診断され、過大な侵襲を避けることができた。文献的考察を加え報告する。

EP28-32
男性乳腺線維腫症の一例

[1]藤枝市立総合病院　乳腺外科、[2]藤枝市立総合病院　放射線科、
[3]藤枝市立総合病院　病理診断科
竹原　さゆり[1]、瀧　由美子[1]、池田　暁子[2]、五十嵐　達也[2]、安田　和世[3]、
甲田　賢治[3]、長谷川　聡[1]

線維腫症は線維芽細胞,筋線維芽細胞に分化した紡錘形細胞が浸潤性に増殖する疾患である.今回は男性に発症した乳腺線維腫症の１例を経験したので文献的考察を加えて報告する.症例は51歳男性.2型糖尿病に伴う高血糖のため入院中に合併症検索目的のCT撮影により,偶発的に左乳房腫瘤を指摘された.触診では左乳房C領域に可動性良好の腫瘤を触知した.マンモグラフィでは微細鋸歯状円形の高濃度腫瘤でありカテゴリー４と判定した.超音波では楕円形,境界明瞭粗造,内部低エコーを示し後方エコーは増強していた.MRIでは漸増型の造影パターンを呈していた.針生検を施行し,異型に乏しい紡錘形細胞の束状の増殖を認めた.針生検にて確定診断には至らず,4ヶ月前のCT画像と比較し急速増大傾向しており,悪性を否定できないため,診断的治療として腫瘤直上の皮膚をつけて1.5cm程度のマージンをつけて切除生検を施行した.切除生検標本ではビメンチンは陽性で,アクチンやケラチン,他乳癌に特異的なマーカーは陰性であったが,βカテニンが核内に陽性であり,乳腺線維腫症の診断に至った.乳腺線維腫症の発生頻度は乳腺原発腫瘍の約0.2%と稀であり,男性乳腺線維腫症の報告は非常に少ない.本邦での男性乳腺線維腫症の報告は2例のみであり,Pub medで検索しえた男性乳腺線維腫症の症例を含めると本報告は11例目であった.本疾患は触診や画像も所見では,悪性を疑われることが多いとされ,MRIの造影パターンが漸増型である点が唯一良性を示唆する所見とされる.また,本疾患の診断は針生検では難しいとされ,男女問わず針生検での診断率は低かった.本疾患ではβカテニン遺伝子異常によって発症するとされ,確定診断にはβカテニンが有用であり,本報告もβカテニン染色にて確定診断に至った.治療としては十分なマージンを確保した外科的切除が第一治療と考えられているが,局所再発率は高いとされる.その一方で,自然に腫瘍縮小する報告があり,非切除の選択肢が検討されている.しかし,本症例のように確定診断がつかない場合は,悪性腫瘍を放置してしまう危険があり,外科的切除が必要である.極めて稀な男性乳腺線維腫症の一例を経験した.十分なマージンを確保し腫瘤摘出術を行なった.局所再発に注意して慎重に経過観察中である.

★：優秀ポスター

EP28-33
Paget病が疑われた乳頭部腺腫の一例

独立行政法人国立病院機構栃木医療センター　外科
吉川　三緒、田村　明彦、小林　英之

[はじめに]乳頭部腺腫はまれな良性疾患であるが、乳頭乳輪部のびらん、発赤、硬結を伴うことがあり、乳房Paget病との鑑別が重要となる。[症例]50歳、女性。左乳頭のびらんと出血を主訴に皮膚科を受診し、紹介受診となる。視触診では、左乳頭に限局したびらんを認め、易出血性であった。病変は乳輪部には及んでいなかった。乳房腫瘤や腋窩のリンパ節は触知しなかった。超音波検査では乳輪部に乳管内乳頭種を疑う嚢胞内腫瘤像を認め、マンモグラフィでは所見を認めなかった。Paget病を疑い乳頭部のパンチ生検を行ったところ、二層性の保たれた乳頭状腺上皮の増生を認め乳頭部腺腫の診断であった。診断・治療目的に乳頭乳輪および乳輪下腫瘤摘出術を施行した。切除標本の病理組織診断は乳頭部腺腫であり、病変は乳頭直下を主座とし表皮に露出していた。組織学的には乳管上皮の著明な増生がみられ、乳頭腫類似の構築を呈していた。免疫組織染色では上皮と筋上皮細胞の二相性が確認できた。[考察]乳頭部腺腫は、乳癌取り扱い規約において乳頭内または乳輪下乳管内に生じる乳頭状ないしは充実性の腫瘤であり、癌と間違われることがある。乳管内乳頭腫と同じく上皮細胞の配列は２細胞性であると定義されている。臨床症状は異常乳頭分泌、乳頭部の腫瘤もしくは硬結、乳頭部びらんなどで、とくにびらんを呈するときなどはPaget病との鑑別を要す。組織学的には著明な上皮細胞の増生を示し、病変が乳頭部にあるとき、その旺盛な発育により表皮を破壊することがある。さらには偽浸潤像を伴うなど悪性と見誤りやすいので注意が必要である。治療は、組織学的に良悪性の鑑別が難しいことから生検と治療を兼ねて腫瘍あるいは乳頭切除が行われる。本症例では乳頭部びらんを認め臨床的にはPaget病も疑われたが生検にて乳頭部腺腫の診断を得ることができた。病変が乳頭全体に及んでいたため乳頭乳輪切除となった。

EP28-34
乳房Paget病の７例

乳腺外科　仁尾クリニック
坂本　万里華、仁尾　義則、亀井　將子、坂本　享史、玉置　美賀子、玉置　将司、今井　史郎

乳房Paget病（MPD）は、乳頭皮膚のびらん様病変を特徴とし、乳頭・乳輪の表皮内に特徴的腺癌成分を認める。本邦では全乳癌の約0.3－0.5%と報告されている。形態学的病態は、①Paget細胞のみ、②Paget細胞＋非浸潤性乳管癌（DCIS）、③Paget細胞＋浸潤性乳管癌（IDC）±DCISの３病態に整理される。乳癌取り扱い規約では①②はMPDに分類し、③は微小浸潤のみ含まれ、1mmを超える浸潤が指摘される場合にはIDCに分類される。今回我々は、最近15年間に当科で経験したMPDの７例（同時期原発乳癌1938例の0.36%）の臨床病理学的特徴を検討した。
診断時年令は平均62.2歳（51 ～ 84）で、全例片側発症（右3例、左４例）であった。全例に発赤・乳頭乳輪びらんを認め、２例に乳頭平坦化が随伴していた。診断方法は、２例に擦過細胞診、６例に皮膚生検を施行した。術式は、Mx3例、Mx+腋窩郭清（AxDx）１例、温存手術（BCS）＋センチネルリンパ節生検２例、BCS+AxDx １例で、病理組織は、①Paget細胞のみが４例（表皮内進展は平均19mm（10-27mm））、②Paget+DCISが３例（high grade：２例、intermediate grade：１例）であった。全例n0で、stage 0、Subtypeは全例pure HER2 typeであった。術後補助療法は、BCS後の残存乳房照射が１例、経口フッ化ピリミジンを全例1-3年内服した。術後３ヶ月～ 11年経過し、術後再発は認めず。
発赤・乳頭乳輪びらんの１例は乳頭部に潰瘍形成を認め、細胞診で乳管癌と診断。T4b, Stage IIIBと術前診断し、乳房切除（Mx）を行ったが、術後病理にてPaget+DCISと診断された。乳頭平坦化の１例は、本人は無自覚であったが、視診で乳頭の左右差を認め、皮膚生検で確定診断に至った。MMG、US、MRI、CT、PET-CTで明らかな浸潤を認めず、病変が乳頭乳輪に限局と判断。乳輪から約2cmのmarginをとって皮切しBCSを行った。術後病理は、Paget細胞のみでDCISを伴わず、径27mmの表皮内進展を認めた。
典型的びらんや発赤だけでなく、乳頭の形状に異常が診られた場合、皮膚生検を積極的に行う必要がある。また、Paget病は予後良好であるが、浸潤癌を伴うPagetoid型IDCと鑑別することは重要で、術式決定のためにも、術前診断にMRIやPET/CTを積極的に活用する必要がある。

EP28-35
高齢者乳房Paget病の３例

[1]医療法人　藤杏会　伊藤医院　外科、
[2]医療法人　藤杏会　四ツ山クリニック、
[3]九州大学大学院医学研究院　臨床・腫瘍外科、
[4]九州大学大学院医学研究院　形態機能病理
伊藤　隆康[1]、久保　真[3]、甲斐　昌也[3]、河田　純[4]、安部　健司[2]

乳房Paget病は、乳癌細胞が乳頭もしくは乳輪の表皮内に進展したもので、乳頭や乳輪に発赤やびらんを生じることによって発見される。全乳癌の１～４%の稀な癌で、高齢者に多く閉経後に分布する。当院で３例の高齢者乳房Paget病を経験したので、若干の文献的考察を加え報告する。
症例１は、91歳女性。右乳頭に湿疹が出現し、乳房Paget病を疑い乳頭より細胞診を行うも異常を認めず、ステロイド入り軟膏で経過を観察した。その後徐々に乳頭にびらんを形成し浸出液が持続したため、細胞診を再検査した結果Class Ⅴ：Paget癌と診断された。基礎に認知症があり高齢でもあるため家族が手術を希望されず、ホルモン療法を開始した。骨粗鬆症が基礎にあるため、トレミフェンより開始し7年6か月継続したが、その間徐々に癌は進行し、脳出血で意識レベルが低下したためホルモン療法を中止した。肺炎のため99歳で永眠された。死亡時にも乳癌の遠隔転移は認めなかった。症例２は、91歳女性。右乳頭からの浸出液、乳頭の湿疹に気づき、かゆみが出現したため皮膚科で軟膏処方受けるも改善せず当院を受診した。乳頭からの細胞診で異型細胞を認め、乳頭からの切開生検を行いPaget癌と診断された。本人、家族が手術を希望されたため、右乳房部分切除術を施行した。１年後に特発性血小板減少性紫斑病を発症したが、ピロリ菌陽性のため除菌療法を行い紫斑病は改善された。現在96歳で経過観察中である。症例３は、77歳女性。右乳頭びらん、右乳頭血性分泌のため当院を受診した。初診時の細胞診では異型細胞(Class IIIb)を認め、10か月後の細胞診ではClass IIIaと診断された。さらに3か月後の細胞診ではClass Ⅳ:malignant cell疑いと診断されたため、乳頭より切開生検を施行しPaget癌と診断された。乳房MRI検査で乳頭下乳腺への浸潤を疑われたため、全乳房切除術＋センチネルリンパ節生検を施行した。切除標本の病理組織検査ではPaget＋65mmの非浸潤癌との診断を受け、術後は無治療で経過観察中である。乳房Paget病は乳輪を含めた乳腺切除が標準治療であるが、高齢者の場合には基礎疾患や合併症で標準治療が困難な場合もある。また、乳房Paget病は経過が長い場合も多く、治療法の選択は症例ごとに慎重に検討することが重要であると考える。

EP28-36
診断の確定までに時間を要したDCISの１例

[1]公立西知多総合病院　乳腺外科、[2]公立西知多総合病院　外科
伊東　悠子[1]、小川　明男[1]、青野　景也[2]、伊藤　量吾[2]、岩清水　寿徳[2]、吉原　基[1]

乳癌の診断において、細胞診(FNA)と組織診(CNB)は重要な検査である。しかし検査結果と画像所見が一致しない場合がある。今回画像上は悪性と思われるが、組織診で良性の診断となり、30か月後に摘出生検でIntermediate grade DCISと診断された症例を経験したので報告する。症例は67歳女性。左乳房腫瘤で受診。触診で左CD領域に２×1.5㎝の硬い腫瘤を認め、可動性は良好、皮膚のdimplingを認めた。乳頭分泌とリンパ節腫大は認めなかった。MMGでは左UMOに分葉状境界明瞭な高濃度腫瘤を認め、内部に石灰化も認めた。USでは左CD領域に30.3×18.4×21.4㎜の内部に液体成分を認める混合性腫瘤を認めた。CNBを行ったが、悪性所見は認めなかった。MRIで左CD領域の嚢胞部分の乳頭側に早期から増強される部分を認めたため、2nd look USを行い、再度CNBを行った。Ductal hyperplasia with apocrine differentationの結果で悪性の所見は認めなかった。摘出生検をすすめたが希望されなかったため経過観察を行った。初診から18か月後USで充実性部分の増大を認めたため、再度FNAを行ったが悪性所見は認めなかった。24か月後のMRIでは変化なし。30か月後のUSで再度増大を認めたため、FNAを行い鑑別困難の診断により３回目のCNBを行った。CNBでは悪性所見は認めなかったが以前より異型度が増加しているという結果であった。MRIを行い、左CD領域の31㎜の嚢胞状構造を含む腫瘤性病変にリング状や隔壁部の増強効果を認めたため、今回左乳房腫瘤摘出術を行った。Intermediate grade ductal carcinoma in situ(80%)with focal apocrine differantation（20%）の結果であった。本症例は診断までに3回CNBを行っているが、確定診断に至らず、最終的に摘出生検でDCISと診断された。当院で2015年5月から2021年10月までにDCISと診断された症例は、本症例を含め51例。これらの症例のうち初診から診断までに時間を要した症例は ５例認めた。５例は６か月から16 ヶ月で診断ができており、本症例は30か月とより長い時間がかかっている。初診の画像所見で悪性が疑われたため、CNBで診断できない段階で摘出生検を行っていれば、より早期に診断できた可能性はあるが、CNBで徐々に異型度が増加しているため、早期の摘出生検ではDCISの診断ができなかった可能性も考えられた。

★：優秀ポスター

EP28-37
乳腺非浸潤性分泌癌の１例

[1]細木病院　外科、[2]幡多けんみん病院　外科、[3]幡多けんみん病院　病理診断科
尾﨑　信三[1,2]、上地　一平[1]、石田　信子[2]、弘井　誠[3]

乳腺分泌癌は特殊型乳癌の1つであり、乳癌取り扱い規約（第18版）では妊娠および授乳期の乳腺にみられるものと類似した分泌活動を示す細胞からなる癌種と定義されている。その発生頻度は全乳癌の0.15%以下と稀な腫瘍で、さらに非浸潤癌の報告は極めて稀である。今回われわれは嚢胞内の乳頭状増殖を主体とした非浸潤性分泌癌の1例を経験したので報告する。症例は30歳代女性。Basedow病で内科通院中に右乳房の腫瘤を自覚し外科紹介となった。触診で右乳房上外側部に硬結を触知。MGでは右MO領域にFADおよび数個の微小円形石灰化を認めた。USでは右外上部区域に17×19mm大、楕円形、境界明瞭平滑で内部に充実性成分を伴う嚢胞性腫瘍を認めた。細胞診では細胞質は好酸性で顆粒状や空胞状を呈し、核異型は目立たず。筋上皮との二相性がはっきりしない集塊も認められ鑑別困難の判定。嚢胞内腫瘍形態のため確定診断と治療をかね切除生検を施行した。割面は腫瘍径14mm大で境界は比較的明瞭な腫瘍。病理組織学的に嚢胞内には分泌液と単調な乳頭状増殖を示す腫瘍細胞を認め、浸潤像は認めなかった。胞体は好酸性で空胞状変化が目立ち、一部にPAS染色陽性の好酸性物質の貯留を認めた。免疫染色ではER(-)、PgR(-)、HER2(-)、S-100(+)、pan-TRK(+) で、FISHによるETV6遺伝子再構成が確認されたことから最終的に非浸潤性分泌癌と診断された。非常に稀な腫瘍であり、細胞像、組織像を中心に文献的考察を加え報告する。

EP28-38
炎症性乳癌様の症状を呈した非浸潤性乳管癌の１例

[1]鎌ヶ谷総合病院　乳腺外科、[2]鎌ヶ谷総合病院　外科
林　剛[1]、徳丸　勝悟[2]

【緒言】炎症性乳癌は皮膚のびまん性の発赤・浮腫・硬結を示す予後不良な疾患である。一方非浸潤性乳管癌（以下DCIS）は予後良好であり炎症を起こすことは稀である。今回、炎症性乳癌様の臨床症状を呈した非浸潤性乳管癌の一例を経験したので報告する。【症例】75歳女性。家族歴、既往歴に特記すべきもの無し。1週間ほど前から急に左乳房の疼痛が出現し前医受診。初診時右乳房A領域全体から乳頭かけて著明な発赤・腫脹・疼痛を認め右乳腺炎と診断されるも、悪性の可能性があるため当科紹介受診となる。当院受診時の乳腺超音波にて左A領域から乳頭方向に広範な低エコー域を認め皮下浮腫も見られた。その中心に腫瘍または膿瘍ともとれる24mm大の病変を認めたため、エコー下でこの病変部を試験穿刺するも少量の膿しか吸引できなかった。発症が急であり単純な乳腺炎の可能性もあるため初期治療として経口抗生剤を投与して1週間経過観察とした。1週間後炎症は著明に改善していたが硬結は残存していた。MMGでは 右C領域にFADを認め、前回穿刺した部分は残存していたためエコー下生検を施行した。生検結果は好中球浸潤を伴う高度炎症性背景に核の腫大、クロマチンの増加を伴う増生を認める異型乳管上皮が散見されるが良悪性の判定は困難であるとのコメントであった。この時点でもう1週間抗生剤を変更して継続したのち1か月後にバコラ生検を施行した。その結果核の腫大、クロマチンの増加を伴う異型乳管上皮の乳管内への腺管状、乳頭状増殖を認め、篩状構造を形成しておりDCISの所見であった。この時点で造影CT施行し遠隔転移・リンパ節転移はなかった。また、造影MRIでは左乳腺A領域の約20mm大の多角形の造影効果を示す腫瘤を認め、広範な乳頭方向を含む乳管内進展を認めた。充分なICの後乳房切除術・センチネルリンパ節（以下SN）生検を施行した。術中迅速病理にてSNが陰性であったため腋窩郭清は省略した。術後の病理検査でも浸潤部はみられず切除断端も陰性であったので補助療法は施行していない。今回炎症をきたした原因としては、comedo typeのDCISであったことから乳管内に癌細胞の壊死組織が脱落し、乳管の閉塞をきたした結果乳腺炎を起こしたと思われる。本症例のようにDCISが乳腺炎の原因となる事は稀であるが、特に誘因のない乳腺炎の場合その背景にDCISが潜在している可能性について留意することが必要と思われた。

★EP28-39
Positron emission mammographyが診断に有効であったNF1に合併した同時両側非浸潤性乳管癌の１例

社会医療法人純幸会　関西メディカル病院　乳腺外科
井上　共生、西江　優子、若宮　志織、下村　淳、枚本　卓司

症例は45歳女性、既往歴として神経線維腫症1型（NF1）と診断。35歳時に両側乳房腫瘤を主訴に当院を受診。その時点では乳房の神経線維腫と診断されたが乳癌ハイリスクとの知見を踏まえて1年間隔で経過観察となった。45歳時のマンモグラフィにて右乳腺集簇性石灰化を認め針生検で非浸潤性乳管癌と診断された。術前検査のPET-CTと同時に施行したPositron emission mammography (PEM)にて左乳房にも集積を指摘。
全身麻酔下に右乳房切除術・センチネルリンパ節生検・乳房再建術及び診断目的に左乳腺部分切除術を施行したところ左非浸潤性乳管癌と診断された。そのため後日、左乳房切除術・センチネルリンパ節生検・乳房再建術を施行し最終診断は両側TisN0M0であった。
NF1は乳癌発生リスクが高いとされているが、神経線維腫の影響などで早期発見が困難である。今回NF1が乳癌ハイリスクである点と放射線治療による2次発癌を懸念し乳房切除術を選択されたため、他の悪性腫瘍検索を重視し術前検査としてPET-CT、PEMを選択した。その結果、対側乳房に1cm未満の非浸潤性乳管癌を診断するに至った。
乳癌の7～10%を占めるといわれる遺伝性乳癌卵巣癌症候群(HBOC)、Li-Fraumeni症候群、Lynch症候群など遺伝子変異を背景に乳癌ハイリスクとされる患者の術前検査には、対側乳腺検索にPEMが有効であり乳腺造影MRI省略の可能性が示唆された。

EP28-40
腫瘍の急速増大にて自壊した乳癌の１例

中部労災病院　外科
金原　香織、坂口　憲史、深田　浩志、小林　智輝、臼井　弘明、水谷　哲之、橋本　瑞生

症例は閉経前の53歳女性。1年前より左乳房に腫瘤を自覚していた。1か月前に腫瘤が自壊し、出血、疼痛を伴い、他院を受診した。病理組織学的診断にて左乳癌の診断であり、当院に紹介となった。
当院初診時、左乳房CD領域に皮膚より露出した約3㎝の腫瘤を認めた。左乳房腫瘤は大きく、超音波検査は困難であったため、CT検査を施行した。左EDC領域を中心に約8㎝の腫瘤を認め、左腋窩に腫大したリンパ節を複数個認めた。遠隔転移は認めなかった。
疼痛が強く、出血コントロールが困難であり、左乳房全摘術、腋窩郭清を施行した。腫瘍は8.8×8.6㎝で、皮膚欠損部より腫瘍本体が突出していた。大胸筋筋膜への浸潤は認めなかった。また切除した14個の腋窩リンパ節に転移を認めなかった。ホルモンレセプターは陽性、HER2タンパクは陰性、Ki-67 indexは27%であった。術後化学療法として、アンスラサイクリン、タキサンを投与し、現在はタモキシフェンとLHRHアゴニストを投与している。現時点で転移、再発は認めず、経過観察中である。
乳癌取り扱い規約（第18版）において、乳癌により皮膚の浮腫、潰瘍、衛星皮膚結節を認める場合は腫瘍径を問わず臨床T因子がT4bとなり、臨床病期はⅢB以上となる。しかし、皮膚浸潤を認めても、腋窩リンパ節転移を認めない症例では生存率が高いとの報告がある。今回、経験した症例では腫瘍の急速増大によって皮膚が自壊したものの、腋窩リンパ節転移を認めなった。今回の症例について、文献的考察を加えて報告する。

★：優秀ポスター

EP28-41
梗塞壊死を伴う浸潤性乳管癌(充実型)の一例

[1]藤枝市立総合病院　乳腺外科、[2]藤枝市立総合病院　放射線診断科、
[3]藤枝市立総合病院　病理診断科
藤澤　翔太[1]、瀧　由美子[1]、池田　暁子[2]、五十嵐　達也[2]、安田　和世[3]、
甲田　賢治[3]、長谷川　聡[1]

【症例】80歳代女性【主訴】左乳房腫瘤【現病歴】X年5月に左乳房腫瘤を自覚し、前医を受診。針生検を施行され、浸潤性乳管癌(充実型)、ER(+)、PgR(+)、HER2(-)、Ki-67 80%の診断で当科紹介となった。【画像所見】当院撮像の造影MRIでは左乳腺AC領域12時(NTD=50mm)に23*16*11mmの楕円形腫瘤を認め、辺縁は微細鋸歯状で漸増性のrim-enhancementを示しており、組織型として浸潤性乳管癌(充実型)以外に扁平上皮癌などの化生癌も疑われた。乳頭と対側に帯状濃染があり、乳管内進展が疑われた。CTではMRIと同部位に辺縁のみ造影効果を伴う辺縁整の腫瘤を認め、明らかな遠隔転移は認めなかった。【治療経過】X年7月に左乳房全切除術+センチネルリンパ節生検を施行し、センチネルリンパ節は陰性であった。術後化学療法は希望されず、以降明らかな再発は認めていない。【病理(切除検体)】肉眼的には上内側部に11*5mm大のカナリア色の充実性腫瘍を認めた。組織学的には充実性部分には結節状の壊死組織巣を認め、周囲には組織球の目立つ炎症性肉芽組織が存在しており、乳癌梗塞壊死と診断された。【考察】乳癌梗塞壊死は良性腫瘍や授乳期乳腺において発生がしばしば報告されているが、悪性腫瘍では極めてまれであり、医中誌での検索では自験例含め19例のみの報告であった。本症例で梗塞壊死に至った機序としては、Ki-67高発現であり増殖能が高く、変性壊死に陥った、又は針生検時の血管損傷が想定された。本症例の造影MRIでは典型的な浸潤性乳管癌(充実型)の所見とは違い、中心部の造影が弱く、辺縁部では漸増性の造影効果を示していたが、中心部の梗塞壊死と、辺縁の炎症性肉芽組織を反映した画像所見であったと考えられた。【結論】乳癌梗塞壊死は、本症例のような画像所見を示す患者の、比較的稀な鑑別診断として挙げられる。

EP28-42
初回超音波検査では診断し得ずMRIを契機に術前診断したHBOC同時性両側乳癌の一例 *BRCA1*乳癌のUS所見の特徴

国保直営総合病院　君津中央病院　外科
石神　恵美、升田　貴仁

【はじめに】2020年4月より乳癌患者において遺伝性乳癌卵巣癌症候群(以下HBOC)の可能性が考慮される場合に*BRCA1/2*遺伝学的検査が保険適用となったため、術前に診断される症例が増加してきた。今回、乳癌術前に家族歴からHBOCを疑い遺伝学的検査を推奨していた患者で、初回の超音波検査では対側乳房に病変を指摘できず、術前検査の造影乳房MRI検査で対側乳癌を疑い、右乳癌の告知の約1か月後に同時性両側乳癌の診断に至った症例を経験した。
【症例】患者は50代女性、右乳房腫瘤を自覚し来院。第3度近親者内に乳癌既発症者が4名。超音波検査を行い、同日右乳房の2㎝大腫瘤に針生検を行った。右乳癌、cT1cN0M0、トリプルネガティブタイプと診断した。右乳癌告知後、術前精査として造影乳房MRIを予約した。術前化学療法は希望されず、HBOCでない場合には乳房温存を希望されたため、遺伝相談外来に紹介した。*BRCA1*に病的変異を認め、術前にHBOCの確定診断となった。対側乳房の予防的切除も希望されたが、当院は実施施設ではないと説明した。その当日乳腺外来で、MRIの結果左乳房にも造影域が指摘される旨を説明し、セカンドルックUSを施行した。MRIでの造影域と一致する領域に8㎜大の小嚢胞集簇を認め針生検を実施し、両側乳癌の診断となった。乳房再建は希望されず、両側乳房切除術・センチネルリンパ節生検を行った。
【考察】HBOC関連乳癌の超音波画像所見の特徴として、乳房の後壁近傍に好発すること、特に*BRCA1*病的バリアントを有する乳癌では後方エコー増強や縦横比が小さい、繊維腺腫や嚢胞にみえるような境界明瞭低エコー腫瘤としてみつかることがあるとされる。HBOCと確定診断された患者のみならず、それを疑う場合にはこのことを念頭に積極的に組織検査を行いなるべく早く対側乳癌の診断をつけることは、乳癌術前患者が乳房再建を含め十分に治療の選択肢を検討し、納得して治療を受けられることに貢献すると思われる。今回、初診時からHBOCを疑っていながら初回超音波検査で対側の病変を指摘し得ず、その検出が造影MRI後となった。その原因として、家族歴など初診外来で得た臨床情報やHBOCの可能性について、検査オーダー時に超音波検査技師と情報を共有できていなかったこと、HBOC関連乳癌の超音波画像所見の特徴についての認識が不足していたことなどを省みて、HBOC関連乳癌の画像的特徴について若干の文献的考察を加え報告する。

EP28-43
診断に苦慮した、巨大な嚢胞成分を伴う浸潤性乳管癌の1例

三井病院　乳腺センター
阿部　直子、秦　怜志、山川　知巳、添田　大司、竹内　英樹、君塚　圭、
北條　隆、黒野　健司、朴　英智

患者：67歳女性
既往歴；糖尿病 白内障
家族歴：特記すべき事項なし
現病歴：1年前から持続する右乳頭からの血性分泌と右乳房のしこりを主訴に前医を受診した。超音波検査で右乳房に嚢胞内腫瘍を認め、針生検が施行された。生検時500mlほどの血性排液を認めた。病理所見はヘモジデリン、組織球、炎症細胞のみで診断には至らなかった。精査目的に当院紹介となった。
初診時、右乳房全体が腫大、緊満していた。超音波検査では右乳房全体を占める10㎝大の嚢胞内腫瘍を認めた。嚢胞壁には辺縁不整な充実成分を伴っていた。さらに右乳房AB領域には1－2㎝大で不整形の腫瘤を複数認めた。MRIでは右乳房に10㎝大の境界明瞭平滑な腫瘤と、AB領域に不整形の腫瘤を複数認めた。腫瘤の内部はT1T2ともに高信号を呈し、血性成分を反映していると考えられた。胸筋浸潤、皮膚浸潤を疑う所見を認めなかった。
巨大な嚢胞成分を伴う混合性腫瘤に対して再生検を行う方針とした。局所麻酔の後に腫瘤内の液体成分(血性)を吸引した。遺残した充実成分に対しVABを行い検体を3本採取した。病理所見は核腫大を伴う乳管内病変を認め、良悪性の鑑別が困難であった。臨床的には悪性を疑う画像所見であり、十分なインフォームドコンセントの下、乳房切除術を行うことで患者の同意を得た。その際患者から乳房再建の希望があったが、HbA1c12.3と糖尿病のコントロール不良のため、糖尿病の状態が改善した後の異時再建を勧めた。後の再建を念頭におき乳頭温存乳房全切除術を施行した。
手術病理の結果は、浸潤性乳管癌 pT:1cm Nx NG1 断端陰性 ER:100% PgR:100% HER2:0 Ki67:3%であった。10㎝大の嚢胞壁内には炎症細胞が主に観察され、癌はわずか5㎜の非浸潤性乳管癌のみであった。病変の主体は嚢胞壁より外の間質結合織内5.5㎝の範囲にわたり、最大1㎝の浸潤巣、非浸潤巣が複数散在していた。
考察：生検時、巨大な腫瘤に注目していたが、液体成分が主体であることは画像所見から予想可能である。本症例を振り返ると、主腫瘤に加え、隣接する充実性の小腫瘍もTargetに含めるべきだったと考えられた。

EP28-44
片側が浸潤性微小乳頭癌であった同時性両側乳癌の1例

佐賀県医療センター好生館
白羽根　健吾、佐藤　瑶、増田　正憲、森　大輔、西原　雄之助、相部　仁

【はじめに】浸潤性微小乳頭癌(Invasive micropapillary carcinoma: IMPC)は乳癌の特殊形に分類されておりその頻度は2.0～7.5%程度とされ，比較的まれな組織型である。リンパ管侵襲が高度でリンパ節転移を高率に伴うとされている。一方、乳癌症例の増加、画像診断の精度向上に伴い、両側乳癌症例に遭遇する機会が増加している。今回我々は同時性両側乳癌の片側にIMPCを認めた症例を経験したので報告する。
【症例】6 8歳女性。左乳房腫瘤を主訴に前医受診。前医ではMMG上両側腫瘤影を指摘され当科紹介受診。当科MMGでは右微細鋸歯状腫瘤影，C-4。左spiculated mass, C-5。乳腺USでは最大右16mm、左15mm、いずれも内部高エコースポット伴う不整形低エコー腫瘤。針生検で右：IMPC、左：浸潤性乳管癌、硬性型の診断となった。造影MRIでは右乳腺病変はC領域17mm分葉状腫瘤、左乳腺病変はA/B領域に20mm一部spiculaを伴う分葉状腫瘤として描出された。更に左腋窩リンパ節に転移が疑われる腫大あり。造影CT上は明かな遠隔転移を疑う所見は認めず。右乳癌cT1cN0M0、左乳癌cT1cN1M0の診断で右乳房全切除＋センチネルリンパ節生検、左乳房全切除＋腋窩郭清を施行した。術後病理診断では右：約50%の浸潤性微小乳頭癌と浸潤性乳管癌(硬性型)の混在が認められ、浸潤径21x9mm、pT2N0M0、ER陽性、PgR陽性、HER2陰性、Ki67: 15%、左：浸潤性乳管癌(充実型＞硬性型)、浸潤径22x15mm、pT2N1(1/6)M0、ER陽性、PgR陽性、HER2陰性、Ki67: 35%であった。術後内分泌療法継続し無再発生存中である。
【考察】対側の左乳房腫瘤を契機に診断されたIMPCの症例を経験した。今回の症例ではリンパ節転移を認めなかったがIMPCは臨床的に予後不良な癌腫とされており今後も厳重経過観察の方針である。IMPCを含んだ両側乳癌の報告は稀であり文献的考察を加え報告する。

★：優秀ポスター

EP28-45
同時性一側性５多発乳癌の一例

[1]釧路赤十字病院　外科、[2]釧路赤十字病院　病理診断科
三栖　賢次郎[1]、李　東[1]、河合　典子[1]、真木　健裕[1]、金古　裕之[1]、猪俣　斉[1]、立野　正敏[2]、近江　亮[1]

【症例】66歳女性。【現病歴】右乳房にしこり、違和感を自覚し当科受診。右C区域に①2x2cm、②1x1cm、いずれも辺縁不整、弾性硬の可動性良好な瘤を触知した。腋窩リンパ節は触知せず。マンモグラフィーでは右MLO-U・CC-Oに多発する腫瘤影を認め、カテゴリー４とした。乳腺超音波検査では①右C区域に20.0x19.5mm、境界不明瞭で血流のある低エコー域　②右CA寄りに管状エコーで連続性のある10.5mm、血流のある低エコー域　③右CDに10mm、血流のある低エコー域　④⑤右AC区域に7mm、7.5mmの血流のある2個の低エコー域を認めた。穿刺吸引細胞診で①②④について悪性細胞が得られた。針生検は①のみ行い、invasive ductal carcinoma（ER：陽性、PgR：陽性、HER2 score 0、Ki-67：5%）の診断となった。血液生化学所見には異常なく、腫瘍マーカーはCEA、CA15－3、NC-ST439のいずれも正常範囲内であった。乳腺MRIでは右C区域に2か所、右CA区域に1か所の多発病変を認めた。全身精査の結果、遠隔転移を認めなかったため、右乳房全切除＋センチネルリンパ節生検を施行した。術後病理検査では3か所の浸潤性乳管癌、2か所の非浸潤性乳管癌の計5か所の乳管癌の診断となった。相互の病変に連続性はなく、浸潤癌はいずれもStage Ⅰであった。術後補助療法としてアロマターゼ阻害剤内服を継続中で、術後1年7か月経過し再発は認めていない。
多発乳癌の報告例は散見されるが、同時性で一側性、さらに5多発癌はまれである。今回は乳房全切除を行うことで全ての病変を切除しえたが、切除範囲を決定するにあたり多発癌の検索を徹底的に行うことの重要性を改めて感じた一例であるため、文献的考察を加え報告する。

EP28-46
同一腫瘤内に乳管癌と小葉癌が混在した乳癌の一症例

[1]東京慈恵会医科大学附属柏病院　外科、
[2]東京慈恵会医科大学附属柏病院　病院病理部、
[3]東京慈恵会医科大学　乳腺・内分泌外科
井廻　良美[1]、三宅　亮[1]、三宅　美佐代[2]、野木　裕子[3]

【症例】60歳女性。1年前より右乳房腫瘤を自覚。徐々に増大したため、X年3月当科受診。マンモグラフィ、超音波検査、乳房造影MRIでは右乳房A領域に最大径20mmの不整形腫瘤を認めた。同部位より針生検施行し、Invasive ductal carcinomaであった。5月手術予定となり、右乳腺切除術およびセンチネルリンパ節生検施行。センチネルリンパ節転移陽性にて腋窩リンパ節郭清を追加した。
手術検体では、右乳房A領域の瓢箪型腫瘤内の外側寄りに浸潤性乳管癌、内側寄りに浸潤性小葉癌の組織像を認めた。転移リンパ節には乳管癌成分を認めた。
術後はタモキシフェンで内分泌療法を行っている。術後半年で再発を認めていない。
【考察】今回我々は同一腫瘤内に乳管癌と小葉癌が混在する組織像を示した乳癌の一例を経験した。乳管癌と小葉癌が混在することは稀であり、本邦では同一腫瘤内に乳管癌と小葉癌が混在した乳癌症例は会議録を除くと5例の報告例を認めるのみであった。本症例は興味深い症例と考えられ、文献的考察を加え報告する。

EP28-47
原発巣と同時に消化管転移の診断がされた浸潤性小葉癌の２例

[1]一宮西病院　乳腺・内分泌外科、[2]じゅんこ乳腺クリニック
佐藤　史哉[1]、吉川　卓宏[1]、森　美樹[1]、小泉　景星[1]、並木　完憲[1]、山田　典和[1]、堤　知佳[1]、戸﨑　達[1]、岩本　久幸[1]、鳥居　隼[1]、大澤　一郎[1]、鈴木　瞳[1]、大久保　雄一郎[1]、石黒　清介[1]、石黒　淳子[2]

【はじめに】乳癌の転移巣として消化管転移が早期に診断されることは非常に少ない。今回我々は原発巣と消化管転移巣とが同時に診断された浸潤性小葉癌の2例を経験したので報告する。【症例1】50代，女性。左乳房の腫瘤を自覚し近医より精査加療目的に当院紹介となった。左乳房B区域に約2cmの硬結を触知。超音波検査では13.0×11.7mmの不整形低エコー結節を認めた。針生検を施行し，類円形に軽度腫大した核を持つ癌細胞の浸潤を認め，浸潤性小葉癌と診断された(ER+, PgR+, HER2-, E-cadherin陰性)。造影CTでは胃前庭部及び横行結腸壁に濃染像を認め，乳癌消化管転移が疑われたため上下部消化管内視鏡検査を施行した。横行結腸に縦走する潰瘍を認めたため，粘膜～粘膜筋板生検し，浸潤性小葉癌の転移に矛盾しない異型細胞を認めた(ER+, PgR+, HER2-, E-cadherin陰性)。StageⅣの小葉癌としてアロマターゼ阻害薬，CDK4/6阻害薬を開始し，現在経過観察中(SD)である。【症例2】50代，女性。右腰部痛を主訴に当院受診。CTで腹水貯留，十二指腸，回腸，結腸，直腸の腫瘤性病変，及び腹膜結節を認めた為，精査目的に内科入院となった。入院後，上下部消化管内視鏡検査を施行。胃体部大弯，十二指腸，横行結腸，下行結腸からの生検で浸潤性小葉癌の転移が疑われる腺癌細胞を認めた(ER+, PgR+, HER2-, E-cadherin陰性)。また腹水細胞診でも同様の腺癌細胞を認めた。乳房診察では右乳腺C区域に硬結を触知した。乳腺超音波検査を施行すると，右CA区域に17.7×17.5mmの低エコー結節を認めた。針生検を施行し，軽度不整形核を持つ小型の異型細胞の浸潤を認め，浸潤性小葉癌(cT1N2M1 StageⅣ)と診断した(ER+, PgR+, HER2-, E-cadherin陰性)。アナストロゾールを開始したが，癌性腹膜炎が増悪し，治療開始後54日目に死亡した。【考察】乳癌の消化管転移の予後は不良であり，その殆どが小葉癌である。症例1は乳癌の精査中に無症状の消化管転移が診断されたケースであり，標準治療でSDを保っている。症例2は右腰部痛から腹膜転移が診断され，その後に乳癌が発見されたケースであり，アロマターゼ阻害薬を開始したが，遠隔転移巣の増大が早く，治療開始後早期に死亡した。【結語】浸潤性小葉癌では消化管転移の可能性があることも念頭に置いて，臨床症状に注意して診療を行うことが必要であると考えられた。

EP28-48
広がり診断・仰臥位MRI超早期相が有用であった２症例

札幌乳腺外科クリニック
中川　弘美、岡崎　稔、岡崎　亮、渡部　芳樹、本間　敏男、米地　貴美子、五日市　律子、藤原　真由子、栁本　愛梨

【はじめに】
MRIは乳癌の広がり診断・切除範囲決定や多発癌の発見・鑑別診断に寄与している。MRIでは、背景乳腺の染まり出現により病変の把握が困難となることがある。今回、広がり診断のための仰臥位MRI超早期相によって、背景乳腺の染まりの影響前に、他病変がなく、病変の限局性が確認され摘出切除が可能であった2症例を報告する。
【症例】
症例1：42歳・女性・自覚症状なし・非触知
1999年右乳癌術後、2015年の定期検診時にMMGで左C領域にC-3の微細石灰化が出現、US：C-3の腫瘤＋石灰化を描出した、細胞診を施行しCl：Ⅰ V～Vの結果であった。広がり診断・切除範囲決定のためMRI検査を施行、MR画像は超早期相で左Cに限局性の腫瘤が描出され、早期相から背景乳腺の影響が強く出現した。左乳房温存手術（L-Bp+Ax）を施行。病理結果はInvasive ductal carcinoma(micropapillary ～ scirrhous ca type) Nucleargrade1(核異型score2,核分裂score1)。術後放射線療法、内分泌療法を行った。

症例2：58歳・女性・自覚症状なし
2021年乳癌検診受診、自覚症状なし、MMG:C-1、US：右B領域にC-3の境界明瞭なmassを描出した。セレロ生検を施行し、病理結果はDCISであった。広がり診断・切除範囲決定のためのMRI検査を施行したところ、超早期相（25sec）で限局性の腫瘤が描出され、腋窩リンパ節の腫大（-）、早期相からは背景乳腺の影響が出現し、後期相では、一層背景乳腺の染まりが強くなった。手術は局所麻酔下で右乳房温存手術（リンパ郭清を伴わない）が行われ、病理結果はDCIS、ER(+)、PgR（+)、HER2:Score（2+)、FISH増幅なし、断端陰性であり。術後放射線療法を行った。

【まとめ】
広がり診断・仰臥位MRI超早期相を撮像することによって、背景乳腺の染まりの影響を受ける前に、病変の広がり把握が容易になり、限局性の腫瘤であることが確認でき、術前マッピングが正確になされ、乳房温存手術を行った2症例を報告する。

★：優秀ポスター

EP28-49
診断に苦慮した乳頭直下の浸潤性乳管癌の１症例

[1]かりゆし病院、[2]琉球大学病院
野川　せりな[1]、野村　寛徳[2]、綿井　友美[1]、大山　五月[1]、野村　義信[1]、佐藤　一博[1]、境田　康二[1]、橋本　孝来[1]

【はじめに】乳頭血性分泌があったにもかかわらず画像所見が乏しく，診断までに3年を要した乳頭直下の浸潤性乳管癌の1症例を経験したので報告する．
【症例】66歳女性．
【現病歴】左乳頭血性分泌を認め来院された．
【経過】
〈初診時〉
・マンモグラフィ：左A領域に管状影と境界明瞭な腫瘤（数年前から経過観察し著変なし）を認め，カテゴリー 3.
・超音波：左E領域に乳管拡張を認めるも内部エコーは認めず．A領域に混合性腫瘤（数年前から経過観察し著変なし）を認める．カテゴリー 3.
・乳頭分泌物細胞診：class Ⅱ．
〈6ヶ月後〉
血性乳頭分泌の症状は認められず，超音波で著変なし．
〈1年6ヶ月後〉
本人より黄土色の乳頭分泌物があるとの訴えあり．
・マンモグラフィ：左A領域の管状影が増大し境界明瞭な腫瘤へと変化．カテゴリー 3.
・超音波：乳頭より連続する乳管内に内部エコーを認める．血流は不明瞭．カテゴリー 3.
・乳頭分泌物細胞診：class Ⅲa.
〈3年後〉
・マンモグラフィ：左A領域の管状影が変化した腫瘤が増大し，乳頭を引き込むような所見を認める．カテゴリー 4.
・超音波：左E領域に境界明瞭なD/Wの高い不整形腫瘤を認める．12×9×8mm．浸潤性乳管癌（腺管形成型）もしくはDCISを疑いカテゴリー 4 ～ 5.
・針生検：Intraductal papilloma with focal ADH.
以下紹介先病院にて実施
・造影MRI：左乳頭直下のE ～ A領域に1.4cm大の濃染結節を認める．乳管内伸展を思わせる造影乳管を認める．
・切除生検：浸潤性乳管癌．大小の不整な胞巣状に浸潤する乳癌．DCIS成分や乳頭腫成分が混在している．
【治療】
・手術：Bt+SLNB
・最終診断：浸潤性乳管癌．16×5mm．T1N0M0．ER 95%，PgR 90%，HER2 1+，Ki-67 5%.
【考察】
・ステージ1で早期発見し治療に繋ぐことが出来たが，初診時から診断までに3年を要した．
・本症例は，乳頭血性分泌があったにもかかわらず超音波の所見が乏しかった．
・血性乳頭分泌の際には乳癌が存在している事を念頭に置き，マンモグラフィや超音波で所見が少ない場合は造影MRIを考える必要がある．
・当院は沖縄県の離島の病院であり造影MRIがすぐに出来ない．しかしながら終診にすることなく定期フォローを続けていたことは良かった．

EP28-50
造影乳房MRIが診断の契機となった乳癌の３症例

大阪府済生会中津病院　乳腺外科
森　正夫、吉村　慶子

造影乳房MRIは、造影剤使用・保険点数からその適応は、乳癌の術前評価などに限定されている。また、MMGでの高濃度乳腺、USにおける非腫瘤性病変、など診断困難な症例も多いのが現状である。今回、MMG・USでは存在が疑われずに、造影乳房MRIが契機となり、乳癌と診断された3症例経験し、報告する。
症例①50歳代女性、乳癌健診の異常(MMG(MLO):左右ｶﾃｺﾞﾘｰ1，US:右D領域に低エコー腫瘤(6mm))を指摘、当科紹介受診。
当科MMG(トモシンセシス):左右ｶﾃｺﾞﾘｰ1，US:右D領域にconc.cystを確認。両側乳腺に斑状・地図状低エコーを認めた。低エコー域に左右差はなかったが、poor study USと考え、造影乳房MRIを行った。 左C領域にfocal areaの樹枝状non-mass-enhancement：BIRDASｶﾃｺﾞﾘｰ4bを指摘された。Second look USで左CA領域に小低エコー域を認め、生検で乳管内病変優位の浸潤性乳管癌と診断された。
症例②40歳代女性、5年前から右乳腺石灰化(MMG:右M・O)で定期通院(1/6ヶ月)中であった。主治医交代となった定期受診時に、MMG：石灰化病変の変化(-)であったが、両側乳腺に低エコー域を散在性に認め、poor study USと判断。造影乳房MRIを行った。 左D領域に1cm大の楕円期腫瘤:BIRDASｶﾃｺﾞﾘｰ4aを指摘された。Second look USで左D領域に10mm超の低エコー腫瘤を認め、生検でアポクリン癌と診断された。
症例③60歳代女性，右A領域の乳管内乳頭腫で2年前から定期通院中。MMGで右M・Oに石灰化病変を認め、2回目の造影乳房MRIを行った。 右AC領域(石灰化とは離れた部位)に5mm大の不整形小結節：BIRDASｶﾃｺﾞﾘｰ4aを指摘された。Second look USで右AC領域に4mmの低エコー域を認め、経時的に生検を繰り返し①細胞診：鑑別困難・②針生検：乳腺症・③細胞診：鑑別困難・④針生検：粘液癌、と確定診断できた。
以上、造影乳房MRIが診断の契機となった乳癌の３症例を、若干の文献的考察を加え、報告する。

EP28-51
両側乳腺偽血管腫様過形成(Pseudoangiomatous stromal hyperplasia)の１例

[1]静岡赤十字病院　外科、[2]静岡赤十字病院　薬剤部、[3]東泉クリニック、[4]新百合ヶ丘ステーションクリニック
山﨑　玲[1]、菊池　雅之[1]、高橋　麻衣子[4]、祖父江　彰[2]、熱田　幸司[1]、宮部　理香[3]

乳腺偽血管腫様過形成(Pseudoangiomatous stromal hyperplasia,以下PASH) は1986年にVuitchらにより最初に報告された稀な良性乳腺腫瘍様病変である．30-50歳代の女性に好発し，3-5cm程度の大きさで指摘される報告が多い．原因は特定されていないが，PASHにおける乳腺間質は月経サイクル黄体期と類似しておりプロゲステロンに対する乳腺間質の過剰反応による過形成が発生要因の1つと推察されている．悪性化の報告は無く，増大傾向であれば外科的切除が適当とされている．今回両側乳腺PASHの1例を経験したので報告する．
症例は40代女性で人間ドックの触診で左AC 領域の腫瘤を指摘された．前医での精査の結果，両側 PASHの診断となり，精査加療目的に当院へ紹介受診となった．触診では左乳房12時方向に3cm大の弾性硬，可動性良好の腫瘤を触知した．マンモグラフィーでは，左MLO-U領域に境界一部不明瞭な等濃度腫瘤を認めC-3、右乳房はC-1であった．乳房超音波検査（US）では，左12時方向に31.8mm×15.2mm×29.4mmの境界明瞭，分葉状，内部不均一で低エコー腫瘤を認めた．また右10時方向には7.0mm×4.8mm×6.2mmの低エコー領域を認め，ガドリニウム造影MRIでもUSで指摘された部位に漸増性に造影される境界明瞭腫瘤を認めた．両側腫瘤に対してそれぞれ針生検を施行したところ，両側共に乳腺間質細胞の増生と線維芽細胞が裏打ちするスリット状，血管腔様の間隙が不規則に吻合して存在していた．免疫染色では，CD34(+)，Vimentin(+)，Desmin(-)，factorⅧ(-)であり，両側 PASHの診断となった．前医で撮影してから半年後に当院で撮影したマンモグラフィーでは，左PASHは比較的腫瘤が大きかったことと，増大傾向であったため，局所麻酔下で左乳房腫瘤摘出術を施行した．摘出された腫瘤は30×28×25mmで，乳白色充実性の弾性硬であり，割面は灰白色を呈していた．病理組織学的所見では，針生検検体と同様の所見を認め，PASHの診断となり，切除断端は陰性であった．右PASHに関しては，現段階では腫瘤径7mmと小さいため，増大あれば切除する方針とし，今後左PASH再発の有無も併せて定期的にフォローアップしていく予定である．

EP28-52
画像診断上乳癌との鑑別が困難であった乳腺顆粒細胞腫の１例

[1]加藤乳腺クリニック堀川御池、[2]加藤乳腺クリニック、[3]恩賜財団済生会滋賀県病院　臨床検査・病理診断センター
佐久山　陽[1]、今井　るり子[2]、加藤　誠[2]、馬場　正道[3]

顆粒細胞腫は稀な腫瘍で、神経系細胞（Schwann細胞）由来の腫瘍であるが、今回我々は、乳房内に発生し画像診断上乳癌との鑑別が困難だった１例を経験したので、報告する。
【症例】58歳女性、左乳房B領域辺縁のしこりに気づき当院受診。理学所見では左乳房B領域の下端に2㎝の弾性硬の不整形の腫瘤を認め、可動性は不良だった。マンモグラフィではＭＬＯで左Ｌに局所的非対称性陰影と同部に構築の乱れを認め、カテゴリー４。エコーでは左乳房B領域に辺縁不明瞭なD/W=20/22mmの不整形低エコー腫瘤を認め、ハローあり、後方エコーの減弱を認めた（カテゴリー５）。造影MRIでは腫瘤は辺縁不整でspiculationを認め、Time intensity curveはrapid-plateau patternで腫瘤後方は筋膜に広範に接しておりカテゴリー 4cであった。初診時針生検を施行し、S-100(+)、CK(AE1/AE3)(-)、ER(-)の結果から顆粒細胞腫の診断であった。しかし顆粒細胞腫は稀に悪性もあること、画像上乳癌に酷似しており、フォローするにしても頻回の組織診が必要になる可能性もあるので、切除が望ましいと患者に説明し全身麻酔下に左乳腺腫瘍摘出術を施行した。傍乳輪切開にて周囲脂肪、乳腺を含め切除したが、腫瘍の後方では腹直筋前鞘に固着しており、筋膜及び一部筋肉も合併切除した。病理検査結果では、比較的広い好酸性細胞質と小型円形核を持つ細胞が小型から中等大の胞巣を呈して不規則に浸潤増生しており、顆粒細胞腫の所見だった。筋浸潤や脂肪浸潤も伴っていた。
【考察】乳腺の顆粒細胞腫はまれな腫瘍であり、発生頻度は乳癌1000例に対し1例とされている。本腫瘍は被膜を有さず、周囲組織に浸潤増生するため、画像上硬癌などの浸潤性乳癌に酷似していることがある。さらに非常にまれであるが、転移を起こす例も報告されているため、まず針生検などで確定診断をつけ、フォローの観点からも全摘出して確実な病理組織診断をしておくことが、重要と考えられた。

★：優秀ポスター

EP28-53
悪性乳腺腺筋上皮種の一例

日野記念病院　乳腺外科
谷　総一郎、迫　裕孝

91歳女性。左乳房の手拳大腫瘤を自宅で経過観察されていたが、同部位より出血を認めたため近医を受診し、当院に紹介となった。
左AC領域に9cm大の腫瘍性病変を認め、超音波検査では、境界明瞭、辺縁不整、内部不均一な充実性巨大低エコー腫瘤を認め、造影CT検査では、左乳腺内のほぼ全体を占拠する、分葉状辺縁で不整な造影効果を示す腫瘍として確認された。明らかな腫大リンパ節は認めなかった。生検では核小体を伴う腫大した類円形核を有する異型細胞が索状に増殖し、腺腔形成が散見されたが、一部で皮脂腺細胞様細胞も観察された。術前の確定診断は困難であったが、乳腺または皮膚付属器由来の悪性腫瘍と考えられた。
治療としては乳癌手術に準じ左乳房切除術、センチネルリンパ節生検を行った。
切除標本は充実性成分の中央に嚢胞様構造を有し、内部に血腫が見られた。病理組織検査では、境界明瞭で部分的に乳頭腫様の構築を取っており、上皮成分から成る腺管構造と短紡錘形の筋上皮細胞の増殖から成り、一部では扁平上皮への分化や皮脂腺への分化を伴っていた。増殖の主体は筋上皮細胞で、免疫染色の結果もこれを支持するものであった。基本像は乳腺腺筋上皮種であったが、一部筋上皮細胞に分裂像の増加や壊死が認められ、核の腫大が明らかであり、筋上皮成分が悪性化しているものと考えられ、悪性乳腺腺筋上皮種の診断となった。センチネルリンパ節は陰性であった。
患者は術後8日目に退院され、術後8か月間、無再発にて経過観察中である。
乳腺腺筋上皮種は、乳管上皮細胞と筋上皮細胞の２種類が共に増殖を示す稀な上皮性腫瘍であり、1970年にHamperlにより報告された。大部分が良性とされるが、本症例のように悪性像を示すものもあり多彩である。手術は腫瘍摘出術、乳房部分切除術が行われることが多いが、本症例では腫瘍径が大きく、また術前に乳癌の可能性も示唆されていたため乳房切除術を行った。これまでに同疾患からの遠隔転移、局所再発の報告もあり、今後も経過観察が必要と考えられる。

EP28-55
基質産生癌の１例

[1]関西労災病院　乳腺外科、[2]関西労災病院　病理診断科
堀　亜実[1]、菊守　香[1]、柳川　雄大[1]、大島　一輝[1]、吉村　道子[2]、永野　輝明[2]、須藤　嘉子[2]、朴　鐘建[2]、渡邊　隆弘[2]

基質産生癌（Matrix-producing carcinoma ： 以後MPC）はWargotzとNorrisが1989年に発表した新しい組織型で、乳癌取扱い規約では第16版に特殊型乳癌として新規に登録された。今回、我々はMPCの１例を経験したため報告する。
症例は70歳、女性。左乳房腫瘤を自覚し受診した。視触診では左乳房CD区域に2 cm大の腫瘤を触知した。マンモグラフィでは左MOに境界不明瞭な腫瘤を認めカテゴリー 4。乳房超音波検査では、21×18 mm大の境界不明瞭、内部不均一な腫瘤を認めた。腋窩リンパ節は腫大なし。VABを施行し、Invasive ductal carcinoma, scirrhous typeの診断を得た。乳房MRIでは腫瘤は単発で明らかな乳管内進展を認めず。造影CTで明らかな遠隔転移を認めなかった。左乳癌cT2N0M0 cStage Ⅱ Aと診断し、左乳房切除術およびセンチネルリンパ節生検を施行した。術後病理検査で、粘液腫様、軟骨様基質を産生し、索状あるいは腺腔形成性に増殖、浸潤する癌を認め、MPCと診断された。ER(-), PgR(-), HER2 : score 0, MIB-1 labeling index : 54.1%のトリプルネガティブ乳癌であった。術後補助化学療法としてAC療法およびDTXを行う方針となり、現在も継続中である。現時点で再発所見を認めない。
MPCは「明らかな上皮性の癌腫成分と間葉系の骨・軟骨基質が紡錘形細胞は破骨型巨細胞の介在なしに移行する腫瘍」と定義されている。特殊型乳癌の中には骨・軟骨化生を伴う癌という分類も別に存在し、以前MPCはこれに含まれていたが、上皮性の癌腫成分と骨・軟骨成分の間に紡錘形腫瘍細胞が混在し、これらの成分の移行が見られることがMPCと異なる点である。MPCの発生頻度は全乳癌の0.03 ～ 0.2%とされ、稀な癌である。
MPCは化生癌の中では予後良好であるが、ほとんどがトリプルネガティブ乳癌で、一般的な浸潤性乳管癌と比較すると予後不良との報告があり、そのことを念頭におき治療戦略を立てる必要がある。

EP28-54
乳腺分泌癌（Secretory carcinoma）の１例

[1]聖隷三方原病院　外科、[2]聖隷三方原病院　病理診断科
諏訪　香[1]、邦本　幸洋[1]、藤田　博文[1]、荻野　和功[1]、木村　泰生[1]、山川　純一[1]、渋谷　尚樹[1]、丸山　翔子[1]、石原　伸朗[1]、西垣　新[1]、土屋　一途[1]、水谷　謙一[2]、小川　博[2]、高橋　青志郎[2]

乳腺の分泌癌（Secretory carcinoma）は、乳癌取扱い規約第18版では「妊娠および授乳期の乳腺にみられるものと類似した著明な分泌活動を示す細胞からなる癌腫」として浸潤性乳管癌の特殊型に分類されている。頻度は浸潤癌の0.05%未満と非常にまれであるが、今回はその１症例を経験したので報告する。
症例は44歳女性。１年前の検診のマンモグラフィでは異常なしであったが、その後より左乳房の乳輪下に腫瘤を自覚していた。緩徐な増大傾向があり、今回受診した検診のマンモグラフィと乳房超音波検査で同部の20mm大の腫瘤を指摘され、精査目的に来院した。
視触診では左乳房６時方向の乳輪下に境界明瞭で表面平滑な2cm大の腫瘤を触知し、マンモグラフィでは左乳房S領域に境界明瞭平滑で円形の高濃度腫瘤（カテゴリー３）として描出された。超音波検査でも楕円形で境界明瞭平滑な22×19×13mmの低エコー腫瘤（カテゴリー３）で、内部エコーはほぼ均質で後方エコーの増強を伴い、腫瘤に陥入する豊富な血流を認めた。良性病変を疑い細胞診を施行したところclass Ⅲの結果であったため針生検を施行すると、病理組織像から分泌癌が強く疑われた。造影MRIでは腫瘤の辺縁部を中心にrapid washout型の濃染像がみられた。左乳癌（T2N0M0 stage Ⅱ A）の診断で乳房全切除術とセンチネルリンパ節生検を施行した。センチネルリンパ節は術中迅速診断で転移陽性（1/4）の結果であったため、level ２までの腋窩郭清を追加した。
手術標本の肉眼像は黄白色調で境界明瞭な結節状の腫瘤で、病理組織像では腫瘍細胞が小型管状から癒合管状に増殖し、その腺管内や細胞内に好酸性物質が多数認められ、純型の分泌癌に相当する所見であった。t=30mm・波及度f・Ly0・V0・核グレード１・組織学的グレード１・n1（1/20）で、病理学的病期はpT2pN1M0 stage Ⅱ Bであった。免疫組織化学染色ではER(-：1%未満）・PgR(-：1%未満）・HER2(-：score 1）・Ki67 6%の結果で、PCR法にてETV6-NTRK3癒合遺伝子が検出された。術後薬物療法については、triple negative乳癌であり悪性度は低いが腋窩リンパ節転移もみられたため、AC療法４サイクル＋ DTX ４サイクルを施行した。
本症例は若年齢であることや臨床所見から当初は良性病変が疑われたが、最終的には希少乳癌である分泌癌のほぼ典型的と思われる症例であった。他の報告例もふくめた文献的な考察を加えて呈示する。

EP28-56
乳腺髄様癌の１例

藤田医科大学　医学部　乳腺外科学講座
肥後　直倫、喜島　祐子、平田　宗嗣、戸田　洋子

【はじめに】乳腺髄様癌は、全乳癌の約１～２%と比較的まれな腫瘍であり、明瞭な核小体と豊富な細胞質を持つ大型異型細胞の充実性増殖を特徴とする比較的予後良好な腫瘍である。今回我々は、乳腺髄様癌と診断された症例を経験したので報告する。
【症例】55歳女性。閉経52歳。未婚、未出産。乳癌・卵巣癌の家族歴なし。既往歴：高血圧症。
【現病歴】職場検診で右乳房に石灰化を指摘され、翌月に近医を受診。右乳腺C区域に腫瘤を認め、細胞診にて悪性、針生検にて乳癌の診断となり、当科紹介初診となった。エコーにて右乳腺C区域に10mm大の腫瘍を認め、生検病理はinvasive ductal carcinoma、ER・PgR・HER2陰性のTN typeで、精査にて術前診断はcT1cN0M0 StageIAと診断。右乳房切除＋センチネルリンパ節生検手術を施行した。センチネルリンパ節は0/1で転移を認めず、腋窩リンパ節郭清は省略した。最終病理診断は、Breast cancer、浸潤径13mm、全体の広がり13x10mm、波及度f、ly0、v1、modified SBR分類：管腔形成(3)+核異型(3)+核分裂像(3)=GradeIII、ER・ PgR・HER-2陰性、MIB-1 index: 52%で、組織学的に合胞体形成75%以上で境界明瞭で乳管内成分を認めず乳腺髄様癌と診断された。
【考察】髄様癌はRidolfiらの3群の亜型分類に従ってTypical medullary carcinoma、Atypical medullary carcinoma、Non-medullary carcinomaに分類がなされる。本症例はAtypical medullary carcinomaと診断される。今回我々が経験した乳腺髄様癌について文献的考察を加え報告する。

★：優秀ポスター

EP28-57
Follicular lymphomaを合併した皮膚浸潤、腋窩リンパ節転移を認めたEncapsulated papillary carcinomaの１例

富山市民病院　外科
竹下　雅樹、野島　晃己、山崎　裕人 、竹中　哲 、名倉　慎人、渡邉　利史 、佐々木　省三、藤村　隆

Encapsulated papillary carcinomaはWHO分類第４版において、新しく提唱された概念である。低から中等度の核異型を示す上皮性腫瘍細胞が、細い血管茎を軸とした乳頭状構造を呈する乳頭状癌（papillary carcinoma）の一種で、線維性被膜に囲まれた病変である。多くは、乳頭状構造の内部や病変の辺縁部に筋上皮細胞がみられない。乳管内癌巣や被膜を超えた浸潤巣を伴わないことが多く、適切な局所切除を行えば、極めて予後良好であると言われている。症例は76歳、女性。１年前より左乳房腫脹を認め、出血を伴うようになってきていたが放置していた。咳嗽、呼吸苦を認め、当科紹介、左乳房全体に腫脹発赤を認め、AB領域に出血を伴うびらんを認めた。頚部腋窩にリンパ節腫脹を触知した。乳癌皮膚浸潤、リンパ節転移を疑い、全身検索としてCT検査を施行した。左乳房に4.5cmの腫瘤を認め、頚部、腋窩、縦郭、腹腔内、鼠径部などの全身リンパ節腫脹を認め、右大量胸水を認めた。乳房腫瘤針生検と腋窩の多発リンパ節腫脹のうち、USにて乳房腫瘤と同エコーのリンパ節の針生検ではER陽性乳癌を認め、右胸水細胞診と左鼠径部リンパ節生検ではFollicular lymphomaを認めた。リンパ腫の遺伝子検査では予後が悪く、乳癌の明らかな内臓転移は認めないため、リンパ腫治療が優先されるが、びらんからの出血を伴った状態では抗腫瘍剤治療継続が困難になる可能性もあったため、腫瘍切除の方針とした。左乳房全摘、乳癌リンパ節転移と診断したリンパ節を含む腋窩リンパ節のpick upを行い、全層植皮術を併施した。術後9日目退院となり、リンパ腫治療を行い、現在、CT検査にて腫大リンパ節は縮小し、新規病変は認めていない。比較的まれなEncapsulated papillary carcinomaの１例を経験したので若干の文献的考察を加えて報告する。

EP28-58
乳腺原発小細胞癌の１例

[1]市立東大阪医療センター　乳腺外科、[2]市立東大阪医療センター　病理診断科
坂口　真理子[1]、古妻　康之[1]、山内　周[2]、富永　修盛[1]

【はじめに】乳腺原発小細胞癌は乳癌全体の0.08-0.8%と報告されており、乳腺悪性腫瘍の中でも稀な組織型で，神経内分泌癌の１亜型として扱われる．今回我々は乳腺原発小細胞癌の１症例を経験したため、若干の文献的考察を加えて報告する．【症例】70歳代，女性．１ヶ月前から左乳房腫瘤を自覚し，近医を受診した．視触診で左乳房に硬結を触れたため，精査目的で当科に紹介受診した．身体所見では左乳房A区域に40mm大の腫瘤を触知した．マンモグラフィ検査では左-U・Iに辺縁微細鋸歯状の高濃度腫瘤影を認めた．乳房超音波検査では左A区域に最大径27mmの充実性，境界明瞭粗造な低エコー腫瘤を認めた．以上より乳腺悪性腫瘍を疑い，当腫瘤に対して針生検を施行した．針生検では類円形で濃染する核を持つN/C比の高い異型細胞の小集塊像を認め，異型細胞は免疫染色でE-Cadherin陽性， Chromogranin A陽性，Synaptophysin 陽性で，組織型は小細胞癌の診断であった．原発巣ならびに遠隔転移の有無の精査のためにPET-CTを施行したが，他臓器に所見は認めず，乳腺原発小細胞癌と診断した．治療は右乳房部分切除術およびセンチネルリンパ節生検を行った．最終の病理組織学的結果は針生検と同様であり，浸潤径は28×27×22mmで断端は陰性であった．免疫染色ではER，PgR，HER2とも陰性で，Ki-67の陽性率は40%だった．浸潤癌の周囲にDCISの成分が多くみられることから，本腫瘍は他臓器からの転移ではなく乳腺原発であると考えた．術後補助化学療法も考慮したが，本人の年齢，体力，および希望を踏まえてサーベイランスのみとした．術後９ヶ月現在，無再発経過観察中である．乳腺原発の小細胞癌は稀であるため，若干の文献的考察を加えて報告する．

EP28-59
診断に難渋した原発性乳腺血管肉腫の１例

[1]国家公務員共済組合連合会　浜の町病院　外科、乳腺センター、
[2]国家公務員共済組合連合会　浜の町病院　病理、
[3]国家公務員共済組合連合会　浜の町病院　腫瘍内科
大城戸　政行[1]、溝口　公久[1]、米田　玲子[2]、二尾　健太[3]

20台女性。右乳房下部のしこりに気づき増大して近医を受診した。初診時4.6 x 3.9 ｃｍの低エコー腫瘤を認めたが3か月後には増大し針生検が施行された。Parenchymal hemangioma, non-cavernous の診断であった。MRIでは同部位に６ｃｍ大の血管腫を認め、腫瘍摘出術を施行した。境界は不明瞭で腫瘤の形成はなく割面は発赤調であった。病理診断はBenign vascular lesion の診断であったため経過観察とした。術後１年半後に同部に痛み､熱感、皮下出血斑が出現した。MRIでは前回手術創に一致して右下部に10 ｃｍの腫瘤、右上部に４ｃｍ・左上部に1.7 ｃｍの新出病変を認めた。腫瘍再発を疑い右乳房全摘出術、左乳房部分切除術をおこなった。病理診断は左右とも前回と同様であった。その半年後右胸壁皮下、左乳房内側、右上腕に3cm大の皮下出血を伴う腫瘤が新たに出現した。またCTで肝S3/4に8.8x6.0cm、右卵巣に9.5 x 9.0cmの血管腫を認めた。急速に進行する多発血管腫で、遠隔転移もしくはde novoで多発している可能性があるためVon Hippel-Lindau病など遺伝性腫瘍症候群の可能性を疑いゲノムプロファイリング検査を施行したが生殖細胞系列変異は指摘されなかった。一か月後に腹痛で来院し肝血管腫の破裂による腹腔内出血と診断されTAEを行った。再出血のため肝切除を行いその血管腫の病理結果診断で高度核異型、有糸分裂像、壊死がみられ血管肉腫の転移として否定できない病理像であった。乳腺に発生する血管肉腫は原発性血管肉腫とリンパ浮腫、放射線治療後の二次性血管肉腫があるが、その発症率は乳腺悪性腫瘍の0.04%と稀である。今回乳腺病変は細胞異型が弱く当初血管腫の診断であったが、短期間に他臓器に進展し最終的に血管肉腫が疑われた。文献的に考察し報告する。

EP28-60
線維腺腫の内外に併発したDCISの２例

三河乳がんクリニック
渡辺　恵美、小林　美樹、岡田　あかね、小島　美由紀、吉田　直子、
水谷　三浩

良性の線維腺腫内外にDCISを併発した症例を続けて２例経験したので報告する．

【症例1】25歳女性．左乳房に腫瘤を自覚し当院を受診した．マンモグラフィ所見では左乳房内上区域に局所的非対称性陰影を認め，良性疑いと判断した．超音波所見では，左乳房12時方向に最大径22mm大の分葉形の低エコー腫瘤像を認めた．腫瘤の大部分は境界明瞭平滑だが一部不明瞭，内部均質，内部に血流あり，後方エコー増強．第一に線維腺腫（以下FA）を考えたが，良性疑いとした．針生検では異形乳管上皮過形成（ADH）に留まるがDCISとの要鑑別と考えられた．摘出生検を施行し，病理ではFA内部とその周辺にcribriform,low papillary typeのDCISを認めた．温存術とセンチネルリンパ節生検を行なった．

【症例2】33歳女性．他院より左乳房葉状腫瘍疑いで，当院を紹介受診した．マンモグラフィ所見では，左乳房下部に分葉形で境界明瞭平滑な等濃度腫瘤を認め良性疑いと判断した．超音波所見では，左乳房の６時方向に47mm大の楕円形の低エコー腫瘤像を認めた．腫瘤は境界明瞭平滑，内部均質でスリット状の裂隙あり，後方エコーは増強していた．葉状腫瘍を第一に考え，摘出生検を施行した．病理で，線維腺腫の内部や周囲にlow papillary,flat typeのDCISを認め，その後温存術とセンチネルリンパ節生検を施行した．

【考察】乳腺線維腺腫は間質性成分と上皮性成分が混在して増殖する良性の腫瘍である．稀に腫瘍内に乳癌の併発を認めることがある．線維腺腫に併発する乳癌はCheatleとCutlerが1931に定義したのが初めてで，発生頻度はBuzanowskiらは線維腺腫4,000例中５例（0.12%），Ozzelloらは4,812例中14例（0.29%）と報告している．稀なため､研究や症例は限られている．乳癌を併発する線維腺腫の群と，線維腺腫のみの群と比較すると，乳癌を併発する群の方が高齢であるという報告（40歳より高齢）がいくつか認められているが，今回の２例は25歳､33歳と若年であった．文献によると，マンモグラフィ所見の微細石灰化集簇を伴う境界不明瞭腫瘤や，超音波所見で限局的な血流増加および腫瘍増大がある場合にはFAに癌の併発を疑うとされる．今回の症例のマンモグラフィ像は該当しないが，超音波像で境界一部不明瞭であった点や血流増加などの所見は該当した．線維腺腫を考える症例でも先入観をもたず，経過観察中の所見の変化や，腫瘤内部の石灰化像，超音波での血流情報などに留意し診療に臨みたい．

★：優秀ポスター

EP28-61
センチネルリンパ節にmacrometastasisを認めた最終診断DCISの１例

[1]富山県立中央病院　外科、[2]富山県立中央病院　病理診断科、
[3]富山県立中央病院　放射線診断科、[4]厚生連滑川病院　外科
前田　基一[1]、吉川　朱実[1]、石澤　伸[2]、中西　ゆう子[2]、斎藤　順子[3]、
望月　健太郎[3]、馬渡　俊樹[4]

真の非浸潤性乳管癌（DCIS）であれば、理論上リンパ節転移はない。しかし、率は極めて低いがDCISに腋窩リンパ節転移を認めた報告はある。今回、術前針生検と術後最終診断でDCISと診断されセンチネルリンパ節にマクロ転移を認めた1例を報告する。〔症例〕70歳代、女性。検診MGで左乳房に石灰化を伴うFAD、カテゴリー３を指摘、紹介医を受診。左乳癌DCISと診断され加療目的に当科へ紹介。〔MG〕左MLO-L,CC-Iに微小石灰化を伴うFAD、カテゴリー3。〔US〕左BD区域に5.6×4.9mm大、不整形、境界明瞭粗造な低エコー腫瘤、内部に点状高スポットを伴う。〔MRI〕左BD区域に5mm大の限局腫瘤。造影早期相で濃染し後期相でも造影効果が持続。〔CT〕左BD区域に径5mm大の造影効果を有する腫瘤。腋窩にリンパ節腫大なし。〔針生検（紹介先）〕3本、少量ではあるが乳管内に異型増殖性病変を認め、DCIS、non-comedoの所見。以上から、左乳癌、TisN0M0 Stage0と診断した。〔手術〕Lt. Bt＋SNを施行。術中迅速診でSLN3コのうち1コに4.3mmのマクロ転移を認めた。原発巣は腫瘍径が小さくDCISの診断、他2コのリンパ節に転移がないことから郭清は省略。〔摘出標本病理所見〕乳頭下部に7.4×3.3mmの結節、乳管内に篩状構造を呈して増殖する中等度異型の非浸潤性乳管癌が集簇してみられた。P63、CK5/6の免染でも明らかな浸潤は確認できなかった。センチネルリンパ節1コに長径4mmの転移を認めた。乳房を全割したが浸潤癌と思われる結節は確認できず。原発；ER＋：95%、PgR＋：60%、HER2：2+、MIB-1：23.8%、リンパ節；ER＋：100%、PgR＋：60%、HER2：1+、MIB-1：22.9%、e-cadherin（+）、GATA3（+）。以上から原発巣はDCISで、リンパ節転移巣はこの原発巣とタイプも類似しDCISからの転移と考えられた。術後治療はアナストロゾールを内服。〔考察〕転移を起こさないはずのDCISでセンチネルリンパ節に乳癌細胞が確認されるケースが稀ではあるが報告されている。①術前DCISの診断であったが、術後病理検査で小さな浸潤癌がありリンパ節転移を起こした。②術前に行った組織生検（針生検など）によってこぼれた乳癌細胞が偶然リンパ管に入りリンパ節に流れ着いた、などが原因と考えられる。本症例の場合、術後最終診断でもDCISであったことより、②の原因が考えられた？ また、転移陽性でもITC、微小転移の報告であり、本症例のようなマクロ転移はなく稀なケースとして報告した。

EP28-62
乳腺腺様嚢胞癌（adenoid cystic carcinoma）の２例

[1]JA北海道厚生連札幌厚生病院　外科、
[2]JA北海道厚生連札幌厚生病院　臨床病理
秦　庸壮[1]、長　靖[1]、市原　真[2]、岩口　佳史[2]、村岡　俊二[2]

【症例1】67才女性。1年前より右乳房にしこりと痛みを自覚。痛みが持続したため、2007年当科受診。＜PE＞右乳輪上縁に硬結。＜MMG＞RtC4:MI領域に腫瘤影、境界不明瞭、石灰化(-)、構築の乱れ(-)。＜US＞RtA 0:30 NTD=3.2cm 8x8x5mm 不整形腫瘤 内部均質低 境界不明瞭 前方境界途絶 後方陰影不変。＜MRM＞RtA, 11x8mm 結節状濃染。TIC:漸増patternも、辺縁不整で早期相で比較的強く造影され乳癌として矛盾しない所見。ABCにてclass Vの診断。遠隔転移なく、右乳房切除，センチネルリンパ節生検を施行した。＜病理＞adenoid cystic carcinoma(以下ACC), 最大浸潤径＝最大腫瘍径：15mm, f, LY0. V0, NG1, ER(-) PgR(-) HER2(-) pT1c, pN0(sn), M0, pStage IA。術後補助療法は施行せず、現在術後13年無再発生存中である。【症例2】47歳、女性。2019年当院人間ドック乳検（MMG+US）にて要精査となり、当科受診。＜PE＞右C区域圧痛(+)、硬結(-)。検診時主訴(-)だったが、自発痛(+)と判明。＜MMG＞両側C1。＜US＞RtC 11:30 NTD=3.2cm 7x6x7mm 不整形腫瘤 辺縁明瞭粗造 内部不均一低 後方増強 前方境界途絶 血流(-) 硬化所見(+)。両側Ax(-)・Sc(-)・Im(-)。＜MRM＞RtCA, 9x7mmの腫瘤性病変、もしくは小濃染の集簇。不整形、内部造影不均質、Kinetic curve：fast-plateau、拡散強調高信号により乳癌疑いも、T2強調像やdynamic studyで隔壁様の低信号も見られ、T2強調像で高信号があることから線維腺腫も鑑別が必要。針生検にてACCと診断。遠隔転移なく、右乳房部分切除，センチネルリンパ節生検を施行した。＜病理＞ACC, 最大浸潤径＝最大腫瘍径：10mm, f, LY0. V0, ER(+)：1～5% 染色強度高，PgR(+)：1～5% 染色強度高，HER2(-):0 Ki67 Labeling index:11.2% pT1c, pN0(sn), M0, pStage IA。術後補助療法として温存乳房照射と内分泌療法を施行。現在術後2年6ヶ月無再発生存中である。
【まとめ】乳腺腺様嚢胞癌は発生頻度が全乳癌の0.1%以下と希な組織型である。初診時の主訴は乳房痛であることが多い。Triple negativeを示す症例が多いにも関わらず予後良好である。遠隔転移や再発は稀であるが術後補助療法の選択は慎重であるべきと考える。当科で経験したACCの2例を文献的考察を加えて報告する。

EP28-63
乳腺腺様嚢胞癌の２例

[1]愛媛大学　医学部　乳腺センター、[2]愛媛大学　医学部　病理診断科、
[3]愛媛大学　医学部　肝胆膵・乳腺外科
宇都宮　果歩[1]、田口　加奈[1]、中村　萌美[1]、日下部　恵梨菜[1]、野田　令菜[1]、
青木　玲奈[1]、西山　加那子[1]、村上　朱里[1]、谷脇　真潮[2]、北澤　理子[2]、
北澤　荘平[2]、亀井　義明[1]、高田　泰次[3]

＜背景＞乳腺腺様嚢胞癌は、乳癌取扱い規約で特殊型に分類され、発生頻度は乳癌の0.1～3.5%と稀な疾患である。トリプルネガティブタイプが多いにも関わらず、リンパ節転移や遠隔転移は少なく、10年生存率は約95%と非常に予後良好な組織型である。今回、我々は乳腺腺様嚢胞癌を2例経験したので文献的考察を加えて報告する。
＜症例1＞77歳女性。S状結腸癌の術後CT検査にて右乳房に結節影を認め紹介受診した。視触診では右C区域に約1cm大の腫瘤を触知した。マンモグラフィーでは右MLO-M領域に境界明瞭な腫瘤を認め、乳房超音波検査では右C区域に約12mm大の境界明瞭平滑な低エコー腫瘤を認めた。針生検を施行し腺様嚢胞癌（ER: 0%, PgR: 0%, HER2: score 0, Ki-67: 12%）の診断に至り、明らかな転移を疑う所見は認めなかったため、右乳房部分切除術＋センチネルリンパ節生検を施行した。術後診断はpT1cN0M0 Stage Ⅰであったため、術後治療として放射線療法のみの方針となった。
＜症例2＞61歳女性。左C区域の腫瘤を主訴に精査加療目的で紹介受診した。視触診では左C区域に約1cm大の境界不明瞭な硬い腫瘤を触知した。マンモグラフィーでは左C区域に微小円形石灰化を伴うFADを認め、乳房超音波検査では左C区域に約17mm大の境界明瞭粗ぞうな不整形の等エコー腫瘤を認めた。針生検の結果は腺様嚢胞癌（ER: 0%, PgR: 0%, HER2: score 0, Ki-67: 1-3%）であり、PET-CT検査では、明らかな転移を疑う所見は認めなかった。左乳癌 cT1cN0M0 Stage Ⅰと診断し、左乳房部分切除術＋センチネルリンパ節生検を施行した。術後診断はpT1cN0M0 Stage Ⅰであったため、術後治療として放射線療法のみの方針となった。
＜考察＞乳腺腺様嚢胞癌は予後良好であり、センチネルリンパ節転移が陰性であれば局所治療のみで良いとされる。本症例でも2例とも乳房部分切除術を行い、センチネルリンパ節転移が陰性であったため、術後放射線療法のみ行った。現在転移再発所見は認めていない。リンパ節転移や遠隔転移は少ないが、長期経過後に再発した報告もあるため、長期の経過観察は必要である。

EP28-64
乳腺腺様嚢胞癌の１例

川崎医科大学附属病院　乳腺甲状腺外科
佐々木　梓、田中　克浩、福間　佑菜、三上　剛司、岸野　瑛美、川野　汐織、
緒方　良平、齋藤　亙、小池　良和、野村　長久、山本　裕、紅林　淳一

乳腺腺様嚢胞癌は乳癌特殊型に分類されており、全乳癌に対する発生頻度は約0.1%と非常に稀である。好発年齢は60歳前後で、他の組織型の乳癌よりやや高い。遠隔転移は少なく、10年生存率は約95%で良好とされている。また、乳癌診療ガイドラインでは、トリプルネガティブサブタイプであっても腋窩リンパ節転移陰性であれば化学療法を行わなくてもよいと記載されている。今回我々は高齢であることから術前化学療法を施行せず、乳腺腺様嚢胞癌と診断された1例を経験したので報告する。症例：85歳の女性。1年前から右乳房腫瘤を自覚するも放置していた。徐々に増大してきたため前医を受診した。乳房超音波検査で右10時方向に45×25×48 mm大の不整形、辺縁不整、境界不明瞭な内部低エコー腫瘤を認め、針生検で腺様嚢胞癌疑い、トリプルネガティブの診断であった。高齢であり、PSも悪いことから本人及び家族が術前化学療法は施行せず、局所制御目的に手術を希望したため当科に紹介受診となった。画像上明らかな腋窩リンパ節種大は認めかったことからセンチネルリンパ節生検および腋窩リンパ節郭清は施行せず、右乳房単純全切除術のみ施行した。最終病理結果は腺様嚢胞癌、トリプルネガティブ、Ki67標識率 4.7%、pT3N0M0、stage Ⅱ Bの診断であった。稀ではあるが、トリプルネガティブ乳癌であっても化学療法の必要のない予後良好な疾患もあることを念頭に置いて治療方針を検討する必要がある。

★：優秀ポスター

EP28-65
診断に苦慮したmalignant adenomyoepitheliomaの一例

[1]中部国際医療センター　乳腺外科、[2]中部国際医療センター　病理診断科
鵜飼　絢子[1]、竹内　賢[1]、森川　あけみ[1]、坂下　文夫[1]、安藤　幸紀[1]、
松永　研吾[2]、杉山　誠治[2]

【はじめに】adenomyoepithelioma（AME）は比較的まれな腫瘍であり，良性腫瘍に分類される一方，稀に悪性化することがあり，局所再発や遠隔転移をきたした症例も報告されており，その治療にあたっては注意を要するとされる．今回，我々は，他院でトリプルネガティブ乳癌と診断されたが，再検査の結果，malignant AMEであった一例を経験したので文献的考察を加えて報告する．
【症例】症例は54歳女性．左胸違和感と疼痛を主訴に前医を受診し，針生検の結果，乳癌の診断で，加療目的に当科紹介受診された．初診時，左乳房B領域を中心に5cm大の腫瘤が触知された．マンモグラフィーでは楕円形の境界鋸歯状高濃度腫瘤を認め，超音波では乳頭～B領域にかけて48×34mm大の不整形腫瘤を認めた．造影CT・MRIでは腫瘤中央部は広範に壊死しており，腫瘍直上の皮膚の肥厚も認め，悪性が示唆された．
前医針生検の標本診断を行ったところ，硬癌が疑われるものの腫瘍量が少なく，要再検の結果であったため，当院で再度マンモトーム生検を施行した．検体には，p63陽性細胞を認め，AMEやsclerosing adenosisなどの可能性が考えられたが，良悪性の鑑別は困難であった．このため腫瘤全体を摘出しての観察が必要と判断した．腫瘍径が大きく，乳頭方向への浸潤も疑われたため，切除断端陰性とするには乳房全摘が必要と考えたが，良性の場合には過大手術となる可能性があったため，まずは腫瘍切除を施行した．切除後の病理検索では腫瘍は直径35mmの境界不明瞭で広範囲の壊死を伴う腫瘤で，腺上皮細胞と筋上皮細胞が共に増殖を示し，壊死や核分裂像が目立つことからmalignant AMEと診断された．切除断端は陽性であったため，後日乳房切除術およびセンチネルリンパ節生検を施行した．
【考察】AMEは1970年にHamperlによって初めて報告された疾患で，腺上皮と筋上皮の２種類の上皮細胞が共に増殖を示す腫瘍とされる．乳癌取扱い規約第18版では良性腫瘍に分類されるものの，良性から悪性にいたるまで様々な生物学特徴を持つ腫瘍と考えられている．また，悪性の場合には短期間のうちに転移を来し，予後不良であった例も報告されている．また，本症例のごとく組織診を行っても確定診断に至らない症例が多く報告されており，治療方針の決定については注意を要する．malignant AMEの治療については外科的切除以外に有効な治療法が確立されておらず，早期の完全切除が重要である．

EP28-66
HER2陽性粘液癌の１症例

[1]JCHO 東京山手メディカルセンター　外科、
[2]JCHO 東京山手メディカルセンター　病理診断科
大坂　夏子[1]、伊藤　謙太郎[1]、柴崎　正幸[1]、橋本　政典[1]、阿部　佳子[2]

【緒言】粘液癌（MC）は比較的予後が良いとされるが、HER2陽性MCを経験し補助療法の決定に一考を要したので報告する。【症例】40代後半閉経前女性。１年前より左乳房にしこりを自覚し人間ドックを受診した。マンモグラフィと乳房超音波検査（US）で乳癌を疑われ紹介された。触診で左乳房２時方向、乳頭から4cmに1.5cm大の腫瘤を触知した（T2）。USでは17mm大の境界不明瞭不整な低エコー腫瘤が存在し、前方境界線の断裂や血流信号の増加を認めた。エラストグラフィでつくば弾性スコア4。針生検でMCと診断された。MRIで限局性病変であったため左乳房円状部分切除術とセンチネルリンパ節生検を行った。病理組織学的診断はMCで15mm（pT1c)，f(+)，Ly0，V0，断端陰性，pN0（SN)，核グレード1，ER陽性，PgR陽性，HER2 score3，Ki67 labeling index 17%であった。念の為HER2 FISHを追加し、シグナル比6.5、平均遺伝子コピー数10.7と明らかに陽性であった。また腫瘍の一部に3mmの範囲で粘液の貯留を伴わずに充実性癌胞巣が密に浸潤する箇所を認め、同部位でもIHCでHER2 score 3+を確認した。このためまず術後照射を行った後、術後補助療法としてweekly paclitaxelとtrastuzumabの投与を提案し導入した。【考察】乳癌取扱い規約によると、MCは浸潤癌の特殊型に分類される。特殊型が癌胞巣の90%以上を占める場合をpure type，50%以上90%未満の場合をmixed typeとしている。本症例は完全に近いpure type MCである。MCは一般に予後良好で、純度が高いほど良いとされる。またほとんどすべてのpure type MCはHER2陰性であるため、非典型例である本症例では最終的にFISH法まで行いHER2陽性を確認し術後補助化学療法と抗HER2療法を選択した。このように非典型例では異なった予後を示す可能性があり、実際、粘液癌の遠隔転移再発の報告も散見される。 NCCNのガイドラインでも予後良好な組織型でHER2陽性といった非典型例では組織型の再検討とHER2の再検査を考慮して確認した後に浸潤性乳管癌と同様の補助療法を行うことなっており注意を要すると思われる。

EP28-67
術前診断に苦慮した出血を伴った拡張乳管随伴浸潤性乳管癌の一例

[1]国立病院機構　小倉医療センター　外科、
[2]国立病院機構　小倉医療センター　病理診断科
堤　宏介[1]、太田　耕二[1]、轟木　秀一[1]、山﨑　徹[1]、谷川　雅彦[2]、
草野　弘宣[2]

患者は86歳の女性。10年前に悪性リンパ腫に対して化学療法が行われて寛解状態であったが、右乳房腫瘤を自覚したため、当院を受診された。理学所見では右乳房CDE領域に4cm大の可動性良好な腫瘤を触知した。MMGでは脂肪性乳房を背景に右乳房M/O領域に境界明瞭平滑な高濃度腫瘤を認め、カテゴリー４とした。USでは右乳房CD領域に混合性腫瘍パターンを示し、後方エコー増強を伴った31.2x30.6x22.4mm大の内部エコー不均一で境界明瞭平滑な分葉状低エコー腫瘤を認め、カテゴリー４とした。推定組織型としては嚢胞内癌・浸潤性乳管癌（充実型）・悪性リンパ腫などが挙げられた。CNBでは穿刺部位より古血性の排液があり、採取した組織からは悪性所見は得られなかったため、嚢胞内癌を疑ってFNACを施行すると悪性であった。CT上でリンパ節転移や遠隔転移を疑う所見はなかった。MRIでは右乳房E領域に28mm大の腫瘤を認め、大半は嚢胞であり内部はT1強調像で高信号を示す出血部位を認め、嚢胞の辺縁には不整な増強域があり乳癌が疑われた。また、腫瘤周囲に数mm大の娘結節が数個疑われた。術前診断は、嚢胞内癌（intracystic carcinoma）、被包型乳頭癌（encapsulated papillary carcioma）、粘液癌などを疑った。右乳癌に対して乳房全切除術＋センチネルリンパ節生検を施行した。センチネルリンパ節への転移は認めなかった。病理診断マクロ像は、血腫をともなった嚢胞（20x25mm）に接して10mm大の白色充実性結節を認めた。ミクロ像では、辺縁にsolid papillary carcinomaの乳管内病変を伴う浸潤性乳管癌（充実型）と診断された。嚢胞壁の不整な隆起はいずれも血腫であり、嚢胞部は拡張した乳管で、結節部に接して拡張乳管が認められていたものと考えられた。浸潤径は11x10mm、脈管侵襲はなく、組織学的グレード分類II（核グレード分類2）、ER（+)、PgR(+)、HER2（-)、Ki-67 8.3%であった。現在、術後ホルモン療法を行っており、明らかな再発なく経過している。術前診断に苦慮した出血を伴った拡張乳管随伴浸潤性乳管癌の一例を経験したため、若干の文献的考察を加えて報告する。

EP28-68
腫瘍塞栓性肺微小血管障害を来した乳癌の１例

地方独立行政法人　那覇市立病院　外科・乳腺センター
宮国　孝男、小野　亮子、真栄城　兼誉

【はじめに】腫瘍塞栓性肺微小血管障害（Pulmonary tumor thrombotic microangiopathy、以下PTTM）は末梢肺動脈の腫瘍塞栓により肺高血圧症と低酸素血症を呈する稀な病態である。今回我々はPTTMを来した乳癌の1例を経験したので報告する。
【症例】症例は65歳の女性。以前より左乳房腫瘤を自覚するも放置。来院１ヶ月前より労作時呼吸困難が出現。2021年11月XX日、動悸、呼吸苦が増強しかかりつけ内科受診。心電図にて低電位、胸部X線にて胸水貯留を認め心不全と診断され同日当院救急外来紹介受診となった。来院時著明な低酸素血症を認め酸素投与開始。CTにて左乳房に8cm大の大きな腫瘤、左腋窩、鎖骨上窩に腫大リンパ節を認め乳癌が疑われた。肺動脈塞栓症を疑う所見や肺転移、癌性リンパ管症を示唆する所見は無く、胸水貯留も極少量であった。心嚢液貯留も認めたが、少量で穿刺ドレナージの適応無しと判断された。左乳房腫瘍精査、呼吸不全の精査目的に当科入院となった。入院後に施行された心エコーではEF77%と駆出率は保たれており、壁運動異常も認めなかった。軽度のTRを認め、右心負荷が疑われた。また、肺血流シンチでは両肺末梢域にRI集積欠損が多発性に認められ、末梢域の血栓、腫瘍塞栓が疑われた。これらの所見からPTTMを疑い肺動脈楔入血細胞診を施行。両肺ともClass VでPTTMと確定診断した。また、左乳房腫瘍の針生検の結果は浸潤性乳管癌、ER陰性、PR陰性、HER2(2+)/FISH(+)であったため第17病日にPertuzumab+Trastuzumab+Docetaxelを施行したが、途中で呼吸苦が増強しTrastuzumab終了後に中断。その後、呼吸不全が徐々に進行し第25病日に永眠された。
【結語】PTTMを来した乳癌の１例を経験した。文献的考察を加えて報告する。

★：優秀ポスター

EP28-69
乳腺紡錘細胞癌spindle cell carcinomaの１例

[1]独立行政法人国立病院機構東広島医療センター　外科、
[2]独立行政法人国立病院機構東広島医療センター　病理検査科
松原　一樹[1]、宮本　和明[1]、髙畑　明寛[1]、河内　雅年[1]、堀田　龍一[1]、
井上　雅史[1]、豊田　和広[1]、貞本　誠治[1]、高橋　忠照[1]、服部　拓也[2]、
万代　光一[2]

【はじめに】乳腺の紡錘細胞癌spindle cell carcinomaは化生癌の亜分類の一つであり，病理組織学的には紡錘形の上皮成分が中等度以上の異型性を示し増殖する．頻度は乳腺悪性腫瘍全体の0.1%程度であり，極めて稀であることから生物物学特性および臨床像については未だ不明な点が多い．今回我々は，20歳代の若年者に認められた乳腺紡錘細胞癌の手術症例を経験したので文献的な考察を加えて報告する.【症例】23歳女性．右乳房に 3cm 大の腫瘤を自覚し来院．乳腺造影エコーおよびMRIにては葉状腫瘍などを疑い，針生検にてhigh gradeの葉状腫瘍，間質肉腫を鑑別診断とし手術を予定した．手術待機の1か月間で，急速に約2倍に増大し手術（Bp）を施行した。断端は陰性，最終診断は間質肉腫であった。腫瘍細胞はER, PgR, HER2陰性のトリプルネガティブサブタイプ，Ki-67LIが80%と極めて高値であったため，術後には化学療法，放射線治療を考慮すべく腹部エコーにてのスクリーニング検査を施行したところ,突然に妊娠（8週）が判明した．妊娠継続と将来の婚姻を最優先されることとなり約半年間は無治療で待機する方針となった．5か月後，同側乳房に腫瘤が再出現し急速に増大，無事出産後，右乳全体を置換する程に巨大化した腫瘍に対して広範な皮膚を切除（皮膚移植）する手術（Bt）を行った．CK AE1/AE3および p63の陽性，DesminおよびS-100蛋白陰性などから，最終的に乳腺紡錘細胞癌と診断した，術後は化学療法および放射線治療を行い経過は良好，術後1年3カ月の時点で再発転移を認めていない.【考察】若年者乳癌は25歳未満に限れば0.1から0.2%程度であり,今回は極めて稀な乳腺紡錘細胞癌を経験した.現時点では外科的な完全切除が最善の治療であると考えられるが，今後は遺伝子解析などによる治療標的の解明が期待される．

EP28-70
乳腺腺様嚢胞癌の１例

済生会宇都宮病院　外科
塚原　大裕、古川　潤二、四方　翔平

【はじめに】
乳腺腺様嚢胞癌は発生頻度が全乳癌の0.1%と非常に稀な疾患である。今回我々は乳腺腺様嚢胞癌の１例を経験したため、文献的考察を加え報告する。
【症例】
60代女性。検診マンモグラフィーにて左乳房上内側部に11mm大の腫瘤を指摘され前医受診。超音波検査にて不整形低エコー腫瘤を認めたため、細胞診が施行されClass Ⅲ bの診断であった。局所麻酔下に乳房部分切除術が施行され、術後病理組織像は最大浸潤径10mmの乳腺腺様嚢胞癌の診断であった。サブタイプはエストロゲン受容体陰性、プロゲステロン受容体陰性、HER2陰性のトリプルネガティブであった。切除断端は陰性であったため、センチネルリンパ節生検のみ追加された。腋窩リンパ節転移転は陰性であった（0/2）。術後治療は患者希望により当院で行うこととなり紹介受診となった。温存乳房に対し、術後放射線治療を施行した。術後薬物療法は施行せず、6年８ヶ月経過した現在、無再発生存中である。
【考察】
乳腺腺様嚢胞癌は、エストロゲン受容体陰性・プロゲステロン受容体陰性・HER2陰性のトリプルネガティブ乳癌の所見を示す症例が多い。予後不良とされているトリプルネガティブ乳癌に属するにもかかわらず、10年生存率は90%を上回る極めて予後良好な組織型である。症例数が少ないため、確立した治療方針はないが、腋窩リンパ節転移陰性であれば術後補助化学療法は不要と考えられている。しかし、乳腺腺様嚢胞癌は多彩な組織像を程することも多い。病理学的に鑑別疾患となる篩状癌を乳腺腺様嚢胞癌と間違えると、化学療法が必要なトリプルネガティブ乳癌に対し術後化学療法を省略してしまう可能性もある。逆に、乳腺腺様嚢胞癌と正しく診断できないと術前化学療法の方針となったり、術後不要と考えられる化学療法を行い過剰治療となる可能性もある。本症例は、乳腺腺様嚢胞癌の診断で術後薬物療法は行わず再発なく経過しているが、今後さらなる症例の蓄積と検討が必要である。

EP28-71
乳管内乳頭腫と診断した５年後に非浸潤性乳管癌が発生した１例

日本鋼管福山病院　乳腺外科
藤井　清香

（はじめに）乳頭状構造を示す癌は病理診断が難しく、針生検では良悪の判断が難しいことがある病変として認識されている。今回、針生検で乳管内乳頭腫と診断された5年後に腫瘍摘出術を行い、乳管内乳頭腫内に非浸潤性乳管癌が存在していたことが判明した1例を経験したので報告する。
（症例）77歳女性。5年前に当院で乳癌検診を受診。マンモグラフィ（以下MG）で左乳房にFADを認め、精査目的にて当科を受診した。初診時は触診では腫瘤・硬結は触知せず。USで左12時方向Mに10×9×7mm大の境界明瞭な腫瘤を認めた。CNBで乳管内乳頭腫の診断であった。経過観察を指示したが、受診されなかった。その4年後に左乳房腫瘤を主訴に当科を受診。触診で左AC境界部に硬結を触知。MGは微細分葉状の腫瘤として描出された。USでは左12時方向に17×13×11mm大の境界明瞭な腫瘤であり、増大していた。再度CNBを行い、良性、乳管内乳頭腫を疑うという診断であった。末梢性の乳管内乳頭腫では異型乳管過形成や非浸潤性乳管癌を伴うことがあるため、手術での切除を勧めたが、本人希望により再度経過観察となった。翌年（初診より5年後）、USで18×14×12mmでサイズ変化は認めなかったが、本人が手術に同意したため、腫瘍摘出術を行った。病理結果は、増生細胞の核は均一で、核分裂像も認め、ER・PgRはびまん性に陽性、乳管内乳頭腫内に非浸潤性乳管癌が存在しているとの診断であった。また、切除断端は陰性であった。術後タモキシフェン内服を開始している。
（まとめ）乳頭状病変は診断が難しいため、針生検で良性と診断された場合でも注意深く経過観察を行う必要があることを患者に理解してもらう必要がある。そして、変化を認めた場合は全体像を検索すべきである。

EP28-72
診断に難渋し腋窩リンパ節の外科的生検を行った炎症性乳癌の１例

平鹿総合病院　乳腺外科
今野　ひかり、島田　友幸

【背景】炎症性乳癌は通常腫瘤を認めず，皮膚のびまん性発赤，浮腫，硬結を示す臨床的特徴を有する病態とされ、同側腋窩リンパ節が硬く触れることが多い。急速に進行するため予後不良である。今回診断に難渋し急激な経過をたどった症例を経験したため、若干の文献的考察を加えて報告する。
【症例】74歳女性
【臨床経過】右上肢の浮腫、疼痛を訴え当院外科受診し、血液検査で貧血と低栄養を認めた。CTで右乳房の腫大と腋窩リンパ節の腫腫脹、十二指腸の壁肥厚と周囲のリンパ節腫大を認め、当科紹介受診となった。右乳房に超音波検査で境界明瞭低エコー腫瘤とその周囲に低エコー域を認めそれぞれ針生検を施行した。悪性所見は認めず低エコー腫瘤は線維腺腫であったが、同日行った腋窩リンパ節の細胞診は乳癌の転移であった。VABを試みたが右上肢の疼痛のため体位がとれず施行できなかった。乳房皮膚の針生検は施行したが悪性所見を認めなかった。全身麻酔下に右腋窩リンパ節の摘出生検を施行し浸潤性乳管癌、ER-、PgR-、HER2-、MIB1 index 35%のトリプルネガティブタイプ、PDL1/22C3は10%未満であった。また、上部消化管内視鏡を行い十二指腸の潰瘍からoozingを認め貧血の原因と考えられ、乳癌の壁外浸潤を疑い生検を行ったが悪性所見は認めなかった。貧血に対して輸血を行い、EC療法を行ったがday7でGrade4の発熱性好中球減少症を認めた。白血球は回復し他のレジメンの投与を検討していたが、CTで腋窩リンパ節の増大や大胸筋転移の出現、十二指腸の壁肥厚と周囲のリンパ節腫大の増悪、胸腹水を認めるとともに呼吸苦が出現し全身状態の回復が見込めず断念した。以降BSCとなり2週間後に逝去した。
【考察】炎症性乳癌の特徴的な組織学的所見は皮膚真皮のリンパ管腫瘍塞栓であるが、小さな皮膚パンチ生検で必ずしも検出できるとは限らずない。生検部位は画像所見によって決定されるが、今回主病巣を疑った部位での政権では診断できなかった。炎症性乳癌は急速に進行するため早急な化学療法の開始が必要であり、診断やサブタイプの特定は速やかに行われるべきである。乳房の病変での診断が困難な場合は腋窩リンパ節での診断も考慮される。

★：優秀ポスター

EP28-73
嚢胞内乳頭腫と浸潤性乳管癌が併存し鑑別に難渋した一例

[1]済生会横浜市南部病院　外科、[2]済生会横浜市南部病院　病理診断科、
[3]横浜市立大学　外科治療学
田中　玲於奈[1]、吉田　達也[1]、磯田　まや[1]、村上　あゆみ[2]、中山　崇[2]、
虫明　寛行[1]、利野　靖[3]、福島　忠男[1]

【症例】43歳女性。5年前から右前胸部腫瘤を自覚しており、大きさは不変だった。近医を受診し乳癌の疑いで当院紹介受診した。既往歴、家族歴に特記事項なし。触診上、右C領域に4cm大の弾性硬腫瘤をみとめ、可動性あり、皮膚所見はなかった。マンモグラフィでは右U-O領域に境界明瞭な高濃度腫瘤、エコーでは右のC領域に43mm大の嚢胞内腫瘤をみとめた。またその乳頭方向に不整形、境界不明瞭、内部不均一低エコー領域をみとめ、前方境界線は断裂、haloはなかった。喘息の既往があり、造影MRIは施行できず、拡散強調像では嚢胞性病変とその内部と乳頭方向の充実成分に同様の高信号を認めた。嚢胞内溶液を吸引したのちに、嚢胞内充実部分と隣接する不整形低エコー腫瘤に吸引式乳腺組織生検を施行、病理はductal carcinoma（ER陽性、PgR陽性、HER2陰性、Ki67 7%）であり、乳頭方向への進展を伴う嚢胞成分を伴う浸潤性乳管癌cT2N0M0 cStage ⅡAと診断した。手術は嚢胞部分と充実性部分を含める乳房部分切除術を施行した。センチネルリンパ節生検は3個提出し全て陰性で腋窩郭清は省略した。検体の肉眼所見でも嚢胞性病変と、充実性結節性病変をみとめた。嚢胞性病変の組織学的所見は、乳頭腫状構築をとり増殖する乳管上皮をみとめ、管内乳頭腫と診断された。充実結節性病変は異形細胞が包巣形成、腺管構造をとりながら増殖する像を認め、浸潤性乳管癌と診断された。また、広範に乳管内病変を認め一部で切除断端まで癌の進展がみられた。最終病理診断はpT2N0M0 pStage ⅡAであった。断端が乳管内病変で陽性であったため腫瘍床へのブースト照射を伴う前乳房放射線照射と、後療法としてアナストロゾールによる内分泌療法を施行している。
【考察】本症例において嚢胞内腫瘤は不整で広基性の立ち上がりをみたことや、浸潤性乳管癌を疑う充実部分と近接していたことから術前診断で悪性を疑ったが、術後の病理診断では嚢胞性腫瘤は嚢胞内乳頭腫であることが明らかとなった。後方視的に超音波画像を検討すると、浸潤部分と乳頭腫部分の連続性はなく、病理学的にも隔壁を介して存在していた。嚢胞内乳頭腫と浸潤性乳管癌が偶発的に近接して個別に存在し、術前の画像診断に難渋した一例であった。

EP28-74
マンモグラフィで特徴的なレース状高濃度腫瘤を呈した破骨細胞様巨細胞を伴う乳癌の２例

[1]神鋼記念病院　乳腺科、[2]神鋼記念病院　放射線診断科、
[3]神鋼記念病院　生理検査室、[4]神鋼記念病院　病理診断科
結縁　幸子[1]、門澤　秀一[2]、三木　智子[2]、磯部　祥子[3]、御勢　文子[1]、
大久保　ゆうこ[1]、矢内　勢司[1]、矢田　善弘[1]、一ノ瀬　庸[1]、橋本　隆[1]、
松本　元[1]、田代　敬[4]、山神　和彦[1]

破骨細胞様巨細胞を伴う乳癌はWHO分類2019ではInvasive breast carcinoma of no special type(IBC,NST)の　中　でCarcinoma with osteoclast-like stromal giant cells(OGC)に分類され、全乳癌の0.3～1.2%と稀である。比較的境界明瞭な腫瘤を形成し病理学的には暗赤～褐色の肉眼像を呈するのが特徴とされる。今回我々は、マンモグラフィ（MG）で特徴的な高濃度腫瘤を呈した破骨細胞様巨細胞を伴う乳癌２例を経験したので、画像所見と病理像の対比を中心に報告する。
症例１、68歳女性。左乳房A区域に3cm大の楕円形腫瘤を触知。MGでは辺縁不整な円形腫瘤で内部にレース状の高濃度域を有した。超音波検査(US)では境界明瞭粗造、内部不均一、点状高エコーを伴う充実性腫瘤を示した。MRIで腫瘤内部はT1・T2強調画像ともに著明な低信号、ダイナミックMRIでは不整で強いrim enhancementを認めた。針生検でIBC,NSTと診断。左乳房部分切除術とセンチネルリンパ節生検を施行した。
症例２、82歳女性。左乳房C区域に5cm大の皮膚浸潤を伴う腫瘤を認めた。MGでは辺縁微細鋸歯状の円形腫瘤で内部全体にレース状の高濃度域を有した。USでは境界明瞭粗造、内部エコーはやや高く不均一で点状高エコーを伴う充実性腫瘤を示した。MRIで腫瘤内部はT1・T2強調画像でともに著明な低信号、ダイナミックMRIでは薄く強いrim enhancementを認めた。針生検でIBC, NSTと診断。左乳房部分切除術とセンチネルリンパ節生検を施行した。
症例１、２ともに切除標本の肉眼像は暗赤色～褐色、組織型はIBC,NST、組織像にて腫瘍間質に広範囲の出血とヘモジデリン沈着があり、CD68陽性の多核組織球が腫瘍胞巣の辺縁に確認されたためCarcinoma with OGCと診断された。
腫瘍間質の免疫細胞は、腫瘍細胞が発現するM-CSF(マクロファージコロニー刺激因子)やRANKL(receptor activator for nuclear factor -κB ligand)によりOGCに分化することが知られる。その分化誘導の過程でVEGF-C(血管内皮増殖因子-C)の発現が上昇し血管透過性が亢進することから、腫瘍内に出血やヘモジデリン沈着がおこると推察される。ヘモジデリンに含まれる鉄元素は、MGでは石灰化に匹敵する高濃度、MRIでは著明な低信号として描出される。今回の２症例では本腫瘍の組織学的特徴が画像所見によく反映されていた。特に、MGにおける腫瘤内部のレース状の高濃度は特徴的であり、本腫瘍を鑑別疾患として考慮する重要な画像所見と考えられた。

EP28-75
神経線維腫症に乳癌を合併した２例

市立伊丹病院　乳腺外科
三嶋　千恵子、千原　陽子、藤井　小真貴、山本　正之

【背景】乳癌易罹患遺伝子の筆頭として*BRCA1/2*があげられるが、腫瘍抑制遺伝子*NF1*も乳癌発症リスクに関与するとされる。*NF1*の機能消失性変異により発症する神経線維腫症１型（NF1、von Recklinghausen病）は、皮膚及び末梢神経に多発する神経線維腫と皮膚のカフェオレ斑を主徴とし、その他骨・眼・神経系などに多彩な症状を呈する。今回NF1に乳癌を合併した２例を経験したので、文献的考察を加え報告する。
【症例１】72歳女性。母・妹と共にNF1と診断されている。家族歴に癌なし。既往歴に未破裂動脈瘤、腎動脈瘤、気管支嚢胞。１年前より右乳房腫瘤を自覚し当科受診、右乳房B領域に35mm大の腫瘤、右腋窩に二相性の消失した10㎜大のリンパ節を認めた。右乳癌cT2N1M0, Stage IIBの診断でBt+Ax施行、病理診断の結果sci、t=32×30mm、n=1/12でpT2N1M0, Stage IIB、ER陰性PgR陰性HER2 3+、Ki67 15%のHER2タイプであり、術後PTX+PER+HER療法を施行し無再発生存中である。
【症例２】78歳男性。父方祖父、父と共にNF1と診断されている。家族歴に癌なし。右乳房腫瘤を自覚し前医受診、30mm大の腫瘤を指摘された。右乳癌cT2N0M0, Stage IIAの診断でBt+SN+Ax施行、病理診断の結果sci、t=28×23mm、n=2/18でpT2N1M0, Stage IIB、ER陽性PgR陽性HER2陰性Ki67 47%のLuminal Bタイプであり、術後TAM内服を継続し無再発生存中である。
【考察】NF1患者は約３～14%に悪性腫瘍を発症するとされ、罹患時の予後が不良であり、一般集団と比較し平均寿命が８～15年短くなると報告されている。悪性末梢神経鞘腫の他、非神経原性腫瘍では乳癌・胃癌・大腸癌などのリスクが高い。NF1患者の乳癌は、一般的に30歳代をピークに50歳までの若年期に４～６倍の罹患リスクがあるとされるが、皮膚病変の影響で早期発見が難しい傾向にある。NCCNガイドラインでは30歳からMMG、30～50歳の間は造影MRI併用によるスクリーニングが推奨されており、患者教育と専門家における周知が望まれる。NF1患者はまれで、合併する乳癌の特徴も明らかになっておらず、文献的報告を加え報告する。

EP28-76
ソマトスタチン受容体シンチグラフィで集積を認めたsolid papillary carcinoma

佐賀大学　医学部　一般・消化器外科
今村　美乃莉、馬場　耕一、真鍋　達也、能城　浩和

【はじめに】Solid papillary carcinoma（SPC）は乳癌の中で1%未満と比較的稀な組織型である。高齢者に多く、乳管内増殖主体の予後良好な神経内分泌分化を伴う乳癌である。また、ソマトスタチン受容体シンチグラフィは神経内分泌腫瘍の病巣診断や転移診断に使用される。今回、ソマトスタチン受容体シンチグラフィに陽性を示したSPCを経験したため報告する。
【症例】患者は66歳女性。クッシング症候群で精査をされていたが、異所性ACTH分泌腫瘍の可能性を検討されていた。スクリーニングのCTでは左肺腫瘍、右乳房腫瘍、甲状腺腫瘍を認めた。ソマトスタチン受容体シンチグラフィを施行されたところ、右乳房に集積を認めた。マンモグラフィはカテゴリー１であったが、乳腺超音波では右乳房A区域に約1cmの低エコー結節を認めた。乳房MRIでは同部に濃染腫瘤を認めたが、BI-RADS判定ではカテゴリー３であった。針生検を行ったところ、Chromogranin A, Synaptophysin陽性の乳癌の診断となった。手術では右乳房部分切除、センチネルリンパ節生検を行った。センチネルリンパ節は術中迅速病理診断で転移陰性であったが、乳頭側断端は複数回陽性であった。乳頭直下の乳腺も乳管内病変を認めたため、乳頭温存は断念し乳頭切除まで行った。最終病理診断は神経内分泌分化を伴う癌であり、WHO分類でInvasive solid papillary carcinomaの診断となった。ホルモン受容体強陽性、HER2陰性、Ki67 1%、ACTH陰性であった。
【考察】本症例はクッシング症候群の異所性ACTH分泌腫瘍のスクリーニングのためソマトスタチン受容体シンチグラフィを施行され、乳房腫瘤に集積を認めた。SPCは神経内分泌分化を伴うことから、ソマトスタチン受容体シンチグラフィで集積を認めたと考える。ソマトスタチン受容体シンチグラフィに集積を示したSPCの報告は少なく、文献的考察を加え報告する。

★：優秀ポスター

EP28-77
乳腺原発小細胞癌の１例

[1]香川大学医学部附属病院　乳腺内分泌外科、[2]高松赤十字病院胸部乳腺外科、[3]おさか脳神経外科病院放射線部、[4]香川県予防医学協会、[5]伊達病院外科
倉石　佳奈[1]、紺谷　桂一[1]、橋本　新一郎[1]、法村　尚子[2]、本城　尚美[3]、大谷　昌裕[4]、伊達　学[5]、横見瀬　裕保[1]

【症例】56歳女性。左乳房の腫瘤主訴に近医受診。左乳房Ａ領域に2.5cm大の腫瘤を認め、細胞診で乳癌の診断となったため治療目的に当科紹介受診となった。マンモグラフィでは辺縁一部微細鋸歯状の高濃度腫瘤を認めた。CTでは左腋窩リンパ節に腫大を認め、転移が疑われた。明らかな遠隔転移は認めなかった。細胞診検査で乳癌と診断された。cT2(2.5)N1M0　stage ⅡＢ乳癌として、乳房切除術＋腋窩郭清術(レベル１)を施行した。切除組織の病理組織検査では、N/C比の高い裸核状の癌細胞が密に増殖しており、CD56陽性、synaptophysin陽性であった。核分裂像が多く細胞異型も強く、神経内分泌癌（小細胞癌）と診断された。ER、PgR、HER 2はいずれも陰性、Ki67は80%であった。腋窩リンパ節転移は陰性であった。術後補助化学療法としてEC4コース、DOC4コース投与した。術後７ヶ月、転移再発の兆候なく経過している。【考察】乳腺原発小細胞癌は乳癌全体の0.08~0.8%と極めて稀な組織型である。小細胞癌は主に肺癌で認められ、肺外臓器原発小細胞癌は全小細胞癌の2.5~5%とされ、乳腺原発小細胞癌は全肺外臓器原発小細胞癌の4~10%とされる。乳腺原発神経内分泌癌は全乳癌の2~5%と報告され、本邦では20例程度が報告されている。第18版の乳癌取り扱い規約から『その他の浸潤癌』に分類され、WHO分類のCarcinomas with neuroendocrine featuresとして神経内分泌腫瘍に含まれるようになった。病理組織の免疫染色においてはchromograninA, synaptphysin, CD56(NCAM)の発現が診断に有用である。本症例でもこれらの発現を認めており、N/C比が高く核分裂像も多く認められ増殖能も高いことより低分化神経内分泌癌（小細胞癌）と診断された。これらの病理組織学的特徴から乳腺原発小細胞癌は予後不良とされる。また早期の播種と進行が特徴であり、診断時のステージが予後因子であると報告されている。乳腺原発の神経内分泌癌は稀な疾患であるため、治療法や治療効果予測因子についての方針は確立していないが、小細胞癌においては乳癌もしくは肺癌に準じた化学療法が選択されることが多い。本症例においても、乳癌治療に準じて、臨床病理学的予後因子に基づきアンスラサイクリン､タキサン系薬剤での術後補助化学療法を施行した。術後７ヶ月現在、無再発生存中であるが、今後も注意深い経過観察が必要である。稀な本疾例に関して、文献的考察を加えて報告する。

EP28-78
局所再発ののち肺転移を来し肺下葉切除を行った Fibromatosis-like metaplastic carcinoma(FLMCa)の１例

[1]朝日大学病院　乳腺外科、[2]朝日大学病院　病理診断科
北澤　舞[1]、川口　順敬[1]、杉江　茂幸[2]

【はじめに】乳腺FLMCaは紡錘細胞癌の低グレードの亜型であり、頻度は全乳癌の0.1%で、FLMCaはさらに少ない。FLMCaは局所再発リスクは高いがリンパ節転移や遠隔転移は来さないという臨床的特徴がある。しかし今回我々は局所再発ののち肺転移を来し肺下葉切除を行ったFLMCaを経験したので報告する。
【症例】症例：60歳女性
20X年頃右乳房腫瘤を自覚、その後急激な増大があり乳腺症腫の診断で
20X+2/1 右乳房部分切除術実施
術後病理診断ではCD14+,AE1/AE3+,p63+++, SMA－,FLMCa ER-/PgR-/HER2-
局所再発傾向が強いため術後放射線照射をすすめたが希望されず経過観察となった。
20X+3/4　定期検査時に右乳頭皮下に硬結を認めCNB実施。切除時と同様の病理像を認め
20X+3/7 右乳房切除術＋腋窩リンパ節郭清実施
術後病理診断はFLMCa, ly+/v+, NG2, pT2(4b)N0M0,ki67 10%, 手術断端は皮膚に近接する箇所を認めた。術後補助化学療法、放射線照射をすすめたが希望されなかった。
20X+5年頃より検診にて胸部Xpで右下肺野に陰影を指摘され、血痰や背部痛を自覚するようになり当科受診。全身精査の結果右肺門部～右下葉にかけて60mm程度の腫瘤を認め、PET-CTにて右下葉に72mm大の腫瘤と右第6肋骨付近にFDG集積を認めた。気管支鏡生検を実施し気管支壁粘膜下にAE1/AE3+,CK5/6+の紡錘細胞を認めた。
20XX+7/6 開胸下右下葉切除術+ND1bリンパ節郭清実施。切除標本では8.0×6.0×5.7㎝大の灰白色腫瘤を認めた。術後病理診断では広範な壊死、線維化を伴う腫大核を有した紡錘形腫瘍細胞を認め、腫瘍細胞間に高度なリンパ球、形質細胞浸潤を認めた。また高度な脈管浸潤を認め、肺内のリンパ節には浸潤を認めFLMCaの転移の診断となった
本人の希望もあり当面は経過観察をすることとなったが、さらに転移を来した場合には遺伝子的な情報を含めて治療を考慮していく予定である。
【考察】FLMCaの報告例は全例女性で、発症年齢は平均60歳代と比較的高齢である。文献検索では肺転移症例は2例しかなく詳細は不明であるが、肺転移を認めたFLMCa症例では腫瘍径が大きい傾向にあった。
【結語】今回我々は非常に稀な組織型で、さらに肺転移を来した症例を経験した。

EP28-79
乳房部分切除後に発症した放射線治療誘発性血管肉腫の１例

[1]高松赤十字病院　胸部･乳腺外科、[2]香川大学医学部　呼吸器･乳腺内分泌外科
法村　尚子[1]、倉石　佳奈[1]、藤本　啓介[1]、久保　尊子[1]、澤田　徹[1]、橋本　新一郎[2]、監崎　孝一郎[1]、紺谷　桂一[2]、三浦　一真[1]

乳癌手術後の放射線治療により、稀ではあるが2次性血管肉腫を発症することがある。今回乳癌術後の放射線治療から4年経過後に血管肉腫を発症した症例を経験したので報告する。
症例は70歳代女性。4年前に左乳癌（T1N1M0）に対し、左乳房部分切除、腋窩郭清を行った。術後治療として残存乳房への放射線治療（50Gy/25Fr）を行い、タモキシフェンによるホルモン治療を継続していた。乳癌の再発はなく経過していたが、術後4年目の視触診で左乳房全体の黄色斑と9x7cmの範囲に暗紅色斑がまだらに存在していた。皮膚生検を行い、cutaneous hemangiosarcomaとした。
造影CTでは明らかな遠隔転移はなく、PET-CTで左乳房の皮膚肥厚や乳房内の不整形濃度上昇があり、FDGの集積を伴っていた。MRIでも左乳房全体に及ぶ皮膚肥厚と内部に早期濃染・遅延濃染域を認めた。
治療として、左乳全切除術＋人工真皮貼布を行い、後日分層植皮術を行った。病理結果では6x4cmの血管肉腫の像であり、乳がんの再発を示唆する所見はなかった。
これまでの臨床経過より放射線治療誘発性血管肉腫を疑った。乳腺原発血管肉腫と放射線誘発性血管肉腫の識別目的でMYC遺伝子増幅確認を行った。非腫瘍部はターゲット遺伝子のコピー数が平均2.02コピーであったのに対し、腫瘍部は平均10.2コピーと著明な増幅を認めた。
乳房の血管肉腫に対しての術後治療は行わず経過観察中であるが、2年経過した現在は再発徴候は認めていない。乳房血管肉腫は悪性度が高く予後は極めて不良とされる。今後も、経過観察を続けていく予定である。また術後放射線治療を行った患者に対しては、この疾患を念頭におきfollow upしていく必要がある。文献的考察を加え報告する。

EP28-80
当院で経験した乳腺基質産生癌の一例

[1]東京慈恵会医科大学　附属病院　乳腺・甲状腺・内分泌外科、
[2]東京慈恵会医科大学　附属病院　病院病理部
山下　貴晃[1]、鳥海　弥寿雄[1]、石垣　貴之[1]、神尾　麻紀子[1]、塩谷　尚志[1]、鷹橋　浩幸[2]、武山　浩[1]、野木　裕子[1]

【はじめに】基質産生癌（Matrix-producing carcinoma: MPC）は化生癌(metaplastic carcinoma) の一亜型である比較的稀な組織型である。今回我々は高齢者に発症した一例を経験したので報告する。【症例】80歳女性。10ヶ月前から右乳房腫瘤を自覚していた。徐々に増大するため近医を受診したところ、マンモグラフィ検査にて右乳癌を疑われ当科を紹介された。 乳房超音波検査で、右乳房に40×35mmの不整形低エコー腫瘤と腋窩リンパ節腫大を認めた。全身転移は認めなかった。針生検では部分的に粘液を伴う浸潤癌と診断した。ER：陰性、PgR：陰性、HER2：陰性、Ki67：40.9%。高齢であるため、乳房全摘術＋腋窩郭清術を先行した。術後病理組織診断で軟骨様ないし骨様の基質や出血を伴い、紡錘細胞成分を認めず、MPCと診断した。腋窩リンパ節転移6個。pT4N1M0 stage Ⅲb。現在術後化学療法を施行している。【まとめ】MPCは乳癌取扱い規約第18版で「軟骨基質ないしは骨基質の産生を特徴とし癌腫成分と基質成分の間に紡錘細胞成分や破骨細胞成分が介在しないもの」と明記されている。ほとんどがトリプルネガティブ乳癌であり、予後は通常の乳癌と比較して不良である。今回当院で乳腺基質産生癌の一例を経験したので若干の文献的考察を加えて報告する。

★：優秀ポスター

EP28-81
診断に難渋した乳腺扁平上皮癌の１例

[1]大和市立病院　外科、[2]北里大学病院　乳腺・甲状腺外科
内藤　可奈子[1]、田中　蓉子[1]、中目　絢子[1]、藤野　史織[2]、中宮　紀子[1]、藏並　勝[1]、三階　貴史[2]

【背景】乳腺扁平上皮癌は，特殊型に分類され，全乳癌症例に占める割合が，0.2 %と稀である．今回われわれは，診断に難渋した乳腺扁平上皮癌の1例を経験したので報告する．
【症例】70歳代女性．X年に任意型検診で左乳腺腫瘤を指摘され，他院で経過観察されていた．X+2年，X+3年に同腫瘤に対して，穿刺吸引細胞診（FNAC）を施行し，良性の診断であった．X+5年に当院を紹介受診となり，マンモグラフィーでは，左乳房に境界不明瞭な腫瘤をみとめ，カテゴリー４と診断した．超音波検査では，左乳房AC領域に，内部に充実部分を有する，27mm大の境界不明瞭な嚢胞性腫瘤をみとめた．針生検を施行し，線維芽細胞の増生と炎症細胞浸潤をみとめ，乳腺炎の診断であった．経過観察の方針となったが，生検施行４ヶ月後に乳房痛で受診した．視触診で同部位にdelleをみとめ，再度FNACおよび針生検を施行した．FNACでは，細胞質オレンジG好染性の扁平上皮と核形不整をみとめ，扁平上皮癌疑い，針生検では良悪性不確定で，膠原線維増生炎症性病変の結果であった．乳房MRIでは，造影効果が高く，kinetic curveでrapid-persistentを示す，嚢胞変性の強い腫瘤をみとめ，扁平上皮癌が疑われた．診断目的に腫瘤摘出術を行い，扁平上皮癌(pT2 cN0M0, ly0,v0,Triple Negative Ki-67 30%)の診断となった．術後は，患者の希望により，放射線療法のみ施行する方針とした．術後約９ヶ月現在，無再発生存中である．
【考察】扁平上皮癌は，一般に，腫瘍の分化度が低く発育速度が速いため，急速増大する特徴がある．本症例も，急激な腫瘤増大による乳房所見が出現し，診断に至った．扁平上皮癌は嚢胞成分を伴うことも多いとされており，本症例でも嚢胞成分をみとめていた.また，術前診断として，FNACが重要とする報告もあるが，腺癌の扁平上皮化生によって，混合型の扁平上皮癌となる場合もあり,その場合は穿刺部位によって診断が分かれてしまう．本症例においても，頻回なFNAC, 針生検施行も，確定診断に難渋した．嚢胞壁を確実に穿刺して，細胞診，生検を行うことで診断につながると考えられる．
【結語】診断に難渋した乳腺扁平上皮癌の１例を経験したので，若干の文献的考察を含め報告する．

EP28-82
針生検で乳房の悪性リンパ腫と診断された一例

[1]社会福祉法人聖母会　聖母病院　乳腺外科、
[2]社会福祉法人聖母会　聖母病院　画像検査科、
[3]国際医療福祉大学　三田病院　乳腺センター、
[4]日本医科大学付属病院　病理診断科
菊山　みずほ[1]、八尾　由紀[2]、加藤　昌弘[3]、甲斐﨑　祥一[3]、坂谷　貴司[4]

【はじめに】乳腺原発悪性リンパ腫は非常にまれで、乳腺原発悪性腫瘍の0.12-0.53%と報告されている。今回、針生検で乳房の悪性リンパ腫と診断された一例を経験した。【症例】40代女性。左乳腺腫瘤を自覚し、当院初診。既往歴は特記すべきことなし。家族歴は父方伯母・母方伯母が悪性リンパ腫であった。触診は左乳頭中心に硬結を触知し、AE領域は3cm大の腫瘤として触知した。マンモグラフィでは左乳房middle/inner領域に3cm大の境界不明瞭腫瘤を認めた。微細石灰化やスピキュラは伴っていなかった。超音波では左乳房全体的に低エコー領域が目立ち、A領域は41x37x25mm大の境界明瞭な分葉状腫瘤を認めた。内部エコーは不均質で一部境界不明瞭、後方エコー増強していたが、前方境界線の断裂は認めなかった。両側腋窩リンパ節は皮質肥厚していたが、リンパ門は確認できた。左A領域の腫瘤に対して吸引式乳房組織生検を施行し、小塊状、索状を示す腫瘍組織が密にみられた。乳癌が疑われたが、ER/PgR陰性、ki-67 90%であり、さらなる検討で、AE1/AE3陰性、CD20陽性であったことからB細胞リンパ腫と診断された。PET-CTでは左乳房内に強い薬剤集積を示す腫瘤が多発しており、左腋窩リンパ節にも弱い薬剤集積を認めた。また､右乳腺内と右腋窩リンパ節にも強い集積を認めた。右乳房内と腋窩リンパ節の病理検査は未施行であるが、乳房原発悪性リンパ腫と判断。当院に血液内科がないため、他院へ転院となった。【まとめ】悪性リンパ腫の特徴的な画像所見は乏しいといわれており、本症例も画像検査では浸潤性乳管癌充実型、線維腺腫や葉状腫瘍などが鑑別に挙げられた。針生検で悪性リンパ腫と診断されるまでは念頭になかったが、本症例を通じて、非常にまれながらも悪性リンパ腫も鑑別診断に含めて精査する必要があると思われた。

EP28-83
出血により貧血をきたしていた男性乳腺被包型乳頭癌の１例

[1]松山市民病院　外科、[2]松山市民病院　病理診断科
梅岡　達生[1]、友松　宗史[1]、藤岡　真治[1]、柚木　茂[1]、飛田　陽[2]

Encapsulated papillary carcinoma(EPC)は以前はintracystic papillary carcinomaとされていた病変でWHO分類第４版で新たに独立した概念として取り入れられた。EPCは乳癌の約0.5 ～ 1%とまれな疾患で，男性が2 ～ 10%程度占めている。

今回出血で貧血をきたしていた男性EPCの１例を経験したので報告する。

症例は63歳，男性．左乳頭より出血あり，近医皮膚科を受診した．当院形成外科を紹介れ，乳頭部腫瘍を疑われ乳頭部生検施行された．乳癌の診断で当科紹介され，受診した．受診時，乳房に腫瘤は認めなかった．乳頭部より出血を認めた．赤血球374万/μl，Hb12.8g/dlと軽度の貧血を認めた．2週間後入院し乳房切除＋腋窩センチネルリンパ節生検施行した．病理結果はEncapsulated papillary carcinoma，浸潤径7×4㎜，N0であった．文献的考察を加えて報告する．

EP28-84
破骨細胞様巨細胞の出現を伴う再発乳癌の１例

[1]ベルランド総合病院　乳腺センター、[2]ベルランド総合病院　病理診断科
阿部　元[1]、大原　亜子[1]、芳川　裕美子[1]、鎗山　憲人[1]、米田　玄一郎[2]

破骨細胞様巨細胞を伴う乳癌は極めてまれであり、発生機序や悪性度について不明な点が多い。今回われわれは、破骨細胞様巨細胞の出現を伴った再発乳癌の1例を経験したので報告する。症例は80歳女性。既往歴は肝硬変、高血圧､高脂血症。５年前に右乳房C領域の乳癌（T2N1N0 Stage Ⅱ B）に対して、乳房部分切除術および腋窩リンパ節郭清を施行した。組織型は浸潤性乳管癌，浸潤径25mm, DS(+), f(+), s(+), ly1, v1, NG2, ER8, PgR7, HER2:1+, MIB-1 index:20%, n=3/9であった。年齢、既往歴を考慮してレトロゾールによる内分泌補助療法を開始したが、術後２年で通院されなくなっていた。本年になって発赤を伴った右乳房腫瘤を指摘され、近医より当科紹介受診となった。右A領域に可動性不良な腫瘤を認め、乳輪に２カ所の皮膚結節を認めた。針生検で乳癌局所再発と診断されたため、乳房全切除術を施行した。摘出標本による病理検査で、浸潤性乳管癌，DS(-),f(+),s(+), Ly1, V0, NG1, ER8, PgR6, HER2:1+, MIB-1 index: 20%と診断されたが、一部に多核巨細胞を認め、免疫染色でCD68(+), kelatin-AE1/3(-)であり、破骨細胞様巨細胞の出現を伴った浸潤性乳管癌と診断された。破骨細胞様巨細胞の出現を伴う乳癌の特徴として、炎症や線維化、血管増生を伴い、高～中分化型乳管癌が多く、出現する多核巨細胞は組織球由来であるとされている。今後の症例を蓄積することで、その生物学的特性が明らかになると考えられる。

★：優秀ポスター

EP28-85
臍転移を認めた乳癌の１例

[1]和歌山県立医科大学　外科学第一講座、
[2]和歌山県立医科大学　内科学第三講座
立石　華穂[1]、宮坂　美和子[1]、清井　めぐみ[1]、川路　万理[1]、中西　仁美[1]、藤原　有希[1]、徳留　なほみ[2]、平井　慶充[1]、西村　好晴[1]

はじめに：悪性腫瘍の臍転移はSister Mary Joseph's nodule（SMJN）と呼ばれ予後不良の徴候とされる．今回我々は乳癌術後経過観察中に発見された臍転移の１例を経験したので文献的考察を加えて報告する．
症例：症例は56歳，女性．乳房のしこりを自覚し,近医受診.精査の結果右乳癌（cT2N1M1（PLU）,stageⅣ,ER+,PgR-,Her2 2+（FISH+））との診断で加療目的に当院紹介受診となった.切除不能乳癌と判断し,化学療法としてDocetaxel+Trastuzumab+Pertuzumab 6回　→Trastuzumab+Pertuzumab維持を9回投与し,腫瘍マーカー正常化,肺転移は消失,最良効果Partial Response(PR)にて局所コントロール目的で乳癌手術を施行した.病理組織学的検査の結果,右乳癌（invasive micropapillary carcinoma,T=12mm,ly+,v-,NG2,HG2,ER 70%,TS=8(IS3+PS5),PgR 0%,TS=0(IS0+PS0),HER2 2+(FISH+),N=3/10）で,術後療法として,Letrozole+Trastuzumab+Pertuzumabを継続し,胸壁および領域リンパ節に対し放射線療法（50Gy）を施行.定期的に経過観察を行っていた.術後14か月目の受診時に臍の赤色隆起性病変の訴えがあった.粉瘤と診断され洗浄や抗生剤で経過観察するも改善なく精密検査の方針となった.臍部の病理組織診断の結果は乳癌の臍転移であった.PET-CTでは,腋窩,縦隔肺門部,下行大動脈周囲,鼠径部リンパ節,左胸膜,腹膜,臍部に集積を認めた．t-DM1に変更し,化学療法継続で臍転移発見から１年経過現在外来にて経過観察中である.
考察：SMJNは,通常腹腔内癌の進行した転移に関連する悪性臍部腫瘍として記述されており,一般的に予後が悪いことを示している.しかし乳癌などではSMJN以外に複数の転移巣がある場合でも外科的切除および化学療法にて良好な経過を得たとの報告もみられる．今回臍転移出現時に臍部の膨瘤に対しSMJNを疑わず粉瘤と判断したことは本症に対する認識不足によるものが大きい.
結語：今回我々は、乳癌の経過中に出現した臍転移の１例を経験した.

EP28-86
乳癌術後に傍腫瘍性神経症候群による脊髄炎を併発した１例

山口県立総合医療センター　外科
藤井　雅和、野島　真治、佐藤　彩香、永瀬　隆、西原　聡志、藤井　美緒、山下　修、宮﨑　健介、林　雅太郎、金田　好和、須藤　隆一郎

症例は54歳の女性で、右乳房D領域に径約3cmの腫瘤性病変を触知した。乳癌の腫瘍マーカーであるCEA <1.7 ng/ml、CA15-3 6.4 U/ml、NCC-ST-436 ＜1.0 U/ml、BCA225 36.1 U/mlと基準値内であった。右乳癌の診断で右乳房切除術＋腋窩リンパ節郭清（Level Ⅱ）を施行した。Invasive ductal carcinoma、solid typeと診断された。ER(-)、PgR(-)、HER2(0)、MIB-1 labeling indexは90%以上で、T2、N0、M0、stage ⅡAであった。術後補助療法としてEC療法→weekly パクリタキセルを施行することとしていたが、術後3週間後より嘔吐と両上肢のしびれ・脱力感を認め、術後4週間後の外来通院時にそのような訴えがあった。手術の影響以外の原因が考えられたため、脳神経内科に紹介した。MRIで頚髄から胸髄がびまん性に腫大し、T2強調での高信号上昇を呈し、髄内転移や脊髄炎を疑われた。血液検査で抗核抗体は 40倍とほぼ正常値、抗SS-A・B抗体や抗ds-DNA抗体は陰性で膠原病は否定的であった。抗Zic4抗体が陽性であり、傍腫瘍性神経症候群による脊髄炎と診断された。神経症状の出現を認めるためまずは早期の治療介入の必要性があり、入院しステロイドパルス療法が開始され、徐々に神経学的所見が改善した。リハビリも継続して行い、両手指の軽度の痛みは持続しているものの、触覚や痛覚は正常であり脱力感も認めなくなったため、約１ヶ月後に退院した。その後プレドニンは漸減され、10か月後には終了となった。脳神経内科より化学療法の施行は可能と診断されたため、術後５ヶ月目よりEC療法を開始した。EC療法４クール施行後のCTでは明らかな再発転移所見は認めず、また新たな神経症状の出現もないため、weekly パクリタキセルを施行したが、本人の希望により４回で終了しその後は経過観察中である。術後１年が経過したが、明らかな再発・転移は認めていない。傍腫瘍性神経症候群は速やかな診断と治療が必要である。術後に原因不明の神経症状などの訴えた場合は、傍腫瘍性神経症候群の可能性も考慮しなければならない。

EP28-87
乳腺原発性血管肉腫の１例

[1]和歌山県立医科大学　外科学第一講座、
[2]和歌山県立医科大学　内科学第三講座
藤原　有希[1]、宮坂　美和子[1]、清井　めぐみ[1]、川路　万理[1]、中西　仁美[1]、立石　華穂[1]、徳留　なほみ[2]、平井　慶充[1]、西村　好晴[1]

はじめに:乳腺原発の血管肉腫は乳腺悪性腫瘍の0.1%以下と極めて稀である.我々は今回,乳腺原発性血管肉腫の１例を経験したので,文献的考察を加えて報告する.症例:症例は35歳,閉経前女性．乳房手術歴や放射線治療歴はなし.左乳房の腫脹と疼痛を主訴に近医を受診された．視触診では左乳房C区域を中心に約10㎝大の硬結を触知，皮膚は一部暗赤色となっていた.明らかな腫瘤の露出は認めなかった.超音波検査で23mmの分葉状低エコー腫瘤を認め,腫瘤周囲には高エコー領域を広範囲に認めた.造影MRIではhypervascular,境界不明瞭，腫瘍径84mmで不規則な血管構築を示唆する悪性所見を呈した．針生検で原発性血管肉腫との診断であったため，乳房切除（乳輪乳頭温存）を施行した．腫瘍は境界不明瞭で乳腺組織内に不規則な形状の脈管構造を呈する異型紡錘形細胞が中程度の細胞密度で増生しており,核は軽度から中等度腫大していた．免疫染色の結果，CD34陽性，CD31陽性，ｃ－MYC陰性、MIB-1 indexは5－10%であり,血管肉腫と最終診断され切除断端は陰性であった．根治的切除後は化学療法（パクリタキセル）を施行し，６カ月無再発生存中である．考察：乳腺原発性血管肉腫は悪性度が高く進行が早い一方で,疾患認識度が低いため早期確定診断に苦慮する場合も多い．局所限局性の段階で原発巣の根治的切除を行うことが治療の鍵とされる．有効な治療方法は確立されておらず，再発後の予後は不良とされ，急激な転帰をたどる報告例も散見される．近年では,転移再発治療においては遺伝子パネル検査なども活用されるようになってきており,パネル検査の結果に基づく治療の有効性の報告が期待される.結語：我々は比較的稀な乳腺原発性血管肉腫の症例を経験した.早期診断と根治的切除が治療の鍵であり，的確な診断には本疾患を念頭におくことは重要である．今後有用な診断方法の検討や遺伝子パネル検査などによる再発予防を目的とした補助療法の確立が期待される.

EP28-88
左乳房に原発した局所進行汗孔癌の１例

[1]橋本クリニック、[2]神鋼記念病院
橋本　隆[1,2]、御勢　文子[2]、矢内　勢司[2]、矢田　善弘[2]、結縁　幸子[2]、松本　元[2]、山神　和彦[2]

症例は70歳女性で、左乳房腫瘤を主訴に前医を受診し左乳癌と診断され当院へ転院された。初診時、左乳房は腫大・上部に硬結を触知し、乳頭部に腫瘍の浸潤露出を認めた。超音波検査では、乳頭後方に比較的境界明瞭な低エコー腫瘤を認めた。乳頭部露出腫瘍での針生検組織所見は、浸潤性乳管癌、充実型、NG/HG:1/1, ER-, PgR-, HER2:1+, ki-67:39%、basal-like typeのtriple negativeで、左腋窩リンパ節の細胞診所見はclass Ⅴであった。またCT検査で両側肺野に数mm径の小結節を認めたが、炎症性結節か肺転移の鑑別困難であった。以上の結果よりStag3B以上の進行度の左乳癌と診断され、化学療法：w-PTXを開始した。w-PTX2回投与にて乳頭部腫瘍と腋窩リンパ節は軽度縮小したが、3回目投与後に腋窩リンパ節の再腫大を認めた。4回目から7回目までCDDPを併用投与したところ、乳腺内腫瘤と腋窩リンパ節は軽度縮小したが、乳頭部腫瘍の増大を認めたため化学療法を中止し、左乳房切除、腋窩リンパ節郭清術を施行した。
切除標本では乳頭部に9x8cm、乳腺内に3x2cm、乳輪部皮内に0.9cmの充実性腫瘤を認め、乳輪部腫瘍と乳腺内腫瘍との連続性は認めなかった。病理所見は皮膚付属器由来の汗孔癌(porocarcinoma)で、ER: AR score2、PgR: sore 0、HER2:2+、MIB-1: 95%、pN0であった。乳頭部皮膚原発の汗孔癌とその乳腺内転移と診断された。
術後、経過観察となった６ヶ月後に両側肺腫瘍の増大と肝転移を認め、1st line: CBDCA/DOC 併用療法 x 5コース施行後、FoundationOne CDxにてEGFR amplificationを認め、2nd line: 5-FU/LV+Cetuximab併用療法を施行し、肺転移・肝転移ともに縮小を維持している。
汗孔癌は表皮内汗管の悪性腫瘍で、30%にリンパ節転移や遠隔転移を認める悪性度の高い腫瘍である。本症例では乳癌と汗孔癌の同時発生の可能性などを複数の病理部で検討したが、乳癌の併発はなくまた他部位の汗孔癌の乳房転移でもなく、乳輪部皮膚に原発し乳腺内転移、腋窩リンパ節・肺・肝転移を伴ったと診断された。汗孔癌に対しては標準的な再発後治療法はなく既報に基づく治療法選択であるが、現在まで良好な反応が得られている。

★：優秀ポスター

EP28-89
乳癌と悪性リンパ腫の重複癌３症例の検証

[1]福岡赤十字病院　外科、[2]福岡赤十字病院　病理診断部、
[3]九州大学病院　臨床腫瘍外科
鬼塚　哲[1]、甲斐　昌也[3]、森　瞳美[1]、西山　憲一[2]、倉元　通宇[1]、廣高　健斗[1]、林田　さゆり[1]、中房　祐樹[1]、松永　壮人[1]、松田　圭央[1]、安井　隆晴[1]、山崎　章生[1]、梁井　公輔[1]、小倉　康裕[1]、井上　重隆[1]、上田　純二[1]、小島　雅之[1]、本山　健太郎[1]、永井　英司[1]、中房　祐司[1]

【はじめに】造血器悪性腫瘍と他の固形癌の重複癌の発生頻度は，本邦では2.6% ～ 8.8%と報告されている．乳癌と悪性リンパ腫(ML)の重複の場合，患側の腋窩リンパ節腫大の取り扱いや治療優先順位の決定に難渋することが多い．当院での3例の乳癌とMLの重複癌を報告する．
【症例】
①74歳女性．左乳癌de novo stage Ⅳ(T4bN0M1;肺，Luminal A type)，びまん性大細胞性B細胞型リンパ腫(DLBCL)stage Ⅲの重複癌． 左乳癌に対してCE療法×2，局所コントロール目的の左乳房全摘術，AI単剤投与を行い臨床的CRを得た．2年後に頭頚部リンパ節腫大出現，頸部リンパ節の切除生検でDLBCLと診断した．DLBCLに対してCHOP療法×８コース施行し，以降は現在まで無治療で寛解状態である．乳癌に対しては現在までAI継続し臨床的CRを維持している．
②62歳女性．右乳癌stage Ⅱ A(T2N0M0, HER2 type)，濾胞性リンパ腫(FL) stage Ⅳ，同時発見の重複癌． 右腋窩リンパ節の切除生検でFLと診断した．FL治療を優先し，CHOP療法×８コース施行した．寛解状態と判断し，右乳癌に対して右乳房全摘術＋センチネルリンパ節生検術を施行した．現在，FLに対して維持療法中，乳癌は無治療経過観察中である．
③71歳女性．右乳癌stage Ⅱ A(T1cN1M0, Luminal type A)，FL stage Ⅲ，同時発見の重複癌． 頸部リンパ節の切除生検でFLと診断した．乳癌治療を優先し，右乳房部分切除術＋センチネルリンパ節生検術を施行した．現在，FLに対してCHOP療法中である．乳癌に対しては，FLの寛解状態を待って放射線治療とAI単剤投与を開始予定である．
【考察】重複癌は各々の癌のステージや悪性度，発見時期が様々であり治療の優先順位に苦慮することが多い． また，リンパ節腫大については乳癌転移との鑑別を要する場合がある．リンパ節腫大や，胸腹水，臓器転移があった場合はどちらに由来するかを正確に把握する必要があり，可及的多くの組織検体を取ることが肝要である．stage, subtype, 悪性度等を評価して治療優先順位をつける必要がある．
【結語】乳癌とMLの重複癌が疑われる場合には，血液腫瘍内科と連携の上で，慎重な診断・治療戦略の組み立てが必要である。

EP28-90
急速な増大傾向を示した高齢者乳腺原発悪性リンパ腫の１例

[1]釧路赤十字病院　外科、[2]釧路赤十字病院　病理診断科
金古　裕之[1]、李　東[1]、河合　典子[1]、真木　健裕[1]、三栖　賢次郎[1]、猪俣　斉[1]、近江　亮[1]、立野　正敏[2]

症例は88歳女性。HCVキャリアー、肝硬変にて当院内科治療中だった。右乳房のしこりと食事摂取不能、全身浮腫を主訴に内科を受診。精査加療目的に当科紹介となった。視触診では右乳房C区域に弾性軟、可動性良好な40mm大の腫瘤を触知。MMGでは右乳房上外側にcategory 4の腫瘤影、USでは右乳房CE区域に24×37mm、内部低～等エコーで不均一、血流信号陽性の腫瘤を認めた。針生検ではinvasive ductal carcinoma, triple negative, Ki67 > 90%の診断で、異型細胞の充実性増殖を認め間質硬化が目立ちmatrix-producing carcinomaを疑う所見であった。全身検索では遠隔転移は認めなかったが、1か月あまりの外来精査のあいだに急速に腫瘍が増大してきて疼痛も出現。高悪性度腫瘍と考えられたが、年齢やperfomance statusを考慮した結果、単純乳房切除術のみ施行する方針とした。切除標本では病変は55×55×70mm、肉眼的に白色充実性の腫瘤で、病理組織所見では核小体の明瞭な類円形核を有した胞体の乏しい腫瘍細胞が充実性、胞巣状に増殖。免疫染色ではCD3(-), CD20(+), CD56(-), ER(-), PgR(-), HER2(-), Ki67=95%, CK-AE1/AE3染色では腺管内に腫瘍細胞が増殖する像が見られた。以上からMALTリンパ腫を背景に生じた乳腺原発びまん性大細胞型B細胞リンパ腫（diffuse large B-cell lymphoma: DLBCL）の診断となった。術後良好で第7病日で退院。追加療法は行わずbest supportive careとしていたが、病状増悪のため術後4か月で永眠された。乳腺原発悪性リンハ腫(primary breast lymphoma: PBL)は比較的稀な疾患で乳腺悪性腫瘍の約0.04 ～ 0.53%、全悪性リンパ腫(malignant lymphoma: ML)の0.5%以下、節外性悪性リンパ腫の約2%といわれている。画像診断や臨床所見の特徴的所見は乏しく、また細胞診や針生検でも確定診断まで至らないことも稀ではなく、術前診断は困難な場合が多い。治療は薬物療法が中心で放射線治療が行われる場合もある。若干の文献的考察を交えて報告する。

EP28-91
乳房原発隆起性皮膚線維肉腫の１例

[1]釧路赤十字病院　外科、[2]釧路赤十字病院　病理診断科
李　東[1]、金古　裕之[1]、河合　典子[1]、真木　健裕[1]、三栖　賢次郎[1]、立野　正敏[2]、近江　亮[1]

隆起性皮膚線維肉腫（Dermatofibrosarcoma protuberance, DFSP）はまれな軟部腫瘤で、軟部組織肉腫のうち1%程度とされている。通常は真皮から発生し、原発部位は主に胸部、四肢、頭頚部などであるが、乳房発症は非常にまれである。今回我々は、乳房原発の隆起性皮膚線維肉腫の１例を経験したので、若干の文献的考察を加えて報告する。
【症例】
症例は36歳の女性である。左乳房のしこりを主訴で当科を受診した。触診では左C区域に5cm大の可動性良好の腫瘤を触知した。超音波で左C区域に50*32mm大の境界明瞭平滑な楕円形腫瘤を認め、内部エコーは均一で、血流信号を認めた。針生検を施行したが鑑別困難で、一部に肉腫様変化も認めたため、外科的に切除生検が必要と判断した。左乳腺腫瘍摘出術を施行したところ、乳腺線維腫の病理所見であったため経過観察としていたが、術後半年後に左乳腺に突然増大の腫瘍を認め、超音波で７ｃｍの内部不均一の腫瘍を認めた。前回病理を再検したところＤＦＳＰの診断となった。乳頭温存左乳房切除術（腫瘍直上の皮膚を含め）を施行した。術後病理は前回と同様にＤＦＳＰ所見であり、乳房原発のＤＦＳＰと診断した。断端は陰性であり、術後補助療法なしで定期的にフォローしている。術後２年半の時点に再発所見はなく、人工乳房再建を施行した。現在術後５年半で再発なく経過良好である。
【考察】
DFSPは中等度悪性な発育緩徐な軟部腫瘤で、局所再発をおこすが、転移は稀である。乳房原発DFSPは、術前の臨床検査所見と細胞診や針生検での病理検査だけでは確定診断に苦慮する例が少なくない。鑑別診断には皮膚線維腫、化生性癌や線維腫症などの紡錘形細胞由来の乳腺疾患の皮膚症状があげられ、免疫組織化学的な鑑別が必要になる 。本症例の組織診では、長紡錘状細胞は花筵状の配列で、CD ４３がびまん性に強陽性であることは、ＤＦＳＰの診断の助けになった。乳房DFSPの治療は一定のコンセンサスはなく、通常のDFSPの治療基準に準じて、手術可能な症例は十分な切除マージンを確保した上で外科切除が望ましい。本症例は腫瘍摘出術後に再発したが、遠隔転移はなく、追加手術を施行し、術後５年半で再発・転移なく経過している。DFSPは術後５年以降に再発の報告もあり、慎重な経過観察が必要であると考える。

EP28-92
血性乳頭分泌を契機に発見されたEncapsulated papillary carcinomaの１例

産業医科大学　第２外科
松田　有希、田嶋　裕子、上田　彩加、髙　すみれ、有村　ゆう子、田中　文啓

症例は68歳女性．左乳頭からの血性分泌を主訴に前医を受診した．乳頭分泌物の擦過細胞診では悪性所見は得られなかったが，画像検査で左乳房腫瘤を認め，精査加療目的に当科へ紹介された．初診時，左乳頭より単孔性の血性分泌があり，左乳房C区域に８㎝大の弾性硬，可動性やや不良な腫瘤性病変を触知した．腫瘤直上および周囲の皮膚は軽度腫脹と発赤，熱感を伴っていた．画像所見では，マンモグラフィー検査で，左MLO-U領域，CC-O領域に円形で境界明瞭，辺縁平滑な高濃度腫瘤を認めた．乳房超音波検査では左C区域に８×６×９㎝の巨大嚢胞を認め，嚢胞内には乳頭上に隆起する充実部分を有していた．造影MRI検査では，左C区域に嚢胞性腫瘍を認め，嚢胞壁には増強効果のある充実部分を認めた．充実部分のTICはfast-wash out patternを呈していた．嚢胞壁の充実部分に対する穿刺吸引細胞診では，異型細胞の存在を認めたが，あきらかな悪性所見は得られなかった．細胞診の際に血性嚢胞内容液が吸引された．本症例は比較的大きな嚢胞性腫瘍であり，針生検や吸引式針生検で出血した場合に圧迫止血が困難と予想されたため，切除生検を施行する方針とした．術中所見では，病変は被包化され圧排性に存在していた．肉眼的腫瘍径は９×８×５㎝であった．病理組織学的には，嚢胞壁充実部分に異型上皮細胞が乳頭状配列をなし，線維被膜に被包化される特徴的所見を認め，Encapsulated papillary carcinomaの診断となった．浸潤を伴わない被包型乳頭癌は非浸潤性乳管癌に含まれ，その頻度は比較的稀である．臨床所見として，乳房に腫瘤を触知し，しばしば血性乳頭分泌を伴うとされ，本症例においても同様の所見を認めた．今回我々は左乳房に発生した被包型乳頭癌の１例を経験したため，文献的考察を交えて報告する．

EP28-93
左鎖骨上窩リンパ節腫大を契機にBRCA陽性が判明した１例

[1]市立吹田市民病院、[2]ふるかわクリニック
吉岡　舞香[1]、渡邉　法之[1]、原　暁生[1]、田中　夏美[1]、戎井　力[1]、古川　順康[2]、大石　一人[1]

症例は50歳女性。X年5月に左鎖骨上窩リンパ節腫大を指摘され当院内科外来を受診した。
初診時に左鎖骨上窩と左腋窩に短径2cm大のリンパ節を触知した。左鎖骨上窩リンパ節細胞診にて悪性、腺癌の転移が疑われ、組織診にて上皮性悪性腫瘍のリンパ節転移の診断結果となった。免疫染色にてER陰性、PgR陰性、HER2陰性（IHC2+、FISH陰性）、Mammaglobin少数陽性、GATA3陽性、PAX8陰性を示し、乳腺由来の可能性が高いと判断した。MMG 、US、乳房MRI検査を施行するも原発巣は特定できなかったため、潜在性乳癌の診断となった。
転移検査目的のCT検査にて遠隔転移所見を認めず、骨盤内右側に脂肪濃度を含む卵巣腫瘤を認め、骨盤MRI検査でも同様に右卵巣に脂肪を含む長径38mm大の腫瘤を認め、悪性を示唆する所見は認めなかった。右卵巣成熟嚢胞性奇形腫が疑われたが、子宮頸部・内膜細胞診にて悪性、腺癌疑いを認めたため、子宮内膜掻把による組織診を追加したが悪性所見は認めなかった。婦人科での検討にて子宮体癌、右卵巣成熟嚢胞性奇形腫の臨床診断に対し、診断かつ治療目的に手術の方針となった。腹腔内を観察すると膀胱子宮窩、ダグラス窩、横隔膜下の腹膜、左右卵巣表面、大網に粒状から米粒大の播種病変が散在しており、癌性腹膜炎の状態であった。腹腔洗浄細胞診にて悪性、腺癌疑いを認めた。卵巣癌の術中診断にて、単純子宮全摘術、両側付属器摘出術、大網切除術を追加する方針となった。病理検査結果にて子宮頸部・体部に悪性所見は認めず、右卵巣は成熟嚢胞性奇形腫の診断であったが、両側卵巣および大網に核異型が目立つ主に充実性の不規則な胞巣を示す腫瘍細胞を認め、免疫染色ではCK7陽性、CK20弱陽性、ER陽性、PgR一部陽性、HER2陰性、PAX8陽性、GATA3陰性で漿液性癌の診断となり、正常大卵巣癌症候群StageⅢCの最終診断となった。
乳癌と卵巣癌の重複癌の診断に至り、HBOC関連癌の家族歴はなかったが、BRCA遺伝子検査を試行したところ、結果はBRCA1陽性であった。現在化学療法を試行しており、今後乳癌に対する手術を検討する予定としている。
今回我々は左鎖骨上窩リンパ節腫大を契機にBRCA陽性が判明した1例を経験したので、文献的考察を加え報告する。

EP28-94
13年後に、95歳で乳房切除術を施行した潜在性乳癌の１例

[1]山形市立病院　済生館　外科、[2]山形市立病院　済生館　病理科
長谷川　繁生[1]、二瓶　義博[1]、大竹　浩也[2]

症例は、95歳女性、13年前の平成２０年８月に、左腋窩リンパ節腫瘍の診断で、左腋窩リンパ節廓清を行った。レベル２まで施行している。乳房には、諸検査で腫瘤が見つからなかったために、特に治療を施行しなかった。病理学的には、invasive ductal carcinomaであり、乳癌の転移との診断であった。術後には、特に治療は行わなかった。今回、左乳房に腫瘍が触知すると再来されて、精査したところ、左乳癌の診断で、左乳房全摘術を施行した。術後経過は、良好で退院となっている。上記のように、潜在性乳がんの乳房に対する治療方針は、定まったものがなく、予防的な乳房切除術、術後の放射線療法などの報告はある。今回我々は、術前化学療法を施行し、腋窩廓清後13年目に乳房に腫瘤を認めた症例を経験した。95歳という超高齢にも関わらず、安全に手術が施行できた。文献的な考察を含めて報告する。

EP28-95
上顎歯肉悪性腫瘍の検索中に診断された乳腺粘液癌の１例

[1]上尾中央総合病院　乳腺外科、[2]上尾中央総合病院　病理診断科、
[3]八潮中央総合病院　外科
上野　聡一郎[1]、中熊　尊士[1]、山﨑　香奈[1]、田部井　敏夫[1]、長田　宏巳[2]、本間　恵[3]

【はじめに】乳腺粘液癌は乳癌全体の１～４％と報告され、特殊型乳癌としては小葉癌に次ぐ頻度で認められる。今回我々は上顎歯肉悪性腫瘍の検索中に診断された乳腺粘液癌の症例を経験したので報告する。【症例】54歳、女性。乳癌・卵巣癌の家族歴はない。X年4月右上顎歯肉部の腫脹を認め歯科口腔外科で精査を行い上顎歯肉癌の診断となり精査を行っていた。胸部CTを施行したところ左乳房腫瘤を指摘され、乳腺外科紹介受診となった。視触診で左乳房上内側部に約3.5cmの腫瘤を触知した。マンモグラフィでは左乳房上外側に腫瘤陰影を認めた。乳腺超音波検査でも同部位に14.6x13.4mmの不整形の低エコー域の腫瘤を認めた。針生検を施行してinvasive carcinoma,ER 100%, RgR 50%, HER2 score 0, ki-67 index 0.3%の診断であった。画像検査で遠隔転移・リンパ節転移を認めず。６月右上顎骨部分切除、再建術および乳腺部分切除、センチネルリンパ節生検を施行した。術後経過良好で10日間で退院した。術後病理で上顎歯肉癌はMalignant peripheral nerve sheath tumor .low grade ,gigiva.であった。乳腺腫瘍は32x24x35mmの大きさで、mucinous carcinoma,breast. f, ly0, v0,ER 100%, PgR 40%, HER2 score 0, Ki-67 index 8%, pT2N0M0 stageⅡであった。術後温存乳房に対する放射線治療およびアナストロゾールによる内分泌療法で治療中である。【考察】乳腺粘液癌の発生頻度は、乳癌の約１～４％である。病巣内に浸潤性乳管癌の構造をまったく含まないものを純型粘液癌、浸潤性乳管癌の成分を含むものを混合型粘液癌と分類されている。純型の予後は10年生存率90.4%と良好であるが、混合型の予後は浸潤性乳管癌と同等である。【結語】上顎歯肉悪性腫瘍の検索中に診断された乳腺粘液癌の1例経験したので報告する。

EP28-96
乳腺顆粒細胞腫の１例

[1]二子玉川ブレストクリニック、[2]公立学校共済組合　関東中央病院　乳腺外科
浜口　洋平[1,2]、関根　進[2]、國又　肇[2]、館花　明彦[2]

画像所見で乳癌が疑われたが、針生検で診断した乳腺顆粒細胞腫の一例を経験したので報告する。症例は32歳女性、閉経前、妊娠歴なし、乳癌の家族歴なし。左乳房腫瘤、違和感を主訴に当院初診した。触診で左乳房上方内側に境界不明瞭な腫瘤を触知し、マンモグラフィでは所見なし、超音波検査で左乳房AC領域に13.5mm 分葉形、境界明瞭粗ぞうな低エコー腫瘤を認め、内部やや不均一、後方エコー不変、エラストグラフィでFLR=6.15、画像上は浸潤性乳管癌、充実型が疑われた。針生検施行し、HE染色で診断未確定で、精査目的で紹介した。造影MRI検査では、12x12x15mmの円形、境界明瞭、内部が不均一に造影される腫瘤で、ADC=0.9、造影増強効果はMedium-plateau。病理再鏡検で、類円形核と顆粒状の豊かな好酸性胞体を有する異型細胞が胞巣状に増生し、免疫染色で腫瘍細胞はS-100(+)、胞体の顆粒はPAS(+)で、顆粒細胞腫と診断した。
顆粒細胞腫はSchwann細胞由来の腫瘍で、乳腺原発は全体の8%、全乳癌と比べ発生頻度は0.1%と稀な疾患である。画像所見上は乳癌に類似し鑑別が困難であり、針生検が診断に有効であるとの報告があるが、非常に稀ではあるが悪性症例の報告もあるため、腫瘍摘出術を行い永久標本で診断を行うべきとの報告もある。本症例も画像上は乳癌も否定できず、摘出術も検討したが、患者の希望も考慮し、厳重経過観察の方針とした。今回稀な乳腺顆粒細胞腫の1例を経験したので、若干の文献的考察を加えて報告する。

★：優秀ポスター

EP28-97

A Case of Squamous Cell Carcinoma of the Breast with Low-Grade Adenosquamous Carcinoma

[1]医療法人曙会　和歌浦中央病院　乳腺外科、[2]岸和田徳洲会病院　乳腺外科
西口　春香[1]、尾浦　正二[1,2]

A 68-year-old woman with a breast mass was referred to our hospital. Imaging studies showed an oval well-defined mass, 1.3 cm in size, in her left lower outer quadrant of the breast. Core needle biopsy with immunohistochemical staining showed atypical spindle cells forming solid nests with necrosis and papillary lesions, leading to the tentative and pre-operative diagnosis of invasive ductal carcinoma. Due to the absence of daughter nodules, extensive ductal spread, and lymphadenopathy on imaging evaluation, the patient underwent breast-conserving surgery and sentinel node biopsy, resulting in negative surgical margins and no lymph node involvement. Post-operative pathological examination showed triple negative atypical cells with squamous differentiation, squamous cell carcinoma (SCC), with cystic parts and a small amount of low-grade adenosquamous cell carcinoma (LGASC), both encompassing the cystic parts in a contiguous fashion. No cases with synchronous SCC and LGASC in the breast have been reported to date. An etiologic correlation between SCC and LGASC should be further evaluated.

EP28-98

多発乳癌か、乳癌腋窩部転移あるいは副乳癌と乳癌の重複例なのか鑑別困難だった左腋窩腫瘤の１例

[1]神戸市立医療センター西市民病院　乳腺外科、
[2]神戸市立医療センター西市民病院　外科、
[3]神戸市立医療センター西市民病院　薬剤部、
[4]神戸市立医療センター西市民病院　臨床病理部
三瀬　昌宏[1]、多山　葵[1]、松井　優悟[2]、福嶋　浩一[3]、野村　洋道[3]、
久保　嘉靖[3]、勝山　栄治[4]

腋窩部発生の癌腫瘤として、腋窩方向に伸びた乳腺から発生した乳癌、腋窩部の副乳癌、乳癌の腋窩リンパ節を含む腋窩転移、他臓器癌の腋窩リンパ節転移等の可能性がある。この場合、他臓器癌否定と共に、正常乳腺組織との連続性の有無、更に副乳癌の場合、乳腺堤上に存在するか等の所見によって鑑別を行うが、鑑別困難な場合も多い。
今回、左腋窩部腫瘤で気付かれ、MRI/CT/US等の画像所見から、axillary tail原発乳癌と乳房内乳腺原発乳癌の多発乳癌と考えた１例を経験したので報告する。
症例は66歳女性。既往はネフローゼ症候群、高血圧。１年前から左腋窩腫瘤を自覚。増大してきたため当院を受診。受診時；左腋窩に 6cmの弾性硬、可動性不良な腫瘤を触知した。皮膚変化は認めなかった。
USにて腋窩部に明らかな腫瘍性病変を同定できず、内部に血流豊富なやや腫大した腋窩リンパ節を複数個認めた。腋窩リンパ節をFNAB施行したところ、リンパ球を認めるのみで、上皮細胞は認めなかった。また左乳房AC領域に8mm, 左乳房BD領域に7mmの低エコー腫瘤を認めた。乳癌が否定できなかったため、左AC領域腫瘤に対しCNB施行したところ、病理結果は浸潤性乳管癌(硬癌), ER(+) 97.2%, PgR(+) 57.4%, HER2(-), Ki67 10.1%であった。CTでは、左腋窩に造影される軟部陰影を認め、腋窩静脈との境界が不明瞭であった。MRIでは、腋窩脂肪織に境界不明瞭な造影域を認め、造影域は固有乳腺との連続性を認めた。他に左AC及び左BD領域に漸増性に造影される5 – 10mm大の結節を数個認めた。左腋窩部腫瘤に対しCNB施行。病理結果は、結合織, 脂肪織内に小型異型細胞の索状配列をなす浸潤増生。腺管形成はなかったが、CKAE1/AE3(+)で浸潤癌と判断した。サブタイプはER(+) 91,5%, PgR(-), HER2(-), Ki67 17.4%であった。乳房内乳癌と比較して、腋窩部腫瘍の核は小型で、組織所見が異なった。MRI上、腋窩部の病変は、固有乳腺との連続性が有る上に深部に存在していたため、副乳癌と考えにくく、axillary tail 原発乳癌と乳房内乳腺原発乳癌の多発症例あるいは、乳癌の腋窩部転移(リンパ節転移と異なる)と考えた。腋窩静脈浸潤が疑われた為、LET+アベマシクリブを開始。縮小効果を認めたら、根治術を予定している。

EP28-99

局所進行乳癌、大腸癌術後に単発性肝転移との鑑別を要した 肝 reactive lymphoid hyperplasia の１例

[1]宇治徳州会病院　乳腺外科、[2]大和郡山病院　外科、
[3]奈良県総合医療センター　消化器・肝胆膵外科
眞島　奨[1]、川島　雅央[2]、金光　瑛彰[2]、小林　淳志[2]、長田　博光[2]、
中山　裕行[2]、山戸　一郎[3]、高　済峯[3]

【はじめに】肝 reactive lymphoid hyperplasia(RLH)は、原発性・転移性肝癌と鑑別診断困難な、かなり稀に遭遇する疾患である。今回我々は局所進行乳癌、大腸癌術後に発症した肝 reactive lymphoid hyperplasiaの1例を経験したのでその臨床経験を報告する。【症例】55歳女性。右乳腺腫瘤を自覚し、2017年10月本院紹介受診。初診時、約10cm大の皮膚浸潤を伴う腫瘤(MRにて約130mm)、多数の皮膚衛星結節を認め、CNBにてIDC,ER+,PgR+,HER2 1+,Ki 67 20%,cT4bN3aM0 cStageⅢ c と診断。PTX, Bevacizumab療法を開始。4コースにてPR. 膀胱炎症状を認め精査にてS状結腸癌と診断。2018年3月S状結腸切除術、膀胱部分切除術が施行された。S,全周性,3型,7x6cm,SI(膀胱),H0,P0,M0,cStageⅢB,重複癌(乳癌、同時性),n0(0/5),pStageⅡ.乳癌に対して更にFECx4施行しSD.リンパ節腫大、衛星皮膚結節は画像上消失し、cT4b(61mm)N0M0 cStageⅢBの病期にて、2018年10月 rt Bt+Ax施行。効果判定は、 Grade 2b.術後anastrozoleにて維持療法施行。2019年6月USにて肝S7に15mm大単発腫瘤を認め、PET-CTにて高度の集積を認めた。他に再発・転移の所見なく、確定診断のため同8月腹腔鏡下肝部分切除を施行。詳細な病理診断にて 悪性所見を認めず肝RLH と診断された。現在ホルモン療法継続にて再発を認めていない。【結語】重複癌治癒切除術後にかなり稀に遭遇する肝 reactive lymphoid hyperplasiaの1例を経験した。文献的考察を加え報告する。

EP28-100

悪性乳腺腺筋上皮腫の１例

[1]柏厚生総合病院　乳腺外科、[2]柏厚生総合病院　病理検査科
苅込　和裕[1]、正村　滋[1]、和田　龍一[2]

症例は50歳 女性。検診のマンモグラフィーで精査となり来院。マンモグラフィーで左乳房上部にFAD を認め カテゴリー 3 の判定で 精査となった。腫瘤の触知などの自覚症状はなく、乳癌の家族歴もなかった。乳腺エコーでは左乳房AC領域に10x7mmと10x6mmの2つの低エコー腫瘤が連続するように認められた。吸引細胞診では 核異型が強く2層性が欠如した異型乳管上皮細胞を認め class Vであった。針生検では 浸潤部分を認めinvasive ductal carcinoma, solid typeであった。乳腺MRIでは左乳房AC領域に18mm大の不整形腫瘤を認めた。 早期相で強い増強効果を示し wash outを認め 乳癌が疑われた。左乳癌の術前診断で手術を行った。左乳房温存療法＋センチネルリンパ節 生検を行った。センチネルリンパ節に転移はなかった。病理検査では腫瘍は 12x7x10mm大の浸潤部を認めた。免疫染色では、シート状に増殖する異型細胞は smooth muscle actinにはごく一部の細胞が陽性を示すのみであったが p63が核に陽性を示した。この病変と接して、乳管上皮細胞と筋上皮細胞が2層性を示しながら増殖する病巣を認めた。内側の乳管上皮細胞に明らかな異型はなかったが 外側の筋上皮細胞はp63が陽性で核異型を伴なっていた。これらのp63陽性のmyoepitheliomatousな異型細胞はTP53陽性率の増加がみられた。腺筋上皮腫を背景に発生したmalignant adenomyoepitheliomaが考えられた。脈管侵襲は明らかではなく ER,PgR,HER2は陰性 でtriple negativeであった。Ki-67は50％で 切除断端は陰性であった。腺筋上皮腫adenomyoepitheliomaは乳管上皮細胞と筋上皮細胞の両者が増生する良性腫瘍である。筋上皮細胞と乳管上皮細胞のいずれか、または両者が悪性化することがあり、Malignant adenomyoepithelioma あるいは Adenomyoepithelioma with carcinomaとして知られている。悪性筋上皮腫の報告例は稀である。マンモグラフィー、乳腺エコーで特徴的な所見は少ない。また、本症例の様に細胞診、針生検によって術前診断をつけることが困難であり、手術を行ってはじめて確定診断がついた症例が多くみられる。早期に外科的な完全切除が基本ではあるが 症例数も少なく手術後の治療方針は決まったものはない。術後に肺転移、肝転移などを起こす予後不良な症例もみられた。本症例の術前の画像所見、病理検査を検討してみた。

★：優秀ポスター

EP28-101
カテゴリー３の石灰化病変フォロー中に腋窩リンパ節転移、多発骨転移をきたしていた浸潤性小葉癌の１例

[1]さがら病院宮崎　乳腺外科、[2]さがら病院宮崎　病理診断科
池田　奈央子[2]、斎藤　智和[1]、船ヶ山　まゆみ[1]、四元　大輔[1]、玉田　修吾[1]、林　透[2]

【症例】64歳女性。2010年から当院で毎年検診を行い、異常なしであった。
2016年に右乳房内にカテゴリー３の石灰化集族が出現、超音波検査では該当部に異常所見はみられなかった。
2017年に乳房MRI検査にて該当部に23mm大の造影域が見られたものの、ステレオガイド下マンモトーム生検が不可能な部位であったため、超音波検査所見に変化があるまで経過観察とした。半年～１年毎に経過観察していたが、変化はなかった。
2020年受診時に、右上内側に皮膚delleを、超音波で腋窩リンパ節腫大を認め、細胞診で悪性の診断であった。マンモグラフィの石灰化は変わりなく、超音波検査では異常所見は見られなかったが、MRI検査では胸壁側乳腺が区域性に造影されており、深部発生の乳癌が否定できない所見であった。
PET検査では、右腋窩リンパ節、甲状腺、多発骨に異常集積を認めたが、乳房内には集積を認めなかった。甲状腺は細胞診で否定され、原発巣として乳房が考えられた。
診断をつけるため局所麻酔下に石灰化部分を切除し、病理結果は浸潤性小葉癌であった。断端陽性であり、追加乳房全摘術と腋窩郭清を行い、最終病理結果は67mm、浸潤性小葉癌、HG1、KI67＜10%、リンパ節転移28／28個であった。
現在は転移乳癌治療として、薬物治療中である。
【考察】カテゴリー３の変わらない石灰化病変は臨床においてよく見られるが、生検診断が不可能な場面は多い。この症例のようにMRI検査にて異常を指摘される症例は積極的に切除生検を行うことが必要と考える。他の症例や文献的考察も加えて報告する。

EP28-102
診断に苦慮した局所進行低分化型神経内分泌癌の一例

[1]東京慈恵会医科大学附属病院　外科学講座、
[2]東京慈恵会医科大学附属病院　乳腺・内分泌外科
福田　みづき[1]、山下　貴晃[1,2]、石垣　貴之[1,2]、神尾　麻紀子[1,2]、塩谷　尚志[1,2]、鳥海　弥寿雄[1,2]、武山　浩[1,2]、野木　裕子[1,2]

低分化型神経内分泌癌(PD-NEC)は，WHOの乳腺腫瘍分類(2012年)においてCarcinoma with neuroendocrine featuresと分類される腫瘍の一つで，乳腺原発は非常に稀である．また，Carcinoma with neuroendocrine featuresには局所再発，遠隔転移が多いと報告される．
今回我々は診断に苦慮したが，術後経過良好な局所進行PD-NECの一例を経験したので文献的考察を含めて報告する．
【症例】50歳女性．急速に増大する左乳房腫瘤を主訴に紹介医を受診し，当院へ紹介受診された．初診時，乳房の皮膚発赤をともなう17cmの腫瘤と，腋窩リンパ節腫大を認めた．CT検査において腫瘍は大胸筋へ浸潤し，腫大リンパ節は腋窩静脈，第3肋骨へ近接していた．針生検における病理組織診断は高度悪性腫瘍（上皮系，神経内分泌系，悪性黒色腫，神経系，間葉系リンパ・造血系マーカー，ER，PgR，HER2すべて陰性，Ki67：90% <）であった．乳房切除（一部大胸筋切除），腋窩郭清，植皮を施行し，術後経過は良好であった．摘出標本の病理所見ではChromogranin A，synaptophysinが部分的に陽性であり，PD-NECと診断した．補助療法としてFEC4サイクル，DTX4サイクル，胸壁へ50Gyの照射を施行し，術後５年間無再発で経過している．

EP28-103
乳癌骨髄転移症例の検討

旭川医科大学病院　呼吸器センター
伊藤　茜、北田　正博、岡崎　智、吉田　奈七、安田　俊輔

【はじめに】乳癌骨髄転移は進行するとDIC(Disseminated Intravascular Coagulation:播種性血管内凝固症候群)やMHA(Microangiopathic Hemolytic Anemia:微小血管障害性溶血性貧血)を併発し、急激な経過を辿ることが多く予後不良である。また、診断時のPS(Performance Status)の低さや生存期間の短さにより、乳癌骨髄転移例の治療法は未だ確立されていない。今回、我々が経験した乳癌術後骨髄転移6症例について検討したので報告する。【症例】対象は2009年12月から2019年12月までの乳癌手術症例3220例中、骨髄転移と診断された6例(0.18%)。性別は全て女性。手術時の平均年齢は64.8歳(58-78歳)。術式は全て乳房切除術(全例cN1症例であり腋窩リンパ節郭清術level Ⅰ＋Ⅱ施行)。永久標本での最終診断は、浸潤性乳管癌3例、浸潤性小葉癌3例であり、サブタイプはLuminal type 3例、Luminal-HER2 2例、type 3HER2 type 1例であった。全症例で腋窩リンパ節転移陽性(pN1以上)。術後から骨髄転移診断までの平均期間(month)は76ヶ月(29-210month /中央値:54month)であり、初期症状は発熱や倦怠感が多く、血液検査で急速進行性の貧血や血小板減少を認めた。確定診断は骨髄生検で行った。4例で原発巣と転移巣でサブタイプの相違を認め、転移巣のサブタイプに準じて治療変更を行った。変更後の治療奏功例(Partial Response以上)はなく、AI剤+CDK4/6阻害薬で治療した2例はStable Disease、4例がBSC(Best Supportive Care)となった。【結び】乳癌患者における骨髄転移の頻度は骨転移より低いが、予後改善には早期診断、早期治療介入が求められる。稀な病態であり、文献的考察も含めて報告する。

EP28-104
腹腔内リンパ節生検が治療方針決定に有効であった進行・再発乳癌の２症例

東邦大学医療センター　大橋病院　外科
長田　拓哉、岡　由希、佐々木　彩、岡本　康

【はじめに】今回我々は、進行再発乳癌の加療中に治療効果がPDとなり、新たな治療方針の決定を目的として肝門部リンパ節生検を施行した２例について報告する【症例1】59歳女性。57歳時に右炎症性乳癌（ER+PgR-HER2+）の診断で、術前化学療法後に乳房切除術＋腋窩郭清を施行された。術後右胸壁、鎖骨上リンパ節への放射線照射と補助化学療法を１年間継続した。化学療法終了後２ヶ月目に黄疸と倦怠感が出現し、腹部造影CTにてグリソンに沿った肝門部進展による閉塞性黄疸と考えられた。治療方針の決定を目的として審査腹腔鏡による腹膜播種、及びリンパ節切除生検を行い、乳癌転移の診断を得た。ER-PgR-HER2-と各レセプターは全て陰転化しており、化学療法レジメンの変更が必要と判断された。【症例2】48歳女性。45歳時の検診にて左乳房構築の乱れ、および多発肝腫瘍を指摘された。乳房超音波検査にて左乳房に1.8cm大の分葉状低エコー腫瘤を指摘された。CNBにて浸潤性乳管癌(ER+PgR+HER2 3+)と診断された。FDG-PETにて多発肝転移、骨転移を指摘され、StageIV左乳癌と診断された。化学療法としてHPD ４コース、EC4コース施行後、HP+TAM23回施行。腹部CT検査にて肝門部リンパ節腫脹を認め、経胃的超音波ガイド下針生検（EUS-FNA）を施行した。組織診の結果はER+PgR-HER2 2+(fish-)であり、HPからFUL＋CDK46へと治療方針を変更した。治療開始後５ヶ月経過し、肝転移の軽度縮小を認めた。【考察】乳癌の肝門部リンパ節への転移は稀である。審査腹腔鏡やEUS-FNAにて採取されたリンパ節の病理診断にてHER2が陰転化しており、化学療法を変更して奏功の状態が得られた。【結語】進行・再発乳癌に対する積極的な腹腔内リンパ節生検は適切な治療法の決定に有用である。

★：優秀ポスター

EP28-105
乳癌食道転移の１例

岡山労災病院　乳腺・甲状腺外科
河合　央

乳癌の食道転移は稀であり、生存中に診断されるのは0.1%以下とされている。今回われわれは、狭窄症状出現の１年３か月後に食道転移の診断がついた再発乳癌症例を経験した。
【症例】79歳、女性。【既往】B型肝炎、結腸癌【家族歴】なし【現病歴】13年前に左乳癌（pT1, N1 3/10, M0 stageIIA）に対して、Bt+Axを施行、ER(+),PgR(+),HER2(-)であった。術後療法としてCyclophosphamide＋5'-DFURを２年間内服、さらにAnastrozoleを５年間内服していた。以後、年に１回の定期受診を５年間行っていた。
上行結腸癌術前に食道狭窄を認めた。CTでは食道の拡張所見のみで、狭窄部の壁肥厚や腫瘤影は認めなかった。内視鏡観察時も粘膜面に明らかな異常は認めなかった。生検で悪性組織を認めなかったので内視鏡的拡張術を施行後に腹腔鏡下に回盲部切除を施行した。以後、１年３か月の間に５回の拡張術を行った。５回目の拡張術時の生検で乳癌の転移と診断された。
他臓器に転移を認めずTamoxifenによる内分泌療法を開始したが、癌性胸水が出現したためにPaclitaxel + Bevacizumabに変更している。
　乳癌食道転移の画像や病理所見、治療に関して文献的考察を加えて報告する。

EP28-106
胃転移をきたした乳房浸潤性小葉癌の１例

[1]仙台赤十字病院　外科、[2]仙台赤十字病院　病理診断科
角川　陽一郎[1]、金子　直征[1]、長沼　廣[2]

乳腺の浸潤性小葉癌(ILC)は胃への転移が稀に認められ、内視鏡や組織学的に鑑別が難しい場合がある。両側乳房のILC術後に胃病変が指摘され、当初胃の低分化腺癌と診断。その後の見直しで小葉癌の胃転移と診断した症例を経験したので報告する。
[症例]40歳台女性。200x年に右ILCに対しBt+Ax(腋窩静脈を巻き込んだ腋窩腫瘤を可及的に切除)を施行。同時に行った左乳房生検でILCと診断、後日左Bt+Axを追加。病理診断は両側ILC。右はpT3(70mm) N0M0,ER80%,PgR100%,HER2陰性,腋窩組織はILCの脂肪織浸潤。左はT1c(乳房内多発)N2a(3/8), ER100%,PgR100%,HER2陰性であった。術後右胸壁・胸骨傍・鎖骨上に50Gy,右腋窩に10Gyのブースト照射を施行、内分泌療法（タモキシフェン＋ゴセレリン）が行われた。術後４ヶ月目に多発脊椎転移と診断。CMF投与中の胃内視鏡で胃体中部に褪色調の小病変を認め、生検で低分化腺癌と診断された（ER+,PgR-だがPAS+の固有胃腺からの移行あり）。CMFを継続・終了。胃病変の進行なく骨病変も改善し内分泌療法を継続。2年後の胃生検では悪性所見は消失した。術後11年目に腰椎転移、12年目に右腸骨転移を来たし各サイバーナイフ（8Gyx5）を施行。内分泌療法をアナストロゾールに変更した。さらに7年以上経過しPET-CT、内視鏡で病変の再燃は認めていない。内分泌療法の終了も考慮しつつ治療を継続しており、胃生検の再評価を行ったところ、胃粘膜表層に異型を認めず粘膜固有層にびまん性に浸潤する腫瘍細胞を認めた。ER・PgR共に陽性、Eカドヘリン陰性。乳腺の小葉癌とほぼ同様の細胞形態で、小葉癌の胃壁転移として矛盾しない像であった。
[結語] ILC術後再発治療中に胃病変が指摘され、当初胃の低分化腺癌と診断。乳癌再発に対する治療で長期生存が得られ、その後の見直しで小葉癌の胃転移と診断した症例を報告した。乳腺の小葉癌は、稀にではあるが胃に転移することを念頭に評価することが重要と思われた。

EP28-107
腹腔内リンパ節腫大がFDG-PET偽陽性を示した浸潤性小葉癌の１例

[1]札幌徳洲会病院　放射線科、[2]札幌徳洲会病院　外科・乳腺外科、
[3]札幌徳洲会病院　病理診断科
窪田　和加子[1]、長尾　知哉[2]、佐久間　明洋[1]、片田　竜司[1]、柳内　充[3]

浸潤性小葉癌は腹膜播種など腹腔内に転移することがある。FDG-PETで集積を認めた腹腔内リンパ節腫大に対し腹腔鏡下生検を行ったが、転移陰性であった１例を経験した。
【症例】86歳女性。胸椎圧迫骨折で入院時に右乳房腫瘤自潰を指摘され乳腺外科に紹介された。右乳腺ACE領域に5cm大の自潰した腫瘤を認めたが、腋窩リンパ節腫大は触知しなかった。生検で浸潤性小葉癌の診断であった。CTでは10mm大の扁平な腋窩リンパ節のほか、腹部大動脈周囲・腸間膜リンパ節に多数のリンパ節腫大と腸間膜脂肪織濃度の上昇を認めた。腹腔内リンパ節腫大の診断目的にFDG-PETを行ったところ、腸間膜脂肪織内に多数の結節状のFDG集積を認めSUVMaxは4.0であった。腋窩リンパ節に集積は認めなかった。胸椎はSUVMax5.0の集積を認めた。胸椎は経皮的椎体形成術が行われた際に骨生検が行われ転移が否定されたが、腹腔内リンパ節もしくは腹膜転移が否定できないため腹腔鏡下生検が行われた。腹腔内は腸間膜内に腫大したリンパ節を思わせる累々とした隆起性病変を認めた。腹腔内リンパ節として提出した標本はコレステリン裂隙を含む嚢胞形成、周囲に組織級の浸潤を認める炎症性変化を示す脂肪織の診断であった。以上よりT4bN0M0,Stage IIIBの診断で術前化学療法が開始された。
【考察】本症例ではCT、FDG-PETで腹腔内リンパ節腫大とFDG集積の所見であったが病理診断は硬化性腸間膜炎（腸間膜脂肪織炎）であった。硬化性腸間膜炎は腹腔内リンパ節転移や腹膜播種との鑑別を要し、FDG-PETでも偽陽性を示すという報告がある。これらの報告は主に消化器癌であり乳癌での報告はない。浸潤性小葉癌は腹腔内臓器転移や腹膜播種などを来すことがあるため、画像での陽性所見の場合は正確なstagingのために腹腔鏡下生検が必要であり、侵襲も少なく有用である。

EP28-108
HER2偽陰性と考えられる多発骨転移を伴った両側HER2陽性進行乳癌の１例

近江八幡市立総合医療センター　外科
門谷　弥生、大坂　雅史、秋岡　清一

症例は60代の女性。2020年X月ごろより左乳頭に紅斑・軽度の掻痒感を自覚していた。皮膚科クリニックにかかっていたが改善しないため2021年7か月後に当院の皮膚科に紹介となり、左乳頭部の生検にて左乳房Paget病と診断され当科に紹介となった。また、当院受診１か月前に非外傷性の腰椎圧迫骨折をおこし、来院時腰痛や左下肢痛の訴えがあった。精査の結果、右乳房にも腫瘤性病変を認め、右乳癌（invasive ductal carcinoma 3.3cm T2N1 ER+PgR+HER2score3+）と診断された。左乳房の画像検査では乳房内に最大2cmの多発腫瘤を認め乳頭下の腫瘤は乳頭に連続しており、Pagetoid癌（T1N0 ER-PgR-HER2score3+）と診断された。全身転移検索では全身の多発骨転移病巣を認め、腰椎の骨髄生検では右乳癌組織に類似したinvasive ductal carcinomaの成分が検出されStage Ⅳと診断された。骨髄生検の免疫染色ではER+PgR+HER2score1+と診断されたが骨髄生検検体の脱灰操作によりHER2タンパクの抗原性が減弱し偽陰性となっている可能性があると考え、HER2陽性乳癌として治療を開始した。抗HER2療法開始後速やかに腫瘍マーカーは低下傾向を示し腰痛や左下肢の症状が改善したため、骨病変に対して抗HER2療法が奏効した可能性が高いと考えられた。脱灰操作の必要な骨生検の検体においては処理の条件によっては抗原性の消失やDNAの断片化が認められることが知られている。本症例は整形外科で採取された骨検体で情報伝達が不十分であったこともあり、免疫染色を想定せず迅速脱灰液（KC-X®）で脱灰処理されていることが判明した。検体の正しい情報を得るためには病理部門と密に連携をとる必要があることを痛感した１例であった。

★：優秀ポスター

EP28-109
乳癌術後胆嚢へのオリゴ転移の１例

都立墨東病院　外科
下園　麻衣、髙濵　佑己子

症例は69歳女性。2年前に右乳がんT2N1M0cStageIIB（ER-,PR-,HER2 2＋、FISH＋,Ki67 40％）の診断となった。術前化学療法としてAC療法を2コース施行するも画像上はSDであったがCEAは上昇傾向であり、トラッスツズマブ＋ペルスツズマブ＋ドセタキセルに変更し6コース施行しPRとなった。右乳房切除術、腋窩リンパ節郭清を施行し、術後病理はypT1bypN1aM0ypStageIIAであった。術後トラツズマブ＋ペルスツズマブを計18コースまで継続した。術後1年目の造影CT検査で胆嚢底部に隆起性病変を認めた。PET-CT、造影MRIを施行し、胆嚢への集積のみでそのほかの病変はなく、原発性胆のうがん疑いで拡大胆嚢摘出術＋D2リンパ節郭清施行した。病理結果は乳癌胆嚢転移であった。ER-,PR-,HER2 0,Ki67 70% でありHER2は陰転化しており、Ki67は上昇していた。術後はパクリタキセル＋ベバシズマブを投与中である。乳癌胆嚢転移は比較的稀である。また、胆のう炎、胆管炎、腹痛等の症状をきたし見つかる症例が多く。無症状で画像検査にて見つかる症例はさらに少ない。また、乳癌胆嚢転移の診断において、画像検査のみでは原発性胆嚢癌との鑑別は困難であり、切除標本における腫瘍主座と粘膜上皮の壁内位置関係を評価し、免疫染色像などから総合的に判断する必要がある。本症例は無症状で見つかった胆嚢オリゴ転移であり非常に稀であり文献的考察を加えて報告する。

EP28-110
乳癌精査目的の乳房超音波検査における鎖骨上リンパ節転移の指摘が発見契機となった甲状腺癌の２症例

[1]浜松医科大学　放射線診断科、[2]浜松医科大学　乳腺外科
那須　初子[1]、芳澤　暢子[1]、小倉　廣之[2]、小泉　圭[2]、中村　明子[2]、
綿引　麻那[2]、甲斐　三紀子[2]、五島　聡[1]

乳癌精査目的の乳房超音波検査における鎖骨上リンパ節転移の指摘が発見契機となった、甲状腺癌の2症例を報告する。
症例１は40歳代女性、左乳房腫瘤を自覚し当院紹介受診となった。触診にて、左乳房C区域の本人申告部位に径20mmの境界明瞭な腫瘤を触知し、左乳房D区域に径15mmの境界不明瞭な腫瘤を触知した。腋窩および鎖骨上リンパ節は触知しなかった。乳房超音波検査にて、左乳房A区域に分葉形で境界明瞭平滑、一部境界明瞭粗ぞうの等エコー腫瘤を認め、左乳房C区域に不整形で境界明瞭粗そぞうの低エコー腫瘤を認めた。左腋窩および左鎖骨上に転移を疑うリンパ節を認めなかったが、対側である右鎖骨上に最大径18mmまでの嚢胞性腫瘤を複数認め、多くは微小高エコーを有する壁在結節を伴っていた。左乳房A区域の腫瘤は線維腺腫、左乳房C区域の腫瘤は髄様癌、右鎖骨上の嚢胞性腫瘤は甲状腺乳頭癌のリンパ節転移と診断された。乳癌に対して左乳房部分切除とセンチネルリンパ節生検後、甲状腺癌に対して甲状腺全摘と右頸部郭清術が行われた。
症例２は70歳代女性、左乳頭分泌を自覚し当院紹介受診となった。触診にて、左乳房C区域にdelleを伴う境界不明瞭な腫瘤を触知した。腋窩および鎖骨上リンパ節は触知しなかった。乳房超音波検査にて、左乳房C区域および左乳房D区域に不整形で境界不明瞭な等エコー腫瘤を複数認めた。左腋窩に転移を疑うリンパ節を認めなかったが、左鎖骨上に微小高エコーを伴う不整形腫瘤を認めた。甲状腺左葉に微小高エコーを多数伴う不整形で辺縁不整な低エコー腫瘤を認めた。左乳房の腫瘤は浸潤性乳管癌、甲状腺左葉の腫瘤は甲状腺乳頭癌、左鎖骨上の腫瘤は甲状腺乳頭癌のリンパ節転移を診断された。乳癌に対して左乳房切除とセンチネルリンパ節生検後、甲状腺癌に対して甲状腺左葉峡切除術と左頚部リンパ節郭清術が行われた。
甲状腺癌のリンパ節転移は甲状腺近傍の下頚部に好発し、乳癌の鎖骨上領域と重複する。甲状腺癌のリンパ節転移はしばしば石灰化を伴う。また、壊死ないし嚢胞変性を伴うことが多く、薄壁嚢胞として認められることもある。鎖骨上にこれらの画像所見を認めた場合には、甲状腺癌のリンパ節転移を疑い甲状腺の精査を行う必要がある。

EP28-111
当院で経験したTrastuzumab deruxtetcan投与中に薬剤性肺障害を来たした２症例

[1]静岡赤十字病院　外科、[2]静岡赤十字病院　薬剤部、[3]東泉クリニック
菊池　雅之[1]、宮部　理香[3]、祖父江　彰[2]、熱田　幸司[1]

Trastuzumab deruxtecan（以下T-DXd）は 2020年3月にHER2陽性転移再発乳癌に対して薬事承認された抗体薬物複合体である。T-DM1既治療例を対象としたDESTINY-Breast01試験では奏効率 60.9%、病勢コントロール 率 97.3%と高い有用性が示されている。一方で薬剤性肺障害としての間質性肺炎の出現頻度が高く、種々の臨床試験の併合結果では全体で11.2%、日本人で 16.1% の頻度で間質性肺炎の出現を認め、この中には死亡例も含まれている。発現時期も投与後早期から発現する例や1年以上経過してから発現する例もあり、発現時期の中央値も 153日と長い。このためT-DXd投与時には通常の腫瘍評価に加えて間質性肺炎出現の有無をチェックすることも重要である。今回T-DXd投与中に薬剤性肺障害を来たしステロイドパルス療法が必要となった2症例経験したため報告する。

【症例①】70代女性。右乳癌術後再発（胸壁、骨、肝転移）に対して3rd line薬物療法としてT-DXd使用開始した2カ月後に咳嗽、呼吸困難感を訴えた。体温36.0度、SpO2 96%(room air)、聴診では明らかな肺雑音は聴取しなかった。血液検査では、CRP 5.60、PCT 2.09と高値であった。胸部単純ＣＴ検査では両側上葉優位に非区域性のすりガラス影が出現しており間質性肺炎が疑われた。また細菌性肺炎合併も否定できず、呼吸器内科へコンサルトした上でステロイドパルス＋抗菌薬を開始した。その後徐々に症状は改善、画像上でも肺炎像は改善し、入院後17日目に自宅退院となった。
【症例②】60代女性。これまでにパクリタキセル、ドセタキセル、トラスツズマブ、TDM-1でアレルギー歴あり。左乳癌術後再発（頸部、傍大動脈リンパ節、卵巣転移）に対して5th line薬物療法としてT-DXd使用開始した2か月後に39度台の熱発、呼吸困難感を認め当院外来受診された。SPO2 89%(room air)と低酸素血症を認め、胸部単純CTで両側すりガラス影を認めたため、呼吸器内科へコンサルトした。薬剤性間質性肺炎が疑われたため、ステロイドパルス＋抗菌薬を開始した。その後徐々に改善を認めるも、労作時の呼吸困難感は持続したため、在宅酸素療法を導入し、入院後30日目に自宅退院となった。

今回当院で経験したT-DXdでの薬剤性肺炎は投与開始後2カ月と比較的早期に出現しており、どちらもステロイドパルス療法にて幸い命に直結するような状況は回避できたが、今後T-DXd投与期間中は細心の注意を払う必要があると考える。

EP28-112
IVIg療法が著効した乳癌随伴性の壊死性ミオパチーの１例

秋田赤十字病院　乳腺外科
若木　暢々子、伊藤　亜樹、柿崎　綾乃、鎌田　収一

【はじめに】筋炎と悪性腫瘍の関連は，多くの報告があがっているが，近年筋病理にて壊死性ミオパチーを呈す症例が注目されている．今回悪性腫瘍に伴う壊死性ミオパチー呈し，IVIg療法が著効した進行乳癌の１例を経験したため報告する．
【症例】60歳代，女性．既往歴・家族歴：特記事項なし．常用薬：スタチンやサプリメント含めなし．現病歴：X年1月頃より倦怠感，食欲不振あり．近医の血液検査で肝機能逸脱酵素上昇あり，同年6月精査目的当院内科を受診．造影CTにて右乳房結節と，多発リンパ節腫大，癌性リンパ管症を疑う広範囲なすりガラス陰影・小葉間隔壁の肥厚，多発骨病変を認めた．血液検査上肝炎や膠原病を示唆する所見は認めず．呼吸苦と高熱を伴うことから当科に即日入院し，針生検を施行し右乳癌（浸潤性乳管癌，核グレード1，組織学的グレードⅡ，ER5+3，PgR5+2，HER2 蛋白陰性，Ki67 32%，cT4bN3M1（PUL，PLE，OSS，PLE，LYM），StageⅣ）の診断となった．翌日急激な呼吸苦と酸素低下を認め，CTを再検査実施．すりガラス陰影の急性進行がありPSL1000mgを連日行ったところ，著明な症状改善を認めた．ベバシズマブ＋パクリタキセルを導入し退院となったが，翌月から筋力低下が出現し，数ヶ月で体重減少が目立ち，座位保持不可，全介助でほぼ寝たきり状態となった．血液検査では腫瘍マーカーの改善は認めるが，CK・AST・ALT・LDHは３～４桁が続いており精査を検討したが，life-threatening な状況であり，現治療を中止し筋生検を行えるほどの病状の余地がなかった．同年12月CTではPR維持も腫瘍マーカーの微増を認め，レトロゾール＋CDK4/6阻害薬に変更した．嚥下障害も目立ち，手指に発疹が出現したため，神経内科に相談．筋生検から悪性腫瘍随伴性の壊死性ミオパチーの診断に至った．IVIg療法後著名にADLが改善し，筋逸脱酵素は全て正常値に戻った．数ヶ月で歩行器での歩行，介助なしで日常が生活できるまでに回復した．
【考察】悪性腫瘍に伴う壊死性ミオパチーは，亜急性の変化が多い．治療は原疾患の治療であり，IVIg療法や免疫抑制療法は対症療法である．初診時から進行乳癌であり，病勢が強かったことから，現治療と筋生検による精査時期を見極めることが難しい症例であったが，著名にADLが回復したことから，早めの神経内科との連携が必要である．

★：優秀ポスター

EP28-113
乳管内乳頭腫に対する新しい手術術式

[1]日本医科大学付属病院　乳腺科、[2]日本医科大学附属病院病理診断科
范姜　明志[1]、越智　友洋[1]、田村　美樹[1]、小林　光希[1]、関谷　健太[1]、八木　美緒[1]、佐野　恵美[1]、栗田　智子[1]、坂谷　貴司[2]、大橋　隆治[2]、武井　寛幸[1]

乳頭異常分泌を伴う疾患の一つに乳管内乳頭腫がある。乳管内乳頭腫は良性の疾患であるが、悪性を否定できない場合や乳頭異常分泌が苦痛となった場合、診断と治療をかねて摘出生検が施行される。摘出生検は主に乳管腺葉区域切除が行われる。この術式は乳頭異常分泌を認める乳管開口部を同定し、ネオフロン針などを挿入し、インジゴカルミンを注入し、青く染まった乳管および腺葉を切除する方法が標準的である。しかし、乳頭分泌を認める乳管開口部の同定や、ネオフロン針挿入に苦渋することや初診時には血性乳頭分泌を認めていたが､手術時には異常乳頭分泌を認めないことがある。その際は、乳房部分切除が選択されるが、乳管腺葉区域切除と比較すると術後の整容性が劣る。

今回我々は、拡張乳管をエコーガイド下に同定し、経皮的にカテラン針を拡張乳管に刺入し、インジゴカルミンを注入し、乳管腺様区域切除を行う新しい手術方法を考案した。この方法は、乳頭異常分泌を認める乳管開口部同定困難例や異常乳頭分泌を認めない症例に対して容易に乳管腺葉区域切除を施行できる可能性があると考える。

症例は58歳、女性。主訴は血性乳頭分泌で、針生検にて乳管内乳頭腫の診断となり、乳管腺葉区域切除を予定したが、経過中、乳頭分泌が認められなくなった。手術はエコーガイド下に乳頭下の拡張乳管に23Gのカテラン針を刺入し、インジゴカルミンを約1ml注入した。その後、乳輪切開にて、青染された範囲の乳管腺葉区域切除を施行した。切除組織は8gであった。最終病理組織診断は乳管内乳頭腫であった。

EP28-114
肝硬変既往がある乳癌術後難治性腋窩乳糜漏の一例

立川相互病院　外科
新堰　佳世子

乳癌の術後乳糜漏は非常に稀である．今回は肝硬変が既往にある乳がん患者の術後難治性腋窩乳糜漏を経験したので報告する．
症例は75歳，女性．嘔気主訴に救急外来受診時に施行した胸腹CTにて左乳房腫瘤を指摘され当科初診．精査にて原発巣39mm径の左乳癌(Invasive ductal carcinoma, tubule forming type, ER(-), PgR(-), HER2(0), MIB-1 80%．)，左腋窩リンパ節が数個腫大していた．腋窩リンパ節FNAを施行するもリンパ節細胞由来の成分が認められず検体不適であった．
3年前からC型肝硬変の既往があり，術前造影CTにて肝辺縁鈍化・肝表は凹凸不整を認めた．腹水なし．門脈･肝静脈は開存し，傍臍静脈拡張･胃静脈瘤･脾腫を認めた．肝転移・肝細胞癌疑う所見は認められなかった．
cT2N1M0 stage Ⅱ A, triple negative乳癌の評価で，術前化学療法は肝硬変，2か月前発症の腰椎圧迫骨折によるPS不良，認知症から行えず，左乳房切除術＋腋窩リンパ節郭清を施行した．腋窩手術の際に1.5mm径に発達したリンパ管を数か所同定できた。
術後3日目からドレーンから白濁色の排液があり乳糜漏の診断となり，術後4日目から脂肪制限食＋末梢点滴で管理．ドレーン排液の乳糜色は軽減したが量は500ml以上と多く，TG257mg/dL，細胞数は525/mm^3（リンパ球70%）であった．術後8日目からオクトレオチド皮下注を開始し減少傾向となり200-300mlまで減少した．さらに術後12日目と17日目に1%キシロカイン・生理食塩水・ピシバニール５Kを混注したものをドレーンから注入し癒着療法を行った．排液が20ml/日まで減少したことを確認してからドレーン抜去し,術後22日目に退院となる．術後化学療法は行わず,経過観察予定である．
肝硬変既往がある乳癌術後難治性腋窩乳糜漏の一例を経験した．肝硬変既往のある長期罹患の肝硬変により遠肝性側副路が発達し，領域リンパ節やリンパ管の発達，リンパ流の流圧が高まったことで左腋窩リンパ節腫大，乳糜漏が発症しやすくなる要因の1つとして懸念された．
左腋窩含めた領域リンパ節が腫大していたとしても，肝硬変既往などがある場合には上記の可能性を考慮すること，術後乳糜漏予防に腋窩郭清の際には従来手術以上に腋窩で結紮処理を行っていくことが重要と思われた．

EP28-115
乳房温存術時の色素注入部位に発生した繊維種の１例

[1]獨協医科大学埼玉医療医療センター　乳腺科、
[2]独協医科大学埼玉医療センター病理診断科
西尾　美紀[1]、小川　利久[1]、辻　英一[1]、林原　紀明[1]、山口　七夏[1]、二宮　淳[1]、清松　裕子[1]、星　由賀里[1]、藤原　華子[1]、吉方　茉里江[1]、藤井　晶子[2]

今回我々は乳房温存術中、切除範囲マーキングに使用したピオクタニンにより発生した繊維腫が再発腫瘤と類似していた症例を経験したので報告する。
症例：
86歳　女性、右乳癌(浸潤性乳管癌、T1cN0M0、Stage ⅠA、ER score3b、PgR Score3a、HER2 Score1、FISH増幅なし)に対しX年、右乳房温存部分切除術、右センチネルリンパ節生検を施行した。
術中、部分切除ラインを同定するためピオクタニン、キシロカインを混合し腫瘍から2cmマージンをとり組織に注入した。センチネルリンパ節に転移は認めなかった。切除標本の病理診断ではinvasive ductal carcinoma、切除断端陰性であった。
8か月後外来での経過観察中に切除創部に、弾性硬な腫瘤を認め局所再発を疑い針生検を施行。針生検の病理結果では悪性は認めなかったが局所再発も疑われ再度手術施行となった。
局所再発腫瘤疑いに対してX+1年、右乳房全摘出術、右腋窩郭清を施行した。局所再発腫瘤疑いは右乳房に散在しており摘出部の皮膚欠損を認めたため、創部は人口皮弁を用いて閉創した。摘出検体の病理標本結果では悪性所見なく真皮、肪内に線維化が認められ、清リンパ節2/12に転移を認めた。術後合併症なく経過し、第9病日に退院となった。
考察：
今回乳房温存術に際して皮下に注入した色素が腫瘍状に線維化した稀な症例を経験した。当院では乳房温存術における切除範囲決定のためのピオクタニン注入は倫理委員会で承認されており、ピオクタニンとキシロカインゼリーを混合し組織停滞性を良くした上で、乳房温存術での切除ラインマーキングに使用している。
ピオクタニンによる副作用は皮膚および粘膜障害、発がん性も少なからず認めると報告されている。真皮-脂肪層に注入したピオクタニンによる細胞障害後の組織増生により線維化がおき腫瘤様に増殖したと思われる。
発生する腫瘤は乳癌の局所再発腫瘤と類似している、また発がん性作用により発症した悪性腫瘍の可能性もあり、鑑別には針生検や切除生検、各種画像検査が必要と思われる。ピオクタニンでのマーキングを施行した際は腫瘤形成する可能性やリスクを考慮して術後経過観察を行っていく必要がある。

EP28-116
Aggravation of Seroma after Breast Reconstruction with Extended Latissimus Dorsi Muscle Flap

[1]泉大津市立病院　外科、[2]岸和田徳洲会病院　外科
本田　麻里子[1]、上西　幹洋[1]、尾浦　正二[2]

A 57-year-old woman underwent salvage nipple-preserving mastectomy with immediate breast reconstruction using extended latissimus dorsi muscle flap for her in-breast recurrence. The patient had been well with a presumed encapsulated seroma in her back for 8 years and 3 months but suddenly developed a protrusion of the persistent seroma. The patient requested us to improve the cosmetic deterioration of the visible large protrusion. In the operation, the operative target was converted from the newly protruded portion to the whole persistent seroma due to the leakage of presumed contaminated fluid. The posterior wall of the long-lasting seroma sticked rigidly to the ribs, forcing us not to resect the whole capsule but to resect the anterior and lateral walls with scraping the posterior wall with a curet. Pathological study showed a dense fibrous capsule, amorphous eosinophilic material, cholesterin crystals, and massive histiocyte infiltration. Postoperative course was uneventful, but wound healing was not observed over 3 weeks after operation. Minocycline 100 mg diluted in 20 mL saline was injected into the seroma cavity after full aspiration of the seroma fluid, causing immediate irritable sensation around the seroma cavity and complete disappearance of the seroma cavity in 3 weeks after the minocycline injection. Pathogenesis of this extremely rare complication remains uncertain, but long-lasting seroma formation should be avoided not to cause this type of late-phase complication. Minocycline injection into the seroma cavity is a feasible method to accelerate the wound healing.

★：優秀ポスター

EP28-117
非浸潤性乳管癌との鑑別に苦慮した乳管増殖性疾患の一例

[1]和泉市立総合医療センター　乳腺外科、
[2]和泉市立総合医療センター　看護部、[3]製鉄記念広畑病院　病理診断科
永森　瑞城[1]、伊藤　敬[3]、高田　晃次[1]、白井　雅美[2]、手塚　健志[1]

【はじめに】乳管増殖性疾患は，臨床的にも病理組織学的にも癌と類似し，鑑別が難しい病変である．我々は非浸潤性乳管癌 (DCIS) との鑑別に苦慮した乳管増殖性疾患の一例を経験したので報告する．
【症例】33歳，女性．右卵巣成熟奇形種の術後のフォロー CTで右乳腺腫瘤を指摘され，当科受診となった．マンモグラフィでは，右乳房内に角は取れているが多形性石灰化の集簇を認めた（カテゴリー 3）．超音波にて，右ACE区域に35mm以上の形状不整な低エコー域を認めた．乳頭から区域性に存在し，内部に充実部を疑う等エコーおよび点状高エコーを伴っていた（カテゴリー 4）．造影MRIでは，造影効果は早期相～後期相にかけて漸増性に増強された．TIW1では線状の高信号を認め血性乳汁分泌を伴っていると考えられた．また，右ACE区域全体にclustered ring enhancementを認めた．画像上，DCISを疑い，針生検 (CNB) を施行した．CNBでは悪性所見を認めなかったため，画像ガイド下吸引術を施行し，標本撮影では石灰化も認めた．組織診断は 乳管腺腫あるいは管状腺腫の所見であった．再度，確認のために別部位からCNB施行したが，同様の所見となった．切除生検も考慮したが，腫瘍の範囲が広く切除後は乳房の変形する可能性や，取り切れない可能性もあり，3回の針生検などでも組織像から悪性を疑う要素が指摘されていないことから，患者と相談し，経過観察の方針となった．尚，他院へのセカンドオピニオンを打診し，受諾・受診したが，他院専門医の意見も同じだった．
【考察】乳管腺腫や管状腺腫などの乳管増殖性疾患は画像診断からは癌と疑われやすく，診断兼治療目的で切除されることが多い．本症例は35㎜大とサイズが大きく，切除により乳房の変形のリスクが高いことから，切除せず厳重なサイズフォローの方針とした．径50mm大に達する乳管腺腫の報告もあり、巨大であっても良性は否定できない．乳管増殖性疾患という病変の存在と特徴を十分に認識し、細心の注意を払って癌と鑑別をする必要がある．今回35mm大の乳管増殖性疾患を経験したので若干の文献的考察を加え報告する．

EP28-118
血性乳頭分泌を伴う男性乳癌に対しBIOPSY PUNCH を用いた乳頭乳輪円柱状生検と乳房部分切除を施行した１例

[1]さくらい乳腺外科クリニック、[2]串本有田病院、
[3]市立岸和田市民病院　乳腺外科、[4]紀和病院　ブレストセンター
櫻井　照久[1]、鈴間　孝臣[2]、吉村　吾郎[3]、梅村　定司[4]、甚田　恵理[1]、
櫻井　武雄[1]

われわれは、血性乳頭分泌症例に対し、kai medical BIOPSY PUNCHを用いた、乳頭乳輪に対する責任乳管口を含めた円柱状生検を行っている。今回、男性乳癌に対しquadrantectomyに加え責任乳管口を含めた円柱状生検を施行した一例を報告する。症例は81歳男性。主訴は右血性乳頭分泌。触診上、腫瘤を触知せず、乳頭分泌液の捺印細胞診は陰性で、乳頭分泌液CEAは正常範囲であった。超音波検査では、乳管拡張と拡張乳管内に腫瘤を認めた。局所麻酔下に以下の手順にて手術を施行した。①乳輪切開にてアプローチし、責任集合乳管の同定、②末梢側乳管と乳頭側乳管を分離、③乳管内腫瘤を含む、末梢側乳腺のquadrantectomy、④分泌乳管口を含む乳頭乳輪（乳頭側乳管）は、kai medical BIOPSY PUNCH（3mm）を用いて、責任乳管口を含めて円柱状生検を行い手術を終了した。摘出標本の組織結果は、乳管内癌（乳頭状、篩状、充実生の増殖像）、subtypeはER陽性（97.4 %）、PR陽性（97.3%）、Her2陰性（score 1+）、MIB1低値（5%）で切除断端は陰性であった。なお、分泌乳管口を含む乳頭側の生検組織には皮膚乳管内を含め悪性所見を指摘しなかった。術後合併症は認められず、術後2か月、再発なく健存中である。

EP28-119
シリコンインプラントによる豊胸後の乳癌の１例

川崎医科大学　乳腺甲状腺外科
野村　長久、佐々木　梓、福間　佑菜、三上　剛司、岸野　瑛美、緒方　良平、斎藤　亙、小池　良和、山本　裕、田中　克浩、紅林　淳一

40歳女性。20代の時に両側豊胸手術（インプラント）を施行した。1週間前から左乳房腫瘤を自覚し、近医受診。乳癌の診断で当科紹介となった。左乳房BD区域に1.1㎝大のdimpleを伴わない腫瘤を触知。マンモグラフィはインプラント留置していたため施行せず。乳房超音波では境界明瞭粗造、内部不均質の低エコー像あり。境界線断裂やHaloは明らかではなかった。大胸筋裏面に外殻を伴う無エコーが存在し、豊胸術後の所見であった。インプラントの破損は認めなかった。乳房MRIでは、早期濃染される腫瘤が左乳房BD区域に存在した。両側乳房大胸筋裏面にインプラントを認めた。他院の針生検で浸潤性乳管癌と診断された。手術は、大胸筋裏面のインプラントを露出しないように乳房切除術およびセンチネルリンパ節生検を施行した。大胸筋筋膜を極力残すように乳腺を大胸筋より摘出した。インプラントにより大胸筋は隆起していたが露出させることなく、乳房切除術を完遂しえた。術後、感染や創壊死等の合併症なく経過良好で退院された。病理組織学的所見は、浸潤性乳管癌（Solid type）、浸潤径９㎜、センチネルリンパ節転移なし、ly1、v0、組織学的悪性度GradeⅢ、ER60%、PgR15%、HER2陰性、Ki67　Labeling Index　59.7%。術後補助療法はLHRH＋TAMを行い20カ月経過するが、感染症などの合併症なく、無再発生存中である。まとめ:豊胸後に乳癌が発症し、インプラントを露出させることなく、乳房切除術を施行した１例を経験した。病状を適切に評価したうえで可能であれば必ずしもインプラントを摘出する必要はない。

EP28-120
乳腺悪性葉状腫瘍切除２年後に孤立性膵転移を認めた１例

松山市民病院　乳腺外科
友松　宗史、梅岡　達生、柚木　茂

【はじめに】乳腺葉状腫瘍は、乳腺腫瘍全体の0.3～1.0%と比較的稀な疾患で、病理組織学的所見により良性、境界病変、悪性の3型に分類される。悪性症例が遠隔転移を生じる頻度は30%とされているが、術後短期間に再発、急速に増大するものがあり、予後は極めて不良である。今回われわれは、乳腺悪性葉状腫瘍を切除した2年後に、孤立性に膵転移をきたしたため、外科的切除を行った1例を経験したので報告する。
【症例】症例は49歳、女性。右乳房腫瘤を主訴に当科を受診され、穿刺吸引細胞診を施行するも悪性所見は認められなかった。初診から8年後に右乳房腫瘍の増大を認め、穿刺吸引細胞診と針生検を施行するも確定診断に至らなかったため、局所麻酔下に腫瘤切除を行った。病理診断の結果、乳腺悪性葉状腫瘍で、切除断端が陽性と判定されたため、全身麻酔下で乳房部分切除を追加で施行した。切離面に腫瘍が露出していたため、3か月間隔で乳腺超音波検査と腹部CT検査で局所再発および遠隔転移のスクリーニングを施行していた。術後2年目の腹部CT検査で膵体尾部に腫瘤性病変を認めたため、診断目的でEUS-FNAを施行したところ、葉状腫瘍の膵転移と診断された。他臓器への遠隔転移は認められず、孤立性転移であったため、手術施行した。左副腎および膵周囲と傍大動脈リンパ節の腫大を認めたが、膵体尾部切除術を施行した。最終病理診断は膵転移、右副腎転移および傍大動脈リンパ節転移であったが、現在まで再発は認めておらず、引き続き外来で経過観察中である。
【考察】葉状腫瘍の遠隔転移様式は血行性転移がほとんどで、転移臓器としては肺・胸膜・骨などに多く、膵に孤立した転移症例は極めて稀である。放射線や化学療法など確立された有効な治療法がないため、遠隔転移症例の生存期間中央値は7か月との報告もあり、極めて予後不良である。しかし、切除が可能であった症例では、長期間無再発で生存している報告も散見される。そのため、悪性葉状腫瘍は局所再発だけでなく、短期に臓器転移することを念頭におき、術後定期的な画像検査を行い、切除可能な段階発見、切除することが肝要と思われた。

★：優秀ポスター

EP28-121
腋窩リンパ節腫大を伴った乳腺顆粒細胞腫の１例

[1]東京慈恵会医科大学附属柏病院　外科、
[2]東京慈恵会医科大学　乳腺・内分泌・甲状腺外科
三宅　亮[1]、井廻　良美[1]、武山　浩[2]、野木　裕子[2]

顆粒細胞腫(granular cell tumor)は1926年にAbrikossoffにより筋原性腫瘍である顆粒細胞筋芽腫(granular cell myoblastoma)として最初に報告されたが，現在ではSchwann細胞に由来する好酸性顆粒状細胞からなる腫瘍とされている．その好発部位は舌や皮膚，消化管などであり，乳腺に発生することは少ない．今回，腋窩リンパ節腫大を伴った乳腺顆粒細胞腫の1例を経験したので若干の文献的考察を加えて報告する．症例は36歳の女性．左乳房C領域の腫瘤に対して前医で穿刺吸引細胞診が施行されClass Ⅲ判定となり，精査目的で当科紹介となった．左C領域にDelleを伴う15mm大の腫瘤を触知し，マンモグラフィでは左C領域にスピキュラを伴う楕円形の高濃度腫瘤を，超音波検査では同部位に乳腺前方境界線の断裂像を伴う不整形で境界不明瞭な低エコー腫瘤像および左腋窩に皮質の肥厚した複数の腫大リンパ節を認めた．また，造影MRI検査では左C領域に鋸歯状辺縁を伴うfast-persistent patternを呈する造影効果のある結節を認めた．同病変に対して針生検を実施し，顆粒細胞腫と診断したが，いずれの画像所見からも悪性腫瘍が強く疑われたこと，顆粒細胞腫のほとんどは良性であるが非常にまれに悪性症例も存在することから，本人の希望も考慮し，乳房部分切除術を施行した．術後病理組織診断は顆粒細胞腫であり，悪性所見は認めなかった．術後は再発なく経過観察中である．乳腺顆粒細胞腫は理学的所見および画像所見において乳癌と酷似するため、乳癌との鑑別が困難な場合がある．また，穿刺吸引細胞診や術中迅速病理組織診断でも診断は必ずしも容易ではないため，腫瘍の完全な摘出により的確に診断することが重要であると考えられた．

EP28-122
100歳の超高齢者乳癌に対して局所麻酔下腫瘍切除術を施行した１例

[1]佐世保市総合医療センター　乳腺外科、
[2]佐世保市総合医療センター　看護部、
[3]久留米大学医学部附属医療センター　病理診断科・臨床検査室
石田　優香[1]、矢野　洋[1]、原　勇紀[1]、原　信介[1]、坂口　ひとみ[2]、山口　倫[3]

【はじめに】乳癌診療ガイドライン2018では高齢者に対しても積極的に手術療法が勧められている。しかし、高齢者は併存疾患により標準治療が遂行できないことも多い。100歳の超高齢者乳癌に対して局所麻酔下腫瘍切除術を施行した症例を経験したので報告する。【症例】100歳女性、X年Y月に右胸部に皮膚腫瘤が出現した。徐々に増大したため5か月後に近医皮膚科受診し、外用薬処方されるも改善せず、Y+6月当院皮膚科紹介、乳癌疑いで精査加療目的に当科紹介となった。初診時、右乳房CAに6㎝大の腫瘤を触知し、穿孔部より浸出液を認めた。マンモグラフィ、超音波検査、単純CTでは右CAに約5㎝大の腫瘤を認め、皮膚面の陥凹と皮膚肥厚を伴い皮膚浸潤が疑われる所見であった。リンパ節の腫大は認めなかった。乳癌の疑いでエコーガイド下に針生検（14G）を実施し、浸潤性乳管癌、ER陰性PgR陰性HER 2陰性の診断であった。cT4bN0M0　stage ⅢBの診断で、手術や内服抗癌剤、無治療の選択肢を患者と家族に提案し、手術を計画した。しかし術前検査で下肢静脈血栓と呼吸機能障害を認め、全身麻酔のリスクが高いと判断し、局所麻酔下にて腫瘍切除術を行った。最終病理結果は浸潤性乳管癌、ER陰性PgR陰性HER 2陰性、皮膚浸潤あり、側方断端陰性、深部断端陽性、pT4bNXM0 stage ⅢBであった。今後は化学療法施行せず、外来で経過観察を行う方針となった。【考察】高齢者乳癌にはホルモン感受性乳癌が多い傾向にあり、Luminal type 71 ～ 74%、HER 2 enriched type 8 ～ 21%、triple negative 5 ～ 20%と報告されている。高齢者乳癌においても内分泌療法は実施されることが多い。化学療法に関しても安全性と有効性が報告されているが、100歳の年齢や全身状態を考えると化学療法は予後短縮につながると考えた。手術は無増悪期間の延長や局所制御率を優位に向上させることから、高齢者に対しても標準療法とされている。本症例では局所制御を目的とした局所麻酔下の腫瘍切除術のみにとどめた。今後も経過観察が必要である。【結語】100歳の超高齢者乳癌患者に対しては、全身麻酔や化学療法はリスクが高く選択しにくい。

EP28-123
両側乳腺全摘術を施行した女性化乳房症の一例

[1]市立四日市病院　外科、[2]名古屋大学医学部附属病院　乳腺内分泌外科、
[3]協立総合病院　病理診断科
中澤　綾[1]、武内　大[2]、西川　恵理[3]

【はじめに】女性化乳房症は中年男性に好発し、多くは自然消退する。経過観察しても病態が改善せず、薬物治療に反応しない場合、がんの疑いがある場合、整容的理由から患者が望む場合などに手術適応となるが臨床上は乳腺摘出することは少ない。今回我々は乳腺腫脹が遷延し、患者の希望により両側乳腺切除を行った症例を経験したので報告する。
【症例】50代の男性、X年4月に乳房腫大・痛みを主訴に外科に紹介された。身長170㎝、体重68㎏、子供あり。8年前に同様の症状で当院受診歴あり、その時は右側が腫脹し、左側は正常であった。
《既往歴》高尿酸血症
《内服薬》フェブキソスタット
《家族歴》母 乳がん
《臨床所見・画像所見》右優位に両側乳房の腫大を認めた。触診では腫瘤は触れず、USでは両側乳腺は肥厚、腫瘤性病変なし、腋下リンパ節腫大なし。CTはUSと同様の結果。
《血液性化学検査》WBC 5600/μL, RBC 414万/μL, PLT 25.5万/μL, 肝酵素正常，甲状腺ホルモン正常，DHEA-S 1309ng/ml, テストステロン 325.9ng/dL, PRL 6.7 ng/ml, LH 2.4mlU/ml, FSH 8.9 mlU/ml, コルチゾル 16.7μg/dl, E2 21.7pg/ml, hCG 1.0mlU/ml未満といずれも正常範囲内。
《経過》初診から7か月経過。症状の改善なく本人の手術希望が強いため十分なICの末、手術の方針となった。
《手術》X年11月に乳輪乳頭温存、皮下乳腺全摘術を施行。皮切は下半分乳輪切開し、外側へ延長した。摘出標本は右70×55㎜、左60×55㎜。
《病理結果》乳管の増生を認め、被覆する上皮は3層性で最内層の上皮は微小乳頭状に増生。乳管周囲は線維性間質も目立ち脂肪組織が介在しており、悪性所見なく女性化乳房と診断された。
【考察】本疾患は性ホルモンバランスの異常により引き起こされ、原因として思春期に伴うもの、薬剤性、精巣腫瘍、肝硬変、肝癌、慢性腎不全、前立腺癌の治療、甲状腺機能亢進症、高PRL血症、hCG産生腫瘍、性染色体異常などがあげられるが、多くはその原因は不明である。本症例では、各種臨床所見、血液生化学検査で異常を認めず、また重篤な基礎疾患を有しておらず、女性化乳房をきたす薬剤内服歴もなく原因は不明であった。タモキシフェンやダナゾールが有効である報告はあるが本疾患に対して保険適応はなく、本人の強い手術希望のため傍乳輪切開による全乳腺切除術を施行した。術後は皮膚壊死や感染などの合併症なく、患者は乳腺腫脹や乳腺痛が改善され満足が得られた。

EP28-124
膿瘍切除術に乳頭形成術を追加した難治性両側乳輪下膿瘍の１例

川崎医科大学附属病院　乳腺甲状腺外科
福間　佑菜、野村　長久、佐々木　梓、三上　剛司、川野　汐織、岸野　瑛美、緒方　良平、斎藤　亙、小池　良和、山本　裕、田中　克浩、紅林　淳一

はじめに：乳輪下膿瘍は乳輪下や乳輪近傍に発症する炎症性疾患であり、しばしば外来で経験する。乳輪下の有痛性硬結が主症状であり、陥没乳頭に併発することが多い。
治療は、切開排膿および抗生剤投与であるがしばしば難治性である。今回、難治性両側乳輪下膿瘍に対し、膿瘍切除と乳頭形成術を追加し完治した1例を経験したので報告する。
症例：28歳女性。以前から両側乳頭陥没は認めていた。５年前に左乳輪下に初発し、近医にて経過観察されていた。3年前には対側の右乳輪下膿瘍を発症し、近医受診。切開排膿および抗生剤投与が行われた。その後も頻繁に炎症を繰り返し、多くの医療機関で治療するも完治しなかった。今回、当院で根治術を希望され紹介となった。初診時、レボフロキサシン内服中で、両側乳輪部およびその周囲の発赤は軽度であった。超音波検査では両側乳頭直下に低エコー域を認めたが、流動性のある液体貯留や周囲間質の浮腫などの所見は認めなかった。抗生剤投与を継続し極力炎症を改善させた後、手術を施行した。瘻孔跡を含む形で乳輪を半周切開し、膿瘍腔を露出しないように留意し、異常乳管の乳頭開口部を含めて切除した。陥没した乳頭を隆起させ、切開創とは別にZ形成を2カ所追加し乳頭形成術を行った。乳頭が陥没しないように術後しばらく牽引した。
術後経過良好で、６カ月経過したが、再燃や乳頭陥凹なく経過している。
考察：乳輪下膿瘍は疼痛が強く、切開排膿の処置による苦痛や頻回な外来通院が必要であり、難治性の場合は著しく患者のＱＯＬを損なう。本症例のような難治性の場合は、乳頭形成を含めた根治手術が良い適応であると考える。手術の際には、抗生剤投与により感染巣を少なくし、切除範囲を小さくして乳房の整容性を意識する一方、感染源となる乳管を含めた膿瘍腔を完全に切除し、乳頭形成を追加して再燃防止に努めた。本症例は、術後再発なく、整容面も含め、患者は非常に満足している。

★：優秀ポスター

EP28-125
乳房部分切除後に筋線維芽細胞腫と診断された１例

桑名市総合医療センター　外科
山門　玲菜、小西　尚巳、東　千尋、杉澤　文、伊藤　みのり、鈴木　秀郎

症例：81歳女性 現病歴：低ナトリウム血症にて内科に入院中、全身CT撮影を行い右乳房内の腫瘤を指摘され当科へ紹介となった。マンモグラフィでは右MO領域に高濃度の境界明瞭、分葉形腫瘤を認めカテゴリー 4、エコーでは右10時方向に20mm×8mmの範囲に及ぶ低エコー腫瘤の集簇を認め、内部は石灰化を伴っていた。針生検では、浮腫上の間質を伴い、紡錘形細胞が増生、更に脂肪細胞を含んでおり結節性筋膜炎やデスモイド型線維腺腫を疑うという結果であった。悪性腫瘍の可能性が完全に否定できず、診断的治療目的に右乳房部分切除術を施行した。 手術標本病理結果：2.1×1.9cmの境界明瞭な黄白色調腫瘤を認め、組織では短紡錘形細胞が増殖し腫瘍内に脂肪を含んでいた。免疫染色ではCD34陽性、desmin陽性、α-SMA陰性、CK AE1/3陰性で、筋線維芽細胞腫の診断、断端は陰性の結果であった。 考察：筋線維芽細胞腫は様々な組織から発生する間葉系細胞由来の希な良性疾患で、1987年にWargotz等によって初めて報告された。炎症により免疫応答を持つ平滑筋様の細胞変化が起こることで発生する。マンモグラフィ、エコーなどの画像診断では境界明瞭な類円系、分葉形腫瘤としてみられ、葉状腫瘍と類している場合が多いが、特徴的な初見は乏しいとされる。生検では紡錘状細胞が見られ、葉状腫瘍や良性間葉系腫瘍と診断されることが多い。組織所見は比較的特徴的とされ、腫瘍結節内では双極性で紡錘形のほぼ均一な淡好酸性の細胞が束状、あるいは不規則に配列しその細胞間には膠原線維由来と思われる硝子様基質や粘液腫瘍の間質が見られる。脂肪細胞も混在していることが多い。核分裂像は見られないことが多い。免疫組織化学では、ほぼ全例で平滑筋線維、線維芽細胞マーカーのα-SMA、vimentinが陽性と報告されており、desminや種々のactin、CD 34が陽性を示すことが多い。治療としては、生検のみでの確定診断は難しく、腫瘤摘出術が行われることが多い。しかし、腫瘍摘出後の再発や死亡例の報告は見られないため、術前検査にて確定診断を得た場合、経過観察も選択肢になりうると考える。

EP28-126
境界悪性葉状腫瘍の２例

[1]伊勢赤十字病院　外科、[2]伊勢赤十字病院　腫瘍内科、
[3]伊勢赤十字病院　病理部、[4]伊勢赤十字病院　看護部、
[5]伊勢赤十字病院　薬剤部
松本　英一[1]、藤井　幸治[1]、谷口　正益[2]、矢花　正[3]、大市　三鈴[4]、
中村　晴代[4]、三宅　知宏[5]、中西　由衣[5]

症例1）46歳女性．半年前より右乳房腫脹を自覚．徐々に増大したが，２ヵ月程で急速に増大し前医受診．単純CTで23㎝大の腫瘤を認めFNAで良性，葉状腫瘍を疑われ当科紹介来院．初診時右乳房全体に腫瘤を認め，皮膚発赤，浮腫，部分的に暗赤色の２例色調変化を認めた．USでは内部に液状部分を有する分葉形充実性腫瘍で，造影CTでは造影効果を伴う多房性構造を有する腫瘤を認め，大胸筋との境界は不明瞭，右腋下リンパ節腫大を認めた．CNBにて悪性葉状腫瘍の疑いあり．右乳房切除，levelⅠ の腋下リンパ節郭清，分層植皮術を施行した．摘出組織で腫瘍は20×20×15㎝,重量5100g．病理所見では境界明瞭な結節性病変で葉状構造と間質細胞の過剰増生を随所に認め，異所性の悪性初見を認めないことなどから境界悪性葉状腫瘍と診断された．術後８か月現在再発所見は認めていない．
症例2）38歳女性．１か月前より右乳房腫脹を自覚．USでＡ区域に5.1ｃｍ大の分葉形等～低エコー腫瘤，MMGはC- 3，CTでは辺縁がやや造影される４㎝大の境界明瞭な腫瘤であった．FNA施行にて二相性がみられる小型上皮集塊を認め良性の診断。葉状腫瘍疑いで全身麻酔下に腫瘤摘出術を施行した.病理所見では腫瘍径4.4ｃｍの境界明瞭な腫瘍で間質の過剰増殖を認め， 細胞密度の増加は中等度,核分裂増７個/10HPF,異所性の悪性成分を認めず境界悪性葉状腫瘍と診断,断端は陰性であった.しかしながら術後６か月にて2.5ｃｍを最大とする多発結節として再発,腋窩リンパ節腫大を認めた．CNBでは悪性葉状腫瘍が疑われ乳房切除、腋窩リンパ節郭清術（levelⅠ）を施行.病理所見では最大腫瘍径3.7ｃｍの多発結節で初回組織に比して細胞密度の増加,核の大型化があり葉状腫瘍再発（悪性葉状腫瘍）と診断された.再手術後１年経過し再発所見は認めていない．
今回経験した２例の境界悪性葉状腫瘍はいずれも治療に苦慮した症例であり文献的考察を加えて報告する．

EP28-127
術後早期に局所再発を繰り返した後，膵尾部転移破裂を来した悪性葉状腫瘍由来の乳腺間質肉腫の１例

[1]新潟県立がんセンター新潟病院　乳腺外科、
[2]新潟県立がんセンター新潟病院　病理診断科、
[3]新潟県立新発田病院　病理診断科
小幡　泰生[1]、金子　耕司[1]、五十嵐　麻由子[1]、神林　智寿子[1]、佐藤　信昭[1]、
三尾　圭司[2]、川崎　隆[2]、本間　慶一[3]

【緒言】乳腺間質肉腫は乳腺に特有な軟部肉腫で，悪性葉状腫瘍の上皮成分がないものを指す．紡錘形細胞からなり，線維肉腫様の形態を示すことが多い．軟骨，骨，脂肪，平滑筋または横紋筋など特定の分化の方向性を示さず，通常の軟部肉腫に分類できない腫瘍を本項目に分類する．日本乳癌学会の年次乳癌登録集計では２０１８年の全手術症例中０．０２９%と稀である．治療は外科的切除が主体で，放射線療法や薬物療法に関する一定のコンセンサスはない．今回我々は，悪性葉状腫瘍切除後に乳腺間質肉腫へ転化し，局所再発を繰り返した後に膵尾部転移破裂を来した１例を経験したためここに報告する．【症例】症例は４８歳女性．数年前より右乳房腫瘤を自覚していたが，増大傾向で疼痛を伴うようになったため近医を受診した．右乳房ＡＢ領域に５ｃｍ大の腫瘤を触知し，針生検で葉状腫瘍と診断され当科へ治療目的に紹介された．１ｃｍマージンを取り腫瘤切除術を施行し，組織診で悪性葉状腫瘍と診断され経過観察を行っていた．術後３ヶ月後，右乳房ＢＡ領域に３ｃｍ大の腫瘤を自覚し当科外来を受診した．針生検で悪性葉状腫瘍の再発と診断され，初回手術の４ヶ月後に再発巣切除術，分層植皮術を施行した．組織診で悪性葉状腫瘍から転化した乳腺間質肉腫と診断された．経過観察を行っていたが初回手術の５ヶ月後に創部尾側に１０ｃｍ大の皮下腫瘤を認め初回手術６ヶ月後に再発巣切除術，人工真皮での被覆を行った．組織診で乳腺間質肉腫の再発と診断され経過観察を行った．初回術後１０ヶ月後，左季肋部痛が出現し近医を受診した．腹部骨盤造影ＣＴ検査で膵尾部に出血を伴う４ｃｍ大の腫瘤を認め，乳腺間質肉腫の膵尾部転移破裂と診断され当院へドクターヘリで転院搬送された．同日，緊急血管内治療で止血され治療後１１日目に自宅退院した．退院７日後，遠隔転移を有する悪性葉状腫瘍に準じてアドリアマイシン療法を開始し計３コース施行した．初回手術１５ヶ月後，転移性膵腫瘍に対して膵体尾部切除，脾臓摘出術を施行し術後経過良好で自宅退院した．組織診で乳腺間質肉腫の膵転移と診断され，以降当科外来で経過観察を継続している．【結語】術後早期に局所再発を繰り返し，膵尾部転移破裂を来した乳腺間質肉腫の１例を経験した．局所再発や転移性腫瘍に対して，切除可能病変であれば積極的な外科的切除を行うことが肝要であると考える．

EP28-128
乳房Paget病の３例

[1]製鉄記念室蘭病院　外科、[2]製鉄記念室蘭病院　病理診断科
東海林　安人[1]、斎藤　崇宏[1]、藤田　美恫[2]

【背景】乳房Paget病は乳頭および乳輪の湿疹様変化を示し，乳頭表皮内に腺癌成分がみられる乳癌と定義され，全乳癌の0.5 ～ 2%程度の頻度とされている．
【症例1】60歳代，女性．左乳房痛および乳頭血性分泌で当院受診．左乳頭周囲にびらんを認め，MMGで左乳房に広範な微細線状・分枝状の石灰化，USでＡ領域およびＣ領域に低エコー結節を認め，前者は生検でpap-tubの診断．乳腺MRIでＡ ～ Ｃ領域に微小な多発小結節影を認め，広範な進展が疑われ，左乳房全摘＋腋窩郭清施行．病理診断はPaget病およびDCISで，ごく一部に浸潤癌を認め，pT1aN0M0，pStage Ⅰ，ER(-)，PgR(-)，HER2(3+)の診断．術後補助化学療法(CEF→HER)施行し，７年再発なし．【症例2】70歳代，女性．2-3年前からの左乳頭の皮疹で当院皮膚科受診．左乳頭・乳輪に発赤を認め，生検でPaget病の診断となり当科紹介．画像検査では明らかな所見なし．左乳房部分切除(乳頭・乳輪切除)＋センチネルリンパ節生検施行．病理診断はPaget病およびDCIS，3.0×2.3cm，pTisN0M0，pStage0の診断．術後放射線照射施行し，8年再発なし．【症例3】70歳代，女性．半年前からの左乳頭の皮疹で他院受診．左乳頭・乳輪の発赤・びらんを認め，生検でPaget病の診断となり当院紹介．MMGで左は所見なく，右Ｃ領域に小結節を認め，USで左は乳頭中心に皮膚肥厚と低エコー領域を認め，右はＣ領域に分葉形で一部辺縁粗造な低エコー結節を認め，生検でIDCの診断．乳腺MRIで左は乳頭から連続する皮膚の肥厚を認めたが，乳管内進展はなく，右はＣ領域に造影効果を伴う結節影を認めた．左乳房部分切除(乳頭・乳輪切除)・右乳房部分切除＋両側センチネルリンパ節生検施行．病理診断は左Paget病およびDCIS，2.6×1.1×3.0cm，pTisN0M0，pStage0， 右IDC，0.8×0.7cm，pT1bN0M0，pStage ⅠA，ER(+)，PgR(+)，HER2(-)の診断．術後放射線照射および内分泌療法予定である．
【考察】乳房Paget病は乳頭周囲の発赤やびらんが特徴であり，病悩期間が長い症例もあり，早期診断には皮膚生検が重要である．第18版乳癌取り扱い規約では浸潤成分は1mmまでと定義され，予後は良好とされているが，症例1のように広範なDCISを認めることもあり，MRI等による進展範囲評価に基づく術式選択が重要である．

★：優秀ポスター

EP28-129
乳癌・消化器癌の同時性重複癌の２例

[1]高崎総合医療センター、[2]日高病院
小林　夏緒[1]、成澤　瑛理子[1]、徳田　尚子[1]、田中　寛[1]、髙他　大輔[1]、
落合　亮[2]、鯉淵　幸生[1]

【症例1】75歳女性＜現病歴＞市の乳癌検診と胃癌検診で要精査となり、当院へ紹介となった。超音波検査(US)では右C領域に2cm大不整形腫瘤を認め針生検で浸潤癌(ER/PgR/HER2 4/0/1)であった。上部消化管内視鏡検査では前庭部小弯に4cm大の隆起を認め、生検でGroup5、tub2であった。乳癌cT2N0M0,cStageⅡA、胃癌cT1N0M0,cStageⅠの術前診断となった。乳癌はトリプルネガティブに近い病理診断ではあったが、重複癌であり術前化学療法を行わずに手術先行の方針とした。＜治療経過＞右乳房全切除＋センチネルリンパ節生検(SNB)、幽門側胃切除術＋D1郭清を行った。乳癌は、浸潤性小葉癌(ER/PgR/HER2 8/0/-)、pT2N0M0 pStageⅡAであった。また、胃癌はtub2-por、pT1bN1M0 pStageⅠBであった。乳癌に対して術後補助療法としてホルモン療法を行い、胃癌については経過観察の方針とした。【症例2】56歳女性＜現病歴＞人間ドックにてS状結腸癌と左乳房腫瘤を指摘され、当院へ紹介となった。USで左C領域に1.9cm第の不整形腫瘤を認め、針生検の結果浸潤性乳管癌(ER/PgR/HER2 8/5/+)であった。下部消化管内視鏡検査では2型腫瘍を認め、生検でGroup5、tub1の診断であった。乳癌cT1cN0M0,cStageⅠ、直腸癌 cT3(SS)N1aM0,cStageⅢbの術前診断となった。HER2陽性乳癌であるが、直腸癌も術後薬物療法が必要となると予測されたため、手術を先行し病理結果をふまえ術後薬物療法を検討する方針とした。＜治療経過＞左乳房部分切除＋SNB、腹腔鏡下低位前方切除術を施行した。乳癌は、浸潤性乳管癌(ER/PgR/HER27/0/+)、pT2N0M0 pStageⅡAであった。また、直腸癌はtub1-tub2、pT3N0M0 pSageⅡAであった。消化器外科医師と相談、術後補助薬物療法は直腸癌は不要で、乳癌に対し抗HER2療法を行う。【考察】乳癌と消化器癌の同日手術を施行した2例を経験した。症例1・症例2ともに、乳癌単独であれば術前薬物療法を考慮する病理診断であり、治療のストラテジーに悩む症例であった。乳癌との同時重複癌の治療方針について、若干の文献学的考察を含め報告する。

EP28-130
BRCA検査が術式選択に有用であった健診発見非浸潤性小葉癌の１例

[1]埼玉医科大学国際医療センター　乳腺腫瘍科、
[2]埼玉医科大学病院　乳腺腫瘍科
黒澤　多英子[1]、大崎　昭彦[1]、榊原　彩花[1]、一瀬　友希[1]、藤本　彰博[1]、
貫井　麻未[1]、淺野　彩[2]、平塚　美由起[1]、島田　浩子[1]、佐野　弘[2]、
横川　秀樹[1]、小坂　愉賢[1]、松浦　一生[1]、長谷部　孝裕[1]、佐伯　俊昭[1]

非浸潤性小葉癌 (LCIS)のマネージメントには将来的な浸潤癌の発症リスクと近傍への浸潤癌併存の可能性、術前BRCA検査を行った場合にはその結果も考慮する必要がある。今回、針生検でLCISと診断され、術前にBRCA検査陰性を踏まえ乳房温存術を施行し得た症例を経験したので報告する。症例は、41歳女性。健診のマンモグラフィでFADを指摘され、近医受診。USで右乳腺腫瘍を指摘されるも経過観察となり、不安から他院を受診し右CD領域の8mm大massに対し針生検施行。病理組織診断はLCIS、ER+、PgR+との結果であった。治療目的に前医紹介、MRIで右乳房多発病変、USで左乳房に低エコー域も指摘された。患者が乳房切除＋一次一期乳房再建、セカンドオピニオンを希望したため当科紹介受診。前医でのBRCA検査は陰性であり、当科での治療希望され再度受診。右CD領域の低エコーと左C領域の低エコーに対し針生検を施行し、右LCIS、左乳腺症の診断を得た。右の針生検の病理結果はLCISだが浸潤性小葉癌の可能性があり手術を勧めた。病巣は比較的限局しておりBRCA陰性ということで乳房部分切除＋センチネルリンパ節生検を施行した。術後病理組織は径2cmのLCIS、切除断端陰性、ER+、PgR+、Ki67 18%、センチネルリンパ節転移陰性であった。術後は予防的治療でタモキシフェンの内服の方針となった。健診マンモグラフィを契機にして術前針生検でLCISと診断され、BRCA検査が術式選択に有用であった乳癌症例を経験した。

EP28-131
外傷性乳房出血を契機に乳癌を認めた１例

福井県立病院　外科
伊藤　朋子、佐藤　里咲、大田　浩司

外傷性乳房出血を契機に乳癌を認めた症例を報告する。

症例は30歳代、女性。2か月前から左乳房のしこりを自覚していた。60㎝の高さから落下し、左前胸部を打撲した。経過で左乳房の腫脹と疼痛が増悪したため同日当院を受診した。意識清明、血圧144/112㎜Hg、脈拍107/分、左乳房は10㎝大に腫脹、緊満しており、皮膚全体は発赤調で、A領域に血腫を認めた。血液検査でヘモグロビンは低下していなかった(12.9g/dl)。CTにて活動性の出血は認めなかったが、辺縁が造影される11㎝の左乳房腫瘤と、左腋窩・鎖骨上・縦郭リンパ節腫大を認め、左乳癌の外傷性出血が考えられた。全身状態は安定していたものの、左乳房の疼痛が強く、疼痛コントロールが困難であったため、左乳腺腫瘍と左腋窩リンパ節の穿刺吸引細胞診の結果が陽性(推定組織型Ductal Carcinoma)であることを確認した上で、同日に左乳房切除術、腋窩リンパ節郭清(Bt＋Ax3)を施行した。病理組織学的診断は、浸潤性乳管癌(充実型)、t：11㎝、n-(0/37)、 s、ly2、 v 1、ER-、PR-、HER2-、Ki67 40%、組織学的グレード3であった。また、皮下と腫瘍内に出血を認めた。術後のPETで縦郭リンパ節転移の所見は認めず、左乳癌pT3N0M0 Stage ⅡBと診断した。術後経過は問題なく、術後12日目に退院した。術後化学療法(FEC100→weeklyパクリタキセル)と術後放射線療法を施行し、以降再発なく経過している。

本症例は、打撲による腫瘍血管破綻からの出血と皮下出血が乳房腫脹の原因であり、リンパ節は反応性腫大であったと考えられた。原発性乳癌では、出血による急な手術はあまりないが、外傷による出血で急な手術が必要になった症例を経験した。このような場合には術前の乳癌の診断が不十分で、術式をどうするかということも問題となると考えられる。文献も含めて考察する。

EP28-132
ペースメーカー留置側に発生した乳癌の一例

本庄総合病院　乳腺外科
村上　絵里子

【はじめに】ペースメーカー留置側に乳癌が発生すると乳癌治療上、様々な問題が生じることがある。今回、ペースメーカー留置側に発生した乳癌に対する乳房切除、センチネルリンパ節生検を経験したので文献的考察を加えて報告する。【症例】60代女性【既往歴】X-8年前、失神に対する精密検査でⅡ度房室ブロックを指摘され、左胸壁にペースメーカーを留置されていた。高血圧、糖尿病。【現病歴】X年、左乳房腫瘤を自覚し当院を受診。触診上、左乳房E領域に3cm大の腫瘤あり。腋窩リンパ節は触知しない。乳腺超音波検査：同部位に24x16mmの腫瘤を認めた。マンモグラフィ、乳腺MRI：ペースメーカー留置のため未施行。血液生化学検査：BNP70.4、HbA1c7.0%。腫瘍マーカー：正常範囲内。針生検：浸潤性乳管癌、ER(+)、PgR(+)、HER2(−)。造影CT：明らかな腋窩リンパ節腫大や遠隔転移なし。心臓超音波検査：LVEF75%、ARⅡ度を認めたが手術および全身麻酔に影響はなし。【治療経過】腫瘍とペースメーカー本体は離れており、ペースメーカーの再留置を行わなくても十分な切除範囲が得られると判断した。また、腫瘍は乳頭直下であり部分切除の選択は困難であり患者も乳房切除の希望であったため、左乳癌T2N0M0Stage1, Luminal Aタイプの診断で胸筋温存乳房切除およびセンチネルリンパ節生検施行となった。手術中はペースメーカーのモードを変更し、電気メスを使用可能とした。センチネルリンパ節生検はインジゴカルミンを用いた色素法で行い、2個の青染したリンパ節を摘出し術中迅速病理検査で転移がないことを確認し、腋窩郭清は省略。その後、Stewartの横切開を置き、左乳房切除施行。ペースメーカー本体・リードとも露出することなく安全に乳房切除を行った。病理組織検査では浸潤性乳管癌、ER(+)、PR(+)、HER2(-)であり術後補助治療としてホルモン療法施行となった。術中、術後経過を通してペースメーカーに異常はなく順調に経過した。【結語】近年、高齢化や乳癌発生の増加に伴い様々な合併症を伴う乳癌患者が増えている。不整脈治療によるペースメーカー留置もその一つである。治療の問題点としてペースメーカーと腫瘍の距離、温存後の放射線治療等が挙げられる。腋窩リンパ節の腫大が認められればセンチネルリンパ節生検に加えバックアップ郭清を行うことも視野に入れる必要があり治療方針に関しては十分に検討された上で決定されるべきである。

★：優秀ポスター

EP28-133
術前診断が非浸潤癌症例に対する手術病理結果の検討

戸田中央総合病院　乳腺外科
藤原　麻子、大久保　雄彦、古賀　祐季子

近年の診断技術の向上により、非浸潤癌の発見率は上昇してきている。乳癌診療ガイドライン2018年版では、術後病理診断でも非浸潤癌と考えられる場合は乳房温存療法を予定している患者に対してセンチネルリンパ節生検は不要と提言されている。しかしながら、術前に非浸潤癌と診断されていても、最終病理結果で浸潤部を認めることは臨床上珍しくない。当院での生検結果および最終報告での病理結果を検討し報告する。
2017年1月～ 2021年7月までの間に当院で乳癌手術を行った症例のうち、術前検査（針生検およびマンモトーム生検）で明らかな浸潤部を認めなかった46例を検討した。年齢中央値は54歳（32-85歳）、生検方法は針生検が23例（50%）、エコーガイド下マンモトーム生検が3例（7%）、ステレオガイド下マンモトーム生検が20例（43%）であった。術前診断はすべて乳管癌の診断で、小葉癌は認めなかった。手術病理結果で非浸潤癌が確定したのは針生検で17例（診断一致率は74%）、エコーガイド下マンモトーム生検で3例（100%）、ステレオガイド下マンモトーム生検で18例（90%）であった。手術結果が浸潤性乳管癌であった症例は8例あり、T1b ～ T2と診断されたが、リンパ節転移陽性例はなかった。
検体量が十分採取できない可能性が最も高い針生検では、診断一致率が低くなり、マンモトーム生検では比較的非浸潤癌の正診率は高いことが示唆された。術前診断以上に病期が進行している可能性を常に念頭に置き、治療計画を組み立てることが必要だと考えられた。

EP28-134
術前化学療法後に一期的に根治術をしえた男性乳癌の１例

[1]名古屋徳洲会総合病院　外科、[2]名古屋徳洲会総合病院　乳腺外科、
[3]名古屋徳洲会総合病院　検査科
横山　希生人[1]、吉本　信保[2]、髙山　悟[1]、川手　章史[1]、髙山　昇龍[1]、
山本　真也[1]、河井　伸午[3]

【背景】男性乳癌は乳癌全体のうち約0.5%と比較的まれな疾患であるが、本邦の乳癌罹患者数の増加を考えると男性乳癌も増加している可能性がある。しかしながら、男性乳癌を対象とした臨床試験を行うことは困難であるため、治療選択を判断する際の科学的根拠も乏しい。一方、男性乳癌既発症者にはBRCA遺伝子検査が保険適応となり、注目されている病態でもある。今回われわれは、術前化学療法後に一期的根治術をしえた男性乳癌の1例を経験したので報告する。
【症例】症例は64歳、男性。左乳房腫瘤を主訴に、当院整形外科を受診。左乳腺腫瘍を疑われ、当科を紹介受診した。視触診上、左乳頭下に周囲に皮膚の発赤を伴う5.5x5.0cm大の腫瘤を触知、MMGでは左border borderにround indistinct mass、USでは左乳頭下に境界明瞭な内部エコー不均一な低エコー腫瘤を認めた。組織診にて浸潤性乳管癌、ER(+)、PgR(+)、HER2(-)、MIB-1 50%との診断に至った。皮膚の発赤が広範囲にあり、一期的な根治術が困難と考え、術前化学療法を行う方針とした。術前化学療法はAC→wPTXとした。治療効果はPRであった。皮膚の発赤も切除可能な範囲に縮小したと判断し、左Bt+SNを施行した。植皮を行わず閉創しえた。また、大きな術後合併症は認めなかった。病理結果は、浸潤性乳管癌、t=21mm、断端陰性、組織学的治療効果判定 1a、n(-)であった。術後治療は、TAMの内服と胸壁・鎖上照射とし、現在TAMを内服中、胸壁・鎖上照射も施行予定である。BRCA遺伝子検査の保険適応であったため本人へ提案したが、希望されなかった。
【考察】男性乳癌は遺伝性乳癌卵巣癌症候群を疑う病態の1つであり、医療者の関心は近年高まっている。しかしながら、社会における男性乳癌の認知はまだ低く、早期受診の妨げになっている可能性がある。また、女性よりも皮膚の余裕が少ないため、より早い段階で一期的な根治切除が困難となる可能性がある。
【結語】局所が比較的進行した男性乳癌に対し、術前化学療法を完遂し一期的に切除しえた男性乳癌の1例を経験した。男性乳癌の社会的認知の向上や早期受診の啓蒙などを含め、若干の文献的考察を加えて報告する。

EP28-135
Successful enucleation of intra-nipple recurrence of breast cancer

[1]岸和田徳洲会病院　乳腺外科、[2]はまゆう病院　乳腺外科
尾浦　正二[1]、粉川　庸三[2]

A 36-year-old unmarried woman had undergone nipple-preserving mastectomy and immediate breast reconstruction using extended latissimus dorsi muscle flap for her left breast cancer. During adjuvant endocrine therapy, the patient sometimes developed faint bloody nipple discharge with negative cytological results. More than nine years after operation, the patient developed left nipple swelling with evident bloody nipple discharge. A small tissue, spouted from the single duct orifice of the nipple by manual compression, showed atypical cells growing in papillary fashion, leading to the diagnosis of intra-nipple recurrence. Based on strong request from the patient, we tried to enucleate the intra-nipple recurrence. In the operation, we firstly threaded the nipple skin at the affected duct orifice of the nipple, secondly incised the nipple with horizontal skin incision between the bilateral edges of the left areola via a small spindle skin resection just around the affected duct orifice, thirdly threaded the intact nipple skin for counter traction, and finally enucleated the intra-nipple recurrence. After completely enucleating the recurrent focus, we reproduced the nipple into the original shape, resulting in excellent cosmesis of the reconstructed nipple without any nipple necrosis. Histological study showed the intra-nipple recurrence to be non-invasive papillary cancer. The main tumor and one of the ductal spread foci were pathologically exposed but were present without any missing boarders, suggesting complete resection of the intra-nipple recurrence. This is the first case of intra-nipple recurrence of breast cancer successfully enucleated without any complications.

EP28-136
腋窩リンパ節・胸骨傍リンパ節再発に対し、外科的切除が有効であったと考えられた一例

独立行政法人　地域医療推進機構　大阪病院
笠原　千聖、南　有紀、笠島　綾子、大谷　陽子、塚本　文音

症例は53歳、女性。
2007年3月に左乳癌（pT1N0M0, Stage Ⅰ）に対して、左皮膚温存乳房全切除術＋センチネルリンパ節生検を施行した。病理診断結果は、左乳癌：t=0.5cm、n=0/4、ER(+)、PgR(+)、HER2(-)であった。本人希望で術後療法は施行しなかった。
術後6年目に超音波検査にて左腋窩に3.3cm大の腫脹したリンパ節を認め、また、PET-CTにて左腋窩リンパ節・左胸骨傍リンパ節に集積を認めた。腋窩の腫脹リンパ節に対する穿刺吸引細胞診の結果はclass Ⅴであり、2013年1月に左腋窩リンパ節郭清術・左胸骨傍リンパ節切除術を施行した。病理診断結果は、腋窩リンパ節転移陽性(6/24), 胸骨傍リンパ節転移陽性(1/1)であった。その後、weekly PTX 12コース、FEC 4コースを施行し、左胸壁・鎖骨上窩に対し2Gy×25frの放射線照射を施行した。術後14年10か月の時点で再々発なく生存中である。
乳癌診療ガイドラインではリンパ節再発に対し、「初回腋窩リンパ節郭清後の腋窩リンパ節再発の場合、外科的切除を行うことを弱く推奨する」と示されているが、胸骨傍リンパ節再発に関しては言及されていない。
今回、腋窩リンパ節・胸骨傍リンパ節再発に対し外科的切除を行い、良好な経過が得られた一例を経験したので若干の文献的考察を含め報告する。

★：優秀ポスター

EP28-137
乳房転移を来した頭蓋底軟骨様脊索腫の一例

[1]東京大学大学院　医学系研究科　外科学専攻　乳腺内分泌外科、[2]東京大学大学院　医学系研究科　病因・病理学専攻　人体病理学・病理診断学
鹿間　健志[1]、丹羽　隆善[1]、良本　貴子[1]、小西　孝明[1]、森園　亜里紗[1]、山下　智[1]、笹原　麻子[1]、佐藤　綾花[1]、西岡　琴江[1]、田中　麻理子[2]、田辺　真彦[1]、瀬戸　泰之[1]

【背景】脊索腫は胎生期の遺残脊索から発生する稀な腫瘍であり，成人の頭蓋底，仙尾椎に好発する．組織亜型のうち軟骨様脊索腫は従来型と同様に緩徐進行を呈するが，周囲組織に浸潤性に発育するため外科的完全切除は困難であり，術後の局所再発や肺，骨，肝臓への遠隔転移が多く報告されている．今回我々は原発巣切除，放射線照射後に乳房に転移し，更にその切除後半年で同側乳房に病変が指摘された頭蓋底軟骨様脊索腫の症例を経験したので報告する．
【症例】33歳女性．201X年，鼻閉感と右滲出性中耳炎を契機に頭蓋底脊索腫と診断された．当院で原発巣摘出と残存病変に対する放射線照射が施行された．再発なく経過観察されていたが，201X+4年右乳腺腫瘤を自覚し，近医を受診し針生検で脊索腫転移と診断された．術前精査にて第6胸椎，膵尾部にも転移が指摘された．前医にて右乳腺腫瘍摘出術，当院にて胸椎病変に対して放射線照射，椎体固定術，膵尾部病変に対してロボット支援下膵尾部切除術が施行された．乳腺腫瘍摘出術から約6ヶ月後のPET-CTで左腋窩リンパ節の集積亢進が指摘された．精査により，左腋窩リンパ節は反応性腫大と診断したが，乳房超音波検査にて右温存乳房に新規腫瘤を認めた．穿刺吸引細胞診にて脊索腫乳房転移と診断し，前回手術瘢痕を含めた乳房部分切除術を行った．
【考察】本症例は複数の転移病巣を有する脊索腫ではあるが，原発巣を含め，他の病変は制御されており，乳房病変の局所制御を行えば予後は期待できると考えられた．また，脊索腫の予後規定病変は頭蓋内腫瘍であるとされ，乳房再発リスクを考慮した温存乳房全切除術の意義は高くないと考え，乳房部分切除術を選択した．一方で，病変は前回腫瘍摘出部の近傍に位置しており，局所再発制御のために手術瘢痕を含めて切除する必要があると考えた．脊索腫は放射線感受性が低い点，転移性乳房腫瘍に対する乳房温存手術後の全乳房照射はエビデンスがない点から放射線治療は実施しなかった．
【結論】乳房転移を来した頭蓋底軟骨様脊索腫の一例を経験した．脊索腫乳房転移の報告はごく少数で，確立された治療方針はない．文献的考察を含め報告する．

EP28-138
ホルモン療法と局所切除により長期生存が得られているⅣ期高齢者乳癌の一例

[1]国立病院機構　米子医療センター　初期研修医、[2]鳥取大学医学部附属病院　呼吸器・乳腺内分泌外科
古屋　茉優[1]、若原　誠[2]、深谷　由美[2]、松居　真司[2]、門永　太一[2]、城所　嘉輝[2]、細谷　恵子[2]、窪内　康晃[2]、春木　朋広[2]、鈴木　喜雅[2]、中村　廣繁[2]

【症例】87歳，女性．X-14年に肺異常陰影を指摘され，精査の結果，多発肺転移と縦隔リンパ節転移を伴うⅣ期乳癌の診断となった．Luminal typeであったため，ホルモン療法を順次使用し，原発巣はX-9年頃までは縮小を維持していたが，その後は経時的に増大を認めた．肺転移とリンパ節転移についてはlife threateningな病変ではなく，初診時と同程度の大きさで推移していた．初診時の原発巣への針生検では浸潤性乳管癌，ER 95%, PgR 45%, HER2 2+の診断であったが，X-2年の再検時にはER 90%, PgR 0%, HER2 1+とPgRの陰転化を認め，ホルモン療法への感受性低下が予想された．X-1年には初診時26mm大であった原発巣は50mm大まで増大し，X年に局所コントロール目的に手術の方針となった．左乳癌(C) ycT3N0M1,ycStageⅣとして，左乳房全切除術＋腋窩リンパ節郭清を施行した．病理学的診断は粘液癌ER 50-90%,PgR 0%,HER2 2+,Ki-67 27.8%,組織学的治療効果判定Grade0であり，最終診断は左乳癌(C)ypT2N0M2,StageⅣとした．術後は年齢や合併症を考慮して積極的治療は行わない方針とし，既使用のホルモン剤の内服のみで経過観察を行なっているが現在まで局所再発はなく，遠隔転移も増大なく経過し生存中である．【考察】乳癌の遠隔転移は，多発あるいは多臓器にわたることが多く、単発でも微小転移巣が全身に散
在している可能性が高いため治癒が極めて難しく，薬物療法などの全身療法が基本となる．進行乳癌の治療目的はQOLの維持と生存期間の延長であるが，近年StageⅣ乳癌に対する原発巣切除の生存期間延長効果について検討した試験が多数行われている．予後改善効果を証明できた試験の結果，比較的病勢のおとなしいタイプの乳癌では生存期間の有意な延長が得られると考えられる．本症例は局所コントロール目的の手術であったが，原発巣切除から2年経った現在もホルモン療法単独で転移巣の増大なく経過しており，局所切除が有効であった可能性がある．【結語】Ⅳ期乳癌への原発巣切除による予後改善については議論の余地があるが，本症例のような薬物治療の選択肢が少なくなる高齢患者には局所切除は良い適応となり，結果として予後改善にも繋がる可能性がある．

EP28-139
腋窩郭清を伴う乳房温存術後の対側腋窩リンパ節転移を伴う温存乳房内再発乳癌の１例

公立西知多総合病院　乳腺外科
岩清水　寿徳、小川　明男、伊東　悠子、吉原　基、青野　景也、伊藤　量吾、野尻　基

早期乳癌に対する手術として乳房温存術が標準術式となったが、術後に残存乳房内再発をきたしうる。残存乳房内再発に対する治療は、乳癌診療ガイドラインでは残存乳房の切除が推奨されているもののリンパ節に対する治療は確立されておらず、実際には治療選択や手術法に苦慮することがある。今回、乳房温存術（乳房部分切除＋腋窩郭清）後に残存乳房内再発および対側腋窩リンパ節転移をきたした１例を経験した。
症例は46歳女性。44歳時に左乳房のしこりを主訴に受診した。左C領域乳癌の診断で左乳房部分切除＋センチネルリンパ節生検を施行した。センチネルリンパ節は転移陽性であったため左腋窩リンパ節郭清を追加し、乳腺切除断端の陰性を確認して手術終了とした。病理組織学的所見として浸潤性乳管癌硬性型、ホルモン・HER2ともに陽性で、pT2N1aM0 pStageⅡBであった。術後放射線療法、化学療法、抗HER2療法を行い、内分泌療法を継続していた。術後２年目に腫瘍マーカーの上昇と左乳房切除部近傍に腫瘤を認めた。また、対側の右乳房には明らかな病変を認めなかったが右腋窩リンパ節の腫大を認めた。左温存乳房内腫瘤に対してABCを行い悪性の判定、腫大した右腋窩リンパ節の生検では乳癌の転移として矛盾しない結果であった。左乳癌に対する乳房温存術後の温存乳房内再発および対側の右腋窩リンパ節転移と診断し、左残存乳房切除＋右腋窩リンパ節郭清を施行した。 術中にICGを左乳輪皮下に注入すると対側の右腋窩方向へ向かうリンパ流が確認された。切除標本は病理組織学的にホルモン・HER2ともに陽性の浸潤性乳管癌硬性型で初回手術の標本と同様であり、郭清した右腋窩リンパ節は１個に転移を認めた。術後は化学療法、抗HER2療法、内分泌療法を行った。２回目の手術から５年経過した現在再々発は認めていない。
本症例では、ICGでリンパ流が確認できたことから、初回手術後にリンパ流が変化し対側の右腋窩リンパ節が領域リンパ節になっていたと考えられる。対側腋窩リンパ節が病態的に領域リンパ節に相当する可能性がある場合には、より正確なリスク評価という観点や局所コントロールという観点から、治療方針を十分に検討する必要がある。転移が対側腋窩リンパ節のみでそれが領域リンパ節に相当し、その他に遠隔転移を伴わない残存乳房内再発の症例では、根治を目指した外科的治療を含む集学的治療を検討するなど症例に応じた対応が必要であると考えられる。

EP28-140
乳癌術後肺転移再発に対し肺切除を施行し長期生存を得た２例

[1]済生会横浜市南部病院　外科、[2]横浜市立大学　外科治療学
礒田　まや[1]、吉田　達也[1]、田中　玲於奈[1]、虫明　寛行[1]、利野　靖[2]、福島　忠男[1]

【症例1】61歳女性。2003年6月（42歳、閉経前）、右乳癌に対し右乳房全切除術＋腋窩リンパ節郭清(levelⅡ)を施行。病理診断はInvasive ductal carcinoma, multiple (CD領　域：3cm, DB領　域：3cm)、NG3, ly0, v0, n0(0/22)、pT2N0M0 StageⅡA（乳癌取扱い規約第18版で再評価、2例目も同様）。免疫染色ではCD領域腫瘤がER(-), PgR(+), HER2(3+)、DB領域腫瘤がER(+), PgR(-), HER2(2+：FISH未施行）であった。術後補助療法としてタモキシフェン5年間＋リュープロレリン3年間＋テガフール・ウラシル4年間投与、さらに2008年9月に月経再開したため2008年10月-2010年9月に再度リュープロレリン投与した。2010年6月（乳癌術後7年）のCTで右肺上葉に5mm大の結節が出現。小結節のため経過観察していたが、2011年7月のCTで9mmに増大したため、2011年8月（乳癌術後8年2ヶ月）に他院で胸腔鏡下右肺上葉部分切除術を施行。病理診断は乳癌肺転移、ER(++)、PgR(+)、Ki67 30%（HER2未検）であった。この時点（リュープロレリン終了11 ヶ月）でFSH 43.3mIU/mL, E2 22.7pg/mLであり閉経状態と診断、2011年9月よりレトロゾール内服を開始し、2022年1月現在も新規病変なく内服継続している。
【症例2】90歳女性。1996年5月（65歳）、左乳房腫瘤に対し腫瘤摘出術を施行。病理診断はMicroinvasive ductal carcinomaであったため、同年6月、左乳房全切除術（追加切除）＋腋窩リンパ節郭清(LevelⅠ)を施行した。病理診断はresidual ductal carcinoma, n0(0/8), pT1miN0M0 StageⅠであった。免疫染色未検。術後補助療法なしで転移再発なく経過していたが、2009年1月（乳癌術後12年7ヶ月）のCTで左肺下葉に10mm大の結節が出現した。患者本人の希望もあり経過観察していたが、2010年7月のCTで12mmに軽度増大傾向を認め、2010年10月（乳癌術後13年4ヶ月）、他院で胸腔鏡下左肺下葉部分切除術を施行。病理診断は乳癌肺転移、ER(+)、PgR(+)、HER2(1+)であった。2010年12月よりアナストロゾール内服を開始し、2022年1月現在も新規病変なく内服継続している。
【考察】乳癌の遠隔転移は多発性で多臓器に及ぶことが多く外科的切除による治癒は困難であるが、肺転移単独症例に対しては切除することで生存期間の延長に寄与する可能性が示唆されている。文献的考察を加えて報告する。

★：優秀ポスター

EP28-141
乳癌術後、外科的切除を行った孤立性肺転移５例の検討

[1]すぎうら乳腺消化器クリニック、[2]埼玉医大総合医療センター、
[3]防衛医科大学校病院、[4]三井記念病院
守屋　智之[1]、北條　隆[2]、黒野　健司[2]、山崎　民大[3]、辻　宗史[4]、津田　均[3]

【目的】乳癌肺転移は非常に頻度の高い再発病態であり、死因として重要な位置を占めている。しかし、乳がん肺転移に対する治療では薬物療法が主体であり、ガイドラインでは限られた例でのみ切除が考慮されている。長期にわたる治療・経過観察では、術後経過観察中に、孤立性の肺結節が発見される機会も少なくない。孤立性結節が転移病態であるのか、原発性肺癌や良性腫瘍なのか、鑑別に苦慮するケースもしばしば経験する。また、近年、oligometastases という概念の提唱や，再発の確定診断，サブタイプの再確認のために再発・転移巣に対する外科的切除の意義が再考されてきている。今回、乳癌術後、外科的切除を行い、経過良好な孤立性肺転移５例について、術後経過、治療、病理結果から検討した。【対象・方法】2010年から2021年までに乳癌術後孤立性肺結節に対し手術を施行した５例を検討した。術前に乳がん肺転移を疑ったケースでは、孤立性転移、無病生存期間（DFI）36か月以上、他臓器への遠隔転移なし、全身麻酔への耐術能あり、を適応とした。【結果】転移診断時年齢の平均は57歳（45 – 75歳）、術前診断としては原発性肺がん１例、乳がん肺転移が４例であった。５例に手術（VATS）が施行された．転移腫瘍径は平均20㎜（13-35mm）、DFIは平均166か月（36-384か月）、術後病理結果では５例いずれも乳癌肺転移であり、ホルモンレセプター陽性例が３例、陰性例は２例であった。術後治療としては無治療３例、内服ホルモン剤１例、経口抗がん剤１例であった。平均生存期間は38か月（6 – 84カ月）。１症例は肺転移摘出後、84か月で他病死、他４例は転移再発なく、生存中である。【結論】乳癌術後36か月以上のDFIがある孤立性肺転移を切除したケースでは予後良好であり、治療も軽減されていた。予後については非手術群との比較が必要であるが、診断、治療の点から、摘出術も考慮される可能性があると考えられた。

EP28-142
術後22年目に十二指腸転移をきたした乳腺小葉癌の１例

[1]NTT東日本札幌病院　外科、[2]NTT東日本札幌病院　病理診断科
敷島　果林[1]、市之川　一臣[1]、熊谷　健太郎[1]、林　真理子[1]、武内　慎太郎[1]、道免　寛充[1]、岩村　八千代[1]、山田　秀久[1]、高桑　康成[2]

【はじめに】乳癌の消化管転移は稀である。今回，乳癌の術後22年目に十二指腸転移をきたし，胃-空腸バイパス術・胆管-空腸バイパス術を施行した１例を経験したので報告する。
【症例】68歳，女性
【主訴】嘔気，胸焼け，体重減少
【現病歴】1999年に左乳癌の診断にて左乳房切除術・腋窩リンパ節郭清術を施行した。病理結果より浸潤性小葉癌（ER陰性，PgR陽性，HER2未測定）であった。術後２年間，タモキシフェンの内服をしており，その後も再発や転移所見無く経過していた。術後22年目の2021年８月に胸焼け，嘔吐症状あり当院消化器内科受診。受診時，ALP，γGTPの上昇あり，エコーにて肝内胆管拡張，上部消化管内視鏡にて十二指腸狭窄を認めた。超音波内視鏡下にて生検施行し，免疫組織学的にER・PgRが強陽性を示し，HER2は陰性であり，乳癌十二指腸転移が考えられた。十二指腸の他に転移所見は認めなかった。
【治療経過】十二指腸の高度狭窄，胆道拡張，イレウス所見を認めたため，胃-空腸バイパス術・胆管-空腸バイパス術を施行した。術後経過は良好で，外来にてレトロゾールとCDK4/6阻害剤にて治療開始している。
【まとめ】乳癌の消化管転移は稀であるが，中でも十二指腸単独転移は非常に稀である。本邦でも本症例を含め，10例程度の報告のみである。本症例のように，浸潤性小葉癌は，比較的特異的な転移様式として，消化管転移，腹膜播種，卵巣転移を起こしやすいと言われている。本症例では病変は十二指腸に限局しており，完全切除には膵頭十二指腸切除が必要であったが，高度侵襲の手術は根治性の面から適応外と考え，胃-空腸バイパス術・胆管-空腸バイパス術を施行した。今回，術後22年目に十二指腸単独転移をきたした乳腺小葉癌の１例を経験したので，若干の文献的考察を加えて報告する。

EP28-143
乳癌術後経過観察中にしてきされた肺病変の検討

大和高田市立病院　乳腺外科
加藤　達史、佐多　律子、岡村　隆仁

乳癌の遠隔転移臓器は主に肺・骨・肝などであるが、一般的に多発性で多臓器に病変が及ぶことが多く、局所治療のみで治癒させることが困難とされる。しかし肺転移単独症例においてR0手術が可能であればOSの改善が期待できるとの報告があるため、根治を考慮した切除が検討される症例もある。乳癌既往のある単発性肺腫瘍の50%以上が原発性肺癌との報告があり、特に単発症例であれば手術適応を考慮すべきと思われるとともに、近年胸腔鏡手術の進歩により、比較的安全に、低侵襲で診断と治療を兼ねた切除が可能となっている状況である。
今回我々は、乳癌術後経過観察中にしてきされた肺単独腫瘤に対し肺部分切除術が行われた症例について検討した。【症例１】４２歳女性、左乳癌に対しBt + Ax施行。術後７年で再発認めず内分泌療法終了したが、その１年後に右肺下葉に５㎜の小腫瘤出現し、増大傾向となったため、肺部分切除施行されたが乳癌の転移と診断された。その後内分泌療法継続し再発は認めていない。【症例2】41歳女性、右乳癌に対してBt + Ax施行。術後2年で胸骨転移生じ、放射線治療後化学療法を継続中に右肺腺部に小腫瘤出現。約１年間経過をみたものの変化なく、相談の上右肺部分切除を受け、病理は乳癌肺転移であった。しかし術後6カ月後反対側の肺に腫瘤出現し増悪傾向となった。【症例3】57歳女性、左乳癌に対しBp + SN施行。術後２年目に右肺上葉に結節陰影出現し、経過観察したものの変化なし。経時的変化ないものの呼吸器外科相談の上切除となり、右肺上葉切除行われ、病理診断は原発性肺がんであった。肺癌術後も転移再発なく、乳癌治療も終了し、現在定期健診で通院中である。近年の画像診断の進歩により肺の小病変が指摘されることが多いが、単発性腫瘍の場合、切除を考慮した慎重な経過観察が必要であると考えられることから、肺転移に対する対応について、文献的考察を加えて報告する。

EP28-144
Apparent therapeutic discordance between the metastatic breast cancer foci on ultrasound evaluation

[1]岸和田徳洲会病院　乳腺外科、[2]はまゆう病院
尾浦　正二[1]、粉川　庸三[2]

A 48-year-old woman with regional recurrences of breast cancer in the axillar and supraclavicular regions was referred to our hospital. Under the diagnosis of recurrent luminal breast cancer with a high Ki-67 labeling index of >30% and a disease-free interval of 13 years, the patient began to receive palbociclib, letrozole, and luteinizing hormone-releasing hormone agonist, resulting in marked response of the supraclavicular lesion and stable disease of the axillar lesion on ultrasound (US) evaluation. Positron emission tomography (PET)/computed tomography of the axillar and supraclavicular foci showed high and no avidities before and after treatment, respectively. The unmovable neck lesion became movable with the treatment. The patient, therefore, under- went surgical resection of the 2 metastatic foci to examine the discordant therapeutic efficacy against the 2 metastatic foci on 2 image modalities, that is, US and PET, and to possibly get a cure of the breast cancer oligometastasis. Pathological examination showed marked fibrosis and scant cancer cell residuals with microcalcifications in the neck tumor and massive sarcoid-like reaction with scant cancer cell residuals in the axillary nodes. The residual cancer cells showed estrogen and progesterone receptor positivities, human epidermal growth factor receptor type 2 negativ- ity, and an extremely low Ki-67 labeling index of 2.5%. The patient recovered uneventfully and has continued palbociclib-containing endocrine therapy for 1 year without any recurrences. Breast oncologists should well understand the basic principles of internal echo formation on US and take the presence of sarcoid-like reaction in the cancer cell clusters into consideration on the therapeutic evaluation of metastatic breast cancer.

★：優秀ポスター

EP28-145
手術治療困難超高齢者乳癌患者に対して内分泌治療にて効果がみられている一例

[1]医療法人聖仁会西部総合病院、[2]歌田乳腺・胃腸クリニック
北島　晃[1]、歌田　貴仁[1,2]

今回、我々は手術治療が困難な超高齢者乳癌患者に対して内分泌治療にて効果がみられている一例を経験したので若干の文献的考察を加え、報告する。症例は91歳女性。施設入所中､最近になり､左乳房のしこりと変形が気になり、精査希望にて当院受診。御子息、御令嬢に車椅子を押してもらいながら、入室された。体位保持困難のため、右側臥位にて診察すると、左乳頭外上部寄りに皮膚発赤を伴う弾性硬な腫瘤を触知した。MMG上、左乳頭直下にretract signを伴う高濃度腫瘤影を描出。US上、悪性パターンであり、FNA施行した。class Vの所見であり、外科治療施行のため、全身検索を行うこととしたところ、ECG上、完全房室ブロックを指摘された。心ペースメーカー留置も含め、内科対診としたが、ペースメーカー留置につき、家人が希望されず、外科治療も断念せざるを得なかった。組織診により、ホルモン感受性であれば、内服での内分泌治療も選択肢となることをお伝えし、承諾を得られた。USガイド下VABを施行し、luminal typeであったため、AI内服開始とした。年齢相応の骨塩減少を認める以外、治療を有する副作用を認めず、内服1年のMMGで縮小効果を認めている。以降、内服継続としているが、大きな副作用を認めず、超高齢者であっても、AI内服治療は認容できるものと思われる、引き続き、経過を追っていく。

EP28-146
ロングレスポンダーとなったluminal type局所進行Stage IV乳癌の1例

平鹿総合病院　乳腺外科
島田　友幸、今野　ひかり

【背景】
閉経後ホルモン受容体陽性転移再発乳癌の一次内分泌治療においてはCDK4/6阻害剤の併用が標準治療となり，アロマターゼ阻害剤単剤もしくはフルベストラント単剤を行う頻度は減少している．一方で副作用や治療費などのため CDK4/6阻害剤を使えない患者も一定数存在する．当院で経験した代表的なCDK4/6阻害剤非使用ロングレスポンダーを提示し，今後de-escalationを考える一助にしたい．
【症例】
診断時60歳代女性．7年前より左乳房のしこりを自覚していたが放置していた．乳房の皮膚に潰瘍を形成し異臭が生じるようになったため当院を受診した．左乳房に14 x 6 cm，皮膚潰瘍，出血，胸壁固定を伴う腫瘤あり．腋窩リンパ節は周囲と固定していた．T4cN2M1 (肝臓，肺)，Invasive ductal carcinoma, scirrhous type, NG 1, HG II, ER+ (98%), PgR+ (40%), HER2 陰性であった．
(1)エキセメスタンを開始した．乳癌,腋窩リンパ節は縮小し出血はコントロールされた．肺転移は縮小し，治療開始2年で同定不能となった．肝転移も縮小した．6年8月の時点で肺転移，肝転移の増大は認めないものの乳房局所の増大を認めPDと判定した．(2) フルベストラントに変更．乳癌は再度縮小し転移部位もSDが維持された．フルベストラント投与回数は100回を超え，治療期間は7年11月となった．乳房は瘢痕化し肉眼的な腫瘍を認めず，転移部位の再増大も認めていない．全治療期間は14年7月であり，年齢は80代となっている．
【考察】
診療ガイドラインの改定もあり，閉経後ホルモン受容体陽性転移再発乳癌の一次内分泌治療ではCDK4/6阻害剤を併用する場合が圧倒的に多いと思われる．治療効果を考えれば異論はなく，本症例も現在であればCDK4/6阻害剤を併用したであろう．しかしながら本症例に類似した症例も決して少くないと思われ，副作用や社会保障費への悪影響を考慮するとde-escalationを目的とした臨床研究も重要と考える．

EP28-147
内分泌療法中に発症した網膜静脈分枝閉塞症の1例

[1]千葉中央メディカルセンター　和漢診療科、
[2]千葉中央メディカルセンター　外科、
[3]千葉中央メディカルセンター　放射線科、[4]誠馨会　病理センター
太田　陽子[1]、松田　充宏[2]、松葉　芳郎[2]、齋藤　広美[3]、林　俊彦[3]、
竹山　裕之[4]、張ヶ谷　健一[4]、山崎　一雄[4]

【はじめに】内分泌療法中の注意すべき疾患として、下肢静脈血栓に起因する急性肺塞栓症が知られている。しかし、その他の静脈血栓症について、具体的な注意喚起は特にない。今回我々は、内分泌療法中に発症した網膜静脈分枝閉塞症（branch retinal vein occlusion､以下BRVO）の1例を経験したので、報告する。【症例】40代女性。左乳癌に対し、左乳房全切除術・センチネルリンパ節生検を施行した。術後診断は、浸潤性乳管癌、T2N0M0 StageIIA、ER Score 3b、PgR Score3b、HER2 score0、Ki-67< 5% 。術後化学療法（ddAC療法4コース）、放射線照射（温存乳房50Gy、＋腫瘍床16GY）が施行され、内分泌療法（タモキシフェン＋リュープロレリン）にて経過観察中あった。内分泌療法開始から2年5か月後、患者が起床時に、右眼視野の頭側半分がぼやけていることに気が付き、眼科クリニックを受診。右眼、BRVO・黄斑浮腫の診断で、近隣の公立病院眼科に紹介された。治療期間が長期化する可能性から、患者が当院転院を希望。患者に高血圧や糖尿病などのBRVOの危険因子がないことから、当院眼科医が内分泌療法有害事象を疑い、当科にコンサルテーション。内分泌療法が原因である可能性があり、継続によりQOLに重大な影響を及ぼすことも考えられたので、休薬とした。発症から2か月経過したが、症状は持続しており眼科通院中である。【考察】内分泌療法中の患者では、白内障や網膜症などによる視力低下やかすみ目に留意すべきとされている。BRVOの報告は少ないが、急速に視野や視力を悪化させ回復が困難であることもあり、日常診療のなかで見過ごすことのできない疾患と考える。内分泌療法が長期化する中で、今後罹患例が増加することも危惧される。若干の文献的考察を加えて報告する。

EP28-148
LH-RH agonist投与開始後に糖尿病を発症した1例

静岡市立静岡病院　外科
米沢　圭、小林　敏樹、前田　賢人

【症例】44歳の閉経前女性（201X-1年初診），既往歴はなく 家族歴も癌発症者は認めなかった．【病状】左乳腺ほぼ全領域の乳癌（CNB病理：浸潤性小葉癌 LuminalB）でcT3N1M0 cstage ⅢC【治療】術前化学療法としてTC療法（ドセタキセル60mg/m^2・エンドキサン600mg/m^2）を4クール施行．効果はNCであった．201X年4月　左Bt+Ax（Ⅱ）を施行．病理診断は7cm大の浸潤性小葉癌　（効果判定Grade1a）T3, pN3a,level1(24/24),level2(4/4) stage ⅢC．　LuminalAであった．【術後療法】PMRTを50Gy/25fr施行後，201X年7月タモキシフェン内服およびゴセレリン酢酸塩3カ月製剤の皮下注射を開始した．【経過】201X年10月から汗が止まらない等の症状出現，201X+1年1月からは口渇も見られ，近医にて高血糖が確認されて治療開始．201X+1年3月同院の採血でHbA1c：11.2%の高値にて，ビルダグリプチンの投与を開始するも無効．　201X+1年6月当院内分泌科紹介．HbA1c：15.8%・随時血糖：416mg/dlでインスリンを導入し，ゴセレリン酢酸塩は終了した．血糖・HbA1Cの正常化に5ヶ月を要した．現在はインスリン投与を終了し，経口血糖降下剤を服用中で合併症も認めていない．【考察】乳がん内分泌療法による糖尿病の報告はまれで，当症例の様にLH-RHaでの報告を認めるのみで頻度も不明である．前立腺がんに対するLH-RHa投与では0.1%以下の発症頻度とされている．機序としてはエストロゲン低下→インスリン分泌障害・インスリン抵抗性増大が考えられている．臨床症状を見逃さないことが重要と思われるが，高血糖症状とホットフラッシュ等の愁訴との鑑別は必ずしも容易ではないので，血糖値・HbA1cを含む定期的な血液検査が必要と思われた．【まとめ】LH-RHa投与開始後に糖尿病を発症した1例を報告した．加えて当院でのLH-RHa投与症例の有害事象について検討し文献的考察を行った

★：優秀ポスター

EP28-149
診断時骨髄転移のみを認め，内分泌療法で長期間維持可能であった転移性乳癌の１例

広島市立広島市民病院　乳腺外科
加藤　彩、前田　礼奈、金　敬徳、梶原　友紀子、川崎　賢祐、伊藤　充矢

【緒言】乳癌は骨髄転移を来たし易い癌の一つである．骨髄転移が進行すると汎血球減少を生じ播種性血管内凝固症候群（DIC）を併発して急速な転帰を辿る事が多い．今回，初発で骨髄転移のみを認め，内分泌療法で6年間治療を維持できた転移性乳癌の症例を経験したので報告する．【症例】40歳代，女性．X-6年に両側の乳房腫瘤を主訴に受診した．針生検で両側浸潤性小葉癌，Luminal typeであった．精査目的のPET-CTで瀰漫性に骨髄への高集積を認め、骨髄転移が疑われた．腸骨から骨髄生検が施行されcarcinomaの転移を認め，乳癌stage Ⅳと診断した．全身状態が落ち着いていた事と，遠方在住で頻回な通院が困難だった為，タモキシフェン＋リュープロレリンを選択した．X-5年，上腹部膨隆が出現し精査した所，乳癌胃転移と診断され，ホルモン剤を変更しCDK4/6阻害剤を追加した．緩徐に腫瘍マーカー上昇を認めたが，画像検査で新規病変の出現は認めず，無症状だった為，本人の希望に沿い抗癌剤へ移行せず内分泌療法を継続した．X年,歯肉出血を主訴に受診した．血液検査にてDICと診断し，骨髄癌腫症と判断した為，weekly paclitaxel（w-PTX）を投与した．当初は骨髄転移に伴う血球減少を伴っていたがPTXの奏効と共に改善した．全身状態も改善傾向だったが菌血症などが生じた為，抗癌剤継続は困難と判断し，在宅緩和ケアの方針となり退院24日目に永眠された．【考察】乳癌は骨髄転移を来たし易いとされ，剖検例において骨髄転移は46-80%と報告されている．骨髄転移が存在しても顕性化する事なく潜在的骨髄転移で寿命を全うする症例もある．標準治療として確立したものはなく，自験例は当初，無症状かつ血液異常を認めず潜在的だった為，内分泌療法を選択した．DICを来たすまでの6年間に渡り内分泌療法で維持可能であった．自験例の様に転移巣が骨髄のみという症例報告は少ない．骨髄転移を内分泌療法で長期間制御可能であった理由は，骨髄転移が潜在的だった為と考える．内分泌療法で骨髄転移を長期間制御し得た症例報告は少なく，どの様な症例に内分泌療法が適するかは今後症例の蓄積が待たれる．加えて，潜在的骨髄転移が骨髄癌腫症に進行するリスクは現在同定されておらず，今後同定されれば治療選択の一助になると考える．【結語】骨髄転移を伴う乳癌症例であっても全身状態や乳癌の経過次第で内分泌療法を選択でき,長期間維持可能である事が示唆された．

EP28-150
演題取り下げ

EP28-151
術後１年半で急激な進行を示したルミナルタイプ乳癌の一例

[1]順天堂大学医学部附属静岡病院　外科、
[2]順天堂大学医学部附属静岡病院　病理診断科
渡邉　武大[1]、佐藤　浩一[1]、前川　博[1]、田中　顕一郎[1]、櫻田　睦[1]、
櫛田　知志[1]、伊藤　智彰[1]、櫻庭　駿介[1]、上田　脩平[1]、加藤　永記[1]、
巾　匡洋[1]、山本　陸[1]、小泉　明博[1]、村井　勇太[1]、板倉　萌[1]、仁平　高朔[1]、
牛山　裕美子[1]、小池　周一[1]、和田　了[2]

症例は57歳女性。既往歴に高血圧、糖尿病、脊髄炎、子宮筋腫で子宮全摘後（卵巣は残存）であった。脊髄炎で当院精査中のCTで右乳房腫瘤を認め、当科紹介となった。当科精査で右乳癌、腋窩リンパ節転移で2020年1月に右Bt＋Ax(II;5/12)施行（切除断端陰性）、LuminalB、Stage IIAと診断された。術後補助療法としてFEC100×４回、nab-Paclitaxel(3週毎)×4回、右胸壁照射後、LET内服開始した。外来フォロー中、術後1年5ヶ月の時点で左乳房皮膚発赤と左腋窩リンパ節腫大が出現、CTで左乳房皮膚肥厚、右優位の胸水、左腋窩のみでなく傍大動脈～腸管膜リンパ節腫大等の全身多発リンパ節腫大を認めた。左乳房発赤皮膚のパンチバイオプシー、左腋窩針生検、胸水細胞診はいずれも乳癌再発、転移性癌の診断、針生検結果では低分化のtriple negative乳癌であった。病状は急速に進行、積極的治療も試みたが副作用に耐えられない状態で、呼吸苦が進行し2021年10月には緊急入院、緩和治療中に永眠された。再発時には悪性度が増し､急激な経過を辿った一例であった。

EP28-152
5th lineのEverolimus＋Exemestane療法が著効している１例

[1]増田医院　乳腺外科、[2]佐久市立国保浅間総合病院　乳腺外科
増田　裕行[1]、松本　涼子[2]、吉安　俊介[2]

症例；初回手術時 41歳、女性。臨床経過；X年7月 左Bt＋SNB施行。病理；mucinous ca., 3.3cm, f, ly0, v0, SN(0/1), NG[2], ER(+) 100%, PgR(+) 60%, Her2(0)。 補 助 療 法；Goserelin＋Tamoxifen。X＋2年10月 胸部CT；左S1+2に5.2mm、左S10に8.4mmの腫瘤を認める。X＋2年11月 左肺の2個の腫瘤に対しVATS施行。病理；乳癌の肺への転移。ER(+) 95%, PgR(-) 0%, Her2(0)。肺のOpe後FEC点滴×6回(1st line)。これでmensが止まったので、その後はTamoxifenのみ投与(2nd line)。… この時点では44歳、AI 剤は選ばず。X＋4年7月 胸部CT；左上葉に6mmの腫瘤。新たな転移を疑う。Letrozoleに変更(3rd line)。X＋8年7月 まで胸部CT上、左上葉の腫瘤はSD ～若干の増大傾向。Letrozoleに変更して4年間経過するのでFulvestrantに変更(4th line)。X＋9年4月 胸部CT；左上葉の腫瘤はやや増大。他の病変は認めない。X＋9年6月 PET/CT；follow中の左肺の腫瘤には明らかな集積なし。これは治療による活動性低下であろうとの判断。一方左側頭葉深部に高集積あり。脳meta/脳腫瘍の検索を要すと。脳外科にて脳造影MRI；髄膜腫などを考える。脳転移は否定的。X＋9年12月 胸部CT；左上葉のmass、やや増大？。Fulvestrantに変更して1年8ヶ月経過するので他剤への変更を検討。X＋10年3月 Everolimus＋Exemestane療法を開始(5th line)。X＋10年8月 脳外科で脳腫瘍摘出術。病理；髄膜腫。X＋11年7月胸部CT；左上葉のmass、SD。X＋12年1月 胸部CT；左上葉のmass、SD ～やや縮小？。X＋12年7月 胸部CT；左上葉のmass、更に縮小傾向。X＋13年2月 胸部CT；左上葉のmass、瘢痕程度。X＋13年8月 胸部CT；左上葉のmass、瘢痕程度。以後変わりなし。Everolimus＋Exemestane療法にして3年5ヶ月経過しているがCRに近い状態が維持出来ている。これまで肺転移のみで他の部位の再発病巣は認めていない。結語；Goserelin＋Tamoxifen で補助療法中で、初回術後2年3ヶ月という比較的早期に再発を認めたものの、その後長期に渡り内分泌療法が奏功している症例を経験した。特に5th lineのEverolimus＋Exemestane療法が著効しているので報告した。なお当時はCDK4/6阻害剤が発売される前のことである。

★：優秀ポスター

EP28-153

上行結腸癌穿孔，肺動脈塞栓症を合併し，CDK4/6阻害薬が著効したER陽性HER2陰性局所進行乳癌の１例

弘前大学医学部附属病院　消化器・乳腺・甲状腺外科
鈴木　貴弘、西村　顕正、井川　明子、袴田　健一

【はじめに】病識欠如を呈し，経過中に上行結腸癌穿孔，血栓症を併発し，治療方針に苦慮した局所進行乳癌を経験したので報告する．
【症例】64歳女性
【主訴】右乳房腫瘤，乳房痛
【既往歴】特記なし
【現病歴】右乳房腫瘤と乳房痛を自覚し近医受診，右乳癌疑いとして精査加療目的に当科紹介初診となった．
【現症】右乳房に乳頭陥凹と皮膚発赤を伴う100 mm大の腫瘤を触知，左乳房には腫瘤を触知せず．両側腋窩に腫大リンパ節を触知しなかった．
【画像所見】
MMG: 右ACに微細鋸歯状腫瘤認めC4の判定．左C1の判定．
US: 右ACEにhaloを伴う低エコー腫瘤認めCNB施行．周囲の皮膚に発赤と浮腫を認めた．右腋窩に最大20 mmの腫大リンパ節を6個認めFNA施行．
【検査所見】血液検査でWBC 19400/μL, CRP 17.56 mg/dLと高値，Hb 5.9 g/dLと貧血を認めた．腫瘍マーカーはNCC-ST-439 19.5 U/mLと高値だった．
【病理】CNB: Invasive ductal carcinoma, NG 2, HG II, ER+(PS 5+IS 3, 90%), PgR+(PS 3+IS 3, 20%), HER2 score 1+, Ki67 20%, FNA: Malignant
【経過】受診1週間前に39℃台の発熱が出現していたため，貧血精査も含め当科初診同日造影CT施行したところ上行結腸に腫瘍像と腸間膜内にfree airを認め上行結腸癌穿孔，限局性腹膜炎の診断で同日緊急手術施行となった．術後6日目に肺動脈塞栓症の診断となりDOACによる抗凝固療法が開始となったが，その後は経過良好で術後21日目に退院となった．上行結腸癌(fStage Ⅲb)に対する術後補助療法は省略となり乳癌加療を優先する方針となった．右乳癌は臨床病期cT4bN1M0, cStage Ⅲ Bと判断され，術前化学療法や皮膚移植も含めた手術加療も考慮されたが，血栓症，抗凝固療法に伴うリスクと本人の病識欠如もあり抗凝固療法終了まで内分泌療法としてエキセメスタンが処方された．内服開始2か月間は腫瘍縮小がみられたが，4か月で腫瘍マーカー上昇を認めCT撮影したところ原発巣と転移巣増大と皮膚潰瘍の悪化を認めたためabemaciclib + LETを開始とした．その後は腫瘍マーカー低下と皮膚潰瘍の改善認め，画像検査でも原発巣と転移巣縮小がみられ現在まで加療継続している．
【結語】併存疾患と本人の病識欠如により治療方針の判断に苦慮した1例を経験した．病状は一時進行したものの，CDK4/6阻害剤併用療法により皮膚潰瘍と疼痛コントロール含め改善を示した．本症例より病識欠如や緊急疾患が併存した際の治療方針を再考する必要がある．

EP28-154

ホルモン受容体陽性HER2陽性乳癌のHER2陰転化再発に対してCDK4/6阻害剤により病勢安定を得た２症例

[1]福井県済生会病院　外科、[2]春江病院
加藤　久美子[1]、木村　雅代[1]、堀田　幸次郎[1]、嶋田　俊之[2]、笠原　善郎[1]

【はじめに】転移・再発乳癌の薬物療法は、原発巣のサブタイプに基づいて行われる．その際に転移巣によって薬物治療の効果が異なることがある．既治療薬の影響や腫瘍の不均質性などに起因すると考えられている．今回われわれは、乳癌原発巣においてホルモン受容体陽性HER2陽性であったが、再発巣でホルモン受容体陽性HER2陰性を確認した症例に対してCDK4/6阻害剤の投与により病勢安定を得た２症例を経験したので報告する．
【症例】症例１．50歳代女性．左乳房腫瘤を自覚し受診．cT3N1M0 stageIIIA、luminal typeと診断した．術前化学療法施行後にBt+Ax施行．手術検体でluminal/HER2 typeと判明した．術後に抗HER2療法、胸壁照射および内分泌療法を開始した．術後12ヶ月で多発肺転移および乳房内局所再発を認めた．トラスツズマブエムタンシン、トラスツズマブ＋ペルツズマブ＋化学療法、カペシタビン＋タイケルブを順次投与したが病勢は進行した．乳房再発巣に対して針生検を施行、ホルモン受容体陽性HER陰性であった．抗HER2療法を中止し、フルベストラント＋アベマシクリブ投与を開始した．肺転移巣は緩徐に縮小した．投与開始７ヶ月後に間質性肺炎を併発したため同薬剤投与を中止した．**症例２．**60歳代、女性．左乳房腫瘤を自覚し受診．cT2N0M0 stageIIA、luminal typeと診断、Bt+SNB→Ax施行した。手術検体でホルモン受容体陽性HER2スコア2+であり、FISH法でHER2遺伝子増幅を認めた．EC→タキサン＋抗HER2療法予定としたが、EC療法施行中に肝腫瘍の出現を認めたため、肝生検施行した．乳癌の肝転移であり、ホルモン受容体陽性HER2 スコア2+であった．タキサン＋トラスツズマブ＋ペルツズマブ療法を施行、タキサンは副作用のため4サイクルで中止し抗HER2療法のみ継続、肝転移は縮小したが6ヶ月後にPDとなった．以後エリブリン＋抗HER療法、トラスツズマブエムタンシン、パクリタキセル＋ベバシズマブを計17ヶ月間使用したが病勢は進行した．肝転移巣のHER2スコア2+を改めてFISHへ提出、HER2遺伝子の増幅を認めなかった．フルベストラント＋アベマシクリブ投与を開始し肝転移巣は縮小、その後約４ヶ月間のSDを維持し、計９か月間にわたり同薬剤を投与した．【まとめ】原発巣と転移巣でホルモン受容体陽性のままHER2陰転化を認めた転移性乳癌症例へのCDK4/6阻害剤の使用経験について、文献的考察を加え報告する．

EP28-155

薬剤性肝障害を来したがCDK4/6阻害薬を変更し治療継続し得た２例

徳島大学病院　胸部・内分泌腫瘍外科
乾　友浩、井上　寛章、笹　聡一郎、青山　万理子、奥村　和正、宮本　直輝、鳥羽　博明、滝沢　宏光、丹黒　章

【はじめに】CDK4/6阻害薬はホルモン受容体陽性かつHER2陰性の手術不能または再発乳癌に対して保険適用が認められており、現在わが国ではパルボシクリブとアベマシクリブの2剤が適応承認となっている。CDK4/6阻害薬による肝機能障害(AST,ALT上昇)はパルボシクリブで7%、アベマシクリブで15%(全Grade)であり、重篤な肝機能障害であればCDK4/6阻害薬の継続は困難な場合がある。この度、パルボシクリブおよびアベマシクリブをそれぞれ使用し薬剤性肝障害を来したが、他方のCDK4/6阻害薬に変更することで治療継続し得た2例を経験したので報告する。
【症例】1例目は57歳女性、左乳癌pT1N1M0 stage ⅡA、術後補助療法としてレトロゾール内服を継続していた。術後3年目に多発骨転移が出現したためアベマシクリブ300mg/day＋フルベストラントを開始した。開始後よりGrade1の肝機能障害が継続していたが、開始後2か月目にGrade3の肝機能障害を認めアベマシクリブ内服中止となった。中止後は肝障害改善したため、パルボシクリブ125mg/dayに変更し治療再開した。その後は肝障害なく治療継続できており、骨転移の縮小も認めている。
2例目は66歳女性、右乳頭の壊死、自壊と右上肢の浮腫を主訴に受診。右炎症性乳癌T4dN1M1 stage Ⅳ、多発骨転移、肺転移、癌性胸膜炎と診断されパルボシクリブ125mg/day＋レトロゾールを開始した。開始4週目にGrade2の肝機能障害が出現し100mg/dayに減量したが、その2週間後にさらに増悪し、Grade4の肝機能障害を認めたため、パルボシクリブを中止とした。中止後2週間ほどで肝機能障害は改善したので、アベマシクリブ200mg/dayに変更し治療再開した。変更後はAST、ALTの上昇なく、減量も行わず継続できており原発・転移巣の縮小、リンパ浮腫の改善を認めている。
【考察】今回、CDK4/6阻害薬を変更することにより、肝機能障害を回避できた2例を経験した。CDK4/6阻害薬では一般的にGrade3の肝機能障害を来した場合は休薬の後、1段階減量で再開、特にアベマシクリブに関してはGrade4で投与中止となっている。休薬期間が繰り返しできることにより治療強度の低下が予想される。Grade3以上の肝機能障害が出現した際には減量の他に、今回のようにCDK4/6阻害薬の変更も選択肢になり得ると考える。

EP28-156

骨髄抑制により化学療法継続が困難であったが、フルベストラント＋アベマシクリブが著効した再発乳癌の一例

JA愛知厚生連　知多厚生病院　外科
川瀬　麻衣、保里　惠一

症例は再発時70歳の女性。48歳時に左乳癌のため、左乳房全切除＋腋窩リンパ節郭清(児玉法)施行。病理組織検査では、腫瘍径1.5㎝、リンパ節転移なし、ER 35%、PgR 45%、HER2 0であった。術後補助療法としてタモキシフェン＋UFTを行った。開始後9か月で肝機能障害のためUFT中止、タモキシフェンは2.5年内服した。その後も術後15年まで定期的に受診し、再発兆候を認めなかった。
70歳時に、当院内科での定期CTで肺野に多発結節を指摘され、当科へ紹介。CA15-3の上昇、PET-CTで肺、肝臓、骨、多発リンパ節転移を認め、乳癌の再発と診断した。併存症(原発性胆汁性肝硬変、関節リウマチ)があることから、フルベストラントとデノスマブを開始した。セカンドオピニオンでパルボシクリブの併用を勧められ追加の予定であったが、フルベストラント開始1か月でGrade2の好中球減少とGrade1の血小板減少を認めた。レトロゾールへ変更し軽快を待っていたが、発熱が出現。抗生剤内服で改善せず、CTにて肺転移巣の一部に増大を認め、腫瘍熱と考えた。再発治療開始3か月時にweeklyパクリタキセル40mg/m^{2}に変更。初回投与後にGrade2の白血球減少を来し、2回目はG-CSF 併用、抗リウマチ薬のメトトレキサート(リウマトレックス®)を中止した。しかし、Grade3の血小板減少を来し、入院。化療継続困難と考えた。入院中に、無症状だがSpO2悪化し、酸素開始。CTでは転移巣増大、胸水・腹水を認めた。血小板が改善した時点で、フルベストラントを再開。余命が短いと考えたため、在宅酸素導入し退院した。その後は白血球や血小板の低下を認めず、咳などの症状が改善していった。フルベストラント再開1か月半後(再発治療開始6か月)にアベマシクリブを追加。白血球減少のため、100㎎/日2週投与2週休薬まで減量した。アベマシクリブ開始3か月後のCTで肺・肝転移は縮小、胸腹水はほぼ消失した。投与方法を変更したが、アベマシクリブ開始1年3か月(再発治療開始1年9か月)時のCTでもPR継続している。
本症例は化学療法の適応であったが骨髄抑制を制御できず、アベマシクリブに休薬期間を設けて投与した。本投与方法では、重度の骨髄抑制は起きず効果も得られ、病状は安定した。骨髄抑制が起こりやすい症例も時にあるため、化学療法を行いにくい場合には、アベマシクリブに休薬期間を設けての使用を検討してもよいのではないかと考えられた。

★：優秀ポスター

EP28-157
アベマシクリブによる肝機能障害にて投与中止した後、パルボシクリブにてSDを維持している一例

[1]自治医科大学附属病院　乳腺科、[2]自治医科大学　消化器・一般移植外科
西田　紗季[1]、原尾　美智子[1]、扇原　香澄[1]、佐々木　裕美子[1]、芝　聡美[1]、櫻木　雅子[1]、北山　丈二[2]、佐田　尚宏[2]

2018年の乳癌診療ガイドラインにおいて,閉経後ホルモン受容体陽性転移・再発乳癌に対する一次内分泌療法として,アロマターゼ阻害薬とCDK4/6阻害薬の併用は強く推奨されている。化学療法に比較し,比較的有害事象（AE）が軽度で,減量や対症療法にて継続可能なことが多いが,AEにより投与中止に至る例も散見される。CDK4/6阻害薬の変更は,安全に治療を継続できれば,治療選択肢として検討の余地があると考える。今回,我々はアベマシクリブ（Abema）にてGrade3の肝機能障害をきたした後,パルボシクリブ（Palbo）併用療法で,grade3以上のAE出現なくSDを維持している一例を経験した。文献学的考察を加え,報告する。
症例：66歳,女性。基礎疾患なし。検診異常にて左乳腺腫瘍を指摘され,当院受診。精査の結果、多発骨転移を認め，左乳癌cStageIV：浸潤性小葉癌(ER+,PgR+,HER2-,ki-67 36％)と診断。一次内分泌治療として,Abema 300mg＋アナストロゾール（ANA）を開始。投与開始day14でWBC 1400/μl，好中球800μl,AST26U/L,ALT29 U/Lであった。Grade3好中球低下にてDay15よりAbema 200㎎に減量。Day28ではWBC 2000μl,好中球1100μl,AST90U/L,ALT146 U/Lであった。Abema 200mg継続したところ,day42にAST101 U/L、ALT282 U/Lと更に上昇を認めた。Grade3 肝機能障害にてAbemaの投与中止。ANA単独でtransaminaseはほぼ正常化した。ANA単独で経過観察したが,治療開始後3カ月目のCTで左乳房原発腫瘍の増大を認め,PDと判断。次治療として,Palbo 100ｍｇ＋ANAを開始。Palbo併用開始後day28では,WBC 1400μl，好中球700μl,AST19 U/L,ALT15 U/Lであった。好中球低下にてday29よりPalbo 75mgに減量。Grade2の好中球減少と肝機能障害は見られるが ,SD維持している。
　考察：CDK4/6阻害薬の切り替えによるPFSやOSの延長といった治療効果のエビデンスはないが,今回のようにCDK4/6阻害薬の薬剤変更にて治療継続可能な症例もあると考えられた。

EP28-158
パルボシクリブ使用後にアベマシクリブを逐次投与し奏功した、de novo St4乳癌の１例

[1]都立墨東病院　外科、[2]東京都保健医療公社荏原病院
高浜　佑己子[1]、高橋　彩乃[1]、中村　萌衣[1]、下園　麻衣[1]、宮本　幸雄[2]

症例は５６歳女性。皮膚浸潤を伴う7cm大の右乳房腫瘤と咳嗽を主訴に来院。右乳癌、癌性胸膜炎、癌性髄膜炎、多発骨転移、scirrhous type,ER+,PgR+,HER2 -の診断となった。
パルボシクリブの国内における保険承認前であったため、癌性髄膜炎に対し全脳照射（37.5Gy/15Fr）を行うとともに全身療法としてレトロゾールを開始した。効果判定PRで17か月投与を継続した。その後病勢進行し、パルボシクリブ・フルベストラント療法を開始した。効果判定PRで、28か月投与を継続した。その後局所が再増大し、また筋肉注射に伴う疼痛が増強したため、アベマシクリブ・アナストロゾール療法に変更。効果判定PRで、現在18か月間投与を継続中である。
2017年のパルボシクリブの承認以降、ホルモン受容体陽性/HER2陰性の進行・再発乳癌における１次・２次治療は、内分泌療法とCDK4/6阻害薬の併用が標準治療となっている。しかし内分泌療法とCDK4/6阻害薬後の治療に何を投与すべきか明らかとなっていない。臨床試験の結果がでておらず副作用・費用的観点からも、CD K 4/6阻害薬後に別のCD K 4/6阻害薬を投与すべきでないとされるが、実臨床では投与されている例も多く奏功した報告例も増えている。
パルボシクリブ使用後にアベマシクリブを逐次投与し奏功した、de novo St4乳癌の１例
を経験したので、文献的考察を加えて報告する。

EP28-159
男性再発乳癌の１次治療としてパルボシクリブ併用ホルモン療法が奏功中の１例

[1]日本赤十字社　和歌山医療センター　乳腺外科部、
[2]和歌山ブレストクリニック
石井　慧[1]、芳林　浩史[2]、鳥井　雅恵[1]、中木村　朋美[1]、松谷　泰男[1]

【緒言】ホルモン受容体陽性男性乳癌の再発１次治療としてパルボシクリブを併用したホルモン療法が奏功しており、治療開始１年以上経過してなお継続使用が可能である１例を経験したので報告する。

【症例】70代男性。左乳癌に対し左乳房切除術、腋窩リンパ節郭清術、大胸筋一部合併切除術を施行した。術後病理検査結果はpT4bN1(転移リンパ節３個)M0、ホルモン受容体陽性タイプであった。術後補助ホルモン療法としてタモキシフェンを10年間投与した。投与を終了する際に撮像したCT検査で右傍胸骨リンパ節転移、左上肺門部リンパ節転移、胸骨転移が疑われ、傍胸骨リンパ節生検により乳癌の転移再発と診断した。転移巣もホルモン受容体陽性タイプであった。
再発乳癌に対する１次治療として、パルボシクリブ＋フルベストラント＋デノスマブでの治療を開始した。パルボシクリブの用量は125mg/dayであった。治療開始２ヶ月目に生検の合併症として左胸水貯留を認めたものの、薬剤に起因するGrade3以上の有害事象は認めず、パルボシクリブは減量せず投与を継続した。治療開始11 ヶ月目に全身性多形性紅斑を認め、デノスマブによる薬疹が疑われたためゾレドロン酸に変更し、以降は皮疹の消失を認めた。治療開始１年５ヶ月目となる現在もパルボシクリブ＋フルベストラント＋ゾレドロン酸での治療を継続中である。なお、本症例ではBRCA1/2変異検査を保険診療で施行することが可能であるが、ご本人の希望があり施行していない。

【考察】NCCNガイドライン等で、男性転移再発乳癌の１次治療は女性の場合に準じて薬剤の選択を行うことが推奨されている。本症例ではその推奨に従いパルボシクリブ併用ホルモン療法を選択した。PALOMA-2試験・PALOMA-3試験での日本人データでは60-70%の被験者がパルボシクリブの因果関係を否定できない副作用のため減量や投与サイクルの遅延を来していたが、本症例ではGrade3以上の好中球減少や骨髄機能低下、高度の倦怠感、脱毛などを認めず、減量や遅延なく継続投与が可能であった。
男性乳癌に対するパルボシクリブ投与の安全性や効果については、症例の少なさから臨床試験などでの評価は難しいが、今後は使用を検討する患者が増加すると考えられる。症例報告の増加により、ホルモン受容体陽性乳癌の転移再発を来した日本人男性乳癌患者におけるCDK4/6阻害剤の有用性についての検討が期待される。

EP28-160
右乳癌術後脳転移、多発骨転移に対しパルボシクリブ＋フルベストラントでCRが得られた１例

滋賀医科大学　外科学講座　乳腺・小児・一般外科
森　毅、辰巳　征浩、北村　美奈、冨田　香、梅田　朋子、谷　眞至

症例は40歳代女性、30歳代前半に他院にて右乳癌と診断され、術前化学療法施行後、乳輪乳頭温存乳房切除術、腋窩郭清術、乳房再建術施行された。
術後病理は浸潤性小葉癌、n1(3/15), ER+, PgR+, Her2 0であったが挙児希望にて一切の術後補助療法は拒否された。
術後８年の定期検査で右胸骨傍リンパ節腫大指摘、穿刺吸引細胞診にてClass Ⅴと診断され、薬物療法と放射線治療を提示されるも挙児希望にて一旦治療は拒否された。その後、セカンドオピニオン目的に当院受診され、最終的には当院で治療受ける事に同意され、放射線治療と内分泌療法開始となった。
再発治療開始後２年で本人の強い希望があり、内分泌治療を中止し不妊治療が開始された。治療中止１年後に左上腕から肩にかけての痛み自覚され、整形外科にてMRI検査施行されたところ上腕骨転移の疑いと診断され、CTおよび骨シンチで精査したところ左上腕骨、肩甲骨、左肋骨、頚椎、胸椎、腰椎、両腸骨、右恥骨に骨転移指摘された。肺、肝、リンパ節には転移所見を認めなかった。また、頭部CTで左頭頂葉に1.5㎝の腫瘍認め脳転移の診断となった。
ただちにゴセレリン、フルベストラント、パルボシクリブおよびデノスマブによる治療を開始した。脳転移巣については脳外科にコンサルテーションし切除またはγナイフ治療の方針となったが１ヶ月後のMRIで脳転移巣が縮小傾向にあったことから、無治療で経過観察となった。
パルボシクリブは当初125㎎で開始となったが、好中球減少にて75㎎まで減量となり、その後同量で継続可能となった。
治療開始後、８か月のMRIでは脳転移巣はほぼ消失した。また、骨転移による疼痛は１年程度で消失し鎮痛剤フリーとなった。治療開始後１年半のPET-CTでは骨への集積も消失しCRと診断した。
現在、治療開始後３年が経過し治療継続中であるがCRを維持している。
今回我々は、フルベストラントとパルボシクリブの併用にてCRを得られた症例を経験したので若干の文献的考察を加え報告する。

★：優秀ポスター

EP28-161
アベマシクリブ投与により重篤な急性肝障害をきたした同時性両側進行乳癌の１例

[1]総合病院松江生協病院　乳腺科、[2]総合病院松江生協病院　健診科
中島　裕一[1]、益永　礼子[2]

【はじめに】
CDK4/6阻害剤は，内分泌療法との併用療法にてホルモンレセプター陽性HER2陰性の手術不能進行再発乳癌に対する一次療法として標準治療となった．一方で，副作用発現頻度も高く，その投与には注意を要する．今回我々は同時性両側進行乳癌症例に対し，アベマシクリブを使用し，重篤な急性肝障害をきたした症例を経験したので報告する．
【症例】
58才女性．既往歴，家族歴に特記事項なし．1年前よりの両側の乳房のしこりと痛みを自覚し，当科受診．視触診上，右ABE領域中心に可動性不良，皮膚糜爛と浮腫を伴う腫瘤，左ACD中心に筋層との可動性は保たれているが，皮膚糜爛と浮腫を伴う腫瘤をそれぞれ認めた．US上は各々40mm強の不整腫瘤でさらに右腋窩にも22mmの不整腫瘤を認めた．CNBにて各々ER，PgR陽性，HER2陰性の浸潤性乳管癌の診断で、全身検索では明らかな遠隔転移は認めなかったが，右腋窩腫瘤は周囲主要血管を巻き込んだリンパ節転移と診断した．御本人に希望及び御家庭の状況を踏まえ，治療方針はレトロゾール＋アベマシクリブ投与とした．治療により抗腫瘍効果は劇的に認められたが，投与後2か月経過したところで肝機能障害出現し，レトロゾール＋アベマシクリブは中止としたが，その後も肝障害進み、中止後1か月の時点でAST:561(U/L), ALT:1103　(U/L)まで上昇した．肝生検では薬剤性肝障害の診断，DLSTは両薬剤とも陰性であったが，経過よりアベマシクリブによる急性肝障害と判断した．その後の安静加療にて肝障害は徐々に改善，中止後3か月でAST:38(U/L), ALT:51(U/L)まで改善した．その後は御本人の希望にてアナストロゾール単独投与で経過をみている．
【考察】
CDK4/6阻害剤はその効果も非常に期待される一方，副作用に対するマネジメントも重要となる.アベマシクリブに関しては下痢，間質性肺炎といったところがまず注意を要する点として認知されているが，肝障害についても重要な特定されたリスクに列挙されており，同様に注意を要する．また今回薬剤中止後も速やかな肝障害改善はみられず， むしろその後も数値上昇を認めたことから，肝障害に関しては採血上その兆候が認められた場合は早急な対応が必要であることが示唆された．

EP28-162
Abemaciclibによる薬剤性間質性肺炎の３例

名古屋掖済会病院　外科
小澤　千尋、木村　桂子、秋田　由美子

【緒言】2018年に改訂された乳癌診療ガイドラインから、ホルモン受容体陽性転移・再発乳癌に対する一次内分泌療法としてCDK4/6阻害薬の併用が推奨されるようになり、使用機会も増えている。今回我々はAbemaciclib使用中に有害事象として間質性肺炎を併発した3症例を経験したので、各々について報告検討し、今後の管理のあり方について考察する。
【症例１】81歳女性。右乳癌に対し2014/10 Bt＋Axを施行した(pT3N1M0 stage ⅢA ER＋,PgR＋,HER2－)。術後補助化学療法施行後、TAM内服にて経過観察中であった。2021/5 多発骨転移を来したためPalbociclib75mg/日＋Denosumabを導入したが、好中球600/μlと低下しAbemaciclib200mg/日に変更した。3週間後に呼吸苦で受診し、CTで異常陰影を認めGrade3の間質性肺炎と診断し入院した。ステロイドパルスを施行後、徐々に症状、CT所見の改善を認め、在宅酸素療法を導入し退院した。現在は外来にてAI＋Denosumabで経過観察中である。
【症例２】61歳女性。右乳癌に対し2014/3 Bt＋SNBを施行した(pT2N0M0 stage ⅡA ER＋,PgR＋,HER2＋)。術後抗HER2療法施行し、AI内服で経過観察していた。2019/11 肝転移が出現し、肝生検にてER＋、PgR－、HER2－に変容していた。Abemaciclib200mg/日＋Fulvestrantを開始後、副作用なく経過し肝転移も縮小傾向にあったが、2021/8 KL-6が上昇したため施行したCTで異常陰影を認め、Grade1の間質性肺炎が疑われた。無症候性でありAbemaciclibを休薬しFulvestrantのみで経過観察した。休薬後2ヶ月でCT所見の改善を認め、Palbociclib100mg/日を開始した。現在副作用なく経過しSDを維持している。
【症例３】71歳女性。右乳癌に対し2007/1 Bt＋Axを施行した(pT2N0M0 stage ⅡA ER＋,PgR＋,HER2－)。N0でありAI内服で経過観察していたが、2013/11 肺、縦隔リンパ節転移を来たした。転移巣はHER2陽転化していたため抗HER2療法施行した。その後PDとなりT–DM1→Xeloda＋Cape→BEV＋PTXなどレジメン変更し加療していたが、ほぼCRとなり2018/11 Palbociclib100mg/日＋Fulvestrantを開始した。2021/8 PDとなり、Abemaciclib200mg/日へ変更した。2021/11 KL-6が上昇したため施行したCTで異常陰影を認め、Grade2の間質性肺炎と診断し休薬の上ステロイド内服を開始した。症状は改善傾向であり現在経過観察中である。

EP28-163
Abemaciclibの副作用対策に半夏瀉心湯が有効であった３例

生長会　府中病院　外科センター
西川　真理子、山片　重人、奥野　倫久

【はじめに】CDK4/6阻害薬Abemaciclib(ABE)は大規模臨床試験で、HR陽性HER2陰性進行再発乳癌患者の1次治療および2次治療以降において無増悪生存期間(PFS)および全生存期間を延長すると報告され、ガイドラインでも推奨されている。しかし、腹部症状や下痢といった副作用が高頻度にみられる。【症例】これら副作用に対し、半夏瀉心湯が有効であった3例について報告する。症例1： ABE開始時（以下同じ）68歳女性、右乳癌術後の縦郭LN・肝転移再発、ホルモン療法1レジメンの後、ABE+Fulvestrant(FUL)を開始した。ロペラミドを1日1回使用し水様下痢が1日2 ～ 3回継続した。ABE開始1年7か月後から半夏瀉心湯 6g分2を開始したところ、下痢が1日1回以下となりロペラミド不要となった。症例2： 77歳女性、左乳癌術後の胸壁Ps再発、ホルモン療法2レジメンの後、ABE+FULを開始した。開始5日目に下痢腹痛で自己中断された。半夏瀉心湯を併用してABE再開したところ、副作用なく継続可能となった。症例3： 78歳女性、右乳癌両肺転移にて、ホルモン療法3レジメン行った後、ABE+LETを開始した。頻回の水様下痢・腹痛で、ロペラミド1日3回を使用して下痢は改善したが腹痛が持続した。開始4週間でABEを1回50mgまで減量した。6週目から半夏瀉心湯を使用したところ、下痢・腹痛改善し、8週目からABE 100mgに戻して継続することができた。【考察】半夏瀉心湯は、胃腸炎・消化不良・下痢・嘔気・胸やけ等の胃腸の不調に効果的な漢方薬とされている。ABEの腹部症状に対し半夏瀉心湯を用いることで治療継続できた症例を経験した。半夏瀉心湯の副作用は軽微で、ABEやホルモン療法に対する相互作用もないため、腹部症状に対し積極的に試みてもよいのではないかと思われた。

EP28-164
CDK4/6阻害剤およびmTOR阻害剤耐性後にEE2療法を施行したER陽性HER2陰性再発乳癌症例の２例

県立広島病院　消化器・乳腺外科
尾崎　慎治、野間　翠

【背景】NCCNガイドライン2020年版では，ER陽性HER2陰性進行再発乳癌の治療においてCDK4/6阻害剤が1st-lineあるいは2nd-lineの治療として，mTOR阻害剤が2nd-line以降の治療として推奨されている．一方，CDK4/6阻害剤およびmTOR阻害剤耐性後に有効な治療として確立されたものはない．エチニルエストラジオール(EE2)は内分泌療法単剤の治療として特定の状況で使用され薬剤としてNCCNガイドライン2020版に記載されている．EE2の作用メカニズムについては、外因性経路であるFas/Fasl経路、内因性経路であるミトコンドリア経路を介したアポトーシス誘導が関与していることが基礎的研究で報告されているが，臨床研究ではAI剤が長期投与された症例での有効性がこれまでに報告されている．今回，CDK4/6阻害剤およびmTOR阻害剤耐性後にEE2による治療を行ったAI長期治療歴のある2症例について報告する．
【症例】
症例１：77歳　女性．　右乳癌（pT1cN1M0 Stage ⅡA）術後に化学療法（AC療法），内分泌療法（AI5年間）を施行．内分泌療法終了後3年後に再発（多発骨転移，左肺転移，遠隔リンパ節転移）．AI、SERD、Palbociclib、Everolimusに耐性になった後、EE2（10mg分2）を開始した。EE2投与開始1ヶ月後に心不全マーカーであるNT-proBNPが上昇したため，5mg分1に減量して治療を継続し，3ヶ月後のPET-CTでは，多発骨転移，肺転移巣のFDG集積が減少した．
症例２：74歳　女性．左乳癌（ypT4bN3M0 Stage ⅢC）の診断で術前化学療法後に手術を施行．術後放射線治療の後，内分泌療法（AI）開始後2年6ヶ月で再発（多発肺転移）．EE2（10mg分2）を開始したが，1ヶ月後に症例1と同様，NT-proBNPが上昇したため，5mg分1に減量して治療を継続し，2か月後の胸部レントゲン写真では肺転移巣は不変である．
【結語】一次あるいは二次内分泌療法が奏効したER陽性HER2陰性進行再発乳癌症例でAIでの治療期間が長い症例では，CDK4/6阻害剤およびmTOR阻害剤耐性後でもEE2療法が有用な可能性がある。

★：優秀ポスター

EP28-165
食道癌に対する化学療法により著明な縮小を得たＨＥＲ２陽性原発性乳癌の１例

[1]日本赤十字社和歌山医療センター、
[2]日本赤十字社和歌山医療センター乳腺外科部、[3]和歌山ブレストクリニック
山中　亜希[1]、石井　慧[2]、鳥井　雅恵[2]、中木村　朋美[2]、芳林　浩史[3]、
松谷　泰男[2]

【緒言】
原発性食道癌に対してＦＰ（フルオロウラシル＋シスプラチン）療法２コースを施行したところ経過観察中のＨＥＲ２陽性原発性乳癌が著明に縮小した１例を報告する。

【症例・経過】
５４歳女性。既往歴、家族歴は特記事項なし。Ｘ年Ｙ月に左原発性乳癌（ｃＴ２Ｎ１Ｍ０　ｃＳｔａｇｅⅡＢ、浸潤性乳癌、ＥＲ陰性、ＰｇＲ陰性、ＨＥＲ２陽性　Ｋｉ-６７　４０%）と診断された。術前化学療法を予定していたが、ステージングのために行ったＣＴ画像検査で食道壁肥厚を認めた。精査の結果、原発性食道癌と診断された。食道癌（ｃＴ３Ｎ１Ｍ０　ｃＳｔａｇｅⅡ）の治療を先行することとなり、ＦＰ療法を２コース施行した。このＦＰ療法が乳癌にも著効し臨床的完全奏効と考えられた。その後乳癌に対してＸ年Ｙ＋４月に左乳房切除術＋腋窩リンパ節郭清術を施行した。術後病理学的検査結果は、乳管内病変のみの残存を認めた（ｙｐＴｉｓＮ０　リンパ節０／１５）。

【考察】
ＨＥＲ２陽性タイプの原発性乳癌に対する薬物療法は、現在抗ＨＥＲ２療法と化学療法を組み合わせたレジメンが標準治療となっている。本症例では食道癌への治療を先行したことで抗ＨＥＲ２療法を使用せずに浸潤性乳癌が消失した。ＨＥＲ２陽性タイプの原発性乳癌に対する周術期薬物療法として抗ＨＥＲ２療法を使用せずに奏効が得られた報告例と比較し検討する。

EP28-166
化学療法中にHR陽転化、HER2陰転化したHR陰性HER2陽性転移性乳癌の１例

岡山中央病院　乳腺外科
樹下　真希、今田　孝子

症例は48歳女性である。13年前に右乳癌T1N0M0 Stage Ⅰ HR(+)に対して、他院でBp+Axを施行されたが、RT後は定期通院をしていなかった。当院初診時は、右残存乳房に皮膚及び胸筋浸潤を伴う腫瘍を認め、肝及び肺に多発転移を伴っていた。乳房腫瘍の組織検査でIDC, HR(-) HER2(+) Ki67 36.8%の診断であり、THPを開始した。高値であったCEA及びCA15-3は治療開始3か月目に正常値となった。8か月目にはPET/CT上、転移巣へのFDG集積は消失し、異常集積は乳房のみとなったため、HPに移行した。12か月目よりCA19-9値の漸増傾向を認めたが画像検査では大きな変化を認めなかった。20か月目PET/CTにて乳房病変のFDG集積亢進を認めたため、T-DM1に変更した。しかし、CA19-9値の上昇が続くため、乳房の病変を再度生検したところ、ER 100%, PR 100%, HER2(-) Ki67 14.0%と免疫組織化学的特徴の変化を認めた。AIを開始すると、CA19-9値は速やかに減少し、現在はAIのみで治療中である。
乳癌の治療中に、腫瘍のER, PR及びHER2の発現状態がしばしば変化することは既報の通りである。再発乳癌における原発巣と転移巣の受容体発現状態の不一致は、ERで10.3-44.0%、PRで26.31-65.3%、HER2で10.3-30.8%に認められると報告されている。本症例と同様のER, PR陽転化はそれぞれ6.3-21.5%、5.5-15.9%、HER2陰転化は5.5-21.3%の頻度で起こると報告されている。化学療法はHER2陰転化の要因の一つとされている。受容体の変化は可逆性で、再発巣と再々発巣との比較で、複数回変化を認めた症例が報告されている。
NAC症例においても同様の変化が報告されている。NAC後の残存腫瘍のER陽転化は9.3%、HER2陰転化は21.4%に認められるとの報告がある。したがって、早期乳癌においても進行再発乳癌においても治療中に腫瘍の特徴が変化する可能性を常に考慮する必要があると考えられる。
転移性乳癌において、HR陽転化症例は、HR陰性症例に比べて、DFS及びOS共に延長し、特にDFSはHR陽性症例と有意差なしとの報告もあり、受容体発現の変化は予後にも関与する可能性が示唆される。今回我々は、抗HER2療法に抵抗性となった症例に対し、免疫組織化学的特徴の変化を疑い再度生検を行い、結果に基づいた治療変更によって良好な経過を得られた。以上より、治療抵抗性になった乳癌に対しては、必要に応じて生検を行い受容体発現の変化の有無を検索することが重要であると考える。

EP28-167
長期著効を維持しているHER2陽性肝転移再発乳癌の１例

姫路聖マリア病院　乳腺外科
丸山　修一郎、小林　一泰

【はじめに】HER2陽性乳癌に対して、術後補助療法としてTrastuzumabが承認されて以降、術後再発率は減少したが、再発を完全に予防することは困難である。今回我々は、術後周術期のTrastuzumab投与中に肝転移再発をきたし、抗HER2薬を逐次投与し、長期著効を維持している症例を経験したので報告する。【症例】73歳女性。2013年11月検診で左乳房の石灰化集簇を指摘され、精査加療目的で当科を受診した。視触診で左乳房E　領域に2㎝大の腫瘤を触知した。超音波検査で30X25mmの分葉状低エコーを認め、FNBで「悪性」の診断。全身検索で明らかな遠隔転移を認めず、左乳癌(T2N0M0 Stage IIA)の診断で、2014年1月Bt+SNを施行したが、SN(+)だったため、Ax(II)を施行。病理：腺管形成型、腫瘍径：3cm、NG1、ly1、v0、Level I:5/9、II:0/5、ER-、PgR-、HER2:3+、Ki-67:30%。2014年2月から胸壁＋腋窩領域への放射線療法を施行。4月からEC:4サイクル+DTX:4サイクル施行し、Trastuzumab1年間投与予定で開始したが、14サイクル目で、肝機能異常、腫瘍マーカーの増加、CTにて多発肝転移を認めた（2015年9月）。再発1次治療として、Trastuzumab+Pertuzumab+DTXを開始した。5サイクル終了後、DTXの末梢神経障害のため、Trastuzumab+Pertuzumabとし、44サイクル施行し、SDを継続していたが、2018年10月肝転移がPDとなったため、2次治療としてT-DM1を開始し、副作用としての血小板減少を認めたが、縮小効果が得られ、3年経過した現在もSDを維持し、継続投与中である。【まとめ】周術期にTrastuzumabを投与することによりHER2陽性乳癌の再発率は低下した。しかし、本症例のように周術期Trastuzumab投与中、しかも術後2年以内の早期多発肝転移再発で、life-threateningな状態であったが、抗HER2薬によってlong SDを維持し、QOLを保てることができた。抗HER2薬によって、効果が認められた場合には、副作用マネジメントを行いつつ、治療を継続することが重要であると考えられた。

EP28-168
トラスツズマブ・ペルツズマブ投与で長期完全奏効が得られている21歳StageⅣ乳癌の１例

[1]関西医科大学付属病院、[2]関西医科大学香里病院
田中　崇誉[2]、兼松　清果[2]、田中　義人[2]、綿谷　正弘[2]、関本　貢嗣[1]

【症例】21歳女性。右乳癌Ｔ４ｂＮ３ａＭ１（ＰＵＬ・ＨＥＰ）。針生検：浸潤性乳管癌[ＥＲ]０%[ＰｇＲ]０%[ＨＥＲ２]３+[Ｋｉ－６７]２５%。【経過】2018年7月から全身化学療法を開始。トラスツズマブ・ペルツズマブ・ドセタキセルを６クール施行。部分奏効であったが、末梢神経障害・浮腫・倦怠感により大学生活に支障をきたすようになった為、ドセタキセルを中止。2018年12月からトラスツズマブ・ペルツズマブを投与。乳房内腫瘍のみコントロール不良となった為、2019年4月右乳房全切除術施行。術後もトラスツズマブ・ペルツズマブ投与を継続。2019年6月のＣＴ検査から転移所見消失。2019年12月ＰＥＴ検査でも転移所見なし。以後著変なく、2021年9月のＣＴ検査でも転移所見は認めずに経過している。【結語】抗ＨＥＲ２療法が著効した症例を経験した。画像上、２年３ヵ月の長期にわたり転移所見を認めていない。トラスツズマブ・ペルツズマブ投与は継続しており、投与日には病院受診を要するが、充実した大学生活を送れており、もうすぐ卒業して就職する。WO20698試験（CLEOPATRA試験）での無増悪生存期間中央値（95% CI）が18.5ヵ月であったことを考えても、自験例は、良好な経過を得ている。20代の転移性乳癌は、進行が早く、治療が困難であると言われているが、ＨＥＲ２陽性乳癌に関しては、諦めずに治療をする価値があると考える。

★：優秀ポスター

EP28-169

抗HER2療法中断後１年以上完全奏功を持続しているHER2陽性転移・再発乳癌２例の検討

[1]名古屋セントラル病院　乳腺内分泌外科、[2]井戸田整形外科
稲熊　凱[1]、小林　宏暢[1]、井戸田　愛[2]

HER2陽性転移･再発乳癌に対する抗HER2療法では，臨床的完全奏功(clinical complete response: cCR)を維持する症例が散見される．これらの症例に対して治療中断の可否や至適治療期間については不明である．今回HER2陽性転移・再発乳癌のうち，抗HER2療法中断後１年以上cCRを持続している2症例の臨床病理学的特徴について検討する．

症例1: 初発時年齢54歳女性．左乳房腫瘤を触知したため2009年11月に当科を受診．針生検により浸潤性乳管癌，ER (-), PgR (+), HER2 score (3+)と診断．遠隔転移を認めず，左腋窩リンパ節転移を認め2009年12月に左乳房全切除＋左腋窩リンパ節郭清を施行．術後補助化学療法として2010年1月 ~ 2011年7月まで化学療法＋抗HER2療法を施行．術後補助化学療法終了3カ月後に左前胸部皮膚に発赤が出現し，皮膚生検で転移性腺癌と診断．再発乳癌として化学療法＋抗HER2療法を開始．2013年8月に右乳腺転移を認め，右乳房全切除を施行．2015年2月にcCRを得られたためメンテナンス治療としてTS-1内服開始するも内服開始10カ月後に左前胸部皮膚の発赤拡大があり内服中止とした．2015年12月からT-DM1を開始し2017年12月に再度cCRを得られ，患者希望で2020年1月まで継続し以後中断した．現在治療中断1年10カ月経過し無治療でcCRを持続している．

症例2: 初発時年齢60歳女性．受診6カ月前から増大する右乳房腫瘤を主訴に2017年12月に当科受診．針生検により浸潤性乳管癌，ER (-), PgR (-), HER2 score (3+)と診断．全身精査で右腋窩リンパ節転移および骨転移を認めたため，2017年12月から化学療法＋抗HER2療法を開始．治療経過中にcCRを得られたため2018年5月から抗HER2療法のみに変更するも2018年12月に小脳転移が出現．小脳転移に対しては放射線治療が奏功したが，抗HER2療法による心機能低下の影響で2019年1月 ~ 2019年7月まで無治療経過観察とした．2019年8月 ~ 2020年7月まで抗HER2療法を再開したが再度心機能低下を認め，以後治療中断している．現在治療中断後1年4カ月経過し無治療でcCRを持続している．

EP28-170

Response-guided therapyを施行したHER2陽性潜在性乳癌の１例

国保直営総合病院　君津中央病院　外科
升田　貴仁、石神　恵美、土屋　俊一

症例は56歳女性。他院での肺炎治療中のCTで右腋窩リンパ節腫大を指摘され、経過観察中に増大傾向を認めたため精査目的に当科紹介となった。マンモグラフィ、エコーでは乳房内に特記すべき所見は認めず、右腋窩 level Ⅰリンパ節に腫大を認めた。右腋窩リンパ節に対して針生検を施行し、病理組織学的検査結果はadenocarcinoma、節外浸潤あり、ER 0, PgR 0, HER2 3+, Ki-67 約50%、GATA3 陽性、の結果より乳癌からの転移が疑われた。造影CTや乳房造影MRI、PET-CTでは右腋窩リンパ節の腫大と同部位に異常集積を認めたが、両側乳房や他臓器には原発巣を疑う所見や異常集積は認めなかった。以上より右潜在性乳癌、cT0N1M0の診断で、術前化学療法後に腋窩リンパ節郭清術＋全乳房照射の方針とした。 EC(90) を4コース、ドセタキセル(75) ＋トラスツズマブ＋ペルツズマブを4コース施行し、最終評価の造影CT・乳房造影MRIでは右腋窩リンパ節の縮小を認め、両側乳房を含めて新出病変は認めなかった。効果判定はcPRであった。右腋窩リンパ節郭清術(II)を施行し、病理組織学的検査はypN1a(level I: 3/12, level II: 0/2, total 3/14)、治療効果 Grade 1aであった。浸潤巣のあるリンパ節の残存を認めたため術前化学療法non-pCR症例と考え、response-guided therapyとしてT-DM1の14コース投与を選択した。また、全乳房照射に加えて腋窩リンパ節領域への放射線照射を施行した。術後1年が経過し無再発経過観察中である。
潜在性乳癌は1907年にHalstedにより報告された。全乳癌の0.3-1.0%という稀な病態であり、腋窩リンパ節に乳癌の転移を認めるが乳房内には原発巣が発見されないものと定義される。乳癌診療ガイドラインにおいて、腋窩リンパ節転移陽性乳癌に準じて全身治療を行うことが標準的であり、局所治療については乳房造影MRIで乳房内に原発巣を認めない場合には全乳房照射を前提に乳房非切除＋腋窩リンパ節郭清を選択してもよい、とされている。
今回、術前化学療法施行後、乳房非切除の方針で腋窩リンパ節郭清術を施行しnon-pCRであったためresponse-guided therapyとしてT-DM1を投与した症例を経験したので報告する。

EP28-171

集学的治療により長期生存が得られているHER2陽性再発乳癌の１例

鳥取大学　医学部　呼吸器・乳腺内分泌外科分野
若原　誠、野坂　祐仁、宮本　竜弥、大島　祐貴、深谷　由美、松居　真司、門永　太一、城所　嘉輝、細谷　恵子、窪内　康晃、春木　朋広、中村　廣繁

【はじめに】HER2陽性転移・再発乳癌への治療は抗HER2薬を中心とした薬物療法が主体である．薬物療法により完全奏功 (CR) が認められれば，長期生存が得られる症例も散見されるが，薬物療法が不応となった場合に局所治療を併用して長期生存が得られた症例の報告は少ない．また，2020年3月より使用可能となったTrastuzumab deruxtecan (T-Dxd) は，late lineでの使用でも有効性が期待できる薬剤である．今回，複数回の局所治療とT-Dxdを含めた薬物療法による集学的治療にて，長期生存が得られているHER2陽性再発乳癌の1例を経験したので報告する．
【症例】60歳代，女性．2010年9月に左乳癌cT3N2aM0, Stage IIIA, HER2 typeと診断された．術前化学療法後，2011年4月に左乳房部分切除＋腋窩リンパ節郭清を施行した．2011年10月に脳転移による再発を認め，γナイフ治療を施行した．その後は抗HER2薬を中心とした薬物療法を継続し，脳転移増悪時にγナイフ治療を繰り返した．2012年8月に左乳房内再発を認め，薬物療法を継続するも増悪をきたし，2014年9月に左乳房全切除を施行した．2014年12月には右腋窩リンパ節転移が新出し，薬物療法で制御はできていたものの，副作用のため治療継続困難となり，2017年6月に右腋窩リンパ節郭清を施行した．その後，脳転移の再増大を認めてγナイフ治療を施行したが，2017年10月からはTratuzumab単独投与を行い，新規病変の出現はなく経過していた．しかし，2020年6月に右乳房および右腋窩～鎖骨上リンパ節に病変が新出した． T-Dxdに治療を変更したところ，病変は速やかに縮小してCRとなった．T-Dxd 7コース後に薬剤性間質性肺炎 (IP) を生じて治療中止となったが，以降は無治療でCRを維持している．
【考察】転移・再発乳癌に対する局所治療については脳転移治療や同側局所病変の切除までの推奨にとどまっている．本症例では薬物療法に加え，脳転移に対する複数回のγナイフ治療と，同側乳房内再発と対側腋窩リンパ節転移に対して切除を行った．薬剤不応となった病変を局所治療で制御したことが長期生存に繋がったものと考える．また，T-Dxdは前治療が中央値6レジメンの対象で有効性が証明されている．IPには注意が必要であるが，Late lineとなっても使用を検討すべき薬剤と考えられた．HER2陽性転移・再発乳癌は集学的治療により長期生存が得られる可能性があり，様々な治療選択肢を検討しておくべきと思われる．

EP28-172

Trastuzumab + Pertuzumab療法にて長期奏効を得たHER2陽性転移再発乳癌の３例

[1]戸塚共立第２病院　乳腺外科、
[2]戸塚共立第１病院附属サクラス乳腺クリニック　乳腺外科、
[3]戸塚共立第２病院　看護部、
[4]戸塚共立第１病院附属サクラス乳腺クリニック　臨床検査科
西澤　昌子[1]、岡本　直子[2]、飯塚　美紗都[2]、佐藤　亜矢[3]、高野　裕子[4]

【緒言】HER2陽性乳癌の予後は抗HER2薬の開発によって飛躍的に向上しており、CREOPATRA試験では転移再発症例に対して従来のDocetaxel (DTX) ＋Trastuzumab(HER)にPertuzumab(PER)を併用することにより、さらにPFSやOSの改善が認められた。今回、HER2陽性転移再発乳癌に対して、年齢や患者背景にてDTX等の抗癌剤投与を省略したHER + PER療法を長期継続し奏効を得た3例を経験したので報告する。【症例１】72歳女性、左乳癌にて手術施行、手術標本でT2N3a、ER(-)PgR(-)HER2(3+)であった。術後点滴抗癌剤について患者同意が得られずUFT内服およびHER療法を行った。術後37ヵ月で多発骨転移が出現、HER + PER療法開始。HER + PER療法開始15ヵ月後に骨転移消失 (CR)、50ヵ月継続で動悸、息切れが出現しEF36%と心機能低下を認め休薬、休薬後1ヵ月後で胸膜転移、3ヵ月後に腰椎転移増悪、休薬6ヵ月後にEFの改善を認めたためHER + PER療法を再開し現在 (再発後6年) も継続している。【症例２】70歳女性、左乳癌にて手術施行、手術標本でT2N0、ER(-)PgR(-)HER2(3+)であった。術後点滴抗癌剤について患者同意が得られずUFT内服およびHER療法を行った。術後24ヵ月で乳房内再発を認め乳房全切除、再発病変もER(-)PgR(-)HER2(3+)でありHER療法を再開した。再開20ヵ月後に左前胸部皮膚転移が出現、転移巣を切除し標本病理は同じくER(-)PgR(-)HER2(3+)であり、この時点よりHER + PER療法を開始。さらに26か月後に対側の右腋窩リンパ節腫大を認め細胞診class Ⅴ、右乳房内に原発巣を認めず右腋窩リンパ節郭清を施行、標本病理は乳癌転移、ER(-)PgR(-)HER2(3+)であった。左乳癌の対側腋窩リンパ節転移 (PD) と判断し薬剤変更の提示をしたが同意を得られずHER + PER療法を継続し右腋窩術後22ヵ月経過した現在も継続している。【症例３】58歳女性、右乳癌にて手術施行、手術標本はT1cN3a、ER(-)PgR(-)HER2(3+)であった。術後EC療法、Paclitaxel + HER療法を施行、術後48ヵ月で右肺に結節出現、右肺下葉切除を行い病理結果は乳癌肺転移、ER(-)PgR(-)HER2(3+)であった。再発治療開始時、点滴抗癌剤に同意を得られずHER + PER + TS-1を行ったが副作用にてTS-1中止、HER + PER療法のみ継続し51ヵ月経過、易疲労感、胸部圧迫感が出現し治療中止、現在中止後7ヵ月で再発所見は認めない。【結語】HER2陽性転移再発乳癌に対してHER + PER療法を長期投与し奏効した3例を経験したので報告する。

★：優秀ポスター

EP28-173

Trastuzumab +Pertuzumab+Docetaxel 併用療法が著効したHER2陽性乳癌局所再発の１例

国立病院機構　姫路医療センター　乳腺外科
小河　靖昌、和田　康雄

CLEOPATRA試験において、Trastuzumab +Pertuzumab+Docetaxel (HPT療法)の有用性が示され、これがHER2陽性手術不能または転移・再発乳癌に対する一次治療として確たる地位を築いている。我々は、乳房温存術後局所再発に対してHPT療法のみで治癒したと考えられる1症例を経験したので報告する。
症例は55歳、女性。2009年11月に他院にて左乳癌(cT2N1M0，Stage ⅡB，サブタイプ不明)と診断され、術前化学療法後に手術(Bp+Ax)、放射線治療(50Gy+boost 10Gy)を受けた。2012年ごろから局所再発を指摘されるもその後受診が途絶え、2015年6月に局所の疼痛・出血を契機に当院に紹介となった。左乳房BDE領域に皮膚潰瘍と胸筋固定を伴う大きな腫瘤を認め、精査にてInvasive　ductal carcinoma、HER2-enriched、cT4cN0M0　StageⅢc相当と診断した。ただちにHPT療法を開始したところ、腫瘍は速やかに縮小し、開始後1年の2016年6月時点で潰瘍部が上皮化、FDG-PETでの取り込みも消失し、この時点で完全奏功(CR)と判定した。また同時期にGrade 2の末梢神経障害が出現したためDocetaxelを中止、抗HER2療法のみを継続したが病勢の変化はないため、2019年6月に投薬を中止した。以降、2年余りが経過したが依然としてCRを維持している。

EP28-174

新規抗HER 2薬トラスツズマブ・デルクステカンが奏功した脊髄転移を有する進行再発乳癌の１例外

[1]JA廣島総合病院　臨床研修課、[2]JA廣島総合病院　乳腺外科
手嶋　真里乃[1]、大原　正裕[2]、佐々田　達成[2]、梶谷　桂子[2]

緒言 脊髄転移は非常に稀な病態ではあるが、癌治療の進歩により全生存期間が改善したため、脊髄転移の発症率は増加している。脊髄転移は急激な神経学的機能障害と惨憺たる予後を示す。血液－脊髄関門のため化学療法の効果は限定的であると報告されている。目的 脊髄転移を有する進行再発乳癌に対してトラスツズマブ・デルクステカンが奏効した症例を経験したので報告する。症例 40代女性、右乳癌術後、多発肝転移・骨転移・下垂体転移・多発脳転移・脊髄転移に対して転移再発後４次治療としてトラスツズマブ・デルクステカンを使用。脊髄転移(C7、Th12、L1、L4)による左下肢運動機能障害を軽度認めるが病勢の進行なく、重篤な副作用なく10カ月間経過している。考察とまとめ新規抗HER2薬トラスツズマブ・デルクステカンの脳・脊髄転移への有効性についてはまだ明らかにされていない。脊髄転移に対してトラスツズマブ・デルクステカンが有効であった症例を経験した。

EP28-175

Trastuzumab-DeruxtecanでCRが得られた肺転移、腹腔内リンパ節転移を伴うTriple-positive乳癌の１例

[1]社会保険田川病院　外科、[2]久留米大学医学部　病理学講座、
[3]久留米大学医学部　外科学講座
高橋　龍司[3]、田中　裕穂[1]、三原　勇太郎[2]、赤木　由人[3]

症例は初療時34歳、現在44歳の女性で、左乳癌T2N3cM0 Stage IIICのTriple-positive乳癌に対し、術前FEC＋DTX＋Trastuzumab(HER)×各4コース後に児玉法を施行。組織学的効果はGrade 1a、ypN0で、術後は放射線治療、HER×14コース、Tamoxifen内服も、2年後に腸骨転移出現。DTX＋HER×11コース、HER継続後、Trastuzumab-Emtansine(T-DM1)×17コース施行。肝機能障害のため休薬後、Capecitabine＋HER＋Pertuzumab(PER)×24コース施行。術後7年4ケ月で腹腔内リンパ節転移が出現し、Eriburin＋HER＋PER×9コース、Vinorelbine＋HER＋PER×5コース、T-DM1×7コース施行後、肺転移が出現、腹腔内リンパ節再増大を認めた。Trastuzumab-Deruxtecan×4コース施行後、肺転移、腹腔内リンパ節はほぼ消退し、CR状態となった。
前治療歴のあるHER2陽性転移再発乳癌を対象としたDestiny-Breast03試験の結果が報告され、Trastuzumab-Deruxtecanの高い奏効率とPFS延長効果が示された。本症例は初療時より10レジメン、再発後7レジメンの化学療法を経て、増悪傾向となった再発巣に対してTrastuzumab-Deruxtecanが奏効した。若干の文献的考察をふまえて報告する。

EP28-176

１年以上エンハーツが奏効しているHER2陽性再発乳癌の１症例

山形県立新庄病院　外科・乳腺外科
石山　智敏、松本　秀一、庄司　優子

【症例】患者：58歳、女性。主訴：特記すべきことなし。既往歴：更年期障害で当院産婦人科よりメノエイドコンビパッチが処方されていた。家族歴：特記すべきことなし。現病歴：乳がん検診で連絡票が届き、2017年12月に当科を受診した。受診時現症：マンモグラフィはR-L・I、FAD、カテゴリー3。超音波で右乳房Aを主体に不整な低エコー領域を認め、血流が増加していた。治療経過：穿刺細胞診でDuctal carcinomaの診断。MRIでは多結節が集簇した形状で、massとしてはT1cと判断された。T1c N1 M0 cStageIIAの術前診断で2018年2月に手術(Bt＋Ax(II))を施行した。病理組織学的所見はInvasive ductal carcinoma、scirrhous type、浸潤部多数で最大径58×27mm、ER TS 0、PgR TS 0、HER2 3+、Ki67 72.4%、リンパ節転移 2/16で、pT3 N1 – cM0 pStageIIIAとなった。術後に化学療法(FEC 4コース、DTX 4コース)、PMRT(右Cw＋Sc；50Gy/25回)、Trastuzumab 1年間投与を行った。術後2年目のCTで多発肺転移、縦隔・肺門部リンパ節転移を認めてT-DM1を開始した。治療効果がPDだったため、2020年9月よりエンハーツを開始し、肺転移は縮小した。間質性肺疾患(ILD)などの問題となる有害事象はみられず、効果を持続したまま1年以上投与を継続している。
【考察】エンハーツは、抗HER2抗体とカンプトテシン誘導体を結合させた薬剤である。T-DM1治療歴のあるHER2陽性手術不能または再発乳癌を対象としたU201試験で奏効率は64.1%と高く、本症例でも効果がみられ、1年以上投与を継続している。重要な有害事象としてILDがあげられ、特にCOVID-19との鑑別が問題となる。当院でもPCRなどの検査体制下で呼吸器科の協力を得て使用しており、投与ごとに胸部レントゲン写真や酸素飽和度、症状などを確認している。ILDの明確な好発時期はないので、引き続き注意しながら使用していきたい。

★：優秀ポスター

EP28-177
トラスツズマブデルクステカンを投与したHER 2陽性再発乳癌の3例

川崎医科大学附属病院　乳腺甲状腺外科
三上　剛司、田中　克浩、佐々木　梓、福間　佑菜、岸野　瑛美、緒方　良平、齋藤　亙、小池　良和、野村　長久、山本　裕、田中　克浩、紅林　淳一

(はじめに) トラスツズマブデルクステカンはT-DM1による前治療のある再発性HER2陽性乳癌に有効性が確認されている抗体薬物複合体である。重篤な副作用としては間質性肺疾患があり、使用にあったて注意を要する。今回連続して投与を経験した3例を報告する。
(症例1) 57歳 女性
右乳癌でBt＋Axを施行し(ER-PR-HER2+ stage ⅡB)、術後はEC、PTXを行い、その後はTAMによる治療を行なっていた。DFI1年7ヶ月で肝転移が出現しトラスツズマブを開始したが3ヶ月でPDとなった。化学療法を行うも肺転移が出現しT-DM1へ変更した。しかし6ヶ月でPDとなりトラスツズマブデルクステカンを開始したが投与開始5ヶ月で小腸血管肉腫による小腸穿孔を起こし、緊急手術となったため中止となった。中止から2ヶ月で再開するも胸水の増悪あり投与中止となった。重篤な有害事象なく最良効果はNCであった。
(症例2) 67歳 女性
右乳癌でBt＋Axを施行、ER+PR+HER2- stage ⅠAであり術後はTAMを5年間行なった。術後10年経過時点で左乳癌を認めBt＋Axを行った(ER-PR-HER2+ stage ⅡA)。術後はECとトラスツズマブを行なった。DFI 3年で肺転移が出現しペルツズマブを含む薬物療法行なったが肝転移が出現、T-DM1に変更するも徐々にPDとななりトラスツズマブデルクステカンによる治療を開始した。最良効果はPRであり、現在までに重篤な有害事象なく経過している。
(症例3)48歳 女性
左乳癌に対してBt＋Axを施行し(ER-PR-HER2+ stage ⅡA)、術後はECとトラスツズマブによる治療を行なっていた。DFI5年4ヶ月で骨転移を認め、トラスツズマブを開始するも脳転移が出現し、放射線治療や全身薬物療法を変更するもPDとなっていた。骨膜転移の増悪を認め、ペルツズマブを含む薬物治療を開始するも肝転移、骨転移を認めT-DM1に変更した。転移性脳腫瘍の嚢胞性変化の増大を認めたためベバシズマブによる治療を行なったがPDでトラスツズマブデルクステカンを開始した。投与12日後に咳嗽が出現し、胸部CTで右胸水貯留と右肺に網状影を認めた。間質性肺炎も完全に否定できずステロイドによる治療を行い、症状の増悪を認めることはないが厳重に観察しながら現在も治療継続中で今後効果判定を行う予定である。
(まとめ)
トラスツズマブデルクステカンは新規の抗HER2薬である。使用するにあたって間質性肺疾患に注意が必要である。間質性肺疾患の発症頻度や治療経過を文献的考察を含め検討する。

EP28-178
トラスツズマブ デルクステカン投与中に間質性肺炎を発症した乳癌の3例

[1]自治医科大学附属病院　乳腺科、[2]自治医科大学附属病院　消化器一般外科
扇原　香澄[1]、原尾　美智子[1]、丸藤　琴音[1]、佐々木　裕美子[1]、西田　紗季[1]、櫻木　雅子[1]、宮崎　千絵子[1]、塩澤　幹雄[1]、北山　丈二[2]、佐田　尚宏[2]

【緒言】トラスツズマブ デルクステカン(T-DXd)はHER2陽性手術不能乳癌または再発乳癌の第三次治療以降で用いられる．DESTINY-Breast01試験において腫瘍縮小効果は60.9%，無増悪生存期間は16.4ヶ月と高い奏効率を示した．しかし重篤な有害事象として間質性肺炎があり，死亡例も報告されている．当院でT-DXd使用した9例中に間質性肺炎を発症した3症例を報告する．
【症例1】76歳，女性．HER2陽性左乳癌(ER-，PgR-，HER2 score3，pStageⅡA)．多発リンパ節転移，肝・肺転移に対し第五次治療としてT-DXdを開始した．最大治療効果はPRであった．T-DXd投与開始から半年後(6回目投与後)に呼吸困難，発熱にて緊急入院．KL-6は750(基準値＜500)U/mlと高値，CTでは両側肺にすりガラス影や小葉間隔壁を認め，間質性肺炎(Grade3)と診断した．急速な低酸素血症の進行あり，ステロイドパルス療法を行うも，改善せず入院3日目に死亡した．
【症例2】73歳，女性．HER2陽性左乳癌，肝転移症例(ER-，PgR-，HER2 score 2(FISH増幅あり) cStageⅣ)．第三次治療としてT-DXdを開始した．投与開始後5ヶ月時に発熱，乾性咳嗽あり．KL-6は372U/ml で横ばいだったが，CTにて気道分布を示すすりガラス影を認め間質性肺炎(Grade 2)と診断した．T-DXd投与を中止し，その後のCTではスリガラス影の軽度拡大あるも自覚症状とともに改善した．現在SD維持しており無治療経過観察中である．
【症例3】75歳，女性．HER2陽性右乳癌(ER+，PgR+，HER2 score 2 (FISH増幅あり)，pStageⅢC)．術後1年のCTで肺門リンパ節と右側腹部結節にて再発．第二次治療としてT-DXd開始．3か月(5回目の投与)後の効果判定目的CTで両肺に広がるスリガラス影を認め間質性肺炎(Grade 1)と診断した．KL-6は422U/mlでほぼ横ばい，呼吸器症状の自覚はなかったが，陰影増悪ありT-DXd投与を中止した．その後も咳嗽などの呼吸器症状なく，経過観察中である．
【結語】T-DXd使用中に出現する間質性肺炎は早期に発見し対応することが重要である．特に開始前にはCTをメインにベースラインの画像を撮影し，症状がなくてもCTを含むサーベイランスを行うことや，理学所見，SpO2，呼吸器症状を定期的に確認しKL-6やSP-Dなどの間質性肺炎のマーカーを含め総合的に検査を行い慎重にフォローアップすることで重篤化を防ぐことが重要である．

EP28-179
HER2陽性乳癌脳転移・下垂体転移に対してTrastuzumab deruxtecanが奏効し視力改善を認めた1例

[1]関西医科大学附属病院　乳腺外科、[2]関西医科大学附属病院がんセンター
松井　千亜希[1]、吉田　奈央[1]、多田　真奈美[1]、朴　将源[2]、柴田　伸弘[2]、木川　雄一郎[1]、杉江　知治[1]

【はじめに】HER2陽性の乳癌術後再発(下垂体転移)により視力障害を認めていた症例に対し、trastuzumab deruxtecan (T-DXd)の投与が奏効し腫瘍縮小と症状改善を認めた症例を経験したので報告する。【症例】64歳女性、X-8年に左乳癌に対し左乳房部分切除術を施行。病理診断は微小浸潤を伴う非浸潤性乳管癌であった。術後補助療法は施行されず、X-3年に残存乳房再発を認め左乳房全切除術施行。病理診断は浸潤性乳管癌、ER 境界域、PgR 陰性、HER2 IHC: 3＋であった。X年に肺転移・左副腎転移再発を認め抗HER2療法を開始。Trastuzumab、Pertuzumab、T-DM1、Lapatinibを使用しながら5次治療まで施行するも病勢進行し、X+3年5ヶ月に急激なADLの低下と認知機能低下を認めた。水頭症の診断で緊急VPシャント術を施行するも、両眼視力障害と右上下肢不全麻痺が残存しMRIで右後頭葉、左頭頂葉、小脳を中心とする多発脳転移、下垂体転移を認めた。視力障害は下垂体転移による視神経圧迫の影響と考えられ、右眼視力はほぼ失われた状態であった。下垂体機能低下症も併発し二次性の甲状腺・副腎機能障害も生じていたため、レボチロキシンとヒドロコルチゾンの内服が開始となった。多発脳転移に対して全脳照射を施行し、X+3年7ヶ月より6次治療としてT-DXdを投与開始した。2回目投与時には視力が改善、6回目投与後にはT-DXdが奏効しMRI上PRであり、投与継続することとした。現在投与期間11ヶ月となるが、重篤な副作用なく治療継続することができており、視力障害は左側1/4同名半盲にまで改善している。【考察】脳転移を有するHER2陽性の進行・再発乳癌に対するT-DXdの有効性はDESTINY-Breast01試験のサブグループ解析により示されている。また、DESTINY-Breast03試験において、脳転移がある患者例におけるサブグループ解析の結果から、無増悪生存期間、確定奏効率のいずれにおいてもT-DM1群と比較しT-DXd群において良好な結果であった。特に、頭蓋内奏効に関してはT-DXd群におけるCR率が高く、T-DXdの脳転移に対する抗腫瘍効果が高いことが示された。本症例は6次治療であったが、既報通り頭蓋内病変に対して奏効し、速やかな症状改善が得ることができた。

EP28-180
HER2陽性進行再発乳癌に対するトラスツズマブ・エムタンシンの有効例と非有効例の比較

[1]大津赤十字病院　外科、[2]大津赤十字病院　看護部
洲崎　聡[1]、山川　弥生[2]、伊藤　達雄[1]、大江　秀明[1]

【はじめに】トラスツズマブ・エムタンシン(以下T-DXd)は、ヒトHER2を標的とした抗体薬物複合体で、T-DM1治療歴のあるHER2陽性手術不能又は再発乳癌患者を対象とした国際共同第Ⅱ相試験(U201試験)で有効性が示され、本邦では2020年に製造販売が承認された。HER2陽性進行再発乳癌の3次治療以降の選択肢として効果が期待でき、当院においても当該患者に使用しているが、T-DXdが著効した症例と無効であった症例を経験したので報告する。【症例1】T-DXd治療開始時60歳代女性。初期診断はcT3N1M0, StageIIIA、ホルモン受容体陰性、HER2陽性にて、術前化学療法(EC→H/DTX)後に手術(Bt+Ax)を施行し、pT3(85mm)N1a(3/6) HER2陽性であった。術後トラスツズマブ投与とPMRTを行ったが2年目に皮膚再発を来した。約5年間抗HER2化学療法を繰り返し、肺転移・癌性肺リンパ管症・リンパ節転移・対側乳房内腫瘤が増悪した。対側乳房内腫瘤よりCNBを行ってHER2陽性を確認し、8レジメン目にT-DXdを投与したところ呼吸状態が改善し翌月腫瘍マーカーは急低下、ＣＴ画像も著明に改善した。10ヶ月以上治療を継続し、間質性肺疾患を併発することなくPRを維持している。【症例2】T-DXd治療開始時50歳代女性。初診時より多発肝・骨転移を有するホルモン受容体陽性、HER2陽性(IHC:2+、FISH:増幅あり)のde novo StageIV乳癌であった。一次治療のHP/PTXが奏効したが11ヶ月でPD、T-DM1に変更するも効果なく、次いでT-DXdを投与したが肝転移がさらに進行した。乳房の主病巣よりCNBを再検したところ、ホルモン受容体陽性、HER2陰性であった。【考察】症例1は8レジメン目のT-DXd投与であったが速やかに著効が得られた。U201試験においても全治療レジメン数6以上の症例が64.7%であるが、奏効率は64.1%、奏効までの期間の中央値は1.5ヶ月と報告されている。T-DXdは後期治療においても真に有効な薬剤と考えられる。症例2はT-DM1、T-DXdともに無効で、組織再検ではHER2が陰転しており、そのため抗HER2療法が有効ではなくなっていたと考える。症例1においてはHER2陽性が確認されていた。組織採取が可能な場合は積極的に組織検査を行い、有効性が期待できる症例に適切な薬剤投与を行うことが重要と考えられた。

★：優秀ポスター

EP28-181
T-DM1が著効したHER2陽性転移再発乳癌の２例

帯広厚生病院　外科
吉岡　達也、大野　耕一、松本　譲、大高　和人

今回われわれはT-DM1が著効したHER2陽性転移再発乳癌の２例を経験したので報告する。
１例目は59歳、女性。右腋窩および右乳房のしこりを主訴に受診された。針生検にて浸潤癌NST、ER0% PgR0% HER2(3+) Ki67 60%の診断であった。術前精査にて遠隔転移は認めなかったが、腋窩および鎖骨周囲リンパ節の著明な腫大を認めた。術前化学療法としてFEC100療法を４コース施行後、ハーセプチン＋ドセタキセル療法を４コース施行した。臨床的治療効果はPRだった。右乳房全切除＋腋窩リンパ節廓清術を施行、PMRT施行した後、術後ハーセプチン投与を術前のハーセプチン投与と合わせて１年間施行した。術後ハーセプチン投与終了後２年で右鎖骨上窩に腫瘤を認めたため、針生検施行したところ、病理診断は右乳癌再発、、ER0% PgR0% HER2(3+) Ki67 80%であった。脱毛を伴う治療に対する拒絶があり、T-DM1投与を開始した。投与開始後約１年での画像評価ではCRであった。再発治療経過中、３週に１から２回程度の鼻出血を認めた以外は目立った副作用は認めなかったが、19コース目で治療継続を拒否されたため、以後は経過観察となった。経過観察開始後約４年４か月経過した時点では再発所見を認めていない。
２例目は69歳、女性。右乳房のしこりを主訴に受診された。針生検にて浸潤癌NST、ER60% PgR20% HER2(3+) Ki67 60%の診断であった。精査にて腋窩リンパ節転移、肝転移、腹部リンパ節転移を認めた。手術は施行せず、ハーセプチン＋パージェタ＋ドセタキセル療法を６コース施行した。原発巣の治療効果はCR、肝転移、リンパ節転移の治療効果はPRと判定、引き続きパージェタ＋ハーセプチン＋レトロゾール療法を施行した。４か月後のCTにて腹部リンパ節の増大を認め、T-DM1を開始した。６か月後のCTで治療効果はCR、引き続きT-DM1を投与した。22コース目で鼻出血および疲労感により患者希望で治療中断し、以後は経過観察となった。経過観察開始後約10か月経過した時点で再発所見は認めていない。
HER2陽性乳癌に対する抗HER2療法登場により劇的な治療効果を認め、治療期間が長くなる症例を経験するようになってきた。治療期間が長くなった場合に一時的であれ休薬が可能であれば患者のQOL向上にもつながると考えられるが、明確な休薬の指標がないのが現状である。

EP28-182
意識を伴う乳癌脳転移に対し，全脳照射,T-DM1,Lapa＋Cape,T-DXd治療で比較的良好な経過をたどった１例

[1]社会医療法人　恵佑会札幌病院　呼吸器乳腺外科、
[2]恵佑会札幌病院　放射線治療科、[3]恵佑会札幌病院　病理診断科
鈴木　康弘[1]、明神　美弥子[2]、清水　直子[2]、武内　利直[3]

はじめに:HER-2陽性乳癌に対する治療薬の開発に伴い、治療の選択肢が増え、総合的治療戦略が必要とされつつある。今回、ドセタキセル（DOC）＋トラスツズマブ（Tra）＋ペルツズマブ（Per）治療経過中、脳転移により意識低下をきたし、全脳照射、T-DM1、ラパチニブ・カペシタビン(Lapa+Cape)、T-DXd治療で比較的良好な経過をたどったLuminal B（Her-2）タイプ乳癌の１例を経験したので報告する。
症例：42歳 女性、主訴：右乳房のしこり、呼吸苦、腰痛。現病歴：X年１月、約10か月前より乳房のしこりに気づいていたが放置。呼吸苦、腰痛が出現し来院。初診時所見：14.8㎝大の皮膚転移、浮腫を呈する右乳癌で、腋窩リンパ節転移、両側鎖骨上リンパ節転移、両側肺門・縦郭リンパ節転移、多発骨転移、肺転移、両側がん性リンパ管症、肝転移、および無症候性の１個の小さな脳転移を伴っていた。生検ではIDC、scirrhous carcinoma、ER60%、PgR40%、HER-2 score3+、Ki67 50%、NG3。治療経過：骨転移による疼痛に対する放射線治療、および救命のための全身治療DOC＋Tra＋Perによって肺・肝転移・縦郭リンパ節転移に効果が見られたが、両側胸水による呼吸困難、食欲低下の悪化が見られ、16クールで終了。この時点で治療に対する意向を確認。家族と異なり患者本人は継続治療を希望された。X+1年１月胸水ドレナージを目的に入院後、脳転移のため意識が低下。全脳照射施行により意識レベルが改善、リハビリにて歩行可能となる。本人に再度、治療意向の確認を行いT-DM1を開始。17クールの時点で、脳転移は縮小していたが、原発巣の悪化があり、X+2年３月右Bt＋AXを施行。その後、X+2年９月まで計23クール投与したが、再度MRIで脳転移の増悪を認めた。ラパチニブ・カペシタビンにてX+3年２月まで継続治療。神経症状が悪化しMRIにて脳転移の増悪を認め、X+3年３月T-DXdを開始した。X+3年12月の時点で骨転移、胸膜播種の増悪があり、骨転移に放射線治療、T-DXdは13クールまで投与。脳転移は一部増悪、一部縮小効果が続いている。この間、軽度の吐き気以外副作用はみられていない。
まとめ：HER-2陽性乳癌の脳転移に対して、DOC＋Tra＋Per治療後のLapa+Cape、T-DXd治療による効果を認めた。本人の治療に対する意向を尊重したうえで、PSが悪い状況でも治療は可能であった。

EP28-183
周術期化学療法終了後短期間で再発したHER2陽性進行乳癌に対しT-DM1が著効し長期に奏効維持している１例

[1]独立行政法人　国立病院機構　福山医療センター　乳腺・内分泌外科、
[2]独立行政法人　国立病院機構　福山医療センター　放射線治療科
高橋　寛敏[1]、三好　和也[1]、松坂　里佳[1]、中川　富夫[2]、兼安　祐子[2]

周術期化学療法終了後、短期間で再発を認めるもtrastuzumab emtansine(T-DM1)が著効し長期に病勢を制御し得た１例を経験したので報告する。
症例は70歳台女性。初診から10年以上前から右乳房腫瘤を自覚するも放置。増大傾向があるため近医受診を経て当科を紹介受診した。
右乳房C区域に６㎝大の腫瘤を触知、腋窩には複数の腫大したリンパ節を認めた。乳房腫瘤の針生検で硬性型の浸潤性乳管癌でER/PgR陰性、HER2陰性であった。全身検索で明らかな遠隔転移はなかった。
手術を行う方針とし、右乳房切除術および腋窩リンパ節郭清を施行した。切除標本の病理結果は53mmの硬性型浸潤性乳管癌でER/PgR陰性、HER2陽性、Ki67は5%であった。郭清した腋窩リンパ節24個の全てに転移を認めた。術後補助化学療法としてFEC療法を４コース、trastuzumab+DTX療法を４コース、trastuzumab単剤を14コース施行し完遂、乳房切除後放射線照射も行った。補助療法中に行った術後１年目のCTでは明らかな再発転移は認めなかった。
trastuzumab終了後、約７か月後に行った術後２年目のCTで対側乳房外側に造影結節を認め、左肋骨と左座骨に溶骨性変化を認めた。乳房超音波検査では対側乳房に認めた結節はリンパ節様であった。同結節の針生検を行ったところ硬性型浸潤癌でER/PgR陰性、HER2陽性との結果であった。対側乳房内リンパ節転移および骨転移を呈する再発乳癌と診断しT-DM1の投与を開始した。
T-DM1投与開始後３か月目に行ったPETCTでは対側乳房結節や肋骨へのFDG集積は消失、左座骨への集積がわずかに残存するのみであった。その後に行ったPETCTでは左座骨へのFDG集積も消失していた。T-DM1投与開始し３年以上経過している現在も再発部の増悪や新規再発病変は認めていない。

EP28-184
乳腺化生癌の再発に対しカルボプラチンが有効であった症例

[1]慈泉会　相澤病院　外科、[2]中山外科内科、
[3]慈泉会　相澤病院　健康管理センター、[4]慈泉会　相澤病院　病理診断科、
[5]慈泉会　相澤病院　化学療法科
橋都　透子[1]、平野　龍亮[1]、中山　俊[2]、木村　純子[5]、五十嵐　和枝[5]、
唐木　芳昭[3]、下条　久志[4]、伊藤　信夫[4]、小豆畑　康児[4]

乳腺化生癌は乳癌全体の1%未満で、比較的まれな組織型である。ときに、急速な進行を来たし、化学療法への反応は低く予後も不良である。当院のこれまでの化生癌症例においても化学療法が有効であった症例は少なく、N0で切除可能であった場合のみ制御可能であった。今回我々は、化学療法抵抗性の乳腺化生癌の再発にたいし、カルボプラチン(CBDCA)が有効であった一例を経験したため報告する。
症例は45歳女性。１年ほど前から右乳房の硬さが気になっていた。乳房の腫脹と皮膚発赤が出現したため受診。右乳房に６ｃｍ大の腫瘤を認め、皮膚浸潤を伴っていた。CNBにて70%が浸潤性乳管癌（硬癌～充実腺管癌）(ER; Score 3b, PgR; Score 3a. HER2; スコア0）＋30%が化生癌（紡錘細胞癌）（ER; Score 0, PgR; Score 0, HER2; スコア0）Ki67 index; 91.4%。T4bN2M0 StageⅢBと判断しNAC方針とした。EC療法開始したが、２コース終了後PDのため、TC療法に変更した。しかし腫瘍はさらに増大し、これ以上増大すると切除不能になる可能性を考え、手術に方針を変更した。2018年10月右Bt+Ax（Ⅲ）実施。浸潤巣;11.5cm, 組織型；化生癌（紡錘細胞癌＞浸潤性乳管癌）, ypT4b, ypN3a(20/46), ycM0, Ly1, V1, 組織学的波及度；f, s(潰瘍あり), yStage ⅢC. NG3　紡錘細胞癌（ER;Score 0, PgR;Score 0, HER2;スコア0）. 乳管癌（ER;Score 3b, PgR;Score 3a, HER2;スコア0）. Ki67 index;55.8%. 術後右胸壁～鎖骨上窩に　60Gy照射。NACは無効と判断していたが、早期再発の懸念ありTC療法を５回追加投与した。術前の腫瘍の急速増大は化生癌成分と考え、ホルモン療法は実施しなかった。
術後１年３ヶ月、右第２肋間のPSLN再発認め50Gy照射。遺伝子検査を追加するも、MSI陰性、PDL-1陰性、BRCA陰性。10ヶ月後の検査では右胸膜播種　両側肺門縦隔LN、右肋間、上腹部LN転移を認めた。てパネル検査を実施するも治療標的となるバリアントは検出されなかった。一次治療としてCBDCA/PTX/BVを選択し、６ヶ月（10コース）投与したところ病変消失しCRとなった。CBDCAのアレルギーを考慮し、CBDCAをAUC4に減量しさらに３ヶ月投与した。その後治療中断し、慎重に経過観察中である。現在再発より２年経過し、CRを維持している。

★：優秀ポスター

★EP28-185
カルボプラチンが奏効したRAD51B変異陽性の転移性トリプルネガティブ乳癌の１例

[1]関西電力病院　乳腺外科、[2]関西電力病院　腫瘍内科、
[3]関西電力病院　病理部、[4]京都大学大学院医学研究科　乳腺外科
佐藤　史顕[1]、小倉　信子[1]、恒川　昭二[1]、古武　剛[2]、桜井　孝規[3]、
川口　展子[4]、戸井　雅和[4]、柳原　一広[2]

【背景】RAD51BはRAD５１パラログ複合体BCDX2のメンバーで、DNA二重鎖切断の相同組み換え修復に関連している。今回、転移性トリプルネガティブ乳癌（TNBC）症例のがんゲノムプロファイリング検査にて、RAD51Bの変異を認め、カルボプラチン治療を行った症例を経験したので報告する。
【症例】43歳女性。３８歳時に他院で右TNBCと診断され手術施行され、術後補助化学療法としてAC×4，DTx ×4施行された。術後２年９ヶ月、左鎖骨下皮下転移結節切除。術後３年３ヶ月、右肺門LN転移が疑われ、当院受診。気管支鏡にて乳癌転移と診断された。2019年5月右肺門部定位照射、60Gy/8Fr受ける。その後左下肺野に腫瘤出現。カペシタビン治療を受けるが、2019年11月左下肺野腫瘤増大に加え、右卵巣腫瘍出現。12月当院婦人科にて複式両側付属器切除され、右卵巣はTNBC転移と診断される。
PD-L1陰性、MSI陰性で、20年２～４月にエリブリン治療を受けたが、左側骨盤腔内に播種結節が出現した。その間に、右卵巣転移組織を用いて京都大学にてがんゲノムプロファイリング検査を受け、4月にRAD51B(Q381fs*57)とPTEN(Ex3欠損)に変異を認めEPから、オラパリブ、カルボプラチン、エベロリムスが推奨された。
自施設倫理委員会の承認を得て、20年5月より１１クール、カルボプラチン治療を施行した。左下肺野転移巣は一旦PRとなるが後にPDとなも、左骨盤腔播種結節はCRとなり現在も出現していない。
カルボプラチン治療後、左下肺野転移巣に60Gy/4fr照射後、PTX+BEVを開始し、現在に至る。
【考察】1）RAD51B変異に対するカルボプラチン治療効果に関する症例報告は今までにないが効果があると考えられる。２）TNBCではgBRCA陰性でもHRD陽性の腫瘍はあり、がんゲノムプロファイリング検査で今回のようにHRD関連遺伝子の変異を認める可能性がある。mTNBCで多剤耐性となった際にがんゲノムプロファイリング検査を考慮すべきである。

EP28-187
放射性肺臓炎とアテゾリズマブによるACTH単独欠損症治療で特発性大腿骨頭壊死を来した進行乳癌の１例

[1]中部国際医療センター　乳腺外科、[2]中部国際医療センター病理診断科
森川　あけみ[1]、安藤　幸紀[1]、鵜飼　絢子[1]、坂下　文夫[1]、竹内　賢[1]、
森　弘輔[2]、松永　研吾[2]、山田　鉄也[2]

乳癌治療では、放射線治療による放射線肺臓炎を経験することがあり、治療のためステロイド投与が必要になる。また化学療法でも嘔気予防や、PTXの前投薬などとして、近年では免疫チェックポイント阻害剤（ICI）による免疫関連有害事象（irAE）の治療など、乳癌治療にステロイドは必要不可欠な薬剤である。
今回我々は、放射線肺臓炎の治療後アテゾリズマブを投与したところ、irAEによりACTH単独欠損症を発症し、その後特発性大腿骨頭壊死を来した１例を経験したため若干の文献的考察を加えて報告する。
症例は70歳女性。右乳房の腫瘤に気づき４ヶ月後来院。右乳房全体に12cmの腫瘤を認めT4bN3M0StageIIICであった。針生検で浸潤性乳管癌ER(-) PgR(-)HER2(2+)FISH(-)Ki-67 50.4％であった。EC4コース→DTX8コース→BV+PTX3コースで縮小傾向を認めwPTX2コース後に右乳房切除術＋腋窩郭清＋植皮施行した。術後２ヶ月後、胸壁＋鎖骨上に放射線治療予定で計画CT施行し肝転移を指摘された。総照射線量50Gy(一回量2Gy)の放射線治療後、PD-L1（SP142）1-4%と陽性のため、術後４ヶ月後よりアテゾリズマブ＋nabPTXを開始し２コース目でACTH ＜1.5とACTH単独欠損症を発症し、ヒドロコルチゾン15mg開始した。３コース後PDとなりBV+PTXに変更し、この際のCTで放射性肺臓炎を指摘されPSL30mg開始し改善したため漸減した。３コースでPDとなりERIに変更したが、３コース目に右股関節部の痛みや歩行困難を訴えるようになった。骨転移を疑っていたが、４コース後のCTで右大腿骨頭壊死を指摘された。TypeC2、Stage3Bで治療としては人工股関節置換術であるが、手術を希望されず、鎮痛剤投与しERIはPDのため現在はカペシタビンで治療している。
特発性大腿骨頭壊死の原因として、長期、高容量のステロイド治療が知られているが、本症例はステロイドパルス治療も行わず、化学療法期間を考えると約２年間の治療にはなるが、ステロイドが高容量とされる30mg以上での投与期間は15日である。大腿骨頭壊死を指摘されるまでの投与量は化学療法にてデキサメタゾン629.9mg、放射性肺臓炎でPSL1872mg、ACTH単独欠損症でヒドロコルチゾン3375mg、総投与量はPSL換算で6915mgのべ237日/799日であった。放射性肺臓炎治療開始後、大腿骨頭壊死指摘までは177日であった。
特発性大腿骨頭壊死の発症頻度は稀であるが、放射性肺臓炎、化学療法、ICIによるirAEの治療などの合併症として考慮が必要と考えられる。

EP28-186
アテゾリズマブ使用後にビッカースタッフ型脳幹脳炎と診断された転移乳がんの１例

[1]愛仁会　高槻病院　乳腺外科、[2]愛仁会　高槻病院　脳神経内科、
[3]愛仁会　高槻病院　総合内科、
[4]愛仁会　リハビリテーション病院　リハビリテーション科
下山　京子[1]、立花　久嗣[2]、笹木　晋[3]、中島　敦史[4]、三成　善光[1]

[背景]免疫チェックポイント阻害剤は、高い抗腫瘍効果が認められるが、多彩な免疫関連有害事象（irAE）を起こし急速に病態が進行し致死的なものがある。[症例]60代女性。[既往歴]関節リウマチ。[家族歴]父の妹乳がん。[現病歴]転移乳がん（肝、腋窩リンパ節）に対し、６年間薬物治療を継続、肺転移出現に対し、アテゾリズマブ＋nab-PTXを投与、10日後に発熱性好中球減少症と倦怠感出現、14日後に四肢の疼痛あり緊急入院、関節リウマチの悪化の可能性を考慮しプレドニン20mg開始も改善なく17日後に意識レベルの低下しICU入室となった。[ICU入室後検査所見]血液検査は特に異常なし。髄液所見では細胞数 87/mm^3、蛋白定量466.3 mg/dl、髄液細胞診陰性。脳波で周期性放電を認め、神経伝導検査では急性運動感覚性軸索型ニューロパチーが示唆された。傍腫瘍性神経症候群関連抗体陰性、抗ガングリオシド抗体陰性、抗アセチルコリン受容体抗体陰性。頭部MRIで意識障害を来す明らかな所見なし。[ICU入室後経過] 第1病日神経学的所見ではJCS Ⅲ-200の意識レベル低下、両上肢は痛み刺激に反応なし、四肢腱反射消失、左外眼筋麻痺あり。神経系irAEを考えプレドニン60mgに増量、意識障害のため舌根沈下があり人工呼吸管理開始、第4病日よりステロイド大量療法3日間投与。第6病日神経学的所見及び除外診断からギラン・バレー症候群の類縁疾患であるビッカースタッフ型脳幹脳炎を疑い免疫グロブリン大量療法を施行、投与2日目の第7病日呼びかけに開眼するまで意識回復、第15病日人工呼吸器離脱、第17病日一般病棟転出、第50病日リハビリ病院に転院し、第73病日気管カニューレ抜去、第９９病日尿管・経鼻チューブ抜去、現在全介助であるが車いすにてリハビリ継続中である。[考察]神経系irAEの頻度は約1%と低いが、致死率は12.5%と高率である。他のirAEと比較し永続的な後遺症を残す可能性が高く、現在回復過程にあるが四肢筋力低下が持続し乳がん治療再開の目途は立っていない。irAEによりQOLが大きく損なわれる可能性についての十分な説明と認識が必要であることが確認された。[結語] irAEの兆候を見逃さず、急速な呼吸・循環動態の悪化に備え他科連携が重要である。今回中枢神経と末梢神経を同時に障害された稀な神経系irAEを経験したので報告する。

EP28-188
アテゾリズマブ投与を含む集学的治療でCRとなった、ステージ４乳腺化生癌の１例

鳥取市立病院　外科
小寺　正人

2019年末頃より右乳房にできものを自覚、その後出血を来したが放置していた。
2020年8月の他科定期受診時、ふらつきと頻脈、高度の貧血（Hgb：5.8g/dl）あり。同日内科紹介。CTと後日のPETで、右乳房に皮膚潰瘍を伴う11cm大の腫瘍性病変、左腋窩リンパ節腫大、および両肺野に多発結節影を認め、外科紹介となった。針生検を行い「乳癌，化生癌，ER(-)，PgR(-)，HER2(-)，Ki67:50%」と診断された。モーズ氏ペーストで固定処置するも易出血状態継続のため手術先行の方針となった。
術前診断：右乳癌（化生癌）T4bN1M1(PUL,LYM) 病期IV
2020年9月手術（Bt+植皮）施行。術後病理診断は「乳癌、化生癌（腺扁平上皮癌）、約13×9.5×4.5cm s ly1 v1 核グレード:3 組織学的グレード:3 pT4bpN1M1(PUL,LYM) 病期IV ER:0%, PgR:0%, HER2:スコア0, Ki67:50%, PD-L1(+)(1-4%)であった。またBRCA1/2遺伝子変異は認めず。術後に放射線治療（50Gy,Cw,Sc）を施行した。
2021年1月 アテゾリズマブ＋nab-パクリタキセル開始。
3月 3クール目終了時の効果判定目的のCTで、多発肺転移巣と部位を一致するようにして浸潤影と周囲のすりガラス影が出現。呼吸苦などの症状はなかったが、免疫チェックポイント阻害薬による薬剤性肺障害の可能性が否定できず。化学療法を中止し、ステロイド（プレドニゾロン：20mg/日）を開始した。その後漸減。
10月のPETで、肺転移・左腋窩LN転移はCRとなった。間質浸潤影は残存しており、2022年1月現在ステロイド継続・漸減中である。
乳癌、化生癌（腺扁平上皮癌）に対する免疫チェックポイント阻害剤の治療の報告例は少なく、文献的考察を交えここに報告する。

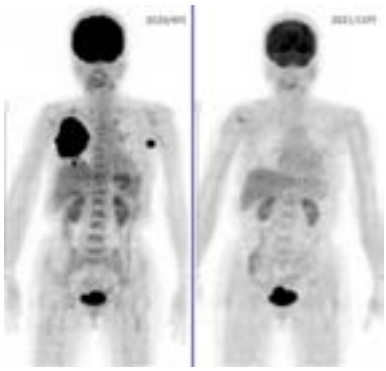

★：優秀ポスター

EP28-189

Atezolizumab + nab-paclitaxel療法が著効した転移再発乳癌の２例

JA愛知厚生連　海南病院　乳腺・内分泌外科
石原　博雅、柴田　有宏、荒木　貴代、近藤　剛規

Impassion130試験の結果より、PD-L1陽性のホルモン受容体陰性かつHER2陰性の手術不能又は再発乳癌に対してAtezolizumab + nab-paclitaxel(以下、Atezo+nabPTX)療法が行われるようになった。今回、Atezo+nabPTX療法が著効した2例を経験したので報告する。(症例1)70歳代、女性。15年前に右乳癌（浸潤性小葉癌 、ER：陽性、PgR：陽性、HER2：陽性)、6年前に左乳癌（乳頭腺管癌、ER：弱陽性、PgR：陰性、HER2:陰性）の異時性両側乳癌の既往あり。左乳癌術後2年で右腋窩に局所再発を認め、胸壁腫瘤摘出が施行された。病理組織学的所見は浸潤性小葉癌、ER：陽性、PgR：陽性、HER2：陽性でありFulvestrantが開始された。さらに1年半後に左腋窩リンパ節転移が出現するも、Fulvestrantのみ前医で継続されていた。腋窩腫瘤が増大傾向にある状況で、転居に伴い当院へ紹介受診された。当院転院時は左腋窩に皮膚自壊を伴う8cm大の腫瘤を認めた。腋窩腫瘤に対して針生検施行し、病理組織学的所見で乳癌腋窩リンパ節転移（ER：陰性、PgR：陰性、HER2：陰性、KI-67:50%）の診断となった。PD-L1(SP142)陽性：IC2(5-9%)の結果であり、Atezo+nabPTXにて治療開始とした。2サイクル投与時点で腋窩腫瘍は明らかに縮小し腫瘍は消失した。(症例2)70歳代、女性。右乳房に皮膚自壊を伴う10cm大の腫瘤を自覚し当院へ紹介受診。針生検で浸潤性乳管癌（ER：陰性、PgR：陰性、HER2：陰性、KI67:30%）と診断。CTで右腋窩リンパ節転移を認め、骨シンチでは明らかな集積を認めず、cT4bN1M0;Stage IIIBと診断。HCV陽性も判明し抗ウイルス療法も開始となり、術前化学療法としてweeklyPTXで治療開始した。12サイクル施行後、右Bt+Ax+植皮術を施行。病理組織学的所見は浸潤性乳管癌、ER：弱陽性、PgR：陰性、HER2：陰性、ypT4N1aであった。術後治療としてepirubicin + cyclophosphamideを開始したが、肝機能悪化あり1サイクルで中止。アナストロゾール内服で経過をみたが、術後1年3ヶ月で多発リンパ節転移（右腋窩・傍胸骨）を認めた。Fulvestrant + Palbociclib施行するも治療効果はみられなかった。転移巣の内分泌療法への感受性はないと判断し、PD-L1(SP142)陽性：IC2(5-9%)の結果であったため、Atezo+nabPTXを開始とした。治療開始前に6cmあった転移巣は、1サイクル投与のみで明らかに縮小し消失した。Atezo+nabPTX療法の著効例を経過したため、若干の文献的考察も加え報告する。

EP28-190

アテゾリズマブにより水疱性類天疱瘡を発症し、投与中止後も治療効果が持続した化生癌術後再発の１例

[1]国立病院機構米子医療センター　胸部・乳腺外科、[2]鈴木クリニック
万木　洋平[1]、鈴木　喜雅[2]

【緒言】化生癌は乳癌の約0.1%を占める稀な組織型で，一般的に薬物療法に抵抗性で予後不良である．一方，水疱性類天疱瘡は，免疫チェックポイント阻害薬（ICI）による皮膚の免疫関連有害事象（irAE）の一つとして知られている．今回我々は，アテゾリズマブの奏功後に水疱性類天疱瘡を発症し，投与中止後も治療効果が持続した化生癌術後再発の１例を経験したので，若干の文献的考察を加え報告する．【症例】70歳代女性．2012年９月に左乳房部分切除＋センチネルリンパ節生検を施行．病理は化生癌，pT1cN0M0，Stage Ⅰ，トリプルネガティブ．2014年10月，乳房内再発に対し左乳房全切除＋腋窩リンパ節郭清を施行．病理は化生癌再発，腋窩リンパ節転移陰性，トリプルネガティブ．2019年12月（初回手術後７年３ヵ月），多発肺転移が判明．再生検として胸腔鏡下右肺部分切除を施行．病理は化生癌再発，トリプルネガティブ，PD-L1（SP142）陽性（IC≧1%）．2020年2月よりnab-パクリタキセル＋アテゾリズマブを開始．治療は奏功し（Partial Response）14コースまで投与を継続していたが，2021年2月，両側大腿部に多発する水疱が出現．皮膚科へコンサルトしたところ，抗BP180抗体286.9U/mlと高値であり水疱性類天疱瘡と診断された．アテゾリズマブによるirAEと考えられ，化学療法を中止しプレドニゾロン40mg/dayで治療を開始．寛解，増悪を繰り返しながらプレドニゾロンを漸減中であり化学療法は再開できていないが，化学療法中止後10 ヶ月現在も肺病変は縮小を維持している．【考察】化生癌は既存の薬物療法に抵抗性で予後不良とされてきた．近年，乳癌に対しても複数のICIが使用可能となったが，化生癌に対してICIが奏功したという報告は我々が検索し得た限りではほとんどみられなかった．またICIは投与終了後も治療効果が持続することが他癌腫において報告されており,本症例も同様であった.【結語】ICIは化生癌に対する有用な治療選択肢となる可能性がある．irAEに対する十分な経過観察と発症時の適切な対応が必要であるが，積極的に投与を検討すべきと考えられた.

EP28-191

Atezolizumab + nab-PTX療法が著効し，副腎不全をコントロールしつつ治療を継続出来た転移・再発TNBCの一例

加賀市医療センター　外科
東野　信之介、石田　哲也、黒阪　慶幸、吉本　勝博

症例は72歳・女性．左乳房腫瘤を主訴に外科に紹介となり，EDC区域のトリプルネガティブ乳癌（cT2, cN0, cM0, cStage IIA）の診断にて，左乳房全切除術＋センチネルリンパ節生検を施行した．術後化学療法として，EC療法4コース，DTX療法4コースを行い，以後3ヶ月に1回の定期検査を継続していた．術後1年目の検査にて腫瘍マーカーの上昇，左肺上葉の部分無気肺を伴う5cm大の腫瘤および腸骨・肋骨腫瘤を認め，転移・再発乳癌と診断した．PD-L1検査を提出の上，一次化学療法として，S-1（2投1休）＋ZOLを開始した．S-1 2コース終了後に呼吸困難感が出現し，左肺腫瘍の増大とそれに伴う左肺上葉の完全無気肺を認め，PDと判定．在宅酸素療法（HOT）を導入し，PD-L1陽性（IC2）であったことから，二次化学療法として，Atezolizumab + nab-PTX療法を開始した．2コース終了後に癌性疼痛が消失し，オピオイドを中止したが，この頃より倦怠感が続いたため，内分泌代謝内科にて精査を行い，免疫関連副腎不全と診断された．ステロイドの内服が開始され，その後倦怠感は改善した．6コース終了の時点で，左肺上葉の腫瘤は縮小・空洞化し，内部に壊死組織を残すのみとなり，左肺上葉の含気も改善し，HOTも離脱可能となった．術後2年経過した現在，化学療法を継続し，腫瘍は縮小を維持している．術後1年目に短期間で出現・増大した転移・再発トリプルネガティブ乳癌に対し，Atezolizumab + nab-PTX療法が著効し，比較的稀な免疫関連副腎不全を合併したものの，内服コントロールしつつ治療を継続出来た症例を経験したため，文献的考察ともに報告する．

EP28-192

atezolizumab+nab-PTX療法でPR confirm中に変更したpembrolizumab + GEM+CBDCA療法でもPRを得たTNBCの１例

[1]済生会横浜市南部病院　外科、[2]横浜市立大学　外科治療学
吉田　達也[1]、田中　玲於奈[1]、礒田　まや[1]、虫明　寛行[1]、利野　靖[2]、福島　忠男[1]

症例は初診時70歳女性。2020年8月頃より右腋窩腫瘤を自覚するも放置。2021年1月に増大傾向あり、2月当院受診。右乳房C’領域に58mm腫瘤を認め、生検で浸潤性乳管癌、NG3、HGⅢ、ER：0%、PgR：0%、HER2（0）、Ki67：60%。諸画像所見でT4cN3cM1(PUL) stageⅣと診断した。SP142陽性（IC3）にて、3月よりatezolizumab+nab-PTX療法開始。2コース終了時点のCTで原発巣は26mmに縮小、腋窩リンパ節、肺転移ともにPR得た。6コース終了時CTでは原発巣25mmと不変。この時点でnab-PTXの院内在庫が完了したため、CPS10以上を確認ののち2021年10月よりpembrolizumab+GEM+CBDCA療法を開始した。3コース時には原発巣腫瘤は触知せず、4コース終了時のCTで14㎜（36%縮小）まで縮小した。1コース目day8にgrade1ではあるがday1より血小板の約40%の減少を認めたため投与中止。2コース目よりGCをともに80%量で投与開始、以降特記AE（irAEも含め）なく経過している。
atezolizumab+nab-PTX phase 1bのSpider plotからは同療法における最大化療効果は投与開始3か月程度で得られることが示されており、本症例でも同様の経過であった。本症例はその時点でpembrolizumab+GEM+CBDCA療法に変更している。
一次治療が奏効中であること、また免疫チェックポイント阻害剤に併用する殺細胞性薬剤も異なることなど、免疫チェックポイント阻害剤同士の比較ではないが、実臨床で使用できる治療法の逐次使用によってより36%の縮小が得られた。肺小細胞癌や大腸癌においては免疫チェックポイント阻害剤のrechallengeでも奏効が得られたとする報告があり、TNBCでもrechallengeが期待できることを示唆する１例と考えた。

★：優秀ポスター

EP28-193
StageⅣオカルト乳癌に対する免疫チエックポイント阻害剤の使用経験

[1]松江赤十字病院　乳腺外科、[2]松江赤十字病院　看護部
槇野　好成[1]、曳野　肇[1]、村田　陽子[1]、横地　恵美[2]、山本　香織[2]、林　美幸[2]

症例は79歳女性、原因不明の全身の痛みを主訴に当院総合診療科を受診、肋骨をはじめとする多発骨折と診断、骨転移を疑われPET/CTが行われた。その結果、椎体、肋骨、胸骨、骨盤骨、大腿骨、上腕骨と腫大した複数の右腋窩リンパ節にFDG集積を認めた。原因精査のため当科紹介となり、乳房USで右腋窩には複数の腫大リンパ節を認めるも、MG、MRIも含めて左右の乳房に病変は認めなかった。当初、多発骨転移を伴う原発不明癌とされたが、腋窩リンパ節の生検で乳癌由来の転移が示唆された。そのため全身の骨転移を伴うオカルト乳癌cT0N1M1（OSS）StageⅣと診断した。サブタイプは生検した腋窩リンパ節組織より、ER（-）、PgR（-）、HER2：IHC2+、FISH陰性でTNBCの結果であった。またSP142によるPD-L1の発現を検討すると、IC2（5～9%）で陽性と診断された。
転移・再発乳癌に対する全身性の前治療歴のない転移・再発、ホルモン受容体陰性かつHER2陰性乳癌患者を対象にAtezolizumab＋nab-PTX併用療法の有効性がIMpassion130試験により示されているため、Atezolizumab＋nab-PTX併用療法と骨転移に対してランマーク投与を開始した。投与法は臨床試験に準じてday1&day15でAtezolizumab＋nab-PTXを、day8でnab-PTXを投与を開始したが、grade3の血球減少が起こり、nab-PTXを減量しながら、投与を継続し約1年のSDを保っている。その間、左鎖骨と骨盤骨転移に伴う骨関連事象（癌性疼痛）に対し緩和照射を併用した。Atezolizumab＋nab-PTX を6cycle行ったところでPET/CTを行うと、投与前に比して骨転移巣や腋窩リンパ節は著明なFDG集積低下があり、転移巣の活動性の低下が示唆された。また全身の骨関連事象は軽快、ADL改善がみられた。
IMpassion130試験では、Atezolizumab＋nab-PTX療法の完全奏功が10.3%とCRが望める結果であり、本症例は原発不明癌ではあるが、臨床的にオカルト乳癌cT0N1M1（OSS）StageⅣと考えて、今回の治療レジメンを選択したが、オカルト乳癌に対しても有効性が期待できる治療法と考えられた。また当院では免疫関連有害事象の早期発見迅速対応のため関係各科と連携体制を構築している。幸い本症例は免疫関連有害事象を認めず治療継続が可能であった。

EP28-194
ペムブロリズムマブの免疫関連副作用と考えられた甲状腺中毒、DICを発症しステロイドが著効した１例

徳島大学大学院　胸部内分泌腫瘍外科
奥村　和正、乾　友浩、笹　聡一郎、青山　万理子、井上　寛章、鳥羽　博明、吉田　卓弘、滝沢　宏光、丹黒　章

ペムブロリズムマブはPD-L1陽性のホルモン受容体陰性かつHER2陰性の手術不能又は再発乳癌に対し保険収載となって日が浅い。我々は同薬剤を使用する機会を得て投薬したが、1コース投与直後より免疫関連副作用と考えられる重篤な甲状腺中毒、皮疹、発熱、DICを発症し、ステロイド投与により速やかに軽快した症例を経験したため報告する。
症例は41歳、女性。左乳癌（トリプルネガティブ，cT2N0M0, gBRCA-WT）に対し術前化学療法（ddEC×4→nab-PTX×4）後に乳腺部分切除術＋センチネルリンパ節生検を施行した。ypT0N0M0 pCRであった。Adjuvantとして放射線治療を行った。術後6か月で鎖骨上、頸部リンパ節再発を来したため再発治療としてエリブリン、パクリタキセル＋ベバシズマブを投与したが治療抵抗性になった。再発巣である頸部リンパ節の病理検査でPDL-1の発現陽性（CPS≧10）であったためペムブロリズムマブ200mg、カルボプラチンAUC 2、ゲムシタビン 1000mg/m^{2}を投与した。
翌日より甲状腺の有痛性びまん性腫大を認め4日目より発熱を認めた。7日目の甲状腺ホルモンを含めた血液検査で異常所見を認めず経過を見たが、解熱に至らず9日目に39度の発熱を認めたため発熱性好中球減少を疑い緊急入院となった。PIPC/TAZ 4,5g q8hr→MEMP 1g q8hrの抗菌薬治療を行ったが解熱せず14日目より全身の皮疹を認めた。同時に血液検査で甲状腺ホルモン値の異常値（F-T4 8.75, F-T3 15,8, TSH <0.01）と肝機能異常（AST 197, AlT 131）およびDIC（WBC 1200, 好中球数 760, PLT 3.2万, FDP 221, D-ダイマー 40.5, PT 16.8, APTT 49.3）を認め、プレドニゾロン 30mg/dayとリコモジュリンの治療を開始した。その後速やかに解熱し甲状腺機能異常、肝機能異常、皮疹、DICは改善した。
KEYNOTE-355試験ではペムブロリズムマブ上乗せによるGrade3以上の副作用発生は5.7%と低く、DIC発生の報告の記載はない。本症例は当施設での初の投与事例であり、マニュアル通り投与前より代謝内分泌内科と協力して慎重に治療を行ったが、本症例のような生命の危険を及ぼすほどの副作用を認め、改めて慎重投与とチーム医療の重要性を再確認できた。甲状腺ホルモン値の異常が出るまでのタイムラグや治療が遅れるとDICに移行する可能性があることを共有するため報告する。

EP28-195
乳癌脳転移のガンマナイフ後症候性放射線壊死に対してbevacizmab +PTXが有用であった１例

独立行政法人労働者健康安全機構千葉ろうさい病院　乳腺外科
藤森　俊彦、笠川　隆玄、石井　奈津美

（はじめに）転移性乳癌の治療成績は近年の薬物療法の進歩により向上している．しかし，10～16%の頻度で起こる脳転移に対して薬物療法は効果が乏しい．腫瘍径に応じて治療法の適応は異なるが放射線治療及び外科的切除が有効な治療法である．腫瘍径の比較的小さな脳転移症例に対してはガンマナイフによる治療を選択することが多い．今回われわれは，乳癌脳転移症例においてガンマナイフ治療後の症候性脳放射線壊死に対して，bevacizumab+PTXによる治療が著効した症例を経験したので報告する．
（症例）55歳女性．
（現病歴）2006年6月に右乳癌の診断で右乳房切除＋腋窩郭清施行．T2N1M0，StageⅡB，ER(+)，PgR(+)，HER2(-)，術後化学療法としてEC療法4クール→wPTX12クールを施行後にタモキシフェンを5年間内服．術後5年目の検査で肺転移再発を生じた．1st lineはレトロゾール．再発後3年で骨転移を生じたため2nd lineはフルベストラント．1年継続後肺転移増大・新規肺転移出現したため3rd lineはMPA．肺転移再発後5年目，脳MRI検査で脳転移出現．γナイフ療法施行．その後4th lineはエキセメスタン+CPAのメトロノミック療法を施行．2年継続後に肝転移出現し5th lineにイブランス＋フルベストラント，途中白血球減少を生じたためイブランスからベージニオに変更した．初回のγナイフ後5年目にてんかん発作及び下肢の麻痺を生じ緊急入院となった．頭部MRI，頭部CTでは腫瘍周囲に広範な脳浮腫を伴う脳室圧排像，腫瘍内部に腫瘍壊死を生じていた．抗てんかん薬，ステロイド及び電解質加高張グリセリン液による治療を行なったが一時的な改善を認めた．画像及び臨床経過から脳放射線絵師による脳浮腫と臨床診断しbevacizumab+PTXの投与を開始した．1コース施行後，CTでは脳浮腫の軽減及び身体所見の改善を認めた．
（考察）放射線脳壊死に対するbevacizumabの使用は現在 未承認であり，合併症には注意が必要であるが，脳浮腫を軽減することでステロイド投与量の減量，臨床症状の改善が期待できる．

EP28-196
Paclitaxel+Bevacizumab併用療法が著効しRetrozol+Palbociclibで長期SD維持できている転移進行乳癌の１例

伊勢原協同病院　外科
柏木　浩暢、壁島　康郎

【はじめに】Paclitaxel（PTX）+Bevacizumab（BEV）併用療法は、進行・再発乳癌に対して全生存率には有意差が得られていないものの、高い奏効率と無増悪生存期間の有意な延長が報告されている。またPalbociclibはER陽性・HER2陰性手術不能または再発乳癌に対し、本邦で初めて承認されたCDK4/6阻害剤である。今回、PTX＋BEV療法でPRとなった後にPalbociclibを導入し、長期SDとなった切除不能転移進行乳癌の1例を経験したので報告する。
【症例】50歳代、女性。【現病歴】右乳房腫瘤を主訴に前医受診。精査治療のため当科紹介。右乳房上外側に6cm大の皮膚に露出した腫瘤を認め、血液検査ではHb5.7g/dlと貧血高度で、胸部CT検査では両側胸水貯留、両肺多発転移、胸膜播種、縦隔・右腋窩リンパ節転移などを認め、著しい呼吸困難のため緊急入院となった。【臨床経過】酸素投与と両側胸水を抜水、貧血に対し鉄剤投与、露出した腫瘍に対してはメトロニダゾール軟膏を塗布した。針生検にて右浸潤性乳管癌、ER陽性、PgR陽性、Her2陰性、Ki-67 約20%と判明し、Weekly PTX療法を1コース行い、胸水貯留・呼吸状態は軽快し、退院となった。2コース目からBEVを追加し、以後重篤な副作用なく5年半も治療を継続できて、全身状態良好でPRを継続した。病状進行が安定していたため、retrozol＋Palbociclib療法にきりかえた。治療切り替えから22か月経過した現在も骨髄抑制なく治療継続でき、SDを維持している。【考察】luminal typeの転移再発乳癌症例では、ホルモン療法と化学療法の投与タイミングが難しい。生命予後に関与する臓器に転移した症例には、従来化学療法が優先されてきたが、薬剤耐性や有害事象の発現により、継続投与が難しかった。しかし、化学療法投与後に病状進行が安定した場合には、CDK4/6阻害剤を主体とした治療に切り替えることで病勢進行やQOLを維持しながら治療を継続していけることが本症例により示唆されたので報告した。

★：優秀ポスター

EP28-197

長期内分泌療法奏効後に発症しBevacizumab+Paclitaxel化学療法で病勢を制御できた乳癌骨髄癌腫症の１例

[1]独立行政法人労働者健康安全機構　釧路労災病院　外科、
[2]独立行政法人労働者健康安全機構　釧路労災病院　病理
小笠原　和宏[1]、石黒　友唯[1]、岡田　尚樹[1]、羽田　光輝[1]、杉井　沙織[1]、沢田　尭史[1]、高橋　弘昌[1]、岡田　宏美[2]

【はじめに】骨髄癌腫症は癌が骨髄に浸潤し貧血や化粧板減少を来す病態で，多発転移を伴う末期状態にみられることが多い．治療開始から２年以上内分泌療法が奏効していたStageⅣ乳癌において，急激な血小板減少を契機として骨髄癌腫症と診断され，緊急化学療法によって病勢を制御できた症例を経験したので報告する．
【症例】42歳女性．腰痛を主訴として脳神経外科を受診，転移性骨腫瘍と左乳房腫瘤を指摘され，X年11月に当科紹介受診．左乳房に45×40mmの腫瘍と左腋窩・鎖骨上リンパ節腫大，多発骨破壊像を認めた．針生検で浸潤性乳管癌，ER(+)，PgR(+)，HER2(-)と診断．T4bN3M1の閉経前乳癌として，腰椎(L1 ～ S1)に30Gy/10frの放射線照射を実施．X年12月よりLeuprorelin(LEU) + Fulvestrant(FUL) + Palbociclib(P-lib)による内分泌療法を開始，症状緩和目的でDenosumabを併用した．しかし，好中球減少が著明でP-libを二段階減量しても継続が困難なため，X+1年2月よりLEU+Tamoxifen(TAM)に変更した．CEA，CA15-3は徐々に減少し，X-1年8月には原発癌は23×15mmまで縮小した．X+2年2月から腫瘍マーカーは上昇に転じたが，画像上はSDでQOLが維持されていたので治療を継続した．X+3年8月に血小板数が突然7.5万/μLに減少したため，骨髄生検を実施したところER(+)，PgR(+)の乳癌転移と診断された．無自覚症状ながら血小板数が4.5万まで減少し皮下出血も認められたため緊急化学療法の方針とした．腫瘍崩壊症候群を懸念して初回はPaclitaxel(PTX) 80mg/m^{2}単独で開始．3回の投与後に重篤な有害事象がなく，血小板が12.6万まで回復したのを確認し，Bebacizumab(BV)10mg/kg+PTXに変更して治療を強化した．X+3年12月，4クール終了時点で腫瘍マーカーは減少傾向，血小板数は16.4万まで回復し，外来化学療法を継続している．
【考察】進行乳癌において骨転移の頻度は比較的多く，多発骨転移では稀ではあるが骨髄への広汎な浸潤を伴うことがある．骨髄癌腫症に化学療法や内分泌療法が奏効したという症例報告は散見されるが，治療が遅れ重症化すると出血や凝固障害により致死的な病態となることもある．Oncologic emergencyとしての出血を未然に防ぐための緊急化学療法の導入に成功し，病勢の制御とQOLの維持を両立できた1例として報告する．

EP28-198

パクリタキセルで病勢が制御された乳房温存術後の放射線誘発性血管肉腫の１例

福島県立医科大学　医学部　乳腺外科学講座
東條　華子、野田　勝、阿部　貞彦、星　信大、村上　祐子、岡野　舞子、立花　和之進、吉田　清香、大竹　徹

【はじめに】現在、乳房温存術は標準治療として広く普及している。乳房温存術後には、残存乳房の局所再発を制御する目的として、放射線照射を追加することが推奨される。乳房温存術後の放射線照射により血管肉腫が誘発されることが知られているが、発症頻度は非常に稀であり、診断の難しさや悪性度の高さなどから治療に難渋する疾患である。【症例】75歳、女性。5年7ヵ月前に他院で右乳癌に対し右乳房部分切除＋腋窩リンパ節郭清を施行（pT1c,pN0 TNBC）された。術後薬物療法としてFEC療法とパクタキセル療法を行い、右残存乳腺に対して放射線照射（50Gy/25f）を施行し、その後経過観察されていた。術後5年で右乳房下部を中心に発赤、硬結、浮腫上変化が出現し徐々に増悪した。同病変の皮膚生検が施行されたが悪性所見はなし。その後も皮膚病変は改善することなく増悪し、6か月後に再検された皮膚生検で血管肉腫と診断された。治療のため当院に紹介となり、画像検査を行ったところ、皮膚病変は右乳房全体、さらには乳房を超えた広範囲な広がりが示唆された。遠隔転移は認めなかった。【治療経過】病変が非常に広範囲におよぶことから、完全切除を目指した手術療法は困難であると判断し、weekly-パクリタキセル（65mg/m2, q4w, d1,8,15）で治療を開始した。およそ6ヵ月間投与を継続し、病変の明らかな縮小、皮膚所見の改善が得られた。問題となる有害事象はみられなかった。画像診断での再評価およびマッピング皮膚生検によりマージンを設定し、病変の完全切除を目指した手術療法を計画中である。【考察】乳房温存術後の放射線誘発性血管肉腫に対しては、手術が第一選択とされているが、完全切除された場合でも局所再発率は高く、予後は不良である。また放射線療法や薬物療法についての報告例はあるものの、その有効性は不明確で治療法は確立されていない。今回、遠隔転移のない乳房温存術後の放射線誘発性血管肉腫に対する初期治療としてパクリタキセル投与を選択したところ、治療効果が得られ手術治療への可能性が広がった1例を経験した。文献的考察を加えて報告する。

EP28-199

Bevacizumabによる肝線維症、食道静脈瘤破裂をきたした転移性乳癌の一例

済生会川口総合病院
村上　郁、杉野　麻帆、髙橋　由佳、大内　一智、石戸　保典

背景：HER2陰性進行再発乳癌においてBevacizumabは重要なKey drugとなっている。自覚する副作用が比較的軽く、有効性が高いため臨床で使用する頻度も高い。
症例：50歳女性。47歳時に他院にて右乳癌と診断され、手術を施行された（pT2N0M0 stage ⅡA）。術後補助ホルモン治療中、肝転移を発症した（DFI 1年6か月）。その後weekly Paclitaxel, Bevacizumabによる治療を継続していたが、1年程度で腹水貯留を認め、Bevacizumabによる肝線維症と診断された。一時休薬されていたが、その後Bevacizumabを再開され、再度肝線維症の悪化を認めた。病状進行に伴い、当院へ転院となった。Bevacizumabの再投与は不適と判断し、EC療法を開始したが、黒色便とHb低下（5.1）を認め、消化管出血の診断となった。上部消化管内視鏡検査では、結節状の食道静脈瘤を認め、一部にRed color signを伴っており、同部位からの出血と判断した。可級的にEVL：endoscopic variceal ligationを施行した。その後再出血は認めていないが、腹水貯留によるQOL低下、全身状態悪化のため治療継続は困難と判断した。
まとめ：Bevacizumabによる肝線維症、食道静脈瘤破裂をきたした症例を経験した。Bevacizumabによる合併症の一つとしての肝線維症は、頻度は低いが不可逆性であり、発症後の治療に影響を及ぼす可能性が高い。治療効果が維持されていても、合併症により適切な時期に薬剤変更を行うことが重要である。

EP28-200

脳浮腫・胸水貯留に対するパクリタキセル・ベバシズマブ療法著効症例の検討

今治第一病院　外科
戸田　茂、奥島　久美子

進行再発乳癌症例に対するQOL改善と延命のために重要なレジメンと考えられるパクリタキセル・ベバシズマブ療法自験例について報告する。特にエマージェンシーに対しては早期導入の治療計画が必要である。
【脳転移による脳浮腫に対する効果】
症例１ 66歳：右局所進行乳癌による乳房出血のため救急搬送される。脳・肺・胸膜・リンパ節転移を認めた。右頭頂部脳転移巣周囲に著明な浮腫を伴い左不全片麻痺を認める。右乳房原発巣に対し針生検施行後直ちにモーズペースト処置を開始し、全身療法としてパクリタキセル・ベバシズマブ療法を導入した。脳浮腫は著明に改善し左不全片麻痺はすみやかに軽快、入院１か月後に脳転移巣に対してガンマナイフ治療施行。（脳浮腫改善後の良い条件下でガンマナイフ治療となった）
症例２ 60歳：右半身痙攣発作重積状態で発症。原因は右局所進行乳癌（炎症性乳癌）による多発脳転移と診断。左頭頂部脳転移巣周囲に著明な脳浮腫を認め右不全片麻痺を伴う。右乳房原発巣針生検施行後、直ちにパクリタキセル・ベバシズマブ療法を導入した。すみやかに右不全片麻痺は改善し、入院20日目にサイバーナイフ治療を施行。
【胸水貯留に対する効果】
症例３ 63歳：異時性両側性乳癌（44歳右乳癌、今回62歳左乳癌）
左局所進行乳癌状態で来院。左乳房出血、肺・胸膜・骨・リンパ節転移あり。全身化学療法後に局所コントロール目的で左乳房切除術施行。以後外来フォロー中に右胸水貯留が増悪し呼吸不全のため緊急入院。直ちにパクリタキセル・ベバシズマブ療法を導入。右胸水は約１か月後には軽快し退院。その後約１年間パクリタキセル・ベバシズマブ療法を外来で継続し安定して経過した。
症例４ 79歳：右局所進行乳癌 呼吸困難となり救急搬送。右胸水貯留著明で縦隔左方偏位あり。直ちに右乳房針生検と右胸水穿刺施行。緊急入院翌日からパクリタキセル・ベバシズマブ療法を導入。約半年間入院治療を継続し右胸水コントロール施行した。以後は外来化学療法に変更。QOLが維持されて１年間にわたり外来治療継続中。
症例５ 71歳：右乳癌術後12年目晩期再発例 右胸水貯留で発症。パクリタキセル・ベバシズマブ療法を導入。右胸水は3週間後にはコントロール可能となり、右胸膜病変も１ヶ月半後には著明に縮小した。

★：優秀ポスター

EP28-201
エリブリンで5年以上病勢コントロールが可能であった転移性乳癌の1例

岐北厚生病院　外科
石原　和浩、杉山　恵みり、小塩　英典、川尻　真菜、森光　華澄、
徳山　泰治

【はじめに】エリブリン（HAL）は進行再発乳癌において生存期間を延長できる化学療法剤で、上皮間葉転換の阻害や癌組織における微小環境の改善効果が示唆されている。今回、5年11ヶ月に渡ってHALを投与し、病勢コントロールが可能であった転移性乳癌症例を経験したので報告する。【症例】44歳女性。呼吸困難を主訴に2008年5月当院初診。皮膚および胸壁浸潤を伴う左進行乳癌（浸潤性乳管癌,ER陽性,PgR陽性HER2陰性）、右癌性胸膜炎、多発性骨転移の診断で入院となった。一次化学療法としてパクリタキセルを開始。胸水は減少し、呼吸困難が改善したため退院した。2008年11月に治療をLH-RHアナログ＋タモキシフェンに変更した。2010年1月に腫瘍マーカー上昇したため、ホルモン剤をアナストロゾールに変更した。2013年5月再度腫瘍マーカーが上昇したため、ホルモン剤を高容量トレミフェンに変更したが効果なく11月に二次化学療法としてカペシタビンを開始し、腫瘍マーカーは低下した。腫瘍マーカーの再上昇、新規骨転移の出現を認めたため、2015年9月三次化学療法としてEC療法に変更した。5コース施行後、出血性膀胱炎を来したため、2016年1月より四次化学療法のHALに治療を変更した。投与開始前のリンパ球数（ALC）は800/μl、好中球・リンパ球比（NLR）は4.1であったが治療経過とともにALCは増加し、NLRは低下した。2017年に原発巣の増悪のため左胸壁に放射線治療（50Gy+10Gyboost）を施行した。2021年10月より気管支肺炎を繰り返すようになったため、2021年11月（HAL開始5年11ヶ月）に治療をフルベストラント＋パルボシクリブに変更したが、この間、癌性胸膜炎の再燃や新規転移病変を認めず、骨転移も増悪傾向を認めなかった。【考察とまとめ】転移再発乳癌に対しHALが発売され10年経過したが、本例の様に長期間奏効している症例が散見される。近年、HALの治療効果とALC、NLRとの関連が報告されており、ALCが高く、NLRが低値の症例に有効例が多いとされている。当科でHALを投与した33例中、3年以上の長期間治療を継続できた症例は本例を含め2例認めたが、いずれも治療開始前のALCは1000以下、NLRは3以上であった。当科の症例では一般の報告とは逆の傾向であったが、症例数が少ないことと、前治療の影響があったものと考えている。

EP28-202
術前S-1投与により病理学的完全奏功を得た高齢者乳癌の一例

[1]仙台市立病院　外科、[2]仙台市立病院　病理診断科、
[3]あすと長町さくらクリニック
寺澤　孝幸[1]、櫻井　遊[3]、谷内　亜衣[1]、福田　かおり[1]、渋谷　里絵[2]

症例は86歳女性、他疾患精査中に受けた体幹部CTで偶然左乳房の石灰化を伴う腫瘤と腋窩リンパ節腫大を指摘され当科紹介。左乳房C区域に2㎝の腫瘤を触知し左腋窩リンパ節腫大あり。MMGで左乳房腫瘤と区域性線状石灰化(C- 5)、USで左C区域に石灰化を伴う2.1㎝の分葉状の腫瘤あり(C-4)、CNBで浸潤性乳管癌、エストロゲン受容体(ER)陽性(TS:3, <10%)、プロゲステロン受容体(PR)陰性(TS:0)、HER2陰性(score2, FISH増幅なし)、KiLI:93%、PD-L1陰性であった。CTでは左腋窩レベルⅠリンパ節に複数の腫大と左鎖骨上リンパ節にも腫大あり。遠隔臓器転移なし。治療前評価ではT2N3cM0、ステージⅢC、Luminal Bと考え、アロマターゼ阻害剤(アナストロゾール)内服を開始するも効果なく、S-1内服(100mg/日、28日内服14日休薬)に変更した。下痢の副作用があり、1ヶ月後からは100mg隔日投与に変更減量し以後の忍容性は良好で、3ヶ月後のCTで主病巣・リンパ節とも著明に縮小したため治療を継続した。6ヶ月後のCTでさらに縮小を確認したのち、左乳房部分切除術＋腋窩センチネルリンパ節生検を施行した。病理所見で左乳腺に2×1㎜の非浸潤癌の遺残あるも浸潤癌成分はなくリンパ節転移なし。術後はS-1内服(80mg/日、隔日投与)を再開し、照射60Gy (乳房・腋窩・鎖骨上・内胸)を行った。
本症例は鎖骨上リンパ節転移を伴う局所進行乳癌で、針生検でER低値、PR陰性のホルモン感受性の低いタイプであり、本来アンスラサイクリン・タキサンによる化学療法を考慮すべき病態であった。高齢のため内分泌療法を開始したが、早期に無効と判断して化学療法への変更を考え、高齢を考慮してS-1を選択した。6ヶ月の投与でMRIでの主病巣の造影病変は消失しCT上腋窩リンパ節もほぼ消失したため切除手術を行ったところ、切除標本の病理所見では、微小な非浸潤癌成分の遺残のみで浸潤癌については病理学的完全奏功でリンパ節転移はなかった(Grade 3、ypTis/ypN0)。S-1はSELECT BC試験の結果よりタキサンに対してOS中央値で非劣性が証明されQOL評価も優れていたため、HER2陰性転移再発乳癌に対する一次化学療法として投与を弱く推奨されている。進行再発乳癌に対するS-1単剤療法の奏効率は30~40%と言われるが、癌病巣摘出例における完全奏功の報告はない。局所進行乳癌の一次薬物療法として奏功後切除手術に移行できる可能性があるがvulnerableな症例ではS-1投与を試す価値があると考える。

EP28-203
S-1が7年以上有効であった再発乳癌の2例

兵庫県立尼崎総合医療センター　乳腺外科
山口　あい、池田　真子、泉　愛、太治　智愛、木曾　未厘乃、諏訪　裕文

【緒言】S-1は、その有効性から、長年に渡って病状が安定する症例を経験するが、S-1の長期投与成績は不明である。当院でS-1が7年以上継続できた症例を経験した。
【症例1】47歳女性、左乳癌、triple negative typeに対して左Bt＋Axを施行した（非特殊型浸潤癌、pT2N1M0 pStage ⅡB)。心室頻拍疑いで治療中でありanthracyclineは投与せず、TC療法を行った。50歳時に創部皮下の局所再発に対して再発巣切除を施行した。51歳時に左鎖骨下リンパ節転移をきたし、放射線照射（60Gy/30Fr）後に、S-1（2週投与1週休薬）を開始した。腎機能低下と併存症を考慮して2段階減量で開始した。開始後2年でHFS（hand-foot syndrome）を認め、長らくGrade1で推移していたが、開始後6年でGrade2となった。開始後6年半で鼻涙管閉塞を認め、涙小管形成手術を施行した。開始後7年で2週投与2週休薬とした。投与開始から7年半継続しているが、病状の進行を認めず、ご本人の希望もあり現在も継続中である。
【症例2】61歳女性、右乳癌、cT2N1M0、luminal typeに対してNAC（FEC、DTX）後に右Bp＋Axを施行した（非特殊型浸潤癌、pT2N3M0 pStageⅢC)。術後に放射線照射、LET投与を行った。66歳時に肝転移、骨転移が出現した。Denosumabに加えEXE、TAM、FULを順に投与したが病状が進行し、再発から10カ月後にS-1（2週投与1週休薬）を開始した。開始後3カ月で下痢のため1段階減量し、5日投与2日休薬とした。開始後1年で肝転移は縮小して同定困難となり、長期に安定した。開始後約1年でHFSを認め、治療中はGrade1の範囲内であったが、手足の皮膚炎やしびれは徐々に増悪した。開始後6年で手足の痒みのため1カ月休薬した。開始後6年半で悪心のため2カ月休薬し、2段階減量で再開した。開始後7年で骨転移が増悪し、palbociclib＋LETに変更した。
【考察】2週投与1週休薬や5日投与2日休薬の投与方法を選択することにより長期間S-1投与継続が可能となった。S-1投与中のHFSはcapecitabineより頻度が少ないと報告されているが、2例共にHFSが増悪した。長期投与のためには投与方法の変更やHFSへの対策が重要である。

EP28-204
カペシタビン内服中に白質脳症を認めた乳癌の1 例

[1]滋賀医科大学　乳腺・小児・一般外科、
[2]地域医療機能推進機構滋賀病院　乳腺外科、
[3]滋賀医科大学地域医療教育研究拠点
辰巳　征浩[1]、冨田　香[1]、北村　美奈[1]、生地　笑子[1]、坂井　幸子[1]、森　毅[1]、
梅田　朋子[2,3]、谷　眞至[1]

【はじめに】5-フルオロウラシル（5-FU）あるいはその誘導体の投与に伴う副作用として、ごくまれに白質脳症が出現することが知られている。本邦でも1982年に5-FU誘導体であるカルモフールによる白質脳症が報告されて以来、これまでに多数の症例報告があるが、発症率はカルモフールによるもので0.026%とされる。5-FUのプロドラッグであるカペシタビンによる白質脳症についてはさらに報告が少なく、これまで国内では数例の報告に留まっており、非常にまれな副作用である。今回我々は、乳癌術後カペシタビン投与中に白質脳症と診断された1例を経験したので、文献的考察を加え報告する。
【症例】44歳女性。左乳癌cT2N1M0 cStageIIB,TNtypeに対し、術前化学療法としてDOC(ドセタキセル),FEC(5-FU,エピルビシン,シクロホスファミド)療法をそれぞれ4コース実施。DOC実施期間中はCTCAE Gradeで四肢浮腫 G2、倦怠感 G2が出現、FEC実施期間中は嘔気 G1、食思不振 G1の出現を認めたが、神経障害を疑う副作用は認めなかった。術前化学療法終了後、左Bt+Ax(II)を施行した。術後病理組織検査で摘出検体内に腫瘍の残存を認めたため、術後1か月目よりカペシタビン(1回1800mg,1日2回内服)を開始した。投与開始5日目にふらつき、構音障害、巧緻障害が出現したため、7日目に当院を救急受診した。頭部MRI(拡散強調画像)で脳梁膨大部、両側大脳白質に高信号域を認め、カペシタビンによる白質脳症が疑われたため、緊急入院となった。カペシタビン投与中止のうえ経過観察を行ったところ、徐々に症状は改善し、入院1週間後にはMRIでも病変部の改善を認め退院となった。退院後1か月経過し、現時点で症状再燃は認めていない。
【考察】カペシタビンによる白質脳症は5-FUによる白質脳症と同様の機序で発症すると考えられるが、これまでの報告では発症時期が5-FUによる白質脳症より比較的早期であり、投与開始1週間以内に起こることが多いとされている。本症例も投与開始6日目に発症している。カペシタビンによる白質脳症はまれであるが注意すべき副作用であると考えられ、早期の薬剤投与中止により回復が見込めることから、早期診断、治療介入が肝要である。

★：優秀ポスター

EP28-205
３次治療でオラパリブが著効したBRCA陽性転移再発乳癌の１例

徳島大学大学院　胸部・内分泌・腫瘍外科
青山　万理子、井上　寛章、乾　友浩、笹　聡一郎、奥村　和正、鳥羽　博明、吉田　卓弘、滝沢　宏光

【症例】53歳，女性．特記すべき家族歴を認めなかった．8年前に他院で右乳癌(Mucinous carcinoma, Luminal HER2 type, cT2N1M0stage ⅡA)に 対し，術前化学療法エピルビシン＋シクロフォスファミド4コース，ドセタキセル/トラスツズマブ4コース施行後，右乳房全切除＋腋窩郭清(level Ⅱ)が施行された．術後，トラスツズマブ14コース施行され，アナストロゾールが投与された．初回手術より５年後，右腋窩リンパ節再発を来し，当院へ紹介受診となった．右腋窩リンパ節郭清(level Ⅲ)が施行し，病理結果は，n(level Ⅰ 12/14, level Ⅱ 3/5, level Ⅲ 7/7), ER(+), PR(+), HER2 2+, FISH陰 性, Ki67 20%であった．術後，PMRTが施行し，タモキシフェン投与を行った．再発巣に対する手術の１年後，多発肝転移を認めた．遠隔転移出現後の1st lineとしてエリブリン投与し，6か月後PDとなった．2nd lineとしてweekly パクリタキセル/ベバシズマブを投与し，3カ月後の画像診断ではSDであったが，6カ月後には肝左葉はほぼ全体が腫瘍に置換され，Th9, L2, 骨盤骨の骨転移，腹膜播種による右水腎症を認めた(RECIST: PD). CEA 5.0ng/mL, CA15-3 48U/mLと上昇を認めた．再発腋窩リンパ節が初回手術時と異なりHER2陰性であったため，BRCA遺伝学的検査を施行したところ，*BRCA2*に遺伝子変異を認め，3rd lineとしてオラパリブの投与を開始した．3カ月後の造影CTで，肝腫大と右水腎症の改善を認めた．多発骨転移巣の溶骨性変化は残存していたが，新規病変の出現を認めなかった．さらに３カ月後のPET-CTでは，肝のFDG集積は消失し，右水腎症は認めず，骨のFDG集積も消失した(RECIST: CR). 腫瘍マーカーは陰性化した．
【考察】2020年度版乳癌診療ガイドラインでは，アンスラサイクリン系薬剤およびタキサン系薬剤既治療後の*BRCA1/2*遺伝子変異陽性進行・再発乳癌患者に対するオラパリブの使用が強く推奨されているが，投与のタイミングについては議論の余地がある．本症例では3rd lineでオラパリブが著効したが，2nd line投与中に病勢が急速に進行したことを考慮すると，再発診断時に遺伝学的検査を行い，オラパリブ導入に備えておくべきであったと考えられた．

EP28-207
オラパリブ治療中に間質性肺炎を発症した再発トリプルネガティブ乳癌の１例

春日井市民病院　外科
古田　美保、山本　美里

進行・再発トリプルネガティブ乳癌（TNBC）に対する主な治療は抗癌剤であるが、近年新たなターゲットに対するコンパニオン診断とともに新規薬剤の選択肢が増えてきている．その１つとしてPARP阻害薬であるオラパリブは、TNBCの約20%とされるBRCA1/2遺伝子変異陽性症例の進行・再発治療に効果が期待される．今回オラパリブ治療中に間質性肺炎を発症した再発TNBCの１例を経験したので文献的考察を加え報告する．
症例は56歳女性．家族歴として母に膵臓癌、乳癌（異時性多発）の既往がある．53歳時、左乳癌（cT2N0M0 cStage IIA）に対し左乳房全摘、センチネルリンパ節生検施行．病理組織診断はInvasive ductal carcinoma, solid type, pT2, f, Ly1, V0, pN0, stage IIA. 最大径 3.0x2.0cm, SLN 0/2, NSLN 0/2, Nuclear grade 3, ER陰性，PgR 陰性，HER2 1+, Ki-67 80%であった．術後化学療法としてdose dense AC 4サイクル、dose dense PTX 4サイクルを施行した．術後1年7か月、多発肺転移と左腋窩から胸筋間、鎖骨下に及ぶリンパ節転移を認めた．一次治療としてAC 4サイクル施行し、肺転移、リンパ節転移ともに縮小した．オラパリブのコンパニオン診断ではBRCA2変異陽性、またアテゾリズマブのコンパニオン診断では乳癌PD-L1も陽性を呈した．二次治療としてオラパリブを選択し、治療開始後2か月のCTでは肺転移、リンパ節転移ともに指摘できなくなりCRと評価した．オラパリブ治療開始後5か月倦怠感とふらつきの訴えあり、高度貧血（Hgb 4.1g/dl：Grade 4 /CTCAE v5.0）および白血球・好中球減少（WBC 1100/mm^3, neut 792/mm^3：Grade 3)を認めた．オラパリブを中止し輸血（RBC 8単位）を行い自覚症状は改善した．その10日後38℃発熱、喀痰を主訴に受診され、CTにて両肺のびまん性すりガラス状病変を新たに認め間質性肺炎と診断した．PSL30mg/dayより開始し、外来通院での治療で症状は改善しPSLを漸減した．経過より間質性肺炎の原因としてオラパリブが疑われ再投与は行わず、間質性肺炎発症から2か月後アテゾリズマブ＋nab-PTXに治療を変更した．その後6か月肺炎の再燃なくCRを維持している．

EP28-206
乳癌脳転移に対してオラパリブが著効した一例

国立国際医療研究センター病院
浅妻　和樹、下村　昭彦、河村　雪乃、谷山　智子、清水　千佳子

【背景】生殖細胞系列*BRCA1/2*遺伝子変異陽性(g*BRCA1/2*mt)HER2 陰性転移乳がんにおいてオラパリブは標準治療の１つである。オラパリブは分子量が小さく脳脊髄液移行性が良いことが期待されているが、乳がん脳転移に対するオラパリブの有効性の報告はまれである。全脳照射後の脳転移の再増大は治療に難渋するケースが多く、エビデンスが乏しい中でも、薬物療法を選択せざるを得ない状況がある。
【症例】症例は閉経前30歳台後半の女性で、20XX-5年出産後授乳期にホルモン受容体陽性HER2陰性乳癌（ER 5+2=7 PgR 2+2=4, HER2 2+(FISH陰性）Ki67 42.9%）cT4bN3M1 cStageIV（多発リンパ節転移（左腋窩・胸骨傍リンパ節）多発肝転移、多発骨転移（Th7椎体、Th11椎弓、仙骨））と診断された。１次治療としてFEC療法(5-FU 500mg/m^2 + エピルビシン100 mg/m^2+ シクロホスファミド500 mg/m^2 3週毎)による治療を9コース行い、その後パクリタキセル80 mg/m^2毎週法(3週連続投与1週休薬)による治療を行なっていたが、14コース目に化学療法誘発性末梢神経障害のため中止した。20XX-2年2次治療としてフルベストラント(500 mg 4週毎)+アベマシクリブ(150mg BID) +LHRHアゴニストによる治療に変更した。20XX-1年1月に当院救急外来を嘔気嘔吐の主訴で受診した際、頭部CTにより頭蓋骨転移、髄膜播種疑いが指摘されたが、髄膜播種の確定診断には至らず現行治療を継続した。20XX-1年12月に意識障害で救急搬送され、頭部CT、全脳MRIを撮影し、臨床像と画像所見から脳転移・髄膜播種と診断した。脳転移に対して全脳照射(30Gy/10回)施行後に、全身治療としてカペシタビン(825mg/m^2BID 3週連続投与1週休薬)を導入したが、導入後３ヶ月目に汎発性帯状疱疹を発症したため治療を中断した。中断１ヶ月後に欠伸発作があり、全脳MRIで髄膜播種の増悪が疑われた。オラパリブの適応を判断するために*BRCA*遺伝学的検査を実施したところg*BRAC2*mtであったため、20XX年5月よりオラパリブ(300mg BID)による治療を開始した。オラパリブ開始３ヶ月後の全脳MRIで脳転移は縮小を認め、開始５ヶ月後の全脳MRIでは脳転移はCRとなった。
【まとめ】g*BRCA2*mtを伴う乳癌脳転移に対してオラパリブが著効した一例を経験した。

EP28-208
Luminal A, pStageIA 浸潤性乳管癌が術後１年で腹膜播種を来した症例第２報：BRCA変異陽性

[1]たなか乳腺・外科・内科クリニック、[2]九州大学別府病院外科、
[3]九州大学別府病院内科、[4]九州大学別府病院病理
田中　文明[1,2]、増田　隆明[2]、安東　由貴[2]、三森　功士[2]、奥村　祐太[3]、東保　太郎[4]

【前回の発表】６０代前半女性。乳癌検診で左Ｃ領域に多形性石灰化集族を認め当院受診。乳腺エコーで所見を認めなかったために、他院にてマンモトーム実施、浸潤性乳管癌と診断され、九大別府病院にてBp+SN, IDC, 腫瘍径12mm, NG2, f, ly1, v0,断端陰性、ER+(TS8), PgR-(TS0), Her2(-), Ki67:10.5%,SN-(0/2)。術後放射線治療、アナストロゾール投与。術後１年目の経過観察CT,明らかな異常所見は認めなかった。術後１年３ヶ月目の外来時の血液検査で、CA15-3が122 U/ml急上昇したため、PET-CTを実施、ダグラス窩にFDG集積を伴う腹水貯留、別府医療センター産婦人科受診、子宮単純摘出術＋付属器摘出術を受け、病理検査で乳癌の腹膜播種と診断、術後１年６ヶ月後からパルボシクリブ＋フルベストラント投与を開始した。開始後３ヶ月でCA15-3は正常化した。
【続報】治療がPDとなり、術後２年目からエリブリン、術後2年6ヶ月目からEC ８コース実施、術後３年目からベバシズマブ＋wPTX、３ヶ月でPD。治療中に腫瘍組織遺伝子検査を実施、BRCA2変異陽性と診断された。腫瘍内科に転科、術後３年３ヶ月からオラパリブ投与開始、腹水減少、腫瘍マーカー減少を認めたが６ヶ月後にPD、術後３年１１ヶ月からS-1投与、４年１ヶ月後からアベマシクリブ＋フルベストラントに変更、適宜腹腔穿刺による腹水コントロール実施していたが、PS不良。経口摂取困難となり緩和治療開始、術後４年３ヶ月ホスピスで永眠された。
【考察】Luminal A, pStageIA IDCの術後１年腹膜播種患者さんへの治療を行った。ホルモンレセプター陽性、BRCA2遺伝子変異陽性を認め、有効と判断される薬剤は最も多種に選択することができ、そのほとんどを投与することができた。しかしながら病状進行を阻止することはできなかった。多剤抵抗性乳癌に対してオラパリブ単剤投与で臨床効果を発揮することが示された。貴重な症例を経験させていただきました。患者さん、ご家族、治療チームに感謝します。

★：優秀ポスター

EP28-209

維持透析中に術後補助化学療法(EC followed by Docetaxel療法)を施行したTriple Negative乳癌の一例

[1]東京都保健医療公社大久保病院　外科、
[2]東京都保健医療公社大久保病院　病理科、[3]東京医科歯科大学病院　乳腺外科
佐藤　栄吾[1]、原　正武[1]、長内　孝之[1]、迫間　隆昭[2]、中川　剛士[3]

血液透析中の担癌患者に対する化学療法の報告は少なく、安全性に関するデータも乏しい。抗癌剤の代謝特性や透析除去率を考慮しながら、症例報告などの文献を参考にレジメンの投与量を決定しているのが現状である。今回我々は、慢性腎不全にて維持透析中の患者に対して、術後補助化学療法としてEC followed by Docetaxel療法を施行したTriple negative乳癌の一例を報告する。
症例は44歳、女性。2013年に慢性腎不全にて透析導入し、週3回の維持透析(左前腕に内シャント)を施行中。2021年1月、増大傾向のある左乳腺腫瘤を主訴に、当科受診。精査の結果、左乳癌T2N0M0 StageIIAと診断し、同年3月に左乳房全切除術、センチネルリンパ節生検を施行。病理組織診断はInvasive ductal carcinoma, pT2(30mm), pN0(sn), LY0, V0, NG3, HGIII, ER(-), PgR(-), HER2(0), Ki67 陽性率 60% で、Triple negative乳癌であった。術後補助療法として抗癌剤治療を希望されたため、慢性腎不全に伴う抗癌剤の減量が必要であり、期待される再発リスク減少が得られない可能性と透析に伴う合併症の悪化について十分な説明を行った上で、EC followed by Docetaxel療法を予定し文献を参考に投与量を決定した。Epirubicin (90mg/m^2)は透析では除去されず肝代謝が約80%なので、20%の減量とした。Cyclophosphamide (600/m^2)は透析で除去され肝代謝でもあるが、その代謝報告のデータが様々であるため至適投与量は不明とされ、腎不全によるCYP3A4の薬物代謝能の低下も考慮し、25%の減量とした。Docetaxel (75mg/m^2)は透析で除去されないが、ほぼ100%肝代謝であり減量は考慮しなかった。抗癌剤投与はいずれも非透析日に外来で行い、ペグ・フィルグラスチムを併用した。EC療法はアプレピタント内服を行い、3週おきに4サイクルを完遂した。Docetaxel療法も3週おきに4サイクルを完遂できたが、Grade3の貧血の副作用を認め、後半の2サイクルは1週間の延期となったものの、輸血は必要としなかった。ペグ・フィルグラスチム併用により重篤な好中球減少は回避できたが、腎性貧血の影響もあり貧血の回復が遅れた点が健常者の場合と異なっていたが、それ以外では安全に施行できた。

EP28-210

手術直前にSOS(Sinusoidal Obstruction Syndrome)を経験した術前化学療法後乳癌の１例

[1]足立乳腺クリニック　乳腺外科、[2]足立乳腺クリニック　乳腺内科、
[3]京都第一赤十字病院　消化器内科、[4]京都第一赤十字病院　病理診断科
柏葉　匡寛[1]、田中　彰恵[2]、高橋　優子[1]、上田　知佳[1]、藤井　秀樹[3]、
稲森　理[4]、浦田　洋二[4]

【症例】50代女性、MMGの石灰化フォロー中に腫瘤影出現、精査にてcT2N1M0 Stage IIB(IDC, Grade3,ER>90%PgR20-30%HER2:1+ Ki67:30-40%)のLuminal Bタイプ乳癌の診断、NAC(ddECx4-ddPTXx4)を実施し第161病日治療効果判定PRにて手術予定としたが同日採血で肝機能障害(AST/ALT/T-Bil 142/271/0.2)が指摘され、肝庇護薬を経口および静注で投与、その後の第167病日再診時さらに肝機能悪化(AST/ALT/T-Bil 280/582/0.5)を認めたため、総合病院消化器内科に紹介入院となった。第169病日速やかに肝生検と肝庇護薬の強化が開始され、その後病理学的にSOSの診断に至った。NACの治療効果を維持するため内科担当医と相談の上で8日間の入院後退院、当院外来で肝庇護継続し経時的に肝機能の改善(AST/ALT/T-Bil 77/123/0.6)を確認し、第190病日にBt+Axを実施、術翌日も肝機能の悪化は観察されず(AST/ALT/T-Bil 58/93/1.1)、クリニカルパス通り退院となった。
【考察】SOSは癌化学療法では造血幹細胞輸血の15%程にみられる重篤な肝類洞血管内皮の障害で血小板減少・肝腫大・腹水・黄疸を伴い、急激な進行では致死的となる。診断は上記臨床所見と肝生検、リスクファクターは肝・肺の基礎疾患、年齢、血液悪性疾患、治療法は肝庇護(ウルソデオキシコール酸、グリチルリチン・グリシン・システイン配合剤、ステロイド等)が一般的であるが重症例にはディフィブロチドが適応となる。一般にSOSは乳癌化学療法では稀で、1990年代の超大量化学療法と造血幹細胞輸血での重篤な有害事象として報告されていたが、最近ではT -DM 1の長期投与での報告が散見される。本症例ではSOS発症に関わるリスクファクターは化学療法薬以外認められなかったことから通常の外来化学療法のintensityであっても化学療法中・後の急激な肝障害ではSOSを除外診断に入れる必要がある。肝庇護薬の投与と肝障害の変遷、肝細胞の更新速度(約１ヶ月)を考慮すると薬剤の奏効より傷害された肝細胞のクリアランスにより検査値は改善された可能性が高い。治療中にSOSを疑った場合は速やかな当該薬剤の中止が最優先され、専門家による肝生検による診断と肝庇護、重症時ディフィブロチド投与が推奨される。

EP28-211

視力低下を伴う乳癌副鼻腔転移に対して集学的治療が奏功した１例

[1]福島県立医科大学医学部　乳腺外科学講座、
[2]福島県立医科大学医学部　病理病態診断学講座
村上　祐子[1]、東條　華子[1]、阿部　貞彦[1]、星　信大[1]、野田　勝[1]、岡野　舞子[1]、
立花　和之進[1]、吉田　清香[1]、喜古　雄一郎[2]、橋本　優子[2]、大竹　徹[1]

【症例】39歳、女性【既往歴】特になし【家族歴】母方祖母 喉頭癌。乳癌・卵巣がん家族歴なし【現病歴】半年ほど前から左乳房腫瘤と痛みを自覚していた。20XX年9月18日に左乳房の皮膚発赤を伴う腫瘤を主訴に近医外科受診し針生検施行された。針生検から10日後に左視力低下あり近医眼科受診し、一過性虚血の疑いで内服薬処方された。さらにその3日後に右視力低下を自覚した。10月8日に急激な視力低下あり近医脳神経外科受診し、頭部MRIで蝶形洞から後篩骨洞に占拠性病変を認め視神経を圧排していた。同日当院耳鼻科、脳神経外科紹介となり、当院で行われたCT検査で左乳房腫瘤、腋窩リンパ節転移を認めたため当科紹介となった。脳神経外科で副鼻腔腫瘍の生検が行われ、乳癌の転移の診断であった。右視力は矯正視力で0.05、左は光覚なく高度視神経障害があり、早期の治療介入が必要と考えられ、放射線治療を先行した。その間に全身精査を行い多発リンパ節転移、多発肺転移、胸膜転移、多発骨転移を認めcT4bN3aM1、cStage4の診断に至った。前医乳房針生検結果はER Jscore 3b、PgR Jscore 2、HER2 1+、Ki67 90%、Luminal B likeであった。放射線照射を行いながらweekly paclitaxel療法、denosumab投与を開始した。2コース目で右視力は矯正視力で1.3程度まで回復し、局所の縮小も認めた。その後、脳転移巣がHER2陽性と判明し、現在抗HER2療法、化学療法を継続中である。【考察】副鼻腔の悪性腫瘍は全悪性腫瘍の1%以下で頭頸部癌では約3%を占めるとされる。転移性副鼻腔腫瘍はそのうちの1%程度と比較的稀である。原発巣は腎癌の転移が48.7%と最も多いとされ、ついで肺癌が12%、乳癌が9.7%との報告がある。今回乳癌の副鼻腔転移症例を経験したので文献的考察を加えて報告する。

EP28-212

乳癌骨転移加療中に発症したゾレドロン酸によるFanconi症候群の一例

[1]三河乳がんクリニック　薬剤部、[2]三河乳がんクリニック　乳腺外科
佐々木　俊則[1]、水谷　三浩[2]

【背景】乳癌骨転移治療において,ゾレドロン酸水和物(ZOL)は骨関連事象(SRE)などを予防することが可能であり汎用されている.本症例は,ZOLを長期投与中にAbemaciclib(Abe)による軽度クレアチン値(Cre)上昇を認め,副作用によりPalbociclib(Pal)へ変更後もCre上昇し,ZOL誘発性のFanconi症候群と診断された1症例を報告する.
【症例】症例は57歳女性で,X-5年2カ月左乳がんと診断され,乳房部分切除術を施行された.その後,ホルモン治療を5年間施行し,終了した2カ月後に多発骨転移と診断され化学療法とZOLが開始された.ZOL開始時の Cre,推算糸球体濾過量(**eGFR**) は正常値であり,合併症はなく,癌性疼痛を認めた.X+4年2カ月Abe+レトロゾールが開始され,徐々に Cre 1.03mg/dLと軽度上昇を認めたが,腎機能障害はなかった.Abeは病勢進行を抑えていたが,悪心嘔吐によりPalへ変更された.X+5年3カ月Pal開始後より徐々にCreが上昇し,X+5年10カ月でCre1.62mg/dL, eGFR25.6mL/分/1.73m^2, K 2.2mEq/Lと低値を認め,体動困難などの症状が出現したため緊急入院となった.入院時には, Cre2.27mg/dL,eGFR18.3mL/分/1.73m^2,K1.7 mEq/L,Ca7.8 mEq/L,IP1.1 mEq/Lと高度腎機能障害,電解質異常を認めさらに,重炭酸イオン12.8mmol/L,尿糖3+,アミノ酸尿を認めたため薬剤性Fanconi症候群と診断された.緊急補正を行い症状や電解質異常は改善したため2週間で退院可能であった. Fanconi症候群と診断されてから, 約9.5カ月後に内服薬剤はすべて終了し軽快と診断された.
【考察】ZOLによる腎機能障害は5%以上で認められるが,grade3以上の発現率は低いためFanconi症候群を呈した報告は稀である.ZOLによる腎機能障害のリスク因子は,年齢(65歳以上),非ステロイド性抗炎症薬や,シスプラチンの併用,糖尿病の併発や多発性骨髄腫において頻度が高い.さらに, ZOLの投与回数や2年以上の長期使用で腎機能障害の頻度が高くなる.また,本症例ではAbeの影響によるCre上昇のため, 判断が難しかった.最近の分子標的薬は様々な副作用を併発するため要注意である.このため,薬剤師によるプロトコールに基づく薬物治療管理を導入し,併用薬剤の影響と対応方法など多職種による連携を構築している.

★：優秀ポスター

EP28-213

ドーズデンスパクリタキセル療法に ペグフィルグラスチムは必須か？ ―２症例報告－

[1]和泉市立総合医療センター　乳腺外科、
[2]和泉市立総合医療センター　腫瘍内科、[3]和泉市立総合医療センター　看護部
手塚　健志[1]、高田　晃次[1]、永森　瑞城[1]、白井　雅美[3]、松山　しま子[3]、
大田　隆代[2]、中野　雄介[2]

ドーズデンス(dd)での周術期乳癌化学療法（ケモ）レジメン登場により，乳癌の生存期間の延長が証明されている．Ddでのアンスラサイクリン＋シクロフォスファミド(A)ではペグフィルグラスチム（peg-G）の併用が必須ではあるが，ddパクリタキセル（PTX）も同様に併用を前提条件とされてはいる．しかしながら，peg-G併用で発熱性好中球減少症（FN）のリスクが下がり安全にddケモが施行できる反面，副作用では背部痛が19.1%，関節痛が14.2%、頭痛が8.4%の頻度でインタビューフォームで報告されており，患者のQOLを保てているとは断言できない．また，単施設前向きシングルアームの研究でもddPTXをpeg-G併用なしで完遂できたとの報告もある．このことより当施設でも2021年8月より２例のpeg-G併用なしでddPTX施行例を経験したので報告をする．
症例1: 40歳　T3 N1 M0 LuminalB like乳癌．ddAのあとddPTXを開始．FNを未然に防ぐため採血を１クール目はday1, 8, 12に施行，2クール目以降は前クールのday 12のみに施行し好中球数を確認した．ddPTX投与時の好中球数は7700，1クール目day8は2492，2クール目2日前は2601，3クール目2日前は2247，4クール目2日前は1962，そのday24には2335に回復．FNは認めず．有害事象（AE）は，末梢神経感覚ニューロパチー（PN），関節痛・筋肉痛がG1であった．レジメン投与遅延は認めず．
症例２：37歳　T3　N3c　M0　トリプルネガティブ乳癌．採血の頻度は症例１と同様．
ddPTX投与時の好中球数は6013，1クール目day8は3497，2クール目2日前は2691，3クール目２日前は4277，4クール目2日前は2103，そのday17は1200であった． FNは認めず．AEはPNがG2，関節痛・筋肉痛がG1であった．レジメン投与遅延は認めず．
考察：２症例ともFN発症は認められなかったものの，クール数を増すごとに段階的に好中球数が減少していた．そのため，ddPTX １コース前のベースライン好中球数値が高いから完遂できた可能性もある．
結論：ddレジメンは原則peg-G併用前提ではあるが，ddPTXでは省略も考慮しうる．
それによりpeg-GでのAEを回避し，日常生活の質の向上および医療経済的にも有利な可能性もありうる．

EP28-214

乳癌術後化学療法中にペグフィルグラスチムによる薬剤誘発性大動脈炎を発症した一例

関西労災病院　乳腺外科
菊守　香、堀　亜実、柳川　雄大、大島　一輝

症例は47歳女性。左乳癌cT2N3aM0 cStageⅢCに対して左乳房切除術＋腋窩リンパ節郭清＋小胸筋合併切除（Patey法）を施行した。pT2N1aM0 pStageⅡA、ER(-)、PgR<1%、HER2(-)、MIB-1 80.4%の診断で術後補助化学療法（wPTX-AC）+PMRTの方針となった。
AC1コース目のday3に発熱性好中球減少症の発症予防として持続型G-CSF製剤（ペグフィルグラスチム）を投与したが、day10より38度以上の発熱を認めday15に当科外来を受診した。血液検査では白血球10900 /ul、CRP17.0 mg/dlと炎症反応の亢進を認め、胸部単純CT検査では弓部大動脈の壁が肥厚し周囲との境界も不明瞭になっており大動脈炎が疑われ、精査加療目的に入院となった。入院時、各種培養検査は陰性であったが何らかの細菌感染も完全には否定できない状況であり抗生剤の投与を開始した。入院後、経時的に熱型は改善し血液検査でも炎症反応の低下を認めたため、入院4日目に抗生剤投与は終了した。同日の胸腹部造影ＣＴ検査では、大動脈弓部の壁肥厚は残存していたが、明らかな悪化傾向はなく無治療で経過観察とした。入院14日目にガリウムシンチグラフィとフォローのCT検査を行うと、ガリウムシンチグラフィでは大動脈周囲にガリウムの異常集積を認めず、ＣＴ検査では当初認めていた血管壁の肥厚は消失していたため、入院15日目に退院とした。その後ペグフィルグラスチムは中止の上、化学療法を再開しているが症状の再燃は認めていない。以上より、ペグフィルグラスチム投与中止および無治療経過観察で軽快したことから、ペグフィルグラスチムによる薬剤誘発性大動脈炎と診断した。ペグフィルグラスチムの添付文書には重大な副作用として大型血管炎が記載されており、国内でも少数例報告されている。今回我々はペグフィルグラスチムによる薬剤誘発性大動脈炎症候群の1例を経験したので若干の文献的考察も含めて報告する。

EP28-215

術前化学療法施行時にペグフィルグラスチムが原因と考えられる大動脈炎を発症した一例

公益財団法人山梨厚生会　山梨厚生病院　外科
柚本　俊一、飯塚　恒

症例は62歳女性、左乳房C領域に直径25mm大の腫瘤を自覚し来院した、針生検の結果は浸潤性乳管癌T2N0M0、triple positive typeであった。本人と相談の上術前ベルツズマブ/トラスツズマブ/ドセタキセル(PER/HER/DTX)併用療法を行うことにした。
初回治療10日目に39度の発熱を認めた。（来院せずに解熱剤で様子を見た。）発熱性好中急減少症と判断し２クール施行後二日目にペグフィルグラスチムを投与した。投与後より微熱と倦怠感があり２ｋｒ施行後１０日目には３８度を超える発熱あり１２日目に受診した。この時点で白血球数の増多、CRPの著名な上昇と肝機能の悪化を認めた。原因究明のため胸腹部CTを施行したところ弓部から下行大動脈移行部に大動脈周囲の脂肪織濃度の上昇が認められ大動脈炎が疑われた。尚この時点で乳癌の腫瘤は消失していた。GCSF関連の大動脈炎の可能性を第一に考え抗生剤併用にてプレドニゾロンを３０ｍｇ/日から経口投与を開始した。その後順調に回復し１０日間で退院をした。その後ドセタキセルを減量しＧＣＳＦは使用せずPER/HER ５ｋｒ、DTXは総量４０５ｍｇを投与した。（当初の予定４４０ｍｇ）
術前化療後に左のＢｐ＋ＳＮＢを施行した。手術標本ではpathological CR,n0,化学療法効果判定Grade3であった。術後は患者様と相談しパージェタ/ハーセプチンを通算一年投与した。
ペグフィルグラスチムの登場は癌の補助化学療法においてＦＮを回避できて所定の治療を完遂出来るという大きなメリットを有している。今後も使用が増加すると思われ、それに伴いこのような大血管に動脈炎を併発する症例も増加するのではと懸念される。
報告によればＨ27/4 ～ H30/3の三年間でペグフィルグラスチム１１例(年間４７００人使用)、フィルグラスチム１例（年間三万人使用)、ノイトロジン２例（年間１２０００人使用）にこのような所見が見られたと喚起されている。すべてのＧＣＳＦで起こっているが死亡例の報告は無くステロイド投与等で軽快しているという。しかし中には大動脈解離が続発したとの報告もあり、化学療法を提供する側としてＧＣＳＦを使用する上で認識しておくべき重要な副作用だと考え報告することにした。

EP28-216

化学療法中にペグフィルグラスチムによる薬剤性大型血管炎を発症した乳癌の１例

[1]高知大学医学部附属病院　医療人育成支援センター、
[2]高知大学医学部附属病院　乳腺センター
佐藤　拓弥[1]、杉本　健樹[2]、沖　豊和[2]、小河　真帆[2]

【はじめに】癌化学療法中に発熱性好中球減少症（febrile neutropenia：FN）の発症リスクが高いレジメンや患者に対し，持続型G-CSF製剤のペグフィルグラスチム(Peg-GCSF)の予防投与が推奨されている．一方で稀ではあるがG-CSF製剤の投与後に大型血管炎を発症した報告がある．今回我々はPeg-G-CSFの投与後に嗄声を主訴に発症した薬剤性大型血管炎の症例を経験した．
【症例】患者は73歳の女性。前医で右乳癌に対し乳腺円状部分切除＋センチネルリンパ節生検が施行 (pT1 pN0(sn) M0，Stage Ⅰ，浸潤性乳管癌(硬性型)，Triple negative type)後、当院での治療を希望して紹介された．術後2か月目よりTC療法(Docetaxel 75mg/m2 + Cyclophsphmide 600mg/m2)を開始し，FNの一次的予防目的にPeg-G-CSFが投与された． 9日後に嗄声および38.0℃の発熱を認め救急外来を受診した．WBC 17700 /μLと上昇していたのでFNは否定的で，咽頭炎の診断で経過観察となった．しかし、その後も症状が持続し，2日後に当科を受診した際には39.0℃の発熱に加えWBC 19700 /μL，CRP 15.32 mg/dLと上昇を認め、精査加療目的に入院した。単純CTでは右鎖骨下動脈を中心に上縦隔炎が疑われ，抗菌薬(TAZ/PIPC)投与を開始した．入院4日目にはWBC 11700/μLと低下したが，CRPは14.99 mg/dLと依然高値であった。血液培養は陰性で抗菌薬への不応性を考慮すると，薬剤性の炎症が鑑別に挙がった．同日中に造影CTで追加評価すると，上縦隔の脂肪織濃度の上昇に加え両側鎖骨下動脈と右総頸動脈の壁肥厚を認め，Peg-G-CSFによる薬剤性大型血管炎と診断した．膠原病内科に診察依頼したところ，入院6日目にはCRP 9.43 mg/dLと低下傾向でありステロイド投与は行わず経過観察とした．その後徐々に解熱し，嗄声，CRPは改善した．入院15日目の造影CTで両側鎖骨下動脈の壁肥厚の改善を確認し退院した．
【考察とまとめ】G-CSF誘発性大型血管炎の原因としてPeg-G-CSFが最も多く，G-CSF製剤投与後平均5日で発症するとされる．好発部位は胸部および腹部大動脈，頸動脈，鎖骨下動脈で，本症例も概ねこれに当てはまる．また嗄声は右鎖骨下動脈の炎症が波及した一過性の反回神経麻痺と考えられる．ステロイド治療が著効するが無治療で改善する症例も報告されており，本症例も経過観察で改善した．癌化学療法中に嗄声と発熱，炎症反応の所見を認めた場合は，感染症だけでなく大型血管炎も考慮する必要がある．

★：優秀ポスター

EP28-217
ペグフィルグラスチムによる薬剤誘発性血管炎を発症した乳癌の一例

[1]京都市立病院機構　京都市立病院　乳腺外科、
[2]京都市立病院機構　京都市立病院　看護部
西村　祥子[1]、何　佳曦[1]、末次　弘実[1]、森口　喜生[1]、荻野　葉子[2]

【はじめに】
ペグフィルグラスチムは、癌化学療法による発熱性好中球減少症の発症リスクが高い患者において予防投与が推奨されている。ペグフィルグラスチムの有害事象としては、骨痛、発熱、間質性肺炎などが挙げられるが、その他の重大な副作用として大型血管炎が2018年6月に添付文書に追記された。今回、我々はペグフィルグラスチムの投与により薬剤誘発性血管炎を発症したと推察される一例を経験したので報告する。
【症例】70歳台女性
【既往歴】高血圧症、甲状腺癌術後(10年前)、肺癌術後(2カ月前)
【治療経過】20XX年3月に左乳癌に対し左乳房切除＋センチネルリンパ節生検施行。術後病理結果はpT1N0,cM0,pStageI,ER(-),PgR(-),HER2(Score1)であった。20XX年4月より術後補助化学療法としてTC療法(Docetaxel75mg/m2,cyclophosphamide600mg/m2)を開始した。Day4にペグフィルグラスチムを投与、day14から発熱と倦怠感を認め、day15救急外来を受診し発熱、CRP高値(22.56mg/dl)の精査加療のため入院となり、抗生剤投与を開始したが、発熱は継続した。day18に造影CTを施行したところ大動脈弓部～下行大動脈、右腕頭動脈～右総頚動脈、鎖骨下動脈、左鎖骨下動脈に壁肥厚を認めたため、ペグフィルグラスチムによる大型血管炎を考え、同日よりプレドニゾロン(PSL)20mg(0.5mg/kg/day)の投与を開始した。Day19からは解熱し、CRPも改善を認めた。Day25に造影CTを再検したところ、血管の壁肥厚の改善を認めたため、Day27よりPSLを5mgずつ漸減し、day35に終了したが、症状の再燃なく経過した。
【まとめ】
ペグフィルグラスチムにより大型血管炎を発症し、PSLが著効した一例を経験した。化学療法中に発熱とCRP上昇を認めた場合、発熱性好中球減少症や感染症以外にも血管炎を考慮する必要があると考えられた。若干の文献的考察を加え報告する。

EP28-218
乳癌に対する術後補助化学療法中にG-CSF関連大型血管炎を発症した一例

JA尾道総合病院　乳腺外科
金子　佑妃、吉山　知幸

【はじめに】持続型G-CSF製剤 ペグフィルグラスチムは2014年の認可以来、安全な外来化学療法のために重要な薬剤となっている。2018年6月に添付文書の重大な副作用の項に大型血管炎が追加された。今回、乳癌術後補助化学療法中にペグフィルグラスチムにより大型血管炎を発症した一例を経験したので報告する。
【症例】46歳女性。右乳癌 cT1cN0M0 Stage Ⅰ (Luminal A)に対して、Rt. Bp + SN(3/4)→Ax(Ⅱ) を施行した。術後診断は、pT1cN2aM0 StageⅢA, IDC(sci), pLy0, pV0, n(4/14), ER + , PgR + , HER2(-), Ki-67 5% であった。術後補助化学療法として、EC療法(Epirubicin+ Cyclophosphamide)とDTX(Docetaxel)施行する方針とした。EC4コース目のday3にペグフィルグラスチムを初めて使用した。Day14から発熱あり、Levofloxacin内服するも改善なく39℃まで上昇を認めた。頸部リンパ節腫脹が出現し、倦怠感が持続して食事摂取困難となったため、day17に当院を受診して同日緊急入院となった。入院時の血液検査で炎症反応上昇(WBC 10400/μL, CRP 14.31 mg/dL)を認め、感染を疑い広域抗菌薬で治療を開始した。白血球数は速やかに正常範囲まで低下したがCRPは横ばいで経過し、入院後からの頸部から胸部の違和感と発熱が持続した。バイタルと身体所見からG-CSF関連大型血管炎を疑い、day20に造影CTを撮影したところ、右優位に総頸動脈から内頚動脈、大動脈弓部の壁肥厚や周囲の脂肪織濃度上昇を認めた。循環器内科と協議の結果G-CSF関連大型血管炎と診断して患者にステロイド治療を提案したが、症状が改善傾向であることから無治療経過観察を希望した。day23に解熱を得て、day24に退院した。退院後に造影CTで血管炎の改善を確認した後に術後補助化学療法を再開し、現在DTXを完遂している。G-CSF関連大型血管炎について現時点では頻度やメカニズムは不明であるが、診断のためには臨床経過や症状から本副作用を疑い、画像検査を行うことが重要である。本症例の臨床経過に診断と治療について若干の文献的考察を加えて報告する。

EP28-219
乳癌化学療法中Pegfilgrastim投与により大動脈炎を発症した1例

藤田医科大学　医学部　乳腺外科学講座
戸田　洋子、平田　宗嗣、肥後　直倫、喜島　祐子

【背景】Pegfilgrastim は G-CSF製剤(持続型顆粒球コロニー形成刺激因子製剤)で化学療法中の発熱性好中球減少症の予防投与に用いられる。乳癌の術前化学療法中に大動脈炎を発症し，その原因がPegfilgrastimと考えられた症例を経験したため報告する。
【症例】64歳，女性。右乳房腫瘤自覚し受診。精査にて、主病巣Invasive ductal carcinoma、右腋窩リンパ節metastatic carcinoma、閉経後右乳癌cT1(16mm)N1M0 cStageIIA Luminal typeの診断で術前化学療法の方針となる。dose-dense AC(ddAC) 4コース、DTX 4コースを予定し、両レジメンともに2日後にPegfilgrastim投与予定とした。ddAC 4コースは減量・遅延なく投与を終了した。ddAC 4コース投与後21日目にDTX 1コースを投与し、2日後にPegfilgrastim投与した(day1)。Day4に感冒症状出現し、day7に深呼吸で増悪する胸部痛出現。CRP 4.2。day11に胸部痛が残存し、CRP 7.4と上昇認めたため、CT施行。大動脈弓部に血管炎が認められた。感染性動脈瘤、巨細胞性動脈炎、薬剤性大動脈炎が鑑別に挙げられ、VCM+PIPC/TAZで加療開始したが、血液培養が陰性であったことからday18に抗菌薬を投与中止した。巨細胞性動脈炎も疑われたため、免疫抑制薬、生物学的製剤、PSL導入も検討されたが、無治療で自然寛解の傾向を認めたことより追加治療を行わず経過観察の方針とした。Day25に画像上の炎症所見が改善し、day30にはCRPも正常化したことから、day31に自宅退院となった。【考察】Pegfilgrastimによる大動脈炎の報告は稀である。作用機序はG-CSFが炎症性サイトカイン産生を惹起し動脈硬化や動脈瘤，動脈炎を引き起こす可能性が示唆されている。治療法はステロイドが選択されることもあるが、予後は比較的良好である。本症例はPegfilgrastimの投与中止で保存的に改善が得られた。【結語】Pegfilgrastimが原因と考えられる大動脈炎を発症した乳癌の一例を経験した。Pegfilgrastim投与後の胸痛の原因として大動脈炎も念頭に置く必要がある。

EP28-220
乳癌化学療法中に発症したG-CSF製剤関連大型血管炎の３例

長岡赤十字病院　外科
庭野　稔之、島影　尚弘

【症例1】37歳、女性。右乳癌に対しBt+SN→Axを施行、pT2N1aM0、pStageIIB、ER陰性、HER2陰性の診断であった。術後補助化学療法としてEC4コース施行後、DTX1コースのDay8で好中球減少を認め、フィルグラスチムを使用した。Day17に右頸部痛、微熱、炎症反応軽度高値、Day22にCTで右総頸動脈周囲のわずかな濃度上昇を認めた。8日間延期されたDTX2コースのDay3にペグフィルグラスチムを使用し、Day10より発熱、炎症反応高値、CTで大動脈～腕頭・鎖骨下動脈の血管炎を認めた。Day14よりPSL50mg内服を開始し、奏功後に10mgまで漸減、20日間の遅延となったが、化学療法をwPTXに変更して完遂した。その間にPSLは漸減終了した。【症例2】71歳、女性。右乳癌に対しBt+SN→Axを施行、pT2N1aM0、pStageIIB、ER陽性、HER2陰性の診断であった。術後補助化学療法としてEC4コース施行後、DTX1コースで好中球減少を認めた。DTX2コースのDay3にペグフィルグラスチムを使用し、Day7より発熱、Day15に頸胸部痛、CTで大動脈～腕頭・頸・鎖骨下動脈の血管炎を認めた。PSL50mg内服を開始、奏功後に漸減終了となった。化学療法は再開せず、LETを継続している。【症例3】50歳、女性。右乳癌、cT2N0M0、cStageIIA、ER陽性、HER2陽性の診断で術前化学療法を開始した。EC4コース施行後、DTX+HER+PER1コースのDay8で好中球減少を認め、DTX+HER+PER2コースのDay4にペグフィルグラスチムを使用した。Day11より発熱、Day12に炎症反応高値およびCTで大動脈炎を認め抗菌薬を使用した。Day15には炎症反応増悪、背部痛も認め、PSL50mg内服開始した。奏功し、25mgまで漸減した時点で7日間の遅延となったが、DTXをwPTXに変更して完遂後、手術を施行した。【考察】G-CSF製剤は化学療法中の好中球減少症を予防または治療するのに有用であるが、一部の症例において大型血管炎を惹起し不利益を生じることがある。G-CSF製剤に起因すると考えられた大血管炎の3例を経験したので、若干の文献的考察を加えて報告する。

★：優秀ポスター

EP28-221
透析導入を要する腫瘍崩壊症候群を発症した進行乳癌の一例

北里大学病院　乳腺甲状腺外科
岡本　陸、仙石　紀彦、時任　崇聡、横田　光央、菊池　真理子、加藤　弘、三階　貴史

腫瘍崩壊症候群(Tumor Lysis Syndrome ; TLS)とは，薬物療法の導入により腫瘍細胞が急速かつ大量に崩壊することで生じる合併症であり，重篤な場合は致死的あるため“oncologic emergency”の1つとされている．高尿酸血症，低Ca血症を伴う高P血症，高K血症により，腎不全や不整脈を起こしうる．固形癌では1 ～ 5%と比較的稀であり，脱水や腎機能障害などがリスク因子として挙げられる．今回，TLSによる急性腎障害を来たし，透析導入を要した進行乳癌の症例を経験したため，若干の文献的考察を加えて報告する．
症例は51歳，女性．腰痛と下肢の感覚障害を主訴に当院を紹介受診した．精査の結果，肝転移，肺転移，骨転移を伴う進行乳癌と診断され，オピオイドによる疼痛コントロールと化学療法目的に入院した．病理組織学的所見は浸潤性乳管癌(HER2type)であり，トラスツズマブ＋ペルツズマブ＋ドセタキセル(H+P+DTX)療法(DTX:80%)を開始した．また，投与2日目にゾレドロン酸を投与した．同日夜間に無尿となり，低Ca血症，高P血症，高尿酸血症を認め，TLSによる急性腎不全と診断した．生理食塩水の大量補液とラスブリカーゼ投与を行うも尿量得られず，腎代替療法を（renal replacement therapy ; RRT）を導入し，集中治療室での管理を行った．全身管理を継続し，投与20日後に集中治療室を退室した．その後，利尿剤を併用しながら透析管理を行い，徐々に自尿を得られるようになったため，投与38日目に透析を離脱した．在宅調整を行い，投与60日目に自宅退院した．ADLの低下を認め、積極的治療は厳しいと判断し，緩和治療の方針とした．TLSを早期に診断することで，治療の継続は困難であったが，ご本人の希望する在宅療養へとつなぐことができたと考える．

EP28-222
進行乳癌に対する化学療法（EC療法）中に、重篤な低ナトリウム血症をきたした１例

小倉記念病院　外科
佐伯　俊宏、永田　好香、福留　唯里加

【はじめに】低ナトリウム(Na)血症は癌化学療法中の有害事象として、頻度は稀であるが重篤な意識障害を発症することがある。癌化学療法中の発症頻度は全体の癌患者の４％程度とされている。低Na血症は、癌の随伴症状（腫瘍随伴症候群）のほかに輸液や抗癌剤などによる二次性・医原性の原因も考えられる。今回、進行乳癌に対する化学療法（EC療法）中、重篤な低Na血症をきたした１例を経験したので、文献的考察を加えて報告する。【症例】54歳女性、【主訴】嘔気、動悸、【既往歴】2型糖尿病、ムンプス難聴、【臨床経過】X年1月右進行乳癌（浸潤性小葉癌、T4d(11×8cm大)、N1、M0、Stage ⅢB、ER(score 3b)，PgR(score 3b)，Her-2(score 1+)．MIB-1：16%）に対し、術前化学療法としてEC（エピルビシン：130mg、シクロホスファミド900mg）療法初回投与し、2月２回目投与した（投与前、血清のNa値：143mEq/l、K値:4.1mEq/l、Cl値：108mEq/l)。同日夕嘔気で緊急受診、血液検査で、血清Na：120mEq/l、K:3.1mEq/l、Cl：87mEq/l、血糖値：157mg/dl、Grade3の低Na血症を認めた。約３Lの多量飲水をしていた。手指振戦あり。入院加療とし、輸液による血清Na値の補正を行った。入院当日深夜嘔吐による低酸素血症（SpO2:80%台）をきたし、気管内挿管の上、人工呼吸器管理となった。輸液による血清Na値の補正を緩徐に行い、翌日（第２病日）肺炎の併発なく意識レベルは清明となり抜管し、血清Na：133mEq/l、K:3.9mEq/l、Cl：101mEq/l、と改善した。第７病日退院した。低Na血症の原因として、飲水励行による多量の飲水（水中毒）と抗癌剤（シクロホスファミド：アルキル化剤）による有害事象が考慮され、塩分を含む水分を間隔を開けての飲水を推奨指導した。右乳房腫瘍は縮小し、３月エピルビシン単独療法とし、２コース行い、4月からドセタキセル（100mg）による化学療法を4コース投与したが、低Na血症は発症しなかった。X年７月右乳房切除術（Bt+Ax）を施行し、術前化学療法の効果判定は、Grade2a。【考察】文献的には、低Na血症を生じる抗癌剤としては、アルカロイド剤、アルキル化剤、白金剤などが報告され、作用機序としては、不適切抗利尿ホルモン分泌症候群（SIADH）と腎性Na喪失が知られている。今回、本症例は抗癌剤投与、多量の水分摂取による低Na血症をきたしたと思われた。低Na血症は、意識障害を来すこともあり、早期の診断と適切な治療が重要である。

EP28-223
化学療法による薬剤性間質性肺炎および続発性両側気胸を呈した１例

[1]東名厚木病院、[2]射水市民病院外科
鎌田　順道[1]、日野　浩司[1]、高坂　佳宏[1]、神山　公希[1]、渡邉　奈月[1]、山下　巌[1]、島多　勝夫[2]

【はじめに】近年、薬剤性間質性肺炎が注目されている。薬剤性間質性肺炎はさまざまな臨床像を呈し、重症化することもある。今回我々はドセタキセル＋トラスツズマブ＋ペルツズマブ投与中に間質性肺炎を生じ、その経過中に続発性の両側気胸を呈した症例を経験したので報告する。
【症例】56歳女性。既往歴なし。右乳癌のため乳房全切除術＋センチネルリンパ節生検施行。病理診断はInvasive ductal carcinoma, pT2(22mm＋周囲DCIS), s+, pN0(SN), HER2タイプであった。術後化学療法としてFEC4コースに続き、ドセタキセル＋トラスツズマブ＋ペルツズマブ投与。2コース投与後に息切れ、咳嗽、微熱あり受診し、CTで右肺優位にすりガラス陰影を認めた。また血液検査ではKL-6, SP-D, SP-Aの上昇を認め、間質性肺炎の診断となった。プレドニゾロン30mg/day内服開始し、症状は改善を認めた。間質性肺炎の診断から1か月後に右気胸を発症。胸腔ドレーンを挿入し、エアリークは停止するも、肺の線維化のため肺が完全に再膨張しないままドレーン抜去となった。症状は落ち着いたためトラスツズマブ＋ペルツズマブのみの投与を開始したが、さらに1か月後に左気胸も発症した。酸素投与や胸腔ドレーン留置は必要としなかったが、それ以降の薬物療法は中止となった。
【考察】抗悪性腫瘍薬に関連した間質性肺炎ではゲフィチニブ（イレッサ）がかつて話題になった。乳癌領域ではトラスツズマブデルクステカン、CDK4/6阻害薬、免疫チェックポイント阻害薬における間質性肺炎が注目されているが、どの薬剤でも間質性肺炎がおこる可能性があることを認識する必要がある。ホルモン治療薬や、漢方薬、プレガバリンなどで発症した報告もある。本症例ではドセタキセルが間質性肺炎の原因であると考えているが、他の薬剤の可能性も否定はできない。
間質性肺炎はさまざまな臨床像を呈し、経過中に気胸や縦隔気腫を発症する症例が報告されている。ステロイドの使用が気胸発症の誘因や難治化につながるとする報告もある。また気胸のあとに膿胸を併発し重症化する例などもみられる。気胸は間質性肺炎がおちついた頃に生じることもあり、間質性肺炎発症後は注意してみていく必要がある。

EP28-224
術前化学療法EC投与中に脳梁膨大部に可逆性病変を有する臨床的に軽症な脳炎・脳症(MERS)を発症した一例

大阪警察病院　乳腺内分泌外科
安野　佳奈、高久保　宏美、塚部　昌美、下　登志朗、鳥　正幸、吉留　克英、辻本　正彦

【はじめに】進行同時性両側性乳癌に対して術前化学療法としてEC投与中に脳梁膨大部に可逆性病変を有する臨床的に軽症な脳炎・脳症(mild encephalitis/encephalopathy with a reversible splenial lesion:MERS)を発症した一例を経験したため、ここに報告する。
【症例】57歳女性、左乳房腫瘤を以前より自覚していたが介護や仕事で多忙のため放置されており、最近になり皮膚発赤を伴うようになり受診。触診にて左C区域に約50mm大の腫瘤・右AC区域に50mm大の硬結を認めた。針生検にて右乳房はER99％・PgR50％HER2-(LuminalB)タイプ、左乳房はER70％・PgR3％HER2+(Luminal HER2)タイプであった。全身精査にて両側鎖骨上リンパ節転移を認め、右乳房cT3N3cM0 cStageⅢC・左乳房cT4bN3cM0 cStageⅢCと診断。術前化学療法としてEpirubicin+Cyclophosphamide(EC)4コース後に Perstuzumab+Trastuzumab+Docetaxel(Per+Tra+DTX)4コース投与の方針とした。202×年7月よりG-CSF併用でEC投与開始し、2コース目投与後11日目に軽度の呂律困難があり、12日目にふらつきも出現したため救急受診。精査にてMERS、脳梗塞合併の疑いの診断で緊急入院となった。脳梗塞合併の可能性が入院経過で低かったため、4日間のみヘパリン投与を行った。MERSは治療法がなく、対症療法にて軽快するため、補液・リハビリにて経過観察をおこなった。入院時は経口摂取もできず構音障害もあり座位保持も出来ない状態であったが、入院後7日目で経口摂取も良好となり立位訓練をおこなえるようになった。入院後21日目にリハビリ目的に転院となり、転院先病院を入院後67日目で退院となった。以後当院通院にて神経内科共観にてMRI検査で病変軽快を確認しつつ、Per+Tra+DTX4コースを施行し、手術加療の方針となった。【考察】乳癌患者にMERSが発症することは非常にまれであり、MRIでの画像所見が特徴的である。MRIの所見では急性期に脳梁膨大部に拡散強調画像で高信号を呈し、T1T2信号異常は比較的軽度である。本邦での報告例の文献的考察も含める。【まとめ】術前化学療法としてEC投与中に発症したMERSを経験し、以後他レジメンを安全に投与できた一例を経験した。

★：優秀ポスター

EP28-225
乳癌薬物療法施行中の不安感を伴う胸骨背側、喉頭部違和感に半夏厚朴湯が奏功した５例

岐阜市民病院　乳腺外科
細野　芳樹、中田　琢巳、大川　舞

乳癌薬物療法において化学療法では脱毛、食欲不振、またホルモン療法では抑うつ症状、ホットフラッシュ等の副作用で悩まれる患者さんが多い。よくお話を伺うと薬物療法の副作用に加えて、先の見えない治療や将来に対する不安感が強いことを日々の診療で実感する。
特に不安感の強い患者の中でも胸骨背側の違和感（胸の詰まった感じ）や喉の違和感（喉が詰まった感じ）を訴える方が一定数おり、心電図、心エコーなどの生理検査やCT、喉頭ファイバーなどの画像診断で精査を施行しても原因と思われる異常所見を認めず、制酸剤や制吐剤を処方しても一向に自覚症状が改善せず、次の一手に困ることを経験する。
不安による心因反応での喉頭部の違和感は東洋医学領域で治療目標の一つとなるのは良く知られており、保険収載されている漢方薬の中でも頻用されている半夏厚朴湯が第一選択となる。化学療法に起因する感染症や、原疾患による器質的障害を否定してからの投与となるため、化学療法中であれば心筋障害、間質性肺炎などの肺疾患、急性喉頭蓋炎など骨髄抑制に起因する感染症、上部消化管の通過障害、頸部縦郭リンパ節転移、胸骨転移などの器質的障害を精査後に問題なければ使用を検討する。半夏厚朴湯は内服開始から効果が実感できるまでの時間が早く、抗不安薬使用時の眠気や依存性もなく、薬価も安価でもある。当院で経験した胸骨背部、喉頭部の違和感に対して半夏厚朴湯が奏功した5例を提示する。内訳はAI剤とCDK4/6阻害剤併用中が１例、タモキシフェン使用中が２例、EC療法施行中が２例で、いずれも自覚症状がある時のみの適時使用でコントロールできており治療に対する影響もない。

EP28-226
訪問診療による乳癌診療の１症例

八王子山王病院　乳腺・甲状腺外科
尾作　忠知

緒言：乳癌診療における転移・再発治療は治療薬の進化により生存期間が延長してきている。そのため、生活の質の維持が重要となってきており、患者希望にできるだけ添えるような医療提供が必要と考える。今回、骨転移による神経圧迫により下半身不随を契機に発見された進行乳癌に対し、訪問診療による内分泌治療により、在宅にて本人の希望にかなった医療を提供できた１例を報告する。
症例：77歳女性。突然の腰部、両下肢脱力にて他院に救急搬送され、右乳癌、右腋窩リンパ節、両側肺転移を認め、多発骨転移による脊髄圧迫による下半身不随の診断で、緊急放射線治療施行され当院転院となった。転院時、主病巣は８㎝大の皮膚浸潤、潰瘍化を認め、擦過により容易に出血を認めた。肺転移は最大径10ｍｍで両肺に多発していた。骨転移はＬ１－３レベルと腸骨に認めた。前医にて行った針生検でER陽性PgR陽性HER2score0Ki67index30%であった。当院転院後、整形外科受診し、歩行含むADL改善は見込めないとの判断あり。ご本人、ご家族とも相談し、CDK4/6阻害剤＋フェソロデックス＋ランマークにて治療開始となる。主病巣は早期に縮小傾向となるが､滲出、出血は少量続いていた。ご本人の強い希望で、ご家族の協力のもと、主病巣の処置などを慎重に教育し、2週間毎の訪問診療による上記薬剤処方、注射を行うことで在宅移行が可能となった。現在3か月から半年以内で検査入院を行い、進行確認をしている。訪問診療導入より１年経過しているが、腫瘍縮小効果はPRからSDを保てている。
まとめ：訪問診療による乳癌診療の１例を報告した。

EP28-227
術前化学療法後手術施行後の酸素飽和度低下で発見された薬剤誘発性間質性肺炎の一例

[1]亀岡市立病院　外科、[2]京都府立医科大学内分泌乳腺外科
田中　宏樹[1]、渡邊　陽[2]

【はじめに】最近は間質性肺炎のリスクが高い薬剤が乳癌領域で増えており、また抗がん剤投与中は免疫不全状態であることからCOVID-19などの呼吸器感染症リスクも考慮せねばならないことから呼吸器内科との連携が重要である。しかし一方呼吸器内科医が常駐していない医療機関において化学療法がなされることも多く、そのような機関でも安全にマネージメントすることが求められる。当院で術前化学療法施行後、手術直後に顕在化した薬剤誘発性間質性肺炎の一例を経験したので反省も込めて報告する。
【症例】初診時58歳女性　左乳房にしこりを自覚して来院された。既往歴、家族歴は特記すべきこと無く、アレルギー歴も無いが、30年以上にわたって20本/日の喫煙歴があった。USでは左A領域に27mmの分葉形腫瘍を認め、腋窩リンパ節にも数個の腫大リンパ節を認めた。生検と細胞診にて浸潤性乳管癌とリンパ節転移と診断した。PETでT2N1M0　StageⅡBと診断した。TNタイプであることからNACを施行した。まずはddEC療法を施行した。ポート感染、粉瘤感染などを併発し、FNも認めたので、1回目は1Wの延期を行ったが、第2サイクルからは2週間ごとで4サイクル終了した。その後ドセタキセル治療を開始した。ジーラスタ併用で予定どおり完了し、化学療法後の画像診断では15mmに縮小していた。術前スパイロメトリーではFVC65% FEV1.0　53%と悪かったが、喫煙歴の性と考えており、入院前胸部単純Xpでは異常を認めなかった。最終化学療法から24日後にLt.Bt+Ax手術を施行した。術直後からSaO2低下を認め、胸部CTにて両側肺野に磨りガラス様陰影を認めた。酸素吸入を開始し、経口ステロイド剤も開始した。徐々にSaO2は改善し、術後10日目に酸素を離脱した。CTでも間質性肺炎像は改善を認めた。術後病理ではypT1ｃ（15mm）ypN0だった。
化学療法時には毎回SaO2を測定していた。最初からSaO2は低めであったが、途中から徐々に低下傾向であったが喫煙の性と思いこんでいた。KL-6は測定していなかった。
【まとめ】当院でのNAC後、手術後に増悪した間質性肺炎の１例を報告した。変化を見逃さないようなチーム医療を構築する必要があり、手術侵襲が加わることで増悪することもあるので、NAC後の術前検査には万全を期す必要があると反省させられた。

EP28-228
維持透析患者に発症した乳癌に対する薬物療法の経験

[1]名古屋市立大学医学部附属西部医療センター　乳腺・内分泌外科、
[2]SL外科・乳腺クリニック、[3]あんどう乳腺クリニック、
[4]名古屋市立大学医学部附属西部医療センター　放射線診断科
波戸　ゆかり[1]、杉浦　博士[1]、呉山　菜梨[1]、小川　莉佳子[1]、横井　佑梨[1]、伊藤　由加志[2]、安藤　由明[3]、白木　法雄[4]

背景：維持透析患者数の増加と、乳癌罹患率の上昇に伴い、維持透析中に乳癌を発症する症例も近年増していると思われる。しかし、その治療報告は少なく、明確なエビデンスが乏しいことから治療戦略は慎重にならざるを得ない。特に薬物療法は使用できる薬剤に制限があり、使用できてもdose intensityを下げずに治療することが困難である。当院で経験した維持透析中に発症した乳癌４症例について報告する。
対象：症例は53～64歳の女性で、StageⅡが2例、stageⅣが2例、ホルモン受容体(HR)(+)/HER2(-)が1例、HR(-)/HER2(+)が1例、HR(-)/HER2(-)が2例であった。ホルモン療法は、1例にAnastrozoleが投与された。化学療法は全症例に投与され、レジメンはAC、EC、DTX、TC、Nab-PTX、VNR、ERI、GEMであった。分子標的治療と化学療法の併用は1例で、Trastuzumab: Herceptin(HER)+ PER+ DTX、T-DM1、T-DXd、HER+ VNR、HER+ CPT-11、BV+ PTXが投与された。薬剤性腎障害診療ガイドライン2016において、ADM、CPAは75%に減量、ERIはCCr<30-50mL/minではデータがないため推奨しない、CPT-11は投与を推奨しないが、投与するなら125mg/m^2～50mg/m^{2}を透析後または非透析日に投与するなど、用法及び用量の調節が必要とされている。ADM、CPA、CPT-11は上記に準じて投与した。ERIは、１段階減量で安全に投与できたとの報告が散見されたため、これを参考に慎重に投与した。HER2陽性乳癌症例に対してLapatinib(Lap)+Capecitabine(Cape)も治療候補であるが、Capeは重篤な腎障害では投与禁忌とされているため、投与しなかった。その他の薬剤は腎機能正常者と同じ用法および用量で投与可能であった。原発性乳癌２例は無再発生存中で、進行乳癌１例は１年10ヶ月治療後に転帰不明､１例は２年２ヶ月治療継続中である。
結語：維持透析癌患者においても、適切な薬物療法によって長期生存が望めるようになってきている。しかし、維持透析中の乳癌患者に対する治療報告は極めて少なく、標準治療は確率していない。そのため、今後も多くの症例の報告、共有が必要である。

★：優秀ポスター

EP28-229
原発性乳腺血管肉腫の一例

[1]静岡県立総合病院　乳腺外科、[2]静岡県立総合病院　病理診断科、
[3]静岡県立総合病院　腫瘍内科
岩崎　祥子[1]、松沼　亮一[1]、山口　慧[1]、速水　亮介[1]、新井　一守[2]、鈴木　誠[2]、多久　佳成[3]、常泉　道子[1]

【はじめに】乳房肉腫は乳腺悪性腫瘍の中でも1%未満であり、乳腺血管肉腫はその中でもさらに稀な疾患である。乳腺血管肉腫の多くは放射線治療など過去の乳癌治療に関連した続発性のものであるが、原発性の乳腺血管肉腫はさらに少ない。原発性乳腺血管肉腫の発症平均年齢は40歳以下の若年とされておりきわめて予後不良である。
【症例】35歳女性。既往歴なし。2年前から左乳房の腫瘤を自覚していた。初診時に左乳房AC領域を中心に8cm大の腫瘤を触知した。針生検にて乳腺血管肉腫と診断した。画像上リンパ節転移と遠隔転移所見は認められなかったため、左乳房切除術＋腋窩リンパ節郭清を施行した。手術病理結果は乳腺血管肉腫であり、血管内皮マーカーのCD31、CD34、Factor Ⅷも陽性だった。断端は陰性であり、腋窩リンパ節転移は認められなかった。術後治療は、左胸壁に乳房切除後放射線照射を行い、術後薬物療法は行わなかった。術後1年目のCTで多発肺転移，肝転移，多発骨転移，脳転移が無症状で発見され、乳腺血管肉腫の再発と診断した。再発治療として、パクリタキセルを開始し、同時に骨転移に対して放射線照射を行い，脳転移に対して全脳照射を行ったが、2か月で新病変が出現しPDと判断した。遺伝子パネル検査を行うと同時に、次治療としてパゾパニブを選択したが効果なく、肺転移巣からの出血による喀血と呼吸不全で入院し、術後1年9か月で死亡した。
【考察と結語】乳腺血管肉腫の治療は現時点では外科的切除が重要で、乳房切除がしばしば必要とされる。術後放射線治療は局所制御に関しては良好だが、生存に寄与するかは不明である。術後薬物療法に関しては、5cmを超える乳腺血管肉腫での有効性を示す報告は乏しいため本症例では行わなかったが、今後取り組むべき課題の1つと考える。血管肉腫の再発後の薬物療法としては、アンスラサイクリンやタキサンが有効であったという報告があるが、パゾパニブも副作用の比較的少ないという観点から本症例のように使用されるケースもある。
今回、きわめて稀な原発性乳腺肉腫の症例を経験したので、遺伝子パネル検査結果の考察や文献的考察を加えて報告する。

EP28-230
術前化学療法中に亜急性甲状腺炎を発症した一例

[1]ひゃくどみクリニック、[2]島根大学医学部附属病院　乳腺・内分泌外科
百留　美樹[1]、杉橋　智里[1]、井上　昌樹[1]、秋山　佳子[2]、板倉　正幸[2]

【背景】亜急性甲状腺炎は、有痛性甲状腺腫、発熱、甲状腺中毒症状を主訴とする甲状腺の炎症性疾患であり、先行するウイルス感染が原因と考えられている。術前化学療法中に発症した亜急性甲状腺炎を経験したので、報告する。
【症例】50代女性。既往歴なし。左乳癌、cT1cN2M0 stageⅢA、ER陽性、PR陽性、HER2陰性、Ki67:70%と診断し、術前化学療法としてdose dense(dd) EC→ddPTX療法を開始した。ddEC療法は有害事象なく完遂し、ddPTX療法を開始。ddPTX 1クール目のday11 ～ 12に咽頭痛、倦怠感、盗汗を自覚するが、発熱はなかった。自己判断で、予め処方されていたCPFXを3日間内服し、スケジュール通り、ddPTX 2クール目の治療のため受診した。好中球4800/μl、CRP0.43㎎/dlと正常であったが、GOT57U/l、GPT121U/lと肝機能障害を認めたため、治療の1週間延期を決めた。ところが当日、夜間から悪寒、38度台の発熱、咽頭違和感があり、翌日再受診。好中球2700/μl、CRP1.23㎎/dl。本人は自覚していなかったが、頚部視触診にて明らかな甲状腺腫大を認め、軽度圧痛を伴っていた。甲状腺機能検査を追加したところ、freeT3:21.5pg/ml、freeT4:6.84pg/ml、TSH<0.01μIU/mlと甲状腺機能亢進を認めた。発熱の原因として甲状腺炎の可能性を考え、甲状腺内科に紹介。抗TPO抗体＜9IU/ml、抗サイログロブリン抗体48IU/ml、サイログロブリン411ng/ml、TSHレセプター抗体<0.8。頚部超音波では甲状腺両葉中～下部に低エコー域を認めたが、ドプラで血流は亢進していなかった。以上より亜急性甲状腺炎と診断され、プレドニゾロン20㎎／日で治療を開始された。症状は順調に軽快し、プレドニゾロンは漸減。ホルモン治療を先行させ、3か月後に手術を施行した。
【考察】本症例は、発熱以外の自覚症状が乏しく、頚部視触診で甲状腺腫腫大を確認できたことで、診断に至った。dd EC→ddPTX療法中の発熱時には、発熱性好中球減少症、ニューモシスチスカリニ肺炎、薬剤性肺障害などを鑑別に挙げるが、身体所見や自覚症状、検査結果を十分に吟味し、亜急性甲状腺炎の可能性を考慮することも重要であると考えられる。

EP28-231
局所再発巣に対して選択的動脈塞栓術が奏功した化学療法及び放射線治療抵抗性乳腺紡錘細胞癌の１例

[1]平塚市民病院　乳腺外科、[2]平塚市民病院　病理診断部、
[3]平塚市民病院　放射線科
原　明日香[1]、米山　公康[1]、佐々木　文[2]、屋代　英樹[3]

【はじめに】乳腺紡錘細胞癌は化成癌に分類され稀であり予後不良とされる．化学療法及び放射線治療抵抗性であったが，動脈塞栓術が奏功した乳腺紡錘細胞癌を経験した.【症例】38歳女性．3か月前より右乳腺腫瘤を自覚，増大し受診．画像検査にて右乳房に42mm径の腫瘤，右腋窩腋窩と右傍胸骨に腫大したリンパ節，右肺下葉に5mm大の小結節を認めた．右乳腺腫瘤と右腋窩リンパ節の針生検を施行した．病理組織検査では，carcinoma，通常型ではなく化成癌や筋上皮癌などの特殊型の可能性があった．Nuclear grade 3，triple negativeであった．腋窩リンパ節に転移を認めなかった．dose-dence ECを4コース実施．右乳腺腫瘤は縮小，リンパ節も腫大縮小し，肺結節は消失した．weekly PTXを実施，10コース目で右乳腺腫瘤の再増大を認めたため中止した．右乳癌 ycT3N0M0 ycStage ⅡB に対して右乳房切除術及びセンチネルリンパ節生検を実施した．病理診断はMetaplastic carcinoma，Spindle cell carcinoma　ypT3(50mm×32mm)N0(sn)M0 ypStage ⅡB，f，ly0，v1，化学療法の治療効果はGrade 1aであった．術後Capecitabineを実施するも6コース目で肺転移と皮膚転移が出現，Eribulin へ変更，PDの評価であった．皮膚転移は，急速増大し，全胸壁に腫瘤を形成，易出血性と増大傾向があり，照射を実施．増大傾向は変化しなかった．抗TROP2抗体複合体の治験に参加し，PDの評価であった．胸壁腫瘤は増大と感染に伴う異臭が強く，選択的動脈塞栓術を実施した．動脈塞栓後翌日から５日目にかけて胸壁腫瘤の一部が壊死し，剥がれ落ち縮小した．病理では腫瘍組織の2/3の壊死を認め，治療効果はGrade 2aであった．約１か月半後周囲の皮膚転移の増大を認めた．Atezilizumab，nab-Paclitaxelを実施するも，PDの評価にてBSCの方針となり永眠された.【考察】乳腺紡錘細胞癌の発症頻度は乳癌全体の0.08 ～ 0.72%とされ，非常に稀な組織型である.サブタイプはtriple negativeが多く，リンパ節転移は少なく，血行転移による肺転移が多いとされる．治療の報告例も少なく通常の浸潤性乳管癌に準じて行われることが多い．最近の報告では化学療法は一時的には効果を認めた報告はあるものの，効果が不十分や抵抗性が多い．本症例は化学療法及び放射線治療に抵抗性であったが，選択的動脈塞栓術は十分な効果を認めた．

EP28-232
肋骨骨髄炎を伴った乳癌術後放射線潰瘍の一例

[1]名古屋市立大学医学部附属　西部医療センター　乳腺内分泌外科、
[2]名古屋市立大学医学部附属　西部医療センター　放射線診断科
呉山　菜梨[1]、波戸　ゆかり[1]、杉浦　博士[1]、白木　法雄[2]、伊藤　由加志[1]、安藤　由明[1]、横井　佑梨[1]、小川　莉佳子[1]

背景：乳癌術後の放射線治療は晩期に皮膚障害を起こし、深部に到達すると骨髄炎を引き起こすと報告されている。乳房切除術および放射線治療を行った45年以上も後に、前胸部の照射野に放射線潰瘍を発症し、肋骨骨髄炎を併発した症例を経験したので報告する。
症例：83歳女性。45年以上前に左乳癌に対して左乳房切除術および放射線治療を施行された(詳細不明)。2015年から左前胸部の照射野に皮膚潰瘍を認め、保存的に治療されていた。2021年４月、定期内科受診時に発熱、WBC上昇とCRP高値、左胸水を指摘。左前胸部に肋骨が露出する皮膚潰瘍を認めたため、放射線潰瘍および肋骨骨髄炎と膿胸の疑いで外科へ紹介となった。左胸腔ドレナージ、抗菌薬による治療が開始されたが、炎症所見は改善しなかった。治癒のためには外科的治療が必要と判断され、皮膚潰瘍部と肋骨のデブリードマン、胸郭と皮膚欠損部に対しては有茎腹直筋皮弁による再建を施行した。術後経過は良好で、再発は認めていない。
考察：放射線皮膚潰瘍は、放射線による微小血管の血行障害と、皮膚の直接的な障害が原因と報告されている。また､創傷治癒機序が正常に働かないため、保存的治療に抵抗性を示すことが多い。特に、乳癌に対する過去の標準術式である胸筋合併乳房切除術の術後は、照射部位の胸壁が菲薄化し、この障害が肋骨、胸骨に達しやすいと考えられる。治療は皮膚潰瘍部および感染を起こした骨のデブリードマンと、血流豊富な組織による被覆が原則となる。
結語：肋骨骨髄炎を伴った乳癌術後放射線潰瘍の一例を経験した。壊死組織の適切なデブリードマンと血行豊富な筋皮弁による被覆で、良好な経過を得ることができた。

★：優秀ポスター

EP28-233
COVID-19流行に伴い放射線療法の方針変更を必要とした２例

[1]加古川中央市民病院　乳腺外科、[2]加古川中央市民病院　放射線治療科
中村　はる菜[1]、島田　知加子[2]、佐古田　洋子[1]、土屋　和彦[1]、橋本　直樹[2]、荻野　充利[1]

【背景】
2020年からの新型コロナウイルス（COVID-19）の流行を受け、各医療機関で感染予防対策を行っている。一方で、感染対策にも関わらず国内でのCOVID-19の広がりを認めた。当院は感染症指定病院ではなかったものの、COVID-19患者の受け入れも行った。乳癌放射線療法中にCOVID-19の影響を受けた2例を経験したため報告する。
【症例1】
50代女性。右乳癌の診断で2021年6月に右乳房部分切除術＋センチネルリンパ節生検を施行した。術後病理はDCISであり、同年7月より術後放射線療法の方針とした。COVID-19の流行もあり、温存乳房への42.56Gy/16frの寡分割照射を予定していたが、15.96Gy/6fr照射した時点で家人のCOVID-19発症が報告された。患者本人はCOVID-19陰性であったが、今後感染のリスクが高いこと、術後病理結果から乳癌の再発率が低いことを考慮し、放射線治療は中止とした。
【症例2】
40代女性。左乳癌（cT1cN3cM0, ER陽性HER2陰性）の診断で術前化学療法（ddEC療法→パクリタキセル療法）、2021年7月に左乳房部分切除術＋腋窩廓清を行い、同年8月より放射線療法の方針とした。術前化学療法により薬剤性心機能障害を生じており、IMRTで60Gy/30frでの照射を予定していたが、12Gy/6fr照射した時点で家人のCOVID-19感染が報告、その後本人も感染が確認された。その後自宅療養によりCOVID-19陰性が確認され、約1.5ヶ月の中断を経て同年10月より放射線療法を再開、計65.52Gy/28frの照射を行った。照射の追加による皮膚炎も軽度であり、現在まで放射線肺臓炎などの合併症もなく経過している。
【考察】
COVID-19流行により放射線療法に影響を受けた2例を経験したため報告した。COVD-19の流行を受け、各医療機関でも感染予防対策を行っているが、乳癌患者は若年症例も多く、家庭や職場での感染を防ぎきれない。当院では通院頻度を減らすため寡分割照射などを行い、感染症例や濃厚接触症例に対しては個別での対応を行っている。今後の感染再流行にも備え、各施設での対応が必要である。

EP28-234
CKD合併90代高齢者左乳癌非切除左肺転移左癌性胸膜炎症例のHR療法と五苓散の長期使用経験

公立陶生病院　外科
岡本　喜一郎、長谷川　雄基、田中　秀明、清水　三矢、香川　力、川瀬　義久

症例は93歳女性。2015年から左乳腺腫瘍を自覚。自分で様子観察していた。2017年近医を受診し、紹介された。左外上側に36×27×18mmの腫瘍を認め、CNB施行。粘液癌であった。ER(+)　PgR(+)HER2(-)LuminalAタイプ。本人は切除を拒否。ANAで経過観察していた。2019年5月16日呼吸困難を主訴に、左胸水にて入院。左肺転移、左癌性胸膜炎の診断で5月17日左胸腔ドレーンを挿入。5月20日ミノサイクリンによる胸膜癒着術を施行。5月26日退院。五苓散5.0ｇ処方。
その後は、2019.6からEXEに変更し、２ヶ月に1回外来通院。採血胸部Ｘ-Ｐフォロー中。局所は、年に1回乳腺エコーし、病状安定していた。
2021年2月のCTで、左肺転移PDの所見。TORに内服変更。5月の時点で1ケ新規病変があり、ホルモン剤変更についても提案したが、筋注のFULは拒否され、CDK4/6阻害薬は93歳と超高齢でカンファレンスの結果で使用できず、TOR内服継続している。子宮癌や卵巣癌の対する癌性胸水に対する使用は報告されているが乳癌に対する報告はほぼなく、また利尿剤の使用によって腎機能障害を悪化させることも報告されている。五苓散の使用はCKDを悪化させずに継続内服可能であった。今回CKDをともなう90代高齢者左乳癌非切除、左肺転移、左癌性胸膜炎症例におけるＨＲ療法と五苓散の長期使用について経験し、若干の文献的鈎幸をくわえて報告する。

EP28-235
クローン進化の解析から示唆された悪性葉状腫瘍初回手術の重要性

[1]京都大学医学部附属病院　乳腺外科、
[2]京都大学大学院医学研究科　腫瘍生物学講座、
[3]京都大学医学部附属病院　病理診断科、
[4]京都大学医学部附属病院　放射線治療科、
[5]京都大学医学部附属病院　放射線診断科、
[6]京都大学医学部附属病院　腫瘍内科
中村　有輝[1]、西村　友美[1,2]、川島　雅央[1]、山田　洋介[3]、小野　幸果[4]、吉村　通央[4]、片岡　正子[5]、服部　響子[1]、岩野　由季[1]、松本　純明[1]、川口　展子[1,6]、森　由希子[6]、河口　浩介[1]、高田　正泰[1]、小川　誠司[2]、戸井　雅和[1]

我々は全身性の播種を生じた悪性葉状腫瘍の1例を経験した。悪性葉状腫瘍のクローン進化の解析の報告は少ない。有効な治療を探るため治療中と剖検時の腫瘍組織から全エクソンシークエンスを行い、治療介入と病勢進行に関連する遺伝子変異を探索したので報告する。
【症例】51歳女性。左乳腺腫瘍を主訴に前医受診。悪性葉状腫瘍（組織型：悪性多形紡錘細胞腫瘍）の診断で局所切除と再発を繰り返す中、左胸壁(#1)、左腋窩・左内胸リンパ節に転移を来し当院へ紹介された。治癒切除として左胸壁切除、左腋窩・内胸リンパ節郭清を行った。術後１ヵ月で左鎖骨下・右腋窩リンパ節に再発しアドリアマイシンを開始した。再発病変は著明に縮小するも、右傍胸骨に薬剤不応性の新規転移巣が出現(#2)し、同病変を含め右胸壁、右腋窩・左鎖骨下リンパ節を切除した。術後１ヵ月で頸部リンパ節を中心に再発しエリブリンを投与したが無効。その後、放射線による局所治療とパゾパニブ投与が一時的に奏功したが全身性の播種を生じ術後８ヵ月で永眠した。
剖検では内臓転移は認めず、軟部組織中心に播種を認めリンパ行性の転移が推定された。
【方法】当院での2回の手術検体(上記#1、#2)と剖検検体の遠隔転移巣2部位（#3放射線照射部位、#4放射線非照射部位）のホルマリン固定パラフィン包埋標本からDNAを抽出し全エクソンシークエンスを行った。各病変の体細胞変異と染色体コピー数異常を比較し系統樹解析を行った。
【結果】4検体に共通してドライバー遺伝子異常(*TP53*、*KMT2D*、*MED12*変異)を含む24遺伝子に変異を認め、whole-genome doublingを含む多数のコピー数異常も共通して認めた。3検体に共通して2遺伝子、2検体に共通して13遺伝子の変異を認めた。#2と#3にのみ共通するドライバー遺伝子異常として*ASXL2*変異を同定した。系統樹解析で#4には、＃１～＃３と異なる変異・コピー数異常が蓄積しており早期から異なるクローンとして進化を遂げていた可能性が考えられた。治療介入に伴う変化はコピー数異常の蓄積のみで目立った獲得変異は同定されなかった。
【結語】早期に分化したクローンが遠隔微小転移を来していた可能性があり、有意なDruggable targetが同定されなかったことから、悪性葉状腫瘍の制御には初回原発巣手術の根治度が極めて重要であると考えられた。

EP28-236
線維腺腫としてフォロー中に変化し乳管腺腫の診断となった１例

[1]千葉県立佐原病院　外科、[2]千葉県立佐原病院　病理部
岡田　淑[1]、菅谷　睦[2]、尾崎　大介[2]

症例は50代女性.他院より石灰化を伴う線維腺腫のフォロー継続目的に当院紹介.右CAに15㎜大,微小円形石灰化を伴う線維腺腫があり,3年前より著変ないことが確認されていた.【既往歴】子宮筋腫,卵巣嚢腫【閉経】前,0妊【乳癌家族歴】母,母の姉,母の姉の娘,母の姉の娘の娘
【視触診】右CAに2cm大,やや弾性軟の硬結を触知【MMG】右CAに微小円形石灰化を伴うFAD:カテゴリー３.昨年と著変なし【US】右CAに境界明瞭,辺縁整の嚢胞性腫瘤.昨年までは嚢胞性腫瘤ではなく充実部分のみの典型的な線維腺腫像であったが,今回は周囲に嚢胞部分を伴って内部に充実性腫瘤を認めた.内部の腫瘤には石灰化と思われるechogenic spotを認め大きさも16㎜大で,これが昨年まで確認されていた腫瘤と思われた.MMGでの石灰化の性状は昨年までと著変なかったが,USではこれまで確認されていない嚢胞性変化および腫瘤全体の増大を認めたため穿刺吸引細胞診を施行.嚢胞性部分からは血性,漿液性の液体が引けた.細胞診では嚢胞性病変を示唆する細胞像で,悪性細胞はみられなかった.3か月後に再診としたが,細胞診から2週間後より右乳頭からの血性分泌を認め来院.右乳頭周囲圧迫により6時方向から単孔性に血性分泌を認めた.右CAの腫瘤は21㎜大の嚢胞性腫瘤で,内部には16㎜大の充実性腫瘤があり既知の線維腺腫と思われ著変なかった。悪性の可能性を考慮し造影MRIおよび針生検を施行.MRIでは右CAに,周囲に嚢胞を伴う腫瘤として描出され,内部の充実性腫瘤の造影はslow-persistent patternであり,典型的な悪性パターンではなかった.充実性腫瘤に対し針生検を施行.乳管腺腫が最も考えられるという診断であった.分泌が続く場合や悪性を考える変化があれば摘出術を考慮と説明したが,手術希望なく経過観察とした.最初の分泌から1年後には,分泌はあるものの血性ではなく淡黄色となり,量は減少傾向に.USでも全体では20㎜大まで縮小したが内部の充実部は16㎜大と変わらなかった.さらに4年経過した現在も,分泌状況や画像上は著変なく経過している。
今回,線維腺腫と考えていた腫瘤が変化し,血性分泌という悪性をも考える経過をたどった乳管腺腫の1例を経験した.今回の臨床経過は,良性腫瘍でもフォローが大切であることを再認識し,乳管腺腫は病理診断で悪性と見間違うことも多いため,経過と合わせて悪性と早合点し手術などの過剰な加療を行うことのないよう注意が必要だと感じた.

★：優秀ポスター

EP28-237
乳房全体を占める巨大乳腺葉状腫瘍の１例

[1]翠明会山王病院　外科、[2]ちば県民保険予防財団　病理部
仲　秀司[1]、伊豆　稔[1]、桑原　竹一郎[2]

【はじめに】葉状腫瘍は、乳腺腫瘍の0.3 ～ 1%を占め、その多くは35歳から50歳の女性に多く発症する。今回、47歳の女性に発症した、乳房全体を占める巨大乳腺葉状腫瘍を経験したので報告する
【症例】47歳女性
【主訴】右乳房腫瘤
【現病歴】X-1年より右乳房腫瘤を自覚、次第に増大してきたため
X年当科受診
【現症】左乳房は全体に腫瘍で占められ、20㎝大に腫大隆起していた。皮膚は緊満していたが、dimplingはなく、腫瘍の可動性は良好であった。
【画像】
エコーでは左乳房全体を占める分葉状不均質低エコー腫瘤があり、境界は明瞭平滑であった
マンモグラフィでは左乳房全体を占める境界不明瞭腫瘤像があり、カテゴリー３とした。
乳房MRIでは18cm大の境界明瞭な巨大分葉状腫瘤で、T2強調像で不均一な低信号を示し、dynamic studyで漸増する造影パターンを示した。
【経過】
エコーガイド下陰圧吸引術を施行し、Phyllodes tumor, borderline malignancyの病理診断
左乳房全切除、センチネルリンパ節生検手術を行った。
病理検査所見では、腫瘍は20x18x15cm大で、重量3950gであった。
Phyllodes tumor , borderline malignancyの最終診断であった。
【まとめ】
高齢者巨大葉状腫瘍の1例を報告した。腫瘍が巨大であったため、乳房全切除手術を行った。Borderline malignancyのため、補助療法は行わず、厳重な局所再発チェックのためfollowupを行っている。

EP28-238
ADHと術前診断したInvasive solid papillary carcinomaの一例

[1]島根大学医学部付属病院　消化器総合外科、[2]ひゃくどみクリニック
大谷　麻[1]、宮﨑　佳子[1]、百留　美樹[2]、板倉　正幸[1]、田島　義証[1]

【はじめに】乳腺solid papillary carcinoma(SPC)は稀な乳癌であり、その頻度は乳腺悪性腫瘍の1%に満たないとされている。今回我々は、CNBでADHと診断され、腫瘍摘出術を施行し、最終的にinvasive SPCと診断された一例を経験したので報告する。【症例】50代女性。右乳腺腫瘤を主訴に近医受診。右C区域(10時方向)に硬結を触知した。MMGでは両側に微小円形石灰化を散在性に認めた。USでは右乳房C区域(NTD63.1mm)に11.2×13.5×6.6mm大の境界明瞭な低エコー腫瘤を認め、血流は亢進していた。右乳腺腫瘤に対してCNBを施行したところADHの診断で、手術加療目的に当科紹介となった．造影MRIでは同区域に10㎜大の不均質に造影される腫瘤を認め、TICはrapid-washout patternであった。乳腺ADHの診断で腫瘍摘出術を施行した。術後病理検査では、腫瘍細胞が不規則な腺腔構造を呈し、乳頭状、一部充実胞巣を形成しながら浸潤性に増殖する像が見られ、invasive SPC，pT1cN0M0，pStage ⅠA(ER70%，PgR100%，HER2:score2,FISH-，Ki67:10%)と診断された。術後に全身造影CT検査を施行し、リンパ節転移や遠隔転移がないことを確認したうえで、通常の浸潤性乳管癌の治療に準じて放射線治療＋ホルモン療法を開始した。術後3か月現在、明らかな転移・再発を疑う兆候はみられていない。【考察・結語】乳腺SPCは、1995年にMalufとKoernerが初めて報告した乳腺悪性腫瘍で、2012年の WHO 分類の改訂で、乳管内乳頭状病変の一つとして新たに加えられた疾患単位である。閉経後の女性に好発し、血性乳汁分泌を主訴に発見されることが多いが、本症例は閉経前であり、腫瘤の触知により診断に至った。本症例ではCNBの検体には浸潤性成分が含まれていなかったが、永久標本では腫瘍細胞が不規則な腺腔構造、乳頭型構造や一部充実胞巣を形成し浸潤性に増殖する像が見られたため、invasive SPCと診断された。浸潤は主に腫瘍の辺縁で確認されることが多く、腫瘍中心部を標的とするCNBでは浸潤性成分を見落とすリスクがあると考えられた。そのため、術前診断がADHの場合でも悪性の可能性を考慮しながら診療を進める必要があると考えられた。Invasive SPCに対する標準治療は現時点ではなく、今後更なる症例の蓄積によって、本疾患の適切なマネジメントが確立されることが望まれる。

EP28-239
クリニックにおける乳房炎症性疾患の診断と治療経験の検討

名古屋金山駅ゆき乳腺クリニック
山﨑　由紀子

乳房の炎症性疾患は、生命に関わらない疾患ではあるが、ときに典型的な乳癌よりも、診断、治療に苦慮することがある。当院は2018年2月に開院し約4年である。その間に経験した乳房の炎症性疾患は198例だった。内訳としては乳輪下膿瘍79例、授乳中乳腺炎65例、嚢胞感染25例、肉芽腫性乳腺炎8例、その他（皮膚感染、術後感染）19例であった。授乳中乳腺炎は投薬もしくは無治療の授乳継続のみで、また嚢胞感染も投薬もしくは単回穿刺のみで軽快、治癒する症例が大部分であった。反面、乳輪下膿瘍は切開排膿ドレナージを要するものが多数であり、さらに陥没乳頭の形成術を行っても再発した症例もあった。肉芽腫性乳腺炎は臨床的診断例を含め8例であったが、治癒までに数ヶ月の期間を要し、全身症状を合併するものについてはステロイド投与を必要とするものもあった。乳房の炎症性疾患は初診時乳癌と鑑別を必要する画像所見を呈するものもあり、乳腺診療においては常に炎症性疾患を念頭に置いて診断をすることが重要である。また、治癒に長期間を要するものもあり、経過中に患者が不安を抱かないように、診断時に今後の見通しについて説明することも重要であると感じた。当院での乳房の炎症性疾患の診断・治療経験症例を提示するとともに、文献的考察を加え報告する。

EP28-240
広範囲に壊死した良性葉状腫瘍の一例

[1]藤枝市立総合病院　乳腺外科、[2]藤枝市立総合病院　放射線診断科、
[3]藤枝市立総合病院　病理診断科
甲斐　三紀子[1]、瀧　由美子[1]、池田　暁子[2]、五十嵐　達也[2]、安田　和世[3]、甲田　賢治[3]、長谷川　聡[1]

症例は37歳女性、X年5月に右乳房腫瘤を主訴に近医を受診した。MMGで右UI領域に境界明瞭腫瘤を認めた。USで右A領域に39×32×15mmの境界明瞭平滑、内部にスリット構造を伴う分葉状腫瘤を認めた。MRIで右AC領域に37mmの境界明瞭な分葉形腫瘤を認め、腫瘍内部は均一に造影されていた。CNBでは良性葉状腫瘍と診断され経過観察の方針となったが、本人の希望によりX+1年2月当院へ転院となった。触診では右AC領域に5cmの境界明瞭腫瘤を触知し、MMGでは右UI領域に境界明瞭腫瘤を認めた。USで右A領域に49×41×38mm大の分葉形腫瘤を認め、境界明瞭平滑、内部不均一だが、明らかな血流信号は認めなかった。典型的な葉状腫瘍の像とは少し異なる印象であり、MRIでは右AC領域NTD55mmに54×43×38mm大の腫瘤を認め、不整形で境界明瞭平滑、内部はほとんど嚢胞領域に変化していた。尾側部分に壁在結節、後壁には壁肥厚があり、画像からは嚢胞内乳頭腫や嚢胞内癌を疑った。前医では葉状腫瘍に矛盾しない画像所見を呈していたが、9か月後の当院で施行した画像検査では腫瘍内部は嚢胞成分に変化していたため、経過からは腫瘍壊死が疑われた。増大傾向があり右乳腺腫瘍摘出術を施行した。病理検査では肉眼的に乳腺内に平滑な白色腫瘍を認め、割面では出血が斑状に混在していた。組織学的には大部分が壊死から粘液腫様の結合織を認め、一部に変性した上皮成分が残存し、葉状構造が窺われた。異型性に乏しく核分裂像もみられず、変性の高度な良性葉状腫瘍と診断した。巨大な悪性葉状腫瘍では部分的な壊死を伴うが、良性葉状腫瘍での広範壊死の報告は稀である。良性乳腺疾患である乳管内乳頭腫や周産期の線維腺腫などで壊死が見られる報告は散見される。細胞増殖が旺盛なことにより主たる栄養血管の閉塞や虚血などにより梗塞壊死を起こすと考えられており、本症例も同一の機序で生じたと推定している。本症例は当院で諸検査を行なった際は葉状腫瘍としては典型的ではなく、前医で葉状腫瘍と診断されていなければ悪性腫瘍との鑑別に難渋した可能性があった。本症例は腫瘍壊死を生じる前後での記録がなされている点で貴重な症例と考えられるため、文献的な考察を加え報告する。

★：優秀ポスター

EP28-241
授乳期に発生した黄色肉芽腫性乳腺炎の１例

静岡済生会総合病院　外科
西前　香寿、鈴村　潔、土屋　智敬、田中　征洋、中村　勇人、川上　次郎、寺崎　正起、張　丹、岡本　好史

【背景】乳腺炎は授乳期に最も多い乳房トラブルの1つである。腫瘤形成に至る症例もあるが、治療経過に伴い腫瘤が軽快しない場合は腫瘍性病変との鑑別が求められる。今回、授乳期に発生した黄色肉芽腫性乳腺炎の1例を経験した。
【症例】29歳、女性。2ヶ月半前に第1子を出産し、授乳中だった。左乳房に発赤と熱感、疼痛が出現し、近医で乳腺炎との診断を受けた。複数回の穿刺排膿と抗生剤治療が行われたが改善が得られず、症状出現から3週間後に当科紹介となった。初診時、左乳房AC区に圧痛を伴った30mm大の腫瘤を触知した。超音波検査上､著明に肥厚し拡張乳管が目立つ授乳期乳腺が観察された。左AC区では高～等エコー帯が地図状に混在し、一部では流動性を伴っており、膿瘍を疑った。切開排膿術を実施したが明らかな膿汁の流出はなく、貯留物の肉眼的所見は血液だった。細菌培養結果は陰性だった。腫瘤形成を伴った難治性乳腺炎であり、腫瘍性病変との鑑別のために針生検を行った。病理組織所見は多数の泡沫状組織球の集簇と、血管の増生および出血を伴った黄色肉芽腫が観察され、黄色肉芽腫性乳腺炎と診断した。薬物療法は消炎鎮痛剤のみを投与した。治療開始約2週間後に乳房痛は軽快し、4週間後に消炎鎮痛剤の使用を終了した。
【考察】黄色肉芽腫性乳腺炎の成因の一つとして、乳管閉塞、出血、感染などが炎症惹起につながる可能性が報告されている。本症例は上記病態を併存しやすい授乳期乳腺であったため、黄色肉芽腫性乳腺炎が生じた可能性が考えられた。

EP28-242
多形性石灰化を契機に発見された、Healingを伴うPaget病の１例

[1]勤医協中央病院　乳腺センター、[2]勤医協中央病院　呼吸器センター、[3]勤医協札幌病院　外科
奈良　智志[1]、中村　祥子[1]、川原　洋一郎[2]、鎌田　英紀[1]、細川　誉至雄[3]、後藤　剛[1]

【はじめに】MMGで区域性の多形性石灰化は悪性を強く示唆する所見である。今回、区域性の多形性石灰化から悪性を疑って生検し、鋳型状石灰化が採取されたにも関わらず腫瘍細胞が認められず、複数回の生検を経てHealingを伴うPaget病と診断した症例を報告する。
【症例】74歳女性、検診MMGで右UM･OI領域に区域性の多形性石灰化を認めたが、右乳頭部に石灰化を認めなかった。USでは右Cに27×17mmの区域性の低エコー域とその内部に点状高エコーがあり、エコーガイド下CNBを行ったが病理で乳管上皮の異型や石灰化を認めなかった。次に、低エコー域に相当する石灰化を標的にしてステレオガイド下の吸引式組織生検(VAB)を行って採取検体に石灰化が含まれていることを確認し、病理でも鋳型状石灰化を認めたが乳管上皮と腫瘍細胞を認めなかった。MRIでは右乳腺の11時～1時方向にNon-mass enhancementがあり、MMGでの多形性石灰化の範囲に一致していると考えた。悪性を強く疑って改めてエコーガイド下VABを行った後に、患者から右乳頭にびらんと痂皮があると伝えられた。両側ともに陥没乳頭で、右乳頭の陥凹内にびらんと痂皮を認めたためびらんを切除生検し、表皮内に腫瘍細胞を認めた。エコーガイド下VABの病理で石灰化と乳管上皮の軽度異型を認め、病理コンサルテーションでDCIS(Healingを伴う)と診断されたためPaget病 TisN0M0の術前診断で右Bt＋SNを施行した。切除標本の病理では乳頭表皮内に腫瘍細胞と0.5mmの浸潤を認め、乳頭から12 ～ 2時方向に壊死型石灰化を伴うDCISが広がっていた。10時～ 11時方向にも石灰化を認めたがDCISは1割面のみであった。Paget細胞はHER2陽性だったが微小浸潤癌であり、術後補助療法なく定期検査を行っている。
【考察】Paget病は乳頭のびらんや発赤で発見されることが多い。Paget病では17 ～ 80%で石灰化を認めるとされ、検診MMGでの石灰化を契機に発見される可能性もある。生検で石灰化が含まれていたにも関わらず腫瘍細胞を認めなかった原因としてHealing(乳管内病変の消失)が生じていたと考える。Horiiらは2005年にHealingについて報告し、術前治療を行っていない乳癌手術例 311例のうち7% (21例)にHealingを認め、その組織型はPaget病 1例、DCIS 2例、浸潤性乳管癌 18例であった。乳癌ではHealingを伴うことがあり、画像所見で悪性を疑った場合は生検を繰り返すことや部位を再検討して生検を行う必要があると考える。

EP28-243
乳癌術後対側腋窩リンパ節腫大のマネイジメント

福島県立医科大学　医学部　乳腺外科学講座
立花　和之進、野田　勝、東條　華子、阿部　貞彦、星　信大、村上　祐子、岡野　舞子、吉田　清香、大竹　徹

【背景】乳癌取り扱い規約では、対側腋窩リンパ節転移は遠隔転移として扱われ、通常は根治手術の対象とはならず、全身療法が推奨される。しかし、乳癌術後に対側腋窩リンパ節腫大のみがみられる症例もしばしば経験し、このような場合には画像診断のみでは真の転移性病変であるか否かの判断に迷うことがある。乳癌術後に他臓器転移がなく対側リンパ節腫大のみを認めた3例について報告する。【症例１】50歳、男性。左乳癌 cT3N2aM0, luminal typeに対しBt+Axを施行(pT2N2aM0, luminal type)。術後療法としてTC 4サイクル、PMRT後にTAM投与中、術後1年4カ月で単発の右腋窩リンパ節腫大を認め、FNACで悪性の診断。腫大リンパ節摘出を施行（乳癌転移、luminal type)。再発治療としてホルモン療法（ANA+LH-RHagonist）を開始し、現在までの3年4カ月病勢をコントロールできている。【症例2】45歳、女性。左乳癌 cT2N1M0, HER2 typeに対し術前化学療法後にBt+Axを施行（乳管内病変のみ残存、luminal type)。術後は抗HER2療法、PMRT後にTAM継続中、術後3年で単発の右腋窩リンパ節腫大を認めた。CNBは悪性所見なし。診断的治療として腫大リンパ節摘出を行い、悪性所見はみられなかった。TAM継続で術後5年6ヵ月再発なく経過している。【症例3】47歳、女性。左乳癌 cT2N1M0, luminal typeに対しBt+Axを施行（pT1N1aM0, luminal type)。術後はEC 4サイクル、DTX 4サイクル、PMRT後にTAM+LH-RHagonist投与中、術後3年で複数個の右腋窩リンパ節腫大を認めた。FNAC、CNBは悪性所見なし。診断的治療として2個の腫大リンパ節摘出を行い、悪性所見はみられなかった。TAM+LH-RHagonist継続で経過観察している。【考察】症例1は細胞診で乳癌転移の診断に至り、摘出生検で病変の切除およびサブタイプの確認ができたことで、その後もホルモン療法による治療継続が選択された。症例2、症例3においては、画像診断で乳癌転移が強く疑われたものの、リンパ節穿刺による病理診断では悪性所見はみられず、摘出生検にて良性の確定診断に至った。乳癌術後に他臓器転移がなく、対側の腋窩リンパ節腫大のみを認める場合には、過剰な診断、治療とならないように注意を払う必要がある。また、転移であった場合でも病変切除および適切な薬物療法により病勢コントロールが可能であることが示唆される。

EP28-244
外傷による乳房内破綻出血を契機に発見された、急速増大した嚢胞内癌の１例

相模原協同病院　外科
田中　花奈、西宮　洋史

背景：本邦では８５歳以上の超高齢者が、定期的に乳癌検診を受診せずにしこりや皮膚浸潤による乳房の形態変化によって乳腺腫瘤に気づくことは少なくない。進行乳癌では腫瘍の露出による出血はしばしば見掛けるが、乳房内破綻出血で乳癌が見つかることは比較的稀である。外傷による物理的刺激で乳房内の破綻出血を起こし、また急速に増大した嚢胞内癌の１例を経験したので報告する。

現病歴：85歳女性。当院初診３か月前に転倒し右前胸部を打撲後から柔らかい右乳腺に腫瘤があることに気づいた。精査目的に紹介受診となった。所見では右乳腺AC領域に柔らかい80×70ｍｍの波動性伴う腫瘤性病変を認めた。皮下から血種として透見できた。腋窩リンパ節は触知せず。血種部分を穿刺すると乳腺の膨隆部分は平坦化したが１週間後に穿刺前と同じ大きさとなり再度穿刺吸引した。CTでは長径70mmの内部不均一な腫瘤を認め血種が疑われた。10か月後の経過フォローCTでは腫瘤が増大し長径90mmとなり乳癌が否定できない所見であった。初診から１年後、創部の出血止まらずまた腫瘤に増大傾向認め手術となった。
手術は右乳房全摘出術とした。標本の病理組織学的所見ではNG＝1、ER（+)、PgR（+)、HER2（-)、Ki67:5%の嚢胞内癌の診断であった。術後経過問題なく退院した。

考察：超高齢者は定期的な乳癌健診を受診せずに家族や施設の介護者がしこりや皮膚浸潤に気づき病院受診をすることがある。本症例は転倒による物理的刺激が乳房内破綻出血の原因となり、乳腺腫瘤を自覚し病院受診となった。超高齢者は若年者と比較し、転倒による物理的刺激、抗凝固薬の内服、血管の脆弱性などにより乳房内破綻出血を起こしやすい。
よって高齢者の乳房内出血は、乳癌含める乳腺腫瘤の乳房内破綻出血が原因であることも鑑別の一つとして念頭に置き診療にあたる必要があると考える。

結語：外傷による乳房内破綻出血を契機に発見された、急速増大した嚢胞内癌の１例を経験した。

★：優秀ポスター

EP28-245
乳癌術前に成人Still病を発症した１例

[1]島根大学　医学部　消化器・総合外科、[2]ひゃくどみクリニック
秋山　佳子[1]、百留　美樹[2]、大谷　麻[1]、板倉　正幸[1]、田島　義証[1]

【はじめに】成人Still病（adult-onset Still's disease: AOSD）は発熱、皮疹、関節炎を3主徴とする全身症状を伴う炎症性疾患である。原因は不明であるが、自然免疫系の異常な活性化により炎症性サイトカインが著増することで種々の症状が出現すると考えられており、診断には悪性腫瘍、膠原病、感染症の除外が必要となる。今回、乳癌診断後、術前にAOSDを発症した1例を報告する。【症例】30代女性。乳癌検診で左要精査となり前医受診。触診で左Ｃ区域に硬結を触知、マンモグラフィーでは左UM/OI領域に微小円形石灰化の区域性分布、乳腺エコーでは同部に石灰化を疑う高エコースポットを伴う境界不明瞭な低エコー域を認め、針生検でDCISと診断された。乳房造影MRIでは左Ｃ区域中心に広い区域性の造影効果を認め、造影CTではリンパ節転移や遠隔転移を疑う所見はなかった。左乳癌cTisN0M0, stage0の診断で乳房全切除術＋センチネルリンパ節生検術を行う方針となり、当科紹介となった。しかし、手術１週間前より、発熱、頚部リンパ節腫大が出現。改善ないため精査目的に当院膠原病内科に入院した。入院時、発熱、皮疹、関節炎、80%以上の好中球増多を伴う白血球増加、リンパ節腫脹、肝機能障害などの症状を認めた。精査の結果、乳癌以外に悪性リンパ腫等の悪性腫瘍はなく、膠原病や感染症も除外され、AOSDと診断された。乳癌手術は延期となり、プレドニン60㎎/日から治療開始となった。症状や検査所見を見ながら免疫抑制剤の追加やプレドニンの増減が行われた。約２ヶ月の経過で全身症状や血液検査データも改善傾向となり、プレドニン20㎎/日まで減量され退院となった。その後は症状の再燃はなく、退院1月後に左乳癌に対する手術加療を行った。術後診断は左乳癌pTisN0M0, stage0で、根治切除が得られた。術後3か月現在、乳癌の再発およびAOSDの症状再燃なく経過している。【考察・結語】今回、乳癌診断後にAOSDを発症した一例を経験したが、乳癌の傍腫瘍症候群としてAOSD様症状を呈した症例の報告もある。AOSDには、発熱、皮疹、関節炎等の症状を繰り返すものや、関節炎のみ持続する例も存在する。自経例のAOSDが乳癌の傍腫瘍症候群であれば、術後に症状が再燃したり残存することはないと考えられる。よって今後、乳癌の経過観察のみならず、膠原病内科と連携しながらAOSD症状の再燃や症状残存がないかどうかにも注意を払う必要がある。

EP28-247
補完代替治療中に急速に増大した乳癌の１例

[1]日本歯科大学附属病院　乳腺内分泌外科、[2]医療法人社団　藤崎病院　外科、[3]川口パークタワークリニック
櫻井　健一[1,2,3]、窪田　仁美[1,2,3]、鈴木　周平[1,2]、安達　慶太[1,3]、平野　智寛[1]、鈴木　佑奈[2]、坂本　彩香[1]、藤崎　滋[1,2]、小野　寿子[3]

補完代替医療（CAM: Complementary and Alternative Medicine）はCAMには、ある程度の有効性、安全性に関する現代医学のエビデンスを有するものと、医学的検証が行われていないものとがある。日本緩和医療学会のガイドラインでは、CAM の選択は患者と医療者の間で個々に協議し決定されるべきものであるとされている。しかしながら、明らかにQOL向上や生命予後の延長に効果のない治療を選択する症例に遭遇することがある。今回われわれは、乳癌と診断された後、気功治療を選択し、急速に腫瘤が増大した症例を経験したので報告する。

症例は67歳、女性．右乳房に直径５ミリの腫瘤を触知し、近医を受診．針生検で乳癌の診断を受けたが治療を拒否。親族に相談したところ、気功で癌が治ると言われ、気功による診療を週に3回継続していた。1年6ヶ月後に増大傾向があるため娘とともに当科を受診した．来院時、右乳房に皮膚に浸潤する直径6cmの腫瘤を触知した。マンモグラフィ検査では右MO領域に多形性区域性石灰化を伴う境界不明瞭腫瘤を認めた．乳房超音波検査では右AC領域に38mmの境界不明瞭な腫瘤として描出された。病変は豊富な血流信号を伴っていた。同側腋窩に腫大したリンパ節を認めた．針生検で浸潤性乳管癌の診断．全身検索を施行したところ遠隔転移を認めなかったため、胸筋温存乳房切除＋腋窩リンパ節郭清術を施行した．病理組織診断は浸潤性乳管癌、浸潤径3.5cm、広がり径6cm、切除断端陰性、ER陰性、PgR陰性、HER-2陽性、Ki-67:40%．T2N0M0=Stage 0であった．化学療法は拒否されたが、1年間のTrastuzumab(6mg/kg/tri-weekly)のみ施行した．術後6年後の現在、明らかな転移・再発を認めていない。

日本緩和医療学会の補完代替医療ガイドラインにおいて、気功は霊気、タッチング療法、電磁療法と同じエネルギー療法に分類される。本症例は幸運にも途中で通常の診療に復してくれており、転移･再発なく長期生存を得ている。臨床経過から気功は癌治療に効果はなかったと考える。診断時に患者さんにCAMが治療に関する効果がないことを十分に理解してもらうことが必要と考えられた。

EP28-246
乳腺carcinosarcomaの１例

[1]社会医療法人　愛仁会　高槻病院　乳腺外科、
[2]社会医療法人　愛仁会　高槻病院　病理診断科
三成　善光[1]、下山　京子[1]、谷田　梨乃[1]、溝口　綾[1]、伊倉　義弘[2]、
大久保　貴子[2]

【はじめに】
癌腫成分と肉腫成分が混在するcarcinosarcomaはMetaplastic carcinomaに分類される極めて稀な悪性度の高い腫瘍である。今回、我々はcarcinosarcomaの1例を経験したので報告する。
【症例】89歳女性
既往歴　右乳癌　18年前に右乳房切除術、喘息
家族歴　乳癌（次女）
現病歴　左乳房痛があるため近医受診。精査目的にて当院紹介となった。
左乳房D領域に2㎝大の腫瘤を触知し、MMGではFAD、乳房USでは同部に17.5 x 15mmの低エコー腫瘤が見られた。CNBを行い、Invasive carcinomaの診断が得られたが、異型性が極めて強く、特殊タイプと思われた。CK18、S100、SMAが陽性で、通常型の乳癌と異なる染色態度を呈しており、筋上皮由来の悪性腫瘍が示唆された。
CTでは、左D領域に20 x 17mm大の腫瘤を認めるが、明らかな腋窩リンパ節種大や、遠隔転移は認めなかった。高齢であり、喘息を有するため、局所麻酔下で可及的に腫瘍を摘出した。切除標本では40mmの主に肉腫様異型細胞の増殖で構成された結節病変が認められた。また辺縁に主病変とは異なる乳管癌成分を認め、Metaplastic carcinoma(carcinosarcoma)の診断が得られた。未分化多形肉腫様部では筋上皮様形質が陽性、Nuclear grade3、Ki67 35%、ER　0%、PgR　0%、Her2陰性であった。乳管癌部はアポクリン化生を示し、Nuclear grade2、Ki67 35%、ER　99%、PgR　99%、Her2陰性であった。乳管内進展が断端陽性であったが、本人、家族と相談し、追加の治療は行わず、経過観察となった。2年後、切除部に多形性石灰化が出現。針生検にてInvasive carcinomaの診断が得られ、局所再発と診断。Nuclear grade3、Ki67 40%, ER 99%　PgR 90%であったためAI剤を開始した。さらに2年経過し、腫瘍は著明に縮小し、石灰化はほぼ消失した。
【まとめ】
今回、我々は肉腫様と乳管癌部の混在するcarcinosarcomaの1例を経験した。2つの異なる腫瘍成分のうち、乳管癌部分が局所再発をきたしたが、AI剤が奏功した。Carcinosarcomaの1例を文献的考察を加え報告する。

EP28-248
乳房切除後の胸壁に発生したChronic Expanding Hematomaの１例．

市立釧路総合病院　外科
井上　玲、竹野　巨樹、頼永　頼永、城崎　友秀、森本　浩史、福田　直也、佐藤　暢人、飯村　泰昭、長谷川　直人

Chronic expanding hematoma (CEH)は手術や外傷などを契機に増大する血腫であり,様々な部位に発生するとされる.乳房疾患の関連では乳房再建後のCEHの報告は散見されるが,今回我々は乳癌に対する乳房切除術の3か月後にCEHが発症した症例を経験したので報告する.症例は６０代女性　右乳癌の診断で右乳房切除＋センチネルリンパ節生検を施行した.術後７日目に退院となった.外来通院にて創部漿液腫に対して穿刺を施行し術後２７日目には改善した.その後は術後内分泌治療目的に外来を定期通院となっていた.術後３か月目に創部の腫脹,緊満感を認めたが受診されず,術後４か月目に症状継続するため当科受診した.右前胸部の腫脹を認めたため穿刺を施行すると暗赤色の排液を認めた.処置翌日には緊満する状態になるため,手術の方針とし腫瘍摘出術を施行した.摘出標本では血液とフィブリンが中心の腫瘍でCEHと診断した.術後経過は良好で,現在再発なく経過している.乳房切除後の胸壁に発生したCEHの報告は少ないが術後合併症として注意が必要であると考えられた.

EP28-249
対側腋窩リンパ節転移を認めた局所進行乳癌の１例

[1]公立学校共済組合東海中央病院　外科、
[2]公立学校共済組合東海中央病院　健康管理科、
[3]公立学校共済組合東海中央病院　看護部
堀場　隆雄[1]、上田　貴世[2]、石黒　千春[2]、福田　元美[3]

【症例】74歳、女性。腰痛を主訴に近医受診。MRI検査で腰椎圧迫骨折と椎体の異常所見を認め、精査目的に当院を紹介受診された。視触診では右乳房AC区域に発赤とびらんを伴う7x5cm大の可動性の腫瘤を認めた。乳腺エコー検査では腫瘤は血流豊富で境界明瞭粗造であった。患側右腋窩には7~9mm大に腫大したリンパ節を認めた。また対側左腋窩皮下に22x19mm大で境界明瞭粗造内部低エコーな陰影を認めた。左乳房内に異常所見は認めなかった。再度の触診で左腋窩に皮膚の陥凹を伴う硬結を触知した。右乳房腫瘤に対し針生検を、左腋窩の硬結に対し細胞診をおこなった。針生検では浸潤性乳管癌と診断され、細胞診では腺癌(乳癌左腋窩リンパ節転移の疑い)と診断された。胸腹部造影CT検査では、右乳房腫瘤と左腋窩腫瘤の他に明らかな腫瘤影は指摘されなかった。左上肢造影MRI検査で左腋窩の結節は周囲脈管を巻き込み切除困難と診断された。右局所進行乳癌の診断で、右乳房切除術・右腋窩リンパ節郭清術をおこなった。術後右胸壁・腋窩ならびに対側左腋窩に放射線治療を行い、術後４ヶ月の現在ホルモン治療を継続中である。【考察】本症例では左乳房内に異常所見は指摘されず、右局所進行乳癌からの対側腋窩リンパ節転移と考えられた。乳癌の対側腋窩リンパ節転移はまれである。若干の文献的考察を加え報告する。

EP28-250
同時性両側性男性乳癌の１例

[1]三和病院　乳腺外科、[2]三和病院　消化器外科
北野　綾[1]、髙松　友里[1]、長谷川　圭[1]、宇田川　勝[2]、渡辺　修[1]

【緒言】男性乳癌は全乳癌の0.6%と報告されており、同時性両側性男性乳癌は極めて稀である。今回われわれは、乳癌・卵巣癌の家族歴のない同時性両側性男性乳癌を経験したので文献的考察を加えて報告する。
【症例】症例は50代男性、職業は会社員。1年くらい前から右乳頭部のしこりに気づき、徐々に増大したため前医受診。精査加療目的にて当科を紹介され受診した。触診所見では、右乳頭直下に3㎝の境界明瞭な腫瘤を触知。左乳頭部には腫瘤は触知しなかった。右腋窩には硬いリンパ節を触知した。家族歴では、祖母が膵臓癌だが、乳癌および卵巣癌はいなかった。既往歴では特記すべきことなく、服薬中の薬もなかった。嗜好では、アルコールは機会飲酒、喫煙歴はなかった。乳腺エコーでは、右乳頭直下に境界明瞭な31mmの分葉状低エコー腫瘤があり、右腋窩には11mmの低エコー均一な不整形リンパ節を認め、転移と考えられた。針生検では、浸潤性乳管癌(IDC)、ER3b、PgR3b、HER2 1+、Ki67 15%であった。MRIでは、右乳頭直下に造影効果のある限局性腫瘤を認めるとともに、左乳頭直下にも5mmの高信号結節を認めた。CT検査では、遠隔転移はみられなかった。Second look乳腺エコーを行い、左乳頭直下に5mmの不整形低エコー腫瘤を認めた。こちらの針生検でもIDCであった。*BRCA*遺伝学的検査では変異はなかった。同時性両側性乳癌の診断(右T2N1M0, 左T1N0M0)にて右乳房切除＋腋窩リンパ節郭清、左乳房切除＋センチネルリンパ節生検を行った。切除標本の病理結果では、右IDC, 40㎜、pN2a(4/11), ly1, v0, NG2, Stage IIIA、左IDC, 7mm, pN0(sn), ly0, v0, NG1, ER 3b, PgR 3b, HER2- (DISH), Ki67 16%, Stage I であった。術後は、AC 4サイクル＋ドセタキセル 4サイクルによる化学療法を行い、右胸壁と鎖骨上窩に照射を施行。タモキシフェンによるホルモン療法を施行しながら経過観察中である。
【考察】男性乳癌の危険因子として、高温下で行われる職業やガソリン、排気ガスに暴露される仕事、肥満、過度のアルコール摂取などが挙げられているが、本症例は該当する危険因子はなかった。また、明確な家族歴も認められず、*BRCA*変異もなかったため遺伝的因子の関与も否定的と考えられた。

EP28-251
両側乳癌症例の臨床病理学的検討

東京女子医科大学　乳腺、内分泌外科
玉木　雅子

本邦の女性における乳癌の罹患率は増加傾向にあり、また乳癌検診の普及や超音波、MRIなどの画像診断の進歩、生検技術の発達や生存率の向上により、両側乳癌を経験する機会は増加してきている。今回当院で2004年から2021年までの17年間に当院で経験した乳癌症例
38例の両側乳癌を対象に臨床病理学的検討を行った。同時性乳癌は25例、異時性乳癌は13例であった。平均年齢は同時性乳癌では62.92歳、異時性第1癌は46.23歳、第2癌は51.23歳、異時性の場合、発症間隔は23.66年であった。
組織型では同時性、異時性ともに浸潤性乳管癌がもっとも多くみられた。組織亜型が左右一致した症例は同時性乳癌では11例認められ、その内訳は硬癌5例, 乳頭腺管癌3例, 充実腺管癌2例, 非浸潤性乳管癌が1例であった。異時性乳癌は3例で、乳頭腺管癌1例、浸潤性小葉癌1例,、非浸潤性乳管癌1例であった。ホルモンレセプターの陽性/陰性、非浸潤性乳管癌を除いた症例でのHER2発現が左右で一致するのかを調べたところ、同時性ではER20例、PgR19例, HER2発現18例であり、異時性ではER11例、PgR10例, HER2発現9例であった。
両側乳癌症例の臨床病理学的検討について文献的考察を加えて報告する。

EP28-252
皮膚穿破を来したpT1a乳癌の１例

[1]JA岐阜厚生連東濃中部医療センター東濃厚生病院　外科、
[2]JA岐阜厚生連東濃中部医療センター東濃厚生病院病理診断部
山村　和生[1]、佐賀　信介[2]

症例は96歳女性。2020年2月に左乳房の10cm大の混合性腫瘤に対し針生検を施行したが、充実成分が採取されず、確定診断は付かなかった。切除生検を勧めたが拒否され、通院も希望しなかったため終診になっていた。2021年10月、腫瘤が自壊したため受診。腫瘤直上に3cmほどの孔を認め、凝血塊と壊死組織が充満していた。腋窩リンパ節腫大はみられなかった。翌日から膿汁の排出がみられるようになり、同時に38度台の熱発と血液検査での炎症反応上昇を認めたため、局所の洗浄処置と抗菌剤投与を開始した。感染兆候が消退した後に局所コントロール目的に左乳房切除術を行った。摘出標本の病理検査では、嚢胞径は最大7cmで、嚢胞壁の一部にのみ乳頭状増殖を示す腫瘍を認めた。腫瘍の大部分は二相性が保たれたpapillomaの像であったが、一部にDCISを認め、さらに極一部に間質に浸潤する像を認めた。浸潤径は5mm未満であった。嚢胞壁の大部分は炎症細胞浸潤やコレステリン結晶の析出を伴う肉芽組織や瘢痕性線維化組織から成り、皮膚の自壊部分にも腫瘍組織はみられなかった。pT1a乳癌が皮膚穿破を来すのは稀であり、文献的考察を踏まえて報告する。

★：優秀ポスター

EP28-253
術前診断が困難であった巨大な出血性嚢胞を伴う浸潤性乳管癌の１例

[1]駅前さとるブレストクリニック、[2]大阪医科薬科大学　乳腺・内分泌外科、
[3]国立病院機構大阪南医療センター　乳腺外科
田中　覚[1,2]、木村　光誠[2]、奥　浩世[2]、藤岡　大也[3]、碇　絢菜[2]、冨永　智[2]、前沢　早紀[2]、坂根　純奈[2]、萩原　精太[3]、田中　亨明[2]、岩本　充彦[2]

【はじめに】今回われわれは、腫瘍内出血により巨大な出血性嚢胞を形成し、術前診断が困難であった浸潤性乳管癌の１例を経験したので、若干の文献的考察を加えて報告する。
【症例】64歳女性。４年ほど前から右乳房腫瘤を自覚していたものの放置。９ヶ月前から除々に増大し、局所の熱感が出現し、さらに熱発・全身倦怠感も出現してきたため当院を受診。既往歴に無治療の高血圧症あり。視触診にて、右乳房に波動を伴う弾性軟な小児頭大の腫瘤を触知し、乳房全体にわたり皮膚発赤を認め、中心部の皮膚は壊死に陥っていた。乳房超音波検査にて、嚢胞内状腫瘤の内部に多量の液体成分を認め、その深部には腫瘍性病変が疑われる乳頭状の充実成分を伴っていた。充実成分のサイズ計測は不可能であった。また、右腋窩リンパ節は2cm大に腫大していたが、２層構造は保たれていた。血液検査にて炎症反応高値を認めた。視触診と超音波検査の所見からは、乳頭状の充実成分（腫瘍）からの出血による嚢胞形成、さらに長期間の放置により感染を来たしている状態であると考えた。そこで、皮膚切開して暗赤色の液体成分を約400mlドレナージし細胞診と細菌培養に提出した。さらに、同じ創から充実成分の組織生検を行った。その結果、液体成分の細胞診は悪性所見なく膿瘍の診断で、細菌培養陰性。組織診の病理結果はフィブリンのみであった。さらなる精査加療が必要であると考え、患者本人と相談の上、高次医療機関へ紹介した。同院でのCT・MRIにて、嚢胞状腫瘍の最も深層（胸壁側）に腫瘍が疑われる像を認め、そこからの出血が疑われたが、超音波ガイド下での腫瘍の組織生検は手技的に困難であった。以上の経過から、外科的に腫瘍切除を行った。病理組織結果は、血腫周囲の線維性被膜内に血管壁に沿って浸潤巣が複数認められており､浸潤性乳管癌（pT=29mm(tubule forming type) ER/PgR=陽性/陽性 HER2陰性 Ki-67=10%）であった。切除断端は陰性。センチネルリンパ節生検の希望はなく、術後補助治療として、残存乳房および腋窩下部への放射線治療とホルモン治療を行い経過観察中である。

EP28-254
術後乳糜漏を認めた２例

越谷市立病院　外科
行方　浩二、三浦　弘善、嶋津　藍、高瀬　優、岡田　基

症例1：67歳女性。左Ａ区域の30㎜大の腫瘤精査で、*IDC　ER＞90％　PgR 50-60％　Ki67　35％　HER2　3+*の診断となった。*cT2N0M0*で*2019*年*11*月に手術を行った。術中迅速診断で腋窩リンパ節に転移を認め腋窩リンパ節郭清を行った（左*Bt+SN→AX(II)　pt2(30)pn1(3/19)*　病期*IIA)*。術後第*3*病日に腋窩ドレーンの廃液が白橙色に変わり廃液中の*TG*値が*426mg/dl*と上昇していた。術後乳糜漏と診断し、食事内容を脂肪制限食に変更した。その後ドレーン廃液の性状は漿液性に改善しドレーンを抜去し退院した。
症例*2*：*47*歳女性。左*C*区域の*70*㎜大の腫瘤を自覚し来院された。精査で*IDC　ER>90%*
*PgR 1-5% Ki67 40% HER2*陰性の診断となった。画像診断で腋窩リンパ節腫大を認めたが*(cT3N2M0　病期IIIA)*、*luminal* タイプなので*2021*年*7*月に手術を行った（左*Bt+AX(II) pt3(90)pn2(18/27)　病期IIIA)*。術後*8*病日に腋窩ドレーンの色が白橙色に変色した。廃液中の*TG*値が*596mg/dl*と上昇を認め術後乳糜漏と診断し食事内容を脂肪制限食に変更した。その後ドレーン廃液の性状は漿液性に改善しドレーンを抜去し退院した。術後乳糜漏の*2*例を経験したが、*2*例とも脂質制限食で症状が改善した。

EP28-255
術前薬物療法により病理学的完全奏功を得た浸潤性乳管癌がPaget型再発をきたした一例

[1]仙台市立病院　外科、[2]仙台市立病院　病理診断科、
[3]あすと長町さくらクリニック
福田　かおり[1]、寺澤　孝幸[1]、櫻井　遊[1,3]、谷内　亜衣[1]、渋谷　里絵[2]

症例は87歳 女性 右乳房のしこりを自覚して当科初診。右乳房C領域に1.5cm大の腫瘍を認め、右腋窩リンパ節を硬く触知した。諸検査にて浸潤性乳管癌（T1cN2M0　ER- PR- HER2 3+）の診断となり、術前薬物療法としてtrastuzumab・capecitabineを開始した。３コース目開始後７日目にHFSの増悪あり。capecitabine中止とし、４コース目はtrastuzumab単剤投与とした。４コース目終了後の画像検査にてＣＲとなり、capecitabineの継続も困難であると考えて、右乳房部分切除＋センチネルリンパ節生検を施行した。術後病理診断では薬物療法の効果判定Grade3で腫瘍細胞の遺残を認めなかった（ypT0ypN0）。術後残存乳房と腋窩・胸骨後・鎖骨上リンパ節領域に照射(50Gy/25回）と術後１年間のtrastuzumab投与を施行。その後再発なく経過していたが、術後２年経過した頃から右乳頭の乾燥と掻痒が出現。近医皮膚科からステロイド軟膏を処方されて経過観察されていた。術後２年８ヶ月目に同皮膚科から右乳頭Paget病疑いとして紹介となった。生検にてPaget病と診断され、初回手術から２年９ヶ月後に右乳房全切除術を施行した。術後病理では乳頭部を含む表皮内にPaget細胞を認め、真皮への浸潤や乳管内進展は認めなかった。ER- PR- HER2 3+と初回手術時と腫瘍細胞のbiologyが同じであり、Paget型再発としても矛盾しないと考えられた。
Paget病は細胞自体の悪性度が高く、HER2陽性率が高く、高齢者に多い癌であるとされている。患者は高齢のHER2陽性浸潤性乳管癌であり、初診時には乳頭には明らかな病変を認めなかった。アンスラサイクリン系・タキサン系の抗がん剤治療を行うことは躊躇され、trastuzumab・capecitabineを選択した。わずか４コースの投与にて原発巣・リンパ節転移ともに病理学的完全奏功を得られたということは驚くべきことであったが、さらに、治療開始から３年目にPaget病（Paget型再発）という形で再発を来したことも稀であると考える。今回の乳頭部の病変をPaget型再発とするか、異時性の新規Paget病とするかの判断は困難であると考えられる。若干の文献的考察を加えて報告する。

EP28-256
術後半年で再発し悪性転化した乳腺腺筋上皮腫の一例

[1]日本大学　医学部　外科学系　乳腺内分泌外科学分野、
[2]日本大学　医学部　病理診断科
福本　咲月[1]、原　由起子[1]、谷村　薫[1]、鈴木　佑奈[1]、森　聡史[1]、渡邉　美帆[1]、後藤　洋伯[1]、松本　京子[1]、榎本　克久[1]、多田　敬一郎[1]、増田　しのぶ[2]

乳腺腺筋上皮腫とは乳腺良性腫瘍のひとつであるが、まれに再発および悪性転化をきたすと言われている。今回我々は、術後半年で再発し悪性転化を認めた乳腺腺筋上皮腫の１例を経験したので報告する。症例は57歳女性。左乳房に腫瘤を自覚し当科受診。視触診で左CE領域に2cm大の可動不良な腫瘤を触知。マンモグラフィでは左MO領域にFAD認めカテゴリー 1/3、乳腺超音波検査では左CE領域に広基性の内部エコーを伴う17×11mmの境界明瞭粗造な混合性低エコー腫瘤を認め、乳腺造影MRIで左CE領域に径23mmの造影腫瘤を認めた。同部位にエコー下マンモトーム検査を行いductal myoepithelial cell proliferation(indeterminate)の診断となったため、全身麻酔下での腫瘤摘出を行った。術後病理結果はadenomyoepithelioma with atypia(indeterminate)の診断であり、経過観察継続の方針となった。術後半年、手術痕近傍に同様の腫瘤の出現を認めたため、同部位に針生検を施行したところ、adenomyoepithelioma with carcinomaであったため再度、全身麻酔下での腫瘤摘出を行った。術中所見にて腫瘍は直上皮膚に強固に癒着していたため腫瘍直上皮膚も合併切除した。術後病理結果はadenomyoepithelioma with carcinoma(WHO classification of the breast tumor, 5th ed.)であった。乳頭側断端陽性であったため、術後は追加切除の方針となり、現在当院外来にて経過観察継続中である。腺筋上皮腫は、針生検のみならず摘出生検にて腫瘍の全体像を検索したとしても診断に難渋しやすく、また再発および悪性転化もの可能性もあるため、早期の治療介入および慎重な術後経過観察が重要であるという知見をえた。

★：優秀ポスター

EP28-257
当院における乳癌甲状腺転移の１例

[1]明和病院　乳腺内分泌外科、[2]関西医科大学総合医療センター　乳腺外科
村澤　千沙[1]、岸本　昌浩[1,2]

転移性甲状腺腫瘍の頻度は0.05-0.23%と報告され、乳癌甲状腺転移に関する報告は非常に少ない。我々は乳癌甲状腺転移の1例を経験したので報告する。【症例】58歳女性。左乳癌以外特記すべき既往歴なし。2011年他院で左乳房全切除術及び腋窩郭清術を施行。病理結果はStage1、ER+/ PgR-/ HER2+であった。術後は内分泌化学療法及び分子標的治療施行。2015年局所及び左腋窩リンパ節再発を認め､局所再発切除及び腋窩郭清術施行。その後、内分泌化学療法及び分子標的治療を行い、胸壁及び左鎖骨上窩に放射線照射50Gy施行。2016年左鎖骨上窩及び縦郭リンパ節再発を認め化学療法を変更しCRとなった。2017年脳転移を認めγナイフ治療でCRとなった。2018年PET/CTにて甲状腺にFDG集積を認めたため、当院腫瘍内科紹介受診。超音波検査で、甲状腺左葉に1.4㎝大の結節を認め、細胞診にて乳癌の転移と診断。甲状腺以外には転移巣が確認されなかったため甲状腺左葉切除術を施行。病理結果は浸潤性微小乳頭癌・ER-/PgR-/HER2+、結節は腺腫様甲状腺腫であり、腫瘍細胞は左葉全体にびまん性リンパ管内増生を示した。病理所見より甲状腺右葉の腫瘍残存が推定されたが、分子標的治療を中心とした治療を継続。術後のPET/CTにて甲状腺右葉にFDG集積の残存を認め、治療効果が得られなかったため10カ月後に甲状腺右葉切除術施行。病理結果は左葉と同様。その後は腫瘍内科にて化学療法及び分子標的治療を継続中であったが2020年5月右肺転移を認め胸腔鏡下右肺中葉切除術施行。また、左頚部リンパ節再発を認めたため、放射線照射7Gy施行。その後分子標的治療を中心とした治療を継続中2021年11月に前頚部に1㎝大の硬結を認め当科受診。摘出生検施行し、病理結果は乳癌転移（浸潤性微小乳頭癌・ER-/PgR-/HER2+）であった。現在も化学療法及び分子標的治療継続中である。【まとめ】乳癌術後82カ月後に甲状腺転移を認めた1例を経験した。化学療法の効果が少ないため切除を行ったが腫瘤形成は認められず、腫瘍細胞はびまん性リンパ管内増生がみられ診断が困難であった。【結語】乳癌甲状腺転移で手術適応がある場合は甲状腺全摘術を考慮する必要性があると思われる。

EP28-258
DCIS術後３年で再発遠隔転移をきたした１例

東京慈恵医科大学附属第三病院　外科
木内　ゆりあ、伏見　淳、中西　洋、福田　みづき、山下　麗華、般若　祥人、田部井　功、岡本　友好

【背景】乳房の非浸潤性乳管癌（DCIS：Ductal carcinoma in situ）は浸潤性乳管癌の前駆病変と位置付けられ、一般的に遠隔転移をきたさないとされている。今回我々はDCIS術後早期に再発遠隔転移をきたした症例を経験したため、報告する。
【経過】症例は50歳代女性。健診で左乳腺腫瘤を指摘され、当院に紹介受診された。術前精査により、cTisN0M0 c-Stage0と診断、左乳房切除術＋センチネルリンパ節生検を施行した。3個のセンチネルリンパ節を生検、全てに転移はなく、手術切除標本では左CD区域に腫瘍径50mmの非浸潤乳管癌と診断、術後補助療法はなく、6ヶ月ごとの外来フォローされていた。術後3年目に腰痛精査のため当院整形外科受診、胸椎（Th11）の病的骨折を認め、脊椎固定術施行が施行された。病理学的検索にて乳癌（HER2 type）の再発転移と診断された。その後各種画像検査にて、左腋窩リンパ節転移、肝転移、肋骨・脊椎転移を疑う所見を認めた。骨シンチでは胸椎・腰椎に多発集積が見られた。また初療手術時の病理検査を再検索したところ、DCIS病変に混在して筋上皮細胞を伴わない腫瘍細胞が小胞巣状に浸潤し周囲にリンパ球浸潤が見られる病変を認めるものの微小な浸潤性乳管癌の所見で組織亜型の分類は困難とされた。脊椎多発転移巣に対し放射線療法40Gy/16fr施行し、再発HER2陽性乳癌の診断のもと、抗HER2療法治療を開始、現在8ヶ月経過、ほぼ完全奏効で現在外来加療中である。
【考察】DCISに対する手術では、術後病理検査で浸潤部の有無を診断することが重要である。しかし、手術標本すべてを観察することは困難なので、一般的な検索方法であっても浸潤病変が指摘できず過小評価してしまうこともある。
【結語】今回我々はDCIS術後早期に遠隔転移をきたした稀な症例を経験した。初療時の病理検査において明らかな間質浸潤は認めずＤＣＩＳと診断、さらに非浸潤部分にのみのＨＥＲ２陽性癌細胞が参考値として指摘され、補助療法は追加されず定期的外来通院のみにて経過観察されている。結果的に再発転移をきたしているが、手術検体でDCISの診断であったとしても、微小な浸潤巣から転移する可能性はあるため、術後の経過観察には十分な注意が必要であると考えるとともに、このようなhigh risk DCISに対しその診断、分類、治療選択の難しさと重要性を痛感したので文献的検索とともに報告する。

EP28-259
再発後長期経過観察可能であった乳癌oligometastasis ３例の検討

恵寿金沢病院　外科
道輪　良男

転移性乳癌は依然治癒困難な状態で、生存期間の延長とQOLの維持・改善が治療の目的といわれている。しかし近年、遠隔転移を伴う症例の中にも、少数転移で局所療法により良好な予後が期待されるoligometastasisという概念が認識され、様々な検討が行われている。Oligometastasisの中には、その後多発転移に進行する症例と、治癒に近い状態が維持される症例（”真のoligometastasis”）があると思われるが、未だ再発後の経過を予測できる指標は明らかではない。今回、再発後5年以上の長期経過観察が可能であった乳癌oligometastasis 3例（全例女性）を経験した。（症例1）再発時年齢75歳。術後補助化学療法後、アナストロゾールによるホルモン療法中、術後3年8ヶ月、腋窩から鎖骨上、上縦隔リンパ節に5個転移を認め、同部に対して放射線治療施行。その後フルベストラントによるホルモン療法を継続したが、再発後3年11ヶ月、胸壁再発を認めた。パルボシクリブを追加したが、転移増悪にてカペシタビンに変更。再発後4年10ヶ月、対側腋窩リンパ節、5年2ヶ月、肝転移を認め、薬物療法をエベロリムス、エキセメスタンに変更し、再発後5年4ヶ月現在、自覚症状無く、外来治療中。（症例2）診断時年齢68歳、同時性腸骨単発転移例。HER2陽性で、術前化学療法後手術を行い、術後抗HER2薬による化学療法を行っていたが、化学療法開始後4年11ヶ月仙骨左側に骨転移を認めた。他には明らかな再発は認められず、仙骨転移に対して放射線治療を行い、初回転移後5年現在、ペルツズマブ、トラスツズマブとフルベストラントによる薬物療法中。（症例3）再発時年齢51歳。粘液癌術後15年両側肺転移を認め、手術（左肺舌区切除、右肺中葉切除）施行。肺切除後、左胸膜播種、胸部リンパ節転移に対して化学療法を行い、リンパ節転移は消失し、再発後10年7ヶ月からホルモン療法にて治療を継続していた。再発後15年2ヶ月､胸膜転移増悪が疑われ､パルボシクリブ追加し､肺転移再発後18年3ヶ月現在、自覚症状無く、エキセメスタンとパルボシクリブによる薬物療法を継続中。（考察）症例1と2は、初回再発時は少数転移と考えられたが、再発後5年以内に新たな転移を認め、“真のoligomatastasis”の診断には再発後最低5年間の経過観察が必要と思われた。（結語）Oligometastasisに対しては、可能であれば、できるだけ侵襲の少ない局所療法を、積極的に考慮する必要があると考えられた。

EP28-260
胸腔に穿破し膿胸を呈した乳癌胸骨転移の一剖検例

[1]聖隷佐倉市民病院　乳腺外科、[2]聖隷佐倉市民病院　外科、
[3]聖隷佐倉市民病院　薬剤科、[4]ブレストサービス株式会社、
[5]聖隷佐倉市民病院　病理部
押川　美鈴[1]、川島　太一[1]、木谷　哲[1]、有田　誠司[2]、富田　歩子[3]、宮内　充[4]、笹井　大督[5]

[背景]乳癌胸骨転移はしばしばみられる病態であるが単独で生命の危機的状況をもたらすことは少ない。今回我々は胸骨転移の制御に難渋し死亡した症例を経験し病理解剖にて検証したので報告する。[症例]乳癌発症時62歳（剖検時73歳）女性。異時性両側乳癌。[経過]前医にて右乳癌に対してBt+Ax(pT1N0M0)、2年後（以後初発からの年数を記載）左乳癌に対してBt+Ax(pT1N0M0)を受けている。共に術後療法としてパクリタキセル、AC、ベバシズマブが施行されている。6年後、胸骨および肺転移が確認されカペシタビン、続いてS1が投与されている。胸骨および肺転移の更なる増大のため8年後当院に紹介となった。転医後2年間エリブリンおよびデノスマブにて治療された。肺病変PDのため肺及び縦隔を胸腔鏡手術により生検した。乳管癌の転移に矛盾しない病理所見でありPD-L1(SP142)は陰性であった。10年後には右胸水貯留および胸骨転移巣の増大があり、胸骨転移巣に放射線療法(30Gy/10fr)が行われベバシズマブ＋パクリタキセルが追加された。なおも胸骨病変は増大傾向にあり同部の生検が2回行われた。良性～低悪性度の軟骨性腫瘍あるいは軟骨肉腫と診断された。体動不動を契機に入院となり膿胸が判明。右胸腔と前胸部皮膚が腫瘍を介して穿通しており排膿･洗浄が行われた。消耗激しく初発から11年後に永眠された。[剖検結果]骨・軟骨分化を伴う化成癌（右胸壁および横隔膜転移）、浸潤性乳管癌（肺・肝転移）。右胸壁転移巣の皮膚潰瘍を伴う壊死および胸腔への穿孔。原発性軟骨肉腫は確認されず。[考案]治療に難渋した胸骨転移を経験したので報告した。胸骨転移巣から2回にわたり生検が行われ原発性軟骨肉腫発症が疑われ抗癌治療は事実上断念することとなったが、病理解剖にて乳癌由来の骨･軟骨分化であることが判明した。本症例の経験により、骨転移巣からの生検で軟骨肉腫様所見が認められても乳癌由来の骨・軟骨分化の可能性を念頭に入れ、QOLの維持と生存期間延長を目指した集学的治療を継続するべきとの教訓を得た。

★：優秀ポスター

EP28-261
pCR後、早期に脳転移をきたしたHER2陽性乳癌の2例

済生会横浜市東部病院　乳腺外科
西谷　慎

【症例1】51歳女性。左浸潤性乳管癌、ER 0%、PgR 0%、HER2 3+、Ki67=50%、T2N1M0 stage IIBと診断された。術前化学療法としてECを4回、DTX、trastuzumab、pertuzumabを4回施行した後、乳房全切除術と腋窩リンパ節郭清を施行した。病理学的治療効果判定はcomplete response（以下CR）であり、術後はtrastuzumab、pertuzumabが投与された。手術から約半年後、術後薬物療法中に実施した人間ドック脳MRIで右前頭葉に腫瘤を指摘された。左後頭葉にも腫瘤を認め乳癌の転移が疑われた。二か所の転移巣に対して定位放射線照射が施行された。照射の有害事象は認められなかった。新規脳転移は認めず生存中である。【症例2】72歳女性。右浸潤性乳管癌、ER 10%、PgR 0%、HER2 3+、Ki67=90%、T4N3M0 stage IIICと診断された。局所進行乳癌であり薬物療法が選択された。DTX、trastuzumab、pertuzumabを4回施行、リンパ節転移は著明に縮小しpartial responseと判定した。その後trastuzumab、pertuzumabを12回投与した時点で原発巣も著しく縮小したため根治切除可能と判断、乳房全切除術と腋窩リンパ節郭清を施行した。病理学的治療効果判定はCRであった。ER陽性のため術後治療はletrozoleとした。手術から二ヵ月後、頭痛と発語障害で受診、精査の結果、右側頭葉に15mmの浮腫を伴う腫瘤を認めた。脳転移巣に対して定位放射線照射が施行された。照射後二週間程度のリハビリテーションを要したが、その後は症状の再燃なく生存中である。【考察】HER2陽性の転移乳癌患者における脳転移の頻度は30 ～ 44%と頻度が高い。また脳に単独で転移することは稀であることが報告されている。本症例では脳以外に明らかな他臓器転移を認めず、抗HER2療法を含む薬物療法によって全身の微小転移が制御されていたものと考えられた。脳転移について無症候性のうちに治療した群と有症状で発見されてから治療した群で生命予後に差がないと報告されているが、脳転移治療後の社会復帰期間を考慮すると無症候性脳転移に対する早期治療介入の有用性が示唆された。脳転移の頻度が高いHER2陽性乳癌においては脳スクリーニング検査の是非は検討すべき事項と考えられた。
【結語】薬物療法によりpathological CRを得たにも関わらず、早期に脳転移をきたした2症例を経験した。

EP28-262
ER陽性乳癌術後12年目に同時性両側トリプルネガティブ乳癌と第1癌の骨転移とを合併した1例

[1]赤穂市民病院　外科、[2]兵庫医科大学病院　乳腺・内分泌外科
伊藤　良太[1]、永橋　昌幸[2]

乳癌罹患率の上昇に伴い、乳癌術後、異時性に発症する同側あるいは対側乳癌の症例を経験する機会も増えている。同一患者であっても、各々の乳癌の臨床病理学的特徴は必ずしも一致せず、第1癌術後に内分泌療法を施行した症例では、第2癌でエストロゲン受容体（ER）が陰転化するとの報告もある。今回我々は、ER陽性乳癌術後12年目に両側乳房にトリプルネガティブ乳癌を発症した1例を経験したので報告する。
症例は86歳、女性。X-12年に左乳癌に対して、左乳房部分切除術およびセンチネルリンパ節生検を施行された。センチネルリンパ節は転移陰性で、腋窩郭清は省略された。術後病理学診断は浸潤性乳管癌、ER陽性、プロゲステロン受容体（PgR）陽性、HER2陰性で、術後温存乳房照射、アロマターゼ阻害薬によるホルモン療法を5年間施行された。X年に両側乳房の腫瘤と左腋窩リンパ節腫脹、椎骨圧迫骨折があり、当院を受診した。針生検の結果、右は浸潤性乳癌、左は非浸潤性乳癌と診断された。ERはいずれも陰性であった。骨シンチグラフィ検査で腰椎に集積を認め、骨転移が疑われた。乳房および腋窩に腫瘍による疼痛を認めていたが、年齢を考慮すると化学療法は難しく、症状緩和を目的に手術の方針となった。右側は乳房全切除術およびセンチネルリンパ節生検、左側は乳房全切除術および腋窩リンパ節郭清を施行した。術後病理学診断で、両側ともにER陰性、PgR陰性、HER2陰性でトリプルネガティブ乳癌と診断された。術後、骨転移に対してゾレドロン酸を開始したが、疼痛は増悪し、コントロールに難渋した。骨転移は第1癌であるER陽性乳癌の転移再発である可能性も考慮し、フルベストラントによるホルモン療法を開始したところ、劇的に臨床症状が改善した。現在、無増悪生存中である。
両側乳癌の発生率は概ね2%～ 3%と言われているが、本症例のように乳癌術後に異時性に発症した同時性両側乳癌はまれである。本症例では、骨転移に対してホルモン療法が著効したことから、異時性発症の両側トリプルネガティブ乳癌に、ER陽性であった第1癌の骨転移が合併していたものと考えられる。異時性発症の乳癌に転移を伴う場合は、第1癌の転移再発を合併している可能性も考慮する必要があり、教訓的な症例であったと考えるため報告する。

EP28-263
胸筋間リンパ節にAxillary skip metastasesを認めた浸潤性乳癌の一例

岐北厚生病院　外科
杉山　恵みり、小塩　英典、川尻　真菜、森光　華澄、徳山　泰治、石原　和浩

【はじめに】Axillary skip metastasesとは、乳癌においてLevel Ⅰリンパ節転移を伴わずにLevel ⅡまたはLevel Ⅲリンパ節に転移をきたす現象である。今回、我々は術前検査にて胸筋間リンパ節（Rotterリンパ節）転移が疑われ、実際にセンチネルリンパ節は転移陰性、胸筋間リンパ節は転移陽性とAxillary skip metastasesであった症例を経験したため報告する。
【症例】初診時69歳女性。検診異常で要精査となり、精査加療目的に当科紹介受診した。触診にて左乳房外側上方に20mm大の可動性不良腫瘤を触知し、マンモグラフィー検査で左M・O領域に微小石灰化を伴う境界不明瞭な腫瘤、乳房超音波検査で左C領域に16×16×11mm大の境界部明瞭粗造な不整形低エコー腫瘤を認めた。針生検にて左浸潤性乳管癌（腺管形成型(ER/PgR陽性,HER2陰性,Ki-67 2-7%,核グレード1)）であった。乳房造影MRIでは、主病変はrapid plateauの造影パターンを呈し、胸筋間リンパ節は類円形に腫大しrapid plateauの濃染を認め、転移が疑われた。その他、明らかな遠隔転移はなくT1N1M0 StageⅡAと診断された。術式は乳房切除術＋センチネルリンパ節生検とした。センチネルシンチグラムではレベルⅠのリンパ節が1個造影され、センチネルリンパ節と胸筋間リンパ節を術中迅速病理検査に提出した。センチネルリンパ節は転移陰性、胸筋間リンパ節は転移陽性であったため、腋窩郭清(LevelⅡ)を追加した。術後病理にて、リンパ節転移は胸筋間リンパ節のみであり、Axillary skip metastasesであると考えられた。術後はAI剤の内服を行い、術後1年経過した現在も無再発生存中である。
【結語】今回、Axillary skip metastasesであった症例を経験した。センチネルリンパ節陰性にて郭清を省略し、胸筋間リンパ節に再発したという文献も散見し、Axillary skip metastasesを見落とした場合に、患者の再発や予後悪化の原因になる可能性もあるため、Axillary skip metastasesの可能性を常に考慮する必要がある。

EP28-264
乳癌尿管転移の一症例

国民健康保険　小松市民病院　外科
佐藤　礼子、塚山　正市、藤井　佑美、西野　拓磨、望月　慶子、竹本　法弘、懸川　誠一

【はじめに】乳癌の尿管転移は報告例が少なく稀な病態である。今回、初回手術から15年目に尿管転移を認め、治療に苦慮した症例を経験したので報告する。【症例】74歳女性。59歳時に右乳癌に対し右乳房部分切除＋センチネルリンパ節生検を施行された。病理診断は、Invasive ductal carcinoma, pT1cN0M0, Stage Ⅰ, Triple negative typeであった。術後FECを施行し経過観察していたが、術後5年目に両側肺転移を認め、左肺下葉切除＋リンパ節郭清、右肺中葉切除＋リンパ節郭清を施行された。肺転移病変はホルモン陽性であったため内分泌治療を継続していた。初回手術から14年目以降は無治療で経過観察していたが、15年目に背部痛で近医を受診、当初は左下部尿管癌が疑われたが、左尿管生検で乳癌の尿管転移と診断した。尿管ステントを留置し化学療法を継続していたが左尿管腫瘍は緩徐な増大を認めた。他に明らかな転移巣はなく手術も考慮されたが、根治手術にはなり得ないこと、片腎となり全身薬物治療が困難となる可能性があることなどから、手術は行わない方針となった。放射線治療を追加したが無効であった。背部痛の増強、排尿困難やカテーテル閉塞が頻回に起こり、衰弱が顕著になったためBSCの方針とした。その後、発熱、意識障害のため救急搬送されたが、左尿管腫瘍のS状結腸浸潤穿孔による汎発性腹膜炎を認め、左尿管転移判明から約1年後に永眠された。【考察】乳癌の尿管転移は剖検時にはしばしばみられるとの報告があるが、生存中に発見されることは稀である。病理学的診断が得られにくく、尿管原発腫瘍との鑑別が困難な場合、診断と治療目的に手術が行われてはじめて転移性腫瘍と診断される症例もある。転移性尿管腫瘍に対する外科的治療は根治性がなく全身薬物治療が第一選択となるが、本症例のように他に明らかな転移がみられない場合は、尿管狭窄・閉塞による症状の緩和や多臓器への浸潤予防を目的とした手術も考慮されると考えられた。

EP28-265
当院で経験した80歳以上の皮膚浸潤伴うT4高齢者乳癌の特性と予後

宝塚市立病院　外科
児島　正道、西野　雅行、柳井　亜矢子

皮膚浸潤を伴うT4乳癌は、遠隔転移のリスクが高いことから薬物療法を優先し手術を施行することが基本である。しかし高齢者では全身状態の低下や併存疾患、更に出血や悪臭などのQOL低下から治療に難渋することが多い。

＜目的＞ 80歳以上の皮膚浸潤を伴うT4高齢者乳癌の特性と予後を検討する。
＜方法＞ 2011年から2020年に当院で病理組織学的に乳癌の診断となった患者を後方視的にカルテ集計し、診断時年齢80歳以上のT4乳癌を対象として解析を行った。抽出項目は年齢、性別、受診時主訴、病悩期間、既往症、PS、認知症の有無、左右や部位、病理組織、腫瘍径、病期、生物活性、手術の有無や術式、薬物療法、放射線療法、生存期間、皮膚科治療の有無、日常生活自立度変化の有無とした。
＜結果＞ 対象症例は19例で年齢中央値は86.8歳（80-95歳）。観察期間中央値は902日（55-2597日）。死亡例は7例で直接死因が乳癌であったのは5例であった。認知症は7例。遠隔転移5例。全例が皮膚浸潤を認め、皮膚科治療を要したのは8例であった。病理組織学的分類では浸潤性乳管癌が10例（硬性癌7例、腺管形成型1例、充実型2例）、特殊癌が4例（管状癌1例、アポクリン癌2例、浸潤性小葉癌1例） 。EgR陽性/PgR陽性　6例、EgR陽性/PgR陰性　6例、HER2陽性　2例。12例にホルモン療法、2例にHER療法、1例に化学療法施行。治療なしは2例。放射線治療は全例なし。1例は腫瘍出血によりTAE施行。手術施行は3例のみであるがいずれも生存（中央値：1441日）。ホルモン療法のみで8例が生存（中央値：817日）している。未治療での生存期間中央値は751日であった。
＜結論＞ 80歳以上の皮膚浸潤高齢者乳癌に対しても手術療法を検討するべきである。耐術能がない 場合にはホルモン陽性乳癌に対しては未治療群と比較しても予後の改善は認められなかったもののホルモン療法を導入によりQOLを保てる可能性があると考えられた。

EP28-267
術後５年目に後腹膜再発を来した浸潤性小葉癌の一例

国家公務員共済組合連合会　水府病院　外科
田枝　督教

乳癌の再発形式において後腹膜転移は稀であり診断に苦慮する。今回浸潤性小葉癌の後腹膜転移に対して、比較的早い段階で診断・治療できたので報告する。
【症例】68歳女性。2014年12月に腋窩リンパ節腫大を主訴に受診された。左乳房2時、Pに23㎜の腫瘍とレベル3までのリンパ節腫大を認めた。CNBでinvasive lobular ca.、ER(+)、PgR(+)、HER2(-)、T2N3aM0、stageⅢcと診断した。術前化学療法を勧めたが、手術を希望されたため、Bp+Ax(level1,2,3)を施行した。リンパ節転移を多数（59/60）認めた。術後補助療法として、FEC(70)療法6クール、weekly Paclitaxel 12回施行後、RT 50Gy、AIを5年間内服、その後もAIを内服継続中であった。
2020年3月にCTで右水腎症を認めたが、自覚症状は全くなく、乳癌の腫瘍マーカーも正常であった。尿管癌を疑って泌尿器科で精査したが原因は不明であった。PET-CTも施行したが、異常集積を認めなかった。治療経過から乳癌の再発を考慮して経過観察していたが、CEA、CA15-3、NCC-ST439が上昇し、さらにCTで膀胱壁の肥厚も出現してきたため、小葉癌の後腹膜転移と最終診断した。Docetaxelを4回施行したところで、腫瘍マーカーが低下し始め、8回施行したところで水腎症も改善した。現在再度AIを内服中である。
【結語】小葉癌の再発形式はあらゆる形態を示し、腹膜播種や癌性髄膜炎など、腫瘤を作らない再発の報告が多数見られる。その中でも後腹膜転移の診断は特に困難であり、消化器症状が出てから開腹手術を行なって初めて診断される場合も多い。今回の症例では腫瘍マーカーの上昇で最終診断され、有害症状が出る前に治療できた。浸潤性小葉癌は後腹膜転移を含めて特殊な転移様式を示すことを常に念頭に入れて治療にあたる必要がある。

EP28-266
当院における乳癌術後脳転移初再発症例の検討

大和高田市立病院
佐多　律子、加藤　達史、岡村　隆二

【背景・目的】乳癌の転移性脳腫瘍の頻度は肺癌に次いで多く、特にHER2陽性およびトリプルネガティブ(TN) において頻度は高い。転移性脳腫瘍はQOLと生存期間に強い影響を与える。脳以外の転移に対する薬物療法の効果が高まったことから脳転移の予後は改善傾向にあるが依然不良である。HER2陽性乳癌において無症状、軽症のうちに診断、治療するほど脳転移による死亡が有意に減少するという報告がある。特に脳転移巣4個以下では定位放射線照射により予後改善されたとの報告もある。ガイドライン上、転移再発に対するスクリーニング検査は推奨されていない。また、遠隔転移再発例のうち脳が初再発部位である割合は8%と低いことから、頭部スクリーニング検査を実施せず、神経症状呈してから画像診断するのが現状である。一方で薬物療法の向上により生存期間が延長するにつれ、薬剤移行性の点から転移性脳腫瘍の罹患率は増大している。当院で施行した手術症例のうち初発遠隔転移として脳転移を認めた症例について後方視的に検討し、頭部スクリーニング検査実施の対象と時期について検討を行った。【対象】 2016年1月から2019年12月までのstageⅣを除く手術症例424例を抽出し、初発遠隔転移として脳転移を認めた7症例を対象とした。【結果】サブタイプはluminal;3例、TN;3例、HER2;1例であり、診断時stageⅡAが1例、stageⅢが6例であった。特に皮膚所見(T4b)、高度リンパ節転移(N3)症例が各3例みられた。stageⅢ症例全てが術前化学療法施行され、うちCRは2例いた。術後から初再発までの期間は平均19.4カ月（11-36カ月）で割と早期であった。脳転移時の症状は有症状が6例、無症状が1例であった。また腫瘍マーカー増悪を認めたのは1例のみであった。脳転移後の予後は、無症状やluminal type症例が全身治療を継続できたため比較的良好であった。有症状やTN症例は局所コントロールが不良のため予後不良であった。【結論】脳転移を早期発見することは、頭蓋内コントロールしながら薬物療法を継続し、高いQOLを保ちながら長期予後を狙う上で重要である。StageⅢ以上の症例においては補助化学療法が奏功した場合も早期に脳転移発症する可能性があることから、診断時や術後早期に頭部スクリーニング検査を施行する意義がある。

EP28-268
DIC発症を契機に診断された乳癌骨髄癌症の１例

[1]平塚共済病院　外科、[2]横浜市立大学附属病院　外科治療学
中山　博貴[1]、谷　和行[1]、羽鳥　慎祐[1]、豊田　まどか[1]、奥田　尚子[1]、
松原　由佳[2]、菅沼　伸康[2]、利野　靖[2]

症例は67歳女性。1週間ほど前からの食思不振を主訴に内科外来を受診。食思不振以外に左腋窩痛、左上肢浮腫を認めていた。意識清明、体温36.3℃、心拍数94、呼吸数20回/分、血圧163/97mmHg、サチュレーション94%とバイタルサインに大きな異常は認めなかったが、採血で血小板4.8万/μLと著明な減少と、FDP＞120μg/mLと著明な増加を認めており、DICと診断され緊急入院となった。左乳房に腫瘤を認め、腋窩リンパ節腫脹及び左上肢浮腫も認められ、乳癌を強く疑った。同時にCTで子宮に低吸収域を認めたが、細胞診では良性であった。乳房腫瘤からの針生検で浸潤性乳管癌、ER0%、PgR50%、HER2陰性、Ki-67 LI>50%、NG3と診断され、DICの原因疾患は乳癌と考えた。また同時に骨髄生検も施行し、造血細胞の減少及び腺癌細胞を認め、骨髄癌症と診断された。DICに対しては輸血とトロンボモデュリンアルファを投与し、同時にパクリタキセル（weekly）を投与開始した。パクリタキセルを5回投与後に腹水が急速に出現、細胞診ではクラスⅤで癌性腹水であった。さらにその1週後に意識レベル低下、その後けいれんを繰り返し、癌性髄膜炎と考えた。ジアゼパム、ホスフェニトインナトリウム水和物、レベチラセタム、ミダゾラム投与でけいれんは消失したが、意識レベルは回復すること無く、初診から3ヶ月で永眠となった。DIC発症を契機に診断され急速な転帰をたどった乳癌骨髄癌症の1例を経験したので報告する。

★：優秀ポスター

EP28-269
下垂体機能低下症をきたした乳癌脳下垂体転移の１例

けいゆう病院　外科
坂田　道生、嶋田　昌彦

【はじめに】転移性下垂体腫瘍の頻度は全頭蓋内転移患者の約1%，全下垂体腫瘍の約1% と稀であり，原発は乳がんおよび肺がんで頻度が高いことが知られている．乳癌の脳下垂体転移により尿崩症などの下垂体機能低下症を合併した１例を報告する．
【症例】50歳代女性．左A領域40mmの腫瘤より，針生検にて “invasive ductal carcinoma, NG: grade 2, ER(-) PgR(-), HER2(3+)”の病理組織所見で「左乳癌 cT2N0M0, cStage IIA」と診断．術前化学療法(FEC4/nabPTX4 + Trastuzumab16)を行いcCRが得られた．手術(Bp+Ax)施行し，病理組織所見は “Breast: ---Status post chemotherapy for invasive ductal carcinoma. Residual adenocarcinoma. Chemotherapeutic effect: grade 2b. ypT1a(mi): 5x2mm(浸潤病巣: 0.2mm以下), g, ly(-) v(-), ypN0(LI+II: 0/11)”であった．術後放射線治療(総線量60Gy)施行．術後４年目の検査にて腫瘍マーカー上昇(CEA 6.0 ng/mL, CA15-3 11.6 U/mL)を認めたが，RI, CT, US, MGでは局所および肺肝骨に転移を認めなかった．PET-CTにて「トルコ鞍部集積」を認め，頭部MRI後脳神経外科コンサルトし，下垂体腺腫・下垂体炎・転移の鑑別困難のため経過観察となった．この頃より口渇・倦怠感・食欲不振など尿崩症及び副腎機能低下症状が出現，内分泌内科での負荷試験により下垂体機能低下が認められ，薬物療法開始となった．その後大学脳神経外科にて下垂体生検（手術）施行し，乳癌の転移と判明，放射線治療を施行した．乳癌に対する薬物療法(S1+trastuzumab)を計画したが，食欲不振・倦怠感などにより継続困難であった．下垂体生検から６ヶ月後，めまい・難聴が出現．その１ヶ月後意識障害出現．正常圧水頭症が疑われ，脳神経外科にてシャント手術を受けたものの，翌日に死亡となった．癌性髄膜炎による意識障害と考えられた．
【考察】下垂体転移の画像診断は容易ではなく，また下垂体機能異常に伴う多彩な内分泌症状を呈するため，その診断治療には関連診療科による集学的取り組みが必要となる．

EP28-270
肺腫瘍血栓性微小血管症(PTTM)による呼吸不全で急速な死の転帰をたどった乳癌の１例

岡山赤十字病院　乳腺内分泌外科
森川　希実、吉富　誠二、原　享子、辻　尚志

肺腫瘍血栓性微小血管症（pulmonary tumor thrombotic microangiopathy :PTTM)は腫瘍塞栓の特殊型として提唱された疾患概念で、肺動脈の微小腫瘍塞栓により肺高血圧を来たし、多くは短期間で死亡する。今回、当院において生前に乳癌によるPTTMの診断に至ったものの、急速に進行する呼吸不全により死亡した１例を経験したので報告する。
症例は55歳女性、５年前に右乳癌に対してBt+Ax(Ⅱ)を施行。pT2N1M0 stageⅡB、ホルモン陽性HER2陰性に対しTC4コース、TAM5年内服した。術後５年目に多発骨、単発肝、多発肺転移を認めたためFAS＋CDK4/6治療を開始したところ、２週間後より呼吸苦が出現し、４週間後の受診時にSpO2 88%と低下を認め、緊急入院となった。入院時の検査で、造影CTでは明らかな肺動脈内血栓を認めず、肺炎や癌性リンパ管症などの低酸素血症の原因は特定されなかった。経胸壁心臓超音波検査にて肺高血圧所見を認めたため、入院２日目には両心カテーテル検査を行い、平均肺動脈圧25mmHg、肺動脈楔入圧4mmHgと肺高血圧を確認した。右心カテーテル留置の上でCCU入室、抗凝固療法とCa拮抗薬投与を開始。肺動脈に挿入したカテーテルから吸引採取した血液の細胞診にて腫瘍細胞を認めPTTMと診断した。換気血流シンチグラフィーでも肺末梢野での還流低下を認め、上記診断と矛盾しなかった。入院15日目に原疾患に対しパクリタキセル・ベバシズマブ治療を行ったが、呼吸不全の進行は急速で入院18日目に死亡した。
PTTMは急速進行性の呼吸不全を伴うことから生前に確定診断することは困難な場合が多く、救命できた報告はごく僅かである。今回、当院においても乳癌によるPTTMの症例を経験したため、文献的考察を加えて報告する。

EP28-271
当科にて経験した乳癌脳転移症例の検討

[1]公益財団法人　東京都保健医療公社　豊島病院　外科、
[2]公益財団法人　東京都保健医療公社　豊島病院　看護部
青木　信彦[1]、小倉　薫[1]、鈴木　潤子[2]

【はじめに】乳癌の脳転移症例は発見されたときに多臓器転移を来し予後不良であることが多い。しかし、原発巣、他臓器転移がｺﾝﾄﾛｰﾙされていれば集学的治療を行うことでQOLや予後の改善が期待できる場合もある。今回我々は当院での乳癌脳転移症例について検討した。
【対象】2012年7月から2021年10月までに当院にて治療を行った乳癌脳転移症例11例について検討した。
【結果】乳癌初診時年齢中央値は46歳(脳転移発症年齢中央値54歳)で乳癌初診時病期はⅠ期1例、ⅡA期1例、ⅡB期1例、ⅢA期2例、Ⅳ期6例。病理組織型はすべて浸潤性乳管癌。ｻﾌﾞﾀｲﾌﾟはLuminal A(LA)3例、Luminal B(LB)2例、Luminal HER2(LH)3例、HER2(H)2例、Triple Negative(TN)1例であった。
脳転移発見契機はめまい、四肢脱力、痙攣、頭痛などの神経症状であり、無症状は1例であった。
脳転移の数は1：3例、3-9：5例、10以上：3例、脳転移の最大径中央値は2cmであった。
現在までに8例死亡し、3例は生存中である。初回治療からと脳転移出現してからの生存期間(以下中央値、単位は月)は70(9 ～ 237)、26(1.5 ～ 46)であり、ｻﾌﾞﾀｲﾌﾟ別に見ると、それぞれLA104、38、LB11、1.8、LH130、26、H23、1.7、TN37、6であった。
初診時脳転移があった症例は1例。それを除くと初回治療から脳転移出現までの期間中央値は49 ヵ月であった。
脳転移治療からの生存期間は脳転移に対する治療法別に見ると手術＋放射線療法＋化学内分泌療法45(2例)、手術＋化学内分泌療法37(1例)、放射線療法＋化学療法16(6例)、放射線療法のみ1.8(1例)、無治療1.8(1例)であった。
放射線治療は9例に施行し、その方法は定位照射3例、全脳照射5例、定位＋全脳照射1例であり、脳転移治療開始からの生存期間はそれぞれ36、5、42であった。
脳転移手術例の生存期間は104、非手術例の生存期間は45であった。
脳転移発見時に癌性髄膜炎を伴っていた症例は3例あり、脳転移出現してからの生存期間は16と予後不良であった。
【結語】ｻﾌﾞﾀｲﾌﾟ別ではLA、LHの方が、また、放射線定位照射例、脳転移手術症例の方が、さらに、各治療を組み合わせた方が生存期間はやや長い傾向にあると思われた。よって、治療の適応となる段階で早期に発見し、手術、薬物療法、放射線療法を組み合わせた集学的治療を行うことは有意義であると思われた。

EP28-272
後腹膜転移と横行結腸転移を認めた浸潤性乳管癌の一例

安城更生病院　外科
下山　貴之、雨宮　剛、新井　利幸、佐伯　悟三、植村　則久、伊藤　貴明、塚原　哲夫、田畑　光紀、山下　浩正、田根　雄一郎、野中　有紀子、水野　宏論、浅井　周平、斉藤　大佑、田畑　咲、太田　和樹、齋木　貴博、田中　雅人

症例は64歳，女性．56歳時に左乳癌に対して左単純乳房切除術＋腋窩リンパ節郭清術を施行した．病理診断はpT1cN1M0，pStageⅡA，浸潤性乳管癌(硬癌型)，HG2，HER2(0)，ER(5+3)8，PgR(5+3)8，MIB-1(<20%)，LuminalAであった．術後はdoxorubicin+cyclophosphamide(AC)療法を４コースとdocetaxelを４コース施行し，その後，放射線治療を2Gy＊25回と，それに並行してletrozoleを５年間内服としていたが，letrozole内服中であった術後５年２カ月の採血でCEA・CA15－５の上昇を認めた．胸腹骨盤造影CT，PET-CT，上部・下部消化管内視鏡検査を施行したが，明らかな再発・転移所見は認めず,経過観察の方針とした．しかし,術後６年のフォローCTにて，左腎下極周囲に索状構造や不整な結節様構造を認めた．CTガイド下生検を施行したところ，乳癌の後腹膜転移の診断であった．Palbociclib+fulvestrantを開始としたが，開始３カ月後のフォローCTでは後腹膜転移部の増大と，新たに横行結腸の全周性壁肥厚を認めた．下部消化管内視鏡検査を施行したところ，横行結腸に軽度狭窄を認め，生検を施行すると，乳癌の横行結腸転移の診断であった．PDと判断し，Capecitabine内服に変更し，経過観察としている．乳癌の後腹膜転移，消化管転移は極めてまれとされており，報告例も少ない．今回われわれ，浸潤性乳管癌術後に後腹膜と横行結腸に転移を認めた症例を経験したため，報告する．

★：優秀ポスター

EP28-273
術前化学療法によりpCR、温存療法施行６年後に残存乳房内再発と対側腋窩リンパ節転移をきたした乳癌の 1 例

[1]ジャパン・メディカル・アライアンス　東埼玉総合病院　乳腺・甲状腺外科、
[2]ジャパン・メディカル・アライアンス　東埼玉総合病院　薬剤科
竹元　伸之[1]、藤野　尚子[2]

患者は67歳，女性．61歳時、右D領域乳癌T2N2aM0 stageⅢAに対し術前化学療法としてアンスラサイクリン・シクロフォスファミド→パクリタキセル・トラスツズマブ施行し画像上はcCR。右乳房温存術（Bq＋Ax）施行し、組織学的にもpCR、治療効果もGrade3であった。残存乳腺に対し放射線治療50Gy施行後、トラスツズマブを13回施行。以後は薬物治療なしで外来フォローしていたが、術後6年2ヶ月後、残存乳腺に対し腫瘤を触知し、針生検で局所再発と診断された。また左乳癌は認めなかったが、左腋窩に多発性リンパ節腫大を認め、その細胞診でclass Vが検出された。肝臓、肺への遠隔転移を疑う所見は認めず、右乳癌局所再発＋左腋窩リンパ節転移、あるいは右乳癌局所再発＋潜在性乳癌、の2つの可能性を考えたが、患者さん、ご家族とご相談した結果、右乳腺全摘術、左腋窩リンパ節廓清術（患Bt＋対側のAx）の方針となった。最終病理は右乳腺局所再発、左腋窩リンパ節も右乳癌の転移であった。術後化学療法としてドセタキセル・ペルツズマブ・トラスツズマブを8回施行後、Continuous Maintenanceとしてペルツズマブ・トラスツズマブを16回施行。術後1年半経過した現時点では再発を認めてない。対側腋窩リンパ節転移は遠隔転移と考えるのがstandardだが、他臓器への遠隔転移を認めない場合、領域リンパ節転移と考え、根治を目指して外科的切除を含む集学的治療を施行する報告例も散見する。報告数が少ないため治療方針の検討は進んでおらず、Continuous Maintenanceはいつまで続けるべきか等の結論もない。若干の文献的考察を加えて報告する。

EP28-274
乳癌術前化学療法で効果がみられたが、術後は治療抵抗性で急速に進行したHER2陽性局所進行乳癌の１例

[1]製鉄記念広畑病院　乳腺外科、[2]製鉄記念広畑病院　看護部
河野　誠之[1]、田口　芙佳[1]、松本　仁美[2]

近年の分子標的薬治療薬の開発により、HER2陽性乳癌の予後は劇的に改善し、転移再発後も長期の生存が期待できるようになってきた。この度、術前化学療法で効果が見られたものの、術後の抗HER2薬で治療中に急速に進行し、その後も治療抵抗性であったHER2陽性局所進行乳癌を経験したので、HER2陽性乳癌治療について若干の文献的考察を加えて報告する。【症例】59歳女性、X年10月に左乳房の疼痛と腫脹を主訴に近位を受診し、乳癌疑いで当院紹介受診となった。左乳癌cT4bN3cM0 Stage IIIc｛ IDC, sci, ER+/-(1%)　PgR+/-(1%)　HER2 score3　Ki-67 25%｝と診断し、術前化学療法（wP+HER+PER → AC ）施行後、X+1年6月に左乳房全切除術＋腋窩リンパ節郭清術を施行した。手術標本の病理診断は、pT2(34mm) N1a(1/19) ly1 v0 NG3 HG3 SM(-) Grade 1b ER-(0%) PgR-(0%) HER2 scoer3 Ki-67 50%であった。X+1年7月から術後補助療法としてHER+PERを開始したところ、2回目投与後に胸部皮膚に広範に伸展する発赤と疼痛を伴う腫瘤を認め、皮膚生検で乳癌再発（ER- PgR- HER2 score3 Ki-67 65%）と診断した。X+1年9月からDOC (q3)+HER+PER投与するも2回目で腫瘍増大し、X+1年10月からT-DM1を施行するも腫瘍は増大し、4コース施行後には胸・腹水も貯留して全身状態不良となりX+2年1月に緩和治療の方針となった。X+2年3月に永眠し、乳癌治療開始後から1年7か月の短い経過であった。

EP28-275
HBOC関連卵巣癌の再発治療中に診断された左乳癌の一例

[1]国立病院機構小倉医療センター　外科、
[2]国立病院機構小倉医療センター　臨床検査科
太田　耕二[1]、山﨑　徹[1]、轟木　秀一[1]、堤　宏介[1]、草野　弘宣[2]、
谷川　雅彦[2]

症例は41歳女性。2児出産後、32歳時に卵巣癌と診断された。当院婦人科で初回手術(腹式単純子宮全摘術＋両側付属器切除術＋大網切除術＋骨盤リンパ節郭清＋傍大動脈リンパ節郭清)を施行され、病理診断結果は漿液性腺癌、pT3cN1M0、StageⅢcの診断であった。術後は補助化学療法(TC療法6コース:PTX＋CBDCA)を行うも術後14か月で左外腸骨リンパ節に再発を来たし、化学療法を再開した。その後も複数のリンパ節に再発を繰り返し、治療(TC療法→Cisplatin＋CPT11→Olaparib→PTX＋NEDP→Niraparib)を継続されていた。術後約8年、Niraparib(経口PARP阻害薬)で維持療法中であったが、フォローのCT検査で左乳房に18mm大の腫瘤性病変を指摘された。同時期に*BRCA1*病的バリアントが確定していたため同病変は乳癌が強く疑われ、当科で生検を施行したところ左乳癌(トリプルネガティブタイプ、組織型:invasive ductal carcinoma)の診断となった。乳癌は組織学的GradeⅢ、Ki-67：89.6%と悪性度が高く、卵巣癌再発に対する化学療法を再開する前に患側乳房切除術＋腋窩リンパ節郭清、および対側乳房のリスク低減乳房切除術を同時に施行した。術後の病理診断結果は、患側はpT2N1であり、対側乳房には悪性所見を認めなかった。その後、卵巣癌再発に対する治療を婦人科において再開している。現在、PTX＋NEDP療法を継続中であり、現時点では卵巣癌、乳癌ともに進行抑制が得られている。本症例の今後の予後を規定するのが乳癌あるいは卵巣癌のどちらであるかは現時点で不明であるが、もしCT検査での偶発的な乳癌の発見がなく手術を施行していなかった場合、患者の予後はより不良であったと考えられる。2020年4月に*BRCA*遺伝検査が保険適応となり、今後、本症例のように卵巣癌治療中に*BRCA*病的バリアントが判明する例は増加することが予想される。*BRCA1*病的バリアントの乳癌ではトリプルネガティブタイプが比較的多く、無治療であれば予後は不良と考えられるため、本症例のように定期的に画像サーベイランスを行い、乳癌の早期発見およびリスク低減手術を含む治療に努めることは重要と考えられる。本症例のこれまでの臨床経過および病理検査結果に文献的考察を交えて報告する。

EP28-276
皮下多発転移および膵転移を認めた異時両側性triple negative乳癌の１例

北部地区医師会病院　外科
藤澤　重元

【はじめに】
triple negative乳癌は様々な部位に転移を来すが、多発皮下転移や膵転移をきたす頻度は比較的低いとされる。初回手術後2年目に多発皮下転移や膵転移を認めた異時両側性triple negative乳癌症例を経験したので報告する。

【症例】62歳 女性

【既往歴】アルコール性肝硬変

【生活歴】喫煙歴：5本/day×30年 飲酒歴：5年前から断酒

【現病歴】

X年3月　左乳房D領域に腫瘤を自覚し受診 triple negative乳癌の診断

X年4～6月　NACとしてFEC施行（FNのため2コースで終了）

X年8月　左乳房切除
T2N0M0 stage II A　a3 NG2,HG2 ER（－）,PgR（－）,HER2（0）,Ki-67 45%
術後補助化学療法は拒否

X+ 2年12月　左頚部腫瘤を自覚 術前検査で右C領域に腫瘤認め新規triple negative乳癌の診断
T2N0M0 stage II A　a2 NG2,HG2 ER（－）,PgR（－）,HER2（0）,Ki-67 50%
右乳房切除及び頚部腫瘤切除を施行し、頚部腫瘤は乳癌皮下転移の診断

X+3年3～6月 S-1内服

X +3年6月 右上背部及び右側背部の皮下腫瘤を自覚
術前検査で胃後壁外側に腫瘤を認めSMT疑い 皮下腫瘤切除及び審査腹腔鏡を施行

【手術所見】
胃後壁表面には腫瘤を認めず、膵尾部頭側に約3cmの硬い腫瘤を認めた。強固な癒着あり剥離困難。迅速病理検査で乳癌転移の診断であり、切除は行わず術後レジメン変更して化学療法を継続する方針となった。

【術後経過】X+3年7月よりエリブリン投与開始し、膵転移縮小を認め現在まで継続中。

【考察】
乳癌の膵転移は比較的稀とされており、転移性膵腫瘍の原疾患としては6.6%を占める。本邦での報告では手術から診断までの期間は2～22年と幅があるが、生存中に問題となることは少ないとされる。しかしながら、化学療法中に膵仮性嚢胞や血腫の形成、動脈瘤からの出血などの報告が散見されるため、特に脾動静脈や主要血管に近接する場合には注意が必要である。
本症例では血管への直接浸潤などは認めなかったが、膵実質とは強固に癒着しており、今後治療に伴う変化に留意する必要があると考えられる。
膵転移巣切除に関しては複数の報告があるが、いずれも単発もしくは少数の転移で経過が長い症例に限られるため、本症例のように短期間で多発転移を来した一部である場合には適応になりにくいであろう。

★：優秀ポスター

★EP28-277
HIV患者に発症した乳癌の１例

[1]長野赤十字病院　初期研修医　臨床研修センター、
[2]長野赤十字病院　乳腺内分泌外科、[3]長野赤十字病院　病理部、
[4]中澤ウィメンズライフクリニック
児玉　敏宏[1]、浜　善久[2]、中島　弘樹[2]、佐野　史穂[2]、横山　史郎[4]、
里美　英俊[3]、伊藤　以知郎[3]

【背景】近年のHIV治療の発展とともにHIV患者の予後は著しく改善している。また、AIDS指標悪性腫瘍(ADC)としては、Kaposi肉腫、非Hodgkinリンパ腫、子宮頸癌などが知られている。HIV患者の予後の改善とともに、ADC以外の悪性腫瘍の報告も増加しており、HIV患者の長期予後を規定する因子の１つになりつつある。今回われわれはHIV患者に発症した乳癌の１例を経験したので報告する。【症例】患者:50代女性、閉経後。32年前にHIVと診断され、以降抗HIV薬を内服している。家族歴：祖父の弟に男性乳癌。受診１年前より右乳房C領域に硬結を認め、乳房超音波検査では低エコーを認めた。MMGでは異常所見なく近医にて経過観察となった。半年後の乳房超音波検査にて低エコーは3cm大の腫瘤様に変化したため、細胞診を行ったところ「悪性」の診断となり精査加療目的に当科紹介受診となった。精査の結果、浸潤性乳管癌、ER陽性、PR陽性、HER2陰性、T2N0M0の診断となり手術の方針となった。HIVの状態はCD4陽性リンパ球 42.2%（正常値25~55%）、CD8陽性リンパ球 32.7%（正常値15~45%）、CD4/8 1.29、HIV-RNA量検出感度以下でありコントロール良好。【経過】手術は右Bp＋SN施行、術中検査にてセンチネルリンパ節に転移を認め、腋窩リンパ節節郭清を追加した。手術２か月後、補助化学療法としてTC(ドセタキセル、シクロホスファミド)療法を開始、感染症内科にHIVの病態管理を依頼し、大きな副作用なく完遂した。【考察】乳癌は日本人女性の中で最も罹患数の多い癌であり,今後HIV患者にも増えてくることが予測される。医中誌を調べた限り日本人のHIV罹患患者における乳癌発症報告例は3例であった。HIV患者は抗HIV薬や副作用対策のため多くの薬剤を服用しており、化学療法の際に薬剤の相互作用にも注意が必要である。本症例で使用されているトリーメク配合錠®は、その配合成分であるドルテグラビル･ラミブジンがドセタキセル･シクロホスファミドと同じCYP3A4と関係していることから、相互作用が起こる可能性があった。またHIV患者の化学療法中は骨髄抑制の頻度が高くなるという報告もあり、好中球数や発熱症状に注意し治療を行うことが必要である。

参照：Jpn J Breast Cancer25(4):417 ～ 428,2010 ヒト免疫不全ウィルス感染症と乳腺疾患
Jpn J Breast Cancer26(5):609 ～ 613,2011 HIV感染症患者に発症した乳癌の１例

EP28-278
転移・再発を来した男性乳癌の３例

原三信病院　乳腺外科
奥村　幹夫、小川　尚洋、廣田　一千夫、江口　徹

男性乳癌の発症頻度は女性患者の1%以下と報告されており非常に稀である．好発年齢は60歳代後半で，女性患者と比較して５～10歳程度高齢者に発症するとされている．我々は,近年術後転移・再発を来した男性乳癌３例について，年齢・主訴・腫瘤占拠部位，腫瘍径，病期（Stage），臨床所見，マンモグラフィ診断，超音波診断，CT所見，組織型・Estrogen Recepter・Progesteron Recepter, Human Epidermal Growth Facter Recepter 2といった病理組織学的所見、治療・転帰について若干の文献的考察を加えて報告する．
年齢は50歳代、70歳代、80歳代であり平均年齢は72歳であった．主訴は2例が乳房の腫脹であり，1例がCTで異常指摘であった．病悩期間は約8年，1年，2年半であった。占拠部位は全症例で右側・乳輪下部領域（E）領域を占めていた．腫瘍径は2例で20mm以下，1例で40 ～ 50mmであった．病期分類はStageIが2例とStage ⅢAが1例であった．術後再発・転移部位は1例が胸壁，1例が胸膜・皮膚・肝・骨，1例が皮膚転移であった．マンモグラフィ所見では2例はC- 4の腫瘤，1例は撮影範囲に含まれず評価不能であった．乳腺エコーでは全例でC-4の腫瘤，CTで１例，胸筋への浸潤が疑われた.病理結果は全例Invasive ductal carcinomaで2例がscirrhous type，1例がmicropapillary typeとなっている． 現在，1例は乳癌で亡くなっており1例は他疾患で亡くなっている． 1例は転移・再発みられるも内分泌療法継続中である．

EP28-279
切除不能進行乳癌に対する化学療法中に臨床的G-CSF産生腫瘍が疑われた１例

富山西総合病院　乳腺外科
荒井　美栄、棚田　安子、江嵐　充治、藤井　久丈

【はじめに】
乳腺腫瘍におけるGranulocyte colony stimulating factor（以下，G-CSFと略記）産生腫瘍の報告はまれであり，多くは予後不良である．当院では，G-CSF産生乳癌にて急激な経過をたどった症例を経験したため報告する．
【症例】
66歳，女性．2020年6月，右乳房腫瘤の急激な増大と疼痛増強にて当科を受診した．身体所見は，右乳房に皮膚露出を伴う巨大腫瘤，周囲皮膚の発赤と腫脹，浸出液を伴う皮膚潰瘍を認めた．乳房超音波検査は右乳房に80mm以上の巨大腫瘤と，その他約９mm大の腫瘤を複数認め，右腋窩リンパ節15mm程で複数腫大していた．針生検にてInvasive lobular carcinoma, pleomorphic type, HR陰性，HER2 陰性，右腋窩リンパ節細胞診ClassVであった．CTにて，右乳癌は胸腔内へ直接浸潤し，右腋窩リンパ節転移（レベルⅢ），肝転移，多発骨転移を認め，cT4N3aM1 StageⅣの診断にて速やかに化学療法導入となった．ddECを２サイクル終了後，呼吸苦にて救急搬送され，右乳癌の胸腔内への腫瘍進展増悪，大量右胸水貯留にて緊急入院となった．入院時血液検査は，白血球67,100 /μlであり，その後急激に上昇し最終的に白血球258,280/μlとなった．好中球の著増，左方移動著明（前骨髄球，骨髄球，後骨髄球認める），中毒顆粒もあり，類白血病反応が疑われ，血清G-CSFは37.5と高値を示した．骨髄生検も施行予定ではあったが，不整脈の発症，多臓器不全状態が進行し，緊急入院から７日目に永眠した．
【考察】
悪性腫瘍において，白血球が異常高値を示す要因として，感染だけでなく，G-CSF産生腫瘍が関係することも念頭に置くべきである．G-CSF産生腫瘍の診断基準として，①白血球数の増多，②G-CSF活性の上昇，③腫瘍切除による白血球減少，④腫瘍内のG-CSF産生の証明が挙げられる．本症例では上記全ては満たさず，臨床的G-CSF産生乳癌と判断した．特異的な治療法はなく，原疾患に対する化学療法をするほかないが，本症例では急速に容態が悪化し積極的な治療介入が困難であった．
【結語】
乳癌症例においてまれな臨床的G-CSF産生腫瘍が疑われた１例を経験した．

EP28-280
集学的治療によりPS0で就労継続可能な状態を15年間維持しているHR陽性HER2陰性再発乳癌の一例

[1]医療法人桂会平尾病院　外科、[2]済生会中和病院　乳腺外科、
[3]済生会中和病院　外科、[4]済生会中和病院　病理診断科、
[5]済生会中和病院　放射線科
平尾　具子[1,2]、三宅　佳乃子[2]、青松　幸雄[3]、堤　雅弘[4]、吉村　佳子[5]、
細井　孝純[2]

【はじめに】乳癌治療はダイナミックに変遷し進化しており、治療経過の長い再発症例においては、その発症年代によって、現在のガイドラインでは推奨療法とされていない様々な治療選択がなされている場合がある。多次にわたるホルモン療法、化学療法、外科的療法を逐次施行し、良好なQOLを保ち長期間の生存が得られているHR陽性HER2陰性転移・再発乳癌の一例を報告する。
【症例】初診時41歳の閉経前女性、職業は看護師。X年に左乳癌にてBt+Axを施行し、pT2pN1(1/12)M0:pStage Ⅱ B, ER+, PgR±, HER2陰性にて、術後補助療法としてフルオロウラシル2年投与とTAM+LH-RHアゴニストによる内分泌療法を行なった。補助療法中のX+4年２ヶ月に多発骨転移が出現した。FECと放射線治療を行った後､アナストロゾール+ゾレドロン酸を開始し、X+9年に保険適応となったフルベストラントへ変更した。既存の骨病変の治療効果は維持していたが、X+11年に肝転移が出現した為、ベバシズマブ+パクリタキセル療法を開始した。肝転移巣は６ヶ月間縮小維持の後、緩徐に増大したが、新規の肝病変は認めず、RFAを行なった後、ベバシズマブ+パクリタキセル療法を５ヶ月間継続した。末梢神経障害が増強した為X+13年３ヶ月でビノレルビンへ変更し、X+14年１ヶ月より顎骨壊死による歯科治療のためレトロゾール単独内分泌療法へ変更した。X+15年３ヶ月まで治療効果は継続したが、肝に新規転移巣が１箇所出現し、病理検査もかねて肝部分切除術を行なった。転移巣の病理結果はER3b, PgR1, HER2:0, Ki67:5%であった。術後はフルベストラント+パルボシクリブをX+18年２ヶ月まで有害事象なく継続したが、多発肝転移をきたし、S-1を３ヶ月内服するもPDにてベバシズマブ+パクリタキセルを再開し、腫瘍マーカーは低下傾向にある。現在X+19年であるが、良好なQOLを保ちながら就労と外来化学療法を継続している。
【まとめ】多次にわたる集学的療法を逐次施行し、患者の就労希望を尊重し良好なQOLを保ちながら比較的長期間生存されている症例を経験した。実臨床における治療選択は、治療経過や病状、患者希望など総合的に判断し個々に検討することが重要であると考える。

★：優秀ポスター

EP28-281
免疫療法が無効となったにも関わらず、Bevacizumabが著効した１例

[1]石切生喜病院　乳腺外科、[2]石切生喜病院　病理部、[3]石切生喜病院　看護部、[4]石切生喜病院　リハビリテーション科
宮下　晶恵[1]、川尻　成美[1]、若狭　研一[2]、藤本　るり子[3]、古畑　郁美[4]

44歳 女 性、 右 乳 癌C領 域cT1N0M0 cstage Ⅰ ER=0%, PgR=0%, HER2(3+), Ki-67=70%に対して右Bp+SN(0/1)施行。病理所見は浸潤性乳管癌solid type, t=18mm, n0, f, ly0, v0, 断端陰性, ER=0%, PgR=0%, HER2(-), Ki-67=30%であった。術後adjuvant chemotherapy としてPTX(Paclitaxel)+T(Trastuzumab)+P(Pertuzumab)4 cycles followed TP 14 cycles及び残存乳房照射50Gyを実施した。以降、外来にて無再発follow中であったが、adjuvant 終了後１年が経過した頃に持病の腰痛が自制困難となり整形外科を受診。その際の脊椎MRIにてL4腰椎転移と診断された。翌週当科受診時、疼痛強く歩行困難であり座位も取れず緊急入院となる。入院時PET-CTにて頸胸腹部多発リンパ節転移、多発骨・肝・脾・回盲部に集積あり、腹水貯留も伴いlife threatening の状態であった。早急な化学療法の導入が必要と考え、手術標本のsubtypeがTNであったことより即日SP-142検査を施行。同日に鎖骨上リンパ節腫大に対してCNBを行いadenocarcinoma、乳癌の転移再発と診断された。翌日よりDenosumab投与を開始した。その後SP-142陽性であったためAtezorizumab+nabPTX療法を開始した。開始直後にL4骨転移増悪・椎体外浸潤による膀胱直腸障害が出現し、RT(L4;30Gy/10fr)にて改善した。RT治療計画CT上では後腹膜LNの縮小が見られPRであった。RT終了後にAtezorizumab+nabPTX療法を再開したが、1cycle終了時点で腹痛・便秘を認めたためCTを撮影したところ後腹膜・頸部LNの増大を認めPDとなり、PTX+Bv(Bevacizumab)療法へ変更となった。その後腫瘍マーカーは低下しCT上著名な後腹膜・頸部LNの縮小を認めPRとなった。またリハビリ等でADLの改善が得られ杖歩行可能となり、２ヶ月後に自宅退院。以降外来通院にてPTX+Bv療法を継続中である。退院後２ヶ月間の在宅リハビリの後、職場復帰(看護師)している。以上、免疫療法が無効となったにも関わらずBevacizumabが著効した１例を経験したので報告する。

EP28-282
乳癌術後３８年で左上肢腕神経叢神経幹内転移が疑われた１例

独立行政法人　地域医療機能推進機構　大阪病院　乳腺・内分泌外科
南　有紀、笠原　千聖、笠島　綾子、大谷　陽子、塚本　文音

症例は84歳女性。38年前に左乳房全切除術＋大胸筋・小胸筋切除＋腋窩リンパ節郭清(深部・胸筋下・鎖骨下・浅部)を施行。術後はFT207＋Tamoxifen、放射線治療は傍胸骨・鎖骨・腋窩への術後照射をベータトロン電子線で施行。その後無再発で経過し当科のフォローも終了していた。術後38年からボタンの留めにくさを自覚し左上肢脱力感・手指痺れを自覚。近医整形外科クリニック受診、頸椎疾患について精査目的に当院整形外科紹介。MRIで頚椎には左上肢麻痺の原因となる病変は認めず、左肺尖部に不整結節を指摘され乳癌再発を疑われたため、当科紹介。追加の画像精査にて、前胸壁皮下軟部影、胸水貯留、肺・骨転移を認め、乳癌再発と診断。しかしこの時点では左上肢の神経症状の原因となる明らかな病変は指摘できなかった。再発治療は①Letrozole(治療成功期間６ヶ月)、②Abemaciclib + Fulvestrant (治療成功期間３ヶ月) ③Exemestane+Everolimus(現在投与中)の順に行った。どの薬剤を投与している時も左上肢麻痺の症状は横ばいであり、乳癌再発以外の病変鑑別が必要と考えた。他科とも協議し、認めている神経麻痺は、C7領域中心に腕神経叢全体に及んでおり、またHorner兆候も認めており、C8～Th2神経根付近を含む病態と考えられた。多発骨転移、腫瘍マーカー上昇などもあり、臨床所見からやはり乳癌再発による、C7神経根周囲から腕神経叢神経幹内転移と考えた。確定診断には神経幹生検が必要だが、全麻痺になるリスクを伴うため施行しなかった。転移性神経障害の場合、進行が急速であるため、ホルモン療法よりも、効果発現の速い化学療法が望ましいと考えられたが、高齢・併存症が複数あることからExemestane+Everolimus継続の方針となった。腫瘍マーカー低下、リンパ浮腫改善あり、左上肢麻痺は悪化なく、効果ありと判定。ただし、神経回復には6ヶ月以上かかる見通しである。
【考察】転移性神経障害の場合進行が急速の場合が多く、早急な診断・治療が必要である。乳癌による腕神経叢障害は、画像での原因診断が困難であるが、上肢麻痺など症状出現があれば、神経叢の神経幹内転移を疑うことが大事である。麻痺の進行を認めた場合は、他の転移巣がコントロールされていても、治療変更が望ましい。

EP28-283
術後早期に頸椎転移にて再発するも集学的治療にて長期間病勢が安定しているHER2陽性乳癌の一例

大阪市立大学大学院　乳腺・内分泌外科
野田　諭、石原　沙江、浅野　有香、後藤　航、田内　幸枝、森崎　珠実、柏木　伸一郎、高島　勉

転移乳癌は一般的に治癒困難である．しかしながら転移部位や個数が限られたOligometastasisは局所療法に薬物療法を加えた集学的治療により治癒の可能性がある病態として注目されている．今回我々は集学的治療が奏功した乳癌術後頸椎転移の一例を報告する．
症例は42歳女性．既往歴・家族歴に特記すべきことなし．右乳房腫瘤を主訴に近医を受診し，乳癌の疑いにて当院を紹介受診した．cT2N0M0 Stage IIAのLuminal typeの乳癌と診断され，ホルモン受容体弱陽性，HER2陰性にて温存手術目的に術前化学療法が施行された．FEC100療法と毎週パクリタキセル療法の逐次投与が行われ，効果判定は部分奏功であった．その後に乳房切除が行われ、組織学的治療効果はGrade1bで，残存腫瘍はホルモン受容体強陽性，HER2陽性となっておりサブタイプの変化を認めた．術後補助療法はトラスツズマブを１年間投与し，タモキシフェンによる内分泌療法を継続していた．術後２年目に頸部痛と頸部の可動域制限を認め，近医のMRIにて第2頸椎の歯突起と椎体外側に異常信号を認めた．CTでは第2頸椎の椎体左側から関節突起にいたる溶骨性変化を認め，PET-CTで同部位の異常集積を認め，頸椎転移と診断した．他の部位の骨転移や内臓転移はなく，単独転移と判断した．転移部位に42Gyの外照射を行い，レトロゾールによる内分泌療法とペルツズマブ，トラスツズマブによる抗HER2療法を開始した．骨修飾薬としてデノスマブも併用した．外照射によりすみやかに疼痛は改善し，デノスマブによる顎骨壊死を認めたものの，その他の有害事象は出現せず，再発治療開始後3年継続しているが，病勢は増悪なく，新規転移も出現せずに維持されている．

EP28-284
薬物療法後に扁平上皮成分が顕在化しサブタイプが変化した乳癌の１例

札幌センチュリー病院　外科・乳腺外科
小西　和哉

化生癌は稀な組織型で、トリプルネガティブが多く予後不良なことが知られている。浸潤性乳管癌(ルミナールタイプ)の薬物治療後に原発巣が扁平上皮癌(トリプルネガティブ)に変性した乳癌症例を経験したので報告する。患者は41歳女性。他院で左乳癌T2N2bM1(肝)、Stage4、ER:90%、PR:70%、HER2:2+、FISH-と診断されPATHWAY試験(タモキシフェン＋ゴセレリン＋パルボシクリブ/プラセボ)に参加した。原発巣、肝転移が増大したため8週で中止となり以後当院で治療した。カペシタビン＋シクロホスファミド、イブランス＋フェソロデックス＋リュープリン、パクリタキセル＋ベバシズマブ、エリブリン、EC療法、ドセタキセル
で治療したが、原発巣、肝転移とも増大し、特に原発巣の増大は著しく、出血、悪臭でQOLは著しく低下した。タキソテール治療中に施行した生検では化生癌/扁平上皮癌、ER-、PR-、HER2-(0)、Ki67:90-100%の病理組織学的検査所見であった。BRCA検査陰性、マイクロサテライト不安定検査陰性、PDL1：1%未満であった。モーズ軟膏を使用したが、腫瘍からの出血、滲出液、悪臭のコントロールは不良で、腫瘍の重みによる苦痛症状もあったので、左乳房全摘＋大胸筋合併切除を施行した。患者は術後1か月で永眠した。

★：優秀ポスター

EP28-285

乳癌術後に著明な緩解に至った内科的治療抵抗性重症皮膚筋炎の一症例

[1]京都大学医学部附属病院　乳腺外科、[2]京都大学医学部附属病院　病理科、[3]京都大学医学部附属病院　免疫膠原病内科

藤野　麻琴[1]、川島　雅央[1]、松本　純明[1]、川口　展子[1]、森　由希子[1]、山口　絢音[1]、河口　浩介[1]、高田　正泰[1]、戸井　雅和[1]、吉藤　元[3]、中嶋　蘭[3]、山田　洋介[2]

背景：皮膚筋炎(DM)は四肢近位筋中心の筋力低下を来す自己免疫疾患で,約20%を占める抗TIF-1γ抗体陽性例では高頻度に悪性腫瘍を合併する．腫瘍切除によりDMが寛解したとする報告はあるが，その適応や特徴は不明である．今回我々は，内科治療抵抗性の重症DMが乳癌手術後に著明な緩解に至った症例を経験したので，文献的考察を加えこれを報告する．
症例：ADL自立した79歳女性．右上腕から全身に皮疹が拡大し，皮疹自覚から1ヶ月後に構音障害,嚥下障害,四肢筋力低下により寝たきりとなり緊急入院.CK:1787U/l,抗TIF-1γ抗体:112と上昇を認め,抗TIF-1γ抗体陽性DMと診断された．また,入院時検査にて左浸潤性乳癌cT4bN2M0,Luminal typeの併存が確認された.DMに対しステロイドパルス,IVIg,Tacrolimus,乳癌に対しFulvestrantにて治療されるも,2ヶ月後も症状は増悪傾向であった．多職種連携による栄養介入やステロイド減量した上で左乳房切除・腋窩郭清術を施行．免疫組織染色では手術検体中の腫瘍細胞にTIF-1γ高発現を認めた．術直後に抜管可能となり,合併症なく経過．血清抗TIF-1γ抗体価は緩徐に減少を示した．術後1ヶ月で嚥下訓練を開始し,4ヶ月で平行棒歩行可能,5ヶ月で独歩・嚥下可能になり,8ヶ月で自宅退院された．
考察：これまでにDM合併乳癌の既報は49例あり,年齢の中央値は55歳 (32-84歳),このうち抗TIF-1γ抗体は12例で検索され陽性は8例(67%)で確認された．近位筋力低下を31例(71%),嚥下障害を17例(43%)に認め,抗TIF-1γ抗体陽性例では嚥下障害を来す例が多かった．乳癌治療後にDMの寛解を認めたのは13例で,このうち10例で手術が施行されていた．症状改善までの期間の中央値は12週(0-24週，1例は不明)であった．DM再燃を機に乳癌再発が確認された例も4例もあり,腫瘍量とDMの病勢の関連が示唆された．本症例でも術後にDMの劇的な寛解を認め,腫瘍細胞でのTIF-1γが高発現かつ術後に抗TIF-1γ抗体価が減少したことから,乳癌の併存がDM症状の悪化に寄与していた可能性が示唆された．
結論：全身状態の悪い重症DM患者への手術は,嚥下障害により誤嚥性肺炎などの周術期合併症リスクが高く躊躇されることがあるが,腫瘍切除により劇的な症状改善に至ることも期待できる．乳癌を合併した内科治療抵抗性の重症DMは,多職種連携による周術期管理で感染症等の合併症リスクを最小化し，十分なインフォームドコンセントの上で,手術を有効な治療法として検討すべきと考えられた．

EP28-287

長期抗癌剤投与により病理学的完全奏効を得ることができた局所進行HRE2陽性乳癌の一例

[1]東京慈恵会医科大学附属第三病院　外科、[2]東京慈恵会医科大学附属病院

中西　洋[1]、伏見　淳[1]、山下　麗華[1]、田部井　功[1]、野木　裕子[2]、岡本　友好[1]、武山　浩[2]

[はじめに] de novo stage IV乳癌の治療戦略には治療継続性を維持しつつ患者の生活の質（QOL）担保することが大切である。今回我々は7年もの長期にわたりアンスラサイクリン、タキサン、ハラベンなどの抗癌剤の投薬とともに内服５FU剤（TS-1）投与により完全奏効（pCR）に至った症例を経験したので文献的考察とともに報告する。
[症例]70 歳女性、X-7年に右局所進行HER2陽性乳癌（cT4N2M0, ER-, PgR-, HER2+）と診断、エピルビシン、シクロフォスファミド、フルオロウラシルによる化学療法開始となった。4コース施行し、腫瘍縮小効果を認めた。その後、ドセタキセル、トラスツズマブによる化学療法開始するもアナフィラキシー反応起こり中止。パクリタキセルによる化学療法に変更となった、4コース施行するも腫瘍縮小効果は得られず、トラスツズマブ単剤療法開始するもインフュージョンリアクション出現にために中止しエリブリンに変更。腫瘍縮小効果は得られていたものの、末梢神経障害が強く９コース目で終了、X-5年より5FU剤内服開始（TS-1）となった。その後、有害事象は起こらず内服は継続していた。乳房超音波検査にてStable Disease維持しており、主治医交代を契機にX年にPET-CT施行。皮膚および胸筋への瘢痕浸潤を軽度認めたものの、腫瘤の大きさ2cmで、遠隔転移を認めず。切除可能と考え患者と相談の上、治癒切除目的に右乳房全摘術・右腋窩郭清術施行。病理検査では癌腫の遺残を認めず、病理学的完全奏効が得られていた。
[考察]本症例のようにHER 2陽性乳がんの場合は本来抗HER2療法の適応であり良好な治療成績が得られるはずであるが、投与直後のアレルギー反応やインフュージョンリアクションにより中止せざるを得なかった薬剤が多く、薬剤選択に難渋した。最終的に経口抗がん剤であるTS-1はによる治療は有害事象が少なく、長期間SD可能だった。SD主治医交代を契機に行われた画像検査により表皮-筋肉を巻き込む連続的組織が見られたものの切除可能となっており、乳房全摘術を施行。病理学的完全奏効を得ることができたていることが証明された。本症例のような長期SD管理の患者において活動性腫瘍の判断が重要となると考えられた。
[結語]長期抗癌剤治療を継続することによって、長期間SDを維持した症例を経験した。手術切除により完全奏効しており、診療経過にて活動性腫瘍の存在をいかに見つけることが重要であると考えた。

EP28-286

集学的治療により病勢を制御し得た乳癌の側頭部皮下、側頭骨、頭蓋内硬膜転移の一例

神戸大学医学部附属病院　乳腺外科

国安　真里奈、井上　翔太郎、金子　友紀、大谷　真紀子、大川　諭奈、岡本　葵、山本　真由子、山下　祐司、三木　万由子、水本　紗千子、馬場　基、國久　智成

【緒言】一般的に乳癌の脳転移に対しては薬物療法の効果が低く、放射線治療や手術による制御が行われる。一方、頭蓋内硬膜転移は至適な治療法が確立されていない。われわれは、乳癌の側頭部皮下およびその直下の側頭骨、硬膜への転移に対して集学的治療を行い、病勢を制御し得た症例を経験したので報告する。
【症例】症例は79歳女性。X-27年（当時49歳）に左乳癌にて左乳房切除術＋腋窩リンパ節郭清を行った。切除標本の病理診断はInvasive ductal carcinoma、ER陽性、PgR陽性、HER2陰性、pT1N0M0であり、術後にTamoxifenとFluorouracil投与を2年間行った。X-23年に肋間、胸骨傍リンパ節転移を認め手術施行し、TamoxifenとFluorouracil投与を追加で2年間行った。X-14年に鎖骨上リンパ節転移ありEC療法、放射線治療後にAnastrozole投与を開始した。X-6年に多発骨転移、右肺転移が出現し、ホルモン療法はFulvestrantに変更された。X年に左咬筋転移が出現し、病変に対し強度変調放射線治療（60Gy/30Fr）を施行するも、更にその頭側の左側頭部皮下に新たな転移が出現し、局所制御目的に腫瘍切除術を行なった。しかし3ヶ月後に同部位の再発を認めた。左咬筋への放射線照射後であり、追加の放射線治療は脳壊死のリスクから困難であった。頭部MRIでは左側頭部皮下およびその直下の頭蓋骨、硬膜にも転移を認めた。側頭部皮下腫瘍は急速に約7cmの大きさまで増大したため、Letrozole+Palbociclib、Everolimus+Exemestane、Paclitaxel+Bevacizumabと治療を行い、腫瘍縮小を確認した後、局所制御目的に左頭部皮下腫瘍切除＋遊離広背筋皮弁再建術を施行した。頭蓋骨、硬膜病変に対しては手術侵襲の大きさと、根治性を考慮して切除は行わなかった。切除標本の免疫染色結果はER陽性、PgR陽性、HER2陽性であった。その後の治療はTrastuzumab+Toremifene、T-DM1、Lapatinib+Capecitabineと変更していき、最後の手術から2年経過した現在に至るまで硬膜転移病変は縮小を保っている。
【考察・結語】頭蓋内硬膜転移は進行すると、その病変部位によっては脳神経症状や、硬膜下血腫による中枢神経障害をきたし得る。癌種にはよるが、頭蓋内硬膜転移診断後の生存期間は6.0 ～ 9.5ヶ月と非常に短いと報告されている。本症例は急速に増大する側頭部皮下転移病変に対し手術による局所制御を行い、薬物治療により硬膜転移の致死的な合併症を回避し良好な経過を得たと考えられる。

EP28-288

T-DM 1投与中に多量腹水を生じた男性乳癌の1例

[1]飯塚市立病院　外科、[2]産業医科大学　第一病理学教室

良永　康雄[1]、吉田　純[1]、草野　緑[2]、名和田　彩[2]

症例は82歳男性。既往症に脳梗塞後遺症あり。10年前より左前胸部から左腋窩部にかけて腫瘍を自覚し、4年前に近医を受診した。左腕神経叢と腋窩動静脈へ浸潤を伴う、腋窩副乳頭に生じたHER2陽性乳癌の診断を受けた。切除不能として、複数の医療機関でDocetaxel+Trastuzumabによる加療を受けたが、合計5回目の後に自己中断となった。その1年後、腫瘍の増大と左上肢の筋力低下を主訴に当院へ初診となった。来院時、左腋窩部皮膚へ露出する5cmの不整形腫瘍を認めた。CT上、左腋窩腫瘍は64x50mmであり、同側鎖骨上リンパ節転移、前大動脈弓リンパ節に腫大を認めた。腫瘍の露出部へ針生検を行い、NG2,ER-,PgR-,HER2 3+を確認した。Docetaxel+Trastuzumab+Pertuzumabを開始した。食欲不振と全身倦怠感の強い訴えがあり、治療を自己中断しないよう説明を続けながら、標準投与量の30%まで減量し継続した。腫瘍に増大傾向を認め、13回で終了した。2nd-lineとしてT-DM1を標準投与量の60%で開始した。忍容性は良好で、5回目を施行後に腫瘍の皮膚への露出は2cmに縮小、CT上も52x20mmへ縮小した。その後、腹部膨満の訴えと腹水の出現を認めた。食欲不振のため6回目を中止したところ、腫瘍の増大と腫瘍からの出血を認めた。腹水は癌性腹膜炎である可能性を考え、7回目を施行と同時に腹水穿刺を施行したが、悪性細胞は確認できなかった。7回目の施行により腫瘍は再び縮小し止血した。腹水は利尿剤の内服により一旦は減少したが、1ヶ月後に再び増大した。肝障害による腹水の可能性を考えTolvaptanを使用したが無効であった。肝萎縮と経口摂取困難、るいそうが進行し、T-DM1の継続は困難となった。全身状態が徐々に悪化し、腹水の出現から8ヶ月後に死亡した。腹水の原因が明らかでなかったため、病理解剖を実施した。乳癌は左腋窩部のみでその他の臓器に転移は認めなかった。淡黄色透明の腹水7000mlの貯留を認め、肝萎縮を認めた。組織学的には胆汁うっ滞と門脈域の細胆管増生を認め、軽度の薬剤性肝障害と考えられた。T-DM1の有害事象として薬剤性肝障害が報告されており、本症例では肝障害による腹水貯留の可能性が示唆された。若干の文献的考察を加えて報告する。

★：優秀ポスター

EP28-289

坑HER2療法にて肝転移がcCRとなり乳房切除し、維持療法休薬後もcCRを維持しているHER2陽性転移乳癌の一例

[1]社会医療法人きつこう会　多根総合病院　外科、
[2]社会医療法人きつこう会　多根総合病院　腫瘍内科
西　敏夫[1]、森　琢児[1]、岡田　佳也[2]、小川　淳宏[1]

背景：転移再発乳癌の根治は極めて困難と言われてきたが、HER2陽性転移再発乳がんに対してTrastuzumab+Pertuzumab+Docetaxel併用療法が１次治療において強く推奨されて以来、完全消失し予後良好な症例を経験するようになっている。今回われわれは、坑HER2療法にて肝転移がcCRとなり、乳房切除を施行し、維持療法休薬後もcCRを維持しているHER2陽性転移乳癌の一例を経験したので、若干の文献的考察を加えて報告する。

症例：81歳女性。右乳房の乳頭ビランと皮膚の発赤・浮腫、潰瘍を伴う８ｃｍ大の腫瘤を主訴に初診。病理組織診断結果は浸潤性乳管癌（充実型）、ER（－）、PR（－）、HER2：3+、Ki：50%のHER2タイプの乳癌であった。全身検索にて肝転移も指摘され、T4bN3M1のステージⅣ乳癌と診断された。一次治療としてTmab+Pmab+DOC併用療法を９クール施行したところ肝転移は消失、原発巣は縮小、皮膚の発赤・浮腫、潰瘍も軽減した（治療効果PRと判断）。患者の希望により局所切除（Ｂｔ）をおこなった。術後病理結果で化学療法効果はGrade3でpCRであった。術後Tmab+Pmabを20クール施行した。初回治療より２年間経過し、高齢であり心臓への負担も考慮して、休薬にて経過観察する方針とした。休薬後10ヶ月経過するが転移再発を認めずcCRを維持している。

結語：転移乳癌に対して坑HER ２療法でcCRとなった症例に対しての坑HER2療法の投与期間や中止時期に関してはいまだ不明であり、原発巣の切除の意義もはっきりしていない。患者の心理面の負担や医療経済などの観点からも今後の症例集積が必要と思われる。

EP28-290

HER2陽性乳癌脳転移における治療選択及び予後の検討

聖マリアンナ医科大学病院　乳腺・内分泌外科
喜多島　美奈、酒巻　香織、金山　益佳、瀧下　茉莉子、坂本　菜央、田雜　瑞穂、中野　万理、黒田　貴子、敦賀　智子、志茂　彩華、志茂　新、都築　麻紀子、本吉　愛、小島　康幸、白　英、河原　太、西川　徹、川本　久紀、福田　護、津川　浩一郎

【背景】脳転移は肺癌に次いで乳癌に多く、全乳癌患者の10-30%が脳転移を発症するとされている。脳転移は予後不良とされているが治療の発展と共に、予後が延長している。脳転移発症因子が判明すれば早期発見、適切な治療が選択できる可能性がある。今回、術後経過中に脳転移を来した症例を集積し、その臨床的特徴を検討した。
【対象】当院で2013-2020年までに手術を行ったHER2陽性pStageⅠ-Ⅲ乳癌患者1178例とした。このうち、治療経過中に脳転移を発症した症例を抽出し後方視的に、年齢、病理学的所見、家族歴、治療内容、経過、予後等についてカルテより抽出し解析を行った。
【結果】脳転移症例は10例（0.9%）であった。発見契機は有症状の症例が8例であり、症状なく全身検索で見つかった例が2例であった。年齢中央値は49歳（27-65歳）、ホルモン受容体陽性HER2陽性乳癌が6例、ホルモン受容体陰性HER2陽性乳癌が4例であった。DCISを1例認め、その他はStageⅡA以上で皮膚浸潤を認めた症例が3例であった。組織学的異型度はGrade3:Grade2:Grade1=3:4:2(1例は術前化学療法の結果完全奏功で評価できず）と比較的高度な異型を伴っていた。リンパ管侵襲が2例で陽性、静脈侵襲は全ての症例で陰性であった。乳癌診断から脳転移までの期間の中央値は24ヶ月（8-61ヶ月）であった。脳転移診断後、2例は転帰不明（転院）、5例が死亡、3例が生存し治療継続中である。生存中の3例のうち現治療はトラスツズマブ デルクステカンが2例、トラスツズマブ エムタンシンが1例であった。
脳転移診断後死亡までの期間の中央値は9.0ヶ月（0.6-32.3ヶ月）で、脳転移が原因で死亡した例は2例であった。
【考察】単施設のHER2陽性乳癌患者に絞った検討である為か脳転移発症頻度は報告より低かった。症例数が少ないため脳転移傾向に関連する因子は特定できなかった。
脳転移に対し手術や放射線療法に加え、今後使用可能な薬物療法の選択肢が増えることが期待されており、予後の延長が期待される。無症状ながら脳転移の診断に至った症例が2例認められたが、脳転移を積極的にスクリーニングする必要性については今後の検討課題である。現在脳転移を有するHER2陽性乳癌患者に対するトラスツズマブ デルクステカンの臨床試験であるDESTINY-Breast12も実施中であり結果が期待される。当院でも今後引き続き脳転移症例の蓄積を行いHER2陽性乳癌患者における脳転移への対応を検討してゆきたい。

EP28-291

HER2陽性乳癌術後多発肝転移に対する化学療法で長期CRが得られている１症例

[1]総合大雄会病院　乳腺外科、[2]岐阜大学医学部附属病院乳腺外科
武鹿　良規[1]、鷹尾　千佳[1]、日下部　光彦[1]、森　龍太郎[2]

【症例】55歳女性【既往歴】特になし【家族歴】癌家族歴なし【現病歴】200X年8月左乳房腫瘤を主訴に受診。左CD領域に35mm大の弾性硬腫瘤、腋窩リンパ節腫大が認められた。針生検により浸潤性乳管癌と診断され、CT、PETで左乳癌、腋窩リンパ節転移が指摘されたが、明らかな遠隔転移は認められず、根治術として左乳房全摘術＋腋窩リンパ節郭清術が実施された。病理診断結果で乳頭腺管癌、切除断端陰性、リンパ節転移陽性（level1 13/15,level2 5/7 level3 14/15 Rotter 0/0)、HER2（3+)、ER（－)、PgR（－）と診断された。術後化学療法としてAC療法４コース、ドセタキセル５コースの投与が行われた。術後１年目の血液検査で腫瘍マーカー CEA,CA15-3が上昇し、造影CTで肝両葉に多数の濃染される腫瘤、PETで肝全体に多数のFDG集積が認められた。乳癌多発肝転移と診断され、トラスツズマブ＋パクリタキセルの投与が開始された。治療開始後５ヶ月のCTで多発肝転移は縮小し、PRが得られた。治療開始後14か月のCTで辺縁が濃染される腫瘤性病変が一部残存していたがPETではFDGの集積は認められなかった。治療を継続し、20ヶ月後のCTでは肝S4の腫瘤以外は消失した。27か月後のCTでもS4に14mmのわずかに濃染される腫瘤が認められるが他の病変は消失。35ヶ月のPETで明らかな異常集積は認められず、パクリタキセルの投与を終了し、トラスツズマブの単独投与は継続された。44ヶ月後の血液検査でGrade3の血小板減少が出現し、トラスツズマブの投与を中止後に回復。トラスツズマブの副作用による血小板減少症と判断され、トラスツズマブの投与は中止された。以後経過観察を行っているが15年以上のCRが得られている。
【考察】乳癌多発肝転移に対する化学療法で長期CRが得られたが、化学療法を終了する基準はなく、副作用の出現により治療を終了した。化学療法を終了する基準としてリキッドバイオプシー等のバイオマーカーの有効性が期待されている。
【結語】HER2陽性乳癌術後多発肝転移に対する化学療法で長期CRが得られている１症例を経験した。治療継続の基準となるバイオマーカーの活用が望まれる。

EP28-292

パクリタキセル・ベバシズマブ併用療法中に脳出血をきたし、ベバシズマブ中止後に急激に増悪した乳癌の１例

越谷市立病院　外科
三浦　弘善、行方　浩二、嶋津　藍、日下部　芳

（はじめに）血管内皮増殖因子を標的とするベバシズマブとパクリタキセルとの併用療法はパクリタキセル単独療法と比較して無増悪生存期間や奏効率がすぐれており、HER2陰性転移・再発乳癌に対する治療の選択肢の一つである。一方重篤な有害事象として、出血・血栓塞栓症・消化管穿孔などが知られている。今回、我々はパクリタキセル・ベバシズマブ併用療法中に脳出血をきたし、パクリタキセル単独療法に移行後に病状の急激な増悪を認め、リバウンド現象が疑われた症例を経験したので報告する。
（症例）58歳女性。右乳房の皮膚に露出した腫瘤性病変を主訴として前医を受診し、右乳癌 エストロゲン受容体陽性 プロゲステロン受容体陽性 HER2陰性 肝・骨転移ありと診断された。ドセタキセル療法を8コース施行後腫瘍の縮小効果が認められ、レトロゾール療法に変更後に当院に転医となった。レトロゾール療法開始後３年８か月で病勢進行を確認し、前医で治療効果が認められていたことよりドセタキセル療法に変更した。治療変更後１年1か月で病勢進行を確認し、5FU/エピルビシン/シクロホスファミド療法に変更した。治療変更後7か月で病勢進行を確認し、パクリタキセル・ベバシズマブ併用療法を開始した。治療変更後8か月間病勢のコントロール良好であったが、意識レベルの急激な悪化のため来院し、脳出血と診断した。画像診断上は明らかな脳転移は認められなかった。保存的治療により意識レベルは改善したが、ベバシズマブの投与継続は困難と判断し、パクリタキセル単独療法に変更して治療継続したが、その後4か月で病勢の急激な増悪をきたして原病死に至った。
（考察）パクリタキセル・ベバシズマブ併用療法は高い有効性が示されている治療であるが、その一方で重篤な有害事象が報告されており注意が必要である。また、分子標的治療薬は高い有効性を示す一方で休薬・中止後に急激な増悪を示す症例が報告されており、こうしたことも念頭に置いて診療にあたる必要がある。

★：優秀ポスター

EP28-293
副腎転移摘出を含めた集学的治療が有効であったトリプルネガティブ転移性乳癌の一例

兵庫県立尼崎総合医療センター　乳腺外科
太治　智愛、辻　サオリ、池田　真子、泉　愛、山口　あい、木曾　末厘乃、諏訪　裕文

【緒言】転移性乳癌の中で、トリプルネガティブは最も予後不良と報告されている。1995年に提唱されたオリゴ転移は、局所治療を含めた集学的治療で良好な予後が得られるとする後方視的研究があるが、局所治療が予後を改善するかは前向き試験が現在進行中である。
【症例】排膿を伴う右乳房腫瘤で受診された74歳の女性。右乳房C区域に潰瘍を伴う11cmの腫瘤と右腋窩に2cmの硬いリンパ節を認めた。がんの家族歴は姉が白血病死のみであった。
右乳房腫瘤の針生検で浸潤性乳管癌、組織学的グレード(HG)2、ER陰性、PgR陰性、HER2 score 0、Ki-67 index 70.3%であった。
PET-CTで右乳房、右腋窩・鎖骨上リンパ節、肺門リンパ節、左副腎にFDG集積を認め、de novo stage Ⅳのトリプルネガティブ乳癌と診断した。
Bevacizumab+paclitaxel 6コースでPRとなるも、肝逸脱酵素上昇で3か月間休薬となり、患者希望で緩和的手術(右Bt+腋窩リンパ節サンプリング)を施行した。
病理診断はypT1(4mm)N0(0/5)M1、HG3 、ER陰性、PgR陰性、HER2 score 0、Ki-67 index 80.8%であった。
術後はTegaful uracil 13ヶ月でPD(PET-CTで左副腎腫大とFDG集積)となり、BRACAnalysisでBRCA 2 pathogenic variant (5804del4)を認めた。EC(60%に減量)7コースでPRとなり、Olaparibに変更したが5ヶ月でPD(PET-CTで左副腎腫大とFDG集積)となった。Covid-19の感染拡大を受けて、患者が副腎転移に対する局所治療を希望され、薬物療法変更、切除、放射線療法の選択肢から切除を選択された。
全身麻酔下で腹腔鏡下左副腎摘出術を行い、病理診断は3.2cmの浸潤性乳管癌、HG3 、ER陰性、PgR陰性、HER2 score 0、Ki-67 index 53.6%であった。術後は患者希望で経過観察しているが、1年半にわたりCR維持、初診時から4年半生存中である。
【考察】医中誌で「(乳房腫瘍/TH or 乳癌/AL) and 副腎転移/AL」で検索したところ、乳癌副腎転移を摘出した4例の症例報告があった。すべて女性の術後再発で、2例はLuminal、1例はHER2、残り1例は初発時Luminalで再発時HER2であった。副腎転移摘出後は全例でホルモン療法や化学療法を施行され、最長で2年半にわたり、新たな転移再発なしと報告されている。
本例はトリプルネガティブで、摘出後は経過観察のみで、初診時から4年半生存中である。
【結論】転移性乳癌で薬物療法の奏効が得られ、オリゴ転移の状態になった場合、切除を含む局所治療が有効な可能性がある。

EP28-295
離職の意向がある自壊創を伴う乳がん患者の支援

社会医療法人財団　石心会　第二川崎幸クリニック
國澤　美智代、藤田　範子、田邊　真由美、木村　芙英、中村　幸子、関　晶南、関川　浩司

【はじめに】
がん患者の離職回避は早期介入が重要と言われており、殊に乳がんは集学的治療後も経過観察が長期に渡るために先を見据えた支援が求められる。今回、自壊創を伴う患者に初診時から関わり、早まった離職を回避できた経過を通して就労支援について振り返る。
【事例概要】
A氏50歳台女性。右乳がんT4N1M0:StageⅢB期(LuminalBタイプ) 1年前から右乳房に腫瘤自覚、4ヶ月前から潰瘍増大と臭気を認めていた。右乳がんの疑いを指摘され、化学療法を始めるにあたり非正規雇用の仕事は休職を勧められたが、コロナ禍の影響を考え離職の意向を示された。産業医の在籍はなし。独居で身内と疎遠である。
【理的配慮】
所属施設の倫理委員会にて承認を得た。
【看護の実際と結果】
初回から皮膚排泄ケア認定看護師と協働介入し、自壊創のこれまでの対処法を否定せずに安心してケアが継続できるよう関わったことで、「誰にも言えなかった。大きくなって怖かった。仕事は辞めます」と吐露された。離職せず、就労について一緒に考えることを伝えた。診断時「やっぱりがんでした。ショックです。抗がん剤をやることにしました」と話されており、心理的支援と治療選択の意思決定を認め支援を継続した。「周りに胸の臭いを気付かれているかもしれない。脱毛した姿を見せようものなら噂になる」と話された。A氏のペースを保ちつつアピアランス支援を行いつつ、A氏を多職種で支えていることを認識できるように関わった。同時に職場の理解と協力を得るために、A氏が職場と交渉できるように内容を一緒に検討した。その後の面談で「職場の人からAさんの体調をみて戻って来て欲しいと言われて、辞めることを踏みとどまった」と、休職して治療に専念できる環境を選択された。
【考察】
A氏の離職の気持ちに着目すると、自壊創が周囲との関係を孤立させる状況が見えてきた。受診行動を労い、これまでの対処法を否定せずに一緒に自壊創のケアを行ったことは安心につながり関係性が構築できた。A氏の苦悩を理解し職場にも理解してもらえる働きかけを一緒に考えたことは離職を回避することにつながった。がん患者の就労問題に影響する要因として外見の変化や、本人の社会的スキル、上司や同僚との人間関係などが挙げられている。今回の事例を通して多様な意思決定を迫られる診断の時期に、患者はどのような悩みを抱え治療と仕事の両立を考えているのか捉えて関わることが重要と考える。

EP28-294
アロマターゼ阻害剤内服中に発症した深部静脈血栓症の１例

[1]祐愛会織田病院　外科、[2]祐愛会織田病院　循環器外科
中村　淳[1]、谷口　賢一郎[2]、中村　宏彰[1]、佐藤　建[1]、伊山　明宏[1]

【はじめに】癌が原因で生じた血栓症は，がん関連血栓症（CAT）と呼ばれている．CATには，静脈血栓塞栓症（VTE），動脈血栓塞栓症（ATE），非細菌性血栓性心内膜炎（NBTE）の3つの病態がある．なかでもVTEは癌患者の死因において癌死に次いで多いことが知られており(1)，腫瘍循環器学の観点からも注目を集めている．今回，乳癌術後ホルモン療法としてアロマターゼ阻害薬内服中に発症した深部静脈血栓症を経験したため報告する．
【症例】63歳，女性．左乳癌に対し，2年2ヶ月前に左乳房部分切除術＋センチネルリンパ節生検を施行した．組織型は浸潤性乳管癌（充実型）で，pT1cN0M0; Stage Ⅰ，ER陽性，PgR弱陽性，HER2陰性，Ki-67 25%であった．術後放射線治療ののち2年前からアロマターゼ阻害薬を内服中であった．10日前ほどから左足付け根に疼痛を自覚し様子を見ていたが，受診前日から急激に左足全体が腫脹したため当科を受診した．造影CTで左総腸骨静脈から外腸骨静脈にかけて血栓を認め，中枢型の深部静脈血栓症と診断し循環器科にコンサルトした．3日間低分子ヘパリンの持続静注を行い，その後DOACの内服に切り替えた．治療開始後3週間の時点で左下肢の腫脹は軽減傾向であり，CTで血栓の縮小傾向も確認された．
【考察】アロマターゼ阻害薬の有害事象としてのVTEは，タモキシフェンと比較すると頻度は低く，発症率は2.8 ～ 7.72/1,000人年とされている(2,3)．また，抗癌治療中の外来患者におけるVTEの予測ツールとして，COMPASS-CATスコア(4)が報告されているが，本症例ではホルモン療法以外の因子は該当せず低～中リスクであった．一方，乳癌治療開始後約10年を経過すると，心血管系疾患による死亡が乳癌死の割合を上回ることが知られている(5)．乳癌患者の治療成績が向上し，かつ術後ホルモン療法が5年以上と長期におよぶ近年，腫瘍循環器的アプローチがますます重要となってくると思われた．
【結語】アロマターゼ阻害薬内服中に発症した深部静脈血栓症に対して，循環器科と連携してマネジメントを行った1例を経験した．

1. Khorana AA. Thromb Res 2010; 125: 490-493.
2. Xu X, et al. Breast Cancer Res Treat 2019; 174: 785-794.
3. Matthews AA, et al. Heart 2021; 107: 1327-1335.
4. Gerotziafas GT, et al. Oncologist 2017; 22: 1222-1231.
5. Patnaik JL, et al. Breast Cancer Res 2011; 13: R64.

EP28-296
自壊した乳癌患者の受診遅延の背景と看護介入の検討

ひゃくどみクリニック
山本　祐子、杉橋　智里、伊藤　久子、井上　昌樹、百留　美樹

【はじめに】乳癌は、患者自身が腫瘍を触知できる数少ない癌の1つである。しかし、しこりを自覚しながらも受診せず、自壊してから来院する患者も少なくない。今回、初回受診時に乳癌が自壊していた患者の背景と看護を振り返り、今後の看護介入について検討する。
【方法】2019年5月～ 2021年10月の初回受診時に乳癌自壊創があった患者７例を対象として、病悩期間（しこりを自覚してから受診までの期間）、受診契機、受診遅延理由、看護介入、心理変化と行動変容について、診療録から後方視的に検討した。
【結果】年齢：平均73歳3ヵ月、②家族背景：独居2例、同居家族あり5例、③病悩期間:平均1年10ヵ月、④受診契機:処置の継続が困難になった、出血・疼痛の出現、家族や友人の勧め等、⑤受診遅延理由：家族に心配や迷惑をかけたくない、受診する決心がつかなかった、親の介護で忙しかった、乳癌だとは思わなかった等、⑥看護介入：初回受診日に必ず面談し、患者の思いを傾聴した。同時に一人で処置を続けてきたこと、来院されたことに対して労いと肯定的な声掛けを行った。そして、自壊創の処置方法について、患者が継続できる方法を一緒に考えた。家族と来院されている場合は、家族の思いを傾聴し、患者に対する怒りの感情や、自責感など、ありのままの感情を表出できる場を提供した。その後も医師の診察には同席し、患者と家族の関係性の変化についても確認を行い、必要があれば患者の思いを看護師が家族に代弁した。⑦心理的変化と行動変容：全例において、受診後に不安が軽減し、積極的に治療を受けたいと心理的変化を認め、受診拒否や治療の自己中断なく来院された。自壊創のケアについても指導通りに実施できた。家族は患者の苦悩を理解し、診察時同席や送迎を継続された。
【考察】医療者は、自壊してから来院する患者に対し受診遅延の理由を追求してしまいがちである。しかし、一方的な聞き取りを行うと、患者にとって医療者が脅威的な存在となる。看護師は、受診遅延に至った背景には、患者それぞれに要因があることを理解する必要がある。そして、受診に至るまでの不安や恐怖心を労うなどの情緒的支援が最も重要であると考える。さらに、家族の苦悩にも配慮し、患者と家族の双方への意図的な看護介入を行う必要がある。それにより患者と家族は病と共に生きることを受け入れ、予定通りの受診や治療継続に繋がると考える。

★：優秀ポスター

EP28-297
子どもへ病気を伝えるかを悩む乳がん患者への看護と今後の課題

独立行政法人　国立病院機構　高崎総合医療センター
櫻井　史子、高他　大輔、徳田　尚子、成澤　瑛理子、鯉淵　幸生

【はじめに】
１１人に１人が乳がんに罹患し、子育て世代の乳がん患者も増えている。親ががんになることは、一家の一大事であり、子どもに与える影響は大きい。そのため、三浦は子育て中の乳がん患者の３５%が子どもへの告知に悩んでいると述べている。看護実践への示唆を得た症例を報告する。
【目的】
子どもへ病気を伝えるかを悩む乳がん患者に対する看護実践を考える
【研究方法】
当院の倫理規範に基づき、研究を実施した
【事例紹介】
A氏、30歳代。乳がんと診断され、手術前に脱毛を伴う抗癌剤治療を勧められた。家族は夫、２人の子どもとの４人暮らし。外来看護師からAYA世代患者へのがん告知があると情報提供があった。患者と家族は、外見の変化を伴う治療になるため、子ども達に病気を伝えるかを悩んでいた。
【結果】
A氏は乳がん告知に大きな衝撃を受け、動揺していた。医師からの治療説明を受けた後、A氏と夫との面談を行った。混乱するA氏とともに、病気や治療内容の整理を行った。「髪が抜けたら中学生の娘は気づきますよね？でも中学最後の大会前なので、部活に集中させてあげたい。どうしたらいいのか。」と、A氏は俯き、夫も下を向いた。A氏の不安の傾聴に努め、A氏が子どもへ病気を伝える長所と短所を共に考えた。長所は、親の変化に気づいている子どもはその理由を知る事ができる、病気を知り親のために何かをしたい子どもの思いを尊重できる、がんとともに生きていく親子の力が高まる、一緒にがん治療を乗り越える応援者が増える、短所はA氏の伝えるつらさ、子どもがショックを受ける、子どもの負担感が増えると整理した。A氏は子どもへ伝えるタイミングは、信頼できる部活の顧問へまず相談することにした。「実は先日娘さんから“お母さんの様子がおかしい”という相談を受けていた。保健室の先生にも相談していたようだ。心のケアは我々も精いっぱいするので、ぜひ本人へがんのことを伝えてあげてほしい。」と顧問からも背中を押され、治療開始前にきちんと病気を伝えることができた。その後、抗癌剤の副作用が出現した際には夫や子ども達に支えられ、治療を乗り越えた。
【考察・結論】
A氏とともに子どもへ伝える長所／短所を整理し、子ども達と向き合うための準備を整えるA氏を支える事ができた。今後の課題は、外来看護師との連携強化と外来看護師が実践するための教育支援である。

EP28-298
化学療法を受ける独居の高齢乳がん患者の看護支援

[1]国立病院機構　別府医療センター　看護部、
[2]国立病院機構　別府医療センター　乳腺外科
津下　智子[1]、田中　仁寛[2]

【はじめに】化学療法を受ける患者は、身体的・心理的・社会的な様々な苦痛を抱えている。高齢患者では、予備力の低下や適応力の低下など、加齢による心身の変化があり、治療を継続するためには周囲の支援が求められる。しかし、独居の患者では家族からの支援が得にくく、セルフケアの確立や医療者による支援が重要である。
【症例1】A氏、75歳、独居。左乳癌、腋窩リンパ節転移の診断にて術前化学療法としてEC→DTXを施行した。医師、薬剤師から治療の説明を行うが、「一人だから心配」と副作用出現時の対応に不安が強かった。治療開始後は、副作用症状や発熱についての電話相談があった。抗癌剤や副作用症状への理解不足と一人でいることの不安があると考え、受診時に面談の時間を作った。また、電話相談の際には詳しく体調を確認し、対処方法や今後予測される症状についても説明を行うなどして、不安の軽減に努めた。A氏は徐々に電話相談の回数が減り、相談内容も「どうしたらいいか」から「この対応でいいか」に変化し、セルフケアが確立できつつあった。また、緊急性のない症状については来院時に相談することができるようになった。
【症例2】B氏、71歳、独居で、現役の医療従事者。右乳癌の診断にて、術後化学療法としてEC→HER＋DTXを施行した。1コース目で発熱があったが、指導した通りの対処ができていた。しかし治療が進むにつれ、様々な症状で電話相談をするようになった。B氏はいつもと違う症状があると、不安が増大する傾向があった。B氏の訴えを否定しないこと、そしてB氏が理解し納得できることが不安の軽減につながると考え、B氏には情報量が多くても、最初に説明を行うようにした。また、セルフケア指導では必要なケアの内容を説明し、具体的なケア方法はB氏に考えてもらいながら指導することで、B氏が自信をもって継続できるようにした。
【考察】化学療法を受ける独居の高齢乳がん患者は、身体的・心理的苦痛に一人で向き合わなければならない。症例1は、独居のため不安が強く、治療に対する理解やセルフケアの妨げとなっていた。症例2は、予想外の症状が不安を増大し、セルフケアが困難となっていた。患者の訴えを聞き、繰り返し丁寧な説明を行うことが、不安の軽減とセルフケアの確立に繋がり、治療を継続することができた。

EP28-299
多職種・地域連携で支えた高齢乳癌患者の１例

[1]自治医科大学附属病院　看護部、[2]自治医科大学　消化器一般移植外科
皆川　麗沙[1]、櫻木　雅子[2]、小嶋　理恵子[1]、膝附　史子[1]、芝　聡美[2]、
原尾　美智子[2]、北山　丈二[2]、佐田　尚宏[2]

【はじめに】
2018年のがん統計では乳がん罹患数は年間93858人、そのうち後期高齢者は22110人であった。近年の核家族化進行により、令和2年版高齢社会白書では65歳以上の者のいる世帯は全世帯の48.9%、その６割が夫婦のみおよび単独世帯とされている。今回我々は、認知機能の低下のため服薬管理や意思決定が困難となった高齢乳癌再発患者において、様々な連携を構築することで治療継続が可能となった症例を経験したため、報告する。
【症例】
73歳女性。5歳年上の配偶者と同居。2人の子供は独立し、長男は同市内・長女は県外に在住。右乳癌に対し乳房切除＋センチネルリンパ節生検を施行し術後補助内分泌療法を導入。術後21か月に腫瘍マーカーが上昇。精査で多発肝転移、多発肺転移と診断。再発一次治療としてFulvestrant + Palbociclib療法を導入した。導入2週後の受診時にPalbociclibの残薬が多く、服薬状況を確認するも状況把握ができなかった。頻回に説明を行ったが理解に乏しく、本人・配偶者のみでの服薬管理は困難と判断した。地域医療連携担当看護師により訪問看護・ケアマネジャーを導入。内服薬セット・内服状況確認、通院前日に当院に連絡、診察時に減薬・休薬があった場合には訪問看護師に連絡し対応する体制を整えた。連携後は減薬休薬も確実に順守でき、治療継続が可能となった。術後28か月、肝転移巣の増悪によりタキソール+アバスチン療法に変更。通院は長女が同伴するようになった。術後34か月、心窩部痛の訴えを訪問看護師が聴取、近医を受診し胃潰瘍と診断されたが本人は当院受診時に病状を説明できなかった。後日訪問看護師から連絡がありアバスチンを中止。プロトンポンプ阻害薬を導入し症状軽快した。術後47か月、転倒により脊椎圧迫骨折を合併。ADL低下に伴い化学療法継続を断念。緩和医療の方針となった。
【考察】
軽度の認知機能の低下がある場合、服薬管理や治療に伴う副作用管理が難しい場合がある。身体機能は保たれているため治療継続を希望する場合もあり、安全に治療を継続するためには他者のサポートが必要となる。高齢者のみの世帯では同居家族のサポートが得にくく、同居していない家族では毎日の服薬管理や副作用把握が難しい。本症例では、訪問看護など地域医療資源を利用することで治療を断念することなく継続できた。今後も同様のケースに遭遇する可能性があり、以後の連携方法も含め検討する。

EP28-300
乳がん手術を受ける超高齢患者の看護

[1]独立行政法人国立病院機構米子医療センター　看護部、
[2]独立行政法人国立病院機構米子医療センター　胸部・乳腺外科
長本　奈美[1]、加藤　麻美[1]、万木　洋平[2]

【はじめに】乳がんは幅広い年代に発症する疾患であり超高齢の患者も少なくない。今回、当院で乳がん手術を受けた超高齢患者の特徴や看護の現状を調査・評価し、今後の課題を考察する。
【結果】対象は2019年1月から2021年10月の2年10ヵ月間に当院で乳がん手術を行った患者108名（全て女性）のうち80歳以上の27名。入院前の生活状況は施設入所中や入院中の患者7名、独居7名、家族と同居13名。受診契機は、施設職員が発見7名、入院・通院中に医師が発見9名、家族・患者自身が発見9名、検診発見2名。介護保険の要支援以上が18名。認知症高齢者の生活自立度Ⅱ度以上は15名。
【取り組み】認知症または認知機能低下が疑われる患者17名に対しドレーン自己抜去予防や創部保護目的に胸帯を使用、認知症患者1名にミトン装着、2名に防御服による抑制を行った。実際に術後せん妄や危険行動が生じた患者は7名。その内2名に医師の指示のもと薬剤投与による鎮静を行った。その結果ドレーンや創部に関するトラブルはなし。危険行動がないと判断した患者は早期に抑制を中止した。また入院時より転倒予防や危険行動の早期発見目的に15名の患者にセンサーコールマットを使用したが、3名が転倒、うち1名が骨折に至った。退院時にはADLが低下し在宅療養が困難となった患者4名の転院や施設入所、介護サービス利用のための地域連携による情報の提供・共有を行った。
【考察】近年高齢者の乳がんは増加傾向だが、当院で乳がん手術を受ける患者のうち4人に1人は80歳以上の超高齢者が占めている。高齢者においても手術療法は標準治療として勧められているが、ADLや認知機能の低下に伴う生活の支障が生じている場合が多い。そのため周術期の安全対策が重要であり、胸帯によるドレーン自己抜去防止、創部の保護や最小限の抑制は有用であった。しかし転倒や骨折事故が発生しており、患者のベッド周囲など生活環境の調整・見直しが必要である。また円滑な退院調整と今後の治療が継続できるよう地域連携の推進を行う。
【おわりに】超高齢の乳がん患者は、個々の認知機能、ADLに合わせた療養環境の調整、退院支援が必要である。

★：優秀ポスター

EP28-301

日本語・英語での意思疎通が困難であった在日外国人患者への周術期のケアサポートの対策と課題

[1]和泉市立総合医療センター　看護部、
[2]和泉市立総合医療センター　乳腺外科、
[3]和泉市立総合医療センター　腫瘍内科
白井　雅美[1]、高田　晃次[2]、永森　瑞城[2]、中野　雄介[3]、大田　隆代[3]、
松山　しま子[1]、手塚　健志[2]

【はじめに】日本語・英語での意思疎通が困難であった在日外国人患者への周術期に関わり，ケアサポートへの対策と課題が認められたので報告する．
【患者背景と臨床経過】42歳女性．S国出身の在日外国人で，夫もS国出身であった．本人は日本語も英語もほぼ話せず，夫は日本語での日常会話程度なら可能であるが，共に日本語の読み書きは不可能であった．家族歴は母親が乳癌で，S国で乳房全切除術（Bt）後に内服加療を行っていたが詳細不明であった．臨床所見は右乳癌 cT2N0M0 cStage ⅡA，右乳房内に癌が多発していたため，右Bt+センチネルリンパ節生検を行う方針となった．術中迅速病理検査結果にてセンチネルリンパ節にマクロ転移を認め，腋窩郭清術も施行された．
【看護の実際】告知・術前検査・治療方針決定は外来で行った．その際は夫同席のもと，簡易な日本語で夫に説明したのちに夫から本人へ通訳され，理解は良好と思われた．また，母親が同様の治療を受けていたことで，術前に創部のイメージ化ができていると判断した．同意書や退院指導用パンフレットに関しては，事前に母国語で作成し円滑に情報提供を行うことができた．入院中は想定される症状について，事前に母国語でカードを作成しその表示で症状を確認，翻訳アプリを併用して意思疎通を図った．入院中，患者は我々の前で終始笑顔で対応されており，明るい印象であった．しかし，創部を見た後に1日中泣きながら夫に電話をしていた事実を，退院後夫より伝えられた．入院中のカルテにボディイメージの変化に関する看護記録は無く，誰も心理変化に気付かずケアが行えていなかった．
【考察】乳癌治療を受ける患者のケアサポートを行うために，コミュニケーションを図ることが必要不可欠であり，患者が在日外国人の場合は言語が障害となる．伝えるべき情報については，夫と日時調整し資源を活用することで理解を得られたが，情報の理解や症状の確認に固執し，その後の心理変化について確認が出来ていなかった．言語の違いでは，不安軽減などの精神的支援が困難であり，外国人では文化的背景の違いも考慮する必要があると報告されている．コミュニケーション方法を工夫し，表情や反応のみで判断するのではなく，心理面に対する意図的な介入が必要であった．術後化学療法も施行し，加えて遺伝カウンセリングも施行予定にて，心理的変化を表出できるような支援を検討していきたい．

EP28-302

術前に針生検で診断しえた乳腺管状腺腫の３例

川崎市立川崎病院　外科
鳴瀬　祥、萬谷　京子、佐藤　知美、石井　誠一郎

乳腺管状腺腫は、乳腺良性腫瘍の0.12 ～ 1.24%と報告されている稀な疾患である。欧米では悪性化も報告され、診断できたら摘出手術が望ましいと考えられているが、検索しえた範囲で、本邦では術前に診断された症例は報告されていない。当院では、針生検で術前に乳腺管状腺腫と診断できた3症例を経験したので、文献的考察とともに報告する。【症例1】10代女性。15日前にひだり乳房腫瘤自覚し、当科受診。視触診では、左AC領域に25×21 mm大の境界やや不明瞭な弾性硬の腫瘤を認め、マンモグラフィでは、L-M・IOに境界一部不明瞭な多角形高濃度腫瘤を認めた。USでは、左AC領域に20×19×17 mm大の多角形低エコー腫瘤を認めた。境界明瞭一部粗糙、内部ほぼ均質で、内部と辺縁に血流シグナルあり、前方境界線圧排、後方エコー不変、lateral shadowあり、haloなし。針生検にて、管状腺腫と診断し、摘出生検施行。最終診断は、30×29×25 mm大の管状腺腫が併存する線維腺腫。【症例2】40代女性。検診マンモグラフィにて要精査となり、当科受診。自覚症状は、2年前から月経前に認める両側乳房の疼痛・違和感。マンモグラフィでは、R-L・Oに19×17×12 mm大の境界明瞭・表面平滑な楕円形腫瘤を認めた。視触診では、右D領域に14×14 mm大の境界明瞭な柔らかい腫瘤を認めた。USでは、右D領域辺縁に17×13×8 mm大の楕円形低エコー腫瘤を認めた。境界明瞭一部粗糙、内部均質、内部と辺縁に血流シグナルあり、前方境界線断裂なし、後方エコー不変、lateral shadowあり、haloなし。乳房造影MRIでは、拡散能低下がみられるものの、dynamic studyでは漸増性の造影増強効果。針生検にて、管状腺腫と診断。ご希望により約7か月経過観察したが、USにて病変サイズは21×16×7 mm大とわずかにサイズ増大し、摘出生検施行。最終診断は、20×15×10mm大の管状腺腫。【症例3】40代女性。検診マンモグラフィにて要精査（L-M・Oに微小円形石灰化像の集簇性分布あり）となり、当科受診。自覚症状なし。触診では、乳房全体に粗大顆粒状の硬結を触れ、腫瘤は触知しなかった。USでは、左C領域に8×7×6 mm大の分葉形低エコー腫瘤を認めた。境界明瞭粗糙、内部には点状高エコーを多数認め、内部に血流シグナルあり。前方境界線断裂なし、後方エコーやや増強、lateral shadowわずかにあり、haloなし。針生検にて、管状腺腫と診断し、摘出生検施行。最終診断は、8×4×5 mm大の管状腺腫。

EP28-303

腋窩リンパ節腫大を伴う豊胸手術16年後のシリコンインプラント破損の１例

[1]和歌山駅前たまき乳腺外科クリニック、
[2]和歌山ろうさい病院　呼吸器・乳腺外科
玉置　剛司[1]、内藤　古真[2]

2013年7月にシリコンジェルタイプのインプラント乳房再建術が保険適応となり、2020年の診療報酬改定で、遺伝性乳癌卵巣癌症候群に対する予防的乳房切除術およびそれに伴う乳房再建も保険収載され、今後インプラント再建は増加していくと思われる。インプラント再建術は、自家組織と比較し短時間手術、他部位に侵襲がないという恩恵の一方、合併症として、感染、被膜拘縮、長期的にはBIA-ALCLやインプラント破損がある。インプラント破損の多くは無症状であるが、放置すると変形のみならず、シリコンジェル漏出による炎症のため、皮膚発赤、硬結、異物肉芽腫形成などが起こることが知られている。今回、豊胸術後16年で腋窩リンパ節腫大を伴うインプラント破損を認めた1例を経験したので報告する。症例は59歳、女性。16年前に両側インプラント挿入による豊胸術の既往。2021年6月、左腋窩腫瘤を主訴に初診。左腋窩に弾性硬腫瘤を触知、乳房に軽度弾力性の左右差を認めた。超音波検査で左インプラントに波打ちや折れ曲がりを認め、一部でシェルの連続性が途絶していた。内部の極低エコーの一部に高エコー像を認め、インプラント周囲に液貯留を疑う低エコー域も認めた。左腋窩に楕円形腫瘤を認め、内部高エコーで充満・散乱し、後方エコーの減弱を認めた。造影MRIで左インプラント周囲に造影増強効果を伴う被膜肥厚を認めた。左腋窩腫瘤の針生検組織のHE染色でリンパ節組織内にシリコンと思われる異物を含む多核巨細胞が散在し、異物肉芽腫と診断。以上よりインプラント破損による腋窩リンパ節腫大と診断し、両側インプラント抜去、左腋窩リンパ節摘出術を施行。インプラントは乳腺後隙に挿入されていた。左側は大胸筋の外側から被膜を破ると、インプラント内容物と浸出液の混ざった黄色、粘稠性の液体が漏出した。被膜を大きく切開し、インプラント摘出。被膜は肥厚しており異物残留の可能性も考慮し被膜全切除と左腋窩リンパ節摘出術施行。右はインプラント摘出のみ施行。左インプラント底面に破損あり、内容物漏出を認めた。左腋窩リンパ節の病理所見で核が偏在し空胞状を示す細胞を認め、シリコンを貪食した組織球と考えられ、リンパ節のほとんどがこのシリコンを貪食した組織球で置換されていた。シリコン肉芽腫の超音波像は特徴的で、強い深部減衰を伴う高エコー腫瘤を呈し、「snowstorm」とも呼ばれ、今回の腋窩リンパ節も同様の所見を呈していた。

EP28-304

急速な増大を認め、再手術を要した悪性乳腺腺筋上皮腫の一例

[1]東北労災病院　乳腺外科、[2]東北労災病院　看護部、[3]東北労災病院　病理部、
[4]仙台乳腺クリニック
千年　大勝[1]、鶴見　菜摘子[1]、本多　博[1]、宍戸　理恵[2]、大學　芳子[2]、
岩間　憲行[3]、豊島　隆[4]

症例は53歳、女性。既往歴は子宮内膜症、子宮筋腫核出術後など。
20XX年３月に結成乳頭分泌を主訴に前医を受診。ひだり乳房BD区域に9mm程度の低エコー腫瘤を認め、針生検にてadenomyoepitheliomaの診断となる。経過観察していたが、同年8月の再診時に腫瘤が5個に急速に増加。再度針生検施行したところ、Indeterminate(Ki67陽性率:50%)の診断となる。
同年10月上旬に手術目的で当科紹介。ひだり乳房MRIではひだりBD区域を中心に大小複数の結節を認め、乳管内進展を疑う線状の濃染を伴っており、娘結節および乳管内進展を伴う乳癌も否定できず。患者と相談の上悪性を確定できないことから、11月上旬ひだり乳腺腫瘤摘出術を施行。術後の病理検査ではmalignant adenomyoepithelima(浸潤系は1.6cm、ER:陰性，PgR:陰性，HER2:陰性，Ki67陽性率:30%)の診断となる。また、乳頭側180度方向の断端で剥離面にわずかに浸潤がおよんでおり、断端陽性の診断になった。
改めてひだり乳房MRI施行すると、腫瘤性病変は指摘できなかったが、乳管内進展を疑う線状の濃染は認められた。術後放射線照射や薬物療法での悪性筋上皮腫への治療効果は確立されておらず、相談の上同年12月下旬に根治切除を目的に、ひだり乳房切除手術＋センチネルリンパ節生検(SN)を行った。SNでは0/1、術後病理結果は腫瘍の残存を認めなかった。術後補助療法は行わず、2021/12月の時点で再発を認めず、当科外来にて経過観察中である。
乳腺腺筋上皮腫は多くは良性腫瘍であるが、稀に再発や転移を伴う悪性腺筋上皮腫が報告されている。今回悪性腺筋上皮腫の一例を経験したのでこれを報告する。

★：優秀ポスター

EP28-305
授乳を契機に発症したクアアフィリング乳房増大術後合併症の１例

武蔵野赤十字病院　乳腺科
笠原　舞、鳥屋　洋一、松田　実

症例>
36歳女性。数か月前に他院で出産後、右産褥性乳腺炎を発症し、抗生剤投与にて軽快した。
その1か月後に右乳房発赤が再燃したため前医受診。乳腺炎疑いで当院紹介受診。
理学所見>
右乳房は著明に緊満し、自発痛を伴う。皮膚の発赤はほぼなし。右乳房下外側に発赤を伴う5mm大の隆起あり。
乳房超音波検査> 授乳期乳腺であるが、明らかな乳腺膿瘍形成所見なし。右乳腺後隙から右乳房下外隆起に連続する不整形低エコー域あり。
隆起部分より穿刺すると、大量の黄色混濁した粘調の排膿を認め、乳腺後隙に愛護的にドレーンを留置し洗浄ドレナージを継続した。
約1か月の処置にて一度改善するも、約４か月後に右乳房痛再燃し当科再診。当初より膿瘍腔が後隙に局在しており、乳腺膿瘍としては非典型的であったため、異物挿入歴を確認すると数年前に豊胸目的にアクアフィリングを使用したことが判明した。
経過> 豊胸術を行った美容外科に紹介し、異物除去を数回行うも完全に除去しきれず、症状再燃を繰り返している状態である。一般乳腺外科外来で頻繁に遭遇する乳腺炎・乳腺膿瘍とは対応が異なり、アクアフィリング豊胸術、その合併症について知っておく必要がある。

EP28-306
乳腺腺筋上皮腫の１例

村上総合病院　外科
渡邊　直純

【はじめに】乳腺の腺筋上皮腫は、乳管上皮と筋上皮の２種類の上皮細胞が共に増殖を示す比較的稀な上皮性腫瘍で、乳癌取扱い規約第18版では良性腫瘍に分類されている。良性と分類されていながら肺・脳などへの遠隔転移を認めた報告もあり、良性～悪性まで様々な生物学特徴を持つ腫瘍と考えられている。今回我々は検診にて要精査となり、乳腺超音波検査にて乳癌を疑われるも、摘出生検にて腺筋上皮腫と診断された症例を経験したので若干の文献的考察を加え報告する。
【症例】40歳、女性。既往歴に特記事項なし。現病歴は検診にて右乳房腫瘤を指摘され要精査となり、二次精査のため当科受診となった。身体所見では右乳房（CDE）領域に20mm大の表面平滑、可動性良好な腫瘤を触知した。腋窩リンパ節は触知せず。血液生化学検査には異常値なく、腫瘍マーカーはCEA 1.7ng/ml, CA15-3 5.0U/mlと正常範囲であった。マンモグラフィーは右MLO、CCともに（S）に局所的非対称性陰影あり、カテゴリー３。乳腺超音波検査は右（CDE）領域、乳頭直下に20.2×21.9×18.1mmの内部不均一な低エコー腫瘤を認め、血流あり。乳頭との距離は4.4mmであった。前方境界線は一部で断裂しており乳癌疑いであった。針生検は結合織の中に乳管の増生があり。P63陽性筋上皮がすべての腺管を取り囲んでおり、２相性が確認されたことより悪性像はなく腺症の診断であった。針生検では腺症の診断であったが乳腺超音波検査では乳癌疑いであり、本人と相談のうえ局所麻酔下に腫瘍摘出術を施行した。組織診では大きさは25×15×20mm。結合織成分の中に腺管が管状に増生している。生検で２相性は確認されており腺症と組織像は近似しているが、境界明瞭であり、腺管周囲に筋上皮が高度にSMAを発現していることから乳腺腺筋上皮腫、管状型の診断であった。術後１年10カ月、再発所見は認めていない。
【まとめ】腺筋上皮腫は針生検での診断は難しいと言われており、本症例でも確定診断には至らなかった。乳腺超音波検査で乳癌を疑われ、摘出生検にて腺筋上皮腫と診断された症例を経験したので供覧する。

EP28-307
男性乳房内海綿状血管腫の１例

王子クリニック　乳腺科
萩原　里香

【はじめに】乳腺血管系腫瘍の発生頻度は約0.4%とされ稀な疾患である。今回乳癌家族歴を有する男性の乳房内海綿状血管腫を経験したので報告する。
【症例】61歳男性、２年前からの左乳房しこり自覚で来院。左乳房Ｄ領域に皮膚からやや暗赤色に透見される5cm大の硬い腫瘤を触知した。US上、拡張乳管の集合像にみえる低エコー腫瘤を認めた。MRI検査では血流を認めず、小嚢胞が集簇する構造がみられリンパ管腫瘍が疑われた。またCTでも造影効果の認められない分葉状腫瘤として剖出された。針生検では乳管構造は確認されず、部分的に集簇する血管増生、血液を充満する血管腔を認め血管腫もしくは血管脂肪腫との診断であった。血管肉腫など悪性との鑑別を考慮し手術の方針となった。腫瘍は直上皮膚との癒着を認めたため直上皮膚切除を含む腫瘍摘出とした。腫瘍の割面は暗赤色の血液を大量に容れており、充実成分に乏しい印象であった。病理診断はcavenous hemangiomaであり、悪性所見は認められなかった。その後経過観察中であるが、現在まで著変はみられていない。
【まとめ】61歳男性の乳房内海綿状血管腫を経験した。文献上女性での発生例の報告はみられるが、男性の発生はほとんどみられず大変稀であると考えられた。触診上、硬い腫瘤でかつ乳癌家族歴を有していたため悪性を念頭に精査を進めたが、MRIやCT上血流に乏しい腫瘤として描出されたため、診断決定が困難であった。

EP28-308
繊維腺腫に合併した非浸潤性乳管癌の１例

[1]中山外科内科、[2]相澤病院外科、[3]相澤病院病理診断部、[4]相澤病院健康センター
中山　俊[1]、五味　卓[2]、平野　龍亮[2]、橋都　透子[2]、小豆畑　康児[3]、
唐木　芳昭[4]、田内　克典[2]

乳腺繊維腺腫内に合併した非浸潤性乳管癌を経験したで報告する。症例は41歳、女性。自覚症状なし。乳がん検診MMG、USで左Ａ領域に20ｍｍ大の腫瘤指摘。繊維腺腫を疑い穿刺吸引細胞診施行し繊維腺腫と診断。6か月後ＵＳ比較精査施行し23ｍｍ大、1年の経過観察とした。14か月後ＵＳにて３ｃｍ大に増大したため摘出を提示。術前葉状腫瘍との鑑別目的に針生検施行。推定組織型は繊維腺腫疑い。腫瘤摘出術施行し病理診断にてFA with DCIS、切除断端陰性。現在外来にて経過観察中である。乳腺繊維腺腫にDCISを認めた稀な症例を経験したので、文献的考察を含め報告する。

★：優秀ポスター

EP28-309
演題取り下げ

EP28-310
乳房内再発を繰り返した Desmoid-type fibromatosis の1例

[1]JCHO仙台病院　健康管理センター、[2]東北公済病院　乳腺外科、
[3]東北公済病院　病理診断科、[4]東北公済病院　形成外科
平川　久[1,2]、武田　睦[4]、渡辺　みか[3]、山崎　あすみ[2]、引地　理浩[2]、
伊藤　正裕[2]、甘利　正和[2]

【はじめに】Desmoid-type fibromatosis は乳腺においては稀な腫瘍で，乳腺原発腫瘍の0.2%とされている。軟部腫瘍の中ではintermediate grade malignancy (locally aggressive)に分類され，外科切除後の局所再発率は高いとされる。今回，2度にわたり局所再発をきたし，乳房全切除に至った症例を経験したので報告する。
【症例】30歳代女性，今回治療の10年前にみぎ乳腺B区域10mm腫瘤の摘出生検を行った。この5年後前回の生検摘出部に43mmの腫瘤を形成した。針生検では初回生検時と同様の組織像で，Desmoid-type fibromatosis と診断，初回摘出腫瘤の局所再発と判断された。術前画像からは境界明瞭と判断し，皮膚側に突出する部分の皮膚切除を伴う乳腺部分切除を行った。病理診断では一部に断端陽性が疑われたものの，再手術は行わなかった。この手術の4年後，今回治療の1年前からみぎ乳腺腫瘤を自覚，しだいに増大し，皮膚面にも変化を生じたため近医を経由して紹介受診となった。みぎ乳房6時方向を中心に60mmの腫瘤を形成，腫瘤の中央部は前方へ突出して皮膚色調の変化と乳輪皮膚の引きつれを生じていた。MRIでは漸増型の造影パターンを呈し，皮膚および大胸筋との境界は不明瞭であった。CNBではDesmoid-type fibromatosisの再発と診断された。乳輪乳頭を含めた広範囲の皮膚，および腫瘍直下の大胸筋の切除も必要と判断され，これら隣接組織の合併切除を伴う乳房全切除を実施し，後日自家組織による乳房再建を行う方針とした。
【考案】Desmoid-type fibromatosis への対処法としては，手術を行わない経過観察や薬物療法による治療もあるが，根治目的では外科切除が基本であるとされる。局所再発のリスクが高く，安全域を十分な確保した切除が必要とされる。自験例では，整容性を考慮した部分切除を行ったが，再発を繰り返し，広範囲の乳房皮膚および筋層にも切除範囲を広げる結果となった。また，再度の再発腫瘤自覚後も受診まで1年ほどを要しており，手術後の経過観察は悪性腫瘍に準じて行うべきであったと思われた。

EP28-311
両側乳腺に腺筋上皮組織を認めた悪性腺筋上皮腫の１例

名古屋大学医学部附属病院　乳腺・内分泌外科
一川　貴洋、角田　伸行、杉野　香世子、添田　郁美、岩瀬　まどか、
稲石　貴弘、柴田　雅央、高野　悠子、武内　大、菊森　豊根、増田　慎三

乳腺の腺筋上皮腫(adenomyoepithelioma:以下AME)は腺上皮細胞と筋上皮細胞のいずれもが増生する良性腫瘍であるが、組織像が多彩なため病理診断が難しいと言われている。またAMEは稀にどちらか一方または両方の細胞が悪性化すると悪性腺筋上皮腫となるが、悪性AMEは外科的治療以外に有効な治療法は確立されておらず、また遠隔転移を来すと予後不良であるため、悪性AMEが疑われる場合は早期に病巣の完全切除が必要とされている。今回我々は悪性AMEの再発を認め、かつ対側乳房にもAME組織像が確認された非常に稀な症例を経験したため報告する。
症例は41歳女性。右乳房C領域に10㎜大の円形腫瘤を認め、針生検にて乳腺線維腺腫と病理診断された。腫瘍核出術を施行するとAMEの病理結果であったため術後経過観察されていた。初回手術から2年4ヶ月後、切除瘢痕部に15㎜大の楕円形腫瘤が出現したため針生検施行するとAMEの病理診断となった。初回手術から2年7ヶ月後に腫瘍核出術を施行すると悪性AMEの病理結果であった。腺上皮細胞と筋上皮細胞のいずれも悪性化しており、また悪性成分の断端陽性が確認されたため追加切除を予定した。乳腺超音波検査および乳腺造影MRI検査による追加精査にて右乳房A領域に分葉状腫瘤を認め、画像上悪性AMEの再々発が疑われた。また対側乳房BD領域に6mm大の結節を2個認めそれぞれ針生検施行すると、いずれもAME様に腺上皮と筋上皮の2相性分化を伴う異型乳管過形成の診断となった。これらの画像・病理診断を踏まえて治療方針を患者および家族と相談した結果、両側乳腺の全摘出を希望されたため、初回手術から2年10ヶ月後に両側乳房切除と両側センチネルリンパ節生検術を施行した。AMEは局所再発を繰り返す毎に悪性度が増すという症例報告があるため、右乳腺に対しては乳腺の背面全体に大胸筋の筋腹が付着するよう、分層的に大胸筋を合併切除した。また皮膚の切除範囲は、前回手術切開創から3cm程度のmarginを確保して切除したため植皮を要した。センチネルリンパ節は両側とも転移を認めなかった。切除標本の最終病理結果は、右乳腺は“異型を伴うAME”の診断であり、左乳腺はAME様の増殖を認めるが異型は乏しいことから“乳管過形成を背景とした乳管内乳頭腫”の診断となった。現在術後9ヶ月であるが無再発経過中である。

EP28-312
同時性両側肉芽腫性乳腺炎の一例

兵庫県立加古川医療センター　乳腺外科
石川　泰、小林　貴代

同時性両側肉芽腫性乳腺炎の一例を報告する。右乳腺炎はステロイド投与によって改善するも、左乳腺炎はステロイド減量にて再燃したためシートン法によるドレナージにて治療した。
症例は47歳女性、未出産。38歳時 左卵巣癌ＩＣ期にて片側卵巣摘出、パクリタキセル・カルボプラチンによる化学療法施行。40歳時 子宮内膜症にてルナベル6シートの内服歴。45歳時 検診MMGにて左乳房微小石灰化の増加を指摘、超音波・MRI検査を行うも悪性所見は認めなかった。
47歳時 右乳房痛と右乳房腫瘤が出現したため来院、超音波検査では右E区域を中心に67ミリ大、形状不整形、境界明瞭粗造一部不明瞭、内部エコー低不均質の非腫瘤性病変を認め、周囲の脂肪組織の輝度の上昇も認めた。針生検による組織所見は炎症性変化であったため肉芽腫性乳腺炎と診断したが、細菌培養では菌の発育を認めなかった。左乳房もB区域を中心に高・低エコーが混在した領域を認めた。
乳房MRI検査では右乳腺AC区域、左乳腺A・BD区域にADC低下を伴うDWI高信号を呈し、脂肪抑制T2WIで液体信号、Gd造影で辺縁優位に信号増強される構造を散見、両側乳房に多発する被包化された膿瘍腔と考えられた。
ミノサイクリンを2週間投与するも改善はみられず、右乳房針生検創に瘻孔を形成し排膿がみられた。プレドニン20mg/日より投与開始したところ次第に膿瘍像の縮小を認めた。6か月をかけてプレドニンを1mgまで減量したところ右乳腺の膿瘍像は改善したが、左乳腺の膿瘍像が再増大した。患者がプレドニンの再増量を希望しなかったため、7か月後に左乳房の膿瘍に対しドレナージ術を施行。いったん改善したが、ドレーン抜去にて再増悪がみられた。8か月後ドレーンをリング状に留置するシートン方式のドレナージを施行、1週毎にドレーンを絞めていった。膿瘍は徐々に縮小、約2か月で開放創となり治癒した。以降1年半経過するも再燃はみとめていない。肉芽腫性乳腺炎は炎症の範囲が広い場合、初期にはステロイド投与が有効とされるが、ステロイド減量により再燃し治療が長期にわたる症例もみられる。治療経過によってはシートン法に切り替える事が有効と考えられた。

★：優秀ポスター

EP28-313
妊娠中に発症した結節性紅斑を伴う肉下種性乳腺炎の一例

[1]県立宮崎病院　外科、[2]県立宮崎病院　病理診断科
大友　直樹[1]、牧野　裕子[1]、丸塚　浩助[2]、阿萬　紫[2]

肉芽腫性乳腺炎乳腺炎は比較的稀な疾患であり、その発生機序は十分に解明されておらず、治療法も確立されていない。2002年にCorynebacterium感染との関係が報告され注目されている。今回我々は妊娠期に発症し、結節性紅斑を合併、治療に難渋したCorynebacterium感染を伴う肉下種性乳腺炎を経験したので報告する。
症例は33歳女性、2021年10月29日結節性紅斑を主訴に当院皮膚科紹介受診。肉下種性乳腺炎の存在が疑われ当科紹介。
針生検で肉下種性乳腺炎の診断、ステロイド投与、切開排膿ドレナージ、抗生剤投与による治療を行い、結節性紅斑は速やかに治癒したものの、肉下種性乳腺炎の治療に難渋している。
過去当院で経験した4例と比較し報告する。

EP28-314
肉芽腫性乳腺炎の２例

[1]甲南医療センター　乳腺外科、[2]甲南医療センター　病理部、
[3]甲南医療センター一般外科
宮下　勝[1]、岡本　明子[1]、川島　龍樹[3]、髙橋　卓也[2]

肉芽腫性乳腺炎を2例経験し、うち1例でCorynebacterium Kroppenstedtii(以下CK)を検出したので報告する。肉芽腫性乳腺炎はまれであるが、臨床では乳癌との鑑別が問題となる。症例１：34歳、女性。3週間前から左乳房痛、発赤あり、７日前に硬結を自覚して前医受診、針生検施行されて乳腺炎疑いの診断となり抗菌薬cefaclor内服治療が開始され当科紹介となった。初診時発熱なく左乳房は全体に腫脹し、USで左乳腺膿瘍の診断、外来で膿瘍穿刺にて細菌培養施行。翌日のMRIでの造影効果は外側域中心に認め、乳輪下を主体に蜂巣状の膿瘍形成を認めた。同日入院して薬剤治療を行うも症状増悪し、入院2日目に乳輪下膿瘍ドレナージ施行、留置ドレーンから持続的洗浄開始した。抗菌薬はセファゾリン点滴静注３日間、ドレーンは入院7日目に抜去し翌日退院、1週間でドレーン孔から排膿消失し、治癒した。後日細菌培養でCKを検出した。1年後再発なし。症例２：38歳、女性。会社検診で左乳房腫瘤を指摘され、精査のため当科紹介。左乳房B区域に27x14㎜大の弾性硬の腫瘤を認め、US上DCISまたは乳管内病変を疑った。MRIにて腫瘤の造影パターンは悪性疑いの為針生検を施行、病理では炎症細胞浸潤と多角巨細胞を含む肉芽腫が認められ、肉芽腫性乳腺炎が示唆された。確定診断のため腫瘤摘出を予定している。考察：肉芽腫性乳腺炎の原因については明らかではない。臨床的に腫瘤を形成して乳がんと類似しているため、鑑別は困難であることが多い。CKは最近になり重要な起炎菌として報告されている。本菌の同定は通常のキットでは困難であり、遺伝子解析検査が必要とされる。文献的考察を含めて報告する。

EP28-315
局所の処置で改善した肉芽腫性乳腺炎の一例

高崎乳腺外科クリニック
吉田　崇

【はじめに】肉芽腫性乳腺炎は腫瘤形成性の慢性炎症性疾患である．臨床所見は多様で，短期間に軽快する症例がある一方，膿瘍を形成し，皮膚に多数の瘻孔を生じ，治療に難渋する症例もある．ステロイドによる治療が行われてきたが，再燃する症例もあり，また長期投与に伴う有害事象もあり，治療法は十分に確立されていない．今回，局所の処置で改善した肉芽腫性乳腺炎一例を経験したので文献的考察を加えて報告する．
【症例】30代女性で約３年前に出産歴あり．右乳房尾側に痛みを伴う腫瘤を自覚し,受診した．マンモグラフィでは右乳頭背側にFADを，USでは右EBDに境界明瞭粗造～不明瞭な低エコー腫瘤を認めた．細胞診では多数の好中球を背景に組織球が見られ、一部では多核組織球ともに類上皮細胞の小集塊を認め，クラス2の判定だった．画像や細胞診の所見から肉芽腫性乳腺炎と診断した．明らかな膿瘍なく，十味敗毒湯と非ステロイド性抗炎症薬を開始した．4週間後，皮膚の発赤が悪化し，US上低エコー域は皮下まで広がり，膿瘍を形成していたため，切開排膿を行った．切開してから4か月経ち，少量の滲出は続いているが，低エコー域は縮小し，鎮痛剤は不要な状態である．
【まとめ】肉芽腫性乳腺炎については広く知られるようになり，以前ほど診断に難渋することはなくなった．治療でステロイドが投与されることが多いが，本症例は局所の処置で改善しており，個々の症例に応じて対応していく必要がある．また，治癒まで長期間かかることも多く，患者さんに不安を抱かせないように十分な説明が必要である

EP28-316
肉芽腫性乳腺炎の12例

[1]三和病院　乳腺外科、[2]千葉細胞病理検査センター
長谷川　圭[1]、北野　綾[1]、髙松　友里[1]、宇田川　勝[1]、渡辺　修[1]、大村　光浩[2]、亀田　典章[2]

(はじめに) 肉芽腫性乳腺炎はまれな良性乳腺疾患であり、腫瘤形成性の慢性炎症を特徴とする。産褥性乳腺膿瘍や炎症性乳癌との鑑別が重要である。
(症例) 2016―2021年に12例の肉芽腫性乳腺炎を経験した。全例が女性であり、年齢は27―44歳(平均35歳)。経産婦11例(91.7%)、未経産婦1例(8.3%)。初診時現症は乳房腫瘤12例(100%)、乳房痛12例(100%)、発赤9例(75%)、潰瘍・排膿7例(58.3%)であった。下腿に結節性紅斑を伴っていた1例(8.3%)では歩行困難を生じ入院加療を要した。乳房腫瘤の大きさは1.2-8.0cm(平均5.0cm)であった。多発腫瘤10例(83.3%)、単発2例(16.7%)であった。
確定診断がつく前に抗生剤加療や切開排膿治療で長期間経過している例も多く、症状出現から、診断・治療開始までの期間は0.5 ～ 10 ヶ月(平均4 ヶ月)であった。全例において針生検あるいは吸引針生検で肉芽腫性変化と多核性巨細胞を認めた。膿瘍の細菌培養検査は6例に実施され、3例(50.0%)で陰性、2例(33.3%)でCoagulase negative *Staphylococcus*、1例(16.7%)で*Staphylococcus aureus*が検出された。
治療は内服プレドニゾロン(PSL)が11例に投与され全例で奏効を得た。20 ～ 60mg/日で開始し、効果とともに減量し終了した。治療終了したのは7例(63.6%)であり、内服加療終了までにかかった期間は4 ～ 16 ヶ月(平均10 ヶ月)であった。うち1例はPSLにより改善したが内服終了すると再燃することを繰り返したため手術を行い、術後にPSLを終了することができた。PSLの副作用と考えられる動悸(2例)、のぼせ(1例)、体重増加(4例)、不眠(1例)が見られた。内服治療終了後に再発した例はなかった(平均観察期間8.5 ヶ月)。
(まとめ) 肉芽腫性乳腺炎はまれな乳腺炎症性疾患であるが、特徴的な画像所見に乏しく確定診断までに長期間を要する例が多かった。原因は特定されておらず、治療法として確立したものはないが、ステロイド治療が経験的に使用されることが多い。自験例でもPSLによる治療を受けた全例で奏功が得られた。治療期間が長期に及ぶため、ステロイドによる副作用にも注意を要する。治療後の再発率が高い(PSL治療後の再発率16-50%)ことが過去の文献で指摘されているが、自験例では再発は認めなかった。また、発症に*Corynebacterium kroppenstedtii*との関与が指摘されているが自験例の膿汁培養では検出されなかった。

★：優秀ポスター

EP28-317
肉芽腫性乳腺炎８例の検討

[1]戸塚共立第１病院附属サクラス乳腺クリニック　乳腺外科、
[2]戸塚共立第２病院　乳腺外科、
[3]戸塚共立第１病院附属サクラス乳腺クリニック　臨床検査科
岡本　直子[1]、飯塚　美紗都[1]、西澤　昌子[2]、高野　裕子[3]

【背景】肉芽腫性乳腺炎は、断乳後数年経過した女性に好発する慢性炎症性疾患であり、難治性で治療期間が長くなることが多い。原因および発生機序は十分に解明されておらず、ステロイド（以下PSL）が有効とする報告が多いものの、投与量や投与期間などの定説はなく、治療法も確立されていない。今回、PSLが有効と考えられる肉芽腫性乳腺炎を８例経験したので報告する。【対象・方法】2016年５月から2021年８月までの期間に、肉芽腫性乳腺炎の診断で治療を終了した８例を対象として、後ろ向きに検討した。【結果】年齢は平均35歳（27-40歳）、いずれも出産・授乳歴のある女性で、断乳からの期間は中央値20ヶ月（18-76ヶ月）。初診時の主訴は、疼痛・発赤・硬結が５例、皮膚症状を伴わない疼痛・硬結が３例あり、後者では乳癌との鑑別を要した。片側性が５例、同時両側性が１例、異時両側性が１例、異時同側性（別領域）が１例であった。画像所見は、全例で低エコー域を認め、うち流動性を認めた症例は１例のみ。５例は生検を実施し肉芽を伴う乳腺炎の診断で、３例は生検未実施。経過中、全例で切開排膿を実施し、培養検査では２例が陰性、２例で*Corynebacterium sp*、３例で*Corynebacteruum kroppensetdtii*、１例で*propionibacterium acnes*が検出された。感受性のある抗生剤治療を実施するも症状改善せず、８例に対してPSL投与を実施した。初回投与量（1日あたり）は１例が10mg、７例が20mgで、全例5-20mgの範囲で投与量を調整した。全治療期間は中央値43.5週（25-107週）、PSL投与期間は中央値38.5週（22-98週）、うちPSL20mgの投与期間は中央値6.5週（2-8週）であった。PSL開始後、全例で疼痛軽減、発赤・硬結の軽減を認め、効果出現までの期間はいずれも２週間以内であった。【考察】肉芽腫性乳腺炎は、乳癌との鑑別がしばしば困難で、治療に難渋することが多い。今回、感受性のある抗生剤では著効を認めず、PSL投与にて症状の改善を認め、治療を終了した症例を経験したので、症例提示および文献的考察を加えて報告する。

EP28-318
Corynebacterium kroppenstedtii感染による肉芽腫性乳腺炎の一例

[1]独立行政法人　労働者健康安全機構　和歌山ろうさい病院　呼吸器・乳腺外科、[2]和歌山駅前　たまき乳腺外科クリニック、[3]独立行政法人　労働者健康安全機構　和歌山ろうさい病院　病理診断科
内藤　古真[1]、玉置　剛司[2]、坪田　ゆかり[3]

症例は29歳，女性．2020年12月初旬より右乳房腫瘤を自覚し前医受を受診後，精査加療目的に当科紹介受診となった．妊娠分娩歴：3経妊2経産（最終出産；2017年）．既往歴に特記すべきことなし．家族歴：祖母が乳がん（詳細不明）．視触診にて右乳房AB区域に50×45mmの弾性硬腫瘤触知し直上に皮膚の発赤を認めた．マンモグラフィ検査で右L・I領域にFADを認め，カテゴリー３と診断した．乳房超音波検査では，右乳房AB区域に50×45×20mmの不整形で内部不均一な流動性のある低エコー域を認めた．以上より右乳腺膿瘍の診断にて右乳輪周囲切開排膿および針生検を施行した．白黄色膿汁流出を認め細菌培養に提出した．針生検組織のH E染色で，著明な炎症細胞浸潤・膿瘍様変化と肉芽組織形成が散見されChronic mastitisと診断された．細菌培養検査では，Corynebacterium kroppenstedtiiが検出された．以上よりCorynebacterium kroppenstedtii感染による肉芽腫性乳腺炎と診断し，切開排膿のみで経過良好であったが１ヶ月後より前回と同様の乳房痛，皮膚発赤腫脹が出現し膿瘍再形成を認めたため再度切開排膿後，薬剤感受性試験の結果よりミノマイシンを選択投与開始した．１ヶ月で症状は消失し以後再燃を認めず，経過良好である．肉芽腫性乳腺炎は稀な良性炎症性疾患で，理学的所見および画像所見上，乳癌に類似した所見を呈し鑑別が困難な場合がある．治療には現時点で確立した指針はなく，再発率が比較的高いため治療に難渋することがある．近年C. kroppenstedtiiと本疾患の関連が報告されているが，通常の培養では同定が困難であり細菌培養検査では，C. kroppenstedtiiの存在を考慮した脂質添加細菌培養検査対応が必要と考える．

EP28-319
ステロイド治療で治癒後５年後に再発を起こした肉芽腫性乳腺炎の１例

[1]済生会唐津病院　外科、[2]広島赤十字原爆病院
筒井　信一[1]、河田　古都[2]

（背景）肉芽腫性乳腺炎は、妊孕性のある女性に発症する原因不明の良性疾患でステロイド治療が効果的である。肉芽腫性乳腺炎は再発が多いとされるが、本邦では報告例が少なく、再発率や再発の形式等は不明である。我々は、2017年の乳癌学会総会にて、ステロイドで治癒した肉芽腫性乳腺炎の４例を報告したが、そのうち１例が再発したので、文献的考察を含めて報告する。
（症例）４例は33から37歳で、主訴は６から10cmの硬い腫瘤を触知。マンモではFADを認め、超音波では、乳腺の前縁の線状高エコーを残すように乳腺組織が低エコー域に置き換えられ、その一部が液体貯留となっていた。細菌培養は陰性であり、針生検でリンパ球、類上皮細胞の集簇からなる肉芽腫性乳腺炎であった。４例とも、プレドニンを25㎎/日から初め、22週、26週、52週、84週投与し治癒した。再発した症例は33歳（未産婦）で、前回治癒後５年後に再発した。残りの３例（全例経産婦）は、治癒後６年、４年、３年経過し再発はない。再発した症例は、対側乳房に皮膚発赤を伴う８㎝径の硬い腫瘤を形成し、細菌培養は陰性であった。マンモとエコーで前回と同様の所見を認め、肉芽腫性乳腺炎と診断し、ステロイドを開始したが、自壊を２回生じ、排膿があった。ステロイドは、25㎎/日から初め、25㎎６週投与後10㎎まで減量したが再度悪化し排膿した。再び25m gから開始し、25㎎７週投与後減量し、18週後には治癒した。その後、６か月経過しているが再発はない。
（考察）肉芽腫性乳腺炎は、本邦では報告例のほとんどが症例報告で、症例検討でも多くて10例前後であり、再発の報告例はほとんど無い。2021年のSurgery Today誌に、肉芽腫性乳腺炎に関し、トルコの単施設の検討とイランからmeta-analysisの報告があるが本邦の症例は含まれていない。前者は５年以上経過観察を行った152例の検討で、65例（43%）がステロイド治療されている。51例（33%）に再発を認め、そのうち30例が２次治療で治癒、16例で切除、５例は無治療で治癒している。後者は559例の検討で、全症例の再発率は13%で、ステロイド単独の治療では17.7%、手術単独で8.7%、手術とステロイド併用で3.2%であった。手術を加えた方が再発率は低いが、肉芽腫性乳腺炎はステロイドで完治する疾患であり、手術適応については今後の検討が必要である。
（結語）肉芽腫性乳腺炎の治癒後は再発を念頭において経過観察すべきである。

EP28-320
巨大腫瘤を呈し乳癌との鑑別を要した高齢者の糖尿病性乳腺症の１例

[1]のはらクリニック　乳腺外科、[2]南大阪病院　乳腺外科、
[3]南大阪病院　病理診断科
野原　丈裕[1]、中谷　守一[2]、荻澤　佳奈[2]、小林　庸次[3]

【はじめに】糖尿病性乳腺症は長期罹患の糖尿病患者に認められる稀な病変で、視触診、画像診断では乳癌との鑑別が困難な場合も多い。今回、高齢者の糖尿病性乳腺症の１例を経験したので、文献的考察を含めて報告する。
【症例】85歳女性、10間年以上の２型糖尿病の既往があり、経口糖尿病薬の服用をしていた。往診医に右乳腺腫瘤を指摘され来院した。視触診では右乳房全体を占める９ｃｍの弾性硬の腫瘤を認めた。圧痛や血性乳頭分泌はなく、腋窩リンパ節腫大も認めなかった。
【画像診断】MMG検査は、Ｃ－１－１であり、超音波検査では右乳房全体を占める内部不均一の低エコーを呈する腫瘤像を認め、Ｃ－４と診断した。細胞診検査にて鑑別困難のため、組織検査を施行した。
【病理組織診断】間質に膠原繊維の増生が目立ち、乳管や小葉は委縮し、上皮の二相性は保たれており、臨床背景も踏まえて、糖尿病性乳腺症と診断された。
【考察】糖尿病性乳腺症は1984年にSolerらにより報告された疾患で、病理学的にはfibrous diseaseまたはlymphocytic mastitisと診断される病変が、糖尿病に関連して出現した場合につけられる呼称である。臨床的には、非常に硬い腫瘤として認められ、画像診断や細胞診では診断がつかない場合も多く、今回の症例の様に組織診断が必要なこともある。乳癌診療ガイドライン（2018年版）では、糖尿病の既往が乳癌発症リスクを増加させることがほぼ確実とされており、糖尿病性乳腺症は糖尿病に合併する稀な病態とするよりは、乳癌との鑑別を要し、過剰診療を避けるために理解しておくべき疾患であるものと思われる。
【結語】乳癌との鑑別を要した高齢者の糖尿病性乳腺症の１例を報告した。

★：優秀ポスター

EP28-321
乳癌との鑑別を要した糖尿病性乳腺症の１例

医療法人倚山会田岡病院　乳腺甲状腺科
沖津　奈都、開野　友佳理、三木　仁司、山崎　眞一、田中　隆、森本　忠興

【はじめに】糖尿病性乳腺症（diabetic mastopathy）は1型、2型糖尿病患者に認められる特殊な乳腺症である。病理組織学的分類では乳腺繊維症（fibrous disease）として分類され、臨床的に乳癌との鑑別が困難であると、切除生検や摘出生検を行われる場合もある。本疾患は切除後の再発も高いことより一般的には経過観察することが推奨されている。今回われわれは乳癌との鑑別が困難であり、切除生検にて最終診断がついた症例を経験し、術前の診断が可能であったかを検討し、若干の文献的考察を加えて報告する。
【症例】74歳女性。4，5日前から右乳房の痛みを自覚し、左右差もあるため当院受診された。既往歴は10年前からⅡ型糖尿病にて内服加療中であったが、3年前からインシュリン療法が導入され、14単位/日の投与を行っていた。触診では右乳房C領域全体から乳頭直下まで広範囲に硬結を認めた。MMGでもC領域を中心にFADを認め、カテゴリー３であった。超音波検査では同部位に広範囲に広がる低エコー病変に後方エコーの減弱を伴っていた。造影CTではC領域は小範囲で造影される部位があるも、硬結部位全体には一致していなかった。造影MRIでも硬結部位に一致する所見は認めなかった。針生検では繊維組織の増生を示す乳腺組織で、乳管や小葉は委縮していたが、明らかな悪性像は認めなかった。確定診断は得られなかったが、臨床診断上硬結部位全体が病変ではなくとも、部分的に悪性所見がある場合も否定できなかったため、切除生検を行うことになった。
患者本人とも相談し、切除希望もあり右乳腺の硬結部位を含めた部分切除を行い、糖尿病性乳腺症の診断となった。術後１年半の現在同部位に再発の兆候は認めていない。

★EP28-322
乳腺葉状腫瘍100例の検討

新宿ブレストセンタークサマクリニック　乳腺科
日馬　幹弘

【目的】葉状腫瘍は乳腺腫瘍の1%未満と頻度が少なく、急速増大により受診することが多い。術前の型の判断もやや困難で、局所再発も多く、再発を繰り返すと悪性化する可能性が高いとされている。当院での葉状腫瘍症例の症例を解析し、適切な術式について検討を加えたので報告する。【症例】当院で2016.02.02から2018.06.30までに経験した手術例100例中の解析を行った。年齢は28歳から73歳で平均は42歳であった。腫瘍径は3㎝未満　31例　3～5cm　32例　5～10㎝　34例　10㎝以上　3例で平均4.9㎝であった。良性、境界病変、悪性の比率は75、15、10例であった。3㎝以下の31症例で再発はなく、3㎝以上の69例中再発をきたしたのは12例で、内訳は良性7例、境界病変1例、悪性4例であった。断端陽性は4例のみであった。再発までの期間は2年以内が多かった。3回以上の再発を繰り返した症例は8例あり、乳房切除は2例に行われた。組織の変化は5例にみられ､線維線種→良性:1例、良性→境界型：1例、境界型→悪性：2例、悪性→肉腫：1例で良性から悪性に変化した症例はなかった。再発症例のうち8例が複数腫瘤の結合した形態を示しており、3例で近傍に微小病変が検出されており、再発というより周囲の残存腫瘍の増大が示唆された。転移/死亡例は再発中肉腫変化を生じた1例で肺転移であった。【結語】ガイドラインでは辺縁から少なくとも1㎝の正常組織を含めた部分切除を推奨しているが、大きな腫瘍では整容性に問題があり、基本的に葉状腫瘍は悪性であっても腫瘍切除の適応であると考える。境界型・悪性で再発を繰り返す場合にのみマージンを確保し、細胞分裂数などの組織変化を詳細に観察し、組織変化の速度が速い3回目の再発が切除の目安となると考えられた。

EP28-323
10代に発生した乳頭部腺腫の１例

[1]湘南鎌倉総合病院　乳腺外科、[2]湘南台ブレストクリニック、
[3]湘南鎌倉総合病院　病理診断部
若森　洋子[1]、辻　喬繁[1]、田中　久美子[1]、寺岡　晃[2]、手島　伸一[3]

【はじめに】
乳頭部腺腫nipple adenomaとは乳頭部を主座とする稀な病変で、乳頭部の腫瘤やびらん、異常乳頭分泌などの臨床症状を呈する。発生年齢は若年から高齢者まで幅広いが、40代が多いとされている。今回、10代に発生した乳頭部腺腫の1例を経験したので報告する。
【症例】
16歳女性。右乳頭部の腫瘤と出血を主訴に前医受診。右乳頭部の腫瘤性病変と皮膚変化あり、当初は炎症を疑われステロイド軟膏治療を行うも改善なし。腫瘤部先端より生検施行し、乳頭部腺腫の診断となり、治療目的に当科紹介受診。運動すると出血し易く、日常生活に支障あり治療希望あり。
【身体所見】
右乳頭部に7mm大の腫瘤が乳頭に置き換わるように存在。腫瘍表面はびらん状だが明らかな出血無し。腫瘤外縁には押し広げられた正常乳頭と判断する部位あり。
【検査結果】
«生検病理»乳頭部腺腫。乳頭部と思われる皮膚組織が見られ、直下に乳頭状、管状の腺管が集簇して増生。腺管上皮は2層構造を示し、異型は認めない。
«US»右乳頭部に9×4×8mmの腫瘤。乳頭下に低エコー域等は認めず。
«MRI»右乳頭に限局してT2高信号化とRapid-washout patternの増強効果。
【経過】
乳頭再建の問題もあり当院形成外科にて摘出術施行。腫瘤組織は硬く正常な軟組織との境界は明瞭であった。乳頭は盛り上がるよう左右合わせて縫合し、今後の経過と必要に応じて二期的再建も検討する方針とした。
【考察】
国内の文献等を検索しうる限りでは、10代の乳頭部腺腫の症例は確認できなかった。
乳頭部腺腫は乳頭や乳輪下に発生し、組織学的には硬化性腺症や乳頭腫症、乳管過形成相当の病変が種々の程度に混在し腫瘤を形成する。びらんを呈する場合はPaget病との鑑別が必要である。充実性部分では高度な上皮の増殖を示し、核分裂像や偽浸潤像を伴う場合もあり、浸潤癌と誤診されやすい。鑑別点は、細胞の2相性であり、乳頭に出現した腫瘍であることを意識した診断がなされるべきである。
乳頭内に限局する病変は針生検が困難で、組織診断目的に摘出生検を選択しなければならない場合も多い。治療は腫瘍の完全摘出であるが、過大切除にならないよう注意し、乳頭は可能な限り温存するような術式の工夫が求められる。
【結語】
10代に発生した乳頭部腺腫の1例を経験した。
機能温存は難しいところがあるが、若年者では過大な切除とならない配慮が求められる。

EP28-324
造影MRIで特異な所見を呈した線維腺腫の１例

[1]済生会中和病院　乳腺外科、[2]済生会中和病院　外科、
[3]済生会中和病院　病理診断科、[4]済生会中和病院　放射線科、[5]平尾病院　外科
三宅　佳乃子[1]、細井　孝純[1]、平尾　具子[5]、堤　雅弘[3]、吉村　佳子[4]、
青松　幸雄[2]

症例は40歳代，女性．X年7月，右乳房腫瘤を主訴に受診．右乳房C区域に25mm大の腫瘤を触知した．マンモグラフィ，乳房エコー，穿刺吸引細胞診を施行し，線維腺腫と診断した．半年後の経過観察としたが受診されず，X+2年8月，右乳房腫瘤増大を主訴に再診した．右乳房C区域に50mm大の腫瘤を触知した．マンモグラフィでは右UOに40mm大の辺縁平滑な高濃度腫瘤を認めた．乳房エコーでは右乳房C区域に37mmの分葉状低エコー腫瘤を認めた．造影MRIでは右乳房C区域に37mmの境界明瞭，辺縁平滑な腫瘤を認めた．腫瘤の中心部に強く造影される部分を認め，辺縁部はまだらに造影された．中心部と辺縁部の境界は明瞭であり，腫瘤内に異なる腫瘤が併存していると思われた．Second lookエコーでは中心部は辺縁部よりも高エコーで均一であった．針生検を施行し,中心部と辺縁部の両方から検体を採取した．どちらも所見は同様で，良性（推定病変：線維腺腫あるいは葉状腫瘍）の診断であった．腫瘤は約2年で25mm→50mmに増大しており，臨床診断は葉状腫瘍とした．X+2年9月，右乳房部分切除術を施行した．術後病理診断は線維腺腫であった．造影MRIで強く造影された中心部は辺縁部に比べて細胞成分に富み，間質細胞および分枝状乳管の増生を強く認めた．辺縁部のまだらに造影される部分は，細胞成分の乏しい膠原線維間質の中に分枝状乳管の増生を認めた．悪性所見はなく経過観察中である．
今回われわれは，造影MRIで特異な所見を呈した線維腺腫の１例を経験した．造影MRI所見と病理所見を対比し，造影MRI所見の違いが何を反映しているのか考察する．

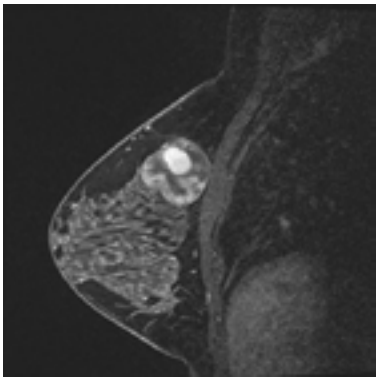

★：優秀ポスター

EP28-325
乳腺アミロイド腫瘍の１例

さがら病院宮﨑　乳腺外科
船ヶ山　まゆみ、玉田　修吾、林　透、四元　大輔、斎藤　智和、池田　奈央子

今回我々は、乳房内に発生した比較的まれな乳腺アミロイド腫瘍を経験したので報告する。
(症例)41歳女性(主訴)検診にて右乳房腫瘤を指摘され、2022年9月9日当院初診。(既往歴)20年前、甲状腺機能亢進症(現在治癒)(併存疾患)なし
(触診)腫瘍を触れず(超音波所見)右乳房CD境界部に８×７×４mmの不整形低エコー腫瘤を認めた。境界明瞭粗糙、後方エコー不変で、線維腺腫や乳腺症などが鑑別に挙げられた。C-3
(マンモグラフィ)乳腺散在、右N-Oに境界明瞭な楕円形腫瘤　C-3
(病理組織学的所見)好酸性の無構造物質の沈着を乳腺間質および脂肪組織に認める。Congo Rad染色で赤染し、偏光レンズ下で黄緑色の複屈折を認めた。免疫染色では、Anti human kappa light chain,babbit clonal abtibodyで陽性を示し、Aκアミロイドーシスと考えられた。
(乳房MRI)両側乳房に異常増強効果を認めない。(摘出生検)乳房腫瘤に対して、局所麻酔下の摘出生検術を施行した。(最終病理診断)乳腺アミロイド腫瘍
(胸腹部CT)腫瘍性病変やアミロイドーシス病変を疑う所見はみられない。肺やに非特異的炎症所見のみ認められた。
(結語)今回我々は、比較的まれな乳腺アミロイド腫瘍を経験した。
アミロイドーシスとは、アミロイド蛋白が各種臓器に沈着することで発症する病気である。全身の臓器に沈着する全身性アミロイドーシスと特定の臓器に限局して沈着を示す限局性アミロイドーシスに分けられる。
乳腺アミロイド腫瘍は、乳腺診療において悪性との鑑別が問題になることもある。乳腺診療において、アミロイド腫瘍も乳腺腫瘍の１つとして鑑別に挙がることを念頭に置く必要がある。

EP28-326
複数回の生検及び手術により最終的に広範囲の乳癌を伴っていると診断された末梢型乳管内乳頭腫の一例

[1]独立行政法人国立病院機構埼玉病院　乳腺センター、
[2]独立行政法人国立病院機構埼玉病院　病理科、
[3]独立行政法人国立病院機構埼玉病院　腫瘍内科、
[4]医療法人財団興和会右田病院　乳腺外科
山室　みのり[1]、小西　寿一郎[1]、田中　規幹[1]、上野　万里[2]、石田　剛[2]、野崎　由美[3]、鴨　宣之[4]

症例は39歳女性。9年前に前医で右乳管内乳頭腫の診断をされたが、その後は未来院であった。新たに右乳房腫瘤を自覚して前医を受診し、同部位に４cm大の腫瘤を指摘された。CNBでは乳管内乳頭腫と断定出来ない増殖性病変と診断されたため、精査目的で当科紹介となった。右A区域で乳頭から7cmの位置に4cm大の嚢胞性腫瘍を認めた。エコーガイド下VABを施行し、乳管腺腫または乳管内乳頭腫疑いと診断された。その後、腫瘍の増大を認める度にエコーガイド下VABや切除生検を施行したが乳管内乳頭腫の診断であった。切除生検から３年後に再び同部位に新出病変を認めた。エコーガイド下VABを施行し、乳管内乳頭腫様の乳頭状病変であったが良悪性の鑑別は困難であったため、切除生検を施行した。多発性乳管内乳頭腫を背景とする非浸潤性乳管癌、非浸潤性小葉癌と診断され、病変の範囲は5cmであった。切除断端は陽性であったため、乳房全切除術を行ったところ、浸潤部は5cmで、非浸潤部を合わせると病変は8.5cmと広範囲であった。組織型は浸潤性小葉癌が主であり、非浸潤性小葉癌や非浸潤性乳管癌、異型乳管過形成を伴っていた。サブタイプはルミナールタイプであり、術後にTC療法を施行した後にホルモン療法を行っている。術後１年が経過しているが現在再発は認めていない。
乳管内乳頭腫に癌が併発するという報告は散見される。今回、増大傾向を繰り返す末梢型乳管内乳頭腫に対し複数回の生検、手術により最終的に浸潤性小葉癌の併発が確認された乳管内乳頭腫を経験したので、若干の文献的考察を加えて報告する。

EP28-327
臨床的に乳癌が疑われた結節性筋膜炎の１例

[1]前橋赤十字病院　乳腺内分泌外科、[2]マンモプラス竹尾クリニック、
[3]前橋赤十字病院　病理診断部
池田　文広[1]、長岡　りん[1]、竹尾　健[2]、井出　宗則[3]

今回、乳癌との鑑別を要した乳房発生の結節性筋膜炎の１例を経験したので報告する。症例は52歳の女性。2014年8月に右乳房腫瘤に気づき近医を受診。穿刺吸引細胞診で悪性所見なく経過観察となっていた。2017年6月、腫瘤の増大傾向があり当科に紹介となった。腫瘤は右乳房AC領域にあり、大きさは2.0×2.0cm、弾性硬の限局性硬結。腋窩に触知するリンパ節はなかったが、硬結の直上にえくぼ徴候を認めた。マンモグラフィで右乳房に高濃度、多角形、境界不明瞭なカテゴリー４の腫瘤。超音波検査で乳腺境界線の断裂を伴わない内部エコーが低、均一な不整形腫瘤を認めた。乳房MRIでは明らかな胸壁や皮膚への浸潤を伴わない2cm大の辺縁不整な結節が見られた。針生検は小型紡錘形の核を有する腫瘍細胞が束状、錯綜状に増生するSpindle cell tumorの診断で、明らかな悪性所見はなかった。増大傾向があり臨床所見からも乳癌が否定できないため、全身麻酔下に乳腺部分切除術を施行した。組織学的には、免疫染色でS-100、CD68陽性の紡錘形細胞が少量介在し、一部の領域でSMAが陽性の結節性筋膜炎(Nodular fasciitis)の病理診断であった。結節性筋膜炎は主に皮下浅在筋膜より生ずる線維芽細胞性腫瘍様病変で、急速に発育して孤立性結節を形成するが自然消退する症例もある。手術適応については、経過と臨床所見を十分に検討すべき疾患と思われる。

EP28-328
乳腺アミロイドーシスの１例

[1]名古屋大学医学部附属病院　乳腺・内分泌外科、[2]名古屋記念病院
稲石　貴弘[1,2]、一川　貴弘[1,2]

アミロイドーシスは線維構造を有するアミロイドタンパクが細胞外の間質に沈着することで臓器障害を引き起こす疾患群である。アミロイドが全身の臓器に沈着する全身性アミロイドーシスと、個々の臓器に限局して沈着する限局性アミロイドーシスに分類される。乳腺に発生するアミロイドーシスは稀であり、乳癌との鑑別が困難な場合もある。今回、針生検にて乳腺アミロイドーシスと診断した症例を経験したので報告する。症例は73歳女性、X－４年に左乳癌に対して乳房部分切除＋センチネルリンパ節生検が施行され、術後補助療法として内分泌療法を行い無再発で経過中であった。X年に左乳房CD領域に腫瘤を自覚して受診した。マンモグラフィおよび超音波検査では左CD領域に約4cmの辺縁平滑で扁平状の等～低濃度腫瘤を認めた。乳癌術後であり、悪性の可能性も考慮したために針生検を施行した。病理組織学的検査で上皮成分の異型や増殖性は明らかではなかった。そして、間質にはDFS染色で陽性を示すアミロイドの沈着を認めた。精査にて全身性アミロイドーシスを疑う所見は認めなかったため、乳腺に発生した限局性アミロイドーシスと診断した。その後は定期フォローをしているが、著変なく経過中である。

★：優秀ポスター

EP28-329
乳腺葉状腫瘍と浸潤性乳管癌が同側乳房に併存した１例

[1]医療法人ジャパンメディカルアライアンス海老名総合病院　乳腺外科、[2]医療法人ジャパンメディカルアライアンス海老名総合病院病理診断科
國友　和善[1]、上島　知子[1]、山田　正俊[2]

【初めに】乳腺葉状腫瘍は比較的まれな疾患であるが、葉状腫瘍と乳癌の併存は非常にまれである．今回，乳腺葉状腫瘍と浸潤性乳管癌が同側乳房内に併存した症例を経験したので報告する．
【症例】40歳代女性。右乳房腫瘤を主訴に受診した。右乳房ACに５㎝大の腫瘤と、右CDに１㎝大境界不明瞭な腫瘤を触知した。MGでは右乳房に5㎝大の境界明瞭平滑な高濃度腫瘤を認めた。乳房USでは①右ACに5㎝大の分葉状、境界明瞭平滑な低エコー腫瘤を認め、②右CDに8mm大の不規則な低エコー病変を認めた。針生検にて①は良性葉状腫瘍、②はDCISと診断した。乳房MRIおよびCTでは右乳房AC領域の5cmの腫瘤と右CDの線状および粒状の淡い造影域を認めた。明らかなリンパ節腫大や遠隔転移は認めなかった。右乳房DCISおよび良性葉状腫瘍の診断にて右Bt＋SN＋組織拡張器挿入を施行した。病理ではAC腫瘤は55x40x40mmの境界明瞭な充実性腫瘤で、分枝状の大型乳管の増殖とその周囲の間質細胞増殖からなる分葉状腫瘍で、細胞異型や核分裂増は認めず良性葉状腫瘍と診断した。右乳房D腫瘍は４㎝長のDCISと１～2mmの浸潤部が3か所認められ、Invasive ductal carcinoma with a predominant intraductal component, tubular forming type, ER+, PgR+, HER2 1+, Ki-67 5%と診断された。術後7か月経過し明らかな再発所見は認めていない。
【考察】乳腺原発性葉状腫瘍は全乳腺腫瘍の0.3～0.9%を占め、葉状腫瘍と乳癌の同時同側発生は葉状腫瘍の１～2%と報告されている。本邦での葉状腫瘍と乳癌の同時性同側発生例の報告は、検索し得た限り自験例を含めて46例であった。葉状腫瘍の組織型は良性25例、境界病変10例、悪性11例であった。乳癌の組織型はDCIS18例、LCIS2例、DCIS＋LCIS1例、浸潤性乳管癌22例（腺管形成型12例、充実型２例、硬性型３例、不明５例）、浸潤性小葉癌１例、特殊型２例であった。葉状腫瘍と乳癌の存在部位は、腫瘍内に乳癌がある場合と、腫瘍外にある場合に分けられる。本邦報告46例では、腫瘍内は19例、腫瘍外は27例に乳癌が認められた。葉状腫瘍と乳癌が併存する機序として、葉状腫瘍内に乳癌がある場合は葉状腫瘍内の過形成上皮細胞が癌化した可能性があるが、自験例のように腫瘍外に存在する場合は偶発的発生と考えられる。
【結語】乳腺葉状腫瘍と浸潤性乳管癌が同側乳房に併存した１例を経験したため、若干の文献的考察を加え報告する。

EP28-330
乳癌局所再発部の仮性動脈瘤の出血に対しTAEを施行した１例

[1]北里大学病院　乳腺甲状腺外科、[2]北里大学病院　放射線診断科
時任　崇聡[1]、菊池　真理子[1]、小澤　結花[1]、岡本　陸[1]、横田　光央[1]、加藤　弘[1]、ウッドハムス　玲子[2]、仙石　紀彦[1]、三階　貴史[1]

＜症例＞５０歳女性。３年前に左乳癌（扁平上皮癌、HER２type、Ki67 80%、cT4bN3M0、cStageⅢC）と診断。術前化学療法（EC療法→HPD療法）を行うも腫瘤増大し、cPDであった。準緊急で手術（左乳房全摘＋腋窩リンパ節郭清levelⅠ＋Ⅱ）を施行。術後病理結果は扁平上皮癌、HER2type、pT4bN1M0、pStageⅢbであった。術後補助療法として、放射線照射（胸壁＋鎖骨上、total60Gy）を施行し、トラツズマブエムタンシンを１年間投与した。しかし術後１年精査のCTにて、左腋窩部の局所再発を認めた。化学療法（カルボプラチン＋パクリタキセル）を施行するも、半年でPDとなった。トラスツズマブ＋ペルツズマブ＋エリブリンを３コース施行するも、局所再発巣は徐々に増大。自宅にて腋窩の自壊巣から大量に出血を認めたため、当院に救急搬送となった。CTにて腋窩部に露出血管を認め、止血術を試みるも止血困難であったため、血管造影を施行した。後上腕回旋動脈に仮性動脈瘤を認め、出血点と考えられた。後上腕動脈の手前にコイリングを施行し止血を行った。コイリング施行後、約１か月経過しているが、明らかな再出血は認めていない。
＜考察＞乳腺扁平上皮癌は乳癌取り扱い規約では特殊型に分類される稀な疾患である．発生頻度は、全乳癌における0.2～0.6%と報告されている。HER2は陰性であることが多いため、HER2陽性の扁平上皮癌は非常に稀である。化学療法に抵抗性を占めることが多く、本症例でもEC療法や抗HER2薬に抵抗性を示し、治療に非常に難渋した。一方、仮性動脈瘤は、炎症や感染を契機に発生すると言われている。本症例では、局所再発巣が自壊しており、感染や炎症が起こっていた可能性が高い。仮性動脈瘤は破裂の危険性が高く、圧迫で止血が得られても再出血する可能性が高いため、今回アンギオでの止血を試みた。その後出血は見られていないため、血管造影でのコイリングが非常に有用であったと考えられる。

EP28-331
急速増大した乳房腫瘤の一例と手術の工夫

春日部市立医療センター　外科
深津　裕美、小野　容子、杉山　順子、小倉　道一、三宅　洋、君塚　圭

【症例】36歳の女性。右乳房全体を占める１５cm大の巨大な腫瘤と疼痛を主訴に来院した。数ヶ月前より腫瘤に気がついていたが、次第に腫瘤が大きくなり、腫瘤により皮膚は菲薄し、大きさと重さのため立位での仕事にも支障を来すようになった。
【経過】針生検では線維腺腫よりも葉状腫瘍（良性から境界悪性）を疑う所見であり、MRIでは一部筋層との境界が明らかではない部位を認めた。手術は葉状腫瘍に準じた形で乳房全切除術を施行した。ただし、皮膚の欠損がかなり広く、植皮を要する状況であり、切除する乳房の皮膚を剥離して植皮に使用した。念のため、植皮に使用する皮膚の一部を術中迅速病理診断にて正常な組織であることを確認した。 手術検体の最終病理診断では、境界悪性あるいは悪性葉状腫瘍の診断であり、術後14か月の経過で再発は認められていない。
【考察】葉状腫瘍は、その画像所見や多様な病理学的形態のため術前の診断が困難である。 細胞診の偽陰性率は高いため、主に針生検が診断に用いられる。しかし、針生検で線維腺腫と診断されても、臨床的に急速に増大するような症例は、葉状腫瘍の可能性を考え、外科的完全切除を行うべきと言われている。本症例は初診時より腫瘤は巨大であり増大のスピードなど経過は患者からの聴取するのみで不明確であったが、画像より葉状腫瘍が否定できないことを考え乳房全摘の方針とした。悪性を考慮し１cmのマージンを確保するべく、腫瘤から皮膚まで1cmの部位を超音波下でマーキングし、乳房全摘時に広範に皮膚も合併切除したが、切除した乳房の皮膚を利用することで植皮のための多部位からの採取を避けることができた。 局所再発と全再発率には腫瘍径と切除マージンが関連しており、今後、長期にわたり経過観察を要するが、植皮として乳房の皮膚を利用することも有用な可能性があると考えられた。

EP28-332
FADに対してマンモトーム生検を施行しDCISの診断に至った１症例

[1]社会医療法人かりゆし会　ハートライフ病院　放射線科、[2]社会医療法人かりゆし会　ハートライフ病院　乳腺外科
程岡　美貴[1]、野村　寛徳[2]、砂川　克子[2]

はじめに
当院では2015年7月からステレオガイド下マンモトーム生検（以下マンモトーム生検）を始め2021年10月までに58件施行してきた。対象は乳腺超音波検査で病変を確認出来ないカテゴリー３以上の微細石灰化症例、または造影MRI検査にて造影効果はあるが、病変を指摘出来ない石灰化の症例としている。今回、CT検査で左乳房に腫瘤を指摘されるものの、マンモグラフィではFADのみで石灰化を認めず、かつ超音波検査では病変を指摘できなかった症例に対してマンモトーム生検を行い乳癌の診断になった症例を経験したので報告する。
症例
80歳代　女性
他院にて舌癌術後で経過観察中（再発所見なし）、CT検査にて左乳房AC領域に腫瘤を指摘される。マンモグラフィでは左乳房にカテゴリー４の構築の乱れ、乳腺超音波では病変の同定不可であった。しかしながらMRI検査では強い造影を認め乳癌疑いとなり、精査目的に当院へ紹介受診となった。まず当該部位と思われる場所に対して超音波補助下にCNBを行うも癌の診断には至らず、後日マンモトーム生検を施行したところ左乳癌（DCIS）の診断となった。
考察
マンモトーム生検は外科的生検と比較すると皮膚切開が小さく術後の瘢痕も目立たなく、短時間で行うことが出来る。患者さんに対しても低侵襲であり有用性の高い生検方法と考えられている。当院でもマンモトーム生検の対象方針に沿って行ってきた。その方針は石灰化に対してのもので、FADや構築の乱れに対して行った当院初の症例となる。今回の症例は乳腺構造が脂肪性であったため、穿刺部位を比較的簡単に決定することが出来た、しかし、乳腺量が多い症例においては、穿刺部位を決定することは難渋すると思われる。現在、ステレオ撮影にてマンモトーム生検をおこなっているが、トモシンセシス下でのマンモトーム生検であれば穿刺部位の決定が可能と思われる。マンモトーム生検の適応については今後、方針を見直すとともに、患者さんの利益につながるよう研鑽を積みたい。

★：優秀ポスター

EP28-333
太針生検で良性腺筋上皮腫と診断されるも生検切除にて悪性と診断が変わった１例

[1]神鋼記念病院　乳腺科、[2]神鋼記念病院　放射線診断科、
[3]神鋼記念病院　病理診断センター、[4]ふくはら乳腺クリニック
矢田　善弘[1]、御勢　文子[1]、矢内　勢司[1]、結縁　幸子[1]、松本　元[1]、
大久保　ゆうこ[1]、山神　和彦[1]、一ノ瀬　庸[1]、橋本　隆[1]、出合　輝行[1]、
門澤　秀一[2]、田代　敬[3]、福原　稔之[4]

【はじめに】腺筋上皮腫（Adenomyoepithelioma：AME）は、稀な乳腺腫瘍であり、乳管上皮細胞と筋上皮細胞がともに増殖する良性腫瘍（良性-AME）である（乳癌取り扱い規約第18版）。どちらか一方または両方の細胞が悪性化した場合、悪性腺筋上皮腫（悪性-AME）となる。文献的に本邦の悪性-AMEの報告例は本例以外に21例であった。今回、Core needle biopsy（CNB）では良性-AMEと診断されたが、画像診断にて悪性を疑い生検切除を施行、悪性-AMEと診断が変更された症例を経験した。
【症例】72歳女性、主訴：左乳腺腫瘤。既往歴：高血圧症、家族歴：乳癌・卵巣癌なし。視触診：左C区域、22mm大の腫瘤。MMG：辺縁が不明瞭、一部微細分葉状の腫瘤でカテゴリー4。US: 左C区域に24x 15x 14mmの分葉形、境界一部粗ぞう、内部血流がある等～低エコー腫瘤を認め浸潤性乳管癌疑い。造影乳房MRI：左C区域にwashout patternを示す辺縁不整な26x17mm大の腫瘤で、浸潤性乳管癌疑い。CNB: 乳管上皮細胞と筋上皮細胞の両方の増殖を認め腺筋上皮腫と診断。画像所見は前述のように悪性を疑い生検切除施行。病理組織学的所見：1.7x 1.3cmの充実性白色腫瘤。筋上皮に悪性化を認め、悪性-AMEと病理診断が変更された。生検切除後の病理診断で浸潤径は1.1x0.7cm。断端陰性のためセンチネルリンパ節生検（SNB）のみ施行。センチネルリンパ節に転移なく残像乳房に放射線照射施行。
【考察】悪性-AME報告例21例中、上皮細胞の悪性化は乳管上皮3例、筋上皮10例、乳管上皮と筋上皮の両方は3例で、本症例は11例目の筋上皮の悪性化であった。針生検された報告例によると針生検のみで悪性と診断されたのは5例中1例であり、残り4例が手術検体で悪性と診断された。
　本例を含め、センチネルリンパ節生検や腋窩リンパ節郭清が18例施行され、リンパ節転移陽性は2例のみであった。術後に転移・再発は7例で報告されており、局所再発2例、肺転移6例、肝転移2例、腎転移2例、骨転移2例、縦隔リンパ節転移1例（重複例あり）、リンパ行性よりも血行性転移が多い傾向である。また、転移再発症例の悪性化上皮の由来は、筋上皮の悪性化10例中4例、乳管上皮と筋上皮の悪性化3例中1例で、乳管上皮のみの悪性化3例の再発はなかった。
【まとめ】悪性-AMEの転移再発割合が高い事から早期診断が重要となる。針生検で良性-AMEと診断された場合でも、画像で悪性を疑う場合、早期診断のため生検切除が推奨される。

EP28-334
好酸球性乳腺炎の治療後経過観察中にDCISの診断に至った１例

[1]新潟市民病院　乳腺外科、[2]新潟市民病院　病理診断科
内田　遥[1]、坂田　英子[1]、中原　亜紗[2]、橋立　英樹[2]

【はじめに】好酸球性乳腺炎の治療後経過観察中にDCISの診断に至った稀な1例を経験したので報告する.
【症例】52歳女性．左乳房腫瘤を自覚し近医を受診，針生検でatypical lesionと診断され，USで乳癌が強く疑われたため当科に紹介された．左AC領域に3 cm大の腫瘤を触知し，マンモグラフィでは腫瘤触知部に一致しFADカテゴリー3，USでは低エコー性腫瘤カテゴリー4を認めた．免疫染色を加えた再検鏡でも悪性との鑑別は困難であった．MRIでは広範な乳管内進展を伴う乳癌が疑われたため針生検を再検したところ，乳管乳頭腫症，間質に高度の好酸球浸潤を伴う好酸球性乳腺炎と診断された．末梢血好酸球数は900/μlと高値であった．抗アレルギー薬を開始後，腫瘤は縮小，好酸球数は正常化した．各種精査で膠原病や自己免疫疾患は否定されたが，投薬開始から1カ月後，持続する咳を認め，近医で気管支喘息と診断された．投薬継続中，病変は縮小を維持していたが消失せず，投薬開始1年5カ月時に軽度増大した．再度の針生検でlow grade DCISと診断された．高度の炎症は消退傾向であった．左乳房部分切除術を施行し，術後病理では腫瘍径4.1 cmのlow grade DCISの診断であった.
【考察】好酸球性乳腺炎は自験例を含めて12例と非常に稀な疾患である．治療は諸家の報告の半数で経口ステロイドが使用されているが，抗アレルギー薬のみで病変消失に至った報告もみられた．経過中に乳癌を併発した報告は認めなかった．本症例では，画像と病理所見の経過から，初診時よりDCISが存在し，併発した炎症が抗アレルギー薬により消退したことで病変が一時縮小し，残存したDCIS病変が診断に至った可能性も考えられた．腫瘍周囲の間質に好酸球が増多した原因は明らかではないが，好酸球性乳腺炎ではアレルギー性疾患併存の報告が多く，本症例でも気管支喘息の併発を認めたことから，その関与が示唆された.
【結語】好酸球性乳腺炎は稀ではあるが，アレルギー性疾患の既往患者における乳房腫瘤性病変の鑑別診断の一つとして考慮する必要がある．初期治療として抗アレルギー薬が治療の第一選択となり得るが，治療により病変が消失しない場合は，悪性病変の併存の可能性を考慮する必要がある.

EP28-335
広範な皮膚びらんをきたした乳房Paget病の１例

[1]箕面市立病院　乳腺・甲状腺外科、[2]箕面市立病院　病理診断科
豊田　泰弘[1]、山本　仁[1]、中道　伊津子[2]

症例は72歳女性。既往歴に特記事項なし。X-8年より右乳頭部びらんを自覚していたが、放置していた。徐々にびらんが増大し、浸出液のため日常生活に支障をきたすようになったため、X年7月に右乳房皮膚びらんを主訴として受診した。来院時現症は、右乳房に径15cmの浸出液を伴うびらんがあり、乳頭乳輪は消失していた。胸腹部単純CTでは右乳房に腫瘤なく、びまん性の皮膚肥厚があった。右腋窩リンパ節の腫大を認めたが明らかな遠隔転移はなかった。乳房造影MRIでは右乳房内に造影される領域はなく、皮膚に広範囲に造影効果を認めた。皮膚生検でPaget diseaseと診断され、免疫染色ではER[-]、PgR[-]、Her2[3+]であった。超音波検査では腋窩リンパ節の腫大を認めたものの形状からは転移を疑わず、細胞診は陰性であった。以上より広範囲な乳房Paget病と診断し、乳房切除・腋窩リンパ節サンプリング術・遊離分層植皮術をおこなった。色素を用いたセンチネルリンパ節の同定は広範な皮膚びらんのため不可能であった。術後病理診断ではサンプリングした腋窩リンパ節には転移はなく、病理組織学的にもPaget病で浸潤はなく、Stage０であった。術後療法は行わずに経過観察中である。乳房に自覚症状がありながら放置して進行乳癌となる症例はしばしば日常診療でみられるものの、Paget病を長年放置して広範なびらんに至った症例の報告は少ないと考えられるため、文献的考察を含めて報告する。

EP28-336
乳房痛がきかっけとなり確定診断に至った早期乳癌の１例

しみずクリニック
清水　幸生

主訴が左乳房痛の患者でエコーにて異常所見が検出され、生検の結果、早期乳癌と診断された1例を経験したので若干の文献的考察を加えてこれを報告する。症例）50歳、女性。左乳房痛を主訴に当院を受診された。視触診、MMGでは異常所見は検出できず、エコーにて左乳房痛の自覚部位と同領域のCD領域に大きさ6.2×4.9×7.3mmの不整形腫瘤を確認し、乳癌を疑いCNB施行となった。CNBでは確定診断に至らず、念のため追加検索が妥当と判断し、摘出生検施行目的で他院に紹介したところ最終的にDCISとの診断に至った。現在補助療法は省略にて当院で経過観察中である。

★：優秀ポスター

EP28-337
乳管内乳頭腫摘出術後に浸潤性乳管癌を続発した１例

[1]JCHO四日市羽津医療センター　外科、
[2]JCHO四日市羽津医療センター　病理検査部
鈴木　桜子[1]、渥美　伸一郎[2]

症例は35歳女性。右C区域の腫瘤を自覚し当院受診。乳房超音波検査(US)で楕円形の境界明瞭平滑な7.8mm大の腫瘤を認め、針生検で乳管内乳頭腫と診断した。半年後に経過観察を勧めたが、妊娠し切迫流産となったため受診されず。2年後に右血性乳頭分泌を主訴に再診。乳汁細胞診は陰性、USでは右C区域の腫瘤が分葉状の形態となり11.9mm大に増大した。乳房造影MRI検査では悪性を疑う所見は認めなかった。患者希望に応じ、摘出生検を施行した。免疫染色にて乳管内乳頭腫、断端陰性と診断した。術後血性乳頭分泌は消失した。しかし、術後8か月で手術瘢痕の内側の右AC区域に腫瘤を自覚。USでは右AC区域に新規の乳管と連続する5.7mm大の楕円形の境界明瞭平滑な腫瘤と7.5mm大の楕円形の境界明瞭平滑な腫瘤が出現し、乳房造影MRI検査では右ACE区域に早期濃染を示した。針生検を行い乳管内乳頭腫と診断した。術後10か月のUSで腫瘤は8.3mm大と11.3mm大に増大し右単孔性血性乳頭分泌も再燃したため、VABを提案したが患者が強く手術を希望。病変部から乳房温存が困難であるため、術前診断を得ようと説得を試みるも患者の手術への意思が強く同意が得られなかった。乳癌を否定できない所見であったため、右Bt+SNを施行。浸潤径3mmの浸潤性乳管癌pT1aN0M0と診断した。
末梢型乳頭腫の34%、中枢型乳頭腫の0 ～ 4%に癌が合併するとの報告がある。乳頭腫は良性増殖性病変であり境界・前癌病変ではないが、悪性腫瘍の併発ならびに続発を考慮して経過観察を行うことが重要である。乳管内乳頭腫摘出術後に浸潤性乳管癌を続発した1例を経験したので、文献的考察を加えて報告する。

EP28-338
トリプルネガティブを示す乳腺原発 neuroendocrine carcinoma(NEC)の１例

独立行政法人労働者健康安全機構　釧路労災病院　外科
石黒　友唯、羽田　光樹、杉井　沙織、沢田　尭史、岡田　尚樹、小笠原　和宏、高橋　弘昌

【はじめに】乳腺原発のneuroendocrine carcinoma (NEC)は，乳癌全体の2-5%と稀な腫瘍で比較的高齢者に多く見られ，その多くがホルモン陽性を示す。今回，トリプルネガティブを示す乳腺原発 NECの１例を経験したので報告する。
【症例】50歳，女性。右乳房の張り感を主訴に当科受診となり，右乳腺ACE領域に8cm大の可動性の良い硬い腫瘤を触知した。皮膚異常所見・乳頭分泌は認めなかった。マンモグラフィーではM領域を中心とした高濃度腫瘤影を認め，エコーでは辺縁不整・境界明瞭で血流良好の，画面には収まりきらない低エコー腫瘤を認めた。針生検(CNB)にてNEC, ER(-), PgR(-), Ki-67=85.8%, HER2(IHC)=1+であった。CTや骨シンチグラフィでは遠隔転移は認めなかったが，原発巣は76×43mm大の境界明瞭なhigh densityの腫瘤を認め,右腋窩に12-28mm大の3個のリンパ節腫大を認めた。以上より，cT3N1M0cStage IIIの診断となった。
【治療経過】遠方在住のためEC4コース，DTX4コースの術前化学療法の方針とした。EC3コースを施行したところで腫瘍は76mmから91mmと増大したためDTXにレジメンを変更した。しかし，DTX2コース後も腋窩リンパ節の縮小は認めたものの原発巣は100mmに増大したため化学療法を中止し手術の方針に切り替え右乳房切除＋腋窩リンパ節郭清(Level II)を施行した。腫瘍は大きかったが鎖骨近傍まで皮弁を作ることで閉創し得た。特記合併症なく術後10日目で退院した。病理学的所見は，91×52mm大のNECで腫瘍の大部分がviableな細胞であり，組織学的治療効果はGrade0であった。腋窩リンパ節2個に転移を認めた。術後放射線治療として右胸壁に50Gy/25fr，右鎖骨上窩40Gy/20frを施行した。薬物療法のThird lineを見据えPD-L1，BRCAを検査しそれぞれ陽性，変異陰性であった。現在，術後6か月経過しているが無再発生存中である。
【考察】乳腺NECの治療方針に関しては一定の見解がなく乳癌の治療に準じて行われることが多い。乳腺NECの1割は予後不良との報告もあり，本症例はトリプルネガティブを示す乳腺NECであるため慎重なフォローアップとPD-L1，BRCA検査を含めた次なる治療の準備が必要と考えられる。

EP28-339
乳房MRI検査で微小原発巣が同定できた潜在性乳癌が疑われた１例

つくばセントラル病院　外科乳腺科
中井　玲子、文　由美、高野　絵美梨

【はじめに】腋窩リンパ節に癌を認め乳房に病変を認めない潜在性乳癌は乳癌全体の0.3－1%と報告されている。潜在性乳癌を疑い乳房MRI検査で微小原発巣を同定し得た症例を経験したので報告する。
【症例】56歳女性。左腋窩の疼痛、腫脹を主訴に当院皮膚科を受診。抗生剤を処方され、疼痛、腫脹は軽減するも腫瘤が残存し、当科を紹介され受診した。視触診で両側乳房に異常を認めず、左腋窩に鶏卵大の腫瘤を触知した。MMGでL-Oに4mmのFADを認め、USで左２時Mに同FADに相当すると考えられる小嚢胞を認めたが、MMG、U Sで乳腺内に乳癌を疑う所見は認めず、左腋窩に腫大リンパ節を複数個認めた。腋窩リンパ節のcore needle biopsyを行い、低分化癌のリンパ節転移と病理診断された。FDGPET/CTで左腋窩に著明なFDGの集積亢進を認めたが、他に異常所見は認められず、潜在性乳癌が疑われた。乳房造影MRIを施行したところ、USで小嚢胞と思われた部位に早期の造影効果とwashout patternを示す造影結節を認め、同病変のcore needle biopsyで、浸潤性乳管癌と診断された。左乳癌（Luminal B）cT1bN2M0 cStageⅢAの診断で、術前化学療法施行後、左乳房部分切除術＋腋窩リンパ節郭清を施行。pCRを得、再発なく経過観察中である。
【考察】転移巣で発見され原発部位が確定できない原発不明癌は一般に予後不良である。しかし、腋窩リンパ節に腺癌又は低分化癌を認め、その他の部位に転移を認めない症例群は、原発部位が確定できずとも潜在性乳癌として腋窩リンパ節転移を伴う乳癌に準じた治療を行うことで治癒が期待できる。
腋窩リンパ節に癌を認め臨床的に乳房に病変を認めない潜在性乳癌は1907年にHalstedにより初めて報告された。その後、MMG,USでも乳腺病変を認めないことが定義に加えられ、乳癌全体の0.3－1%と報告された。これらの潜在性乳癌の報告のレビューによると乳房全切除標本の病理検索では約65%の症例で原発巣が認められ、70%以上はMRIで乳房の病変が描出されることが示唆された。このことより、今日では、潜在性乳癌が疑われる症例にはMRIで乳房を評価することが望ましいとされ、MRIでも乳房内に病変が認められない症例を狭義の潜在性乳癌としている。
我々の症例でも乳房MRI検査により、微小原発巣を同定することができた。
【結語】比較的稀な潜在性乳癌を疑う症例を経験した。乳房MRI検査が微小原発巣の同定に有用であった。

EP28-340
乳癌術後１３年目に対側発生した高齢者異時性両側乳癌の１例

日本大学医学部　乳腺内分泌外科
禹　有佳里、榎本　克久、谷村　薫、福本　咲月、鈴木　佑奈、原　華保里、森　聡史、渡邉　美帆、後藤　洋伯、松本　京子、原　由起子、多田　敬一郎

（はじめに）高齢者乳癌患者では、併存疾患が多いことから、薬物療法をはじめ手術などの治療方針が標準的にできないことがある。同時に､術後経過でも､通院が不定期になることから再発転移を起こしても進行していることが多い。今回、我々は、術後補助療法もでき、定期的な経過観察もできたことで、早期に対側発生の乳癌が治療できた高齢者両側乳癌の症例を経験したので、報告する。（症例）83歳女性。（経過）70歳時に左乳癌に対しBt＋SN施行した。最終病理診断は浸潤性乳管癌、t=1.0cm、g+、ly0、v0、margin-、NG1（1+1）、ER＋、PgR＋、HER2:0であった。pT1N0M0stage Ⅰの診断で術後7年間anastrozole内服加療した。副作用は認めず、本人の希望で10年間は内服しなかった。その後は、半年ごとに定期的に受診をしていた。超音波検査及び胸腹骨盤CT検査を交互に施行した。しかし、術後13年目に乳房超音波検査で右乳房に16mmの腫瘤を認めた。針生検を行い、右乳癌と診断された。CTで明らかな遠隔転移や有意な腫大リンパ節を認めなかった。高齢でもあったが、糖尿病のみで全身状態良好なことから、Bt＋SN施行した。最終病理診断は浸潤性乳管癌、t=0.9cm、g+、f+、ly0、v0、margin-、NG1（2+1）、ER＋、PgR＋、HER2:2＋（FISH-）、Ki67:10%であった。pT1N0M0stage Ⅰの診断でホルモンスイッチでletrozole内服加療している。現在、転移再発は認めていない。
（まとめ）高齢者乳癌患者の治療及び経過観察には、通常の方法が通用しないために、時として再発転移などが進行してしまうことがあり、治療の機会を逸することがある。今回のように、過剰ではないが、定期的な検査、加療ができるように、日常診療をどのようにしていくかを今後考えていくことが重要であると示唆された。

★：優秀ポスター

EP28-341
Turner症候群に合併した乳腺間質肉腫の１例

大阪警察病院
高久保　宏美、安野　佳奈、塚部　昌美、下　登志朗、鳥　正幸、吉留　克英

【緒言】乳腺間質肉腫は乳癌取り扱い規約上、乳腺に特有な軟部腫瘍であり、悪性葉状腫瘍の上皮成分のないものと定義され、極めてまれな乳腺悪性腫瘍である。今回、Turner症候群の女性に発生した乳腺間質肉腫の1例を経験したので、文献的な考察を加えて報告する.

【症例】35歳女性. Turner症候群に対しホルモン補充療法加療中, 右乳房腫瘤を認め精査目的に受診した. 著明な皮膚発赤, 手拳大の腫瘤を認めた. CEA, CA15-3の上昇はみとめなかった. 乳房超音波検査では右乳房全域に170*150mm大のlow echoic massを認め、充実部はlow echoic lesionとhigh echoic lesionが混在する不均一な像として描出された. 同部位に対し針生検施行し, 病理組織学的所見はborderline-malignant phyllodes tumorもしくは化生癌の肉腫様成分を想定した病変を認めた. 胸腹部CTでは大胸筋浸潤や皮膚浸潤を認めず, また他臓器に明らかな遠隔転移を認めなかった. 診断的治療目的に右乳房切除術を実施した. 病理組織学的所見は内部に著明な壊死、出血を伴う充実性腫瘤であり, 密に増殖する紡錘形から多形性の腫瘍細胞認めた.

免疫染色ではVimentin陽性, AE1/3, CAM5.2, S100, p63, SMA, Myogenin, Myoglobin, ER, PgRは陰性であった. 悪性の上皮成分が認められず, 腫瘍内に上皮成分がほとんど認められないことよりStromal sarcomaの診断に至った. 術後は経過観察の方針とし, またTurner症候群に対しホルモン補充療法を継続している. 現在術後4年が経過したが明らかな再発・転移なく経過している.

【考察】乳腺間質肉腫は現在までの報告ではTurner症候群合併症例の報告はない. ホルモン補充療法を長期間行っている場合, 乳癌罹患の危険率が上昇することは知られているが, 乳癌以外の乳腺腫瘍の発生にも注意する必要がある.

【結語】Turner症候群に合併した乳腺間質肉腫の1例を経験したので報告する.

EP28-342
乳腺分泌癌の一例

福岡山王病院　外科
末岡　憲子

【はじめに】乳腺分泌癌は特殊型浸潤性乳癌に分類される稀な低悪性度の腫瘍である。当初若年者の報告がなされ、若年性癌juvenile carcinomaといわれたが、近年では高齢者の発症例も多く報告されている。今回我々は、高齢者の乳腺分泌癌の一例を経験したので若干の文献的考察を加えて報告する。

【症例】74歳女性 右乳房腫瘤自覚し当院に精査目的に受診。視触診では右C領域に10mm大の硬結を触知した。マンモグラフィーでは右M-O領域に構築の乱れC4、エコーでは右C領域に境界明瞭不整であり前方境界線断裂を認める10mm大の低エコー域を認めた。針生検の結果、Invasive carcinomaと診断し、左乳房部分切除術、左腋窩センチネルリンパ節生検を行った。

【病理結果】secretory carcinoma pT1b（13mm）N0M0 Stage Ⅰ NG1 ly0 v0 断端陰性 ER-PgR-HER-Ki67：16% 腫瘍は微小嚢胞状と管状構造をとり浸潤性に増殖しており、内部には豊富なピンク色の好酸性分泌物がみられた。免疫染色ではEMA+ S100+ α-SMA- PAS+以上の結果より乳腺分泌癌と診断した。トリプルネガティブ乳癌であったが、核グレードも低くKi67も低いと評価し、また悪性度の低い組織型であると考慮し術後は放射線治療のみ行い経過観察とした。現在術後17か月経つが、再発・転移所見なく経過している。

【考察】

乳腺分泌癌の頻度は全乳癌の中で0.15%以下といわれる非常にまれな組織型である。乳腺分泌癌の多くはトリプルネガティブ乳癌であることが多い。トリプルネガティブ乳癌は一般的に予後不良とされているが、乳腺分泌癌は比較的予後が良いことが知られている。乳腺分泌癌は症例数が少なく確立された治療法は定まっていないのが現状である。今回我々は74歳の比較的高齢者の乳腺分泌癌の一例を経験したので若干の文献的考察を加えて報告する。

EP28-343
腫瘤自覚で発見に至った豊胸術後乳癌の２例

高島平中央総合病院　乳腺外科
原　華保里、柳　裕代

【はじめに】豊胸術後乳癌は、近年の学会でも報告が散見され始め今後増加してくるだろうと予測される。当院でも３年間に２例経験したため、報告する。【症例1】55歳女性。主訴は左乳房腫瘤。15年前に豊胸目的のシリコンインプラント挿入を施行しており、腫瘤自覚により来院された。視触診で左Dに1cm程度の腫瘤を触知した。エコーで左D区域に19×6mmの不整形低エコー腫瘤を認めた。同部位にCNB施行し、Invasive ductal carcinoma,ER+,PgR-,HER2:1+,ki-67 20%の診断だった。CTで転移は認めず、cT1N0M0 stage1の診断であった。手術は左乳房部分切除＋センチネルリンパ節生検＋インプラント抜去術を行った。病理はpT2N0M0 stage ⅡA luminalA typeの診断だった。術後は残存乳房照射50Gy+ブースト照射10Gy施行し、AI剤内服を行っている。【症例2】47歳女性。主訴は右乳房腫瘤。7年前に豊胸目的のシリコンインプラント挿入を施行しており、腫瘤自覚により来院された。視触診で右乳房Bに2cmの腫瘤を触知した。エコーで右B区域に34×12mmの境界不明瞭な不整形低エコー腫瘤あり。同部位にVAB施行し、Invasive ductal carcinoma,ER+,PgR+,HER2:1+,ki-67 40%の診断だった。腋窩に20mmの腫大LNを認め、FNAC施行し悪性疑いの診断だった。cT2N1M 0stage ⅡBの診断となり、術前化学療法EC4kur+DOC3kur施行しcT1N0M0 stage Ⅰにdown stageした。手術は右乳房部分切除＋センチネルリンパ節生検術を行った、本人希望でインプラントは温存した。インプラント温存に関しては合併症についての説明を十分に行った。病理はDCIS,化療効果grade3,pCRの診断であった。術後は残存乳房照射50Gy+ブースト照射10Gy施行し、TAM内服を行っている。【考察】２例とも検診は受けておらず、腫瘤自覚により発見された。術式に関しては超音波、MRIで広がりを判断し両例とも温存手術としたが、１例はmargin close １例はmargin+でありインプラントによる乳腺の圧排により術前の評価が困難となる可能性が示唆された。【結語】豊胸術後の乳癌は術前の広がり評価が難しい場合もある。またインプラントを温存する場合術後感染のリスクや被膜拘縮といった合併症を起こす可能性も高い。本症例では明らかな合併症は認められなかったが、豊胸術後の術式に関しては十分な検討とインフォームドコンセントが重要であると考える。

EP28-344
乳房温存術後の放射線治療による乳腺血管肉腫の１例

医療法人幸正会　マンマ家クリニック
久高　学

乳房温存術後の放射線治療に起因する乳腺血管肉腫を経験した。短期間の間に対側にも病変が出現し、極めて進行が早い症例であった。文献的考察を加えて報告する。

症例は61歳、女性。2007年3月に左乳がんに対し、術前化学療法（CEF→DOC）を行ったのちに左乳房温存および腋窩リンパ節郭清術を施行した。術後病理結果は、乳頭腺管癌、t= 2cm、n(0)、切除断端陰性、NG2、ER/PgR陰性、HER2陰性、Ki40%だった。術後残存乳房へ放射線照射（50Gy/25Fr）を行った。経過は良好であったが、術後13年目の2020年2月に左前胸部の2cm大の結節を主訴に近医皮膚科を受診した。結節は乳がん創部から発症しており、半年で増大したとのことだった。腫瘤は皮膚から突出したポーリープ状の形態であった。腫瘤切除（マージンは1mm）が行われ、病理結果で血管肉腫が疑われ当院紹介となった。腫瘤切除1ヶ月後の3月には、皮膚への浸潤を伴う3.1cmの腫瘤として再発した。リンパ節腫脹や遠隔メタはなく腫瘍マーカー（NCC、CA15-3、CEA）も基準以内だった。手術を準備していた4月には右乳房にも新たな病変が出現した。手術は左乳房切除術および右乳房腫瘍切除術を行った。病理結果は、両側共に血管肉腫と診断され、断端はいずれも陰性であった。術後補助療法として、weeklyパクリタキセルを施行し、11月に終了した。経過観察していたが2021年3月には右腋窩リンパ節の腫脹が出現した。細胞診でClassVの結果であり、腋窩リンパ節への転移と判断し右腋窩リンパ節郭清術を施行した。病理結果は血管肉腫の転移であった。術後は再度weeklyパクリタキセルを施行中である。現在までのところ、新たな病変の出現はないが、慎重に経過観察中である。

放射線治療後の血管肉腫は稀ではあるが、乳腺外科医にとっては念頭におくべき疾患である。今回の症例においては、初診時には良性様の腫瘍であり腫瘤切除が行われていた。しかしその進行は速く、２ヶ月後には対側乳房への転移、１年後には対側のリンパ節まで転移が及んでいた。有効な治療法は報告されていないが、タキサンや放射線治療が有効との報告もある。当症例においてはweeklyパクリタキセルを継続予定である。

★：優秀ポスター

EP28-345
診断に難渋した腋窩部異所性乳癌の一例

[1]よこやま外科乳腺クリニック、[2]地域医療機能推進機構久留米総合病院外科、[3]久留米大学医学部附属医療センター　病理診断科・臨床検査室
横山　吾郎[1,2]、山口　美樹[2]、田中　眞紀[2]、竹中　美貴[2]、合田　杏子[2]、山口　倫[3]

症例は65歳女性。1年半前より左上半身が浮腫んでいることを主訴に来院。初診1か月前の集団検診では要精査となっておらず、他院内科でも浮腫の原因となる病変は指摘されていなかった。初診時、左上肢・乳房・頸部・肩部に浮腫を認めた。マンモグラフィではL-M・Oに構築の乱れと乳房下部に皮膚肥厚と梁柱の肥厚を認め、エコーでは左乳房CD領域に周囲の引き込み像を伴う血流豊富な境界不明瞭な低エコー域を認め、左BDE領域に皮膚の肥厚と皮下組織の浮腫状変化を広範囲に認めた。また左腋窩に13㎜大の境界不明瞭粗造で後方エコーの減弱を伴う境界不明瞭粗造な不整形低エコー腫瘤を認めた。浮腫の原因は腋窩部腫瘤によるリンパ管閉塞を疑い、乳房・多臓器からのリンパ節転移ないし異所性乳癌の可能性を考え、まずは左乳房CD領域の病変の針生検を実施したところ、fibroelastosisで良性の診断であった。連携医療機関へ紹介後、乳房と腋窩部のMRIを実施、左乳房は皮膚面の浮腫上肥厚と左CD領域の結節状の低信号域の所見、左腋窩は14㎜大の辺縁不整な腫瘤像であり周囲血管との関係が不明瞭であった。腋窩部の腫瘤から針生検を行ったところ、背景に乳腺組織を認める浸潤癌で、grade2、ER(8)、PgR(8)、HER2(0)の結果であった。腋窩部異所性乳癌と診断し、術前化学療法（FEC→DTX）後に広範囲腋窩部切除を行った。術後も乳房浮腫は改善しなかったため、炎症性乳癌の否定のため皮膚生検を実施したところ悪性所見は認めなかった。
今後は腋窩部に対しての放射療法と内分泌療法を実施予定であるが、乳房浮腫は残存し、左乳房CD領域の病変との因果関係も不明のままであり、今後も厳重な経過観察が必要と考える。今回、術前診断に難渋した腋窩部の異所性乳癌を経験したので報告する。

EP28-346
乳房内と異所性乳腺に異時性および多発性に発生したencapsulated papillary carcinomaの１例

[1]島根県立中央病院　乳腺科、[2]島根県立中央病院　病理組織診断科
橋本　幸直[1]、武田　啓志[1]、高村　通生[1]、渡部　可那子[1]、山本　智彦[2]、大沼　秀行[2]

【はじめに】
胸壁、腋窩など本来の乳房以外に存在する乳腺組織は、過剰奇形である副乳と乳腺組織が他所へ迷入遺残した迷入乳腺に分けられるが、臨床的に両者の鑑別は難しく、総称として異所性乳腺と定義されている。異所性乳癌は比較的まれであり、乳癌全体の1%未満と報告されている。Encapsulated papillary carcinoma(EPC)はWHO分類第4版で新しく提唱された疾患概念で、第5版ではpapillary neoplasmsの一項目として分類されている。
【症例】
80歳女性。2年前に右乳房腫瘤を主訴に受診。マンモグラフィで右BDに円形で境界明瞭な高濃度腫瘤を認めた。エコーでは22x22x17mm大の境界明瞭平滑な嚢胞性腫瘤で内腔辺縁に不整な充実性部分を認めた。吸引式針生検にてductal carcinomaの診断を得、右乳房全切除およびセンチネルリンパ節生検施行。切除標本の肉眼所見では30x30mm大の内部嚢胞状腫瘤で内腔に突出する灰白色調腫瘤を認めた。組織学的には明瞭な線維性被膜を有する嚢胞内に異型乳管上皮の乳頭状増殖あり。病巣周囲では筋上皮細胞が消失しEPCと診断した。明らかな浸潤像は認めず、センチネルリンパ節陰性で、pTis、Ly0、V0、核グレード1、Ki-67:13%、ER(100%)・PgR(100%)・HER2(1+)であった。補助療法は行わず経過観察のみとした。術後1年目の経過観察では異常は認めなかったが、術後2年目の経過観察にて右腋窩に腫瘤を指摘。エコーにて19x18x14mm大の境界明瞭平滑な類円形の低エコー腫瘤で、PET-CTではFDGの集積亢進を示しリンパ節転移が疑われた。他部位への異常集積は認めなかった。針生検では、乳管内と考えられる部位に良悪性の鑑別を要する異型上皮が認められリンパ節転移は否定的であった。悪性が否定できないため腫瘤摘出術施行。切除標本の肉眼所見では20x19mm大の周囲に被膜を有する境界明瞭な嚢胞内に発育した腫瘤で、組織学的にEPCと診断した。乳房内のEPCや正常乳腺組織とは明らかに連続性はなく、異所性乳腺において異時性および多発性にEPCが発生したものと考えられた。線維性被膜を超える浸潤像は認めず、周囲のリンパ節にも転移は認めなかった。pTis、Ly0、V0、核グレード2、Ki-67:16%、ER(100%)・PgR(95%)・HER2(0)であった。
【まとめ】
乳房切除後の経過観察中に同側腋窩の異所性乳腺に異時性および多発性に発生したEPCの１例を経験したので若干の文献的考察を加えて報告する。

EP28-347
初回乳癌手術において腹腔内にリンパ流が確認できた一例

上尾中央総合病院　乳腺外科
山﨑　香奈、中熊　尊士、上野　聡一郎、田部井　敏夫

（はじめに）乳腺のリンパ流の2/3以上は腋窩リンパ節に注ぎ、残りは内胸リンパ節などに流れている。乳癌の初回手術で温存手術とセンチネルリンパ節生検及び腋窩リンパ節郭清を行うと、温存乳房内再発の手術時に同側の腋窩リンパ節のみならず、対側の腋窩リンパ節などにリンパ流が変わる症例が報告されている。今回、われわれは術前治療未施行の初発乳癌患者のリンフォシンチグラフィで、腹腔内にリンパ流を確認できた症例を経験したため報告する。
（症例）71歳、女性。左乳房の皮膚陥凹、左腋窩の痛みを主訴に当科受診。座位で左D領域に皮膚陥凹を認めた。マンモグラフィで左L，O領域に微細鋸歯状腫瘤があり、乳腺超音波検査では左乳房D領域に13ｍｍ大の不整形腫瘤を認めた。細胞診でClass Ⅴ、針生検で浸潤性乳管癌の診断であった。左CD領域にも7mm大腫瘤を認め、細胞診でClass Ⅴ、針生検で浸潤性乳管癌の診断を得た。2箇所の腫瘍に連続性を認めなかった。左多発乳癌、cT1cN0M0, Stage Ⅰの診断で、左乳房切除＋SLNBを施行した。リンフォシンチグラフィで左腋窩１箇所、右上腹部１箇所に集積を認めた。体表より確認すると、左腋窩・右上腹部にナビゲーターの反応を認めた。左腋窩より２個センチネルリンパ節を摘出し、１個に微小転移を認めた。術後病理は左多発乳癌。D領域は浸潤性乳管癌（硬性型）、浸潤部径15x11mm、脈管侵襲なし、波及度f、NG3、HG ⅢでpT1cN1miM0, Stage ⅠBであった。免疫染色でER>95%/PgR>95%/HER2 0/Ki-67 10%程度であった。CD領域は浸潤性乳管癌（硬性型）、浸潤部径5x4mm、脈管侵襲なし、波及度f、NG1、HG ⅡでpT1aN0M0, Stage ⅠAであった。免疫染色でER>95%/PgR>95%/HER2 0/Ki-67 4%程度であった。術後は補助化学療法としてTC療法を開始し、今後はホルモン療法を行う予定である。
（まとめ）術前治療未施行の初発乳癌患者のリンフォシンチグラフィで、腹腔内にリンパ流を確認できた症例を経験した。文献的考察を加え報告する。

EP28-348
術前化学療法で完全奏功が得られた潜在性乳癌の１症例

[1]兵庫県立西宮病院　乳腺外科、[2]兵庫県立西宮病院　腫瘍内科、[3]兵庫県立西宮病院　病理診断科
小西　宗治[1]、島田　菜津美[1]、岡本　葵[1]、曽山　みさを[1]、松尾　容子[1]、植田　勲人[2]、岡　一雅[3]

術前化学療法（NAC）を行い病理学的完全奏功（pCR）が得られた、cSTAGE ⅢA、トリプルネガティブ（TN）タイプの潜在性乳癌症例を経験したので報告する。
症例は、４８歳 閉経後女性。任意型乳癌検診で左腋窩リンパ節腫大を指摘され精査目的に当院に紹介された。既往歴は特記なし。乳癌の家族歴なし。触診で左腋窩から鎖骨下にピンポン大以下の複数リンパ節を触知した。視触診、マンモグラフィ、乳房超音波では両側の乳房に異常は認めなかったが、マンモグラフィで左腋窩に多形性石灰化を伴う腫大リンパ節を認め、超音波でLevel ⅠからⅢにかけて高エコースポットを有す腫大リンパ節を複数認めた。乳房MRIで乳房内に悪性所見は認めなかった。腋窩リンパ節の穿刺吸引細胞診は悪性疑い。針生検では核異型の目立つ細胞の充実性増生を認め、周囲にリンパ組織を認めた。GATA3(+)で乳癌腋窩転移と診断された。浸潤性乳管癌充実型、NG3、ER陰性、PgR陰性、HER2陰性、Ki67=90% の結果であった。CEA 0.8ng/ml、CA15-3　8.1 U/ml。PET検査でFDG集積は、左腋窩から鎖骨下に認めるのみであった。以上より潜在性乳癌、cSTAGE ⅢA（cT0N3AM0）TN typeと診断した。NAC（ddEC×４コース→ddPTX×４コース）の結果、効果判定はcCRであった。局所治療は、乳房非切除＋乳房腋窩郭清術（Level Ⅲ）を選択した。病理結果はｎ０（0/25）で、pCRが得られた。術後に全乳房と鎖骨上下に照射（50Gy/25fr）を行い経過観察中である。
日本乳癌学会2018年次乳癌登録集計で、乳房内に病変を認めないT0症例は0.5%と稀である。潜在性乳癌に対する標準治療は症例が少ないことから確立したものはないが、領域リンパ節転移を有するやや進行した乳癌であり、通常乳癌のステージとサブタイプに見合った局所療法と全身療法が一般に行われている。乳房に対する局所療法は乳房全切除が基本となるが、乳房非切除＋全乳房照射で乳房全切除に劣らない良好な局所制御の報告もみられる。潜在性乳癌に対するNACと手術先行で、生存に差がないことが近年報告されており、本症例のようにTN type に対するNACで得られた完全奏功は、術式選択の決定等に寄与する可能性があるが、さらなる症例の蓄積が必要と思われる。

★：優秀ポスター

EP28-349
妊娠期乳癌の一例

[1]宮崎県立宮崎病院　外科、[2]宮崎県立宮崎病院　腫瘍内科
牧野　裕子[1]、片寄　恵子[2]、植田　雄一[1]、大友　直樹[1]

症例38歳女性。定期的に近医で検診を受けており、妊娠判明の直前に左上外側に乳腺症を疑う低エコー域を指摘されていた。妊娠25週で左乳房の張りや硬結を自覚し近医を受診。左側に硬結を蝕知しUSで19mmの低エコー域とその周辺に3cmの範囲で炎症を疑う所見を指摘された。妊娠に伴う変化や乳腺炎を疑われたが、形状不整であったため妊娠26週に当院紹介となった。当院再検では範囲不明瞭な低エコー腫瘤と広範囲の低エコー域を認め、腋窩リンパ節腫大も明らかであり、悪性を疑い組織生検を施行しmucinous carcinoma, mixed typeの診断を得た。28週で告知を行い、ご家族とともに治療方針を検討。産婦人科・腫瘍内科・麻酔科介入の上、出産予定まで2か月であり手術治療を優先、その後必要に応じて人工早産を検討し術後化学療法を導入予定とした。妊娠31週でBt+Axを施行。術後最終診断はMixed carcinoma, invasive lobular carcinoma and mucinous carcinoma, 70mm, LN(20/22), ER(+)PgR(+)HRE2 csore2, FISH増幅なし, Ki67;23%の診断を得た。早々の術後補助化学療法開始を推奨し、産科と腫瘍内科との協議の上で妊娠34週で人工早産予定となったが、低値胎盤のため帝王切開に変更。児は産後NICUへ入室し、産後入院中のみ授乳を継続した。その後、身体への負担を考慮し産後17日目よりwPTX×12コースを先行の後、ddEC×4コースを施行。重篤な有害事象なく終了し胸壁＋鎖骨上窩への放射線照射を行った。現在内分泌療法を継続中で、明らかな再発転移の所見なく経過している。治療期間中は実母のサポートのもと、安定して治療を受けることが可能であった。児は産後NICU入室を要したものの順調に発育し退院、現在定期的に当院小児科にて経過フォローを行っている。妊娠関連乳癌は非妊娠期と同様に、病期やサブタイプに応じた治療法を選択することが推奨されるが、妊娠週数により選択可能な治療とそのリスクを考慮する必要がある。また、妊娠期の母体は疾患がなくとも順調に経過するとは限らず、産科や小児科、腫瘍内科、麻酔科といった治療および周産期の母児に対するサポート体制が整っており緊急時の対応が十分に可能であることも重要となる。治療においては医学的な観点から適切な治療を選択することはもちろんだが、患者だけでなく配偶者や両親など母児の関係者が周産期治療に対しどの程度の理解を得ているかも治療を進めていく上で重要となってくると考える。

EP28-350
進行性乳がんに伴う高Ca血症により急性膵炎が惹起された一例

[1]富士宮市立病院　外科、[2]富士宮市立病院　病理診断科、
[3]浜松医科大学附属病院　第一外科
山田　桃子[1]、小倉　廣之[1,3]、山下　公裕[1]、礒垣　淳[1]、鈴木　憲次[1]、
小宮山　明[2]

高Ca血症は多彩な症状を引き起こすとされ、急性膵炎はそのうちの一つとして報告されている。今回、進行性乳がんに伴う高Ca血症によって急性膵炎が惹起されたと考えられる一例を経験したのでその臨床経過を提示し若干の文献的考察を加えて報告する。患者は60代女性。2019年から左乳房の張りを自覚し、翌年に左乳房発赤を主訴に前医受診した。乳がんが疑われ当科紹介受診となった。当院初診時、左乳房全体に板状硬結、皮膚の発赤を認めた。針生検ではinvasive ductal carcinoma(ER 99%, PgR 50%, HER2/2+, FISH-, Ki-67 10.77%)との診断。当院初診時の画像検査で左腋窩、左鎖骨上窩に多発リンパ節転移、多発骨転移、左胸水貯留、両肺に小粒状影を認め転移性乳癌の診断。アバスチン、パクリタキセルによる化学療法を開始した。7サイクル目に歯肉炎及び肝機能障害が出現し薬剤を中止。その後トレミフェン開始、開始後2日目に自己中断。翌日から気分不快、食欲不振出現した。その5日後に意識障害となり当院救急搬送となった。入院時、血液検査で補正Ca 18.9mg/dlと高値を認めた。頭部CTで異常なし、血糖測定でも正常範囲内であった。高Ca血症に伴う意識障害が疑われ同日外科緊急入院、生理食塩水による補液、ゾレドロン酸点滴を開始した。翌日も意識障害は遷延したが腹部診察で臍右側に著明な圧痛を認め、採血でAMY 1400 U/Lと高値を認めた。腹部CTで急性膵炎の診断に至り同日内科へ転科となった。生理食塩水による大量輸液、ミラクリッド、抗生剤、ゾレドロン酸を使用し加療したが入院4日後に多臓器不全で死亡された。本症例ではERC P未施行であるが画像検査で胆石や膵石は認められず、アルコール歴や膵炎に関連する薬剤の使用もなかった。病理解剖では自己免疫性膵炎に特徴的な病理所見は認められず、臨床経過から高Ca血症による急性膵炎と診断した。稀ではあるが、高Ca血症が急性膵炎の原因の一つとして報告されている。がん診療を行う上で高Ca血症の患者の対応は避けては通れない。今後がんで高Ca血症を併発した患者が腹痛を訴えた場合、膵炎の可能性も含め診断、治療を行う必要があると考えられた。

EP28-351
当院における維持透析患者に対する乳癌手術症例の検討

大阪府済生会富田林病院　外科
阪尾　淳、荻野　信夫

【はじめに】血液透析の普及に伴い、慢性腎不全患者の予後は改善しており、維持透析患者に合併する悪性腫瘍を治療する機会も増加している。今回我々は当院にて経験した維持透析患者に対する乳癌手術症例について検討する。
【対象】当院において施行した1992年からの乳癌患者手術症例中、維持透析患者に対する乳癌手術施行例4例
【結果】1992年からの当院での手術症例を検討した。2017年までは透析患者の手術報告はなく、2017年に1例、2021年に3例の計4例の手術例を認めた。年齢は71歳～ 79歳（平均74歳）、性別は女性3例、男性1例であった。透析導入となった原疾患は、慢性糸球体腎炎が1例、腎硬化症が1例、糖尿病性腎症が2例であった。手術時点での透析歴は1か月～ 12年であった。術式は乳房温存術が3例、乳房全摘出術が1例。全例腋窩センチネルリンパ節生検を施行し、リンパ節転移陽性例は認めなかった。vascular accessは全例上腕内シャントであり、2例が患側のシャントであった。1例は念のため腋窩にドレーンを留置したが、翌日に抜去可能であった。平均腫瘍径は13mmであり、全例Stage Ⅰであった。病理診断は3例が充実腺管癌、1例がDCISであった。全例術前日および術翌日に透析を施行した。2例は術翌日のみメシル酸ナファモスタットを使用し、2例はヘパリンを使用した。術後ヘパリンを使用した1例に透析後創部皮下出血の増悪を認めた。術後補助療法は、温存手術3例中2例に放射線照射を施行した。ホルモン陽性の3例に対し術後通常量のホルモン療法を施行し、TNの1例に対し通常量のTegafur/Uracil内服療法を2年間施行した。全例に術後透析関連のトラブルは無く、無再発生存中である。
【考察】維持透析患者に対する乳癌の治療には周術期の管理、術後補助療法の選択に加え患側に内シャントがある場合、術式の選択、穿刺の可否等の問題が加わる。現状では症例毎に医師の裁量のもとに治療が行われている。今回我々は当院にて経験した維持透析患者に対する乳癌手術症例について文献的考察を加え報告する。

EP28-352
第Ⅹ因子欠乏症を併発した乳癌手術の一例

[1]JCHO九州病院　外科、[2]JCHO九州病院　看護部、
[3]JCHO九州病院　緩和ケア科、[4]JCHO九州病院　病理検査科
西村　志帆[1]、梅田　修洋[1]、村上　聡一郎[1]、定永　匡子[1]、中村　勝也[1]、
林　晃史[1]、近藤　惠子[2]、山口　健也[3]、本下　潤一[4]

【はじめに】第Ⅹ因子欠乏症とは約100万人に1人に発症する常染色体劣性遺伝の稀な疾患である。凝固第Ⅹ因子の合成低下、機能の低下した凝固第Ⅹ因子の産生、あるいはその両者の合併が原因で発症する。外傷や外科手術後に出血が生じやすくなるため、乳癌手術においても術前に本症の有無を把握して対処することは術後合併症のリスクを軽減するために重要である。今回術前検査で偶発的に第Ⅹ因子欠乏症の診断を得たが、術前にプロトロンビン複合体濃縮製剤を使用することで、術中・術後合併症を来すことなく安全に手術を行えた一例を報告する。
【症例】80歳女性。202X年に左乳房腫瘤を自覚し近医を受診した。MMGはカテゴリー1だったが、乳腺エコーでは左乳房　領域に20mm大の低エコー腫瘤を認め、CNBではInvasive ductal carcinoma (ER>95%,PgR>95%, HER2(2+);FISH増幅なし, MIB-1:10%)と診断された。明らかな遠隔転移・リンパ節転移は認めず、左乳房全切除術ならびにセンチネルリンパ節生検を行う方針となった。しかし、既往歴や身体所見で易出血傾向を疑う所見は無かったものの術前スクリーニングでプロトロンビン時間（PT）34.8秒、活性化部分トロンボプラスチン時間（APTT）45.6秒といずれの凝固能も延長を認めた。抗凝固薬の内服歴はなく、各凝固因子を測定したところ、第Ⅹ因子活性のみ9%と低下が認められ第Ⅹ因子欠乏症と診断された。観血的処置に際しては、止血を得るために必要な第Ⅹ因子活性の最小量である10-20%を目標に第一選択治療薬であるプロトロンビン複合体濃縮製剤を術前に投与し、第Ⅹ因子活性が25%まで上昇したことを確認後に手術を行った。術中出血は少量で、後出血など周術期合併症を来すことなく退院した。外来診療時に遅発性血腫や感染徴候も見られず術後補助療法としてアロマターゼ阻害剤の内服を行い再発なく経過している。
【まとめ】乳癌手術は1-2%に術後出血をきたすことが知られており術中の十分な止血操作に加えて患者の全身状態の管理が出血予防に必須である。第Ⅹ因子欠乏症は稀な疾患ではあるが本例のように術前検査にて診断を得ることができれば手術の安全性を高めるためプロトロンビン複合体濃縮製剤使用は有効であると思われた。

★：優秀ポスター

EP28-353
術前化学療法中に喉頭蓋炎を発症し気管切開を要した乳癌の１例

岐阜市民病院　乳腺外科
大川　舞、中田　琢巳、細野　芳樹

【はじめに】化学療法の有害事象に日和見感染があるが，これは主に血液腫瘍分野でリスクが高く予防が推奨され，固形癌ではリスクは低いとされている．今回，乳癌術前化学療法中に咽喉頭カンジダによる喉頭蓋炎を発症し，気道閉塞を回避するため気管切開を要した１例を経験したので報告する．
【症例】73才女性，X年12月に左乳房腫瘤を自覚し当科を受診した．初診時，左乳房C領域に約4cmの腫瘤を認め，針生検ではinvasive ductal carcinoma (tubule forming type), ER(+), PgR(±), HER2(2+), FISH1.1増幅なしであった．治療前病期はT2N1M0；Stage ⅡBで，術前化学療法としてEC4コース，Docetaxel 4コースを予定した．X+1年3月よりEC療法を開始し，2コース目を3月30日に投与した．4月7日に38.3℃の発熱と咽頭痛があり，血液検査で白血球140/μL，好中球40/μL，CRP16mg/dLと発熱性好中球減少症を認めたため，G-CSF投与と抗菌薬処方を行った．4月9日に嘔吐も出現したため入院となり，血液検査では白血球1410/μL，CRP36mg/dLであった．嗄声を認めたため，頸部Xp施行するとthumb sign陽性であった．喉頭ファイバーで確認すると，右口蓋垂から披裂にかけて白色病変が付着しており，真菌感染による喉頭蓋炎が疑われた．その後抗菌薬と抗真菌薬の投与を継続していたが，声帯麻痺も合併し気道閉塞のリスクが高いため挿管を行った．4月16日に抜管試みたが，抜管後に喉頭浮腫が増悪し再挿管となり，挿管状態が長期化したため21日に気管切開を行った．その後も治療を継続し6月中旬には感染鎮静化したが，両側声帯麻痺が残存したため気管カニューレは挿入したまま自宅退院となった．その後声帯麻痺は少しずつ改善傾向である．乳癌に関しては乳房切除術，腋窩郭清術を今後予定している．
【考察】EC療法の副作用としては発熱性好中球減少症が知られているが、日和見感染まで起こすことは稀である．dose-dense EC療法が可能となってからはニューモシスチス肺炎を発症する事例は報告されているが，喉頭蓋炎発症の報告はない．喉頭蓋炎は初期治療が遅れれば気道閉塞を来たし，急変する可能性が高い．本症例では嗄声が出現した時点で精査により喉頭蓋炎と診断し、気管切開を要したが救命には成功した．化学療法後に発熱とともに咽頭痛も自覚していた場合には，日和見感染による喉頭蓋炎を除外することが重要と考えられた．

EP28-355
乳腺microglandular adenosisから発生した浸潤性乳管癌の１例

[1]高松市立みんなの病院　外科、[2]高松市立みんなの病院　看護局、
[3]高松市立みんなの病院　薬剤局
中川　靖士[1]、中川　美砂子[1]、塩谷　美由紀[2]、細川　朋弘[3]

乳腺microglandular adenosis（MGA）は1983年に報告された稀な良性の増殖性腺管病変で、本病変から乳がんが発生しやすいとされている。
70代女性、検診目的に前医を受診し、左乳房腫瘤を指摘された。以前から左乳房腫瘤を自覚していた。左C領域に可動性不良、固定のない鶏卵大の硬結を触知した。超音波検査では左C領域に境界不明瞭な約5cm大の不均一な腫瘤を認め、内部に1cm大の境界粗造な低エコー部分を認めた。前医での経皮針生検で浸潤性乳管癌、ER(1-10%)PgR(0%)HER2(0)と診断されていた。MRIでは左AC領域に区域性の高信号域を認め、Fast && plateau型の造影効果を認めた。CTでは左AC領域に２cmの腫瘤を認め、周囲との境界は不明瞭であった。PET-CTでは左C領域に10mm程度の範囲にFDG集積を認めた。総合的にT3N0M0stage ⅡBの診断で術前化学療法（ddAC+ddPTX）を施行した。CTでは腫瘍の境界は不明瞭化し、USでは左C領域の境界不明瞭な腫瘤影は変化なく、内部の低エコー部は縮小し境界不明瞭な低エコー域となった。RECIST:SDの判定で乳房切除＋腋窩郭清を施行した。病理学的に55mm大のMGAに合併した35mm大の浸潤性乳管癌でER(0%)PgR(0%)HER2(0)Ki67(16%)、治療効果Grade1aと診断された。
術前にMGAの存在まで診断に至らなかったが、初診時のMRI所見はMGA全体像を捉えていたと理解できた。MGAはトリプルネガティブ乳癌の前駆病変とする報告もあり、本疾患の特徴は理解しておく必要があると思われた。

★EP28-354
両側NSM後に右乳癌を発症したTransgender（トランス男性）の一例

聖マリアンナ医科大学　外科学　乳腺・内分泌外科
杉山　瑠菜、本吉　愛、黒田　貴子、敦賀　智子、志茂　新、小島　康幸、西川　徹、川本　久紀、津川　浩一郎

LGBTとはLesbian（女性同性愛者）、Gay（男性同性愛者）、Bisexual（両性愛者）、Transgender（性自認が出生時に割り当てられた性別とは異なる人）の頭文字を取った略語である。これらのカテゴリー以外にも、Questioning（自分のセクシュアリティを探求中の人）、その他のセクシュアル・マイノリティを指すsをつけたLGBTQsが性的マイノリティの総称として使用されている。LGBTQsへの対応は時代や地域によって大きく異なり、社会的な差別や偏見がLGBTQsの健康問題に結びついている。さらに、医中誌の検索ではLGBTQsの医療問題に関する文献はごく少数のみであり、本邦における医療現場では概念としても浸透していない可能性が示唆される。また、LGBTQsの中でも特にTransgenderは見た目と戸籍上の性別が異なり、医療現場でも差別・偏見にさらされるリスクが高く、医療機関への受診が遅れる傾向があることが報告されている。今回、両側乳頭乳輪温存乳房切除術（NSM）後右乳癌を発症したTransgenderの一例を経験したので報告する。
症例は出生時の性が女性で性自認は男性のトランス男性で、20歳代前半から3週間に1回のテストステロン注射を開始し、20歳代後半にタイで両側NSMを施行した。術後2年目に右胸部に腫瘤が出現し乳癌の診断を受けたが代替医療を選択した。乳癌の診断から2年後に腫瘤増大を主訴に前医を受診、多発骨転移も認め加療目的で当院紹介となった。当院受診時の診断は、右乳癌cT4N1M1（骨）cStageⅣで、胸部腫瘤の病理診断は浸潤性乳管癌、ER: 90%、PgR: 70%、HER2: 1+、Ki-67: 30%であった。タモキシフェン+LHRHアナログ+デノスマブでの加療を開始したが、治療開始後2年で肝転移が出現した。治療の変更を提案したが、経済的理由及び本人の希望により現在も同様の加療を継続している。
近年、海外ではLGBTQsと癌スクリーニングに関する問題が注目されている。特にTransgenderの癌スクリーニングのニーズは、ホルモン療法や性別適合手術が癌リスクに影響を与える可能性があるため、「どの移行段階にあるか」によって異なることを考慮することが重要との報告もある。本症例の経験より、LGBTQsに対する癌診療体制について考察し報告する。

EP28-356
乳腺化生癌の６例の検討

[1]佐世保市総合医療センター　乳腺外科、
[2]久留米大学医療センター　病理診断科、
[3]佐世保市総合医療センター　病理診断科
原　勇紀[1]、矢野　洋[1]、山口　倫[2]、岩崎　啓介[3]

【背景】化生癌は稀な腫瘍であり，乳癌取扱い規約第18版で浸潤癌の特殊型に分類され，扁平上皮癌，間葉系分化を伴う癌，混合型が含まれる．化生癌の多くはトリプルネガティブ乳癌であり，化学療法の効果も乏しく，予後不良とされる．発生頻度が稀なことから，エビデンスのある治療方針が存在しない．今回，当院における化生癌６例の検討を行い，臨床病理学的特徴，有効な治療選択肢を明らかとすることを目的とした．【方法】当院で2012年1月から2021年12月の期間に化生癌と診断された6例を対象とした．年齢，主訴，家族歴，腫瘍マーカー，画像所見，病理組織学的所見，Biology(ER,PgR,HER2)，病期、術前化学療法の有無，術式，術後治療，再発の有無，などを後方視的に比較検討した．【結果】平均年齢は62.7歳であった．主訴は乳房腫瘤が４例，乳房痛が１例であった．１例のみ乳癌の家族歴を有した．腫瘍マーカーは１例のみ高値であったが，肺癌併存の影響が考えられた．マンモグラフィでは高濃度腫瘤，乳房超音波検査では比較的境界明瞭な内部不均一な低エコー腫瘤の所見を多く認めた．造影MRI・CTでは不均一に造影される，もしくは辺縁に造影効果を伴う腫瘤として描出される症例を認めた．術前化学療法は１例に施行されたが，治療効果に乏しかった．５例に乳房全切除術，１例に乳房部分切除術が施行され，１例のみセンチネルリンパ節に転移を認め，腋窩リンパ節郭清が施行された．病理組織学的に全例が化生癌と診断され，扁平上皮癌が２例，紡錘細胞癌が１例，基質産生癌が３例であった．全例で高度異型を伴い，トリプルネガティブ乳癌であった．観察期間中の再発は認めなかった．【考察】化生癌の発症平均年齢は53歳から60歳とされるが,本検討ではやや高齢であった．腋窩リンパ節転移は少ないとされるが，今回６例中１例に認めた．化学療法の治療効果が乏しいとされ，術前化学療法を実施した１例の治療効果判定もGrade1aと軽度の効果であった．予後不良因子として，年齢，大きい腫瘍径，リンパ節転移，脈管侵襲，などが報告されている．【結語】化生癌はトリプルネガティブ乳癌が多く，予後不良である．化学療法の治療効果が乏しいことが推定され，術前化学療法の適応は慎重に検討する必要がある．化生癌は稀な組織型であり更なる症例の蓄積が必要である．

★：優秀ポスター

EP28-357
乳頭部に限局した非浸潤性乳癌の１例

[1]地方独立法人京都市立病院機構京都市立病院　乳腺外科、
[2]地方独立法人京都市立病院機構京都市立病院　病理診断科、
[3]地方独立法人京都市立病院機構京都市立病院　放射線治療科
何　佳曦[1]、西村　祥子[1]、森口　喜生[1]、末次　弘実[1]、平田　希美子[3]、
尾松　憩[2]、香月　奈穂美[2]、岸本　光夫[2]、荻野　葉子[1]

【はじめに】
乳管癌は乳管の末梢に発生することが多いため，乳頭付近に発生することは稀である．
今回、我々は乳頭部に限局する非浸潤性乳癌の一例を経験したので報告する。

【症例】
症例は特に既往のない69歳女性。2021年7月に左乳頭からの単孔性血性分泌を主訴に受診した。視触診、マンモグラフィーでは明らかな腫瘤は認めなかったが、エコーで乳頭内に点状高信号を含む1cm大の境界不明瞭な腫瘤を認めた。乳房造影MRIでは乳頭内から乳頭下にかけてBI-RADSカテゴリー分類Category4Bの1cm大のmassを認めた(oval, circumscribed, heterogeneous, fast/persistent)。分泌物の細胞診はClass Ⅲで、少数の小型で核形不整を伴う細胞や体細胞を認めた。エコーガイド下に針生検を施行したところductal carcinomaの診断であった。ただ異形細胞からなる充実性胞巣の断片が、間質から遊離もしくは表面に付着して観察され、浸潤の有無の判断は困難であった。乳輪乳頭合併乳房部分切除とセンチネルリンパ節生検を行い、最終病理診断はDuctal carcinoma in situであった。

【考察・まとめ】
乳頭に限局する腫瘤は乳管癌、Paget病、乳頭部腺腫などが鑑別として上がるが、細胞診や針生検ではこれらの鑑別が困難である。乳頭部腺腫の充実性部分は上皮増生が強く、核分裂像を認めたり、病変内部や辺縁部の硬化性間質によって偽浸潤像を伴ったりする場合があるためである。乳頭部に限局する病変は針生検自体が困難となることもあり、組織診断のために切除生検が必要となる場合もある。今回の症例では針生検でDuctal carcinomaの診断が得られたが、乳頭腺腫の可能性が十分に否定できないため、乳房切除術ではなく、部分切除術が行われた。乳頭部に存在する腫瘤に遭遇することはまれであり、その診断、治療について文献学的考察を加え報告する。

EP28-358
術前診断が可能であった良性葉状腫瘍内に発生した非浸潤性乳管癌(ductal carcinoma in situ, DCIS)の１例

兵庫県立尼崎総合医療センター　乳腺外科
木曾　末厘乃、池田　真子、泉　愛、山口　愛、太治　智愛、諏訪　裕文

はじめに
乳腺葉状腫瘍内に乳癌が併存することは比較的稀である.針生検による術前診断が可能であった良性葉状腫瘍内に発生したDCISの症例を経験したので，若干の文献的考察を加え報告する.
症例
71歳女性.計3回の左乳腺良性葉状腫瘍に対する腫瘍摘出術の既往がある.今回再び左乳腺腫瘤を自覚し5年ぶりに当科を受診した.受診時,左乳腺B領域に20mm大の境界明瞭な楕円形腫瘤を触知した．マンモグラフィでは左乳房I領域に境界明瞭平滑な高濃度楕円形腫瘤を認めカテゴリー 3,乳房超音波検査では左乳房B領域に22.1x 16.6x9.5mm大の境界明瞭,内部不均一な低エコー腫瘤を認めカテゴリー 3，葉状腫瘍疑いとの診断であった.乳房造影MRI検査では,左乳房B領域に20x20x21mm大の不均一で強い造影効果のある腫瘤を認めた.内部に増強効果の乏しい隔壁構造を認め,葉状腫瘍の再発が疑わしいとの診断であった．Core needle biopsy (CNB)を施行した所、病理組織学的診断は軽度核異型を示すDCISとの診断であり,左乳房部分切除術を施行した.切除標本の病理組織学的診断は,18x16x13mm大の良性葉状腫瘍内に存在する最大径10mm大のDCISとの診断であり,断端は陰性であった.乳癌の治療として,術後は温存乳房への放射線照射42.4Gy/16frを施行した.ホルモン感受性陽性であったが軽度核異型を認めるDCISのみで浸潤部はなく,ホルモン療法は施行しなかった.術後１年再発を認めていない.
考察
乳腺葉状腫瘍と乳癌の同時同側発生は文献によると葉状腫瘍の1-2%と言われている.本邦での同時同側発生の報告は自験例を含めて40例であり,そのうち葉状腫瘍内の乳癌発生は18例であった.本症例のように葉状腫瘍のごく一部が乳癌であった場合,画像から腫瘍内の乳癌を疑うことは困難である.葉状腫瘍内の乳癌においても治療に関して手術,術後治療ともに乳癌に準じて行われるべきである．本症例はDCISのみであったが,浸潤癌が併存する症例報告もある.腫瘍の部位によっては,皮下剥離の影響によって手術後にリンパ流が変わり，正確なセンチネルリンパ節生検を追加施行できない可能性もある.既往歴や画像所見から葉状腫瘍である可能性が高い場合でも,針生検を施行し可能な限り術前に乳癌の有無の診断をつけておく事は重要であると考えられる.

EP28-359
乳腺扁平上皮癌の１例

八戸赤十字病院　外科
有末　篤弘、玉澤　佳之

【はじめに】乳腺扁平上皮癌は，乳癌取扱い規約では特殊型に分類され，2018年次症例の全国乳がん患者登録調査報告で，0.2 %と比較的稀な組織型である．今回我々は乳腺扁平上皮癌の1例を報告する.
【症例】55歳女性，9か月前から左乳房のしこりを自覚し，4か月前から疼痛を認め，鎮痛剤を使用していたが，増大してきたため近医を受診し、精査加療目的に当科紹介となった.
【現症】左乳房AC領域に7x7x3 cmの境界明瞭，可動性良好，弾性硬の腫瘍を触知した.
【経過】初診時のMMGでは左乳房UM領域に6cm大の境界明瞭，辺縁整の内部不均一な腫瘤を認め，Cat3．超音波検査では約6cm大の境界明瞭な腫瘤を認め，内部は無エコーで一部充実性の腫瘤を認め，立ち上がりがなだらかであり，Cat4と判断した．穿刺吸引細胞診を施行し，内容液は60ml吸引された.
病理結果は，Squamous cell carcinomaを含む特殊型乳癌であった．造影CTで左乳房AC領域に54mm大の嚢胞性腫瘍を認め，腋窩リンパ節，肺，肝臓，骨に転移を疑う明らかな所見を認めなかった．左乳房切除＋腋窩リンパ節郭清の方針として，手術を施行した.
病理結果は，Metaplastic carcinoma, mixed type (squamous cell carcinoma > spindle cell carcinoma)で，T3(5.5cm)N0M0StageⅡB, ER(-), PgR(-), HER2(3+), MIB Ⅰ index 86.4 %，断端陰性，術後抗癌剤治療および抗HER2療法の方針とし，現在加療継続中である.
【考察】乳腺扁平上皮癌は，組織学的には扁平上皮成分に腺癌成分が混在する混合型と，扁平上皮癌成分のみからなる純粋型に分類されており，発症機序は，腺癌の一部が扁平上皮化生を起こして扁平上皮癌になる説と正常乳腺上皮が扁平上皮化生を起こした後に扁平上皮癌となる説があり，本症例は混合型で移行部もみえることから，腺癌の一部が扁平上皮化生を起こしたと考えられる．また，約60%で腫瘍内部の出血や壊死巣，嚢胞形成，炎症を伴い，腫瘍径が大きい症例が多いと報告されているように，本症例も嚢胞形成を認め，嚢胞壁はすべて扁平上皮癌であり，扁平上皮化生が嚢胞形成に寄与しているのではないかと考えられた．HER2陽性例はさらに稀であり，本症例は特に，扁平上皮癌の部分のみHER2陽性で，その他はHER2陰性であった．予後については様々報告があるものの，紡錘形細胞成分を含むものの予後不良も報告されており，現在補助化学療法中であるが，今後も再発に注意して経過観察が必要である.

EP28-360
経時的な観察により診断し得た被包型乳頭癌の一例

[1]総合犬山中央病院　外科、[2]総合犬山中央病院　乳腺外科
三井　範基[1]、加納　寛悠[1]、福井　貴巳[1]、加藤　正仁[2]

症例は71歳，女性。2年前の検診マンモグラフィにて右腫瘤（カテゴリー 3）を指摘され，当院を受診した。初診時の乳房超音波検査で右乳房外上部領域に1cm大の嚢胞性病変を認め，乳線嚢胞の診断で経過観察となった。初診時から半年後の超音波検査では0.7cm大で内部性状に変化を認めなかったが，1年8ヶ月後の乳房超音波検査で1.2cmに増大し，内部に充実性成分の増加を認めた。超音波ガイド下針生検を施行したところ，低異型度の乳頭癌と診断されたため，右乳線部分切除術及びセンチネルリンパ節生検を施行した。病理組織検査の結果は被包型乳頭癌で，線維性被膜外への浸潤は認めなかった。センチネルリンパ節にも転移は認められず，最終診断はpTis, pN0(sn), M0, Stage0であった。術後放射線治療や薬物療法は施行せず，現在無再発生存中である。被包型乳頭癌は線維性被膜に被包化された乳頭癌であり，乳癌の中では稀な組織型である。本症例の様に被膜外への浸潤を伴わない場合，非浸潤性乳管癌と同様に扱われ予後は極めて良好であると考えられるが，比較的新しい疾患概念のため十分な期間の経過観察は必要と思われる。

EP28-361
成人スチル病様症状を呈した乳癌の１例

[1]加古川中央市民病院　乳腺外科、[2]加古川中央市民病院　放射線診断･IVR科、[3]加古川中央市民病院　病理診断科
土屋　和彦[1]、荻野　充利[1]、中村　はる菜[1]、佐古田　洋子[1]、大西　章仁[2]、延原　正英[2]、中村　徹[2]、中西　亨明[3]、市川　千宙[3]、今井　幸弘[3]

【はじめに】
成人スチル病は発熱，関節症状，皮疹を三主徴とする全身性炎症性疾患である．まれに悪性腫瘍の傍腫瘍症候群として同様の症状をきたすことがある．今回スチル病様症状を伴った乳癌に化学療法を施行し，症状改善後に手術が可能であった症例を経験したので報告する．
【症例】34歳，女性．【主訴】左乳房腫瘤，四肢皮疹，発熱，関節痛．【家族歴】母と叔母が乳癌．【既往歴】うつ状態．
【現病歴】
2020年12月頃に左乳房腫瘤を自覚した．その後関節痛，皮疹，微熱が出現した．皮膚科を受診し膠原病が疑われたが，CTで左乳房腫瘤と左腋窩，鎖骨下リンパ節腫脹を認め，乳癌のリンパ節転移の疑いにて当科へ紹介された．
【現症】
生化学検査：白血球上昇，中等度肝障害，血清フェリチン高値（4047ng/ml），抗核抗体陰性．
成人スチル病診断基準：5項目に該当する．
PET-CT：左乳房に5.5cm大の腫瘤性病変，両側頚部・腋窩・鎖骨下，胸骨傍・縦隔・肺門・腹部大動脈周囲・両側内外腸骨動脈領域・左鼠径部のリンパ節腫大と集積亢進，脾腫大を認めた．
腋窩リンパ節針生検所見：IDC ER30% PgR1%未満 HER2 3+ MIB-1 60%．
乳腺針生検所見：IDC, scirrhous type, ER1%未満 PgR1%未満 HER2 3+ MIB-1 50%.
初診時診断：左乳癌，T3N3cM1（LYM）StageⅣ.
【経過】
スチル病様症状は乳癌の随伴症状である可能性も考えられ，乳癌の化学療法を行う方針とした，関節痛が強くステロイド治療も併用した．EC（75）1コース後より症状は著明に改善された，2コース後にうつ症状悪化などの副作用のためweekly PTX+Trastuzumab +Pertuzumab 療法に変更し4コース施行した．
終了後のPETでは原発巣，腋窩・腹部・頚部リンパ節の集積は消失し,初診後8か月目に左Bt+Ax（Ⅲ）を施行した．
術後病理学的検査：腫瘍の残存なく治療効果判定Grade3，LN；Ⅰ 0/22,Ⅱ 0/7 ,Ⅲ 0/4，pCRであった．
術後経過は良好で，PMRT後にTrastuzumab +Pertuzumab 療法を施行中である．
【考察】
成人スチル病様症状が乳癌に合併することは珍しく，本邦では7例の報告があるのみである．病態として癌細胞自身が産生する生理活性物質や自己抗体の関与が示唆されている．本例は遠隔リンパ転移を伴う乳癌との鑑別が困難であったが，化学療法にてスチル病様症状は改善され，傍腫瘍症候群によるものと判断した．
【結語】
乳癌症例で原因不明の関節痛・発熱・皮疹をみた時は本例の存在を念頭に置くべきである．

EP28-362
副乳癌が疑われた８例に関する臨床的および病理学的検討

[1]亀田総合病院　乳腺科、[2]木更津乳腺クリニック・さか本
渡邉　ゆきの[1]、坂本　正明[2]、淺野　裕子[1]、関　裕誉[1]、松本　築[1]、梨本　実花[1]、角田　ゆう子[1]、越田　佳朋[1]、町田　洋一[1]、黒住　昌史[1]、福間　英祐[1]

【背景】副乳は腋窩や胸壁など本来の乳房以外に存在する乳腺組織であり、全乳癌の0.3 ～ 0.6%が副乳癌であるとされている。副乳癌は腫瘤が浅在性に存在することが多いため腋窩皮下腫瘤では副乳癌が鑑別に挙がるが、病理学的に副乳癌と確定診断を付けることは非常に難しい。今回当院で臨床上副乳癌が疑われた８例について、臨床的および病理学的特徴について後ろ向きに検討した。
【対象】2008年１月から2021年10月までに当院で臨床上副乳癌が疑われた８例で、術後経過観察期間は１ヵ月から14年である。
【結果】年齢の平均値は49.8歳。７例が腋窩皮下腫瘤を自覚して、１例が検診精査で受診となった。４例では初回治療として腫瘤摘出術、４例は術前生検で副乳癌が疑われたため乳房部分切除術と腋窩郭清術が施行された。病理組織型は１例が非浸潤性乳管癌、７例が浸潤性乳管癌で、そのうち１例で腺扁平上皮化生を伴っていた。全例でホルモン受容体は陽性、HER 2は陰性であり、全例にホルモン療法が行われた。リンパ節転移を認めた４例で化学療法を行い、術後観察期間で１例は脳、肝転移をきたし原病死、１例は肺、骨転移をきたしている。
【考察】副乳癌の鑑別として、粉瘤や脂肪腫などの良性腫瘤、転移性腫瘍、リンパ節疾患、汗腺癌など皮膚付属器の癌が挙げられる。またC'領域の乳癌との鑑別は難しく、発生母地が副乳腺と断定するには、正常の乳腺組織を認めるが固有乳腺組織とは非連続性であること、非浸潤巣があること、副乳頭を認めることを示す必要がある。病変が発見された時には腫瘍が増大しこれらを満たさない例もあり、真の副乳癌と断定することは非常に難しい。今回の症例のうち７例は切除検体の乳頭側断端まで正常乳腺組織が連続していたため、病理学的には発生部位が副乳腺という断定はできず、「副乳癌を否定できない」程度に留まる結果となった。腋窩皮下腫瘤では副乳癌を鑑別に挙げずに腫瘤摘出術が施行され、病理組織から副乳癌と診断され、追加切除術に移行する症例も少なくない。画像所見で悪性の可能性がある場合は、副乳癌も念頭に入れて針生検を検討する必要がある。副乳癌の診断には詳細な臨床的および病理学的検索が必要である。また副乳癌の標準治療はなく症例毎に検討している報告が多いが、症例を集約し長期成績を出すことが今後の課題である。

EP28-363
術前には豊富な血流を認めたものの腫瘍の大部分が壊死していた男性乳癌の１例

[1]山梨大学　医学部　第１外科、[2]ヒロクリニック
芦沢　直樹[1]、井上　慎吾[1]、中山　裕子[1]、中田　晴夏[1]、高橋　ひふみ[2]、細村　直弘[1]、河口　賀彦[1]、河野　寛[1]、市川　大輔[1]

男性乳癌の発生頻度は乳癌全体の1%とされている。また稀ではあるが外傷、血管炎による血管梗塞、急激な腫瘍の増殖に伴う相対的な虚血により腫瘍梗塞となる乳癌の報告も存在する。今回我々は術前エコーでは豊富な血流を認めたものの手術までの短期間に腫瘍の大部分が壊死していた男性乳癌の症例を経験したので報告する。症例は60代の男性、半年前からの左乳房腫瘤を自覚し当院を受信した。左BD区域に約30cmの弾性硬の腫瘤を触知した。マンモグラフィでは境界明瞭な腫瘤を認めた。超音波検査では35mmの境界明瞭平滑な低エコー腫瘤を認め、カラードプラ上で豊富な血流を認めた。針生検にて浸潤性乳管癌の診断となった。この時点では腫瘍壊死を疑う所見は無かった。患者は急性心筋梗塞、感染性心内膜炎に伴う大動脈弁逆流症に対して弁置換術が行われた既往があり抗凝固薬2剤を内服していた。針生検から55日後に左乳房全切除術およびセンチネルリンパ節生検を施行した。術後の病理組織診断では乳房結節内の大部分が凝固壊死をしており、一部辺縁に浸潤性乳管癌を少量認めるのみであった。病理標本に血栓形成、血管炎を認めなかった。これまで報告のある腫瘍内の血管閉塞、血管炎や腫瘍の急激な増大を伴わないものの、短期間で腫瘍の大部分が壊死した男性乳癌の症例を経験したので文献的な考察を加え報告する。

EP28-364
当科で経験した副乳癌の２例

高松赤十字病院　胸部乳腺外科
藤本　啓介、法村　尚子、倉石　佳奈、久保　尊子、澤田　徹、監崎　孝一郎、三浦　一真

【はじめに】乳癌取扱い規約第18版では，胸壁，腋窩など本来の乳房以外に皮下腫瘤を形成する乳腺組織を副乳と定義している。また全乳癌の0.3-0.6%と比較的稀ながら副乳に悪性腫瘍が発生することが報告されている。今回副乳癌を２例経験したため報告する。
【症例１】70歳，女性。10年以上前より左腋窩に腫瘤を認め，数年前から増大したため近医皮膚科を受診した。左腋窩に2cm大，皮内～皮下に硬く触れる結節を認めた。エコーおよびCTで粉瘤が疑われ，当院皮膚科を紹介受診し，切除術が施行された。病理結果で乳癌あるいは副乳癌が疑われ，当科紹介された。病変部は乳腺組織のない部位で，対側には副乳を認めた。マンモグラフィ，エコーで乳房内に明らかな腫瘍性病変を認めず，CTではリンパ節転移や遠隔転移を認めなかった。PET-CTでも全身に腫瘍性病変を認めず，病理所見および臨床所見から左副乳癌の診断にいたった。癌の遺残の可能性を考慮し，後日追加部分切除およびセンチネルリンパ節生検を施行した。センチネルリンパ節は蛍光法で同定できず，触診でリンパ節を同定し生検した。迅速診断で転移陰性であったので、腋窩郭清は省略した。術後治療としてはER90%，PgR 5%，HER2 Score 0であったことから、乳癌に準じてAIを選択し，外来経過観察中である。
【症例２】78歳、女性。左腋窩腫瘤を自覚し，当科紹介。粉瘤疑いで細胞診を施行したが，炎症細胞はほとんど認めず，粉瘤は否定的であった。診断目的に局所麻酔下腫瘍生検を施行し，病理組織学的所見ではcarcinomaとみなされる所見であった。汗腺や副乳腺由来の原発性腫瘍や乳腺腫瘍の転移巣の可能性が考えられる診断であった。術後乳房内精査施行し，明らかな異常所見は認めず，病変部位および病理組織学的所見から副乳癌の診断にいたった。術後治療としてはER 35%，PgR -，HER2 Score 1+であったため，乳癌に準じてAI内服を選択し，外来経過観察中である。
【考察】今回比較的稀な副乳癌を２例経験したが，2例とも術前に副乳癌を疑っていなかった。センチネルリンパ節生検の意義については議論の余地があるところではあるが，症例１において腫瘍切除先行によるリンパ流の変化によってセンチネルリンパ節を蛍光法で同定できなかった可能性がある。腋窩に発生した皮下腫瘤は副乳癌を念頭においておく必要がある。

★：優秀ポスター

EP28-365
40mm大の乳癌が針生検後に自然消失した１例

[1]高乳腺クリニック、[2]JCHO神戸中央病院　乳腺外科
高　利守[1]、西尾　実[2]

乳癌の自然退縮の報告は非常に少なく、とりわけ自然消失例は極めて稀である。今回40mm大の乳癌が針生検後に著明に縮小し、病理検査において腫瘍成分が消失していることが確認された症例を経験したので報告する。症例）77歳女性。既往歴）59歳時に右乳癌に対し右乳房部分切除術。家族歴）姉と姪が乳癌。現病歴）左乳房腫瘤を主訴に当クリニック初診。左CD領域に40mm大の腫瘤を触知し針生検で浸潤性乳管癌solid type ER(-)PgR(-)HER2(-)の診断。同腫瘍から約30mm乳頭側の左EC領域に６mm大の別の腫瘤を認めそちらの針生検診断は浸潤性乳管癌scirrhous type ER(+)PgR(+)HER2(-)。遠隔転移を認めず左乳房切除術を予定したところ、手術までの待機期間に40mm大の腫瘍が19mmまで縮小。手術は本人の希望もあり予定通り左乳房切除術施行。病理組織検査では左CD領域に約15mm不整形結節状組織を認めたが、同部位には線維化と単核球浸潤が認められるのみで、腫瘍成分は認めなかった。免疫染色でも異型上皮細胞の遺残を認めず腫瘍消失と診断された。左EC領域に認めたもう一つの腫瘍は7mm大の浸潤性乳管癌scirrhous typeと診断された。考察）癌の自然退縮の原因は明らかではないが、免疫反応，栄養血管の途絶，生検後の治癒の反応などが考えられており、その契機として針生検などの侵襲や感染症の合併などが挙げられている。本症例では針生検による腫瘤への外科的侵襲を契機に免疫応答の関与が加わり、腫瘍の自然退縮をきたし消失に至った可能性が示唆された。

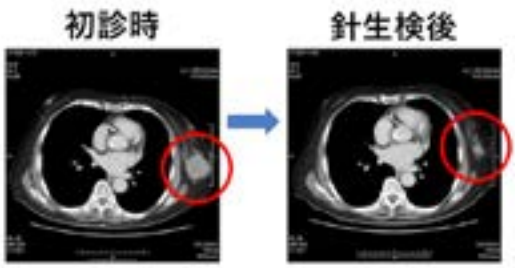

EP28-366
stiff-person症候群を併発した潜在性乳癌の一例

[1]順天堂大学医学部附属静岡病院　外科、
[2]順天堂大学医学部附属静岡病院　病理診断科、
[3]順天堂大学医学部附属順天堂医院　乳腺腫瘍学講座
板倉　萌[1]、田中　顕一郎[1]、牛山　裕美子[1]、小池　周一[1]、仁平　高朔[1]、渡邉　武大[1]、小泉　明博[1]、村井　勇太[1]、加藤　永記[1]、巾　匡洋[1]、山本　陸[1]、上田　脩平[1]、櫻庭　駿介[1]、伊藤　智彰[1]、櫛田　知志[1]、櫻田　睦[1]、前川　博[1]、和田　了[2]、佐藤　浩一[1]、齊藤　光江[3]

症例は60歳女性。2020年8月頃からの両下肢の突っ張り感を自覚し、同年9月に当院脳神経内科を受診した。入院し精査施行したところ、傍腫瘍神経抗体症候群で陽性となる抗amphiphysin抗体が陽性であり、CT検査上も右腋窩リンパ節の腫大を認め、Stiff-Person症候群の原因の一つとされる乳癌の有無の検索のため当科コンサルトとなった。右腋窩リンパ節生検を施行し、病理結果は転移性腺癌、ER陽性（陽性率90%以上）、PgR陽性（陽性率50%前後）、HER2陰性、Ki-67陽性率10%前後であり乳癌細胞の転移が疑われた。乳腺超音波では、乳腺内に腫瘍は認めておらず、潜在性乳癌の診断となった。入院中に硬直性痙攣やてんかん重積状態となり人工呼吸器管理となり、痙攣および意識障害の遷延あったことから気管切開術を施行した。
潜在性乳癌に対してレトロゾール、パルボシクリブ内服開始とした。パルボシクリブ内服後に骨髄抑制による血球減少認めたため中止となった。パルボシクリブ減量とし再開したが明らかな副作用なく、CTでも再発所見なく経過している。
今回stiff-person症候群を併発した潜在性乳癌の一例を経験したため、文献的考察を交え報告する。

EP28-367
右乳頭に限局した浸潤性乳管癌の１例

半田市立半田病院　外科
酒徳　弥生、岡田　禎人、鈴木　和志、石田　陽祐

【はじめに】乳癌は一般的に末梢乳管や小葉に発生することが多く、乳頭部に発生することは稀である。今回右乳頭に限局した浸潤性乳管癌の１例を経験したため報告する。【症例】70歳、女性【既往歴】なし【現病歴】2015年10月、右胸の違和感のため受診。マンモグラフィ、乳房超音波検査では異常は認めなかった。以後、毎年マンモグラフィと乳房超音波検査を行なっていた。2017年頃から右乳頭部の腫瘤を自覚していたが、上記検査では異常所見は認めなかった。2020年5月、超音波検査で右乳頭内に7.8㎜×6.3mmの低エコー腫瘤を認めたが、経過観察となった。2021年5月、定期受診時に右乳頭部腫瘤の増大と疼痛の訴えあり。超音波検査で右乳頭内に7.8㎜×6.6mm大の内部に点状高輝度ｓｐｏｔを伴う類円形の低エコー腫瘤を認めた。生検で浸潤性乳管癌と診断した。造影MRIでは腫瘍は右乳頭に限局しており、明かなdaughter lesionsや乳管内成分は認めなかった。【治療経過】T1cN0M0 cStage Ⅰの診断で、2021年7月、右乳房部分切除、センチネルリンパ節生検を施行した。病理結果は浸潤性乳管癌、pT1b(9㎜×7mm)N0M0、pStage Ⅰ、nuclear grade 3、ER＞10％、1%<PgR＜5％未満、HER2　1+、MIB-1 30%、Luminal　Btypeであった。術後経過は良好で、残存乳房に放射線照射を行い、術後補助療法としてホルモン療法を継続中である。【考察】本症例では自覚症状の出現から、超音波検査で腫瘤像を認めるまでに約3年を要した。腫瘤を認めてから1年後に疼痛が出現したため生検したところ浸潤性乳管癌と診断した。乳頭部腫瘍の鑑別疾患として、乳頭部腺腫やPaget病、乳癌の乳頭浸潤が考えられるが、乳頭部に限局した浸潤癌の報告例は少なく、文献的考察を加えて報告する。

EP28-368
山間部での80歳以上高齢者乳癌の検討

市立三次中央病院　乳腺外科
橋詰　淳司、花岡　香織、中村　真、黒田　香織

背景
乳癌の手術侵襲は比較的小さく、高齢者でも手術に耐えられる状態であれば非高齢者と同様の手術療法を行うことが標準治療であるとガイドラインにも明記されている。
都市部と比べ、比較的足腰の強い元気な方の多い当地域での80歳以上の高齢者乳癌について検討した。
対象
2017年1月～2021年12までに当院で手術を施行した乳癌手術756例のうち80歳以上の110例（14.6%）を対象に検討した。
年齢中央値85.6歳（(80－101歳）90歳以上が24人、同時性両側乳癌5例、異時性両側乳癌1例、男性乳癌1例であった。103人に高血圧、糖尿病、心疾患、脳血管障害、認知症等の合併症を認めた。術式はBt88例　BpまたはTm22例　腋窩郭清28例、センチネルリンパ節生検65例、郭清省略は17例であった。病理学的T因子はTis:13　T1:44　T2:40　T3:1　T4:12　病理学的N因子はN0:65　N1:28　Nx:17で組織型は非浸潤性乳管癌13（Paget1）　浸潤性乳管癌85　特殊型12（粘液癌4　小葉癌4　化生癌3　腺様嚢胞癌1）　ホルモン陽性91（82.7%）Her2陽性14（12.7%）であった。
術後に肺炎をきたした症例が2例あったが、これらは元々ADLの悪いPS3、4の症例で生じた。（手術関連死0）
術後の薬物療法は内分泌療法71例、標準化学療法3例、経口抗がん剤11例、抗Her2療法5例に行った。放射線照射は温存に9例、全摘に10例行った。術後の観察期間中央値は42ヶ月、5年生存率は80%であった。この観察期間中に確認した死亡症例18例のうち他病死は15例でした。癌死の3例のうちの2例はstageⅣで、他の1例はHer2 typeであった。
まとめ
高齢者であっても、手術に耐えうる状態であれば、質の良い予後を過ごすために、非高齢者と同様の手術を受ける事ができる。術後療法は標準的な治療が行えない症例が多いが、併存症や予後を考慮し、本人・家族の意志も尊重して決定する事が大切である。

★：優秀ポスター

EP28-369
乳癌術後18年目に癌性腹膜炎で再発した1例

小松市民病院　外科
藤井　佑美、佐藤　礼子、西野　拓磨、望月　慶子、竹本　法弘、懸川　誠一、塚山　正市

【はじめに】乳癌を原発とした癌性腹膜炎は,乳癌術後から時間を経て発見されることが多いとされている。今回乳癌術後18年目に貧血として精査を行い,癌性腹膜炎で再発が判明した症例を報告する。
【症例】75歳,女性。1992年に右乳癌に対して根治的乳房切除術・腋下リンパ節郭清術・分層植皮術施行(浸潤性乳管癌)。術後UFT・タモキシフェン内服開始し,FEC療法2コース施行。以降再発所見なく経過していた。2020年近医にて貧血を指摘され,精査目的に当院内科紹介。胸腹部CTにて腹水貯留と大網肥厚を認め,癌性腹膜炎の可能性を指摘された。造影CTにてS状結腸に壁肥厚を認め下部消化管内視鏡施行したところ,S状結腸AV 10cm ～ 15cmに狭窄と腸管浮腫を認めた。同部位からの生検ではE-cadherin(-),HER2 score 2+,ER(+, 95%),PgR(-, 0%),CK5(-),EGFR(-),androgen receptor(+, 100%),GCDFP-15(+),Ki-67 index(15%)とアポクリン分化を示す浸潤性小葉癌の転移が強く疑われた。PET-CTを施行したところ,腸管膜肥厚と脂肪織濃度の上昇,同部位へのFDG異常集積を認め,癌性腹膜炎と考えPTX+Bevの投与を開始した。乳房の精査にて明らかな乳癌再発の所見は認めなかった。PTX+Bev投与開始から3か月後の造影CTにて腹膜炎所見の増悪を認め,XC療法に薬剤を変更。経過の採血にて涙滴赤血球を指摘され骨髄穿刺にて浸潤性小葉癌の骨髄転移と診断された。さらに腹膜炎精査目的に審査腹腔鏡を施行したところ,大網組織よりS状結腸,骨髄と同様の浸潤性小葉癌が示唆される腹膜播種病変を認めた。XC療法開始後6か月後の造影CTでは癌性腹膜炎の増悪を認めず,治療を継続している。
【考察】
近年,乳癌の腹膜播種・癌性腹膜炎の報告は決して少なくない。その特徴として異時性発症,消化器症状での発見,病理組織が浸潤性小葉癌であることが多い,等が挙げられる。本症例において既往の右乳癌は浸潤性乳管癌であった。しかし1992年当時浸潤性小葉癌の概念が一般的ではなかったため前述の診断となった可能性があり,骨髄や大網病変が既往の乳癌の再発病変である可能性が示唆された。また,乳癌の腹膜播種にPTXが有効との報告があるが,本症例では効果を得られず,薬剤変更に至った。乳癌による癌性腹膜炎の治療法は確立されておらず予後不良な症例が多いが,化学療法が奏功した場合は生存期間の延長が期待でき,今後病状の進行を認めた場合の治療方針の検討が必要である。

EP28-370
乳がんと悪性リンパ腫：同時性重複癌の2例

湘南鎌倉総合病院　乳腺外科
辻　喬繁、田中　久美子、若森　洋子

【緒言】乳がんに悪性リンパ腫が同時に合併する頻度は比較的まれであるが、癌の発生頻度の増加や診断の向上に伴い近年その報告が増加している。乳がんと悪性リンパ腫の同時性重複癌に対して治療した2例を報告する。

【症例①】75歳女性。右乳房腫瘤自覚し前医受診。cT2N1M0 cStage Ⅱ BのTNBCであった。CT検査で胃肥厚あり、GFと生検でStage Ⅱの悪性リンパ腫、DLBCLと診断。当院紹介となり血液内科でR-CHOPを6コース施行し、悪性リンパ腫はCR、乳がんはPR相当。その後当科でDocを4コース施行後、右Bp+Axを行った。最終病理ではypTisN0M0 ypStage0。術後残存乳房に放射線照射し、乳がん・DLBCLとも無再発生存中である。

【症例②】89歳女性。42年前に右乳がん既往あり、Stage不明。手術のみで化学療法は施行なし。当院血液内科で右眼原発のMALTリンパ腫Stage Ⅰと診断され放射線治療施行。治療中に増大傾向のある左乳房腫瘤を認めリンパ腫の転移と判断され、RB療法3コース施行した時点で、右眼の病変はCRも乳房腫瘤はSD相当のため当科紹介。針生検にて、cT1bN0M0 cStageIのLuminal type浸潤性乳管癌と診断。右Bpのみ施行し、乳がん・リンパ腫とも無再発生存中である。

【考察】同時性重複癌症例は、治療の方針や順序に難渋することが多い。症例①は、Stage Ⅱ BのTNBCであり、早期の術前化学療法施行と手術が望ましい症例である。DLBCLに対して用いられるR-CHOPに、乳がん治療でも使われるドキソルビシンとシクロホスファミドが含まれており、両疾患の同時治療を期待し、6R-CHOP施行後4Docを追加し、乳がんとDLBCLのpCRが得られた。症例②は、放射線と化学療法にて眼のリンパ腫がCRとなるも、リンパ腫の転移と判断された乳房病変への奏効が得られず、針生検にて乳がんが判明した。基本的に各癌種における最適な治療は異なるが、使用する薬剤が重複する場合は特に、重複する悪性病変が奏効によりマスクされる可能性があり、安易に転移と判断せず、病理組織学的検索を検討する事も重要である。また重複癌では2次癌の可能性も考慮する必要があるが、いずれの症例でも化学療法施行前に二つの悪性病変が判明しており、自験例でその可能性は無い。

【結語】重複癌では、いずれの悪性疾患も正確なステージングを行い、どの薬剤を使用するか、あるいはどちらの治療を優先するかなど、他科と連携し最適な治療戦略を検討することが重要である。

EP28-371
高齢の乳房悪性リンパ腫の2例

同愛会　博愛病院　外科
角　賢一、近藤　亮、工藤　浩史

乳房の悪性リンパ腫は、非常に稀な疾患で、全乳房悪性疾患の0.04 ～ 0.53%である。
悪性リンパ腫の中でも、乳腺原発の頻度も1.6 ～ 2%と稀である。今回, 2例の高齢の乳房悪性リンパ腫を経験したので報告する。
症例1：82歳　女性
主訴：右乳房腫瘤
現病歴：右乳房腫瘤に気づき当院受診。乳癌検診受診なし。
既往歴：左乳房脂肪腫摘出、子宮筋腫手術、高血圧、高脂血症
家族歴：特記事項なし
乳房所見：AC領域に3cm超の腫瘤、腋窩リンパ節腫大認めず
MMG：category 4腫瘤
超音波：長径3cm超の腫瘤、腋窩リンパ腫脹認めず
CT, MRI：長径5cmの腫瘤、腋窩リンパ節腫脹認めず
腫瘤細胞診：悪性リンパ腫を疑われる
細胞診後，急速に腫瘤増大し疼痛を伴う様になった。針生検による確定診断は躊躇された。患者の希望もあり，Total biopsyの意味で，乳房切除を施行した。
切除標本：灰白色の円形の腫瘤を認めた
病理所見：Breast lymphoma, peripheral T-cell lymphoma, unspecified, n(－)
術後、5年経過するも再発所見認めず。
症例2：80歳　女性
主訴：特になし
現病歴：脳梗塞後遺症にて加療中、咳嗽あり胸部CT施行。CTにて、右乳房腫瘤および腋窩リンパ節腫脹を指摘され紹介となる。乳癌検診受診なし。
既往歴：脳梗塞後遺症にて加療中（抗凝固薬服用中）、高血圧、
家族歴：特記事項なし
乳房所見：視触診腫瘤触知せず、腋窩リンパ節触知せず
MMG: 2cmのcategory 4腫瘤
超音波：category 4の腫瘤を認め、腋窩リンパ節軽度腫大（+）
CT, MRI: 右乳房C領域に2cmの腫瘤を認め、腋窩リンパ節軽度腫大を認めた
右乳房腫瘤針生検：異型細胞　乳癌が疑われたが、免疫染色にてmalignant lymphomaを疑われた。右腋窩リンパ節細胞診では、悪性細胞は認めなかった。手術施行し、今後化学療法について検討する予定である。
考察：乳房悪性リンパ腫は、化学療法、放射線治療が第一選択であるが、高齢者の場合、化学療法ができない場合には、手術単独治療で厳重followする場合がある。
結語：高齢の乳房悪性リンパ腫の2例を経験し、文献的考察を加えて報告する。

EP28-372
乳腺悪性リンパ腫6例の検討

[1]東京警察病院　外科/乳腺センター、[2]東京警察病院　病理診断科
鈴木　純子[1]、神谷　有希子[1]、横山　宗伯[2]、帯包　妃代[2]

【背景】乳腺原発の悪性リンパ腫は非常に稀な疾患であり、乳腺に発症する悪性腫瘍の0.04
～ 0.5%、節外性リンパ腫の1.6%と報告されている。悪性リンパ腫には様々な組織型があるが、乳腺原発では、びまん性大細胞型B細胞リンパ腫（DLBCL）が最も多い。画像所見としても特徴的所見に乏しく、生検により診断確定すると、病型・病期に応じて化学療法を中心とした治療となり、場合によっては病巣部に放射線照射を行うこともある。
【対象】2008年4月から2021年12月までの13年9カ月の間に、乳腺の悪性リンパ腫と診断された8症例のうち、2例は他院にて精査加療となり、当院にて治療した6症例について臨床病理学的特徴および治療経過について検討した。
【結果】当院にて同期間に1650症例が乳腺原発の悪性腫瘍と診断され、8症例（0.48%）が悪性リンパ腫と診断された。年齢46 ～ 86歳（40代・50代・60代 各1例、70代 2例、80代 3例）、男性 1例・女性 7例。全例、針生検にてDLBCLの診断。2例は両側乳房に病変あり、両側ともDLBCLの診断だが、どちらもstage Ⅳで乳房の病変は転移か両側同時発生かは不明である。もう1例も診断時にstage Ⅳであり、残り5例はstage Ⅰで乳腺原発の悪性リンパ腫の診断基準を満たす。当院で治療した6例に血液内科で化学療法施行し、1例はまだ治療経過中だが、stage Ⅳだった2例含め5例は初発から1 ～ 6年経過し、いずれも寛解して再発は認めていない。1例のみに寛解後、患側乳房に放射線治療も施行している。
【考察】乳腺原発悪性リンパ腫と診断する診断基準として、1）病理診断が確実に悪性リンパ腫であること、2）乳腺組織と悪性リンパ腫が密接に関係していること、3）同側腋窩リンパ節以外に悪性リンパ腫を認めないこととされている。当院で治療した4例は乳房もしくは同側腋窩リンパ節のみであり、乳腺原発の診断となる。乳癌と比べて予後不良の傾向があり、1）50歳以下での発症、2）腫瘍径が5㎝以上、3）腋窩リンパ節転移陽性、4）同時両側発生、が予後不良因子と報告されている。また、他のリンパ腫と比べ、再発しやすく、治療成績も悪いとされており、脳をはじめとする中枢神経系や反対側の乳腺などのリンパ節以外の部位への再発が多いとされている。当院での治療例はまだ治療後経過が短いが、治療中の1例以外緩解しており、比較的高齢での発症でも化学療法が可能であれば、予後良好となる可能性が考えられた。

★：優秀ポスター

EP28-373
乳房原発ALK陽性組織球症の２例

[1]国立がん研究センター中央病院　乳腺外科、
[2]国立がん研究センター中央病院　病理診断科、
[3]国立がん研究センター中央病院　腫瘍内科
栗田　安里沙[1]、小川　あゆみ[1]、吉沢　あゆは[1]、渡瀬　智佳史[1]、遠藤　芙美[1]、村田　健[1]、椎野　翔[1]、三橋　愛[1]、神保　健二郎[1]、高山　伸[1]、吉田　朗彦[2]、吉田　正行[2]、米盛　勧[3]、首藤　昭彦[1]

【はじめに】ALK陽性組織球症は、ALK陽性または*ALK*の再構成を伴う組織球増殖症の疾患概念で、2008年に初めて報告・提唱された。症例報告は未だ少なく、特に乳房原発症例は検索しうる限り6症例のみである。そのうち当院で経過観察中の2症例について報告する。
【症例1】38歳女性。卵巣未熟奇形腫に対して前医で手術と化学療法を行い、経過観察されていた。術後定期検査として施行されたPET-CTにて左乳房内に多発する異常集積を認めた。前医針生検でALK陽性炎症性筋線維芽細胞腫瘍と診断され、当院紹介。画像所見上、左乳房内に多発する腫瘤性病変を認めるも、リンパ節転移や遠隔転移を疑う所見を認めなかった。針生検検体の免疫組織染色にて腫瘍細胞は組織球マーカーであるCD163陽性、かつALKがびまん性に陽性であった。FISH法にて*ALK*遺伝子と*KIF5B*遺伝子の再構成を認め、融合遺伝子の存在が示唆された。以上から本症例を乳房原発ALK陽性組織球症と診断した。本症例に対し外科的切除を施行、術後５ヶ月の現在まで再発なく経過している。
【症例2】16歳女性。15歳時にくも膜下出血を発症し、前医で左内頚動脈瘤コイル塞栓術を施行され、経過観察されていた。16歳時、強直性痙攣の精査にて頭蓋内に新規の多発腫瘤性病変を認めた。レベチラセタム投与にて症状改善したが、その後の追加検査で右乳房、膵臓、肺にも同様の腫瘤性病変を認めた。確定診断目的に右乳房腫瘤摘出術を施行し、ALK陽性炎症性筋線維芽細胞腫瘍と診断され、当院に紹介。その後も痙攣発作を繰り返したため、診断的治療目的で右開頭腫瘍摘出術を施行。病理所見上乳房腫瘤と類似の所見を認め、FISH法にて*ALK*遺伝子と*KIF5B*遺伝子の再構成を認め、融合遺伝子の存在が示唆されたことから、乳房原発ALK陽性組織球症の多発転移が疑われた。ALK阻害薬アレクチニブを投与開始したところ腫瘍の縮小を認め、投与開始後６ヶ月の時点で画像上完全奏効となった。投与開始後４年５ヶ月の現在まで完全奏効を維持し、痙攣発作なく経過している。
【結語】ALK陽性組織球症は症例により症状が様々で診断にやや難渋するが、適切な治療選択のためには正確な診断が必要である。

EP28-374
重症心身障害者診療施設における乳癌症例

国立病院機構和歌山病院　外科
太田　文典、川嶋　沙代子

「はじめに」当院は呼吸器疾患、循環器疾患、胸部外科疾患の診療を行うと共に、重症心身障害者、神経難病の専門病院でもあり多数の入院患者の診療を担っている。今回入院中の重症心身障害者の乳癌症例を経験したので報告する。「症例」64歳女性。発熱の精査のため撮影した胸部CTにて右乳腺腫瘤を指摘された。針生検でLuminalA typeの乳癌の診断で乳腺温存手術を施行し術後はアロマターゼ阻害剤にて補助治療を行なっている。「考察」重症心身障害者は長期入院を要する場合が多く入院中に他疾患が発症する事があり、当院では過去10年間で２例の乳癌症例が偶然発見されている。重症心身障害者は通常の乳癌検診は実施困難であるため乳癌の早期発見の為には独自の診療手段を検討していく必要があると考察する。

EP28-375
前立腺癌精査中に偶然発見された男性乳癌の１例

三井記念病院　乳腺内分泌外科
辻　宗史、太田　大介、武田　美鈴、飯田　瑞希

【はじめに】男性乳癌は全乳癌の中でも0.5 ～ 1%と比較的まれな疾患であり、女性乳癌と比べてホルモン感受性陽性率が高いとされている。今回、男性乳癌とホルモン動態が相反する前立腺癌の術前検査中に偶発的に見つかった症例を経験したので報告する。【症例】６８歳男性.当院泌尿器科で前立腺癌に対する術前検査で施行したCTにて右乳房腫瘤を指摘され当科紹介受診となった。右乳房E区域に径１ｃｍの腫瘤を触知。乳腺エコーでは右乳腺乳頭直下１０時方向に１０ｘ９mmの境界やや不明瞭な楕円形の低エコー腫瘤を認めた。マンモグラフィでは右乳房S領域に境界一部明瞭、一部微細鋸歯状の不整形等濃度腫瘤を認めカテゴリー４と判定。造影MRI検査でも右乳房乳頭直下に約0.8cm大の動脈相で濃染する結節を認め悪性を示唆する所見であった。エコー下CNBを行ったところ、浸潤性乳管癌、luminal A、cT1N0M0 cStage Iの診断となった。家族歴では実母が乳癌、姪が１８歳で卵巣癌に罹患していたことが判明、前立腺癌との重複癌で有ることからHBOCを疑いBRCAnarysis検査を行ったが病的変異は認めなかった。前立腺全摘術の１.５ヶ月後に右乳房全切除術＋センチネルリンパ節生検を行った。センチネルリンパ節に転移は認めず、pT1N0M0 pStage Iの診断となった。前立腺癌はpT2N0M0 pStage IIで術後補助療法は行わない方針であったため、乳癌に対しタモキシフェン内服のみ行うこととした。【考察】乳癌、前立腺癌ともにホルモン依存性癌であり、ホルモン動態が相反する疾患である。医中誌で検索した限り、前立腺癌のホルモン療法中に乳癌を認めた報告は会議録も含め過去27年で7件、乳癌ホルモン療法中に前立腺癌を認めた報告が2件、ホルモン療法を行っていない重複癌が11件と非常に少なかった。そのため両疾患が重複した場合の術後補助療法、特に内分泌療法については一定の見解は得られていない。若干の文献的考察を加え報告する。

EP28-376
血性乳汁を主訴に発見された男性乳癌の１症例

[1]北里大学病院　乳腺・甲状腺外科、[2]大和市立病院　乳腺外科
藤野　史織[1]、藏並　勝[2]、田中　蓉子[2]、内藤　可奈子[2]、中目　絢子[2]、中宮　紀子[2]、三階　貴史[1]

【症例】74歳、男性。【現病歴】半年前から下着に鮮血が時々付着することを自覚し、1か月前より量が増えたため受診した。乳腺超音波検査では、左乳房D領域に乳頭と連続する帯状の乳管内病変を認め、また近傍の脂肪層に構築の乱れを認めた。MRI検査では、乳頭直下に乳管の拡張と乳管壁の造影効果を認め、内腔に6mm程度の造影される構造物を認めた。乳汁細胞診で悪性所見は認められなかったが、鑑別診断として悪性腫瘍も疑われ、診断を兼ねて局所麻酔下に左乳房腫瘤摘除術を施行した。【手術検体病理結果】浸潤性乳管癌（浸潤癌：10×3mm、浸潤癌+DCIS：10×3mm、Ly0、v0、Margin：8mm(NIP)、2mm(LAT)）（ER:強 陽 性、PgR:強 陽 性、MIB-1:10 % ＞、HER2:陰性）【術後経過】左下外側部乳癌　T1bN0M0の診断となり、後日、左乳房全切除術＋センチネルリンパ節生検を施行した。追加切除検体には明らかな乳癌組織の残存は認められなかった。術後内分泌療法としてタモキシフェンの内服を行い経過観察中である。【結語】男性乳癌の発症契機の症状は腫瘤時額が77 ～ 90%と最も多く、次いで乳頭異常分泌は32%と女性での頻度より多いとされている。乳癌全体での男性乳癌の比率は0.5 ～ 1%未満と少ないものの、罹患患者は年々増加傾向にあり、腫瘤のみでなく乳頭異常分泌を認めた際も乳癌の可能性を念頭において診療を行うことが大切である。

★：優秀ポスター

EP28-377
男性間質肉腫の１例

浅間南麓小諸医療センター　外科
山口　敏之

症例は84歳男性。左乳輪部の腫瘤を主訴に外来受診。視触診で左乳輪やや頭側に中心を有する境界明瞭で可動性のある比較的柔らかい最大径5cm前後の腫瘤を認め、直上の皮膚は腫瘤と固着しており一部びらんを伴っていた。胸部CTで腫瘤は境界明瞭、胸筋との間に間隙を認め肺野に異常認めなかった。乳腺超音波で腫瘤は、境界明瞭で内部がisoechoicな充実性腫瘤として描出され、地図状のhypoechoicな部位も存在した。MRIでは造影効果を有する境界明瞭な腫瘤として描出された。針生検による病理学的検索では非上皮性悪性腫瘍が疑われた。全身検索を行ったが遠隔転移を疑わせる所見は認めなかった。乳腺原発の肉腫を疑い、左乳房切除＋センチネルリンパ節生検を行った。切除標本の病理学的検索では、紡錘形～多形性を示す異形細胞が充実性に増殖しており乳腺間質肉腫と診断された。センチネルリンパ節には転移を認めなかった。術後補助療法は行わず外来で経過観察中だが術後１年半経経過した現在再発は認めていない。

EP28-378
当院で経験した男性乳癌３例の報告

大阪中央病院　外科
安田　潤、小林　哲郎

【はじめに】男性乳癌は全乳癌の1%前後と言われており,比較的稀な疾患である.男性は乳癌に対する関心が薄いため,女性に比べ病脳期間が長く進行した症例も多く予後不良の疾患として扱われてきたが,近年の報告で予後は女性乳癌と同等とされている.また,その発症にはBRCA遺伝子との関係が報告されており,BRCA遺伝子を有する男性の場合,乳癌の発症リスクは約6%とされている.
【対象】2013年から2020年までの8年間に当院で手術を行った原発性乳癌205例中男性乳癌3例を経験したので若干の文献的考察を加え報告する.
【症例】症例1は71歳男性,右乳頭より血性分泌物を認め受診される.乳管内腫瘍に対してCNBを施行しDCISの診断で腫瘍とともに乳頭乳輪を含め乳腺部分切除術を施行した.病理結果はLow grade DCIS TisN0M0 stage0 ER(+) HER2(-)であった.術後はTAMを投与し約7年経過も再発なく経過している.症例2は60歳男性,左乳房痛,左乳房しこりを自覚し受診される.左乳頭に約1㎝大腫瘤を認めCNBを施行しIDCの診断で左乳房切除術＋センチネルリンパ節生検を施行した.病理結果はInvasive ductal carcinoma Scirrhous type T1N0M0stage ⅠA ER(+)PR(+)HER2(2+)FISH(-)Ki6730%であった.術後はTAMを投与し約4年再発なく経過している.症例3は83歳男性,左乳腺腫瘍,皮膚潰瘍で受診される.術前検査で腋窩リンパ節転移,多発性肺転移を認めた.皮膚浸潤,出血を認めるため,左乳房全摘＋大胸筋合併切除＋腋窩リンパ節郭清を行った.病理結果はInvasive ductal carcinoma Solid type T4bN3bM1stageⅣER(+)PR(+)HER2(-)。術後はTAMを投与、肺転移に関してはSDの状態で加療中である.
【考察】当院で経験した男性乳癌は1.4%と全国的な割合と比較してもほぼ同等であった.男性乳癌はホルモン依存性が強いとされている.自験例でも全例ホルモンレセプター陽性であった.症例1，2は比較的早期に診断されているが,症例3については病脳期間が長く皮膚浸潤,肺転移を認めており,男性乳癌に対する認識や乳頭に異常を自覚した際の受診などの啓発が必要であると考えられる.治療に関しては女性乳癌のガイドラインに従って行うことが推奨されているが,男性乳癌の進行再発症例は少なく今後はさらなる症例の蓄積による検討が必要である.

EP28-379
血性乳頭分泌を契機に発見された男性乳癌の１例

日本大学医学部附属板橋病院　乳腺内分泌外科
後藤　洋伯、榎本　克久、谷村　薫、鈴木　佑奈、福本　咲月、森　聡史、渡邉　美帆、松本　京子、原　由起子、多田　敬一郎

(はじめに)男性乳癌は全乳癌の約1%と報告されている。ほとんどの場合は腫瘤を自覚して発見されることが多い。今回我々は血性乳頭分泌を契機に発見された男性乳癌を経験したので報告する。(症例)７０歳代、男性、左乳頭より血性分泌を認め、当科受診となる。視触診上、明らかな腫瘤は触知せず、左乳頭から単孔性の血性分泌を認めた。乳房超音波検査では左乳頭直下に3mmの境界明瞭楕円形低エコー腫瘤を認めた。濃縮嚢胞疑いで経過観察となった。１年後には血性分泌も消失していた。しかし、3年後の定期検査の乳房超音波検査にて8mmへ腫瘤の増大を認めた。また、単孔性血性乳頭分泌も再度認めたことから、同部位に針生検を施行した。病理組織学的検査では、invasive ductal carcinoma(ER+, PgR+, HER2 2+ / FISH -, ki67 15%)の診断であった。CTでは明らかな腫大リンパ節や遠隔転移は認めなかった。以上より左乳癌(cT1N0M0 stage １)の診断となった。(経過)手術は、胸筋温存乳房切除術及びセンチネルリンパ節生検を施行した。センチネルリンパ節は陰性であった。最終病理組織学的検査では、invasive ductal carcinoma, tubular forming type(ER+, PgR+, HER2 1+, ki67 30%)、浸潤径 3mmであった。術後補助療法は、tamoxifen内服しているが、約１ケ月経過しているが再発転移は認めていない(考察)男性乳がんでは、腫瘤を主訴に発見されることが多い。血性乳頭分泌を認める場合には、男性に限らず、女性でも乳がんを疑うことが多い。それだけに今回の症例のように、腫瘤を最初に認めず、血性乳頭分泌のみの場合には非常に稀であると思われた。それだけに、乳癌の可能性を否定できずに、定期観察したことで、早期に診断及び治療することができた。本症例からも、典型的な症状経過しないことは実臨床でも多く認められるので、悪性所見の症状が考えられる時には、年齢を考慮しながらも､定期的な検査と経過観察が重要であることが再認識させられた。また、当科で経験した男性乳癌症例も合わせて報告する。

EP28-380
当院におけるLuminal HER2 type 乳癌の検討

[1]戸田中央総合病院　乳腺外科、[2]東京医科大学茨城医療センター
古賀　祐季子[1]、大久保　雄彦[1]、藤原　麻子[1]、海瀬　博史[2]

2016年4月～ 2021年3月までの5年間に、当院で経験したLuminal HER2 type(ER +, PgR +,HER2 +) 乳癌症例11例について検討を行った。対象年齢は38歳～ 81歳(平均57歳)、全例腫瘤を自覚もしくは検診にて腫瘤影を指摘された。腫瘤占拠部位は右側3例、左側8例、C領域5例、 E領域3例、D領域 2例、A領域 1例。病期はStageI 2例、StageII 6例、StageIII 2例、StaageIV(骨転移)1例。癌が関与する家族歴がある症例は6例(乳癌３例、肺癌1例、膵臓癌1例、乳癌＋大腸癌1例)。治療はStageIIIの2症例ともに術前化学療法(EC療法4コース、HER+nab-Pacli 4コース)を施行。その他9例はすべて手術施行後、化学療法→分子標的治療(HER×18コースもしくはHER+PER ×18コース)＋内分泌療法を行っている。4年11 ヶ月の経過観察が最長であるが、転移(骨転移症例以外)・再発を認める症例はなかった。

★：優秀ポスター

EP28-381
ホルモン受容体陽性の化生癌(扁平上皮癌)の１例

独立行政法人国立病院機構大阪南医療センター　乳腺外科
萩原　精太、藤岡　大也、堀内　哲也

化生癌は全乳癌において５%未満と稀な疾患であるとともに,他の浸潤性乳癌に比べて予後不良な腫瘍群である。WHO分類では，化生癌は純粋に上皮性の組織形態を示すもの(上皮型)と上皮性組織に間葉系腫瘍成分を伴うもの(混合型)に大別され,前者には紡錘細胞癌や扁平上皮化生を伴う癌が,後者には骨や軟骨などの間葉組織形態を示す成分を伴う癌,基質産生癌が亜分類として含まれ,本症例は上皮型,特に扁平上皮癌の組織形態を示した。またサブタイプ別にみると，ER,PgRの陽性率は10%前後と低率であるといわれており,結果的にTriple Negative Breast Cancer(TNBC)の症例が多くなることが特徴であると考えられている。今回,ホルモン陽性の化生癌の１症例を経験したため,若干の文献的考察を踏まえて報告する。

症例は78歳女性,右乳腺腫瘤を自覚し,近医より紹介となった。視触診にて右CD領域に長径18mmの腫瘤を触知し,針生検にて浸潤性乳管癌を認め,各種画像検査にて遠隔転移なく,cT1N0M0の術前診断にて,右乳房全切除ならびにセンチネルリンパ節生検を施行した。術中迅速検査にて,マクロ転移を認めたため,腋窩リンパ節郭清(Level 2)を追加した。手術標本での病理組織学検査では,原発巣は浸潤性乳管癌成分に加え,扁平上皮への化生を示す腫瘍成分で構成されており,化生癌(扁平上皮癌)と診断した。pStageⅢc(pT2N3aM0)であり,サブタイプは,ERおよびPgR陽性,HER2陰性であった。術後補助治療として,術後化学療法(FEC療法100mg/㎡,DTX療法75mg/㎡)の後に,内分泌療法(Anastrozole)および放射線療法を施行した。術後より約６ヶ月が経過したが,現在のところ再発なく経過している。化生癌は,通常の浸潤性乳管癌より高悪性度であり,進行例が多く,全身化学療法への反応性は不良と考えられている。自験例に関してみても,ホルモン感受性の乳癌であったものの,進行癌であり,今後も厳重なフォローが肝要であると考えられる。

EP28-382
広範囲に皮膚浸潤を認めた乳腺管状癌の１例

[1]市立川西病院　外科乳腺センター、[2]市立川西病院　病理
中口　和則[1]、土居　貞幸[1]、寺田　信行[2]

【緒言】乳腺管状癌は浸潤癌特殊型に分類され，頻度は約１%で比較的まれな乳癌であり，T1以下の小さな症例が多いとされている．今回，広範囲皮膚浸潤T4を認めた乳腺管状癌の１例を経験したので報告する．【症例】62歳,女性．左乳房痛，掻痒を伴う紅斑と腫瘤を自覚し近医皮膚科を受診後，当科を紹介された．左CEB中心に17×9mmの硬結，乳頭陥没，皮膚に多数の衛星結節を認めた．腋窩リンパ節の腫大はなく，血液検査で，CEA，CA15-3は正常値であった．MMGで左MLO-ML,CC-OIにスピキュラを伴う腫瘤像と皮膚の肥厚，超音波で内部エコー不均質な不整形腫瘤と皮膚の肥厚を認め，CTで造影剤により濃染する不整形結節像と皮膚浸潤，MRIでT1WI等信号，T2WI高信号，DWI高信号，dynamicでplateau patternをとる不整形結節像，広範囲皮膚浸潤，複数の嬢結節を認めた．CT上他臓器への転移は認めなかった．針生検で浸潤性乳管癌腺管形成型と診断され，ER陽性，PgR陽性，HER2/neu陰性であった．術前薬物療法の適応と判断したが患者は化学療法を希望されず内分泌療法・CDK4/6阻害剤を選択された．レトゾール＋アベマシクリブを開始したが，３クール終了時，皮膚所見の縮小が認められず，フルベストラント＋アベマシクリブに変更し４クール追加した．皮膚所見では著変はなかったが，CT，MMG，超音波で腫瘤と皮膚浸潤の縮小を認め手術を予定した．入院１週間前にCOVID19に罹患し他院に約１カ月入院し手術は延期となった．退院後，呼吸状態の改善を待つ間フルベストラント＋アベマシクリブ３クール追加した．CT上腫瘍の縮小は維持されていた．乳頭乳輪部に浸潤があるためBt＋Axを施行した．術後病理検査で一部に腺管形成型の浸潤性乳管癌の部分もあるが90%以上が１層の腫瘍細胞が管状腺管を構成する胞巣を形成し管状癌と診断された．31×13mm大，乳頭部から周囲皮膚の真皮に連続的に広範囲に浸潤しpT4b，Ly0，V0，fs，核グレード１，組織学的グレードⅠ，Ki-67 10%，ER陽性，PgR陰性，HER2/neu陰性，リンパ節に転移を認めず，切除断端陰性で，治療効果判定はGrade 1aであった．術後，化学療法w-PTX，胸壁照射，内分泌療法を施行し，術後６か月後の現在，再発の徴候なく経過している．【考察】管状癌は比較的小さな病変として発見され予後も良好とされているが，本例のように広範囲な皮膚浸潤を生じる例もあり，文献的考察を加え報告する．

EP28-383
乳腺Solid papillary carcinomaの２例

[1]福山医療センター　乳腺・内分泌外科、[2]福山医療センター　放射線科、
[3]福山医療センター　病理
松坂　里佳[1]、髙橋　寛敏[1]、三好　和也[1]、中川　富夫[2]、兼安　祐子[2]、
表　梨華[3]

【はじめに】乳腺Solid papillary carcinomaは、乳管内で充実性乳頭状に増殖する乳管癌の特殊型で比較的稀である。高齢者に好発し、予後は良好とされている。今回我々は、乳腺Solid papillary carcinomaを２例経験したので若干の文献的考察を加えて報告する。
【症例①】68歳女性、腫瘤自覚を主訴に受診。左乳房DC区域に硬結を蝕知。マンモグラフィーでL-MLO-Mにdistortion、USで左ＤＣ区域に低エコー域を認めた。針生検では、浸潤性乳管癌、ホルモン受容体陽性、HER2陰性、Ki-67 7%のluminal-Aであった。乳房切除及びセンチネルリンパ節生検を施行し、術後の病理標本では、乳管内増殖と一部に粘液産生を認めた。synaptophysin陽性、chromograninA陰性で、Solid papillary carcinomaの診断で、ホルモン受容体陽性、HER2陰性、Ki-67 5%、luminal-Aであった。現在は術後の補助療法としてホルモン療法中で、再発なく経過している。
【症例②】78歳女性、血性乳頭分泌を主訴に前医受診。右乳房Ｃ区域に20mm大の腫瘤を蝕知。MMGで境界明瞭な分葉状高濃度腫瘤、USで18x19x18mmの境界明瞭な低エコー腫瘤を認めた。針生検では、浸潤性乳管癌、ホルモン受容体陽性、HER2陰性、Ki-67 25%のluminal-Bであった。乳房切除及びセンチネルリンパ節生検を施行し、術後の病理標本では、乳頭状あるいは胞巣状の増殖を認め、synaptophysin陰性、chromograninA陰性であった。形態学的にSolid papillary carcinoma with invationの診断となり、ホルモン受容体陽性、HER2陰性、Ki-67 32%、luminal-Bであった。現在は術後化学療法中である。
【考察】乳腺Solid papillary carcinomaは乳管内に充実性乳頭状増殖する乳管癌で、細胞内外に粘液貯留と神経内分泌分化を示すことが報告されている。頻度は全乳癌の1%未満から1.7%と比較的稀である。平均年齢は70歳台と高齢者に多く、予後は良好という特徴があり、報告された症例の多くはホルモン受容体陽性、HER2陰性のluminal-Aであるが、遠隔転移例も報告されている。5th Edition・WHO classification of epithelial tumours of breastではPapillary neoplasmsの項目にSolid papillary carcinomaとして明記されている。

EP28-384
術前化学療法が奏功し切除可能となった広範な皮膚浸潤を伴う浸潤性微小乳頭癌の１例

[1]聖ヶ丘病院　乳腺外科、[2]大口東総合病院　外科、[3]複十字病院　乳腺センター
米戸　敏彦[1]、高橋　睦長[2]、武田　康隆[3]

浸潤性微小乳頭癌は純型が1-2%、混合型が約5%と比較的稀な疾患である。今回我々は初診時に広範な皮膚浸潤、大胸筋浸潤を伴う混合型浸潤性微小乳頭癌に対して術前化学療法を施行し皮膚移植を伴わずに切除し得た症例を経験したので報告する。
症例は64歳、女性。左乳房全体にわたる皮膚の発赤、糜爛を伴う腫瘤を主訴に来院した。初診時の病変部位の皮膚は2次性炎症性乳癌様の所見を呈していた。CNBによる病理結果よりinvasive ductal carcinoma with feature of invasive micropapillary carcinoma, ER 0%, PgR 0%, HER2 negative (FISH), ki-67 80%の診断となった。CT所見では左乳房に巨大な腫瘍を認め皮膚、大胸筋への浸潤が認められ、同側腋窩および鎖骨上窩リンパ節転移も疑われた。しかし他臓器に明らかな遠隔転移は認められずcT4cN3M0 cstageⅢCの診断のもと、TNBCである事より化学療法先行の治療方針を選択しFEC(Epirubicin;100mg/m^2+Fluorouracil;500mg/m^2+Cyclophosphamide;500mg/m^2) 4クール→DTX(Docetaxel; 75mg/m^2) 4クールを施行した。その結果、皮膚所見は化学療法開始3週間後より明らかな改善が見られた。術前化学療法終了時には皮膚浸潤範囲は縮小し糜爛部分は痂皮化しており、多数存在していた衛星結節も消失していた。PET-CTを施行したところ腫瘍の著明な縮小、鎖骨上窩リンパ節の縮小、同側腋窩リンパ節腫大の消失が認められた。そのため、乳房全摘術、腋窩リンパ節郭清(levelⅠ,Ⅱ)、大胸筋一部合併切除を施行した。手術時には化学療法により消失した部位も含めて皮膚切除を施行したため広範な皮膚欠損となったが、腋窩部位の皮膚を有茎皮弁として欠損部位を被覆し、皮膚移植は施行しなかった。手術標本の病理検査結果はinvasive ductal carcinoma with micropapillary component, invasive size 40mm, non-invasive size 120x70x30mm, ly1,v0, surgical margin (-),ER 0%, PgR 0%, HER2 equivocal(現在再検中), ki-67 70%, pT4bN3cM0 pstageⅢCであり効果判定はGrade 1aであった。現在患者はPS-0の状態で外来通院中であり、PMRTなどを含めた術後補助療法を施行予定である。

★：優秀ポスター

EP28-385
当院における男性乳癌10例の臨床病理学的検討と予後予測因子について

[1]独立行政法人　国立病院機構九州医療センター　乳腺外科、
[2]独立行政法人　国立病院機構九州医療センター　がん診療統括部、
[3]独立行政法人　国立病院機構九州医療センター　放射線科、
[4]独立行政法人　国立病院機構九州医療センター　病理診断科、
[5]久留米大学　医学部　乳腺内分泌外科
岡部　実奈[1]、杉原　利枝[1]、岩熊　伸高[1]、中川　志乃[2]、名本　路花[3]、
藤原　美奈子[4]、桃崎　征也[4]、唐　宇飛[5]

【背景】男性乳癌は全乳癌症例の1%以下と稀な疾患で、ホルモン陽性乳癌が多いとされる。
【目的】当院における手術可能な男性乳癌症例の臨床病理学的特徴と予後予測因子について検討した。
【方法】2010年1月～ 2021年12月までに当院で手術施行した1555例のうち初発男性乳癌10例を対象とし臨床所見、病理所見、治療内容、転帰、併存疾患について検討した。
【結果】
男性乳癌手術症例は全乳癌手術数のうち0.6% (10例/1555例)で、年齢中央値が73.5歳(62-85歳)、家族歴は3例(30%)(子宮癌2例、肺癌1例)に認めた。
TNM分類はTis:1例、T1:4例、T2:3例、T3:0例、T4:2例、N0:8例、N1:2例であった。
病期分類は0期1例(10%)、Ⅰ期4例(40%)、ⅡA期1例(10%)、ⅡB期2例(20%)、ⅢB期2例(20%)、サブタイプは全例がER陽性で、ER陽性HER2陽性は1例(10%)であった。
腫瘍径は平均24.7mm(6-45mm),核グレードは1:3例(30%)、2:4例(40%)、3:2例(20%)、不明1例(10%)であった。
術式は乳房切除術9例、乳房部分切除術1例で、全例にセンチネルリンパ節生検施行し2例(20%)はリンパ節転移陽性で腋窩郭清術を行った。
組織型は乳房Paget病が1例、浸潤性乳管癌9例(腺管形成型4例、充実腺管型5例)で腺管形成型の1例にIMPC成分が含まれていた。
術後薬物療法については、TAM内服症例が8例(80%)でその内1例はアレルギー性皮疹で内服開始2ヶ月で中止、化学療法併用1例(10%)、抗HER2療法併用1例(10%)、薬物療法なし1例(10%)、治療拒否1例(10%)であった。
術後観察期間の中央値は9.3年(1.7-11.3年)で再発症例は1例で肺転移であった。死亡例は1例で死因は心不全であった。
【考察】
当院で認めた男性乳癌は全手術症例の0.6%と非常に少なく年齢中央値70歳代と高齢で発症し、全例がER陽性乳癌で従来の報告通りであった。
男性乳癌の予後予測因子として年齢＞ 65歳、手術の有無、TAM治療の有無、CCI (Charlson comorbidity index)≧2が報告されており、今回の検討では症例数が少なくまた乳癌死がいないため有意な関連性は検討できなかったが、10例中7例に併存疾患(CCI≧1)を認め、再発死亡例が含まれており厳重な経過観察が必要と考えられた。
男性乳癌は乳腺組織が少ないために早期より浸潤が起きやすいことから局所進行乳癌の割合が多いとされる。今回T4症例を2例認め、その内1例に再発を認めた。
今後も遺伝的素因や予後予測因子について十分な検討を進める必要がある。

EP28-387
急激な転帰をたどった腺様嚢胞癌(solid-basaloid type)の1例

名古屋市立大学院　医学研究科　乳腺外科分野
山中　菜摘、近藤　直人、遠藤　友美、浅野　倫子、久田　知可、上本　康明、
加藤　明子、寺田　満雄、遠山　竜也

腺様嚢胞癌(Adenoid cystic carcinoma: AdCC)は唾液腺、涙腺、気管支、食道、子宮頸部などでみられるが、乳腺原発のAdCCは極めて稀な腫瘍であり、全乳癌の約0.1%と報告されている。また、トリプルネガティブ乳癌である症例が多いが、一般的には比較的予後良好であり術後化学療法も必須とされていない。今回我々は術後早期に肺転移をきたし、急激な転帰をたどったsolid-basaloid typeのAdCC(SB-AdCC)を経験したので報告する。
症例は84歳、女性。左乳房腫瘤を自覚し近医受診。針生検で浸潤性乳管癌の診断となり加療目的に当院紹介受診。精査にて左浸潤性乳管癌 ER(-)、PgR(-)、HER2(-) cT2N1M0　cStageⅡBと診断。左Bt+Axを施行した。術後病理所見でSB-AdCC、核グレード3、ER:0 (Allredスコア)、PgR:0 (Allredスコア)、HER2:0、n(2/17)であった。術後薬物療法は高齢であることやADLを考慮し、胸壁鎖骨上照射による放射線照射のみの方針とした。しかし、術後3週間後に放射線治療用CTを撮影した際に多発肺転移と両側胸水を認めたため、放射線照射は中止とした。肺転移確認後5日で両側胸水貯留による呼吸困難感にて緊急入院となった。入院時CTでは多発肺転移、胸膜播種、癌性胸膜炎、肺癌性リンパ管症を認め、右大腿骨には骨転移も疑われた。入院後はモルヒネを導入し、ステロイドと利尿剤を開始、右胸腔穿刺にて右胸水は減少し、自覚症状は改善した。乳癌に対する積極的治療は希望されず、緩和医療のみの方針となり在宅医介入し退院となった。自宅退院後25日で死亡された。
AdCCは唾液腺に好発する腫瘍であり、経過中に約半数で遠隔転移がみられ、予後不良な疾患である。しかし、乳腺に発生する典型的なAdCCでは一般的には腋窩リンパ節転移や遠隔転移はあまり見られない。しかし、本症例では典型的なAdCCとは異なるSB-AdCCの形態を示し、遺伝学的にもMYB-NF1Bのfusion geneではなくMYBのamplificationが見られる非典型的な症例であったため診断に難渋した。SB-AdCCはAdCCの中でもリンパ節や肺への転移を高頻度で認めると言われているが、稀な疾患であり症例の蓄積も乏しい。遠隔転移を伴い、急激な転帰をたどったSB-AdCCの症例を経験したため、病理学的、文献的考察と共に報告する。

EP28-386
乳腺Metaplastic carcinoma8例の検討

岡崎市民病院　乳腺外科
鳥居　奈央、佐藤　直紀、渡邊　学、村田　嘉彦、村田　透

【背景】乳腺metaplastic carcinomaは浸潤癌の特殊型の1つで、乳腺悪性腫瘍の1%以下と極めて稀な組織型である。過去の報告によると発見時に進行例が多く、悪性度が高いなど予後不良な組織型とされてきた。今回、当院で8例の本症を経験し比較的良好な予後を得たので、考察を含めて報告する。
【対象】2010年12月から2019年2月までに当院で外科的切除を施行し、metaplasetic carcinomaと診断された8例を対象とした。
【結果】年齢は39歳～ 84歳(平均58歳)、腫瘍径は15mm ～ 38mm(平均21mm)で、2例に乳房温存手術、6例に乳房全切除術を施行した。腋窩リンパ節については8例全てでセンチネルリンパ節生検を施行しいずれも陰性であった。術前に針生検をした症例が7例あり、1例はmetaplastic carcinomaと診断され、3例で本症を示唆する結果が得られていた。病期はStage Ⅰが5例、StageⅡAが3例であった。サブタイプはTriple negativeが5例、HER2タイプが1例で、残りの2例はERのみ弱陽性のLuminalBタイプであった。8例すべてでGradeは3、Ki67は20%以上であった。高齢者1例を除いた7例に術後化学療法を施行した。予後については平均観察期間71 ヵ月で、肺転移と心臓転移を合併した死亡例が1例のみで、その他の症例は遠隔再発はなく現在も生存中である。
【考察】乳腺metaplastic carcinomaは通常の浸潤性乳管癌よりも一般的に悪性度が高く進行例も多いとされているが、当院の症例はすべてリンパ節転移陰性であった。また、全身化学療法についてタキサン系薬剤はある程度有効との報告もあり、当院の症例でも8例中6例に投与されていた。当院で経験したようなステージの早い症例では、タキサン系薬剤を含めた適切な化学療法を行うことにより、良好な予後を期待することができるのではないかと考える。乳腺metaplastic carccinomaはTriple negativeが多いが、針生検で本症を示唆する病理結果が得られたときに術前化学療法を行うかどうかについては議論の分かれるところである。今後さらに症例を蓄積し、本症に対する術前化学療法の奏効率、またその結果が予後に与える影響などを研究していく必要がある。

EP28-388
広範に進展した乳腺腺房細胞癌の一例

[1]静岡県立静岡がんセンター　乳腺外科、
[2]静岡県立静岡がんセンター　病理診断科
武藤　信子[1]、田所　由紀子[1]、林　友美[1]、土屋　和代[1]、杉野　隆[2]、
西村　誠一郎[1]、高橋　かおる[1]

乳腺に発生した腺房細胞癌の一例を経験したので報告する。【症例】6 3歳 女性【主訴】右乳房腫瘤【既往歴・家族歴】なし【現病歴】右乳房腫瘤を主訴に近医を受診し、針生検にて浸潤癌の診断。当院での治療を希望して来院【初診時所見】触診：右CAE区域に45x22㎜(腫瘤①)、A区域に22x20mm(腫瘤②)の不整形腫瘤、腋窩皮膚に30x50㎜大の皮膚の扁平膨隆を認めた。MMG: 右MLO乳頭直下に構築の乱れ、上方に微細鋸歯状腫瘤でカテゴリー4．US: 右CAE区域に75㎜大の低エコー域、CA区域に27x26㎜大の低エコー腫瘤を認め、腫瘤から多方向に乳管内進展を疑う索状エコーを認める。MRI：上記腫瘤の部位と共に、腋窩に約6㎝にわたる造影域を認めた【経過】針生検では、腫瘤①②とも浸潤性乳管癌、腋窩病変は乳腺症を示す副乳と診断された。T3N0M0 StageⅡBとの診断で、術前化学療法施行(4EC→4DOC)後、手術施行。手術：右乳房切除＋センチネルリンパ節生検施行。術後の病理検査では、右乳腺CAEに広範に浸潤する腺房細胞癌(16 x 12 cm)と診断された。腋窩方向の断端が陽性であったため、追加切除とリンパ節郭清を行い、腋窩病変は乳腺症様形態を示す腺房細胞癌が乳腺から連続性に進展した病変であることが確認された。リンパ節転移は認めなかった。化学療法後の効果判定：Grade 1a。【まとめ】腺房細胞癌は極めて稀な特殊型乳癌に分類され、多くは低悪性度であり、既報では最大径5cmとされている。今回、非常に広範囲に浸潤を呈した腺房細胞癌を経験し、病理診断・治療に苦慮したので、文献的考察をふまえて報告する。

★：優秀ポスター

EP28-389
乳腺原発平滑筋肉腫の１例

[1]社会福祉法人函館厚生院　函館中央病院　外科、
[2]北海道大学大学院医学研究科　病理学講座　分子病理学分野
平口　悦郎[1]、橋田　秀明[1]、松村　祥幸[1]、児嶋　哲文[1]、仲川　心平[2]、外丸　詩野[2]

乳腺原発の肉腫は稀な疾患であり、その中でも平滑筋肉腫は極めて稀である。今回、乳腺原発平滑筋肉腫の１例を経験したので報告する。症例は50歳女性。左乳房の腫瘤を自覚し、当科受診。視触診では左乳房C領域に４×3cm大の表面平滑で境界明瞭で可動性良好な腫瘤を触知。MMGでは左MLOにてUMに、左CCでは外側に４×3.5cm大の辺縁整で境界明瞭な高濃度腫瘤影あり、カテゴリー 3。USでは左乳腺C領域に35×40×29mmの辺縁整で境界明瞭な低エコー腫瘤あり、線維線種もしくは葉状腫瘍をと類似した所見。針生検の結果は、線維性結合織や少量の乳管、脂肪組織を混じるものの、主体は短紡錘形細胞の束状増殖を認める組織で、紡錘形細胞はvimentin(+)、αSMA(+)、desmin(+)、CD34(+)、bcl-2(+)。総じて、筋線維芽細胞種、平滑筋分化を示すstromal sarcoma等の鑑別を擁する病変。良悪性の鑑別を含め、診断の確定には病変の全体像の評価が必要とされ、腫瘍切除術を行った。摘出標本の病理組織学的検査の結果、腫瘍は34×40×30mm大、比較的境界明瞭、出血を伴う灰白色結節性病変。結節部では好酸性胞体を有する紡錘形細胞が錯綜して増殖し、核の多形や核分裂増が目立ち(29個/10HPF)、硝子化や壊死が窺われる領域を認める。腫瘍細胞の免疫形質は、αSMA(+)、desmin(+)、CD34(+)、S-100(+)、CD10(+)、ER(+)、MIB-1 index 40 ～ 50%、平滑筋分化を示す腫瘍であり、異型性や増殖性を考慮し、平滑筋肉腫を考える所見と診断された。乳腺原発の肉腫は乳腺悪性腫瘍の1%未満であり、平滑筋肉腫はさらに稀で報告例は少ない。画像検査で特徴的とされる所見はなく、細胞診・針生検でも診断は困難で、確定診断のためには腫瘍摘出による病変の全体像の評価が必要とされる。化学療法や放射線照射などを有効とする一定の見解はなく、現時点では治療は外科手術が基本であり、唯一の根治的治療法である。乳腺肉腫の手術においては、断端距離が短ければ局所再発が多いとの報告が多い。具体的にどのくらいの距離が必要か一定の見解はないが、断端を十分に確保することが重要と思われた。今回、摘出標本の病理組織学的検査では明らかな断端陽性像は認めないとされたが、側方断端についてdeeper sectionによる検討でも腫瘍が残存しており、断端陰性を担保できないとされ、あらためて左乳房切除術を施行した。術後化学療法や放射線照射は予定していないが、厳重なfollowが必要と考えている。

EP28-390
同時性両側乳腺アポクリン癌の１例

公立西知多総合病院　乳腺外科
伊藤　量吾、小川　明男、伊東　悠子、岩清水　寿徳、野尻　基、青野　景也、吉原　基

症例は79歳、女性。左乳房のしこりを自覚し、当院を紹介受診した。左A領域に約20mm大の弾性硬の腫瘤を触知した。マンモグラフィーでは左A領域に20mm大のspiculaを伴う腫瘤を認めた。乳腺超音波検査では左A領域に21.7×15.6×10.9mmの不整形の低エコー腫瘤を認め、右C領域にも7.5×9.8×4.3mmの低エコー域を認めた。両病変に対して穿刺吸引細胞診を行ったところ、両病変から悪性所見を認めた。特に左腫瘤の細胞診所見では、異型細胞の細胞質に顆粒を認め、多様な細胞所見と高度な核異型を認めたことから、アポクリン癌が推定された。乳腺造影MRIでもマンモグラフィー、乳腺超音波検査に一致した部位に早期濃染域を認めた。造影CT検査では腋窩リンパ節腫瘍や遠隔転移は認めず、両側乳癌（左：cT2,N0,M0、右：cT1,N0,M0）と診断した。左乳房部分切除術＋センチネルリンパ節生検と右乳房部分切除術を施行した。センチネルリンパ節生検は陰性で、郭清は省略した。術後病理学的検査結果では両側ともにアポクリン癌であり、リンパ節転移は認めなかった（左：Apocrine carcinoma, pT1c. ER(0/8,-), PgR(0/8,-), HER2(-), Ki67(20%)、右：DCIS with apocrine feature. ER(0/8,-), PgR(0/8,-), HER2(-), Ki67(4%)）。また両側共に背景乳腺はアポクリン化生を伴う乳腺症を認めた。術後経過は良好であり、第6病日に退院となった。その後、両側残存乳房照射を行い、術後4年7ヶ月現在、無再発経過観察中である。乳腺アポクリン癌は比較的まれな疾患であり、同時性両側の症例は極めて稀である。今回我々は、同時性両側乳腺アポクリン癌の1例を経験したので報告する。

EP28-391
乳房血管肉腫の一例

[1]松波総合病院　外科、[2]松波総合病院　病理科
花立　史香[1]、川島　啓祐[2]、鬼頭　勇輔[2]、森　美樹[1]、平田　伸也[1]、服部　公博[1]

血管肉腫は最も稀ながんのひとつで、肉腫の2%である。乳房は血管肉腫の中でももっとも罹患率の高い臓器である。しかし全乳房悪性腫瘍のなかでは0.04%を占めるに過ぎない。乳房の血管肉腫は原発性と続発性（乳房温存治療後の放射線照射やリンパ浮腫に引き続いて起こるもの）に分けられる。原発性は30-40歳代に多く、乳腺実質に発生し、急速に増大する。乳腺超音波検査（US）では高エコーと低エコーの一方、あるいは混在を示す。針生検（CNB）では診断が困難なことがあり、摘出生検が勧められる。予後は転移や乳房再発のリスクが高く悪い。治療は切除が第一選択である。われわれは下記のごとく高齢で比較的長期の経過を見ることが可能であった乳房血管肉腫の一例を経験したので、文献的考察を加え報告する。
患者：70歳代後半、女性。主訴：症状なし、既往歴：高血圧、糖尿病、脂質異常症にて内服治療中。現病歴：2019年10月の乳癌検診にて右に腫瘤あり、精査目的にて当科受診。初診時現症：両側乳房に皮膚・乳頭に異常なし、触知する腫瘤なし、両側腋窩リンパ節も触知せず。Mammography: RMIに境界明瞭平滑な15mmの腫瘤あり。乳腺US：右乳房12時(M-P)に15x12x9mmの低エコーと高エコーが混在した、やや不整形、境界一部不明瞭・平滑な、血流の乏しい、後方エコーは増強、Elasticity Score 1の腫瘤あり。悪性を除外の目的でCNB施行した。病理組織学的所見：血管腫で悪性所見なし。病変は小さく、患者も摘出には不同意であったため経過を見ることになった。一年後のUSでは大きさが25mmと増大あり。乳腺MRIは造影効果がほとんど認められない分葉状の結節として描出された。CNBの再検では前回と同様に病理所見は血管腫で悪性所見なしであった。2年後には腫瘍は右乳房A区域に2cmの腫瘤として触知可能となった。USでは34mmと増大していた。手術を同意され摘出術を行った。病理組織学的所見：血管肉腫。18mmの結節性病変。拡張した内腔を有する血管の集簇からなる。一部で核異型を伴う腫大した内皮細胞がスリット状の血管空を形成する像あり。CD34(+),D2-40(-),cytokeratinAE1/AE3(-),Ki67 labeling index(high)を示す。

EP28-392
乳腺顆粒細胞腫の一例

[1]和歌山ブレストクリニック、[2]日本赤十字社和歌山医療センター
芳林　浩史[1]、石井　慧[2]、中木村　朋美[2]、鳥井　雅恵[2]、松谷　泰男[2]

【主訴】右乳房腫瘤
【現病歴】最近、右乳房に腫瘤を自覚し、当クリニックを受診した。
【臨床所見】身長１６４cm、体重５５kg。右乳房上外側の鎖骨よりに１cm大の硬結を触知した。腋窩リンパ節は触知できなかった。
【画像所見】マンモグラフィ検査所見は乳腺散在、MLOで右U領域に局所的非対称性陰影あり（右カテゴリー３、左カテゴリー１）。乳腺超音波検査所見は右AC領域の鎖骨よりに１２×９×８mm（縦×横×高さ）の不整形、内部は等エコーで不均質、境界部は不明瞭、後方エコーは不変、avascular、D/W比＞０.７、NTD＞５０mmの腫瘤を認めた（右カテゴリー４、左カテゴリー１）。右腋窩には最大１６×５mmの反応性リンパ節疑いを数個認めた。乳腺MRI検査所見は右A領域に１６mmの形状卵円形、辺縁はスピキュラを伴う、homogeneousな内部造影効果の結節あり。早期ならびに後期相において明らかなring enhancementなし。拡散強調低下なし。両側腋窩に非特異的リンパ節腫大あり。
【経過】臨床所見とマンモグラフィ、超音波検査所見から浸潤性乳癌（硬癌）を疑った。しかしながら乳腺組織とやや離れた鎖骨近くに位置していた事と乳腺MRI検査所見が典型的な浸潤性乳癌の所見を呈しておらず、顆粒細胞腫の疑いを指摘された。確定診断のため針生検による理学的診断をおこなった。病理結果は小型類円形核と幅広い好酸性顆粒状の胞体を有するpolygonal cellが集簇性、小胞巣性あるいはびまん性に増生していた。鑑別診断としてxanthomaやapocrine carcinomaなどが考えられた。免疫組織化学染色でpolygonal cellがS－１００蛋白陽性、NSE陰性、keratin(AE1/3)陰性、EMA陰性、CD６８陰性、CD４５陰性であり、顆粒細胞腫と診断した。経過観察中、やや増大傾向を認めたため、腫瘍摘出術をおこない、最終的に顆粒細胞腫と診断した。
【まとめ】乳腺領域に発生する顆粒細胞腫は臨床ならびに画像所見が極めて乳癌に類似する。そのため、臨床所見と画像、病理所見の乖離が認められた場合は顆粒細胞腫も鑑別診断に診断、治療をおこなう事が重要であると考えた。

★：優秀ポスター

EP28-393
乳腺炎を契機に発覚したメトトレキサート関連リンパ増殖性疾患の１例

島根県立中央病院　乳腺科
渡部　可那子、武田　啓志、高村　通生、橋本　幸直

症例は68歳女性。１ヶ月半前から左乳房の腫脹を自覚し増悪傾向となり疼痛症状も出現。前医にて化膿性乳腺炎を疑われ抗生剤加療開始されたが改善見られず当院紹介となった。左乳房に発赤・疼痛を伴う腫瘤を触知し、左腋窩リンパ節腫大も認めた。超音波検査にて左乳頭下に低エコー領域を認め、膿瘍形成を疑い切開排膿を試みるも排膿得られず、針生検を施行したところ、悪性リンパ腫（びまん性大細胞型Ｂ細胞リンパ腫）の診断となった。乳房造影MRIでは左乳房の大部分を占める腫瘤と左腋窩～頸部・縦隔に多数の腫瘤を認め、PET-CTでは左乳腺のほかに左腋窩・鎖骨下・鎖骨上窩・頸部など多数のリンパ節に集積を認めた。関節リウマチで約５年前からメトトレキサートを内服していたことから、メトトレキサート関連リンパ増殖性疾患と考えられた。メトトレキサート中止後も腫瘤の増大傾向を認め、病勢の進行が早く疼痛症状も強かったことから、化学療法（R-CHOP療法）を導入し、６コース終了後寛解を得られた。
メトトレキサート関連リンパ増殖性疾患は、メトトレキサート投与中に出現するリンパ増殖性疾患で、WHO分類では、他の医原性免疫不全関連リンパ増殖性疾患に分類されている。臨床的特徴として、リンパ腫の発生部位の半数が節外病変であること、Ｂ細胞性リンパ腫が多いこと、EBウイルス陽性が多いことなどが挙げられる。メトトレキサート中止により自然軽快を得られる症例も多いとされているが、消退しない場合には本症例のように化学療法が必要となる。メトトレキサート投与中に悪性リンパ腫と診断された場合、本疾患を念頭に診療を行うべきであると考えられる。

EP28-394
乳腺基質産生癌の一例

[1]松下記念病院　外科、[2]松下記念病院　病理検査部
渡邉　聖瑠[1]、山口　正秀[1]、吉岡　綾奈[1]、岡島　航[1]、竹下　宏樹[1]、
石井　博道[1]、伊藤　忠雄[1]、和泉　宏幸[1]、中西　正芳[1]、野口　明則[1]、
川端　健二[2]

【背景】乳腺基質産生癌は、乳癌取扱い規約第17版では特殊型に、WHO分類第４版では間葉系分化を伴う化生癌の一亜型に分類される非常にまれな腫瘍であり、その頻度は全乳癌の0.03% ～ 0.2%とされている。今回、乳腺基質産生癌の一例を経験したため報告する。【症例】79歳女性、X年7月に右前胸部の違和感を主訴に近医を受診し、乳腺エコーにて乳癌を疑う所見を認めたため精査加療目的に当院紹介受診となった。現症は右CD区域、NT3cmの箇所に2cm大の腫瘤を触知し、マンモグラフィでは右U/O区域にカテゴリー４の微細鋸歯状腫瘤、乳腺エコーでは右CD区域にカテゴリー５の2cm大低エコー腫瘤、乳房造影MRIでは右乳房上外側にリング状造影効果を伴う分葉状腫瘤を認めた。針生検を施行し、術前組織診断は浸潤性乳管癌、ER（-）、PgR（-）、HER2（-）であった。トリプルネガティブタイプではあったが高齢であったため手術先行とし、右乳癌cT1cN0M0, stage Ⅰに対しX年9月に右Bp+SN（0/1）を施行した。術後病理組織所見では、腫瘍辺縁に上皮成分が存在、中心部で線維間質成分・軟骨基質成分の産生を認めており、上皮成分と軟骨成分が紡錘形細胞の介在なく移行していることから基質産生癌と診断された。Histological grade Ⅲ、Nuclear grade 3、Ki67 index 40-50%と高値であった。【考察とまとめ】基質産生癌は、非常に症例数が少なく十分な検討がされていない現状があるが、サブタイプはトリプルネガティブが多く、一般的な浸潤性乳管癌と比較すると予後不良とされている。また、術前病理診断の組織型診断率は32%と低率であり、本症例も術前病理診断では浸潤性乳管癌の診断であった。これは癌種成分と基質成分が混在して増殖している腫瘍の特性によって、生検の際に診断に足りるほどの軟骨基質が採取されず腫瘍の一部の癌種成分のみが採取されたことによると考えられる。基質産生癌の画像所見で最も特徴的な点は造影MRIでのリング状造影効果との報告があり、本症例でも認めていた。この所見は本組織型に特異的ではないが、造影MRIで悪性を疑う腫瘤性病変にリング状造影効果を伴っている場合にはまれではあるが本組織型を鑑別に挙げ、精査する必要があると考えられた。

EP28-395
HPD療法が著効し術前に診断に至った両側発症、G-CSF産生乳癌の１例

[1]いわき市医療センター　外科、[2]いわき市医療センター病理
根本　紀子[1]、浅野　重之[2]

Granulocyte-colony stimulating factor（G-CSF）産生腫瘍は一般的に生物学的悪性度が高く予後不良と報告されている。様々な臓器で報告されているが乳癌での報告は稀である。両側に発症したG-CSF産生の乳癌を１例経験したので報告する。
症例は53歳女性。疼痛を伴う両側乳房腫瘤を主訴に近医受診。左乳房腫瘤は急速増大し液体貯留、潰瘍を伴っていた。両側乳癌を疑い生検を施行すると同時に血液検査で白血球が異常高値であり感染を伴うと判断し切開ドレナージ及び抗菌薬が投与された。生検にて両側乳癌、右；cT2N1Mx、ER+/PgR+,HER2(2+)FISH増幅あり,Ki67(19%)，左；cT4bN1Mx、ER-/PgR-,HER2(3+),Ki67(71%)の診断となり加療目的に当科紹介となった。
当科初診時、白血球の異常高値は続いていた。PETにて遠隔転移は認めなかったが全身の骨髄にびまん性の軽度集積を指摘され白血球の異常高値と併せ血液疾患の鑑別も必要と考えた。しかし腫瘍が急速増大しておりKi67も高く早期治療介入が必要と判断し術前化学療法としてFEC療法を導入した。FEC導入後も白血球は常に35,000 ～ 65,000/μLで推移したため、血液内科へコンサルトし骨髄生検が行われた。骨髄生検にて乳癌骨転移及び（Chronic myelogenous leukemia、CML）は否定されたが血清G-CSF値の測定ができず類白血病反応か非定型CMLかの鑑別は困難であった。FECを４クール施行した後にHPD療法を導入したところ腫瘍の著明な縮小を認め、HPD2クール投与時の採血で白血球4500/μLと正常化したため類白血病反応を疑った。前医から生検組織を取り寄せG-CSFを染色したところ両側とも陽性でありG-CSF産生腫瘍の診断とした。HPD療法４クール施行した後に手術を施行。最終病理診断は右；ypT1bN0M0　Stage Ⅰ、ER+/PgR-、HER2(1)、Ki67(5%)、　左；ypT1cN0M0、Stage Ⅰ、ER-/PgR-、HER2(3+)、Ki67(60%)であり両側ともG-CSF免疫染色が陽性であった。治療開始前にリンパ節転移陽性であったことから術後は放射線治療を行い、今後は分子標的薬を継続予定である。
G-CSF産生腫瘍は予後不良とされているが稀であり特化すべき治療法がなく原疾患に応じた治療を行うのみである。各癌種の症例報告からも増悪スピードが高いことは明らかであり治療のタイミングを逸せずに早急な治療介入が必要不可欠と考えられた。
本症例は診断当初G-CSF産生腫瘍の診断には至らなかったが速やかに治療を開始しており良好な予後を期待する。

EP28-396
高Ca血症による意識障害を契機に発見された PTHrP産生乳癌の１例

近畿大学　医学部　外科
新﨑　亘、眞鍋　弘暢、久保田　倫代、田中　裕美子、乾　浩己、北條　敏也、
位藤　俊一、菰池　佳史

【はじめに】今回、意識障害を契機に発見されたparathyroid hormone-related protein（PTHrP）産生乳癌の１例を経験したので報告する。【症例】80歳女性。意識障害（JCS-3）を主訴に、当院に救急搬送された。頭部CTにて明らかな異常はなく、血液検査にて高Ca血症（補正値13.2mg/dl）が認められた。胸部CTで左乳房に長径11cmの腫瘤を認め、乳癌が疑われた。針生検を行い、Invasive ductal carcinoma（ER陽性、PgR陽性、HER2陰性、Ki-67 29.2%）の診断であった。左腋窩リンパ節転移がみられたが、骨転移などの遠隔転移は認めなかった。Intact PTHは 9 pg/mLと正常値で、PTHrPが17.1pmol/Lと上昇していたことから、乳癌からの PTHrP 産生によるhumoral hypercalcemia of malignancy（HHM）が意識障害の原因と考えられた。大量輸液や利尿剤、カルシトニン製剤、ビスホスホネート製剤の投与により血清Ca値は正常となり、全身状態は改善した。その後、左乳癌に対し乳房切除＋腋窩リンパ節郭清（レベルⅡ）を行った。術後病理結果は、Invasive cribriform carcinoma、浸潤径12cm、Ly1、V1、組織学的グレード1、ER陽性、PgR陽性、HER2陰性、Ki-67 16%、リンパ節転移は16/32個であった。術後療法として、放射線治療とホルモン療法を行うこととなった。術後よりPTHrPは低下し、術後３か月現在、高Ca血症の再燃は認めていない。【考察】今回、HHMによる高Ca血症に対し、手術を含めた集学的治療を行うことで血清Ca値のコントロールを得られた。遠隔転移のない初発乳癌でPTHrP産生による高Ca血症をきたした稀な症例を経験したので、文献的考察を加えて報告する。

★：優秀ポスター

EP28-397
術後療法の決定にOncotype DXが有用であった乳癌１症例

[1]はた乳腺クリニック、[2]紀和ブレストセンター
畑　和仁[1]、梅村　定司[2]

乳癌の術後再発予防として乳癌術後補助化学療法が適切に行われることが必須となっている。しかし化学療法の副作用等の観点から化学療法を避けたいという考えは当然生まれてくる。よって適切なpatientに適切な加療を行われる必要性が求められる。Oncotype DXの多遺伝子アッセイは予後予測因子と確立され、効果予測因子として術後に化学療法を行うかどうかの判断の1つとされている。
今回ER陽性リンパ節転移陰性T2乳癌に対して術後補助化学療法を行うかどうかの判断のためOncotype DXを用いた症例を経験したので報告する。症例は49歳、閉経前女性 未婚 右乳房C領域に2.9cm大の腫瘤に気付かれ精査目的で当科受診された。精査の結果右乳癌（T2N0M0 stage 2a）と診断。右乳房切除術とセンチネルリンパ節生検の手術先行加療を行った。術後病理診断は浸潤性乳管癌 硬癌 t 3.0x1.8cm NG1 ly1 v0 ER(+) 8 PgR(+) 7 HER2 0 Ki-67 35.2%であった。術後療法として①術後補助化学療法を施行しその後にホルモン加療②ホルモン加療等の選択枝があるが、術後補助化学療法に抵抗があり、術後補助化学療法を行う必要性の判断材料の1つとしてOncotype DXでの検査を選択された。結果は再発スコア 14、9年 遠隔再発率　AIまたはTAM単独で4%、化学療法の上乗せ効果 1%未満であった。この結果より、術後補助化学療法は行わず、術後ホルモン療法となる。再発スコアが26より低い症例では化学療法の感受性が低く化学療法の恩恵が小さいと考えられる。しかし今回Oncotype DXを施行しなかった場合にはTC療法等の術後補助化学療法を選択する方法等が考えられるが、over treatmentになる可能性がある。腫瘍径や核異型度、増殖能等の見解から術後化学療法の選択をする場合とOncotype DXを使用後に術後化学療法を選択する場合に少し差異を認める場合がある。今後国内での使用症例の増加による更なる詳細な結果が望まれる。今回当院で経験した症例について若干文献的考察を加えて報告する。

EP28-398
OncotypeDX再発スコアが高値となりHER2過剰発現が判明した浸潤性微小乳頭癌の１例

[1]伊勢赤十字病院　腫瘍内科、[2]大西クリニック、[3]伊勢赤十字病院　外科、
[4]伊勢赤十字病院　看護部、[5]伊勢赤十字病院　薬剤部、
[6]伊勢赤十字病院　病理部
谷口　正益[1]、大西　久司[2]、松本　英一[3]、藤井　幸治[3]、大市　三鈴[4]、
中村　晴代[4]、中西　由衣[5]、三宅　知宏[5]、矢花　正[6]

2021年12月OncotypeDX(OD)が保険承認され、術後化学療法(Adj)を検討する重要なツールとなっている。今回我々はinvasive micropapillary carcinoma (IMC)のAdjを計画する際にODを実施、HER2過剰発現あり(HER2+)が判明した症例を経験したので報告する。
症例：70歳代 女性 現病歴：20xx年3月右乳房のしこりを自覚、近医にて乳癌診断され当院紹介。同年4月Bp+SN IMC φ14x13mm SN(0/1) pT1cN0M0 stage1A ly1 v0 gf NG 3 Ki67 30.0% ER(+60%) PgR(±5%) HER2-IHC(1+)。5月Adj目的に当科紹介となる。IMCかつNG 3にてTCx4→AIを提案、再発リスクの評価としてODを説明、希望され実施。結果はRecurrence score(RS) 60と高値で、遺伝子定量にてER 11.8(陽性)、PgR 5.1(陰性)、HER2 ≧13.0(陽性)とHER2+が疑われた。組織学的再検の結果HER2-IHC(2+) FISH(+)にてLuminal-HER2としてAdjを再検討することになった。Luminal-HER2(-) NSABP B-14 (TAM 5年間)におけるRS >50の10年平均遠隔再発率は34%、組織がNG 3、IMCであること、ご本人は出来るだけ積極的な治療をされたいとのこと、などを考慮してACx4→w(PTX+Tmab)x12→RT→3wTmabx14+AIを実施することになった。現在術後5年を経過して再発なく治療を継続している。考察：HER2+の判定はOD法とFISH法は一致率が高く、Equivocalを除く475症例の検討では、FISH(+)56例のうち55例(98.2%)がOD陽性、FISH(-)419例のうち408例(97.4%)がOD陰性、OD陽性66例のうち55例(83.7%)がFISH(+)であったと報告されている(Baehner FL. JCO 28:4300,2010)。HER2-IHC判定は施設間でばらつくことがあるため、本例のようなIHC(1+)からの検出が可能であると思われる。RS値と治療に関してはDabbs DJ.(JCO 29:4279,2011)　は、FISH(+)でOD法 Equivocal(HER2 score 10.7 ～ 11.4)の9症例のRSは17 ～ 59(中央値 41、平均 38.5)、RS 17と低値の2例はAI単独治療、RS高値の4例でTaxane+CBDCA+Tmabが実施したと報告している。また、FISH(+)でOD法 Negative(HER2 score <10.7)の5症例のRSは18 ～ 45(中央値 26、平均 33.4)、RS 18の1例がAI単独治療、RS 高値の2例でTaxane+CBDCA+Tmabが実施されている。現在T1N0 HER2(+)はw(PTX+Tmab)→3wTmabを基本としたdose de-escalationが標準となっており、本例のRS 60で積極的治療を推奨することにはならないが、HER2(+)症例のRS値報告は稀であり、貴重な経験と思われたので報告した。

EP28-399
傍腫瘍性小脳変性症を発症した非浸潤性乳管癌の一例

広島大学病院　乳腺外科
川又　あゆみ、惠美　純子、藤本　睦、甲斐　あずさ、鈴木　江梨、小林　美恵、笹田　伸介、舛本　法生、角舎　学行、岡田　守人

【背景】傍腫瘍性神経症候群（PNS）は、腫瘍に対する免疫反応が、自己の神経組織を侵害することで引き起こされる神経症候群である。神経症状出現が、腫瘍発見の数か月～数年先行する例が約60%みられ、診断に苦慮する。今回、PNSを疑い、マンモトーム生検でDCISの診断に至った症例を経験した。
【症例】40歳代女性、1か月前より易転倒性を自覚し徐々に歩行困難となったため、精査目的に神経内科へ入院となった。PNSを疑い、全身検索で悪性腫瘍は検出されなかったが、抗Yo抗体陽性であったため乳癌を疑われ当科紹介となった。病前ADLは自立で、父の前立腺癌、伯母とその娘の乳癌の家族歴あり。
【神経内科での経過】神経学的には、四肢失調、腱反射亢進を認め小脳失調症の所見であった。頭部MRIで小脳萎縮はなく、脳血流SPECTで相対的に小脳血流の亢進がみられた。髄液検査では、細胞数（単核球優位）が軽度上昇していた。
【当科紹介後経過】マンモグラフィは両側カテゴリー１。乳房超音波検査では、左５時方向に低エコー域を認め、MRIで乳腺症を疑う造影パターンであった。同部位針生検で悪性所見は認めなかったが、抗Yo抗体陽性で乳癌の潜在が疑われたためマンモトーム生検を追加し、DCISの診断に至った。原因検索中に施行したステロイドパルスでは、症状改善はなかったが、DCISの診断確定後、左乳房切除術を施行したところ、小脳症状の進行は停止し、髄液検査・脳血流SPECTの正常化を認めた。
【考察】PNSは、悪性腫瘍患者の0.01%と非常に稀な病態で、原因は、肺小細胞癌が最も多く、次いで乳癌、子宮癌、卵巣癌とされている。PNSでは、中枢神経組織に存在する蛋白と共通の抗原性をもつ腫瘍神経抗原を発現しているため、抗腫瘍免疫により腫瘍自体は抑制されていると考えられる。これまでの報告では、PNSを発症した乳癌患者の多くは腋窩リンパ節転移陽性症例であったが、本症例のように非浸潤癌や腫瘍量の少ない症例でも高度な神経症状を来すことがある。治療は、悪性腫瘍に対する治療が最も有効で、一度変性した神経組織の機能は改善しないため、悪性腫瘍への早期治療介入が重要である。
【結語】PNSでは、初回検査で異常がなかった場合にも、微小な悪性腫瘍が存在したり、後日に顕在化したりする場合がある。抗Yo抗体や抗Ri抗体などの乳癌と関連が指摘される抗体が検出された場合には、乳癌が潜在する可能性に留意し、慎重に診断を行う必要がある。

EP28-400
乳癌術後35年目に同時に発見された、同側の胸骨浸潤を伴う進行乳癌と対側の早期乳癌の１例

[1]高崎総合医療センター　乳腺・内分泌外科、
[2]高崎総合医療センター　病理診断科、[3]東邦病院、[4]狩野外科医院、[5]日高病院、
[6]高井クリニック
德田　尚子[1]、成澤　瑛理子[1]、高他　大輔[1]、鯉淵　幸生[1]、田中　寛[1]、
田中　優子[2]、宮永　朋実[2]、小川　晃[2]、小田原　宏樹[3]、落合　亮[5]、
狩野　貴之[4]、高井　良樹[6]

症例は69歳女性。34歳時に右乳癌に対し定型的乳房切除術施行。病理診断はpT1N0M0 pStageIA,ER+,PgR+,HER2-の診断で、術後補助療法は行わず数か月で終診となった。術後より創部内側にケロイドを認めていたが、2年ほど前よりケロイド部位に腫瘤が出現した。近医形成外科受診し生検を行い、浸潤性乳管癌,ER+ ,PgR+,HER2(1+),Ki-67 10%の診断となり当院紹介となった。今回の生検で乳癌の乳管内成分を認めること、35年前の手術標本の組織像と比較すると核異形度が弱く、全体的に胞巣の形が整っていることから再発ではなく新たに発生した乳癌の可能性が高いと考えられた。MRIでは前胸部正中に胸骨浸潤を伴う33mm大の濃染腫瘤を認めた。また左乳房C領域に6.4mm大の濃染結節を認めた。左乳房結節に対し針生検施行し、浸潤性小葉癌,ER-,PgR-,HER2(1+)の診断となった。前胸部腫瘤については胸骨浸潤を伴っており手術根治困難と判断し、左乳癌の手術後に全身治療を行う方針とした。
左乳癌に対し左乳房部分切除、ンチネルリンパ節生検施行。センチネルリンパ節は術中迅速病理診断で転移陽性であり腋窩リンパ節郭清を追加した。最終的な病理診断ではリンパ節転移は右乳癌の転移の判断となり、pT1bN0M0 pStageIA,ER-,PgR-,HER2-,Ki-67 1%の診断となった。トリプルネガティブタイプだが早期癌であるため補助療法としての化学療法、照射は行わず右乳癌の全身治療を行う方針とした。FUL、パルボシクリブ開始し前胸部腫瘤は縮小した。治療開始1年経過し前胸部腫瘤は縮小を維持しており、新規転移の出現もなく経過良好である。
術後35年目に同側の進行乳癌と、対側の早期乳癌が同時に発見された珍しい症例を経験した。当初、前胸部腫瘤については右乳癌の再発を疑ったが病理学的検討により新たに発生した乳癌の診断に至った。同時に発見された左乳癌がトリプルネガティブタイプであったため、術後の治療方針について検討が必要な症例であった。

★：優秀ポスター

EP28-401
乳癌術前化学療法後pCRを得たが画像上多発臓器転移と診断されたサルコイドーシスの１例

[1]独立行政法人地域医療機能推進機構　相模野病院　外科、[2]北里大学　外科、[3]北里大学　脳神経外科
林　京子[1]、薑谷　美奈[1]、羽廣　健仁[1]、小嶌　慶太[1]、犬飼　円[3]、仙石　紀彦[2]、三階　貴史[2]

症例は71才女性。右乳房腫瘤を自覚し来院した。超音波検査で右乳房C領域に13ｍｍの腫瘤、MMGでカテゴリー４、針生検で 浸潤性乳管癌 ER1% PgR0% Her2:1+,MIB-1:30% TN（triple negative)乳癌と診断した。MRI検査では右乳房C領域に34mmの腫瘤 cT2N1M0 stageⅡBと診断し術前化学療法を行った。FEC100 4コース、nab-paclitaxel 240mg/body 4コース施行後 術前の全身検査を行った。CTで脾臓腫瘤の数と大きさの増大あり。右腋窩、右鎖骨下リンパ節、傍胸骨リンパ節の腫大はみられなかった。手術は右乳房温存術とセンチネルリンパ節生検を行った。病理はリンパ節転移なし0/6、組織効果判定Grade2b、術前のPET-CT検査では 多発骨転移（右肩甲骨、肋骨､腰椎 仙骨 骨盤に多発する結節状高集積あり）両側肺門 ､縦隔､膵頭後部、傍大動脈、左鼠径部のリンパ節に高集積あり、乳癌のリンパ節転移、悪性リンパ腫、サルコイドーシスの鑑別が必要と診断された。術後に骨および骨髄生検施行するも上皮マーカーで免疫染色をしても上皮細胞は見られず、やっと脾臓摘出術をおこなった。病理はsarcoid-like reactionと診断された。
骨転移病変と脾臓のsarcoid-like reactionと診断されたため、乳がんのsarcoid-like reactionなのか サルコイドーシスなのか 今後の治療方針は大きく変わる。乳がん治療はほぼpCRに近い状態であること、脾臓腫瘤は増大傾向であること、腎癌では骨髄にsarcoid-like reactionの報告があるが、乳癌では報告がないことを考え、乳がんの術後の治療はホルモン療法（AI剤）を選択した。局所は十分奏功したと考えていたところ多発臓器転移と診断され、驚きを隠せない症例と考え 文献的考察を加え報告する。

EP28-402
乳癌再発の病勢をCA19-9のみが反映した症例

横浜旭中央総合病院　乳腺外科
阿部　江利子、橋本　清利、櫻井　修、小野田　敏尚

【はじめに】腫瘍マーカーは早期乳癌での陽性率は低く、再発治療の効果判定やモニタリングの補助として利用される位置づけである。今回、乳癌治療後7年目で出現した肺転移の病勢をCA19-9の値が反映していた症例を経験したので報告する。
【症例】66歳女性　身長153ｃｍ　体重42ｋｇ　出産3回【既往歴】高血圧【家族歴】特記事項なし
【臨床経過】54歳時に他院にて右乳癌に対して右乳房全摘術を施行され、術後アナストロゾールを7年間内服した後、近医でフォローされていた。術後12年目、検診における胸部レントゲン写真にて右下肺結節影を指摘され精査目的に当院受診した。CTにて両肺多発結節影および虫垂腫瘍を認めたため、回盲部切除術を施行しLow-grade appendiceal mucinous neoplasmの診断であった。両肺多発結節影に対しては胸腔鏡下右下肺部分切除術を施行し、乳癌肺転移に矛盾しないという診断であったためレトロゾールの内服を開始した。複数の腫瘍マーカーを計測したところCA19-9のみが高値であり、回盲部切除後も肺転移の増大に伴って数値の上昇を続けた。レトロゾール開始後肺転移巣の増大は収まり、CA19-9は著減した。CA19-9の上昇に関して他臓器を精査したが、膵尾部に小さな嚢胞性病変を認めるのみで関連性はないと考えられた。また、遺伝性乳癌BRCA検査は陰性であった。
【結語】乳癌再発治療のモニタリングで利用される腫瘍マーカーはCEA、CA15-3、NCC-ST439などが多くCA19-9を使用することはほとんどないが、本症例ではCA19-9のみが病勢を反映していた。

EP28-403
局所進行乳癌及び大腸癌肝転移の一例

[1]福岡大学病院　呼吸器・乳腺内分泌・小児外科、
[2]福岡大学筑紫病院　呼吸器・乳腺外科
小野　周子[1]、田中　益美[1]、野原　有起[1]、吉田　康浩[2]、吉永　康照[1]、佐藤　寿彦[1]、山下　眞一[2]

＜はじめに＞
進行乳癌に他臓器の進行癌を合併する場合には治療方針の決定に難渋することが多い。今回私たちは局所進行乳癌に大腸癌肝転移を合併した症例を経験したので報告する。
＜症例＞
68才女性。左乳房腫瘤を主訴に前医受診し、乳房USで左B区域に20mm大の腫瘤を指摘され、針生検を施行された。浸潤癌の診断であり、精査加療目的に当院紹介された。術前精査のCTで横行結腸に壁肥厚と周囲のリンパ節の腫大を認め、肝転移を疑う多発結節を認めた。乳癌及び大腸癌、肝転移疑いに対して治療方針を検討した。
大腸内視鏡検査で横行結腸の全周性狭窄を認めたが、組織診断には至らなかった。肝生検を２回行い、免疫染色の結果大腸癌肝転移の診断であった。大腸癌の進行度が高いため優先して治療を行う方針となったが、切除不可能であり、ストーマ造設術を施行した（pT3N2M1、StageⅣ）。ストーマ造設術後、大腸癌に対して化学療法を予定していたが、乳房腫瘤は46mmに増大し、胸壁浸潤を認めたため手術の方針となった。乳房全切除術、胸壁合併切除術、腋窩リンパ節郭清（LevelⅢ）を施行した。術後病理結果はIDC、TN、pT4aN2M0、StageⅢBであった。広範な皮膚切除を行ったため、皮膚の緊張は強く、一部血行不良部位が生じたが、皮膚の生着の経過は良好であった。
＜結語＞
局所進行乳癌と、大腸癌の広範な肝転移を認め、治療の優先順位の検討が必要であったが､大腸癌の治療を優先した。若干の文献的考察を加えて報告する。進行重複癌の治療方針はより進行度の高いものを優先すべきである。

EP28-404
DCIS術後５年目に多発領域リンパ節再発を認めた１例

日本歯科大学附属病院　乳腺内分泌外科
安達　慶太、窪田　仁美、鈴木　周平、平野　智寛、櫻井　健一

【はじめに】局所・再発乳癌は一般的に予後不良とされているが、根治治療の対象であり、手術、薬物療法、放射線療法を組み合わせた集学的治療が考慮される。今回われわれは、DCIS術後５年目に多発領域リンパ節再発を認めた１例を経験したので報告する。【症例】50歳、閉経前女性。5年前に他院にて右乳頭部乳癌に対し、Bt+SNを施行された。DCIS(間質浸潤も疑われたが、免疫染色にて浸潤なしの診断)、病変5mm、脈管侵襲なし、切除断端陰性、SN:0/1、核グレード3、ER+、PgR+、HER2:2+、Ki-67:5-10%であった。術後5年目の超音波検査にて右内胸領域に複数のリンパ節腫大を指摘され、穿刺吸引細胞診で悪性の疑いにて、内胸リンパ節の一部に外科的生検を施行した。metastatic carcinomaの診断で、バイオマーカーはER+、PgR+、HER2:1+、Ki-67:13%と初回手術時とほぼ同様の生物学的特性を示した。PET-CT検査では右内胸の他、右腋窩および右鎖骨上領域にも異常集積を認めていた。明らかな遠隔転移は認めず、多発領域リンパ節再発の診断となった。一次内分泌療法としてLH-RHアゴニストおよびタモキシフェンの併用療法を開始した。治療開始後６ヶ月が経過した現在、病変は一部縮小を認めている。【考察】原発乳癌術後DCISと診断されたにも関わらず、後に領域リンパ節再発をきたした症例を経験した。原発病変において間質浸潤も疑わしかったことから、初期治療の時点で浸潤巣が存在しており、後に再発をきたしたと推察された。遠隔臓器転移を伴わない局所・領域リンパ節再発に対しては治癒を念頭に置いた集学的治療が検討されるが、本症例では複数の領域にわたり多発する領域リンパ節再発を認めていたことから、薬物療法にて治療を開始した。患者の個別性を考えながら、放射線療法なども含めて今後の治療選択を行っていきたい。

★：優秀ポスター

EP28-405
乳癌脳転移症例の検討

佐久総合病院　佐久医療センター　乳腺外科
半田　喜美也、石毛　広雪

はじめに：乳癌脳転移は乳癌患者の10～16%にみられる。脳以外の骨軟部・内臓転移を有する乳癌では全身治療の進歩と共に制御期間の延長が認められてきており、脳転移巣のコントロールは重要な課題である。BBB(blood brain barrier)により、薬物治療の恩恵は受けにくい。脳転移に対する標準治療は局所治療であり、臨床試験も少なく、keydrugに乏しい。当院における乳癌脳転移に対する治療成績を後方視的に検討し、文献的考察を含め報告する。
対象：2012年1月～2021年12月に治療を行った乳癌脳転移症例77例。 年齢：31歳 ～ 75歳(中央値：54.5歳)、subtype：LuminalA-like:30%,Luminal-B like(HER2+)：15%、HER2-enriched：30%,TNBC:25%
結果：HER2陽性乳癌、TNBCにおいてはMBC治療開始後2年以内に脳転移が出現しているケースが目立つ。Luminal typeにおいては既に内臓転移があり、その治療経過の中で脳転移が出現してくるケースが多い。治療は照射が主体であるが手術症例にて後遺症無く経過しているケースもみられた。
まとめ：乳癌術後サーベイランスにおいてはintensive follow upはEBMとして推奨されていない(視触診＋MMGのみ)症状出現時に全身検索(早期治療群と症状出現時outcomeに差無し)多発脳転移におけるMST：6～13ヵ月とされる。oncologic emergencyやQOLの観点から、無症候性の時点から局所治療開始することも考慮される。

EP28-406
乳癌手術後10年以上経過して肺転移再発を確認した3手術例

独立行政法人　国立病院機構　大牟田病院　外科
稲田　一雄

【緒言】肺癌として手術を行ったところ術後10年以上経過した乳癌再発3症例を経験したので報告する。
【症例1】73才,女性。【既往歴】5 2歳:左乳癌 (Lt Br+Ax:浸潤型乳管癌 T2N1bM0 StageII。TAM+UFT内服。【検査結果】①右肺下葉S6に径22mm大結節。②右乳房に10mm大結節。FDG-PET-CT検査で①②病変ともに集積あり,同時性の肺癌,乳癌を疑った。【経過】病変①に対して手術施行。術中細胞診ClassVで,VATS右肺下葉切除術施行。壁側胸膜に白色結節を2個認め,切除。【病理結果】肺門リンパ節および胸膜結節も癌で,形態的には乳癌転移再発と考えられた。免疫組織学的検索でER.90%,PgR.70%,TTF-1,Napsin A,Carletinin, D2-40,WT-1は陰性。【右乳房腫瘍針生検】乳頭腺管癌の診断で,対測乳癌組織と類似。【結果】2 0年前の乳癌の肺転移,肺門リンパ節転移,胸膜播種および対側乳房転移と診断。
【症例2】75才,女性。【既往歴】60歳：左乳癌(Lt Br+Ax:浸潤型乳管癌 T2N1M0 StageII。ER(+)PgR(-)HER2(3+) CEF6クール後,アナストロゾール5年間内服。【検査結果】左上葉S3 径12mm結節。末梢に小結節。肺内転移を有する肺癌の術前診断。
【経過】胸腔鏡下左肺上葉切除術施行。【病理結果】組織学的に腺癌であるが,免疫組織学的検索でER＞95%,HER2(3+),TTF-1,Napsin A,Carletinin, D2-40,WT-1陰性。【結果】15年前の乳癌の肺転移と診断。
【症例3】85才,女性。【既往歴】30歳:左乳癌(Lt Br+Ax+Mj+Mn:詳細不明)。67歳:大腸癌手術。75歳:右乳癌(RtBr+Ax: 浸潤型乳管癌T2N0M0StageI。ER(+)PgR(-)HER2(3+)【検査結果】左上葉S1+2径7mm結節。CEA15ng/ml。原発性または転移性肺癌の診断。【経過】胸腔鏡下左肺上大区域切除術施行。【病理結果】組織学的に腺癌であるが,免疫組織学的検索でER＞95%,HER2(3+),TTF-1は陰性。【結果】10年前の乳癌の肺転移と診断。
【結語】以上考察を加えて報告する。

EP28-407
神経内分泌細胞への分化を示す粘液癌は純型でも術後早期転移があった一例

田中じゅんこ乳腺クリニック
田中　旬子

【はじめに】乳腺粘液癌は乳癌特殊型に分類され、乳癌の3%にみられる。特に純型ではリンパ節転移が少なく予後が良いことで知られている。また、神経内分泌細胞への分化neuroendocrine features(以下NEF)を示す乳癌は1977年最初の報告があり、特に粘液癌において見られる頻度が高いという報告がある。NEFの予後に関しては、通常の乳癌と大差ないという報告がある一方で、腋窩リンパ節への転移や再発率および死亡率は、神経内分泌細胞分化を伴う乳癌の方が陰性乳癌より高いとする報告もある。症例が未だ少ないため､その臨床学的な意義や予後についての定まった見解がない。今回我々は、稀な「神経内分泌分化と関連した粘液癌」を経験し、術後リンパ節再発の様相が通常純型粘液癌と異なったため報告する。【症例】38歳女性。令和3年4月に断乳後、10月右乳房腫瘤自覚。触診：右乳房C領域約2cm大の腫瘍触知。MMG：腫瘍陰影ありC-3。19mm低エコー腫瘍と乳頭方向へ連続する複数腫瘍あり。腋窩リンパ腫大なし。MRI：2cmほどの境界明瞭な腫瘍と周囲に区域性に造影域が広がり広範囲は浸潤および乳管内進展を疑う。腋窩リンパ節腫大なし。CT：腋窩リンパ節腫大なし。手術はRt.BtSLNでセンチネル陰性。術後病理でMucinous ca, Pure type、NG1。21mm、富細胞性の粘液癌で乳頭側に向かって乳管内病変あり。部分的にSynaptophysinやChromograninに陽性を示し、神経内分泌への分化を指摘された。術後は、TAM内服していたが、術後7カ月目のUSにて右腋窩リンパ節腫大13mmを認め、細胞診にてClasasV。転移再発として腋窩リンパ節郭清術を施行。病理結果はリンパ節転移1個を認めるのみであった。【考察】本症例は粘液癌純型にもかかわらず早期のリンパ節への転移再発をした。通常粘液癌と異なった点は、原発巣の病理組織診断でNEFが見られたことであり、NEFの予後に関しては一定の見解がないが「NEFがある乳癌は予後不良である」という報告があることを予め知っていれば、術後補助療法の選択も違っていたかもしれない。NEF症例の予後として統一の見解がない現在、少なくとも、純型粘液癌であってもNEFを伴った場合は術後治療や再発に注意すべきであると考える。

EP28-408
眼窩転移にて再発が判明した乳癌の1例

公立学校共済組合中国中央病院　乳腺外科
栗山　志帆、大多和　泰幸

【はじめに】乳癌の眼窩転移は非常に稀な症例である。今回我々は眼窩転移にて再発した1例を経験したので報告する。
【症例】89歳、女性。5年前に乳房腫瘤を主訴に近医受診し精査目的に当院紹介。初診より10年以上前より腫瘤を自覚していたが増大傾向ないため放置していた。初診時左B区域に2cm大の腫瘤を触知。エコー検査では内部に微細石灰化を伴う18mm大の境界不明瞭な不整形低エコー腫瘤を認め、針生検にて浸潤性乳管癌 ER+(90%),PgR+(70%),HER2(1+),Ki67=1% と診断された。CT・骨シンチにて明らかな遠隔転移や有意なリンパ節腫大を認めず、T1cN0M0,Stage ⅠAと予想された。左乳房部分切除＋センチネルリンパ節生検を施行し、病理結果は20mmの浸潤性乳管癌(scirrhous type),f,EIC+であった。術後、温存乳房への放射線治療を行い、レトロゾール投与を開始したが 5ヶ月で本人希望により内服中止した。術後4年目にCEA 5.5ng/mLと微増を認め造影CT検査を行ったが明らかな再発は認めず。経過観察継続の方針としたが、以降受診されなかった。術後5年目に目のかすみを自覚、家族が左眼球運動障害に気づき眼科受診され、左眼窩腫瘤を指摘。MRIにて左眼内直筋に15mm大の造影される分葉状腫瘤あり、CTにて両側胸水・多発骨転移を認め、乳癌再発疑いにて当院紹介となった。CEA 26.9ng/mL,CA15-3 64.6U/mLと上昇。PET-CTでも左眼窩結節・両側肋骨や脊椎・骨盤へのFDG異常集積あり。乳癌再発と診断し、レトロゾール＋パルボシクリブ投与を開始した。
【結語】乳癌の眼窩転移は非常に稀であり、乳癌術後再発のうち眼部転移は0.2%、眼窩転移は0.04%との報告がある。組織型は浸潤性小葉癌が多い傾向にある。症状としては眼窩転移では眼球突出、眼球運動障害、複視、疼痛などであり、脈絡膜転移では視野障害、視力低下などがある。眼部転移は予後規定因子とはならないが、発見された時点で遠隔転移が存在する場合が多く、予後不良とされている。稀な眼窩転移症例を経験したため、若干の文献的考察を含め報告する。

★：優秀ポスター

EP28-409
術後11年で小腸転移、更に5年後に大腸転移を認めた浸潤性乳癌の一例

[1]神戸百年記念病院　外科、[2]日高クリニック乳腺・消化器外科
髙橋　治海[1]、日高　敏晴[2]

乳癌は、骨、肺、肝臓、脳、リンパ節、皮膚などに転移がおこりやすいとされている。中でも消化器に転移することは浸潤性小葉癌での報告例があるが比較的稀であり、今回乳癌術後10年以上経過して、最初に小腸転移、その後大腸に転移を認めた乳癌の一例を経験したので報告する。
症例：69歳 女性 既往歴 左股関節の手術(48歳) 左乳癌手術(53歳)BT + AX 6cm,IDC,
sol.,n(-),ER(-)PgR(-)Her2(1+) 術後UFT 2年2か月内服
経過：術後11年目に貧血の進行を認め、CT,MRIで下腹部の腫瘤を認め小腸癌の診断で手術した。仙骨全面に浸潤する腫瘤が回腸末端から1mの部位で回腸および右卵巣を巻き込んで一塊となっていたため仙骨の一部切除および右卵巣、回腸を合併切除した。この時点で小腸原発でなく、乳癌の転移性腫瘍と診断した。病理はp53(+)CD10(-)CK7(+)CK20(-)ER(+)PgR(+)HER2(1+)Ki67 80%で乳癌の小腸転移と診断された。術後アナストロゾール開始し、1年半後に下血を認め、大腸内視鏡施行しS状結腸部に白苔を含む粘膜病変を認め、生検で腺癌と判明した。精査の結果大腸癌でなく、CK7(+)CK20(-)ER(3b)PgR(2)HER2(1+)Ki67 40%で乳癌の転移と診断された。アナストロゾールをフルベストラント500mgに変更し経過観察したが、病変が徐々に進行しS状結腸の狭窄をみとめるようになった。途中CDK46阻害剤アベマシクリブ＋レトロゾールに変更したが、下痢症状強くアベマシクリブ＋フルベストラント500mgにきりかえたが、病変は改善せず、S状結腸の全周性狭窄およびイレウスとなった。やむなく内視鏡下にステント留置し、イレウス症状は改善したが、4か月後にはステントの口側で通過障害を認めたので、全身麻酔下に手術を施行した。ステントの上下でマージンを確保し、S状結腸切除術を施行し、結腸吻合した。幸い大腸への転移は1か所のみで、腹膜、小腸、他の大腸、臓器には転移を認めなかった。病理の結果は当初S状結腸癌 type 2,Circ,tub2,PT4a(SE)と診断されたが、免疫組織染色でCK7(+)CK20(-)CDX2(-)GATA3(-)ER(+)PgR(-)HER2(1+)MiB1 80%,SATB2(-)mammaglobin(+)GCDFP-15(-) の結果より乳癌の大腸転移の可能性が高いと病理診断された。
今後は抗癌剤（ECx4 + DTXx4）を投与する計画である。
以上、術後10年以上経過して小腸、更にその後大腸転移を認めた乳癌の一例を報告したが、文献的考察を加えて検討する。

EP28-410
臀部軟部組織に転移したトリプルネガティブ乳癌の１例

宝塚市立病院　乳腺外科
西野　雅行、柳井　亜矢子、児島　正道

乳癌の軟部組織への転移は、多くは局所皮膚やリンパ節転移であるが臀部軟部組織への転移はきわめて稀である。今回我々は、トリプルネガティブ乳癌術後2年目に臀部軟部組織への転移を認め、治療に難渋した症例を経験したので報告する。症例は65歳女性、初診時右Dに3cmの腫瘤と腋窩リンパ節を触知した。針生検にてinvasive ductal carcinoma solid typeと腋窩リンパ節転移と診断した。生物活性はER1%、PgR0% HER2陰性、Ki67 70%でありトリプルネガティブ乳癌と判断した。臨床病期はcT2N1M0 stage ⅡBであった。術前化学療法としてWeekly Paclitaxel→FEC療法を施行しycT1N1M0 stage ⅡAにdownstageした。その後右乳房全切除術＋腋窩郭清（レベルⅡ）を施行した。病理結果は、残存腫瘍径は17㎜で治療効果判定はGrade1a、リンパ節転移は陽性(1/21)であった。病理学的病期はypT1N1M0 stage ⅡAであった。術後補助治療は放射線治療を施行した。術後2年目に右胸部痛を認め骨シンチ、ＣＴ検査にて右肋骨転移（単発）を認めた。PET検査にて右臀部軟部組織に3cm大の集積を伴う腫瘍を認め針生検にて乳癌転移と診断された。生物活性はER1%、PgR0% HER2陰性、Ki67 80%で原発巣と同じであった。またコンパニオン診断としてBRCAは陰性、原発巣でのPDL1抗体は陽性であった。治療は、肋骨転移に対して疼痛緩和目的に放射線治療を施行し軽快した。臀部転移腫瘍は疼痛と座れないQOLの低下から先ず切除術を施行した。その後、Atezolizumab、nab-Paclitaxel療法を３コース施行するもCT、PET検査にて右臀部の切除部再発を認めた。しかし肋骨転移は変化なくその他の転移も認めなかった。2nd lineとしてEribulinを1コースとするも炎症反応が上昇し化学療法継続困難となり、炎症の原因を腫瘍性と判断し再切除を施行した。しかし炎症反応は改善せず、切除部に疼痛、発赤、腫脹を認め感染を疑ったが細菌培養は陰性、血培も陰性であった。さらに炎症反応は上昇し化学療法は困難と判断し緩和治療の方針となり術後3年目に死亡した。今回我々はトリプルネガティブ乳癌術後に臀部軟部組織への転移を認め治療に難渋した症例を経験したので報告する。

EP28-411
全身薬物療法後に稀な形態を呈した乳癌局所再発の１例

[1]JCHO九州病院　外科、[2]JCHO九州病院　緩和ケア科、
[3]JCHO九州病院　病理科
梅田　修洋[1]、村上　聡一郎[1]、西村　志帆[1]、定永　匡子[1]、中村　勝也[1]、林　晃史[1]、近藤　惠子[2]、山口　健也[2]、本下　潤一[3]

【はじめに】リンパ節や軟部組織での乳癌局所再発は通常臨床所見で充実性やびまん性に発育する硬い病変として観察される。治療効果が乏しく増大すると疼痛や神経症状、運動障害を惹起するが、奏功した場合でも局所の硬化により生じる症状の緩和に難渋することが少なくない。今回薬物療法の効果により脈管を巻き込む局所再発巣が軟化し嚢胞状形態をとって無症状で経過している1例を経験した。【症例】74才女性。左乳癌[T1cN1M0 Stage ⅡA、Invasive ductal carcinoma,tubule forming type、ER 90 %、PgR 60 %、HER2 Score(1+)]に対して左乳房部分切除術、センチネルリンパ節生検、腋窩郭清Level Ⅱを施行した既往あり。術後Aromatase inhibitor：AIを服用中だったが５年目に左鎖骨上に腫瘤が生じ、エコーやCTでは鎖骨下動静脈を取り巻く境界不明瞭な広範囲の病変として描出された。CNBでもAdenocarcinomaと診断され局所再発として矛盾しなかった。Fluvestrant+CDK4/6inhibitor療法を導入したところ触診で病変の硬度が減じて画像上も鎖骨下動静脈が内腔を走行する嚢胞形態に変化した。内容液は暗赤色血性の漿液で細胞診でも腫瘍細胞が多数みられた。緊満感が生じた際に穿刺を繰り返すのみで臨床症状は無く日常生活を営めている。【考察】局所再発病変の治療に対する反応性は予後予測因子であると同時に患者のQOLを大きく左右する要素である。特に血管周囲の再発などは初期の治療選択肢次第で病巣が不可逆性の変化に至り管腔の狭窄や閉塞をきたす恐れもあり慎重な対応が求められる。本例は早期の症状発現が危惧され照射や殺細胞性抗癌剤の初期段階での導入も検討したが有害事象の軽微なFluvestrant+CDK4/6inhibitorが奏功し、癌腫の再発巣としては非定型的な軟らかい嚢胞状に変化した。治療開始後２年間経過しているが上肢疼痛や浮腫、可動域制限などは見られていない。各々の症例に応じた柔軟な対応が要求されるが乳癌局所再発に対しては全身治療を第一選択として治療戦略を立てることが重要であると再認識させられた。

EP28-412
同時性両側乳癌術後に胃転移を認めた一症例

[1]徳島市民病院　外科、[2]徳島市民病院　病理診断科
美馬　惇[1]、竹原　恵美[1]、池内　真由美[1]、西庄　文[1]、宇山　攻[1]、日野　直樹[1]、堀口　英久[2]

【はじめに】
日常診療において乳癌胃転移を経験することは比較的まれである．乳癌胃転移の原発巣の組織型としては浸潤性小葉癌が多く，原発巣および胃転移巣ともにER陽性のことが多く，またほとんどの場合に胃以外の遠隔転移を合併し予後不良とされている．今回，両側乳癌術後に胃単独転移と診断した一症例を経験したため報告する．
【症例】
48歳女性，乳癌家族歴なし，乳がん検診歴なし．３ヶ月前より右乳房腫瘤を自覚し，前医を受診した．MMGでSpiculated massありカテゴリー５と判定され，FNACにて浸潤性小葉癌（ILC）の診断であったため，当院を紹介受診された．術前検査にて右C領域に25mmの腫瘍,左C領域に8mmの腫瘍を認め，同時性両側乳癌を疑った．患者希望にて両側乳房全摘およびセンチネルリンパ節生検の方針となった．術中迅速病理診断にて右センチネルリンパ節転移陽性であったため腋窩リンパ節郭清を追加した．術後診断としては右上外側部乳癌 pT2N1M0（ILC，ER陽性，PgR陽性，HER2陰性，Ki-67：15%），左上外側部乳癌 pT1bN0M0（IDC，ER陽性，PgR陽性，HER2陰性，Ki-67：3%）であった．術後内分泌療法としてTAMを開始した．術後３年３ヶ月時点で職場検診で胃透視検査にて異常を指摘され，同月当院にて上部消化管内視鏡検査を施行した．胃体中部小弯前壁に20mm大の粘膜下腫瘤様の隆起を認め，頂部にdelleを形成しておりその周囲より生検を行った．転移性胃腫瘍と診断したが，ER陽性であり乳癌胃転移と判断した．PET-CTを施行したが，他臓器転移は否定的であった．PAL＋LETで治療を開始し，胃転移の診断より１年後に内視鏡検査を再検したが腫瘍は縮小傾向にある．

【考察】
乳癌胃転移の一症例を経験した．乳癌診断時に内視鏡検査を施行していないため真に異時性の転移であるかは明らかでないが，単独転移再発で無症状の時期に職場検診で指摘され早期に診断に至ったという点では稀有な症例である．乳癌の遠隔転移再発の早期発見は生存率改善に繋がらないとされており，乳癌術後サーベイランスとしてはMMGおよび有症状時の精査が推奨されているが，個々の症例によっては早期治療介入により長期生存が得られる可能性もあると思われる．また，乳がん検診を受けていなかった進行乳癌患者が，術後に胃がん検診で胃転移を指摘されたという今回の経緯を鑑みるに，がん検診の重要性をあらためて実感させられる症例であった．

★：優秀ポスター

EP28-413
術前化学療法で病理学的完全奏効が得られた後に脳転移単独で再発をきたした症例

[1]さがら病院、[2]長沼医院
齋藤　智和[1]、池田　奈央子[1]、船ケ山　まゆみ[1]、四元　大輔[1]、林　透[1]、長沼　康子[2]、玉田　修吾[1]

【背景】病理学的完全奏効（pCR）症例はnon pCR症例よりも予後良好で、その差は、サブタイプ別で比較すると、HER2陽性乳癌やトリプルネガティブ乳癌のほうがホルモン受容体陽性・HER2陰性乳癌よりも大きい可能性がある。一方、pCR後の再発形式は脳転移が多いという報告がある。pCR症例では全身コントロールが良好であるため、脳転移治療で予後を改善できる可能性も示唆される。今回われわれは、術前化学療法でpCRが得られた後に脳転移単独で再発をきたした症例を4例経験したので、若干の文献的考察を加えて報告する。
【対象】2010年1月から2021年11月までに術前化学療法を行ったStageI-IIICの乳癌208例。pCRの定義は、乳房内浸潤巣の完全消失および腋窩リンパ節に転移巣がないこととした。
【結果】pCRが得られた症例は67例（32.2%）であった。それらのうち術後に再発した症例は6例で、脳転移単独で再発を来した症例は3例であった。その他3例の転移臓器は、肝・肺・縦隔リンパ節1例、肝1例、骨1例であった。脳転移単独再発の3例の内訳は、StageIIAが2例、StageIIICが1例。HER2タイプが1例、トリプルネガティブが2例であった。手術から脳転移発見までの期間は5-14 ヶ月であった。HER2タイプの1例は抗HER2療法中に再発したため残りの治療を継続・完遂したが、脳転移後に新たな薬物療法を実施した症例はなかった。脳転移に対する治療は開頭腫瘍摘出術＋γナイフ2例（うち1例は4回γナイフを実施）、γナイフ1例であった。脳以外の臓器に転移再発を来した症例はなかった。脳転移が発見されてからの生存期間は7-38 ヶ月であった。1例は脳転移と同時に急性骨髄性白血病を併発し、両方の治療を完遂し生存中である。死亡例はなかった。
【結論】術前化学療法でpCRが得られた後に脳転移単独で再発した症例数は少なく、その予後因子を明らかにするために、今後も症例の集積が必要である。

EP28-414
pCRであったが術後４ヶ月で髄膜癌腫症で再発したtriple negative乳癌の１例

市立釧路総合病院　外科
飯村　泰昭、井上　玲、佐藤　暢人

«はじめに»術前化学療法でpCRを得られたトリプルネガティブ乳癌（TNBC）症例はnon-pCR症例に比べて予後良好とされている。今回われわれは、術前化学療法でpCRであったが、術後４ヶ月で髄膜癌腫症をきたしたTNBCの１例を経験したので報告する。
«症例»症例は40歳代、女性。検診MMGで発見され、左乳房に2.2cmの腫瘤を認め、腋窩リンパ節腫大を伴っていた。針生検で浸潤性乳管癌、ER(-), PgR(-), HER2(-), Ki67 80 % , BRACAnalysis(-)であった。T2, N1, StageIIBで術前化学療法を選択し、AC 4コース、ドセタキセル 4コース施行した。化学療法後は原発巣、転移リンパ節ともに指摘できなくなった。Bp+Axを施行した。病理結果はno residual cancer, 前治療効果 Grade 3, pCRであった。残存乳房に50Gyの放射線治療を行った。術後2か月目から耳痛、上顎部痛が出現した。耳鼻科、歯科、脳外科を受診していたが、原因の特定には至らなかった。術後4か月目に激しい頭痛、意識障害で受診し、緊急入院となった。外転神経麻痺を認め、MRIで中頭蓋窩硬膜部に造影効果を認めた。髄液細胞診で腺癌細胞を認め、髄膜癌腫症の診断となった。症状緩和目的に全脳照射を行った。症状緩和は得られず、全身状態が悪いことから化学療法の導入には至らなかった。術後６ヶ月で死亡した。
«考察»TNBCでは術前化学療法でpCRの症例はnon-pCRの症例に比べて、予後良好とされている。また、non-pCRの症例に対して、術後カペシタビンの投与を行うことで、OSの改善を認めている。術前化学療法後のTNBCでctDNAが検出された症例では再発リスクが高いとされている。
«結語»術前化学療法でpCRであったが、術後４ヶ月で髄膜癌腫症をきたしたトリプルネガティブ 乳癌の１例を経験した。術前化学療法後の早期再発の診断、治療法の開発が望まれる。

EP28-415
皮膚潰瘍を伴うLuminal B（HER2陽性）StageIV乳癌で抗HER2療法後にHER2陰転化し再燃をきたした１手術症例

紀南病院　外科
山邉　和生

【はじめに】乳癌診療ガイドライン（2018年度版）では、針生検がHER2陽性で術前のトラツズマブ（Tmab）投与により手術標本で15-43%のHER2陰転化がみられたという報告を記載している。また再発や転移を機に陰転化が明らかになった場合に、効果が期待できない抗HER2療法を行わずに薬物療法等を継続するのは理にかなった治療方針であると思われる。今回、皮膚潰瘍を伴うLuminal B（HER2陽性）StageIV乳癌で抗HER2療法後にHER2陰転化し再燃をきたした１手術症例を経験したので報告する。
【症例】初診時46歳閉経前女性。左乳癌（cT4b,cN3c,cM1(胸骨),cStageIV、ER+PgR-HER2+,Luminal B(HER2陽性)）にてタモキシフェン(TAM)+Tmab x 3ｸｰﾙ施行。その後ドセタキセル(DTX)+Tmab x 8ｸｰﾙ施行。PRもDTXによる浮腫悪化でTAM+Tmabに変更し16ｸｰﾙ施行。PD(左乳癌増大、左腋窩＆左鎖骨上LN転移増大)にてトラツズマブ エムタンシン(T－DM1) x 12ｸｰﾙ施行。PD(左乳癌増大、左前胸壁転移悪化）と肝機能障害でT－DM1中止。胸骨転移は不変、左腋窩＆左鎖骨上LN転移は縮小のままで悪化病変は局所のみであるため、左Bt施行。術後病理診断は左乳癌（22x16mm,s,Ly1,V1,ypT2,ycN3c,cM1(胸　骨),ypStageIV、ER+PgR-HER2-,Luminal B(HER2陰性)、断端陰性）であった。術後補助療法としてエピルビシン・シクロホスファミド(EC) x 4ｸｰﾙ施行。その後パクリタキセル(W-PTX) x 12ｸｰﾙ施行中で初診後3年5か月後の現在PRの状態を維持している。その後はホルモン療法による維持療法を予定している。
【結語】本症例の治療経過を提示するとともに若干の文献的考察を加えて報告する。

EP28-416
化学療法無効後のPalbociclib+Fulvestrant療法が著効しサルベージ手術が可能となったルミナル乳癌の１例

国立病院機構嬉野医療センター　呼吸器乳腺外科
近藤　正道、駒木　倫比古、大関　圭祐

【症例】50歳閉経後女性【主訴】右乳房のしこり【現病歴】48歳時に右乳房のしこりを自覚したが放置。50歳6か月で右乳房から浸出液を認めるようになり、当科を受診した。併存症なし。家族歴と既往歴に特記事項なし。【身体所見】右乳房に11×8ｃｍの潰瘍形成を認め、その周囲の皮膚には発赤が拡がっていた。右腋窩には約5㎝のリンパ節を触知した。【画像所見】ＣＴでは右乳房に113.3×80.0mmの腫瘤を認め、潰瘍形成と皮膚の肥厚、および胸筋浸潤を伴い、右腋窩には短径46.8mmを筆頭に複数のリンパ節腫大を認め、可動性不良であった。また右内胸リンパ節に短径18.6ｍｍの腫脹を認めた。画像検査では他臓器には転移の所見を認めなかった。【組織診断】針生検にてinvasive ductal carcinoma, tubule forming type with scirrhous type, 核グレード3, ER 40 ～ 50%, PgR 0% , HER2(1+)と診断された。【治療経過】cT4bN3bM0, stageIIIcの切除不能の局所進行乳癌と診断されたため、治療の第一選択として化学療法を選択し、FEC療法6コース施行後SD判定、Docetaxel療法4コース後に右胸水出現のためPD判定となった。抗がん剤の感受性は不良と判断し、Palbociclib+Fulvestrant3コース施行したところ病変は著明に縮小しycT4bN0M0（主病変最大径72.3ｍｍ短径14.5ｍｍ、右腋窩リンパ節短径10.0ｍｍ、右内胸リンパ節短径9.7ｍｍ）となったが、さらに3コース追加後に主病変の短径が24.1ｍｍへ増大したため、サルベージ手術を選択し、右乳房全切除＋右腋窩郭清＋植皮術を施行した。【術後組織診断】invasive ductal carcinoma, other type, 33×18ｍｍ, n(-), 組織学的グレード3, ER 0%, PgR 0%, HER2(1+), surgical margin(-)のトリプルネガティブ乳癌と指弾された。【術後治療】乳房全切除後放射線治療を総線量50Gyで施行後、術前治療の結果から抗がん剤への感受性は低いと判断し、良好な感受性を示したPalbociclib+Fulvestrant療法を継続し、術後16か月で無再発生存中である。【考察】初診時の病変は腫瘍量が多く、ルミナルタイプにトリプルネガティブ成分が混在したheterogeneityが高度な病変だったと考えられる。薬剤の感受性や手術標本の組織診断の結果から、主病変の辺縁部と皮膚浸潤の病巣はルミナルタイプの病巣だった可能性が高い。術前の組織診断においては、浸潤部のバイオマーカーの検索まで行うと、術前治療の選択がより適切だった可能性が高いと考えられた。

★：優秀ポスター

EP28-417
乳癌術後９年目に食道転移をきたした１例

湘南藤沢徳洲会病院　乳腺外科
長嶺　信治

はじめに：乳癌の遠隔転移は肺臓、肝臓、骨転移が多く消化肝転移は比較的少なく、食道への転移は稀である。乳癌手術後の骨、縦郭リンパ節転移の再発治療中に食道転移を来した症例を経験したので報告する。
症例は62歳女性、平成21年に乳癌の診断で乳房温存術+SLN施行。ｔ1.ｎ0.ER+.P ｇ R+.Her2(-)。術後はAI剤を処方。平成28年に骨転移、縦郭リンパ節転移を認めフルベストラント+デノスマブ開始。平成29年に癌性胸膜炎による胸水の貯留で入院加療中に脳梗塞を発症。さらに顔面や右腕の腫脹を認めたため心カテ施行し、SVCの閉塞とたこつぼ心筋症と診断された。放射線照射とエベロリムス+エキセメスタン開始すると腫脹は改善した。
平成30年7月に嚥下困難出現し近医の救急病院に搬送、CT検査で胸部食道の肥厚を認めた。内視鏡検査では切歯口27㎝～39㎝、12㎝に及ぶ狭窄を認めたが、粘膜面はびらんや潰瘍などを認めなかった。生検を行い乳癌の食道転移と確定。放射線照射とパルボシクリブ開始し、症状は改善。パルボシクリブは副作用にで中止し、ベバシズマブ+パクリタキセルにて治療を継続している。
乳癌の食道転移は1%以下とかなり稀であるが、転移再発乳癌の治療中に嚥下障害などの消化器症状を来した場合は、食道転移なども視野に入れる必要があると思われた。若干の文献的考察を加味し報告する。

EP28-418
肺転移を伴うStage Ⅳ乳癌の長期生存２症例

久留米大学　外科学講座　乳腺外科
渡邉　秀隆、唐　宇飛、高尾　優子、杉原　利枝、松嶋　俊太郎

Stage Ⅳ乳癌の長期生存２症例を経験したので報告する。
症例１は75歳、女性。初診時、肺転移と腋窩リンパ節転移を伴う右乳癌cT4bN1M1(Lung)stage Ⅳに対して、bevacizumab+paclitaxel療法を開始し、6cycle終了時に肺転移巣の縮小を確認できSDと判断した。以後、内分泌療法(レトロゾール)に切り替え開始した。右乳房全切除術と大胸筋による腋窩充填術を行い、術後の病理組織結果では右乳癌ypT2N1浸潤性乳管癌(硬性型)で、核グレード分類はGrade 1、組織学的治療効果判定はGrade 2aだった。
その後、内分泌療法(レトロゾール)を継続し、術後約3か月後(初回治療から11か月後)からcCR状態を維持している。現在、初回治療から8年4か月経過し、内分泌療法(レトロゾール)による加療継続中である。
症例２は52歳、女性。初診時、肺転移と腋窩リンパ節を伴う右乳癌cT2N1M1(Lung)stage Ⅳに対して、bevacizumab+paclitaxel療法を開始し、6cycle終了時に右乳房の主病変と肺転移の縮小(cPR 縮小率38%)を認めた。以後、内分泌療法(アナストロゾールとGnRHアゴニスト)とbevacizumab(ランダム化比較試験中)に切り替え、6か月間かけ7cycle投与後に、右乳房部分切除術(腋窩リンパ節郭清Level Ⅲ)を施行し、術後は内分泌療法(アナストロゾールとGnRHアゴニスト)と放射線療法(60Gy)を行った。術後の病理組織結果は右乳癌ypT2N1浸潤性乳管癌(硬性型)で、核グレード分類はGrade 1、組織学的治療効果判定はGrade 1aだった。
その後、術後約3か月後(初回治療から1年5か月)からcCR状態を維持している。現在、初回治療から6年8か月経過し、臨床的に肺転移などを認めずに経過し、内分泌療法(アナストロゾール)とPalbociclibの加療を継続している。

今回、薬物療法や手術などの集学的治療により進行乳癌の長期生存例を経験したので、文献的考察を加え、報告する。

EP28-419
術前化学療法にて病理学的完全奏効を得るも術後５か月で脳転移を来した炎症性乳癌の１例

[1]日本医科大学千葉北総病院　乳腺科、[2]日本医科大学付属病院　乳腺科、
[3]日本医科大学多摩永山病院　乳腺外科、[4]日本医科大学武蔵小杉病院　乳腺科
関　奈紀[1]、飯田　信也[1]、武井　寛幸[2]、畤田　益次郎[4]、柳原　恵子[3]

乳癌に対する補助化学療法は術前後の施行で予後に差がなく、術前化学療法(NAC)は標準治療の一つとなっている。またNACにより病理学的完全奏効(pCR)を得ることは良好な予後の予測因子である。当院にてNAC後pCRを得るも、術後5か月で脳転移を来した症例を経験したので報告する。
症例は46歳女性。左乳房に疼痛と腫瘤を自覚し当院を受診。腋窩リンパ節転移を伴う炎症性乳癌で、遠隔転移は認めなかった(cT4d,cN1,cM0,cStageIIIB)。針生検の病理結果はトリプルネガティブタイプの浸潤性乳管癌で、NAC(エピルビシン+シクロフォスファミド後、パクリタキセル)を施行後、手術(左乳房全切除術+腋窩郭清)を行った。切除標本での病理検査では癌の残存を認めず、術後は左鎖骨上窩、胸壁に放射線療法(50Gy/25fr)を施行。術後4か月目に頭痛と後頚部痛を自覚し、頭部CTにて左前頭葉に周囲に浮腫を伴う15mm大の腫瘍を認めた。脳転移と診断しγナイフを施行。数日後、嘔気、頭痛が出現し緊急入院となる。以前より右眼の弱視で視力は明暗弁だが、入院後2週間で視力低下を認めた。左視神経乳頭の発赤、出血、浮腫より視神経炎と診断しステロイドパルス療法を施行。一時的に指数弁まで回復したが、その後明暗弁に再増悪。頭部MRI所見より癌性髄膜炎によるうっ血性視神経炎と診断し全脳照射(30Gy/10fr)を施行したが、数週間後より徐々に認知機能が低下。薬物療法や自宅での生活復帰が困難となり、当院入院から3か月後に緩和ケア病院へ転院。その２週間後に永眠された。
NACにてpCRを得た乳癌症例は良好な予後が期待されるが、pCR症例でも術後5年間で16.4%に再発を認めた報告や、9年間で25%に再発を認めた報告がある。吉田らはpCR後の早期中枢神経再発症例では、脳血液関門がNACで選択されるアンスラサイクリン・タキサン系薬剤の通過を制限するため、原発巣と中枢神経以外の臓器への抗腫瘍効果は良好でも、治療開始前より存在していた無症候性中枢神経転移は抑制できないと推測している。
本症例も脳転移以外の再発は認めず、中枢神経以外の臓器は腫瘍抑制されていたと考える。乳癌の再発転移において、中枢神経とそれ以外の臓器はそれまでの治療効果について別個に考える方が妥当であり、経過中に神経症状を認めた場合は脳転移の精査を行うべきである。

EP28-420
術後早期に局所再発・肝転移を認めた非浸潤性乳管癌の１例

[1]聖マリア病院　乳腺外科、[2]聖マリア病院　薬剤部、
[3]聖マリア病院　病理診断科、[4]まさ乳腺クリニック
大堂　由斐[1]、遠藤　香代子[1]、金城　和寿[1]、吉田　直裕[1]、岩永　彩子[1]、
野口　直美[2]、田中　将也[4]、木村　芳三[3]

【はじめに】マンモグラフィ検診の普及により、本邦でも非浸潤性乳管癌(DCIS)の発見が増加している。全国乳がん患者登録調査報告によると、DCISの割合は2004年では8.2%であったが、2018年は14.2%を占めていた。DCISは手術による完全切除で根治し得る病態であり、生命に影響を及ぼさないDCISの存在も報告されている。その一方で転移再発を来したDCISの報告もある。今回我々は、DCISの術後1年半で局所再発・多発肝転移を認めた症例を経験したため文献的考察を加えて報告する。
【症例】症例は44歳女性。X年11月に右乳房腫瘤に対して針生検を行い、右乳癌と診断とされた。右乳房全切除術+センチネルリンパ節生検(SN)を施行し、SNは陰性であった。術後病理診断はhigh grade DCIS pTisN0M0 Stage0で腫瘍径は35×15mm、免疫染色はER陽性、PgR 陽性、切除断端は陰性であった。術後補助療法は行わず、近医で経過観察を行っていた。X＋1年４月の乳房超音波検査で右腋窩リンパ節腫大を認め経過観察となった。その後、右腋窩リンパ節腫大の増大と右胸壁に腫瘤が出現し、胸壁腫瘤に対する細胞診でClass Ⅳであったため、当院紹介となった。PET-CTで右胸壁、両側腋窩リンパ節、肝両葉にFDG集積を認めた。右胸壁腫瘤は切除を行い、病理診断は浸潤性乳管癌でER陽性、PgR陽性、HER2陰性、Ki67 30%であった。術後にタモキシフェン+ゴセレリン酢酸塩で治療を開始した。その三か月後に肝転移巣の増大を認めたため、フルベストラント+パルボシクリブ+ゴセレリン酢酸塩に変更し治療を継続中である。
【考察】非浸潤性乳管癌は完全切除により治癒を得られることが多く、再発・遠隔転移を来たす症例は稀である。本症例は乳房全切除を行い、SN陰性であったにもかかわらず、約1年半という短期間で局所再発・遠隔転移を来した。腫瘍径が大きく、Ki67が高値の症例では浸潤性乳管癌の合併の可能性が高いとの報告があり、本症例も手術標本で浸潤部分が把握しきれていない可能性はあった。DCISの術後遠隔転移に影響する因子として、若年(40歳以下)、リンパ節転移、微小浸潤、コメド壊死、ER陰性、局所再発の報告がある。また、臓器転移したDCISの症例報告がいくつかあるが、いずれも腫瘍径が大きく、high grade DCISであった。
【結語】再発リスクの高いと予測されるDCISでは切除後も再発・遠隔転移の可能性を考慮して、慎重な定期検査が重要であると考える。

★：優秀ポスター

EP28-421
多彩な症状を認めた乳癌骨髄癌症の１例

岡山医療センター　乳腺甲状腺外科
秋山　一郎、野上　智弘、山下　睦子

転移癌の特殊な一病型である骨髄癌症は広範な骨転移によって、DICや微小血管溶血性貧血（MHA）など血液学的異常を生じる病態であり、多彩な症状を来し急激な転帰をたどることが多い。明らかな乳腺腫瘤を認めながら、愁訴に乏しいため診断に手間取った症例を報告する。
症例：69歳女性。
主訴：構音障害
現病歴：数年前から左乳房の硬結を自覚するも病識は無く放置していた。半年前から腰痛で近医通院中、しゃべりにくさを自覚し当院脳神経内科を紹介受診。脳血管障害は否定されたが、脊椎、骨盤、頭蓋骨などに溶骨性変化が多発し高LDH（1287U/L）も認めたため多発性骨髄腫や骨転移を疑った。腸骨の骨髄穿刺を実施した結果、上皮性腫瘍の転移と診断された。全身スクリーニング時のCTでは原発巣は同定できなかったが、DVTと肺塞栓を疑い実施した造影CTにて左乳房腫瘤（3㎝）が描出された。
針生検などの結果：浸潤性乳管癌、グレード２，Ki67 90%以上、トリプルネガティブ、BRACA陰性、PD-L1陰性、cT3N1M1(骨、骨髄)　Stage Ⅳ。
Bev+PTX，TS1　とも奏功せず、診断から5か月後に原病死した。
考察：臨床症状は三徴（出血傾向、腰背部痛、貧血）の他、9割にDICまたはMHAを併発するとされ、本症例にも当てはまる。
初診時から認めたSPO2低下（94%）は、CTにて陰影を認めなかったものの、その後の急速な経過から癌性リンパ管症によるものと思われた。MRIでは右顔面神経が頭蓋外に出る直前に骨転移を疑う高信号を認め、構音障害の原因と思われた。
骨髄癌症の9割は胃癌原発で、乳癌は稀である。一方、乳癌剖検例の46~80%に骨髄転移を認めるとされ、稀な病態ではない。臨床的に問題とならない骨髄転移が骨髄癌症に進行する病態は明らかになっていない。この場合、著明な血球現象のため十分な化学療法はしづらく、予後は２～３か月と厳しいとされる。
結語：骨転移症例においては骨髄癌症を念頭にした慎重な治療選択が肝要と思われた。

EP28-422
他癌既往を有する乳癌術後症例で画像上遠隔転移が疑われ、外科的生検にて乳癌の転移と診断された３例

がん・感染症センター　東京都立駒込病院　外科（乳腺）
尾崎　沙羅、岩本　奈織子、足立　未央、熊木　裕一、才田　千晶、米倉　利香、石場　俊之、中津川　智子、本田　弥生、有賀　智之

他臓器癌と乳癌を既往にもち、画像上遠隔転移が疑われ、外科的生検にて乳癌の転移と診断された３例を経験したので報告する。
【症例１】72歳女性。X-13年に右乳癌に対して乳房切除術とセンチネルリンパ節生検を施行、pT2N0M0pStageIIAと診断された。術後はEC療法４コース施行後にエキセメスタンの投与を10年行った。X-3年に直腸癌に対して腹腔鏡下前方切除術を施行、pT3(SS)N0M0pStageIIaと診断された。Ｘ年に直腸癌術後の定期検査として行われた血液検査でCEA11.1ng /mLと上昇を認め、PET検査を施行、大網に多数の腹膜播種及び臍にも結節を認めた。腹膜播種を主体とした病変であり、直腸癌の再発が最も疑わしいと思われたが、審査腹腔鏡で播種結節切除生検が行われ、乳癌転移と診断された。現在レトロゾールとパクボシクリブを投与し、９ヶ月経過、播種結節の縮小を認めている。
【症例２】80歳男性。X-5年３月に右乳癌に対して乳房切除術と腋窩リンパ節郭清を施行、pT1N1M0pStageIIAと診断された。術後５年間タモキシフェンを内服。X-5年８月に胃癌に対して腹腔鏡下幽門側胃切除が施行され、pT1b(SM)N0M0pStageIAと診断された。Ｘ年に定期検査として行われた胸腹部造影CT検査で両側多発肺転移が疑われ、Video assisted thoracoscopic surgery(VATS)を施行、乳癌転移と診断された。フルベストラントとパルボシクリブの投与を開始した。
【症例３】70歳女性。X-7年８月に右乳癌に対して乳房切除術後及び腋窩郭清を施行、pT2N2M0p StageIIIAと診断された。X-1年の採血でCEA11.4ng/mLと上昇を認め、精査したところ直腸癌と乳癌の局所再発と診断、腹腔鏡下高位前方切除術と局所再発巣切除術を施行、直腸癌はpT4a(SE)N2bM0pStageIIIcと診断され、直腸癌に対する術後補助化学療法及び胸壁照射、レトロゾールの投与をされていた。Ｘ年にCT検査で多発肺転移が疑われVATSを施行。３個の摘出標本のうち、大腸癌の転移病変２個と乳癌の転移病変１個でありレトロゾールでの治療を継続している。
３例はいずれも70歳以上の高齢者であるが、他癌の遠隔転移の鑑別に外科的生検が施行され，いずれも治療方針の決定において有用であった。

EP28-423
治療に難渋した乳癌術後乳糜漏の２例

[1]群馬大学医学部附属病院　乳腺・内分泌外科、
[2]群馬大学大学院　総合外科学講座
矢島　玲奈[1,2]、藤井　孝明[1,2]、尾林　紗弥香[1,2]、荻野　美里[1,2]、中澤　祐子[1,2]、本田　周子[1,2]、菊地　麻美[1]、調　憲[2]

【緒言】術後乳糜漏は食道癌や肺癌の縦隔郭清後や頚部手術後に認めることがあるが、乳癌術後では稀な合併症である。乳癌術後乳糜漏の２例を経験したので報告する。【症例】症例１は70歳代女性。左乳房部分切除、腋窩リンパ節郭清を施行した。POD １よりドレーン排液に白濁を認め乳糜漏と診断した。排液量170㎖/日であり、保存治療の方針とした。脂肪制限食を開始したが改善せず、オクトレオチド酢酸塩投与を開始した。POD6で漿液性に変化、POD8で排液量も50㎖/日以下となり、オクトレオチド酢酸塩を中止したが、翌日には再燃を認めた為再開し、POD11からは欠食とした。その後乳糜改善し、POD13オクトレオチド酢酸塩を中止、POD14食事再開、POD15ドレーン抜去、POD20退院となった。症例２は40歳代女性。右乳房全切除術、腋窩リンパ節郭清を施行した。POD3ドレーン排液白濁し、乳糜漏が疑われたが、脂肪制限で漿液性に変化し、POD5ドレーン抜去、POD6退院された。POD11外来にて皮弁内側に漿液種を認め、穿刺で乳糜を確認した。リンパ管造影と貯留部位より皮弁または内胸領域からの漏出が疑われた。頻回の穿刺を要するため外科的処置を要すると判断したが、術後補助化学療法を先行し、術後4か月（TC4クール終了後）に手術施行した。術中所見は、皮弁は浮腫状で、厚い被膜が形成されていた。リンパ管造影（ICG）行い、漏出が確認された尾側皮弁のリンパ管を結紮した。しかしPOD1で再燃しTPNとしたが、POD14でも白濁が残るため、再手術とした。再手術では被膜を全周切除し、皮弁下に組織接着剤を使用、V.A.C.ドレナージとした。術後は乳糜消失しPOD4より経口再開しPOD6V.A.C.中止、POD ９退院となった。【考察】漏出部位は、症例１は腋窩郭清領域、症例２は剥離皮弁と考えられた。乳糜漏の治療は食事制限、漏出部結紮、リンパ管塞栓、ドレナージ、オクトレオチド酢酸塩が報告されている。症例１は保存治療（食事療法、オクトレオチド酢酸塩）で治癒し、症例２は外科的治療を要した。【結語】乳癌術後の乳糜漏は稀な合併症で、特に皮弁リンパ流からの漏出に関しての報告は極めて少ないため、文献的考察を加え報告する。

EP28-424
乳癌術後ホルモン療法中に治療中断し妊娠・出産したAYA世代の１例

長門総合病院　外科
矢野　由香、久我　貴之、重田　匡利

はじめに
AYA(Adolescent and young adult)世代の治療は、ライフステージが大きく変化する年代であり治療と同時に患者の様々なニーズに合わせた支援が必要となる。乳癌はAYA世代に多い悪性疾患である。AYA世代の患者で乳癌術後、治療を中断し妊娠・出産を経て治療を再開・継続している症例を経験したので報告する。
症例
28歳、女性、G1P1。既往歴や家族歴に特記事項なし。右乳房腫瘤にて受診し、生検で浸潤性乳管癌と診断された。T1N0M0 cStage1で右乳房温存手術、センチネルリンパ節生検(陰性)が行われた。術後病理結果、ER2+,PgR2+,HER2 1+,MIB-1 5%であり術後放射線治療、ホルモン療法(LHRHa+TAM療法)を１年７カ月行った。ホルモン療法中月経は認めなかった。挙児希望あり、ホルモン療法中止から半年後に産婦人科で無月経に対し経口排卵誘発剤投与開始された。治療開始後４か月で妊娠し正期産で正常分娩した。出産後は授乳のため休薬し、産後１年でホルモン療法（TAM）再開した。現在、術後10年無再発生存中でホルモン療法を継続している。
考察
AYA世代とはnational comprehensive cancer networkで15-39歳と定義されている。日本のデータでは30代は乳癌が最も多く、罹患率は22%である。乳癌治療と妊娠について、乳癌治療後の妊娠率は35歳未満で40%、うち自然妊娠が60%で年齢が上がるごとに妊娠率は低下していく。ホルモン療法においてタモキシフェンは催奇形性が報告されており、投与中の妊娠、出産は推奨されない。また内服終了後約２か月は避妊期間を置くべきとされる。LH-RHアゴニストの使用は数年間の無月経を引き起こすことになる。妊娠のタイミングについて、タモキシフェン５年未満の中止は積極的に勧められないが、中止によるリスクと妊娠出産のベネフィットとのバランスを考慮したうえで中止を選択する場合は、その判断は尊重せれるべきである。乳癌診断後２年以上と２年未満で妊娠した群で無増悪生存期間に有意差は認めなかったとの報告もある。自験例では乳癌術後のホルモン療法開始から５年未満ではあったが、患者と相談し治療を中断、妊娠・出産を優先させた。人工授精など不妊治療までは希望されなかったが、患者によってどこまでの不妊治療を希望するかは様々である。化学療法を行う場合は、治療開始前に妊孕性温存のため卵子凍結なども考慮する必要がある。診断時からライフプランを見据えた治療計画を心掛けなければいけない。

★：優秀ポスター

EP28-425
遠隔地からの進行乳癌症例を医療連携で治療し得た一例

順天堂大学医学部附属静岡病院　外科
仁平　高朔、佐藤　浩一、前川　博、田中　顕一郎、櫻田　睦、櫛田　知志、伊藤　智彰、櫻庭　駿介、上田　脩平、加藤　永記、山本　陸、小泉　明博、村井　勇太、板倉　萌、渡邉　武大、牛山　裕美子

症例は80歳女性。既往歴に20年前、左乳癌で左乳房部分切除術、腋窩郭清を施行されている。2021年1月に腰背部痛で前医受診。入院後、両下肢麻痺となり、MRIで脊椎に多発転移骨腫瘍を、Th12に脊髄圧迫を認めた。また左傍胸骨に腫瘤と腋窩リンパ節の腫大を認めた。
他院へ転院、腫瘤生検で浸潤性乳管癌、ER100%、PgR0%、HER2 0、Ki-67 2%で、左乳癌術後再発と診断された。放射線療法を受け、ランマークが開始された。
ところが紹介された他院ではフォローは出来ないとのことで、前医に再び転院となった。
前医はリハビリ中心の病院で乳癌の治療経験がないため、当科に転院依頼が来た。患者の自宅は当院より遠方で乳腺専門医のいない地区であった。当院も急性期病院のため長期入院は困難であったがとりあえず入院させフェソロデックスを開始し病状を再評価したが、脊髄が圧迫され時間が経過し歩行可能になるのは難しいとの診断であった。寝たきり状態から座位になるリハビリが施行された。自宅から当院への通院は困難なため療養型病床のある病院が、遠方の施設も含め検討されたが、幸い近隣の病院と連携でき、そこに長期入院しながら当院に定期的に通院することが可能となった。
乳癌と医療過疎の問題を浮き彫りにした一例であった。

EP28-426
手術を希望されず薬物療法でCRやPRを長期間維持している４症例

中津川市民病院　外科
関谷　正徳

根治が期待できる乳癌の治療過程に手術は必要である。しかしながら、様々な理由から手術を希望されない場合もある。今回そのような症例に対し、薬物療法を行い長期間良好な経過を認めている４症例を報告する。
(症例１) 45歳 (以下初診時) 女性 左B領域 (3.5x3.0㎝) の浸潤癌に対し、術前化学療法としてACを投与。４コース終了後に家族の介護を理由に中断。7年後に再診し画像上はCRだった。手術は希望されず、トラスツズマブを投与しCRを維持している。
(症例２) 90歳 女性 左C領域 (2.5x2.0cm) の浸潤癌。高齢を理由に手術を希望されず、内分泌治療を選択。2年経過した現在も1.8x1.8cmの縮小を維持している。
(症例３) 81歳 女性 左C領域 (3.0 x 3.0cm) の浸潤癌。既往症 (心不全、喘息など) を理由に手術を希望されず、内分泌療法を選択。6年経過した現在も1.5x1.0cmの縮小を維持している。
(症例４) 77歳 女性 左A領域 (4.0x3.5cm) の浸潤癌。手術を希望されず内分泌療法を選択。10年経過した現在も1.5x1.5cmの縮小を維持している。

いずれの症例も随時手術を促しているが、現在の治療の継続を希望されている。

EP28-427
術後早期に急激に再発するも、化学療法が著効したmetaplastic carcinomaの一例

[1]順天堂医院　乳腺科、[2]順天堂医院　病理部、[3]順天堂医院　腫瘍内科
崔　賢美[1]、荒川　敦[2]、城戸　秀倫[3]、鹿内　彩菜[1]、戸邉　綾貴子[1]、岡崎　みさと[1]、魚森　俊喬[1]、堀本　義哉[1]、中井　克也[1]、飯島　耕太郎[1]、渡辺　純一郎[1]、齊藤　光江[1]

56歳女性。1年前の超音波検診では左乳房腫瘤あるも、経過観察の指示であった。急激に腫瘤の増大を自覚され、近医より紹介受診となった。
当科初診時左乳房全体に緊満した腫瘤を認めた。軽度皮膚発赤を伴うも、明らかな皮膚大胸筋浸潤所見を認めなかった。針生検ではmetaplastic carcinoma, ER:0PgR:0HER2:0Ki67:80%との結果であった。全身精査では明らかなリンパ節腫大、遠隔転移を疑う所見を認めなかった。
初診時より6週間後に左Bt + SNBを施行した。
病理) metaplastic carcinoma with IDC/DCIS、腫瘍径12.5×10.5×5.5㎝、NG3、真皮への浸潤所見あり、ER:0PgR:<5% HER2:2+(FISH増幅有) Ki67:70% (IDC部位)
術後6週間後に施行したPETCTでは両側多発の肺転移あり、呼吸困難症状も出現した。術直後に急激な再発を来したため、早急に化学療法を導入する方針とした。再発乳癌として、FoudationOne検査も施行するも有意なドライバー変異を認めなかった。また、PD-L1:5% BRCA: 陰性MSI-High; 陰性であった。
まずEC療法を4回施行し、転移巣は著名に縮小した。FISH陽性であったため抗HER2療法も検討したが、腫瘍の組織型やSubtypeがheterogeneityであることを考慮してPAC + BEVに変更した。化学療法を導入し14か月経過するも、良い効果を得られており継続中である。
Metaplastic carcinomaは非常に稀な乳癌組織型であり、そのほとんどがtriple negative乳癌である。しかしながら、通常のtriple negative乳癌に比して化学療法の奏効率は非常に低く予後が不良とされている。今回アンスラサイクリン、タキサンともに非常に効果を得たmetaplastic carcinomaの一例を経験したので、報告する。

EP28-428
乳癌リンパ節転移による腕神経叢麻痺が内分泌及びCDK4/6阻害薬併用療法により著明に改善した１例

市立大津市民病院
橘　強

【はじめに】乳癌リンパ節転移による腕神経叢麻痺が内分泌及びCDK4/6阻害薬併用療法により著明に改善した1例を経験した.
【症例】61歳女性. 右上肢の痺れ・筋力低下を主訴に当院を受診した. 12年前に他院にて右乳癌 (T1N1miM0, luminal like) に対してBp+SNBを施行したが内分泌・放射線療法は拒否した. 来院時, 右小指球・骨間筋の筋萎縮を認め. 離握手は困難であった. CTで右腋窩～鎖骨上に腫瘤を, 両肺に多発結節を認め乳癌再発を疑った. 腫瘤の針生検は乳癌に合致する腺癌,ER陽性,PgR陽性, HER2陰性, Ki67LI 20-30%であった. レトロゾール・ベージニオの内服を開始した. 治療開始3ヶ月後には右上肢の筋力が回復し始めた. 治療とともに右腋窩～鎖骨上リンパ節及び肺転移巣は縮小した. また, 腫瘍縮小に伴い, 筋萎縮は残存し母指対立運動は困難であるものの, 離握手は可能となりADLは著明に改善した. 治療開始1年4ヶ月経過したがSDを維持している.

EP28-429
乳癌術後脈絡膜転移に対してパルボシクリブを投与した一例

岩手県立宮古病院　外科
藤社　勉、石黒　保直、吉田　徹

症例は５２歳の女性。目のかすみを主訴に、眼科を受診し、眼底検査の結果、脈絡膜腫瘍を指摘された。既往歴で、８年前に右乳癌の治療歴があり、乳癌術後脈絡膜転移の疑いで、精査目的に、当科を紹介受診した。当科での治療歴によると、右乳癌に対して、乳房全摘術＋腋窩リンパ節郭清を施行され、浸潤性乳管癌、HR（＋）HER2（ー）、pT2N2M0stage ⅢA。術後補助化学療法として、FEC療法４コース、ドセタキセル療法４コースを施行された。その後は、術後内分泌療法として、タスオミンを５年間とLHRHアナログを２年間投与され､終診となっていた｡今回のCT検査上､多発性肺転移も認められた。肺転移は、数mm程度の小腫瘤が散在した状態だったため、life threatening の状態ではないと判断し、レトロゾール＋パルボシクリブ療法を開始した。目のかすみの自覚症状は、改善し、多発性肺転移は、投与４ヶ月でPRの状態となり、投与開始後１２ヶ月経過しても、腫瘤は再増大なく経過している。乳癌の脈絡膜転移は、比較的稀な転移形式とされ、０．１５%の患者に認められると言われている。主な症状は、視力低下、視野狭窄などで、標準治療は、放射線療法、薬物療法とされる。今回、我々は、乳癌術後、脈絡膜転移、多発性肺転移の症例に対して、レトロゾール+パルボシクリブ療法を開始し、良好な治療経過を得ているため、若干の文献的考察を加えて、報告する。

EP28-430
当院における転移再発乳癌に対するアベマシクリブ関連薬剤性間質性肺炎の臨床経験

聖隷浜松病院　乳腺科
浅井　はるか、森　菜採子、鈴木　英絵、吉田　雅行

【はじめに】アベマシクリブは「ホルモン受容体陽性かつHER2陰性の手術不能又は再発乳癌」に対して2018年11月より販売開始となったCDK4/6阻害薬である。MONARCH ２・３試験においてアベマシクリブ関連薬剤性間質性肺炎（ILD）の発症頻度はそれぞれ2.3%、3.4%と報告されているが、本邦市販後１年間の調査にて死亡例13例を含む85例のILD関連事象が報告されている。当院でもこれまでに51例の転移再発乳癌症例に対して投薬治療を行っているが､うち5例でILD発症（CT画像評価にて診断）を確認し､Grade1が1例、Grade2が4例であった。うち3例に対してステロイド治療が行われ、死亡例は無かった。
【症例1】55歳女性、PS0。pT2N1M0 pStage Ⅱ B、術後10年で局所・骨転移再発。2nd lineでフルベストラント＋アベマシクリブ投与開始。3ヶ月後に咳嗽出現し、CTでILD（Grade2）と診断、アベマシクリブのみ投薬中止。自然軽快。
【症例2】71歳女性、PS2。初診時StageⅣ（転移部位：骨、肝、肺）。2nd lineでフルベストラント＋アベマシクリブ投与開始。3ヶ月後､自覚症状無かったが腫瘍マーカー上昇にて撮影したCTでILD（Grade1）と診断。病勢増悪もありレジメン変更。自然軽快。
【症例3】43歳女性、PS0。初診時StageⅣ（転移部位：骨、肺、卵巣）。1st lineでゴセレリン＋フルベストラント＋アベマシクリブ投与開始。16ヶ月で咳嗽･倦怠感出現し､CTでILD（Grade2）と診断､アベマシクリブのみ投薬中止。ステロイド内服治療行い軽快。
【症例4】66歳女性、PS0。pT1cN2aM0 pStage ⅢA、術後11年で肺、縦隔リンパ節転移再発。1st lineでレトロゾール＋アベマシクリブ投与開始。2ヶ月で咳嗽・倦怠感出現し、CTでILD（Grade2）と診断、アベマシクリブのみ投薬中止。ステロイド内服治療行い軽快。
【症例5】61歳女性、PS0。pT2N0M0 pStage Ⅱ A、術後18年で縦隔リンパ節･肺・脳転移。1st lineでレトロゾール＋アベマシクリブ投与開始。5ヶ月で咳嗽出現しCTでILD（Grade2）と診断。病勢増悪もありレジメン変更。ステロイド内服治療行い軽快。
【結語】アベマシクリブ関連薬剤性間質性肺炎を経験した。咳嗽症状の問診、定期的な胸部CTでの評価と発見時の呼吸器内科専門医との速やかな連携が重要である。

EP28-431
アベマシクリブ/BP療法耐性後高用量Tremifen療法を試行した脳転移を伴うHR陽性進行乳癌の一例

[1]射水市民病院　乳腺外科、[2]済生会富山病院外科、[3]東名厚木病院乳腺外科、[4]厚生連糸魚川総合病院外科、[5]富山大学
島多　勝夫[1]、木村　大輝[1]、大村　哲也[1]、土屋　康紀[1]、清水　哲朗[2]、日野　浩司[3]、田澤　賢一[4]、松井　恒志[5]、藤井　努[5]

近年薬物療法の進歩、特に分子標的薬剤の新規導入により進行再発乳癌に対する治療strategyは日々変遷している。そんな中本邦で承認されたCDK4/6阻害剤であるアベマシクリブは脳血流関門(Blood-brain barrier:BBB)の透過性がある薬剤であり、その耐性後のBP療法の反応にも注目が持たれる。特に乳癌の脳転移や髄膜播種に対してCDK4/6阻害剤からBP療法への移行後に耐性を呈したケースに対し高用量Tremifen治療の併用がTP誘導の観点より耐性克服に期待される。今回病悩期間が約12年にも及び治療継続中の脳転移を来したHR陽性進行乳癌の一例を経験したので惹干の文献的考察を加えて報告する。症例は60歳の女性。平成21年8月多発性骨転移・フォンレクリングハウゼン病を伴う右局所進行乳癌で全身化学療法施行し、原発巣が60%縮小(PR)となり、歩行障害も改善したため、平成21年11月右乳房切除＋右腋窩リンパ節郭清術を施行した。病理結果でホルモン感受性陽性乳癌(Luminal type A)であり、術後は各種抗がん剤を含めたホルモン＋骨修飾治療薬を継続した。平成29年11月右後頭葉脳転移を疑われ、平成31年4月には脳転移巣の増大傾向を認めたため、アベマシクリブ(200mg/日)+フェマーラ併用療法1クール施行したところgrade2以上の副作用（食欲低下・嘔気）出現し治療中止となったが、腫瘍マーカーは改善傾向にあった。令和元年8月より右顔面神経麻痺および左半身不全麻痺が顕在化したため、アベマシクリブを100mg/日に減量し再開したところ、前回のような副作用はなく徐々に麻痺は改善をみた。同年10月自宅療養/訪問診療に移行し、令和2年1月には麻痺はなくなり、令和2年9月まで自宅療養継続していた。令和2年10月腫瘍マーカー上昇を機にBP療法に移行し、腫瘍マーカーは軽減し画像上脳転移巣もコントロールされ自宅療養中であったが、令和3年12月ADL/画像変化はないものの、腫瘍マーカーの再上昇を認めたため令和4年1月よりBP療法に高用量Tremifen治療の併用を開始した。晩期脳転移再発を来したHR陽性乳癌に対してアベマシクリブからBP療法への移行後に耐性を来したケースにBP療法に付加した高用量Tremifen併用療法はTP誘導/耐性克服の観点より期待できる治療選択肢の一つと思われた。

EP28-432
長期のケモホリデー（drug holiday）が得られている再発乳癌（多発肝転移・肺転移）の一症例

佐野厚生総合病院　乳腺外科
和田　真弘

【緒言】再発乳癌の治療の中心は、全身薬物療法である。昨今その薬物療法の目覚ましい進歩により、再発乳癌患者の予後が改善してきている。一方で、薬物療法には必ず副作用が伴う。特に、薬物療法のうち、化学療法の治療奏効期間が長くなれば、その副作用の程度も重くなることが多い。このような状況の中で、治療が奏効している患者に対して、「ケモホリデー（drug holiday）」を提案する場合がある。しかし、このケモホリデーに対する検証は少なく、不安要素の一つとして、その休薬中に病勢が急激に悪化してしまうのではないかという不安が、患者のみならず、医療者側にもある。今回、われわれは再発乳癌（多発肝転移・肺転移）の患者に対して、約10ヶ月間の休薬をとり、その間に病勢がPRを維持し、かつ、良好なQOLを得られた症例を経験したので報告する。
【症例】49歳、女性、閉経前。右乳癌に対して、Bt+SN→Axを施行した。術後病理組織検査は､浸潤性乳管癌（硬性型）､HR陽性HER2陰性､t（最大浸潤径）=50mm、核異型度3、腋窩リンパ節転移陽性（5個）、Ly1、V1、Ki-67：5%であった。術後療法は､AC4cycle→W-PTX12cycle､TAM for 10 years､胸壁･鎖骨上領域へのPMRTを施行した。術後3年4ヶ月で多発肝転移・肺転移を認めた。life threatening siteへの遠隔転移という理由で、一次化学療法としてBev + W-PTXを開始した。8cycle施行時で､画像評価はPRであった。一方で、副作用はGrade2の末梢神経障害を認めていた。この時点で、患者よりケモホリデーの希望の申し出があったため、休薬を開始した。休薬後は3ヶ月毎にCT検査での経過観察を継続しているが、現在休薬開始後10カ月が経過するが、PRを維持できている。また、副作用である末梢神経障害も改善し、非常に高いQOLが得られている。【結語】再発乳癌症例の中には、ケモホリデーを上手に取り入れることにより、患者の高いQOLを提供できる場合がある。しかし、どのような症例がケモホリデーの恩恵を被ることができるのかは不明である。従って、それを標準治療の一つとして、採用するまでのエビデンスはない。今回は、過去の症例報告や他癌腫（特に大腸癌）のdrug holidayのエビデンスなどをreviewし、再発乳癌のケモホリデーの在り方について考えたい。

★：優秀ポスター

EP28-433
胃癌腹膜播種に対する腹腔内化学療法中に乳腺転移をきたした一例

[1]自治医科大学附属病院　臨床腫瘍科、[2]自治医科大学消化器一般移植外科、[3]おもと乳腺外科クリニック
大澤　英之[1,2]、芝　聡美[2]、櫻木　雅子[2]、原尾　美智子[2]、尾本　和[3]、水沼　洋文[2]、北山　丈二[2]、佐田　尚宏[2]

【背景】他臓器の悪性腫瘍からの乳腺転移は稀である。腹膜播種は消化器癌の重要な予後規定因子の一つであり、腹膜播種を来した胃癌の生存期間中央値は8.0 ～ 13.2 ヶ月と報告されている。我々の施設では、臨床研究として胃癌腹膜播種に対する腹腔内化学療法を行い良好な成績を報告している。今回、胃癌腹膜播種に対する腹腔内化学療法中に胃癌乳腺転移をきたした症例を経験したため報告する。
【症例】72歳女性。審査腹腔鏡で胃癌腹膜播種と診断された。診断時に腹膜播種以外の転移は認めなかった。一次化学療法のエスワン＋オキサリプラチン療法に加えて、腹腔内注射用ポートを腹部皮下に留置しパクリタキセルによる腹腔内化学療法を行った。9コース後（治療開始6 ヶ月後）に胃全摘術を施行し、その後も腹腔内化学療法と全身化学療法を継続した。19コース後（治療開始14 ヶ月後）のCTで、腹腔内病変の進行はなかったが右乳腺腫瘍を指摘され、針生検で印鑑細胞癌を含む浸潤癌がみられた。胃癌組織に類似した組織像と免疫組織化学所見から胃癌乳腺転移と診断した。その後、二次化学療法としてパクリタキセル＋ラムシルマブ療法、三次化学療法としてニボルマブ療法を継続したが病状は進行し治療開始19 ヶ月後に永眠された。
【考察】近年の薬物療法の進歩によって、消化器癌領域においても長期間の病勢制御が得られる症例が増えてきている。生存期間が延長することで、本症例のように頻度が少ない転移形式を経験する可能性があり、考察を加えて報告する。

EP28-434
５年間にわたり転移再発乳癌の治療と仕事を両立している１例

[1]関西医科大学香里病院　乳腺外科、[2]関西医科大学附属病院
兼松　清果[1]、田中　義人[1]、岡﨑　智[1]、田中　崇誉[1]、綿谷　正弘[1]、関本　貢嗣[2]

【症例】48歳（乳癌発症時）、女性。両側乳癌（右乳房：IDC,T2N0、左乳房：ILC,T3N1）にて2012年4月に手術施行（R-Bp+SN、L-Bt+Ax）。その後、術後補助療法として、化学療法（FEC-DTX）、放射線治療、ホルモン療法（TAM+LPR）施行。2016年4月、子宮・卵巣腫瘍にて手術施行（腹式子宮全摘術＋両側付属器切除術）。病理：Metastatic lobular carcinoma, ER(+) PgR(-)HER2(1+)Ki67(50%)、洗浄腹水細胞診（陽性）。腹膜播種として転移再発。肺・肝・骨に転移所見なし。【経過】仕事を続けたいとの希望からレトロゾール投与。2018年4月膀胱腫瘍出現、生検にてMetastatic lobular carcinoma, ER(90%)PgR(5%)HER2(1+)Ki67(40%)であった為、フルベストラント＋パルボシクリブへ変更。2018年8月、膀胱腫瘍増大・水腎症のリスクあり、S-1へ変更。2019年10月、PDであったが、仕事ができる内服治療を希望され、エキセメスタン＋エベロリムスを選択。2020年1月、PDで水腎症のリスクが高くなり、説得する形でパクリタキセル＋ベバシズマブを開始。PRで水腎症のリスクは軽減し、症状も改善していたこともあり、浮腫が増強して仕事に差し支えが出た為、2020年8月からエリブリンへ変更。2021年7月、PDかつ症状出現の為、パクリタキセル＋ベバシズマブを再投与。PRを得ているが、ほぼ毎週の通院の為、すでに有給休暇は終了してしまったとのこと。【考察】膀胱腫瘍は、膀胱壁に広く進展し収縮障害を起こしていた。症状は、残尿感・尿意の継続、意図しない排尿（溢流）だ。おむつをしながら、出勤していた彼女の頑張りがあってこそ、この５年間の化学療法が可能であったと思う。年々、新しい薬剤が市場に出て、良好なOSやPFSを示しているが、副作用があり、高額である。余命が延びるだけ、投薬の時間も延びる。高額療養費制度を使用しても、月々 4.4万円の固定額が必要である。厚生労働省の国民生活基礎調査では、平成28年の世帯年収の平均は全世帯で545万4千円。世帯年収の中央値は427万円で、平均所得金額（545 万4 千円）以下の割合は61.5%となっている。427万÷12 ヵ月＝35.6万。4.4万円は、この12%を占める。自分の治療費は、自分で働いて稼がなければならなくなるだろう。【結語】転移再発乳癌の治療は、治療と仕事の両立も大きな因子と考えなければならないと考えさせられた。

EP28-435
当院における乳房非切除＋放射線照射にて治療した潜在性乳癌３症例の検討

[1]茨城県立中央病院茨城県地域がんセンター　乳腺外科、[2]筑波大学附属病院乳腺甲状腺内分泌外科
町永　幹月[1]、北原　美由紀[1]、林　優花[1,2]、穂積　康夫[1,2]

潜在性乳癌は、腋窩リンパ節に乳癌の転移を認めるが、乳房内には原発巣が発見されないものであり、全乳癌の0.3 ～ 1% と比較的まれな症例である。
2016年1月から2021年12月までの6年間、当院全体で乳癌の診断がついた症例（転移・再発・術後含む）は合計1,100例あり、そのうち3例の潜在性乳癌を経験したので報告する。
症例1：64歳女性。右腋窩リンパ節腫大に対して生検施行しadenocarcinomaの診断。ER(+)、PgR(-)、HER2/FISH equivocal、CK7(+)、CK20(-)、GCDFP-15(-)であった。乳房内に腫瘍は認めず、潜在性乳乳癌と判断した。4ヶ月間の内分泌療法(Anastrozole)後、CT上で最大短径15→6mmと縮小を認めたため、右腋窩リンパ節郭清を行った。リンパ節は3/8個で転移陽性であった。その後放射線治療(50Gy/25Fr)施行し、内分泌治療を継続（関節痛のため途中でTamoxifenに変更）。術後5年間フォローしているが、再発を認めていない。
症例2：68歳女性。CTで偶発的に両側腋窩リンパ節腫大を指摘され紹介受診。左腋窩より生検施行しadenocarcinomaの診断。ER(-)、PgR(-)、HER2/FISH(-)、CK7(+)、CK20(-)、Mammaglobin(+)であった。乳房内に腫瘍は認めず、両側潜在性乳癌に準じてweekly Paclitaxel 5コース施行後、両側腋窩リンパ節郭清を行った。リンパ節は右2/3個、左0/10個転移陽性であった。術後は放射線治療(50Gy/25Fr)と補助化学療法(Capecitabine;7コース)施行。4年間無治療経過観察中だが、再発を認めていない。
症例3：79歳女性。左腋窩リンパ節腫大に対して生検施行し上皮性腫瘍の転移疑い。ER(-)、PgR(-)、HER2/FISH(-)、CK7(+)、CK20(-)、GCDFP-15(+)であった。乳房内に腫瘤は認めず、潜在性乳癌として治療を開始した。左腋窩リンパ節郭清を施行し、4/12個で転移陽性であった。術後は本人希望で薬物治療は行わず、放射線治療(50Gy/25Fr)のみ施行。術後半年間、再発なく経過している。
潜在性乳癌の標準的な治療は、腋窩リンパ節転移を伴う乳癌に準じ、全身療法＋乳房全切除＋腋窩リンパ節郭清とされてきた。しかし画像技術の進歩に伴い、MRIでも病変が指摘できない場合、乳房非切除であっても全乳房照射をすることで局所制御が得られる可能性が高いとされている。今回は3例とも乳房非切除＋腋窩リンパ節郭清＋放射線治療を施行しており、いずれも再発なく経過している。

EP28-436
局所進行乳癌に対してのモーズペーストを用いた局所制御－化学療法も同時に施行し得た１例

水戸赤十字病院　外科
栗原　俊明、佐藤　宏喜

皮膚浸潤や潰瘍形成を伴う局所進行乳癌は、浸出や出血、悪臭、疼痛などにより日常生活を妨げる要因となる。局所症状を制御することを目的として、外科的切除がおこなわれることもあるが、植皮術も必要となる場合や、胸壁浸潤も伴う場合は切除そのものが困難であることも多い。我々の施設では、局所制御が必要でありながら対処に難渋する症例に対して、対症療法的にモーズペーストを用いる試み（モーズ法）をおこなっている。今回我々は化学療法を施行しつつモーズ法にて良好な局所制御を得られた症例を経験したので報告する。症例は60代の女性。左乳房腫瘤を数年前から自覚していたが放置していた。しかし浸出と出血が増悪したために当院を受診した。初診時は左上外側領域に皮膚浸潤と自壊を伴う10cm大の巨大な腫瘤を認め、針生検にて浸潤性乳管癌(solid type), Grade 3, ER 0, PgR 0, HER2 2+(FISH増幅無し), Ki67 40% と診断した。CTでは原発巣の胸壁浸潤と、同側および対側腋窩リンパ節の腫大が散見された。T4cN2aM1 StageIV（対側腋窩リンパ節）と診断し、全身治療としてEC療法を開始した。局所症状として浸出、出血、悪臭を認めており、QOL改善のためにも早期の局所制御も必要であったが、外科的切除は困難であり、全身治療も速やかに開始することも考慮して、当院皮膚科とも相談の上、モーズ法をおこなう方針とした。最初は入院にて1日1時間程度の腫瘍へのペースト塗布をおこない、硬化した腫瘍表面を形成剪刀で削り、深部に出現した腫瘍血管は適宜結紮した。ある程度局所制御が得られたのちに退院し、外来での処置の方針としたが、退院後初回の受診時（処置開始から約3週間）には腫瘍の突出部分が完全に消失するほどの腫瘍縮小を認めた。出血や浸出も大幅に減少し、良好な局所制御を得ることが可能であった。モーズ法は1930年代にFrederic E. Mohs博士により考案され、塩化亜鉛を主成分とした軟膏により蛋白変性を生じることで組織固定をおこなうもので、当初は腫瘍を正確に切除することが目的とされた。現在では表出した癌組織が自壊創となった症例での緩和的な対症療法として用いられる報告が散見される。疼痛や正常皮膚への接触性皮膚炎などの有害事象もあり、周囲皮膚保護などの配慮は必要とされる。本症例のように、化学療法など全身治療も同時におこなうことも可能であり、局所制御目的でのモーズ法は非常に有用であると考える。

★：優秀ポスター

EP28-437
乳癌多発骨転移に起因する両下肢不全麻痺に対して早期集学的治療が奏功した一例

[1]JCHO 大阪病院　乳腺内分泌外科、[2]JCHO 大阪病院　整形外科
笠島　綾子[1]、笠原　千聖[1]、南　有紀[1]、大谷　陽子[1]、塚本　文音[1]、
坂浦　博伸[2]

【はじめに】乳癌多発骨転移による腰椎病的骨折で両下肢不全麻痺に至るも、当院整形外科と提携した早期の集学的治療が奏功し歩行可能にまで回復した一例を経験したので報告する。【症例】63歳女性【経過】51歳時に左乳癌と診断され、当院で左乳房全摘術と左腋窩リンパ節郭清術を施行した。病期はT2N1M0 StageⅡA、サブタイプはluminal Aであった。術後補助化学療法としてCE(600/60mg/m2)施行後、ホルモン療法(Tamoxifen、Anastrozole)を5年間完遂した。術後8年6か月時に肺転移、腰椎転移と診断され、ホルモン療法(Letrozole)とビスホスホネート製剤で治療再開。再発後2年2か月、肺転移は小結節のままlong SDとなるも腰椎転移のみが増悪に転じたため、転移部位L3, 4, S2にradiationを開始。しかし照射開始3日後に自宅で突然両下肢しびれ、脱力感が出現し、立位保持困難とのことで当院へ救急搬送、緊急入院となる。入院時、両下肢不全麻痺と膀胱直腸障害が見られ、MRIではTh7, 8病的骨折と同部位の腫瘍による硬膜管の圧迫像を認めた。入院当日にソルコーテフ500mg/day投与、Th7に緊急radiation施行(4Gy)したが、保存療法のみでは麻痺は改善しないと判断。当院整形外科と連携し、麻痺出現5日後、整形外科にてTh7, 8椎弓切除術およびTh5~10後方固定術を施行。術後17日目から転移部位(Th6 ～ Th9)に計30Gyの照射を行った。照射終了直後より全身治療としてCapecitabine開始、術後2か月目にリハビリにて歩行訓練開始、術後3か月で退院となった。退院後も術後4か月目には屋内歩行器歩行、術後6か月で杖歩行、術後10か月で独歩可能とADLは順調に改善した。膀胱障害は遷延したが術後約1年で自尿確認しバルーン抜去となった。その後もQOLを保ったまま化学療法による治療を継続できたが、除圧固定術後3年7か月、肺・肝転移増悪のため死亡された。【まとめ】乳癌の骨転移では本症例のように重篤な神経症状が生じた場合、骨転移単発でなくてもある程度の予後が期待できる状態であれば、手術療法を含む早期集学的治療も選択肢となり得ると考えられた。

EP28-438
乳癌化学療法後に治療関連白血病（therapy-related Leukemia；TRL）を発症した２例

聖マリアンナ医科大学病院　乳腺・内分泌外科
伊藤　一希、本吉　愛、杉山　瑠菜、山田　都、佐々木　美紀、在原　卓、
垣本　紗代子、酒巻　香織、喜多島　美奈、瀧下　茉莉子、田雜　瑞穂、
中野　万理、黒田　貴子、敦賀　智子、志茂　新、小島　康幸、西川　徹、
川本　久紀、津川　浩一郎

【はじめに】癌治療の進歩とともに長期生存の、進行または再発癌患者の数も増加し、治療関連白血病（therapy-related leukemia; TRL）を発症する患者数も増加傾向にある。乳癌化学療法後に異なる染色体異常を呈するTRLを発症した２例を経験したため報告する。
【症例1】50歳代女性、右乳癌(cT2N0M0, IDC, ER:90%, PgR:70%, HER2:2+,FISH陰性, Ki67:40%)の診断で乳房温存術＋センチネルリンパ節生検を施行し、術後EC×4、ドセタキセル×3、温存乳房照射、内分泌療法を行った。術後２年半の定期検査で芽球が検出され骨髄生検でAMLの診断となった。染色体核型検査はt(8;21)の転座を認めた。化学療法により寛解状態となり、現在は乳癌治療の内分泌療法のみで、TRLおよび乳癌ともに再発することなく経過中である。
【症例2】60歳代女性、右乳癌(cT2N1M0, ID, ER:0 %, PgR:60 %, HER2:2+,FISH陰性, Ki67:90 %)の診断で術前化学療法(ddEC×4、nabPTX×4)後、乳房切除術＋腋窩リンパ節郭清を施行し、PMRTを行った。術後９ヶ月に意識障害のため救急搬送され、小脳出血による脳ヘルニアの診断となった。採血の結果では、WBC：235,200/μlと高値でありAMLの診断となった。加えて、Plt：34,000/μlであったことから積極的治療を行うことができず、入院翌日に死亡となった。死後染色体核型検査を行った結果t(９；11)の転座を認めていた。
【結語】化学療法に起因するTRLは起因薬剤、臨床像、細胞遺伝学的所見から２つのタイプに分けられる。一つ目のタイプとしてアルキル化剤によるものがあり、骨髄異形成症候群(myelo dysplastic syndrome:MDS)として発症し、抗がん剤治療開始より約４- ７年後に骨髄芽球性白血病を発症するといった、比較的長い経過後に発症するものがあり、多くの場合予後良好であることが特徴である。
二つ目のタイプとして、トポイソメラーゼII阻害剤によるものがあり、こちらのタイプは抗がん剤治療開始より約２-3年以内にMDSを経ることなく単球性白血病として比較的早期に発症し、多くの場合は予後不良であることが多い。今回、２つの異なるタイプのTRLを経験したので若干の文献的考察を加えて報告する。

EP28-439
再発乳癌治療中に発症した放射線照射が原因と考えられる治療関連白血病の１例

つくばセントラル病院　外科・乳腺科
文　由美、中井　玲子、高野　絵美梨

【背景】治療関連白血病(therapy-related acute myeloid leukemia:t-AML)は、細胞毒性をもつ治療によって起こった遺伝子変異の結果生じると考えられている。放射線照射が原因と考えられる治療関連骨髄異形成症候群(therapy-related myelodysplastic syndrome:t-MDS)がt-AMLに転化した症例を経験したので報告する。
【症例】61歳女性、2014年8月に左乳房部分切除術と腋窩郭清を行なった。pT1cN1aM0、pStageⅡA、Luminal A-like Subtypeで残存乳房に60Gy/30Frの照射を行い、レトロゾール内服を開始。2017年10月にPET-CT検査でTh10、L3の骨転移が判明、それぞれに30Gy/10Frの照射を行った。以後はレトロゾール・デノスマブ併用療法としていたが、2018年8月のCTで多発肺転移が認められ、フルベストラントとデノスマブに変更。さらに2019年8月のCTでは肺転移の増大が認められ、パルボシクリブを追加した。2020年4月末にアスペルギルス肺炎を発症、イトラコナゾール内服で軽快したが、この頃よりGrade3・4の好中球減少症が認められ、パルボシクリブをアベマシクリブに変更。その後も好中球減少のため度々治療が中断された。2021年5月のPET-CTで仙骨転移が出現、これに対し30Gy/5Frのサイバーナイフ治療を施行。この間はアベマシクリブ休薬としていたが、7月の来院時に汎血球減少の進行あり、骨髄癌腫症やt-MDSを疑った。骨髄生検で骨髄芽球13.6%、染色体検査で5番染色体異常、複雑核型異常のあるt-MDSと診断されたが、血液内科での精査中に芽球が33%に増加、t-AMLに転化していた。骨髄移植の適応はなく、アザシチジンによる治療を開始。効果が見られ、現在も同治療を継続しながらフルベストラントとデノスマブ投与も継続中である。
【考察】放射線治療によるt-MDS/t-AMLは、5～10年の長い潜伏期間を経て発症し，多系統の形態異型性を示して予後不良と言われている。本症例でも7年前から断続的に複数回の放射線治療を行っており、5番染色体異常や複雑核型が認められている。抗がん剤・放射線治療後の経過観察において、晩期合併症としての治療関連白血病に留意すべきであると考えられた。

EP28-440
医療過疎地に居住する治療方針決定に難渋している進行乳癌の１例

白浜はまゆう病院　乳腺外科
粉川　庸三

症例は50歳代前半、閉経後女性。自宅から当院まで自家用車で2時間弱を要する山間部に居住。
X年9月に左乳房腫瘤を自覚、X+1年8月に腫瘤が自潰し、X+1年12月に皮膚潰瘍を主訴に初診。諸検査で乳癌(浸潤性乳管癌、硬性型、ER陽性、PgR陰性、HER2陰性、Ki-67; 42.9%)、cT4b N3 M1 (HEP, PUL) Ⅳ期と診断。X+2年1月からWeekly PTXで治療を開始。皮膚潰瘍は縮小し、縫合閉鎖が可能な状態となった。末梢神経障害のための休薬期間を利用し、潰瘍処置の軽減目的に、X+2年5月に乳房全切除を施行。切除検体の病理診断は浸潤性乳管癌、腺管形成型、ER陽性、PgR陰性、HER2陰性、Ki-67; 62.5%、組織学的治療効果判定 grade1b。術後Weekly PTXを再開するも、X+2年8月に急速な肝転移の増悪を認め、Life threateningな状態と判断。血管外漏出が懸念されるためポート留置し、アンスラサイクリン系薬剤を勧めるも拒否。X+2年8月からTS-1に変更したが、粘膜障害と手足症候群のため1コースで休止。改めてアンスラサイクリン系薬剤を勧めるが、再び拒否。本人、夫と相談し、X+2年9月からLET＋アベマシクリブ1段階減量で開始することとなった。
標準治療を行えず、病状が進行し不安定な状態である。理解度が乏しいのは否めないが、本人は山間部に夫と居住しており、骨髄抑制に対する不安のため化学療法の導入に抵抗が強い。深刻な現状と骨髄抑制の予防や対応法、点在する診療所や訪問看護ステーションを利用すれば標準治療も可能ではないかと説明するも受け入れしがたい様子である。セカンドオピニオンなどを勧めるも通院圏内に専門医療施設がないとのことで行えなかった。他の医療機関に紹介もできず治療方針決定に難渋している進行乳癌患者への関わりと、今回の症例で気づいた医療過疎地でも化学療法を安全に行えるようなシステムについて述べる。
がん難民を出さないようにと考えて治療を継続しているが、若年の患者が進行していく姿を見続けねばならないわれわれスタッフの無力感をどのようにすればいいのであろうか。

★：優秀ポスター

EP28-441
乳房温存療法後に生じた放射線誘発乳房血管肉腫の１例

[1]地方独立行政法人京都市立病院機構京都市立病院　乳腺外科、
[2]地方独立行政法人京都市立病院機構京都市立病院　病理診断科、
[3]地方独立行政法人京都市立病院機構京都市立病院看護部、
[4]地方独立行政法人京都市立病院機構京都市立病院放射線治療科
末次　弘実[1]、森口　喜生[1]、西村　祥子[1]、何　佳曦[1]、荻野　葉子[3]、
岸本　光夫[2]、香月　奈穂美[2]、尾松　憩[2]、平田　希美子[4]

症例は76歳女性。2010年11月(65歳)右乳癌(AC領域,T1c,N1,M0:StageⅡ,IDC,ER-,PgR-,HER2-:Triple negative type)にて当科初診、NACとしてXT4コース→FEC1コース(肝障害で中止)施行後、2011年4月に右Bp+Ax(Ⅱ)施行。手術後、全乳房と鎖骨上窩に放射線治療(26Gy×25)を施行、以降経過観察とし良好に経過、2020年2月のPET/CTでは再発転移を認めなかった。術後10年目の検査として2021年4月にPET/CTを予定していたが、検査数日前に転倒し右胸部を打撲し右乳房AB領域に3～4cmほどの赤紫色の皮下出血様色素斑を自覚、そのまま予定通りPET/CTを施行したところ、遠隔転移は認められなかったが、右乳房E領域の乳腺内と右乳房AB領域の皮膚に集積を認め、2か所の集積に連続性は認めなかった。治療歴からは血管肉腫も考えられた。USでは右乳房E領域の乳腺内に14mmの低エコー領域を認め、右乳房AB領域の色素斑部分は皮膚の軽度の肥厚を認めるのみであった。右胸部の受傷歴もあり経過観察を希望されたが、色素斑は徐々に範囲を拡大し5cmほどの範囲となったため、2021年6月色素斑部分の皮膚生検と右乳房E領域の低エコー域に対する針生検を施行したところ、いずれも血管肉腫であった。このため、2021年6月下旬に右乳房AB領域の色素斑から皮膚のmarginを1㎝以上確保する形で右Btを施行した。摘出検体の病理検査では乳腺と皮膚の病変の連続性は認められず、乳腺・皮膚のいずれの病変も血管肉腫でそれぞれ分化度に差が認められ、異なる病変と考えられた。皮膚を含めて切除断端陰性が確できていた。手術後はANGIOTAX試験と皮膚血管肉腫診療ガイドライン2021とから、weekly Paclitaxel6コース施行した。血管肉腫は極めてまれな軟部腫瘍で、肉腫の2～3%程度報告されているが、悪性度は高く
一般的に予後不良といわれている。乳癌治療関連で発症する血管肉腫には、術後患側上肢のリンパ浮腫に続発するStewart-Treves症候群と放射線治療後に照射部に発症する放射線治療誘発血管肉腫がある。近年乳房温存療法の増加に伴い放射線治療誘発血管肉腫は増加傾向であり、放射線治療から平均8年(3～30年)経過した晩期に発症することが知られている。また、発症後進行が速いこと、根治的切除ができない症例では更に予後不良になることが知られており、放射線治療後長期経過した症例で血管肉腫が疑われる場合には早期の診断治療を心がけるべきである。

EP28-442
乳房皮膚瘻からの大量出血に対してAcute Careを行った乳癌の１例

[1]東邦大学医療センター大橋病院　外科、
[2]東邦大学医療センター大橋病院　病理診断科
岡　由希[1]、長田　拓哉[1]、岡本　康[1]、横内　幸[2]

【はじめに】
乳癌は体表近くに存在し、比較的早期に発見される場合が多いため、救急処置が必要となる機会は少ない。今回我々は、乳房からの大量出血にて受診し、救急処置後に手術を施行した進行乳癌の１例を経験したので報告する。
【症例】
症例は80歳代の女性。6か月前より左乳房の腫脹を自覚するも放置していた。左乳房から突然の大量出血を認め、止血目的にて近医より紹介搬送された。来院時、左乳房の腫脹と乳頭付近の瘻孔から噴出する血性排液を認めた。超音波検査、並びに胸腹部CT検査にて左乳房に70mm大の不整形腫瘤を認め、腫瘍内出血の持続が示唆された。また同時に左腋窩リンパ節腫大を認めた。以上より左乳癌からの出血と判断し、止血を目的とした緊急手術が考慮された。しかし患者には肺梗塞の既往があり、30年間ワーファリンを内服継続していたことから同日の緊急手術は施行せず、左乳房の圧迫止血とワーファリンの中止、並びにヘパリン化を行い、入院4日目に左乳房切除術、及び左腋窩リンパ節郭清を施行した。病理検査で浸潤性乳管癌、pT3N1M0 StageⅢAと診断された。腫瘍は60mm大の大小充実性の嚢胞を形成しつつ増殖する嚢胞内乳癌であり、周囲脂肪織及びリンパ管への浸潤を認めた。ER＋PgR＋HER2-のルミナールタイプであり、術後アリミデックスよるホルモン療法が施行された。
【考察】
嚢胞内乳癌は乳癌全体の1.4～1.9%と稀である。本症例は病理診断にて、血種が充満する嚢胞壁の一部に増殖を示す癌細胞認め、乳房皮膚瘻を形成し出血を認めた嚢胞内乳癌と考えられた。
【結語】
乳房皮膚瘻からの大量出血により発見された嚢胞内乳癌に対して、圧迫止血による出血コントロールとワーファリンの中止、並びにヘパリン化処置を行い、乳房切除術を施行した１例を経験した。

EP28-443
乳癌化学療法中にCOVID-19によるウイルス性肺炎を発症した１例

[1]大阪府済生会吹田病院　乳腺外科、[2]いわもと乳腺クリニック
佐藤　七夕子[1]、岩本　伸二[2]

(はじめに) 新型コロナウイルス(SARS-CoV-2)による感染症COVID-19は2019年末に中国武漢市で初めて報告され、パンデミックが宣言された。その後予防接種や薬物療法が確立されつつあるが、乳癌患者の感染も今後増える可能性があり注意が必要である。今回乳癌化学療法中にCOVID-19によるウイルス性肺炎を発症し軽快した症例を経験したので文献的考察を加えて報告する。
(症例) 59歳女性。右乳房腫瘤を自覚し近医受診、穿刺細胞診を施行され、右乳癌の診断で当院紹介となった。術前診断は右乳癌c T2N0M0 cStage2A、Luminal B-HER2(HG：3 ER：100％、PgR：0％、HER 2：score3+、陽性、Ki-67：20%)。既往歴は高脂血症、喫煙歴なし。手術は右乳房部分切除術＋センチネルリンパ節生検を施行、センチネルリンパ節転移陽性にて腋窩郭清を追加した。術後病理結果は硬性型浸潤性乳管癌、pT2pN1(2/12)M0 pstage2Bであった。術後補助療法としてG-CSFを併用し、FEC100療法を4クール終了した。続いてHPD療法を開始した。39度台の発熱と呼吸苦を認め、SARS-CoV-2 PCR検査が陽性でCOVID-19の診断を得た。呼吸器内科コンサルトの上、入院加療となり、酸素投与およびロナプリーブ、ベクルリ-(レムデシビル)点滴およびデキサメサゾン内服を開始した。症状が改善したため入院後第9病日で退院となった。本人の希望にてHPDおよび放射線治療は延期し、HP療法およびANAによるホルモン療法を開始し、現在も継続中である。
(考察) COVID-19肺炎は現在でも深刻な社会問題である。本症例では手術後に補助化学治療と予防接種のどちらを先行するのか患者とも相談したが、補助化学療法を先行した。G-CSFの併用や日々の感染症対策も講じていたが、今回のCOVID-19肺炎に至った。本症例のように乳癌患者が治療前後に罹患する可能性は今後も起こりえる。ASCOによるCOVID-19の世界的流行下における癌治療の再開の指針に基づいて治療再開時期を調整したが、今後も新しい方針など注視する必要がある。
(結語) 乳癌化学療法中にCOVID-19によるウイルス性肺炎を発症した症例を経験した。

EP28-444
COVID-19ワクチン接種を契機に発見された炎症性乳癌の１例

[1]つくばセントラル病院　外科、[2]つくばヒト組織診断センター
高野　絵美梨[2]、文　由美[1]、中井　玲子[1]、稲留　征典[2]、南　優子[2]、
野口　雅之[2]

【はじめに】COVID-19ワクチン接種により反応性リンパ節腫大が2%程度に起こる事が厚生労働省の健康状況調査において報告されている。今回我々はワクチン接種による副反応として経過観察されたが、精査により炎症性乳癌と判明した１例を経験したため報告する。
【症例】74歳女性。2021年X月に左上腕にCOVID-19ワクチン2回目の接種を受けた。接種後5日目より接種部位及び左上胸部腫脹を自覚したが、ワクチンに伴う副作用と考え様子を見ていた。接種1か月後に受診した健診胸部X-Pで要精査となり前医を受診､胸部単純CT検査を受けた。CT上肺に異常はなく、左乳房皮膚肥厚、複数の左腋窩リンパ節腫大が認められた。左乳房に腫瘤は認められず、ワクチン接種後の副反応と考えられ3ヶ月後の経過観察となった。この間に左上腕浮腫を自覚。経過観察CTで改善が認められず、同月に当院を紹介受診された。視触診で左乳房BD領域の発赤および左上肢浮腫が認められ、乳腺USで同部位に一致して皮膚肥厚や脂肪織の濃度上昇を認めた。また左腋窩LevelⅠ～Ⅲ、鎖骨上、頸部に複数の不整形腫大リンパ節が認められた。左前胸部皮膚・左筋間腫大リンパ節に対し生検を施行し、左炎症性乳癌(ER+、PgR+、HER2 score0、Ki-67 50-60%)とそのリンパ節転移と診断された。PET-CTでは上記の多発リンパ節転移・皮膚への集積以外に乳房内小腫瘤や胸背部の筋内、肋骨への集積も認められた。cT4dN1M1、cStageⅣと診断、化学療法が開始された。
【考察】COVID-19ワクチンによる反応性リンパ節腫大は接種側の腋窩、鎖骨上、頚部などに認められ、接種後1～2日で発症し10週間後まで持続することが報告されている。このため日本乳癌検診学会ではワクチン接種後6～10週間後の検診受診を推奨しており、逆に10週を超えて持続または増大する腫大リンパ節に対しては精査が必要であるとの報告もある。本症例は偶然にもワクチン接種側が患側であり、接種直後に症状が出現したため、自発的に医療機関を受診しなかった。さらに前医では単純CTで腫瘤が認められず、ワクチン接種による副反応を疑い、専門医療機関への受診が遅れてしまった。ワクチン接種後のリンパ節腫大に対する過剰な検査は不要だが、丁寧な問診や、リンパ節腫大以外の所見に注意を払うことが必要であると考えられた。

★：優秀ポスター

EP28-445
新型コロナ肺炎蔓延中に管理に難渋した薬剤性間質性肺炎の一例

大分県済生会日田病院　外科
尾崎　邦博、西村　寛

＜はじめに＞ 2020年1月に日本で最初の新型コロナウイルス感染の報告があり、重篤となりうる間質性肺炎が問題となった。そのため乳癌の薬物療法中に薬剤性間質性肺炎を発症した際に、鑑別とその対応に苦慮することがある。今回、進行乳癌に対する薬物療法中に薬剤性間質性肺炎を発症し、鑑別と初期対応に難渋した症例を経験したため報告する。＜症例＞ 72歳、女性。2年前より左乳房腫瘤を触知するも放置していた。徐々に体動時の呼吸苦と咳嗽の増悪を認め当院受診。精査にて左乳癌Stage4で癌性胸膜炎、癌性胸水が症状の原因と考えられた。癒着療法を施行後、在宅酸素を導入した。治療はＰＳ３であり化学療法が難しく、レトロゾール、アベマシクリブの併用療法を行った。治療開始１か月後に呼吸苦が増悪し当院を受診。ＣＴにて間質性肺炎の診断となった。新型コロナウイルスの蔓延初期の頃であり、鑑別を要したが、画像での診断は困難であった。初期対応も新型コロナウイルスに関する情報が少ない時期であったため、入院での管理体制の方法にも苦慮した。新型コロナウイルスに関する情報が少なく明確なガイドラインもない時期であったため、行動履歴とＰＣＲ陰性からのみで新型コロナウイルスを除外することに、病院全体が不安を感じていた。最終的に薬剤性間質性肺炎の可能性が高いと判断し、ステロイド投与を開始した。治療開始後肺炎は改善し、自宅退院となった。＜考察＞薬剤性間質性肺炎は早期の対応が必要であるが、予測することは難しい。現在は患者教育と定期的な検査によりできる限り早急に発見することしかできない。また、新型コロナウイルス感染は無症状であることや、肺炎の画像所見も薬剤性間質性肺炎との鑑別が困難であることがある。近年は症例の蓄積やガイドラインにより診療の負担が軽減しているが、未だ明確な鑑別が難しいこともある。これまで乳癌診療においてに多職種によるチーム医療を実施してきたが、現在はさらに院内の感染症チーム、呼吸器チームとも連携が必要となっている。

EP28-446
母国より新型コロナウイルス蔓延によるロックダウンで帰国できなくなり急速増大した悪性葉状腫瘍の一例

日本歯科大学附属病院　乳腺内分泌外科
平野　智寛、窪田　仁美、安達　慶太、鈴木　周平、櫻井　健一

【症例】50代前半，女性【現病歴】約７年ほど前より右乳房C区域に腫瘤を自覚。増大傾向があるとのことで受診．視触診で右CE区域に３ｃｍの弾性軟腫瘤を触知．乳房超音波検査では右Ｃ区域に３ｃｍ程度の嚢胞内腫瘍を疑う腫瘤，右Ａ区域に２ｃｍ程度の低エコー腫瘤を認めた．右ＣＥ腫瘤に対しＣＮＢ施行し，Cystic lesion with many macrophage.の診断．右Ａ腫瘤に対してマンモトーム生検を施行しFibroadenomaの診断．その後も半年ごとに乳房超音波検査を施行し右CE腫瘤は著変なく，右A腫瘤は３ｃｍ程度への増大はあったもののそれ以後は著変なく６年が経過していた．１年前に母国に帰省している間に新型コロナウイルス蔓延によるロックダウンとなり出国できなくなり１年後にようやく帰国し受診した際には右乳房上半分にわたる９ｃｍ大の腫瘤となっていた．母国での受診は考えなかったとのことであった．直ちにＣＮＢを施行したところPhyllodes tumor , benign vs. borderlineの診断となり全身麻酔下腫瘤摘出術(margin:5mm付着)を施行した．病理検査結果はMalignant phyllodes tumor,margin(-)であった．【まとめ】Fibroadenomaの診断の後に急速増大を伴い，再生検もしくは術後評価でPhyllodes tumorの診断となる症例はしばしば遭遇するが，平時では自己触診にて異常を自覚したり定期検査での指摘により比較的直近で対処できることが多い．今症例のように海外から帰国できなかった患者のみならず，新型コロナウイルス流行による緊急事態宣言下で外出による感染リスク回避などから診察日の延期を繰り返す患者も見られた．今現在オミクロン株が流行しはじめ受診を控える患者が想定される．今一度、Fibroadenomaの患者に対してPhyllodes tumorの存在や自己触診の重要性についての再指導を行い，今症例のようなリスクを抱える状況を積極的に回避すべきと再考させられた．

EP28-447
DTX・Tmab・Pmab療法中にStevens-Johnson症候群を発症した再発乳癌の１例

愛媛県立中央病院　乳腺内分泌外科
畑地　登志子、宮崎　一恵、松岡　欣也、佐川　庸

Stevens-Johnson症候群（以下SJS）は、高熱を伴い、発疹、発赤 、やけどのような水ぶくれなどの激しい症状が、比較的短期間に全身の皮膚、口、目の粘膜にあらわれる病態で、その多くは医薬品が原因と考えられている。今回我々はドセタキセル・トラスツズマブ・ペルツズマブ療法中にSJSを発症し中毒性表皮壊死症に移行した再発乳癌症例を経験した。

症例は77歳女性。X-4年に左乳癌の診断でLt.Bt+Ax（Ⅱ）施行。術後診断は浸潤性乳管癌　pT2Ｎ２ａＭ０　StageⅢＡ　HER2タイプであった。術後補助療法としてEC療法４コース、トラスツズマブ１年間、PMRTを施行した。X-2年内胸リンパ節再発しTDM-1療法を開始し、２９コース施行した。X－３か月、肺転移の診断でドセタキセル・トラスツズマブ・ペルツズマブ療法を開始した。４コース目day11に下痢による高度脱水で緊急入院した。補液により血圧、意識は回復傾向であったが、day14に発熱、陰部潰瘍、顔面皮膚褐色変化、血圧測定部位、ルート固定部位の水泡形成・皮膚剥離を生じたため、皮膚科コンサルトしSJSと診断された。同日よりステロイドパルス療法3日間施行した。day15に大腸菌による菌血症の診断、day16に敗血症性ショック疑いでHCUに入室し、血圧、栄養管理含め集学的治療を開始した。ステロイド、グロブリンに加え、その後発症した肺炎のため抗菌薬、抗真菌薬で加療した。皮膚症状は中毒性表皮壊死症に移行したが、後に若干の改善を認めた。その後、肺炎が増悪し、最終的に入院37日目にARDSで死亡した。

今回皮膚所見を認めてから速やかに治療を開始したが治療が奏功しなかった症例を経験したため、文献的考察を加えて報告する。

EP28-448
診断に難渋したmetaplastic carcinomaの１例ー術後早期再発と免疫チェックポイント阻害薬使用の経験ー

[1]南大阪病院　乳腺外科、[2]のはらクリニック、[3]南大阪病院　消化器外科、[4]南大阪病院　病理検査科、[5]南大阪病院　病理診断科
荻澤　佳奈[1]、中谷　守一[1]、原田　知明[1]、野原　丈裕[2]、瀧井　麻美子[3]、山田　映子[4]、小林　庸次[5]

症例は、６０歳女性。
大阪市乳がんマンモグラフィ検診で右乳房乳輪部後方の構築の乱れを指摘され要精査となり200X年5月初診となった 。乳房超音波検査で右乳房E区域に前方境界線断裂のある内部不均一、低エコーの不整形腫瘤像27.0×20.5×15.1mmを認めた。
乳房造影MRI検査では右乳輪下に不整形腫瘤を認めTime-intesity-curve (TIC) 3型で悪性疑いとされた。
針生検病理検査でchronic mastitisの診断を得て経過観察としたが、３ヶ月後右乳頭陥没を認めて再度針生検を施行した。
病理検査ではchronic mastitis、生検針洗浄液細胞診では陽性と不一致を認めた。そこで200X+1年10月全身麻酔下右乳輪下腫瘤切除術を施行し病理検査に提出したがchronic mastitis with microglandular adenosisとされた。
その後経過観察していたが右乳頭びらんを呈したためマンモトーム生検を施行した。

Malignant adenomyoepitheliomaとの診断をえて、200X+5年1月7日に右乳房全切除術＋センチネルリンパ節生検 (0/1)施行した。術後病理検査では、Metaplastic carcinoma (spindle cell carcinoma), possibly malignant adenomyoepithelioma、ER（腺管上皮成分+/筋上皮様成分-) PgR (-/-) HER２(-/-) Ki-67 (少数/ 43%) であった。
術後化学療法FEC100を開始したところ、2クール投与時に右手術部皮膚の変色が認められ、3クール投与時には皮膚腫瘤の増大および両側多発肺転移を認めた。

皮膚腫瘤の針生検でmetaplastic carcinomaの診断をえて化学療法施行中の早期局所再発を確認した。
PD-L1（IHC）SP142が陽性であったため、アテゾリズマブ＋パクリタキセル注射剤（アルブミン懸濁型）治療を開始した。
1クール投与後前胸壁腫瘤の著明な縮小を認め、2クール投与後には腫瘤消失を認めた。
免疫チェックポイント阻害薬使用により著効を呈したので報告する。

★：優秀ポスター

EP28-449
テセントリク＋アブラキサンが奏功している、Triple Negative乳腺筋上皮癌転移再発の一例

[1]島根大学　医学部　消化器・総合外科、[2]島根大学　医学部　放射線科、[3]島根大学　医学部　器官病理学
板倉　正幸[1]、大谷　麻[1]、宮﨑　佳子[1]、山本　伸子[2]、片岡　祐子[3]、田島　義証[1]

【緒言】乳腺筋上皮癌は非常にまれな疾患で、ほとんどの報告で予後は不良である。今回我々は乳腺筋上皮癌、Triple Negative（TN）と診断し、術後3年で遠隔転移再発を認め、その後の転移巣にテセントリク＋アブラキサンが奏功している1例を経験したので報告する。
【症例】72 歳、女性。左乳腺腫瘤を主訴に受診。MMGで左 U/IO に境界明瞭な高濃度腫瘤を認め、ＵＳでは左AC境界に33mm 大の低エコー腫瘤を認め、血流豊富でES4であった。MRIでは辺縁不整な分葉状腫瘤で、早期相から辺縁中心に不均一な濃染を示した。針生検で悪性と判定され、組織型としては、紡錘細胞癌、癌肉腫、筋上皮癌が推定された。cT2N0M0 stage II A と診断し、乳房切除術とセンチネルリンパ節生検を施行した。切除標本の病理所見では、腫瘍細胞は細胞境界が不明瞭で、好酸性で、核の形態は概ね紡錘形を呈していた。上皮系マーカーである AE1/AE3、EMAは陰性、筋上皮マーカーであるCK5/6、p63、SMAが陽性で、筋上皮癌と診断した。ER = 0%、PgR = 0%、HER2 = 0、Ki67 = 24%であった。術後補助療法は、TN乳癌のプロトコルに準じて、FECx4→DTXx4を施行し、以後は外来経過観察とした。術後3年経過し、PET-CTにて右肺下葉にFDG集積を伴った腫瘤を認め、転移性腫瘍を疑われたが原発性肺癌も否定できず、その他にFDGの異常集積はなく、VATS-右肺下葉切除を施行した。術中迅速診断では確定診断は得られず、術後の永久病理診断にて乳腺筋上皮癌の肺転移の診断を得た。BRCA1/2遺伝子変異は陰性で、PD-L1（SP142）≧1%であった。その後は本人の強い希望にて化学療法は施行せず、経過観察を行った。
4ヶ月後に美容院で頭頂部の腫瘤を指摘され、当院皮膚科にて頭部皮膚腫瘤摘出術を施行、病理にて乳腺筋上皮癌の皮膚転移と診断された。その1ヶ月後に右肺に新規結節影を認め、肺転移と診断、テセントリクの適応と判断しテセントリク＋アブラキサンを導入、間質性肺炎、irAE等の副作用を認めず、3サイクル施行後のCTにて肺転移は消失した。新たな転移巣の出現なく経過は良好である。
【結語】乳腺筋上皮癌の報告例では、再発例の化学療法は無効で予後不良なものが多い。本症例はTNであり、PD-L1（SP142）≧1%であったため再発後はテセントリク＋アブラキサンの治療を行ったところ転移巣は消失し、新たな転移巣も認めず良好な効果を得ている。若干の文献的考察を加えて報告する。

EP28-450
アテゾリズマブ投与後に脳炎を発症した転移性トリプルネガティブ乳癌の１例

京都民医連中央病院　乳腺外科
名嘉山　一郎

【はじめに】
免疫チェックポイント阻害剤（以下 ICI ）による有害事象としての脳炎の発症リスクは、0.1 ～ 0.2%未満と非常にまれである。今回、トリプルネガティブ乳癌（以下 TNBC ）に対してICIである抗PD-L1抗体薬アテゾリズマブの投与後に脳炎をきたした症例を経験した。ステロイドパルス療法を施行したところ症状は速やかに回復し、その後症状の再燃も認めていない。アテゾリズマブ関連の脳炎は、本邦では非小細胞肺癌で6例の報告をみるのみで乳癌での使用例では発表されていない。早期発見、早期治療が重要であることから、非常にまれではあるが注意すべき病態と考え報告する。
【症例】
60歳代女性。左局所進行乳癌（cT2 N2a M0:　Stage IIIA）で組織生検からTNBC、Ki-67:50% と診断された。術前化学療法としてdose dense-EC（エピルビシン＋シクロフォスファミド）療法3コース施行後に中断。1年後腫瘍増大のためnab-パクリタキセル＋ベバシズマブ療法を5コース終了後、腫瘍縮小が得られたため Bt+Ax(II) 施行。術後病理診断ではypT1a ypN1a cM0: Stage IIA, 組織学的治療効果判定は、Grade 2b、遺残組織もTNBCと判明した。術後カペシタビン投与2コース終了後、左肩周囲に皮下結節を自覚しPET-CTにて左鎖骨上窩・肩甲部・上腕の皮下・筋内に多発の再発/転移像が確認された。MSI 陰性、PD-L1陽性と判明したため、アテゾリズマブ+nab-パクリタキセル療法を開始した。初回投与から4日後から発熱と腹痛が改善しないため11日後に入院精査となった。初回投与13日後に嘔吐を伴う進行性の意識障害、強直性痙攣を発症した。頭部CT、MRIでは器質的な病因は認めず、髄液検査では悪性細胞は確認されなかった。単純ヘルペスウイルスなど感染症も除外され、最終的に免疫介在性脳炎と診断された。経験的治療としてアシクロビルを投与開始後、進行性・重篤なケースと判断し、メチルプレドニゾロン（以下 PSL）1000mgによるステロイドパルス療法を施行した。速やかに意識状態は改善し、脳波でも当初認めた徐波の頻度もかなり減少した。現在抗てんかん薬の継続ならびにPSLを減量しつつ、nab-パクリタキセル＋ベバシズマブ療法を再開して経過観察中である。
【結語】
乳癌治療においてもアテゾリズマブ使用後に意識障害や強直性痙攣などをみた場合には、頻度は低いが有害事象として脳炎があることも念頭に置き、診断・治療を進めることが重要である。

EP28-451
乳癌術後経過観察中に腹膜播種を契機に判明した遺伝性乳癌卵巣癌の１症例

[1]大和市立病院　乳腺外科、[2]埼玉医科大学国際医療センター　乳腺腫瘍科
中目　絢子[1,2]、小坂　愉賢[1,2]、内藤　可奈子[1]、藤野　史織[1]、田中　蓉子[1]、中宮　紀子[1]、大崎　昭彦[2]、佐伯　俊昭[2]、藏並　勝[1]

症例は50歳台女性。左乳癌にて、Bt＋SN施行（Invasive ductal carcinoma, ER:-, PgR:-, HER2:-, StageIIa）。家族歴は、母親が異時性両側性乳癌であった。術後化学療法（EC-DTX）施行し、経過観察中であった。術後6年目にCA15-3:61.2と上昇し、PET-CT検査で骨盤内に集積を認め、造影CT検査で腹膜播種結節が疑われた。右乳房には所見なく、卵巣腫瘍、腹膜播種疑いにて、婦人科で腹腔鏡下両側付属器摘出、腹壁腫瘍生検を施行した。腹腔内には、腹膜播種病変を多数認めた。病理診断では、腹膜病変に乳癌類似の組織を認めたが、卵巣内に悪性所見なく、乳癌の腹膜再発もしくは、腹膜癌（StageIIIc）の所見であった。いずれにせよ、コンパニオン診断としてのBRCA遺伝学的検査の適応であり、検査を施行した。その結果、BRCA1病的バリアント陽性であった。婦人科医師と協議し、腹膜癌としての化学療法（TC療法:PTX、CBDCA）を施行した。TC療法３サイクル施行後、子宮全摘、大網切除を施行した。腹水細胞診陽性、腹膜播種残存あり、TC療法を追加３サイクル施行後、Olaparib開始となった。３ヶ月後、腹膜播種増悪しGemcitabine、Bevacizumab療法に変更し、現在も継続している。家族については連携施設に紹介し、遺伝カウンセリングおよび遺伝学的検査を施行した。本症例では、原発性腹膜癌として白金製剤を投与し治療効果が得られた。また、BRCA遺伝学的検査を行うことで、家族に対し遺伝情報を提供できた。遺伝性乳癌卵巣癌では、本症例のように乳癌腹膜播種か原発性腹膜癌の判断に迷うケースも起こりうると考えられる。病理所見、病歴などを考慮し、適切な治療を提供することが重要と考えられた。

EP28-452
BRCA2変異陽性者のサーベイランス中に発見された乳癌の一例

松江市立病院　乳腺・内分泌・胸部外科
内田　尚孝、須田　多香子、松井　泰樹

症例は41歳女性。主訴は、左乳房腫瘤自覚。現病歴は、2年前にBRCA2変異陽性が確認されていた。MRI検診は望まれず、視触診、マンモグラフィ、エコーで乳癌サーベイランスを行っていた。定期受診時に、左乳房腫瘤をいわれた。針生検を行った結果、乳癌(Stage I)であった。乳癌はルミナールタイプであった。家族歴では、母が卵巣癌および30 ～ 40歳代で両側異時性乳癌に罹患している。姉が40歳代で乳癌に罹患している。手術は、左乳房全摘とCRRM、両側乳房再建を希望された。卵巣癌のサーベイランスもうけているが、今のところ異常は確認されていない。RRSOは現時点では望まれていない。ガイドラインでは乳房MRIでのサーベイランスがすすめられているが、一般的な方法でも乳癌早期発見が可能であった。BRCA遺伝子検査が、本人の健康管理に有用であった一例を経験したので報告する。

★：優秀ポスター

EP28-453
BRCA遺伝子変異陽性両側乳癌の治療経験

豊田厚生病院　外科
久留宮　康浩、丹羽　多恵、加藤　真由子、世古口　英、菅原　元、井上　昌也、加藤　健宏、南　貴之、権田　紘丈、杉浦　孝太、長田　祥子、浜辺　健太、大澤　拓哉、等々力　広菜、石谷　紗希、佐久本　一樹

【背景】2020年 4月より乳癌既発症者の一部でBRCA遺伝子検査が保険適用となったことから当院においても積極的に行っている.術前にBRCA遺伝子変異陽性と判明した両側乳癌の2例を経験した.【症例1】同時性両側.33歳女性.母が乳癌で死亡している.2020年1月,右乳房の痛みで当院を受診.両側トリプルネガティブ乳癌の診断.術前化学療法 Dose dense EC×4 → DOC×4 を施行. cPRであった.BRCA遺伝子検査でBRCA1の遺伝子変異が判明した. 2020年8月両Bt+SNBを施行.再建術は希望されなかった.左はpCRであったが,右に5mm の浸潤巣の残存があり術後capecitabinを6か月行った.術後1年6か月,無再発生存中である.【症例2】異時性両側.39歳女性. 家族歴はない.2010年ER陽性HER2陽性の左乳癌に対し術前化学療法 FEC100×4 → HER+DOC×4 を施行. 2011年9月,左Bt+SNB+ 1次1期広背筋皮弁再建術を施行.pCRであった.初回術後約9年,2020年11月49歳時,定期検査で右乳房に所見がありトリプルネガティブ乳癌の診断.再度術前化学療法 wABR+CBDCA×4 → EC×2 を施行. BRCA遺伝子検査でBRCA2の遺伝子変異が判明した. 2021年7月,右Bt+SNB+ 1次1期広背筋皮弁再建術を施行.pCRであった.異時性両側乳癌に対し2度のpCRを達成した.左術後10年4か月,右術後6か月,無再発生存中である.【考察】両側乳癌においてはBRCA遺伝子変異陽性の可能性が高い.症例1の様に同時性ならば術前化療は1回で終了するだろうし,患者が希望すれば両側同時再建も可能と考えられる.症例2の様に異時性で両側とも術前化療の適応がある場合,2回目の術前化療には苦慮する.また再建方法も選択肢は多い.

EP28-454
BRCA遺伝子変異を伴う男性乳癌の術後経過観察中に前立腺癌を発症した一例

[1]久留米大学　医学部　医学科、[2]久留米大学　外科学　乳腺・一般外科
緒方　アキラ[1]、髙尾　優子[2]、松嶋　俊太郎[2]、渡邊　秀隆[2]、片桐　侑里子[2]、櫻井　早也佳[2]、唐　宇飛[2]

[はじめに] 男性乳癌は一般男性の生涯発生頻度は0.1%といわれる. しかし, BRCA1/2遺伝子変異を持つ男性ではその頻度が上がり, BRCA1では約1.2%, BRCA2では約8%といわれる. 今回, BRCA2遺伝子変異を持ち, 男性乳癌の術後に前立腺癌を発症した稀な症例を経験したため報告する.[症例] 72歳男性. 右男性乳癌疑いにて皮膚科より紹介受診された. 母, 妹, 4人の娘に乳癌の家族歴があった。 MRIにより右乳房乳頭部領域に13mm大の皮下脂肪組織に及ぶ腫瘤がみられた. CT, 骨シンチによる他臓器への転移はみられず, 組織診を行い, 右男性乳癌と診断され, 乳房切除術とセンチネルリンパ節生検を施行した.病理診断は浸潤性乳管癌(硬性型), pT1b(8mm)N0(0/1)M0 StageI;ER+, PgR+, HER2 1+であった. 補助内分泌療法としてTAMは５年行って終了したが、術後5年約２ヶ月で, CEAの上昇を認め、CT所見から多発肝転移, 多発性リンパ節転移, 両側坐骨・左腸骨転移を認め, さらに前立腺癌を疑いのため、経直腸前立腺生検を施行したところ, グリソンスコア9, D'Amico分類, NCCN分類で高リスクの前立腺癌(cT4N1M1c)と診断され,肝腫瘍生検でも前立腺癌転移の診断であった. これに対し,現在ドセタキセルによる加療中である. また, 本患者に対してBRCA1/2遺伝子検査を行ったところBRCA2遺伝子変異陽性(c.5644_5647del (p.Ser1882Lysfs*26))となった. また, 当院受診中の本患者の娘に行った遺伝子検査でもBRCA2同じ遺伝子変異がみられた.[まとめ] 今回、BRCA2遺伝子変異を伴う男性乳癌で、術後内分泌療法を終了後に腫瘍マーカー上昇をきっかけにして進行性前立腺がんが発見された重複がんの症例を経験し,報告する.

EP28-455
BRCA ２変異を認めた乳癌父娘家系

[1]名古屋掖済会病院　外科、[2]名古屋掖済会病院　遺伝カウンセリング外来、[3]名古屋大学医学部付属病院　ゲノム医療センター
木村　桂子[1]、秋田　由美子[1]、小澤　千尋[1]、畠山　未来[2,3]

【はじめに】BRCA ２が遺伝性乳癌の原因遺伝子であることはBRCA1と同様であるが、男性乳癌と関連があることが特徴的である.今回BRCA ２変異を有する男性乳癌を含む遺伝性乳癌の一家系を経験したので報告する.
【症例１】（発端者）69歳男性. **家族歴：**祖母，母親，乳癌死. 長女，乳癌（症例２）**既往歴：**特記すべきことなし. **現病歴：**2007年5月左乳房のしこりを主訴に当院受診. 左乳癌の診断でBt+Ax施行. 病理組織診断は浸潤性乳管癌（充実型）s, pT2, ly-,v-,n-,n0(0/13) ER＋,PgR＋,HER－ stage ⅡAであった. 術後AC（60/600mg/㎡）療法を6サイクル施行後はTAM(20mg/day)を2014年1月まで投与した. 2018年検診でPSA高値を指摘され,他院泌尿器科受診. 生検で前立腺癌と診断され, 薬物療法（LH-RH Analog)を開始しながら経過観察中, 2020年7月胸部X-Pで右肺単結節影を指摘された. 精査の結果, 転移性肺腫瘍と診断。同年10月胸腔鏡下右肺上葉部分切除術施行。病理組織結果で転移性乳癌 ER＋PgR＋HER－と診断された. コンパニオン診断としてBRCAnalysisを施行した結果,BRCA ２遺伝子変異を認めた. その後TAMを再開して経過観察中, 2021年10月頭部に固い皮下腫瘤が出現. 精査の結果, 転移性腫瘍,頭蓋骨硬膜浸潤の疑いと診断された. PET検査にて他に病変を認めなかったため,同年11月頭部皮下,直下の頭蓋骨,硬膜含めた摘出術を施行. 退院後もTAMを継続しながら現在経過観察中である.
【症例２】（発端者の長女）34歳女性. **家族歴：**父親が症例1. **既往歴：**特記すべきことなし. **現病歴：**2012年3月左乳房のしこりを主訴に当院受診. 左乳癌の診断で、Bp＋SN→Ax施行. 病理組織診断は浸潤性乳管癌（硬性型）で、f,pT1c,ly(+),v(-),n(1/17), stage ⅡA ER＋,PgR＋,HER3+で術後AC（60/600mg/㎡）4→weekly HER+PAC(80mg/㎡)12施行後 残存乳房に50Gy照射し,OFS+TAM投与しながら再発兆候なく現在経過観察中である.
【遺伝カウンセリング】2020年5月 発端者のBRCA2遺伝子変異の結果をふまえて当院での認定遺伝カウンセラーによるカウンセリングを希望され，発端者,発端者の妻,長女,次女と同席の上行った. その際，長女にBRCAnalysis,次女にSingleSiteの検査を同意の上,施行した. 二人とも発端者と同じ変異を認めたため,再度カウンセリングを行った. 発症者の長女含め二人とも，当分の間,リスク低減手術は希望されず，当院 婦人科および乳腺科にて定期的にサーベイを行っている.

EP28-456
サーベイランスおよびMRIガイド下生検により乳癌の診断に至った遺伝性乳癌卵巣癌症候群患者の一例

東京慈恵会医科大学　乳腺・甲状腺・内分泌外科
神尾　麻紀子、山下　貴晃、石垣　貴之、塩谷　尚志、鳥海　弥寿雄、武山　浩、野木　裕子

【背景】BRCA遺伝子の病的バリアント保持者に対しては，癌の早期発見・早期治療のためサーベイランスや予防手術等の適切な医療介入が必要である. 2018年4月からMRI
ガイド下生検が、また2020年4月から遺伝性乳癌卵巣癌症候群（以下HBOC）診断の遺伝子検査・予防手術・サーベイランス検査が保険適応となっている。当院で卵巣癌，乳癌発症後にHBOCと診断され，サーベイランスおよびMRIガイド下生検で異時両側乳癌を診断した一例を経験した.
【症例】42歳時に卵巣癌を発症. 手術と術後補助化学療法を行われた後，当院婦人科で経過観察されていた. 術後4年目に左乳房腫瘤を自覚し，乳癌と診断. 術前化学療法と手術が行われた. この時点ではBRCA遺伝子検査は保険未収載であったが，遺伝カウンセリングを実施し自費で検査が行われ，BRCA１の病的バリアントが確認された. その後乳房については術後の定期検査として乳腺超音波検査・マンモグラフィーと，サーベイランス目的の乳腺造影MRIを半年ごとに交代で行いフォローアップした. 乳癌術後3年のMRIで対側乳房に非腫瘤性病変の出現が確認されたが，超音波・マンモグラフィーでは描出されず. MRIガイド下生検で非浸潤性乳管癌と診断した. 手術の最終病理結果では8mmの浸潤部を認めるトリプルネガティブ乳癌であり，現在術後補助化学療法を行っている.
【まとめ】NCCNガイドラインに準拠したサーベイランスを行うことで，対側乳癌を早期に発見することができた. しかし本症例では手術時すでに浸潤癌へ進行しており，化学療法を避けられなかった. 予防的乳房切除の予後への影響は不明であるが，乳癌領域のサーベイランスにおいても，画像だけではなく積極的な外科的介入を検討する余地があると考える.

★：優秀ポスター

EP28-457
Down症候群女性に発症したBRCAⅡ変異陽性乳癌の１例

長野厚生連　北信総合病院　外科
篠原　剛

【はじめに】Down症候群（以下DS）での悪性腫瘍は，白血病や精巣腫瘍の発生頻度が高いことが知られているが，乳癌を含め多くの固形癌の発生は非常に少ない．今回，DS女性に発症し，遺伝子検査でBRCAⅡ変異陽性と診断された乳癌の1例を経験したので報告する．
【症例】症例は，乳癌発症時35歳の女性で，生下時よりDSと診断されている．左乳房A領域に2cm大の腫瘤を自覚し当科受診となる．左乳癌(cT2N0M0, cStage ⅡA)と診断し，左乳房切除＋腋窩リンパ節郭清を行った．病理組織学的検査では，浸潤性乳管癌，主病巣2.5×2.2cm(全体6.5×6.5cm), ly(1), v(1), NG2, pN1(1/14), ER Score3b, PgR Score1, HER2 陰性, ki67 62.5%であった．術後LH-RH agonist + Tamoxifenの投与を行っていたが，術後11ヶ月目，多発性肺転移，リンパ節転移，骨転移が認められたため，Bevacizumab + Paclitaxel(以下Bev + PTX)を開始した．Bev + PTXにより，腫瘍マーカー（CEA: 8.6ng/mL, CA15-32: 26.3U/mL）は規準値範囲内に低下し，投与開始後9ヶ月より腫瘍マーカーの再上昇が認められた．BRCA遺伝子検査を行ったところ，BRCAⅡの変異が認められたため，Bev + PTX開始後15ヶ月で，Olaparib(600mg/day)へと治療を変更した．Olaparib開始6週後，grade3の貧血（Hb 7.1g/dl）が認められたため，投与を休止，3週間後Olaparibを500mg/dayに減量し再開した．投与開始後7か月の現在，一時基準値範囲内に低下したCEAおよびCA15-3の再上昇を認めているが，画像検査および身体所見では病勢の悪化はなく，投与を継続している．
【考察】DSでは固形癌の発生が少ないが，その原因は特定されていない．固形癌の好発年齢まで生存できないことが多いといった疫学的因子，喫煙や飲酒習慣がないといった環境因子の他に，21番染色体上に存在するいくつか癌抑制遺伝子の影響が指摘されている．反対にBRCA遺伝子の病的変異は遺伝性乳癌卵巣癌症候群の原因遺伝子として知られており，乳癌や卵巣癌が高頻度で発症する．今回経験した症例は非常に稀であり，乳癌の発生を考える上でも示唆に富む症例と思われるため報告する．

EP28-458
*BRCA1*病的バリアントが認められた男性乳癌の家族歴を持つ男性乳癌の１例

総合病院　山口赤十字病院　外科
服部　正見、畑井　三四郎、森松　克哉、山中　直樹、佐々木　暢彦、横畑　和紀

【はじめに】男性乳癌はBRCA1/2遺伝子に関連した遺伝性乳癌卵巣癌症候群の特徴の一つである。本邦は2020年4月よりBRCA遺伝学的検査およびリスク低減乳房切除術・乳房再建術、リスク低減卵管卵巣摘出術が保険適応となり、男性乳癌も検査対象となっている。今回われわれは*BRCA1*病的バリアントが認められた男性乳癌の家族歴を持つ男性乳癌の1例を経験したので若干の文献的考察を加えて報告する。【症例】患者は60才男性。家族歴で、弟にStage Ⅳ男性乳癌を認め、オラパリブのコンパニオン診断を他院で施行され*BRCA1*の病的バリアントを認めていた。患者は、弟より「検査で遺伝子異常があったから、兄も遺伝子変異があるかもしれないから気をつけて」と電話連絡を受けていた。3年後に、右乳輪外側の辺縁皮下に約20mmの腫瘤を触知。かかりつけの内科クリニック受診。その際に、乳癌の家族歴や弟の遺伝子検査の結果について伝えず、経過観察となった。4ヶ月後、乳房腫瘤が増大した気がしたため、再度かかりつけ医を受診。その際に、弟が乳癌であったこと、*BRCA1*異常を認めたことも伝えたため、当科紹介受診となった。生検の結果、浸潤性乳管癌であった。患者に説明すると、「腫瘤は乳頭の下ではなかった」「高齢だからもう癌にならないだろう」「男性だから乳癌は違うのではないか」などの発言があった。Bt+SN施行し、最終病理診断は、T2N1(（sn）2/13))(i+) M0 fStage ⅡBの診断となった。術後化学療法として、TC療法（docetaxel + cyclophosphamide）4コース施行し、術後腋窩放射線量療法と、今後の治療方針を考慮するためにBRCA1/2（乳癌）を検査する予定である。
【考察】遺伝性乳癌卵巣癌（HBOC）診療ガイドライン（2021年版）の遺伝BQ4にて、家系員への遺伝カウンセリングについては、住居が遠方な場合や、地域に適切なカウンセリング施設がないことなどがあり、電話での遺伝カウンセリングなどが試みられている。BRCA遺伝学的検査は結果を健康管理に役立ててこそ意味があると考えられる。HBOCの家系員（男性）への遺伝カウンセリングとして、1）男性でも乳癌になること、2）医師に遺伝性疾患の可能性を確実に伝えること、3）日本遺伝性乳癌卵巣癌制度機構の認定施設があること、などを指導したい。【結語】今回、男性乳癌症例を通して、現状のpitfallを経験したので、若干の文献的考察を踏まえて報告する。

EP28-459
オラパリブが著効した乳がん術後癌性髄膜症の一例

[1]東京都保健医療公社荏原病院　乳腺外科、
[2]東京都保健医療公社荏原病院　放射線科
日野　眞人[1]、日野　圭子[2]、黒井　克昌[1]

「はじめに」 乳がん術後癌性髄膜症は3~34%にみられ治療に難渋する。
我々は癌性髄膜症に対しオラパリブが著効した症例を経験した。「症例」44歳、女性。41歳時,右乳がんの診断で非定形的乳房切除術施行。T3N2M0 stage Ⅲb lobular Ca luminal B。 補助療法として4EC+4TXT、タモキシフェンおよびRT施行。12か月目、follow up CTでLt breast enhance lesionを指摘され精査で左乳がんと診断し非定形的乳房切除術施行。 T3N2M0 stage Ⅲb lobular Ca luminal B。同時両側性乳がんと診断し、リュープロレリン＋フルベストラント＋パルボシクリブ投与とした。6か月目、骨転移を認めエルブリン開始。開始後14か月目、骨転移はS.Dと評価していたところ、耳鳴り、耳痛を訴えため精査施行し癌性髄膜症、内耳道転移と診断した。癌性髄膜症に対し放射線療法を勧められたがオラパリブ投与とした。癌性髄膜症診断時の腫瘍マーカーはCEA=37,CA15-3=3450。オラパリブ開始後、好中球減少のため減量したが、ほぼ一か月で耳鳴り、耳痛は消失し、二か月目には
好中球減少も改善した。投与開始７か月目でCEA=3、CA15-3=130と著名に低下し、画像上癌性髄膜症はP.R継続と診断された。「考察」脳転移に対しては外科手術、γ-knife,放射線療法などが推奨され、また、全身薬物療法で効果が認められた報告が散見されるが、 癌性髄膜症に対する治療は確立されていない。以前はメトトレキセートの髄注療法なども施行されていたが、症状緩和を目的とした放射線療法が主流である。本症例も内耳道転移に対してγ-knifeを検討したが脳外科より全脳照射を勧められた。早々の治療が必要であったが、予後、QOLを考慮しオラパリブ投与とした。オラパリブの分子量も奏功した一要因ではと考えている。臨床試験ではオラパリブのPFS = 7.2か月とされている。我々の症例も7か月時点で癌性髄膜症はP.Rを維持しているものの骨転移はP.Dと診断されため治療の変更を考えているが、オラパリブと抗癌剤、分子標的剤、放射線療法などを併用した臨床試験の結果が待たれるところである。「まとめ」オラパリブが著効した癌性髄膜症の一例を経験したので文献的考察を加え報告する。

EP28-460
オラパリブによる治療中に特発性血小板減少症を発症したトリプルネガティブ乳癌再発の１症例

[1]北海道大野記念病院　乳腺外科、[2]時計台記念病院　病理診断科
小宮　裕文[1]、村田　雅樹[2]

症例は70代、女性．5.5年前に他施設で右浸潤性乳管癌の診断で右乳房全摘および腋窩郭清を施行された．病理結果は、浸潤性乳管癌、浸潤径：30㎜、pT2N2（20/24）
SLN:3/3、ﾚﾍﾞﾙ①:11/15 ﾚﾍﾞﾙ②:6/6 NG3,ly+,v+，断端(-) ER+、PgR+、HER2-、Ki67=81.7%、Luminal typeであった．
術後補助化学療法として、FEC100×4 → ｗ-PTX12を行なった後に、右鎖骨上＋胸壁に50Gy/25frの照射を追加された．照射後はレトロゾール2.5mgを投与され、術後5年で再発を認めないためレトロゾールを終了した．
術後5.5年の定期検査で左肺S10と右中葉に小結節の出現と右鎖骨上リンパ節の腫大を認めた．
乳癌の再発と診断され、加療目的で当科へ紹介となった．
初回手術時の病理結果よりLuminal typeの再発と推定し、フルベストラントによる治療を開始した．並行して画像検査を追加すると右胸筋間にも転移を認めた．針生検可能な部位であったので生検を行なったところ、
metastatic adenocarcinoma、ER(-,0%)PgR(-,0%)HER2FISH(-),Ki67=81.89%　TNBCであった．
フルベストラントを中止しカペシタビンによる治療を開始したが、皮膚障害、しびれ、骨髄抑制grade3のため1ヶ月で中止とした．この間に右胸筋間再発部が増大し、腕のしびれ、脱力悪化を認めた．胸筋間再発部への限局した照射は可能と放射線治療医より提案あり行うことにした．照射終了後からハラヴェンによる治療を開始した．3ヶ月後、右前胸部皮膚に転移性の結節が認められたため、PD-L1検査目的で切除生検を行った ．病理結果は、TNBC,PD-L1陽性であった．また、BRCA1/2のコンパニオン診断も合わせて行ったところBRCA2陽性であった．画像検査では､新規肝転移､両肺転移増悪、皮膚転移巣の増拡大を認めハラヴェンによる治療はPDと診断した．BRCA2陽性のため、オラパリブ600mg/日による治療を開始した．
オラパリブ投与２ヶ月後には皮膚病変は瘢痕化し、左腋窩リンパ節転移縮小、肝転移縮小、肺転移縮小と有効であった．投与開始５ヶ月目に血小板数が5万台まで低下した．オラパリブ休薬１ヶ月後でも血小板が上昇してこないため血液内科へ紹介した．骨髄穿刺、血液検査等でヘリコバクターピロリによる特発性血小板減少症と診断された．除菌療法により血小板は次第に回復し化学療法を再開することができた.化学療法中に発症した特発性血小板減少症を経験したので文献的考察を加え報告する.

★：優秀ポスター

★EP28-461

Multi gene panel検査において*ATM*遺伝子病的バリアントが判明した乳癌症例

[1]星総合病院、[2]福島県立医科大学、[3]会津中央病院、
[4]佐々木研究所附属杏雲堂病院
平栗　あかり[1]、岡野　舞子[1,2]、勝部　暢介[1]、長塚　美樹[1]、松嵜　正實[1]、片方　直人[1]、旭　修司[3]、菅野　康吉[4]、野水　整[1]

〈はじめに〉遺伝性乳癌の原因遺伝子として*BRCA1*や*BRCA2*が代表的であるが、その他にも数々の原因遺伝子が同定されている。*CHEK 2*、*ATM*、*PALB 2*等はDNA二本鎖切断の修復に関わる遺伝子であり、これらの遺伝子バリアントが乳癌リスクの上昇と関係していることが示されている。今回我々は、家族歴から遺伝性乳癌が疑われ遺伝学的検査を行ったところ*ATM*遺伝子にバリアントを認めた1例を経験したので報告する。
〈症例〉症例は43歳（乳癌診断時）女性。20XX年左乳房の硬結を自覚し前医を受診した。左C領域に1.1 cm大の不整形で内部に微細石灰化を伴う腫瘤を認めた。CNBでは浸潤性乳管癌、ルミナールタイプであり、乳房部分切除術＋センチネルリンパ節生検 (0/3) を施行した。術後TC療法を4コース、温存乳房に対する放射線治療を行い、タモキシフェン内服を5年施行後、閉経を確認してアナストロゾールにスイッチし投与を継続していた。
問診によると母が乳癌・膵癌、母方伯母が異時性両側乳癌（30代、60代）・膵癌、母方祖母が30代で膵癌もしくは胃癌により死亡と、遺伝性腫瘍症候群が疑われる家族歴であった。本人が遺伝カウンセリングを希望し20XX＋6年2月に当院へ紹介された。*BRCA1/2*遺伝学的検査の結果*BRCA*遺伝子に病的バリアントは認めず、臨床研究としてMulti gene panel検査を行ったところ*ATM*遺伝子にヘテロで病的バリアントを認めた。
*ATM*遺伝子の乳癌症例における病的バリアント保持者の頻度は、本邦では0.31%と報告されている（Momozawa et.al 2018）。本症例は家族歴から遺伝性乳癌を積極的に疑い、丁寧な遺伝カウンセリングを行ったうえでMulti gene panel検査を提出したところ*ATM*遺伝子バリアントが判明した症例であった。*ATM*遺伝子の病的バリアントを持つ患者に対して、MRIによるサーベイランスやリスク低減手術などについて本邦の現状では積極的に行えないという問題がある。Moderate-risk geneに病的バリアントを有する乳癌患者への対応やHBOC以外の遺伝性乳癌について、文献的考察を加えて報告する。

EP28-463

乳癌術後補助化学療法中にペグフィルグラスチム誘発性大型血管炎を発症しステロイドが奏功した1例

鳥取県立中央病院　呼吸器・乳腺・内分泌外科
松岡　佑樹、中西　敦之、前田　啓之

【はじめに】ペグフィルグラスチム（pegfilgrastim）は持続型G-CSF製剤として、癌化学療法における発熱性好中球減少予防目的に頻用されている。2018年6月には重大な副作用として大型血管炎が添付文書に記載された。しかしながら報告数が非常に少なく発症頻度不明であり、その発症機序、臨床像、治療に関して議論の余地がある。
【症例】60歳代、女性。右乳癌に対し乳房全摘＋センチネルリンパ節生検を施行した。病理診断は浸潤性乳管癌ステージIIA、ホルモン陰性、HER2 typeであった。術後補助療法としてAC療法を3コース施行した。続くDTX+HER療法1コース目のday5にペグフィルグラスチムを投与したところ、day14より39℃台の発熱を認めた。好中球減少は認めなかったが、敗血症疑いとして入院抗生剤加療を行った。抗生剤使用後も発熱改善なく、背部痛、腹部膨満感を訴え、CRP は20.72mg/dLまで上昇した。day19に施行した胸部単純CTで大動脈弓部周囲の脂肪織混濁、左優位の両側胸水を認めた。Day21に施行したFDG-PET/CTで上行大動脈、大動脈弓部、胸部下行大動脈、腹部大動脈壁への集積亢進(SUV max 3.74)を認めた。経過からペグフィルグラスチムによる大血管炎と診断し、同日よりプレドニゾロン40mg/dayを経口投与で開始したところ5日後には発熱改善し、自覚症状も消失した。プレドニゾロンを徐々に漸減し、開始23日後に胸部CTを施行すると大動脈周囲の脂肪織混濁は改善し、胸水も消失した。経過良好でありプレドニゾロン開始から36日後にステロイドoffとした。
【考察】本疾患に関して本邦からは数例の報告があり、臨床症状として発熱および血管炎部位に一致した疼痛を認め、半数以上の症例でステロイド治療が行われている。FDG-PET/CTは炎症の局在診断に有用とされており、本症例はかなり広範に炎症が波及していたと考えられた。
【結語】化学療法中に持続する不明熱を呈した場合にはペグフィルグラスチム誘発性大型血管炎の可能性に留意する必要があり、診断した場合にはステロイド治療が有効である。

EP28-462

遺伝性球状赤血球症を合併した乳癌に術後補助療法を行った1症例

社会医療法人純幸会　関西メディカル病院　乳腺外科
下村　淳、若宮　志織、西江　優子、井上　共生、松本　卓司、渡邉　太郎

«はじめに»
遺伝性球状赤血球症（hereditary spherocytosis; HS）は、5～10万人に1人の頻度の溶血性貧血を示す疾患で、多くは常染色体優性遺伝形式をとるが常染色体劣性遺伝や孤発例も存在する。本症の病態は赤血球膜蛋白異常とされ，赤血球の変形能の低下により末梢血には特徴的な小型球状赤血球が出現し、脾臓で破壊・貪食され血管外溶血を起こす。症状は貧血・黄疸・脾腫であるがその程度は様々である。今回我々はHSを合併した乳癌に対し手術を施行し、術後補助化学療法を行ったので文献的考察も含め報告する。
«症例»
57歳閉経後女性。市民乳癌検診にて要精査となり当院受診となった。15歳時にHSの診断を受けていたが治療はなく経過観察のみで、受診時Hb値は11.2(g/dl)であった。左乳房C領域に約2cmの腫瘤を触知し、MMG,USにても悪性が疑われ針生検（CNB）を行い浸潤性乳管癌と診断した。手術(Bp+SN→Ax(Ⅱ))を施行し、手術病理結果は浸潤性乳管癌(硬性型)で、t=1.6cm, HGⅡ, ER+PgR-HER2-, Ki-67:26% , n(3/28), StageⅡA(pT1cN1aM0)であった。術後補助療法として内分泌療法に化学療法の上乗せを検討するにあたり文献検索したところHS合併の乳癌に対する補助化学療法の報告はなく、HS合併の他の癌腫(悪性リンパ種,絨毛癌等)での化学療法にて貧血が進行し輸血に至った数例の症例報告があるのみであった。これより本人に貧血進行のリスクと輸血に至る可能性を十分説明した上で、乳癌再発の可能性をできるだけ下げたい希望があり化学療法を行う事とした。化学療法はFEC×4→DOC×4とし、貧血に厳重に注意しながら施行中である。
«まとめ»
遺伝性球状赤血球症(HS)は頻度が少ないこともあってか、乳癌の化学療法の報告はほとんどなく、標準的な補助化学療法での貧血のリスクは不明である。我々はHSが合併した乳癌に対し術後補助化学療法を導入した貴重な症例を経験した。